
Digitized by Google
Original from UNIVERSITY OF CALIFORNIA
Generated on 2019-10-24 12:55 GMT / http://hdl.handle.net/2027/uc1.b3252760
Public Domain in the United States, Google-digitized / http://www.hathitrust.org/access_use#pd-us-google

MEDICAL SCHOOL
LIBRARY

Dr. Henry Horn
Memorial

Digitized by Google

Original from
UNIVERSITY OF CALIFORNIA

Generated on 2019-10-24 12:55 GMT / http://hdl.handle.net/2027/uc1.b3252760
Public Domain in the United States, Google-digitized / http://www.hathitrust.org/access_use#pd-us-google


Digitized by Google
Original from UNIVERSITY OF CALIFORNIA
Generated on 2019-10-24 12:55 GMT / http://hdl.handle.net/2027/uc1.b3252760
Public Domain in the United States, Google-digitized / http://www.hathitrust.org/access_use#pd-us-google

Generated on 2019-10-24 12:55 GMT / http://hdl.handle.net/2027/uc1.b3252760
Public Domain in the United States, Google-digitized / http://www.hathitrust.org/access_use#pd-us-google

Digitized by Google

Original from
UNIVERSITY OF CALIFORNIA

Generated on 2019-10-24 12:55 GMT / http://hdl.handle.net/2027/uc1.b3252760
Public Domain in the United States, Google-digitized / http://www.hathitrust.org/access_use#pd-us-google

Digitized by Google

Original from
UNIVERSITY OF CALIFORNIA

Generated on 2019-10-24 12:55 GMT / http://hdl.handle.net/2027/uc1.b3252760
Public Domain in the United States, Google-digitized / http://www.hathitrust.org/access_use#pd-us-google

Digitized by Google

Original from
UNIVERSITY OF CALIFORNIA

Monatsschrift

für

Ohrenheilkunde

und

Laryngo-Rhinologie.

Organ der Österreichischen otologischen Gesellschaft, der Wiener laryngologischen Gesellschaft und der Münchener laryngo-otologischen Gesellschaft.

Mitbegründet von

GRUBER, RÜDINGER, VOLTOLINI, WEBER-LIEL, L. v. SCHRÖTTER, E. ZUCKERKANDL.

Unter Mitwirkung von

Prof. Dr. G. ALEXANDER (Wien), Prof. Dr. F. ALT (Wien), Priv.-Doz. Dr. R. BÁRÁNY (Wien), Dr. O. BECK (Wien), Prof. Dr. A. BING (Wien), Priv.-Doz. Dr. G. BONDY (Wien), Prof. Dr. G. BRÜHL (Berlin), Prof. Dr. H. BURGER (Amsterdam), Prof. D. DEMETRIADES (Athen), Priv.-Doz. Dr. J. FEIN (Wien), Priv.-Doz. Dr. H. FREY (Wien), Dr. E. FRÖSCHELS (Wien), Priv.-Doz. Dr. E. GLAS (Wien), Dr. Otto GLOGAU (New-York), Prof. Dr. B. GOMPERZ (Wien), Prof. Dr. M. GROSSMANN (Wien), Prof. Dr. M. HAJEK (Wien), Prof. Dr. V. HAMMERSCHLAG (Wien), Dr. HEINZE (Leipzig), Prof. Dr. HEYMANN (Berlin), Prof. Dr. R. HOFFMANN (Dresden), Prof. Dr. HOPMANN (Köln), Hofrat Dr. JÜRGENS (Warschau), Prof. Dr. O. KAHLER (Freiburg i. Br.), Dr. J. KATZENSTEIN (Berlin), Dr. KELLER (Köln), Hofrat Dr. KIRCHNER (Würzburg), Dr. K. KOFLER (Wien), Prof. Dr. H. KOSCHIER (Wien), Dr. LAUTMANN (Paris), Dr. LAW (London), Prof. Dr. LICHTENBERG (Budapest), Dr. LUBLINSKI (Berlin), Dr. L. MAHLER (Kopenhagen), Dr. MEKLER (Ufa), Dr. MENIER (Figeac), Priv.-Doz. Dr. H. NEUMANN (Wien), Prof. Dr. H. NEUMAYER (München), Prof. Dr. ONODI (Budapest), Prof. Dr. PAULSEN (Kiel), Prof. Dr. P. PIENIAZEK (Krakau), Prof. Dr. L. RÉTHI (Wien), Dr. Eduard RIMINI (Triest), Prof. Dr. A. ROSENBERG (Berlin), Priv.-Doz. Dr. W. ROTH (Wien), Dr. E. RUTTIN (Wien), Dr. J. SAFRANEK (Budapest), Prof. Dr. A. SCHÖNEMANN (Bern), Dr. H. v. SCHRÖTTER (Wien), Dr. J. SENDZIAK (Warschau), Dr. A. SIKKEL (Haag), Dr. SPIRA (Krakau), Dr. E. STEPANOW (Moskau), Dr. H. STERN (Wien), Prof. Dr. STRÜBING (Greifswald), Dr. M. SUGÁR (Budapest), Dr. A. THOST (Hamburg), Dr. WEIL (Stuttgart), Dr. M. WEIL (Wien), Dr. ZIEM (Danzig)

herausgegeben von

Hofrat Prof. Dr. O. CHIARI
Wien,

Prof. Dr. A. JURASZ
Lemberg,

Prof. Dr. V. URBANTSCHITSCH
Wien.

Redakteure:

für Laryngo-Rhinologie:
Dr. HERMANN MARSCHIK
Wien.

für Ohrenheilkunde:
Dr. ERNST URBANTSCHITSCH
Wien.

XLVI. Jahrgang.

URBAN & SCHWARZENBERG

BERLIN N., FRIEDRICHSTRASSE 105b

WIEN I., MAXIMILIANSTRASSE 4

1912.

Digitized by Google
Original from UNIVERSITY OF CALIFORNIA
Generated on 2019-10-24 12:56 GMT / http://hdl.handle.net/2027/uc1.b3252760
Public Domain in the United States, Google-digitized / http://www.hathitrust.org/access_use#pd-us-google

Generated on 2019-10-24 12:56 GMT / http://hdl.handle.net/2027/uc1.b3252760
Public Domain in the United States, Google-digitized / http://www.hathitrust.org/access_use#pd-us-google

Digitized by Google

Original from
UNIVERSITY OF CALIFORNIA

Hauptregister für den XLVI. Jahrgang.

Otologischer Teil.

Original-Artikel.

(Die Ziffern bedeuten die Seitenzahl, die Originalarbeiten sind im Autoren- und Sachregister durch fetten Druck angezeigt.)

Alexander: Die Fürsorge für taubstumme Kinder vor dem schulpflichtigen Alter 483.

— Die schulärztliche Ohrenuntersuchung an der Volksschule zu Berndorf in Niederösterreich in den Jahren 1910, 1911 und 1912 (3., 4. und 5. Jahr) 1017.

Beck Oscar: Ein neuer Fremdkörperfänger fürs Ohr 229.

— u. Dr. S. J. Crowe: Beitrag zur Diagnose des behinderten Blutabflusses vom Hirn, mit spezieller Berücksichtigung der otogenen Sinusthrombose 1549.

Brühl: Zur Pathologie des Gehörorgans 275.

— Histologische Untersuchung der Felsenbeine eines zu Lebzeiten diagnostizierten Falles von beiderseitiger knöcherner Stapesankylose (=Otosklerose) 1189.

Frey: Über die Beeinflussung der Schalllokalisation durch Erregungen des Vestibularapparates 16.

Högyes A.: Über den Nervenmechanismus der assoziierten Augenbewegungen 685, 809, 1027, 1353, 1554.

Hofer J.: Ohrenärztlicher Untersuchungsbericht über die Explosion am Steinfelde bei Wr.-Neustadt am 7. Juni 1912 851.

— Untersuchungen über den kalorischen Kaltwassernystagmus 1213.

Kabatschnik: Eine neue Hörprüfungsmethode 1413.

Mauthner Oskar: Ohrenärztlicher Untersuchungsbericht über die Explosion am Steinfelde bei Wr.-Neustadt am 7. Juni 1912 841.

Mayer Otto: Ein Beitrag zur Kenntnis der Entstehung der Ohrgeräusche 201.

— Bemerkungen zu meiner Arbeit „Zur Pathogenese und Ätiologie der Otosklerose“ 1145.

Meyer J.: Die Benutzung der Schallokalisation zum Nachweis von Hördifferenzen; ihre Verwertung als Simulationsprobe 1.

— Weitere Beiträge zur Frage der Schalllokalisation. Untersuchungen an Säuglingen und Tieren 449.

Pagenstecher Alexander: Die Behandlung der Ohrkrankheiten vor 100 Jahren 846.

Rauch: Ein Labyrintheinstellungsmodell 21.

Rethi: Zur Technik der Plastik bei der Radikaloperation 754.

Ruttin: Über frische traumatische Läsionen des Labyrinths 475.

Stern: Die Atmung der Taubstummen 257.

Sugar: Über ein neues Verfahren zur Mobilisierung des Trommelfelles 226.

Urbantschitsch Ernst: Der Einfluß otogener Erkrankungen auf die Blutgerinnung 1097.

Urbantschitsch V: Über die Hyperakusis Willisii 741.

Zebrowski: Linksseitiger otogener Hirnabsceß, Operation, Heilung 22.

— Beitrag zur Kasuistik der bösartigen Neubildungen des Gehörorganes 217.

Sachregister.

Abducenslähmung und Mittelohrentzündung 332; isoliert, peripher 855.

Abnormität, anat., der Vena jugul. 291.

Abortus, künstlicher, bei progressiver Taubheit 1869.

Absceß, *Drüsenabsceß* mit Durchbruch in den äußeren Gehörgang 286; periostal, ungewöhnlich groß 34; tiefer, temporaler 1430; in Ellbogen und Brust 869; epidural 1241; extradural 236; extradural, nach außen durchgebrochen 764; perisinuös 760; intradural 806, 1158; Schläfelappen-A. 22, 37 (doppelter Durchbruch ins rechte Unterhorn), 335, 511 (seltene Komplikation), 860, 875, 1090, 1159, 1241; Occipitallappen-A. 494; Kleinhirn 36 (median), 253, 335 (diagnostische Schwierigkeiten des latenten),

1230

Digitized by Google

Original from UNIVERSITY OF CALIFORNIA

Generated on 2019-10-24 12:56 GMT / http://hdl.handle.net/2027/uc1.b3252760
Public Domain in the United States, Google-digitized / http://www.hathitrust.org/access_use#pd-us-google

872 (mit Sinusthrombose), 875, 1096 (Differentialdiagnose), 1249 (Entstehung und Ausheilung), 1419, 1749.
Acusticus, Neuritis des 1247.
Acusticus-Facialislähmung, beiderseitig nach Salvarsan 1940.
Adenotomie, über Zufälle und Komplikationen bei 299.
Ätiologie der Labyrinthleiden 312; — der Otosklerose **1145**.
Ätzung, galvanokaust. der Tube 1422.
Amputation der Ohrmuschel 286.
Anatomie, Beitrag zur pathologischen des Felsenbeines 502; Pathologische, der Labyrinthkapseldefekte 1158.
Angiosarkom des Mittelohres 491.
Ankylose des Hammer-Amboßgelenkes 1152.
Anomalien des Warzenfortsatzes 887.
Antistreptokokkenserum bei Meningitis, ungünstige Erfolge 869.
Antrum, Freilegung 505.
Antrumempyem, sekundär 317.
Antrumsoperationswunden, primärer und sekundärer Verschluß 790.
Apparat, neuer, zur Atticspülung 765; zur Erregung des statischen Labyrinthes 781.
Apraxie 327.
Arrosion eines arachnoidealen Gefäßes 239.
Aspergillosis des äußeren Gehörganges 1246.
Atmung der Taubstummen **257**.
Atrophie des linken Cochlearis und Vestibularis 856.
Atticeiterung, chronisch, durch autogene Vaccine geheilt 874.
Attico-Antrotomie, sekundäre Karies nach 789.
Atticspülung, neuer Apparat 765.
Aufmeißelung, konservative, mit Erhaltung des Trommelfelles 1159.
Augenbewegung, über den Nervenmechanismus der assoziierten **685, 809, 1027, 1353, 1554**.
Augenmuskelreaktion, Bewertung bei Labyrinthreizung 1425.
Ausschaltung des linken Vestibularapparates bei eitriger Labyrinthitis rechts 288; des Vestibularapparates isoliert, luetisch 289.
Autointoxikationen als Ursache der adenoiden Wucherungen 1419.
Autoplastik bei der Radikaloperation am Ohr 1432.

Bakteriämie, Untersuchungen in der Oto-Rhino-Laryngologie 1149.
Bakteriologie des Ohres 56.
Bárányscher Symptomenkomplex, Diagnose, Therapie. Ätiologie und Prognose 781.
Basilarmeningitis, luetisch, 861.
Basisfraktur, alte, mit Labyrinthausschaltung 855.
Beiträge zur Klinik der Tonperzeptionsanomalien 862; zu intratympanalen Operationen 1423.
Bewußtseinsstörung für die Vertikalstellung des Kopfes 498.
Blutabfluß aus dem Hirn **1549**.
Blutbefund, abnormer, bei Mucosus-Mastoiditis 854.
Blutcoagulumtechnik bei Heilung von Mastoidwunden 874.
Blutgerinnung, Einfluß otogener Erkrankungen auf die **1097**.
Blutung, rekurrierend aus dem Ohre 869; tödlich aus der arrodierten Carotis 877.
Blutuntersuchung, bakteriologische, bei Sinusthrombose 55, 254.
Bogengangsfistel 34; und Labyrintheiterung 36.
Bogengangssystem der Tanzmäuse 783.
Bulbuswand, tuberkulöse Infiltration 791.

Carcinoma auriculae 286.
Carotis interna, Beziehung zur Zirbeldrüse 877.
Cerebrospinalmeningitis 874; geheilt, otogen, eitrig 48; geheilt, otogen, purulent 60.
Chiasma opticum, Beziehung zur Zirbeldrüse 877.
Cholesteatom 236, 237.
Cholesteatoma verum des Mittelohres 44.
Cholesteatombildung an beiden Felsenbeinen 505.
Cochleardegeneration 1599.
Crista ampullaris, Bau und Funktion 1427.

Demonstration von Instrumenten 320; von Präparaten 502; einer Cholesteatombildung an beiden Felsenbeinen 505; histologischer Präparate 787; von histologischen Labyrinthbefunden 787; pathologischer Präparate 1148.
Deviation conjugée, traumatisch nach rechts 25.
Diagnostik der Erkrankungen der Gehörapparate 794.
Differentialdiagnose von progressiver Paralyse und Kleinhirngumma 287.
Dioxydiamido-arsenobenzol, Ehrlich-Hata, Nebenwirkung 1424.
Drehnystagmus, Verlust der kalorischen Reaktion bei 232.

Digitized by Google
Original from UNIVERSITY OF CALIFORNIA
Generated on 2019-10-24 12:56 GMT / http://hdl.handle.net/2027/uc1.b3252760
Public Domain in the United States, Google-digitized / http://www.hathitrust.org/access_use#pd-us-google

Drehstuhl 290: bei Patienten mit Hirnerkrankungen 864; zur Bogengangsapparatprüfung 1145.
Dura, tuberkulöse Erkrankung der 4981.
Durchleuchtungslampe 322.
Dysmetrie bei Erkrankungen des Nervensystems 330.

Elektrische Lampe zum Beleuchten von Wundhöhlen 1150.
Elektrodiagnostik bei Labyrinthleiden 1152.
Elephantiasis 500.
Empfindungsschwelle, Einfluß der Schalleinwirkung auf die akustische 783.
Endotheliome des Felsenbeines 1160.
Epitheliom der Ohrmuschel 332, 875.
Erkrankungen, Einfluß, otogener auf die Blutgerinnung **1097**.
Ermüdung, krankhafte, des Gehöres 785.
Erregbarkeit, Fehlen der kalorischen 1571.
Ertaubung, bilateral nach Salvarsan 333; vorübergehend auf hysterischer Basis 768; beiderseitig, komplett 853.
Erysipel, Nystagmus bei 507.
Erziehung der taubstummen und schwerhörigen Kinder 306.
Eustachische Röhre, Speculum zur direkten Untersuchung 871.
Exaltation, manische, bei Mittelohrentzündung 1093.
Exantheme und ihre Beziehung zu Ohrerkrankungen 1150.
Exostosenbildung im Gehörgang 320.
Explosion am Steinfelde, ohrenärztlicher Untersuchungsbericht **841**.

Facialis, Neuritis des 1247.
Facialis-Acusticuslähmung, beiderseitig nach Salvarsan 1094.
Faradischer Strom, Behandlung der Ohrenerkrankungen mit 795.
Felsenbein, Beitrag zur pathologischen Anatomie des 502: Endotheliome 1160; histologische Untersuchung **1189**.
Felsenbeineiterung, mehrfache Erkrankung der Gehirnsinus bei einseitiger 512.
Fernsprecher, 2 Unfälle beim gewerblichen Gebrauch 1421.
Fibroma lobuli sinistri 771.
Fistel, ins Cerebrum mit tuberkulöser Erkrankung der Dura **498**; angeboren, vor der Ohrmuschel 1246.
Fistelsymptom, beiderseitig, ohne Fistel 775; und *Kopfnystagmus* **133**.
Flecken, gelbe, an dem unteren Hammergriffende 283.
Fortbildungsschulen für Taubstumme 311.
Fremdkörperfänger, ein neuer fürs Ohr 46, **229**.
Fürsorge für taubstumme Kinder **483**.
Funktionsprüfung des Ohres 877.

Gefäßverbindunuen zwischen Mittelohr und Labyrinth 787.
Gegenbewegung, Abhängigkeit der — der Augen vom Ohrapparat 885.
Gehirndruck, Gleichgewichtsstörungen bei erhöhtem 314.
Gehirnsinus, Mehrfache Erkrankung der, bei einseitiger Felsenbeineiterung 512.
Gehörapparat, Hörprüfungen und Diagnostik der Erkrankungen 794.
Gehörgang, Exostosenbildung im 320, Lupus erythematodes acutus beider 774; seborrhoische Papeln in dem 774; Schädigung durch reine Pfeifentöne 859; Komplikationen des äußeren 1245; Verschluß durch Exostose 27; -Polypen 1422; seltene Mißbildungen 1423.
Gehörnerv, Negative Variation, durch Schall verursacht 298.
Gehörorgan, bösartige Neubildungen des **217**; Pathologie des **275**; Abweichungen des, der Tanzmaus 303; eines tauben Hundes 303; zur Mißbildung des 504; akustische Schädigung 784, 1148.
Gehörsprüfung der oberen Luftwege 327.
Gehöruntersuchung des Kindes 1149.
Geistesstörung und Mittelohreiterung 57.
Gesichtsatrophie, circumscript 52.
Gewerbekrankheiten des Ohres, Erforschung 785.
Gewerbeberufskrankheiten, mit großem Lärm einhergehend 509.
Gleichgewichtsstörung, Bemerkungen über die, bei Labyrintheiterungen 284; hysterische 289; bei erhöhtem Gehirndruck 314.
Gliom des linken Kleinhirns 856; des IV. Ventrikels 856.
Gradenigo-Symptomenkomplex, unvollständiger 1423.
Gumma 1573.

Hammergriffende, gelbe Flecken am unteren 283.
Hammerluxation, Fall von 1146.
Hautfalte, angeboren, im äußeren Gehörgang 1422.
Heathsche Operation bei akuter Mastoiditis 320.
Hemiatrophia faciei 248.
Herpes zoster oticus 1247.

Digitized by Google
Original from UNIVERSITY OF CALIFORNIA
Generated on 2019-10-24 12:56 GMT / http://hdl.handle.net/2027/uc1.b3252760
Public Domain in the United States, Google-digitized / http://www.hathitrust.org/access_use#pd-us-google

Hexamethylentetramin, Anwendung in der Otochirurgie 316.
Hirnabsceß, ein Fall von otogenem, intraduralem 806, 860.
Hirnbasistumor, Pathologie des 246.
Histologie, zur pathologischen des Labyrinthes 788, 1156.
Histopathologie der Meningitis 503.
Hörgrenze, physiologische obere, für Luft- und Knochenleitung 1156.
Hörnerv und Salvarsan 333.
Hörnervaffektionen nach Salvarsangebrauch 509.
Hörnervenstörungen nach Salvarsaneinspritzung 874.
Hörnervschädigungen durch Lärm bedingt 509.
Hörprüfungen und Diagnostik der Erkrankungen des Gehörapparates 794.
Hörrohr, zusammenschiebbares 250.
Hörschädigungen nach langdauernder Schalleinwirkung 784.
Hund, Gehörorgan eines tauben 303.
Hyperakusis Willisii **741.**

Infiltration, tuberkulöse, der Bulbuswand 791.
Instrument, neues, Kombination von Gaze, Packer und Halter 875; neues, für den paroralen Tubenkatheterismus 1421.
Intrakranielle Leiden otogener Natur 251.
Isthmus der Tuba Eustachii 56.

Jodoformintoxikation nach Operationen am Ohr 55.

Kaltwassernystagmus, Untersuchungen über den kalorischen **1213.**
Karies, sekundäre nach Attico-Antrotomie 789.
Karzinom 499.
Kasuistik d. otogenen Großhirnabscesse 335.
Kasuistische Mitteilungen 511.
Kind, Rolle des Arztes bei der Untersuchung des taubstummen 326.
Kleinhirnbrückenwinkeltumor langsam wachsend 756.
Kleinhirngumma, Differentialdiagnose zwischen progressiver Paralyse und — 287.
Kleinhirnreaktionen vestibulär bei Normalen 316.
Kleinhirnreizungen, Reaktionen bei elektrischen 1425.
Knochenleitung, Beziehung zur Luftleitung 1155; physiologische obere Hörgrenze 1156.
Kompensation, Symptom der Labyrinthverknöcherung 2841.
Komplikationen der Labyrinthleiden 313; intrakraniell nach Ohrenkrankheiten 873; des äußeren Gehörganges 1245; intrakraniell, Beziehung zur eitrigen Labyrinthitis 1246; chirurgische bei Otitis media 58.
Konvexitätsmeningitis mit Schläfelappenabsceß 239.
Kopfbewegungen, Prüfung der spontanen bei vestibulärem Reiz 35.
Kopfnystagmus und Fistelsymptom 33.
Korrektur abstehender Ohren 286.
Kuppelraum, Freilegung 505.

Labyrinth, Verknöcherung mit Symptom der Kompensation 284; normal und pathologisch 295; frische traumatische Läsionen des **475**; und Nystagmus 509; Läsionen des nicht akustischen 252; Prüfung des akustischen und nicht akustischen 252; Ausschaltung, symptomlos 768, 1573; Erregung des statischen 781; -Befunde bei Meningitis 787; Zur patholog. Histologie 788, 1156; Untersuchungsmöglichkeit des nicht dem Gehör dienenden Teiles 802; traumatische Läsion 852; Ausschaltung mit Basisfraktur 855; Genese der Infektion 1151; akustische Schädigung beim Säugetier 1157; -Syphilis mit akustischen Hautreflexen 1094; -Ausschaltung, total, doppelseitig 35; Symptomatologie der Läsionen 57; Ausschaltung, gekreuzt 1577.
Labyrinthbefund, histologischer beim Normalhörenden 1147.
Labyrinthchirurgie, Aufforderung zur konservativen 1091.
Labyrintheinstellungsmodell **21**, 36.
Labyrintheiterung 1428; Rechtseitige diffus, linkseitige circumscript 284; ein Fall von 869, 1425; diffus und ihre operative Indikation 1091; Prognose, Behandlung und Operationsindikation 1428; beim Kaninchen 1578.
Labyrinthektomie, Ueber die Technik 1250.
Labyrinthentzündungen, traumatische 802.
Labyrinthfenstermembrane, entzündliche Erkrankungen 1151.
Labyrinthfistel 868; mit chronischer Mittelohreiterung, linkseitige 757; mit Zerstörung des anderen Labyrinths 877; mit Schläfelappenabszeß 1579, 1581.
Labyrinthinfektion sekundär bei akuter Mittelohreiterung 798.

Digitized by Google
Original from UNIVERSITY OF CALIFORNIA
Generated on 2019-10-24 12:56 GMT / http://hdl.handle.net/2027/uc1.b3252760
Public Domain in the United States, Google-digitized / http://www.hathitrust.org/access_use#pd-us-google

Labyrinthitis, Lehre der serösen 233, 1577; akute postoperative bei Meningitis serosa 238; mikroskopische Präparate 318; induzierte 787; experimentelle 788; eitrig 855, 868, 869; differentielle Diagnose zwischen Kleinhirnabsceß und eitriger 1096; diffus, eitrig 1246; circumscript 29.
Labyrinthkapsel, progressive Spongiosierung 783; pathologische Anatomie der — Defekte 1158.
Labyrinthleiden durch suppurative Mittelohrleiden verursacht 312, 313; Untersuchungsmethoden 312; Symptomatologie 312; Komplikationen 313; Prognose 313; Therapie 313; Elektrodiagnostik bei 1152.
Labyrinthnekrose und Beziehungen zur Labyrinthoperation 293.
Labyrinthoperation und Beziehungen zur Labyrinthnekrose 293; beiderseitig 764; und Heilung 855, Technik der radikalen 1091; Technik und Resultate 1250.
Lärmapparat, Untersuchungen mit dem Bárányschen — 301; Einfacher Ersatz für den — 504; Feststellung einseitiger Taubheit durch — 775; neuer, einfacher 875.
Läsionen des nicht akustischen Labyrinths 252.
Lehrer- und Lehrerinnenbildungsanstalten, Taubstummenunterrichtsmethode 306.
Leukämie, Erregbarkeit der Vestibularnerven bei myelogener — 772.
Ligatur der Jugularis- und Sinusthrombose 875.
Lokalanästhesie bei Operationen am Sinus transversus 510; in der Otologie 1597.
Lombardsches Phänomen 1153.
Luftleitung, Beziehung zur Knochenleitung 1155; physiologische obere Hörgrenze 1156.
Luftwege, Untersuchung der oberen 327.
Lumbalpunktion bei Ohrschwindel 58.
Lupus 319; pernio der Ohrmuschel 332; erythematodes acutus der Ohrmuscheln 774.

Mastoidfälle, Bericht mit besonderem Hinweis auf die Diagnose 1246.
Mastoiditis 361, 1592, 1599; Mastoidoperation radikal 876; Heathsche Operation bei akuter 320; Operation 322; ein Fall ohne Mittelohrleiden 253; über rezidivierende 254; abnormer Blutbefund bei Mucosus- 854; akut mit Perforation der Lamina praemastoidea 871; mit Gehirnsymptomen 871; mit vorgelagertem Sinus 872; primär, nach Scharlach 878; verursacht durch Fremdkörper 1878; neues Symptom 887; zelluläre Veränderungen während und nach 1090; bei einem Diabetiker 1249; ohne augenscheinliche Mitbeteiligung des Mittelohres 61; latente 1419, 1599; akute mit Sinusthrombose und oberflächlichem Hirnabsceß 1431; atypisch 1266.
Mastoititiden, tuberkulöse 327; 100 Fälle radikal operiert 1095.
Mastoidschmerzen. Ein Fall von — 868.
Meningitis 236, 935; serosa bei akuter postoperativer Labyrinthitis 238; gummosa der hinteren Schädelgrube 495; Histopathologie der 503; Heilbarkeit der eitrigen bei Mittelohrentzündung 510; operative Therapie der otogenen 778; therapeutische Erfahrungen in der Göttinger Ohrenklinik 778; Heilbarkeit der otogenen 779; beginnend 855; otitisch 870; geheit 34, 40; Therapie der eitrigen 1428; atypisch verlaufend 1586.
Micaplättchen, Anwendung 1416.
Mittelohr, Totalaufmeißelung des 315; Angiosarkom der 491; Gumma des — 1573; Adhäsivprozeß 1598; und Labyrinth 1598.
Mittelohreiterung, rechtsseitig, chronisch 236, 237; linkseitig, chronisch 757; chronisch 869; akut, 6 Fälle in 1 Familie 873; und Geistesstörung 57.
Mittelohrentzündung und Abducenslähmung 932; Heilbarkeit der eitrigen Meningitis bei 510; bei Neugeborenen 796; akut eitrig 34, 36.
Mittelohrtuberkulose, eine bisher unbeachtete Form von 316, 508.
Monochord- und Stimmgabeluntersuchungen 1155; Monochorde Struyckensche 54.
Mucosus-Mastoiditis, abnormer Blutbefund bei 854.
Myalgie mit oder ohne Otitis 875, der verschiedenen Muskeln, 12 Fälle 875.

Nachbehandlung der Radikaloperation des Mittelohres 253.
Nabencarcinom im Perioste des Warzenfortsatzes 240.
Nekrosis des inneren Ohres 872.
Nerv, Schädigung 755.
Nervenendigung, Schädigung der 755.
Nervenmechanismus der assoziierten Augenbewegungen 685, 809, 1027, 1353, 1554.
Nervensystem, Dysmetrie bei Erkrankungen des 335.

Digitized by Google
Original from UNIVERSITY OF CALIFORNIA
Generated on 2019-10-24 12:56 GMT / http://hdl.handle.net/2027/uc1.b3252760
Public Domain in the United States, Google-digitized / http://www.hathitrust.org/access_use#pd-us-google

Nervus cochlearis, Ausschaltung des — 495; facialis, Ausschaltung des — 495; VIII. Luetische Neuritis 763; e pubertate 769; Neuritis des — 883; opticus, Abweichungen des — 304; Trigeminus, Ausschaltung des — 495; vestibularis, Ausschaltung des — 495; isolierte abnorme Erregbarkeit beider — 772; isolierte beiderseitige Ausschaltung bei mit Salvarsan behandelter Lues 774.
Neuritis, luetisch des Nervus VIII. 763; N. VIII. e pubertate 769; luetica des Facialis und Vestibularis 848; des N. VIII. 883; des Trigeminus, des Facialis und des Acusticus 1247.
Neurofibromatose, zentral 292.
Neurose, traumatisch 785.
Nystagmographen, Demonstration des 296.
Nystagmus bei Erysipel 507; und Labyrinth 509; kalorisch und Prüfung 1158.

Occipitallappenabsceß, rechtseitig 499.
Ohren, der Zustand von — als exceptioneller Entwicklungsfaktor 1092; abstehende 1422.
Ohrenblutungen verschiedener Ursachen 1424.
Ohrenerkrankungen, Behandlung mit faradischem Strome 795.
Ohrenkrankheiten 8791.
Ohrenuntersuchung, schulärztliche, an der Volksschule zu Berndorf 1017.
Ohrenleiden, Prognose nach Hectin 1152.
Ohrgeräusche, Entstehung der — 201; Gefäßursache subjektiver — 799; Studium der objektiv wahrgenommenen 1148.
Ohrkrankheiten, Behandlung der, vor 100 Jahren 846; Gehirnabsceß verursachend 1090.
Ohrlabyrinth, Reflexerregbarkeit des am Neugeborenen 804.
Ohrlupe, reflexfrei, anastigmatisch 783.
Ohrmuschel, Amputation der 286; Epitheliom der 332; Lupus pernio der 332; Lupus erythematodes beider 774.
Ohrmuschelknorpel, Verknöcherung 1151.
Ohrmuschelreflex bei Annäherung der Stimmgabel 855.
Ohrschwindel, Physiopathologie und Behandlung 1155; Lumbalpunktion bei 58.
Ohrtuberkulose 332.
Operation, plastische an Hals, Nase und Ohr 877; Beitrag zur intratympanalen 1423.
Ophthalmoreaktion als diagnostisches Mittel 327.
Ossikulektomie, Betrachtungen über — 1432.
Osteitis, Symptome der akuten des Processus mastoid. 319.
Osteom, des Gehörganges 192.
Osteomyelitis traumatica des Schädelknochens 1158.
Osteophlebitis-septicopyämie 1146, 1147.
Otiatrisches und Pädiatrisches 1150.
Otitis media, Stand der Behandlung der chronischen eitrigen 332; 6 Fälle von 253; chirurgische Komplikationen 58.
Otologie, Lage der — im militär- und medizinischen Ressort 794.
Otorrhoe, Bedeutung der Tubenbehandlung bei chronischer und rezidivierender 508.
Otosklerose 1595; Zwaardemakersches Symptom bei beginnender 300; Pathogenese und Sitz der 333; atypisch 771; heutiger Stand der Behandlungsmethoden 798; zur Pathogenese und Ätiologie der 1145; Behandlung 1151; (=Stapesankylose) beiderseitig, knöchern 1189; weitere Untersuchungen 1421.
Otospongiosis progressiva 783.

Pachymeningitis interna, letal verlaufend 48, 60.
Pädiatrisches und Otiatrisches 1150.
Panotitis nach Masern 764.
Pantopon in der Rhino-Laryngo-Otologie 795.
Papeln, seborrhoische am Tragus und in den Gehörgängen 1774.
Papillom, multiples, des äußeren Gehörganges 1422.
Paraffininjektionen, Unfälle bei 859; Behandlung mit 52.
Paralyse, Differentialdiagnose zwischen Kleinhirngumma und progressiver 287.
Pathogenese der Labyrinthleiden 312; der Otosklerose 333, 1145.
Pathologie der Hirnbasistumoren 246; des Gehörorganes 275.
Paukenwand, Verfärbung, blaue an der inneren 282.
Physiopathologie und Behandlung des Ohrschwindels 1155.
Plastik, Modifikation der, nach Panse bei Radikaloperation des Warzenfortsatzes 510.
Polyneuritis, cerebralis menieriformis nach Salvarsan 231; cerebralis mit Verlust der kalor. Reaktion 232; des Acusticus und Facialis nach Scharlach 853; cerebralis menieriformis 1247.

Digitized by Google
Original from UNIVERSITY OF CALIFORNIA
Generated on 2019-10-24 12:56 GMT / http://hdl.handle.net/2027/uc1.b3252760
Public Domain in the United States, Google-digitized / http://www.hathitrust.org/access_use#pd-us-google

Pontopon-Skopolaminnarkose 1245.
Präparate, mikroskopische, von Labyrinthitis 318; histologische 787; Demonstration pathologischer — 1148.
Processus mastoideus, sekundäre Sutur nach einfacher Aufmeißelung der 315; Symptome der akuten Osteitis der 319.
Prognose der Labyrinthleiden 313.
Pulverbläser, aseptischer 43.
Pyämie, Beitrag zur otitischen 503; otogen, durch Micrococcus tetragenus bedingt 59.

Radikaloperation, Modifikation der Plastik nach Panse, bei — des Warzenfortsatzes 510; Nachbehandlung der — des Mittelohres 253; Zur Technik der Plastik bei der 754; Tubenverschluß bei 789; Wert der konservativen, bei Otitis media pur. 1248; Einfluß auf die Hörschärfe 59; Autoplastik bei 1432.
Reaktion, Verlust der kalorischen — mit Polyneuritis cerebralis 232; Herabsetzung der kalorischen, Dreh- u. galvanischen 763.
Recurrensparalyse als erstes Symptom eines Tumors an der Schädelbasis 1417.
Reflexerregbarkeit des Ohrlabyrinths am Neugeborenen 804.
Rinnescher Versuch und seine Technik 55.
Röntgenaufnahmen, 2 — eines Schädels 791.
Röntgenbefund, zweifelhafter 27.
Röntgenbild in der Oto-Laryngologie 1085.
Röntgenphotographie des Kopfes 1148.
Röntgenogramm, stereoskopisch, des Warzenfortsatzes 872.

Salvarsan 1595, Erfahrungen 302; Polyneuritis cerebralis 231, und Hörnerv 333; Taubheit 493, 509; Hörnervaffektionen 509; Wirkungen aufs Ohr 509; klinische Beziehungen zum inneren Ohr 1154; Anwendung bei Erkrankungen des Halses, Nase und Ohres 1086; Nebenwirkungen 1424.
Säuglinge, Untersuchungen an 449.
Scarlatinaotitis, Statische Studien 317.
Schädelbasis, Extraktion einer Kugel 1594.
Schädelgrube, Diagnose des Tumors der hinteren 761.
Schädelverletzte, Unfallbegutachtung 1420.
Schalleinwirkung auf die akustische Empfindungsschwelle 783.
Schallokalisation, Weitere Beiträge zur Frage der 449; Über die Beeinflussung durch Erregung des Vestibularapparates 16, 45. Benutzung zum Nachweis der Hördifferenzen 1, 48.
Scharlach, septisch, operativ geheilt 60.
Schläfebein, Präparat eines — 877.
Schläfelappenabsceß 1583; mit konsekutiver Konvexitätsmeningitis 239; linkseitig, ohne Sprachstörungen 1579; mit Labyrinthfistel 1581; bei akuter Otitis 1584.
Schußverletzung mit Projektil in der hinteren Schädelgrube 43.
Schußwunden im Warzenfortsatz, 3 Fälle 870.
Schwerhörige, Unterricht für hochgradige — in Deutschland 786; Fürsorge für 787; Absehunterricht für — 99.
Schwerhörigkeit, Zündt-Burguetsche Methode zur Behandlung 326; professionelle 1419.
Schwindel, labyrinthär und durch Vagusreizung bedingt 252.
Schwindelgefühl, Ursache und Behandlung 508.
Seekrankheit, Zusammenhang mit dem vestibularen Apparat 507.
Septicopyämie, otitisch, lymphadenogene 1247.
Septum, häutig im Sinus sigmoideus 500; erektile Geschwülste 1419.
Sequestrierung des bogenförmigen Kanals 875; tuberkulöse — 1582.
Sinus, Öffnung des 253; Duplikatur 1248.
Sinusarrosion 237.
Sinus petrosus inferior, Thrombose 59; sigmoideus, häutiges Septum im — 200; Zweiteilung 1147; Thrombose 44.
Sinusthrombose 498; Spontanheilungsvorgänge bei 334; ein atypischer Fall 253; bakteriologische Blutuntersuchung 254; aseptisch 865; mit Kleinhirnabsceß 872; ohne subjektive Ohrsymptome 874; und Ligatur der Jugularis 875; otogen, symptomfrei verlaufend 50, 1549; bei latenter Mastoiditis 1599.
Sinus transversus, Lokalanästhesie bei Operationen am — 510.
Sinutitiden, klinische Betrachtungen über kombinierte 253.
Spätsyphilis, Behandlung der — des Ohres und des Rachens 252.
Spindelzellensarkom des Warzenfortsatzes 60.
Spongiosierung der Labyrinthkapsel 783.
Spontanheilungsvorgänge bei Sinusthrombose 334.
Spontannystagmus, Zur Kenntnis des labyrinthären 803.
Sprachformenunterricht in der Taubstummenschule 310.
Sprechbeschwerden 53.
Spülflüssigkeiten, Wahl der 298.

Generated on 2019-10-24 12:56 GMT / http://hdl.handle.net/2027/uc1.b3252760
Public Domain in the United States, Google-digitized / http://www.hathitrust.org/access_use#pd-us-google
Digitized by Google
Original from UNIVERSITY OF CALIFORNIA

Stapes, Extraktion des 766.
Stapesankylose (Otosklerose), beiderseitig knöchern 1189.
Staphylokokkeninfektion, Erfolge der Vaccination bei — 252.
Stereoptikondemonstration von Operationsmethoden 876.
Stimmgabel- und Monochorduntersuchungen 1155.
Streptokokkeninfektion, 3 Fälle 874.
Sutur, sekundäre nach Aufmeißelung des Processus mastoideus 315.
Symptomatologie der Labyrinthläsionen 57.
Symptomenkomplex, der Bárányesche, Diagnose und Therapie, Ätiologie und Prognose 781; Unvollständiger Gradenigo 1423.
Säugetierlabyrinth, akustische Schädigung 1157.

Tanzmaus, Abweichung im Gehörorgan 303; über das Bogengangsystem der 783.
Taube, Übungstherapie bei 302.
Taubheit nach Salvarsan 493, 509; posttraumatisch links 759; Feststellung einseitiger durch Lärmapparat 776; Bestimmung der einseitigen 785; künstlicher Abortus bei progressiver 869; nach Coryza 869; total nach Neumanns Labyrinthoperation 878; Feststellung einseitiger 1153, 1156.
Taubstumme, Atmung 257; Übungstherapie 302; Erziehung 306; Fortbildungsschulen 311; Rolle des Arztes bei der Untersuchung des Kindes 326; Fürsorge für Kinder 483; Untersuchungen in Dänemark 250.
Taubstummenanstalten, Fürsorge der — für entlassene Zöglinge 311.
Taubstummenbildungsverhältnisse in Böhmen und Mähren 311.
Taubstummenfürsorge, heilpädagogisch und spezialohrenärztlich 503.
Taubstummenschule, Sprachformenunterricht in der 310.
Taubstummenunterrichtsmethode in den Lehrer- u. Lehrerinnenbildungsanstalten 306.
Taubstummenwesen, amerikanisches und deutsches 786.
Taubstummheit, Ursachen der 332, 803; hysterische 507.
Tensor tympani 1146.
Therapie der Labyrinthleiden 313; operative der otogenen Meningitis 778.
Thrombophlebitis sinus transversi 1248; des Emissarium mastoideum 1249.
Thrombose des Sinus sigmoideus 44; des sinus lateralis 55; des Sinus petrosus inferior 59.
Tiere, Untersuchungen an 449.
Tinnitus andauernd 869.
Tonperzeptionsanomalien, Beiträge zur Klinik der 862, 1244.
Totalaufmeißelung des Mittelohres 315.
Tragus, seborrhoische Papeln 774.
Transplantation, Thierschsche 286.
Trauma, 2 Fälle von, der Warzengegend 334.
Trigeminus, Neuritis 1247.
Trommelfell, Neues Verfahren zur Mobilisierung 226; Konservative Aufmeißelung mit Erhaltung 1159; neuartiges künstliches 1245; künstliches 1416; traumatische Perforation 1421.
Trommelfellanästhesie 318.
Trommelfellbild, ein eigentümliches 499.
Trommelfellnarbe, Deformation 104.
Trommelfellruptur, Mechanismus einer neuen Form 251.
Tube, galvanische Ätzung 1422.
Tubenbehandlung, Bedeutung der, bei chronischer und rezidivierender Otorrhoe 508.
Tubenkatheterismus, neues Instrument für die paroralen 1421.
Tubenverschluß bei operativen Eingriffen 334; bei Radikaloperation 789; tympanal bei chronischer Mittelohreiterung 870.
Tuberkulom der Ohrmuschel 854.
Tuberkulose, primär des Mittelohres mit Komplikationen 883; der Pyramide 1582.
Tumor der hinteren Schädelgrube, Diagnose 761; am Kleinhirnbrückenwinkel, Diagnose 877; maligne, chronische Otorrhöe vortäuschend 1415.
Tumor acusticus 297; Tumor acusticus translabyrinthär operiert 790; Tumor der Hirnbasis 246.

Übererregbarkeit des Vestibularapparates 241.
Übungstherapie bei Tauben und Taubstummen 302.
Unfallbegutachtung Schädelverletzter 1420.
Unfälle, 2 beim gewerblichen Gebrauch des Fernsprechers 1421.
Unterricht für hochgradige Schwerhörige in Deutschland 786.
Untersuchungsbericht, ohrenärztlicher bei der Explosion am Steinfelde 841.
Ultramikroskopie, zur Wahl von Spülflüssigkeiten bei Mittelohreiterungen 298.
Untersuchungen des taubstummen Kindes, Rolle des Arztes 326; der oberen Luft-

Digitized by Google
Original from UNIVERSITY OF CALIFORNIA
Generated on 2019-10-24 12:56 GMT / http://hdl.handle.net/2027/uc1.b3252760
Public Domain in the United States, Google-digitized / http://www.hathitrust.org/access_use#pd-us-google

wege 327; an Säuglingen und Tieren 449; an Taubstummen in Dänemark 250.
Untersuchungsmethoden der Labyrinthleiden 312.
Urotropin, intraspinale Injektion bei eitriger Meningitis 870.
Urotropinwirkung bei Meningitis 870.

Vaccination, Erfolge der — bei Staphylokokkeninfektion 251.
Vagusreizung, Schwindel bedingt durch — 252.
Vegetationen, adenoide 321.
Vena jugularis 1595; anatomische Abnormität der 291; Unterbindung bei akuten und chronischen Mittelohreiterungen 505; Unterbindung 353.
Veränderungen, ophthalmoskopische 251.
Verblutung ins Labyrinth nach Erkältung 869.
Verfärbung, blaue an der inneren Paukenwand 282.
Verknöcherung des Labyrinthes mit Symptom der Kompensationen 284.
Vertigo vom Standpunkt des praktischen Arztes und des Otologen 1095.
Vertikalstellung, Bewußtseinsstörung für die — des Kopfes 498.
Vertikalempfindung, Untersuchungen über die — 782.
Vestibularapparat, Übererregbarkeit 241; Ausschaltung 288; Ausschaltung isoliert, luetisch 289; Zusammenhang mit der Seekrankheit 507, zwei eigene Modelle 878.
Vestibularausschaltung nach Salvarsan 333; rechts 759, 856; beiderseitig isoliert 774; nach Influenza 853.
Vestibularislähmung nach Salvarsan 850.
Vestibularisreaktion, paradox galvanisch 757.
Vestibularreizung, Theorie der 876.
Vorbeizeigen, Prüfung des spontanen 28.
Vorschläge, technische, 43.

Warzenfortsatz, Narbencarcinom im Periost des — 240; platt 334; primärer Schluß der Wunden nach Eröffnung der 499; Modifikation der Plastik nach Panse bei Radikaloperation des 515; Aufmeißelung wegen perisinuösen Abscesses 760; Struktur 1595.
Warzengegend, Trauma der — 334.
Wassermannsche Reaktion, diagnostischer Wert bei Erkrankungen des Ohres 327; Untersuchung an Taubstummen in Dänemark 250.
Weberscher Versuch, Analyse von 100 Fällen 876.
Westentaschenlampe 873.
Wucherungen, adenoide 1419.

Zahnläsionen als ätiologische Faktoren von Otalgien und Tinnitus 874.
Zeigereaktion, vestibular 28.
Zündt-Burgetsche Methode zur Behandlung der Schwerhörigkeit, 326.
Zygoma, Bruch operativ geheilt, 878.
Zwaardemakersches Symptom bei beginnender Otosklerose 300.

Autorenregister.

Aboulker 1419, 1597.
d'Aintolo 1422.
Albanus 791.
Alderton 869, 887.
Alexander **483**, 804, **1017.**
Allpert 876.
Alt 40, 241.
Artelli 1421.
Auerbach 1246.

Baldrian 310.
Ballenger 878.
Bar 1416, 1419.
Bárány 35, 290, 781, 1571.
Basil 1154.
Bean 877.
Beck J. 876, 877.
Beck Karl 885, 1249.
Beck Oscar 46, **229**, 231, 232, 287, 288, 289, 333, 756, 765, 774, 852, 853, **1549**, 1573, 1582, 1583, 1584.
Beco 1093.
Bénesi 47.
Bernhard 498.
Bertran y Casillo 1246.
Beyer 1248, 59.
Beysen 253.
Bilancioni 253.
Blackwell 871, 874.
Blau 788.
Blegvad 53, 318, 320, 322.
Blohmke 798.
Blumenthal 499, 500, 1147.
Bock 253.
Böhler 250.
Boeninghaus 785.
Boivie 316.
Bondy 299, 284, 292, 764. 1586:
Borden 1086.
Botella 1148, 1094.
Botey 1432.
Bourget 1417.
Brande 252.
Braun A. 875, 1430.
Braun J. 850.
Brieger 778.
Brindel 1415.
Broeckart 298, 1418.
Brühl **275**, 502, 1145, 1146, **1189.**
Brünings 782, 783.

Digitized by Google
Original from UNIVERSITY OF CALIFORNIA
Generated on 2019-10-24 12:56 GMT / http://hdl.handle.net/2027/uc1.b3252760
Public Domain in the United States, Google-digitized / http://www.hathitrust.org/access_use#pd-us-google

Brunetti jun. 327.
Bryant 1151.
Buhl 322.
Busch 498.
Buys 57, 296.
Buytendiyk 298.

Cagnola 1422.
Caldera 59, 489, 14221.
Caneghem van 780, 791.
Canfield 1091.
Carli de 332.
Castaneda 1421.
Castex 326, 1415.
Chavanne 55, 1418.
Citelli 1159, 1248, 1422.
Claboche 1417.
Clauss 1146.
Cock 874.
Consiroles 1599.
Coffin 873.
Compaired 1158.
Constantin 1149.
Constantinescu 935.
Copeland 1428.
Costiniu 361.
Cott 1095.
Coy 872.
Crowe 1549.
Cullom 1088.

Dahmer 504.
Day 57, 1250.
Delsaux 299.
Dench 869, 1095.
Denman 1425.
Dercum 1090.
Dorello 332.
Dougherty 872.
Druschba 306.
Duel 869, 874.
Dupuy 1155, 1087.

Eagleton 873.

Falgar 1250.
Fallas 302.
Ferreri 252, 253, 333, 334, 335, 1421.
Fleischer 315.
Fleischner 1245.
Fletcher-Ingals 877.
Forchhammer 319.
Forselles af 312.
Fowler 875.
Freer 1089
Freudenthal 1087.
Frey 16, 27, 45, 295, 776.
Freystadtl 509.
Friedl 311.
Friedländer 499.
Froning 1160.

Garel 1416.
Gatscher 848.
Gaucher 1152.
Gault 1417.
Gavello 1249.
Gellé 1595.
Gilse van 304.
Glogan 60, 1092.
Goldmann 1094.
Goldstein 327, 1091.
Gomperz 282, 283.
Good 878.
Gording 316.
Graupner 500, 1148.
Greening 1150.
Grossmann 1146.
Grünberg 1151.
Gruening 869.
Guastoni 252.
Guggenheim 1152.

Haenlein 786, 787.
Haernandez 507.
Heike 498, 501.
Hald Tetens 52, 316, 318, 859, 861, 862.
Halle 499.
Hannemann 1152.
Hartmann 786.
Haymann 334.
Hays 870, 873.
Hecht 876.
Heidenreich 1244.
Heimann 1248.
Hejmann 1245.
Henke 1428.
Herzog 254.
Heschl 496.
Hickey 1085.
Hirsch 55, 1420.
Hitz 887.
Högyes 685, 809, 1027, 1353, 1554.
Hoessli 1157.
Hoeven, Leonhard van der 298.
Hoever 1246.
Hofer 757, 759, 771, 841, 1213, 1573.
Hofmann 1421.
Holinger 510.
Hollinger J. 877.
Holmgren 312, 317.
Hopkins 872, 1431.
Hudson 56.
Humbert 333.
Hurd 1088.

Imhofer 306.
Iwanow 803.
Iackson 1083.

Jacques 1416, 1594.
Jerosch 503.
Joubert 1418.
Jürgens 803.
Junca 1152.

Kabatschnik 1413;
Kafemann 795.
Kahn 878.
Kallman 1157.
Kan 305.
Kashiwabara 1424,
Kaufmann 493, 494.
Kayser 504.
Kenefick 870.
Kernan Mc. J. F. 1090.
Kernon 870.
Kerrison 868.
Kiar 320.
Klein Vald. 868.
Kleyn de 304.
Kooy 303.
Krafft 503.
Krampitz 1423.
Krassin 510.
Krebs 789.
Krepuska 511, 512.
Krumbeim 1146.
Kruse 314.
Kümmel 879.

Labouré 1419.
Lagally 1156.
Lannois 1595.
Larmoiset-Montcharmont 1417.
Laurowitsch 789.
Laval 1419.
Lazarraga 1432.
Leëb 1089.
Leidler 46, 766.
Lennep v. 303.
Leschly 250.
Lewin 253.

Digitized by Google
Original from UNIVERSITY OF CALIFORNIA
Generated on 2019-10-24 12:56 GMT / http://hdl.handle.net/2027/uc1.b3252760
Public Domain in the United States, Google-digitized / http://www.hathitrust.org/access_use#pd-us-google

Lewis 869, 878, 1090.
Lewy 501.
Linck 505.
Lipsztat 1424.
Lorenz 507.
Luc 1159, 1589.
Lübbers 1151.
Lutz 868.

Maclay 877.
Mahler 50, 248, 318, 865, 866.
Mahn 1417.
Mahre 1417.
Mancioli 327.
Marbaix 1599.
Martens 58.
Matthews 1086.
Mauthner 768, 769, 771, 841.
Max 853.
Mayer 201, 1145.
Meierhof 874.
Meyer Jul. 1, 48, 449.
Mendmi 332.
Menz 1245.
Mignon 1419.
Möller 53, 316, 320, 508, 862, 1244.
Molinié 1417, 1418.
Montesano 332.
Morris 1422.
Moses 335.
Mouret 1416, 1592, 1595.
Muck 1150, 1247.
Mygind Holger 50, 51, 53, 315.
Myles 872.

Nadoleczny 99, 104.
Neubauer 509.
Neumann H. 293, 503, 755.
Nielsen 253.
Noyons 296.

Ohnacker 60.
Oppenheimer 55, 870.
Orioli 327.

Page 874.
Pagenstecher 846.
Pape 1153.
Pautet 1418.
Perkins 61, 871.
Peyser 785.
Philippow 794.
Philipps 869.
Pierce 876, 877, 1091.
Pinaroli 59.
Pistre 1419.
Pogány 509.
Prada 1423.
Preobraschensky 508.
Preysing 778.
Putnam 58.

Quix 297, 302, 781, 790, 1157.

Rauch 21, 36.
Reich 28.
Reinhold 192.
Reinking 784.
Rethi 754.
Reytö 1598.
Richards 1091.
Richardson 1089.
Richter 798.
Rochemont de 302.
Röhr 859, 1148.
Rossi de 332.
Rothfeld 1247.
Roure 326.
Rueda 1249.
Ruttin, 25, 29, 30, 33, 37, 43, 233, 236, 237, 284, 286, 475, 495, 507, 761, 763, 768, 778, 788, 855, 856, 1247, 1577, 1578.

Santolo 251, 883.
Sargnon 1418.
Schäfer 54.
Schamberg 874.
Scheibe 787.
Schells 311.
Schlegel 791.
Schmiegelow 48, 49, 50, 60, 246, 247, 248, 317, 864, 865, 1158.
Schon 251.
Schousboe 860, 861.
Seller 509.
Shambaugh 876, 877, 1427.
Sheppard 869.
Siebenmann 783.
Skillern 1084.
Smith, Mc. Cuen 1159.
Solowzow 796.
Sonnenschein 876.
Stella 1096.
Stenger 505.
Stern 257.
Stevens 1246.
Strandbsrg 319, 866.
Streit 503, 505.
Stron 874.
Struycken 299, 1156.
Stütz 1599.
Sugár 226, 509.
Szokolow 510.

Tedd 1084.
Thomsen 250.
Tiefenthal 794.
Török 1598.
Torretta 252.
Torrignani 59.
Trétrôp 1418.
Tubey 875.

Uchermann 313, 1241, 1242, 1243.
Uffenorde 778, 787, 1425.
Urbantschitsch E. 34, 36, 43, 44, 238, 240, 291, 491, 760, 764, 772, 775, 854, 1097, 1579, 1581.
Urbantschitsch V. 741, 783.

Vitto-Massei 334.
Voss 251, 790.

Wagener 785, 1146, 1147,
Wakulenko 806.
Waller 315.
Werchowski 799.
Westenhöfer 1148.
Wetterstad 1244.
White 875.
Willaume-Jantzen 254, 319, 322.
Wilson 877.
Wittmaack 783, 784, 791.
Wojatschek 802.
Wolff 1155.

Yankauer 56, 871.
Yates 875.

Zalewski 1423.
Zanela 332.
Zange 787.
Zebrowski 22, 217.
Zitowitsch 795, 802, 883.
Zwaardemaker 298.

Digitized by Google
Original from UNIVERSITY OF CALIFORNIA
Generated on 2019-10-24 12:56 GMT / http://hdl.handle.net/2027/uc1.b3252760
Public Domain in the United States, Google-digitized / http://www.hathitrust.org/access_use#pd-us-google

Vereinsberichte.

IV. allgemeiner österreichischer Taubstummenlehrertag (Wien, 18. und 19. April 1911) 306
American Medical Association. Oto-laryngologische Sektion. (Atlantic City, 4., 5. und 6. Juni 1912) 1083
Berliner Otologische Gesellschaft: Sitzung vom 17. November 1911 498
„ „ 15. Dezember 1911 500
„ „ 19. Januar 1912 857
„ „ 16. Februar 1912 1145
„ „ 22. März 1912 1147
„ „ 26. April 1912 1240
Chicago Oto-Laryngological Society: Sitzung vom 21. Februar 1911 876
„ „ 21. März 1911 876
„ „ 18. April 1911 876
„ „ 16. Mai 1911 877
„ „ 21. November 1911 877
„ „ 19. Dezember 1911 878
Dänische oto-laryngologische Gesellschaft: 75. Sitzung vom 3. Mai 1911 48
76. „ „ 4. Oktober 1911 . . . 50
77. „ „ 1. November 1911 . . 246
78. „ „ 6. Dezember 1911 . . 320
79. „ „ 7. Februar 1912 . . . 859
80. „ „ 6. März 1912 864
Deutsche Otologische Gesellschaft, Hannover: 21. Versammlung (23. und 24. Mai 1912) 778
Französischer Kongreß für Oto-Rhino-Laryngologie (Paris, 13., 14. und 15. Mai 1912) 1415, 1588
Gesellschaft deutscher Naturforscher und Aerzte: 82. Versammlung zu Königsberg vom 18. bis 24. September 1910 502
New York Academy of Medicine (Sektion für Ohrenheilkunde):
Sitzung vom 13. Januar 1911 870
„ „ 10. Februar 1911 871
„ „ 10. März 1911 872
„ „ 14. April 1911 873
„ „ 12. Mai 1911 874
„ „ 13. Oktober 1911 874
„ „ 10. November 1911 874
„ „ 8. Dezember 1911 875
New York Otological Society:
Sitzung vom 24. Januar 1911 868
„ „ 28. März 1911 869
„ „ 23. Mai 1911 869
Niederländische Gesellschaft für Hals-, Nasen- und Ohrenheilkunde: XX. Versammlung in Utrecht am 19. und 20. November 1910 296
I. Nordischer Oto-Laryngologenkongreß: (Kopenhagen, 25. und 26. August 1911) . 312
Österreichische Otologische Gesellschaft:
Sitzung vom 27. November 1911 25
„ „ 18. Dezember 1911 39
„ „ 29. Januar 1912 231
„ „ 26. Februar 1912 282
„ „ 18. März 1912 491
„ „ 29. April 1912 755
„ „ 4. Mai 1912 768
„ „ 24. Juni 1912 847
„ „ 28. Oktober 1912 1571
Oto-Laryngologische Gesellschaft zu Kristiania: Sitzung vom 4. März 1912 1241

Digitized by Google
Original from UNIVERSITY OF CALIFORNIA
Generated on 2019-10-24 12:56 GMT / http://hdl.handle.net/2027/uc1.b3252760
Public Domain in the United States, Google-digitized / http://www.hathitrust.org/access_use#pd-us-google

Laryngo-Rhinologischer Teil.

Original-Artikel.

Auerbach: Zur Totalexstirpation der Tonsillen 1433.

Burger, Prof. H.: Entstellung der äußeren Nase bei Polypen und bei tropischer Gundu (mit 13 Figuren) 513.

Chiari, Hofrat Prof. Dr. O.: Zwei Fälle von Geschwülsten, welche der Wand der Nebenhöhlen der Nase aufgelagert waren 525.

— und Kahler, Prof. Dr. O.: Die neue Wiener Klinik für Kehlkopf- und Nasenkrankheiten (mit 45 Figuren und Plänen) 129.

Dörner Desiderius: Experimentelle Beiträge zur Gehirnfunktion 528.

Donogány Z.: Leiomyoma laryngis (mit 1 Figur) 540.

Fein Johann: Zur Diagnose und Therapie des Kehlkopfkarzinoms 69.

Ferreri, Prof. Gherardo: Über die Wirkung einiger Drüsen mit innerer Sekretion auf die Entwicklung des Kehlkopfes (mit 10 Figuren) 541.

Freystadtl B. und Stranz J.: Rekurrenslähmung, verursacht durch Stenosis ostii venosi sinistri 557.

— Experimentelle Untersuchungen zur Phonationsfrage 903.

Gerber, Prof.: Die Operation der Nasenrachentumoren (mit 3 Figuren) 561.

Glas Emil: Choanalbefunde bei fehlender Uvula (mit 4 Figuren) 1520.

Goldmann R.: Ein Fall von latenter Eiterung des Alveolarfortsatzes unter dem Bilde eines chronischen Kieferhöhlenempyems (mit 1 Figur) 1001.

Halsted Thomas H.: Vincents Halsbräune (Angina), ihre Häufigkeit und die Wichtigkeit ihrer Erkennung 569.

van der Hoeve und Kleijn, A. de: Diskussion 1166.

Hoffmann R.: Technisches (Neue Instrumente) 1168.

Kaczinski H.: Technische Mitteilung 1173.

Kahler, Prof. Dr. O.: Bronchostenose bei Vorhofvergrößerung (mit 4 Figuren) 573.

Imhofer R.: Ein Fall von Tuberkulose der hinteren Rachenwand (mit 2 Figuren) 81.

Lang Johann: Über Choanenatresie (Heredität derselben) (mit 4 Figuren) 970.

Lengyel Arpád: Lymphangiom im Nasenrachenraum (mit 2 Figuren) 586.

Löwe Ludwig: Weitere Beiträge zur Rhinochirurgie 889.

Markbreiter Irene: Über die bei Nasen- und Nasenrachenhöhlenkrankheiten vorkommenden Gesichtsfeldveränderungen 589.

— Diskussion 1437.

Marschik H.: Technisches (Neue Instrumente) 922.

Marsh F.: Fälle von Verletzungen der Augenhöhle und des Sehnervs bei endonasalen Operationen einschließlich der Ethmoidalregion 593.

Massei, Prof. F.: Direkte und indirekte Laryngoskopie (mit 4 Figuren) 595.

Massei Vitto: Klinischer Beitrag zum Studium der Kehlkopfpapillome 599.

v. Navratil: Ein Fall von intrathorakaler Struma (Struma profunda occulta Kocheri) (mit 1 Figur) 604.

Nikitin, Prof. W. N.: Kasuistische Mitteilungen 1236.

Onodi, Prof. A.: Über den Nasenfaserverlauf der Ansa Galeni im Stamme und in den Endzweigen des Nervus laryngeus inferior (mit 4 Figuren) 65.

— Die Beziehungen der Tränenorgane zur Nasenhöhle und zu ihren Nebenhöhlen (mit 43 Figuren) 385.

Polyák L.: Stirnhöhleneiterung, epi- und subdurale Abszeßbildung, Meningitis mit tödlichem Ausgang 607.

Digitized by Google
Original from UNIVERSITY OF CALIFORNIA
Generated on 2019-10-24 12:56 GMT / http://hdl.handle.net/2027/uc1.b3252760
Public Domain in the United States, Google-digitized / http://www.hathitrust.org/access_use#pd-us-google

Réthi Aurelius: Zur Frage der Tonsillektomie (mit 2 Figuren) 609.
— Die Therapie der Kehlkopftuberkulose mit besonderer Rücksicht auf die Dysphagie 910, 953.
Richter: Über Mukotomie 1165.
Rolenberg, Prof. Albert: Ein diagnostisches Hilfsmittel zur Erkennung oberflächlicher Schleimhautdefekte 614.
Safranek J.: Zur Pathologie und Therapie des Lupus vulgaris der oberen Luftwege 618.
Schlemmer Fritz: Partieller bilateraler Choanalverschluß durch eine Plica retronasalis transversa congenita (mit 2 Figuren) 1161.
— Über einen Fall von Panantritis acuta dextra bei einem 4jährigen Knaben 1229.
Schmiegelow, Prof. E.: Beitrag zu der translaryngealen Drainrohrs-Fixations-Methode bei der Behandlung chronischer Larynxstenosen (mit 2 Figuren) 645.
Seifert, Prof. Otto: Beiträge zur traumatischen Anosmie 650.
Siebenmann, Prof. E.: Beiträge zur Lehre von der Entstehung und Heilung kombinierter Nebenhöhleneiterungen der Nase 656.
Simpson W. Likley: Ein neues Instrument zur Tonsillektomie (mit 1 Figur) 44.
Stern Hugo: Gesangsphysiologie und Gesangspädagogik in ihren Beziehungen zur Frage der Muskelempfindungen und der beim Singen am Schädel und am Thorax fühlbaren Vibrationen (mit 14 Figuren) 337.
Struycken: Die transantrale Alkoholeinspritzung bei Neuralgien des Trigeminus 661.
Swarta L. J. D.: Ein neues Instrument zur Tonsillektomie (mit 1 Figur) 353.
Uchermann, Prof. V.: Über die sogenannten fibrösen Nasen-Rachenpolypen 663.
Williams Watson P.: Beitrag zur Pathogenese der Nasenpolypen (mit 1 Figur) 669.
Zwaardemaker H.: Die Wirkung des ultravioletten Lichtes auf Riechgase (mit 1 Figur) 672.
Zografides Ath. A.: Die Ozaena, ihr Wesen und ihre Therapie (mit 6 Figuren) 1497.
Zwillinger Hugo: Zur Frage der auf dem Wege der Lymphbahnen entstehenden intrakraniellen Komplikationen nasalen Ursprunges 675.

Sachregister.

Abklatschkarzinom 122.
Absceß, epi- und subduraler **607**; des Septums 1216; retropharyngealer 1525.
Acetonurie bei Diphtherie 364.
Adalterzismus 1455.
Adenotomie 371, 946; Indikation und Methode 1012; Komplikationen nach 1013; Schiefhals, Folge von 1219.
Adenoide Vegetationen 121, 181, 371; Beziehungen zur Hypophyse 1531.
Adenoidenzange 445.
Adrenalininjektion bei Karzinom 1279.
Akappazismus 1455.
Alkalien, Wirksamkeit bei septischen Prozessen 1528.
Amyloid des Kehlkopfes 924.
Anästhesie 1486; Leitungsanästhesie des N. maxillaris sup. 939; lokale 1536; der Mandeln 1011.
Angina, Plaut-Vincentsche 123; phlegmonosa mit Hämorrhagie 866, 873; gangränöse 1220; septische 1221; Ludwigs 1224; Tod nach 1526.
Angiom, subglottisches 1418.
Anosmie 936; traumatische **650**.
Ansa Galeni **65**, 113.
Antituman als Krebsheilmittel 1533.
Antrorhinolith 444.
Antroskopie bei Choanalpolypen 187.
Antroskoptroikart 187.
Aphasie, sensorische 189.
Aphonie 1280.
Apparat, photographischer, mit Pharyngoskop 185; zur Registrierung von Sprechbewegungen 1241; zur Radiumapplikation 791; zur Überdrucknarkose 1200.
Arteria carotis, unregelmäßiger Verlauf **443**.
Asthma 116; Bedeutung der Nase bei 1009; bronchiales 176, 380, 950, 1268, 1479; endonasale Therapie 357, 1276; endobronchiale 1087; endoskopische 1265; medikamentöse 1535; Nasenveränderungen und 1086; pharyngeales 1418; Vibrationsmassage des Rückens 1535; Wirkung von Nebennierenpräparaten 1269.
Atembewegungen und Atemvolumen beim Singen 109.

Digitized by Google
Original from UNIVERSITY OF CALIFORNIA
Generated on 2019-10-24 12:56 GMT / http://hdl.handle.net/2027/uc1.b3252760
Public Domain in the United States, Google-digitized / http://www.hathitrust.org/access_use#pd-us-google

Atemübungen bei Nasenkatarrh 1538.
Atresie der Choanen siehe Choanalatresie; des Kehlkopfes nach Diphtherie 1543; des linken Nasenganges 1524; unvollkommene des Naseneinganges 445, 1522.
Augenerkrankung, sekundäre, bei Nebenhöhlenerkrankungen 860, 861.
Augenhöhle, Verletzungen der, bei endonasalen Operationen **589**.

Bacillämie bei Tuberkulose 1268.
Bakterien, aus aseptischen Operationswunden gezüchtet 1196.
Blutung, sekundär bei Angina phlegmonosa 866, 873.
Blutdruck bei Diphtherie 1530.
Bronchien, Erkrankungen der 175, 1545; Fremdkörper 1283.
Bronchoskopie 174. 176, 1223, 1224, 1544; Atlas zur Klinik der 1006; Fremdkörper 248, 865, 1539, 1545; Geschichte 1546; bei Kindern 380, 1546; Technik 1015.
Bronchus, Chirurgie des 127; Fremdkörper 191, 1202, 1283, 1466, 1496, 1539, 1545; Lues 191; Stenose bei Vorhofvergrößerung **573**, 1488.
Bursa pharyngea, Retentionscyste 1260.

Cachexia thyreopriva 1199.
Calculus ductus Whartonianus 862.
Carcinom siehe Karzinom.
Cephalea nasopharyngealen Ursprungs 1418.
Chlor, Anwendung bei Tuberkulose 1490.
Chloroform 1270.
Choanalatresie **970**, 1180, 1524.
Choanalbefunde bei fehlender Uvula **1520**.
Choanalpolyp 930, 1444.
Chondrom siehe Enchondrom.
Chordektomie wegen bilateraler Abduktorenlähmung 1015.
Collodium zur Wundbedeckung nach Nasenoperationen 1241.
Cyste, Bursa pharyngea **1260**; am Gaumen und Retropharynx **186**; Kiefer 930; Taschenfalte 191; Zungentonsille 373.

Dakryozystorhinostomie 299.
Decanulement, erschwert nach Diphtherie 1543.
Dermoid, Nasenwurzel **187**; Mundhöhlenboden 1013; Kieferhöhle **369**.
Desinfektion der oberen Luftwege 1016; durch 70% Alkohol **1532**.
Diaphragma des Kehlkopfes 1523.
Dioradin 1537.
Diphtherie 122, 364; Bacillenpersistenz 1268; Blutdruck bei — 1530; Gaumenparalyse nach — 362; Resorption des Antitoxins 1534; Serumbehandlung 198, 1536.
Diplococcus Fränkel in Herpesbläschen 1535.
Diskussion **1166**, **1437**.
Divertikel des Oesophagus 49, 175, 948.
Ductus nasolacrimalis bei Kindern 926; naso-frontalis 317.
Duraersatz 1203.
Durchleuchtung der Nebenhöhlen 1536.
Dysphagie bei Tuberkulose 378, **910**, **953**, 1281.

Echinococcuscyste der Schilddrüse 383.
Eisentuberkulin 1491.
Eiterung des Alveolarfortsatzes **1001**; der Nebenhöhlen siehe Nebenhöhleneiterungen.
Elektrolyse 183.
Empyem siehe Nebenhöhleneiterungen.
Enchondrom, branchiogenes 115, der Schädelbasis 1527.
Endonasale Operationen eines Hypophysentumors 1245; der Kieferhöhle 1011; Serum bei, zur Blutstillung 315; des Siebbeines 1541.
Endotheliom der Nasenhöhlen 368; des Nasenrachenraumes 1495.
Epiglottis, Amputation bei Kehlkopftuberkulose 53.
Epistaxis bei Malaria 368.
Epitheliom, Nase 935; Rhinopharynx 359; Schilddrüse 383; Stimmlippen 932, 1417; Zunge 947; siehe auch Karzinom 941.
Ethmoidektomie 941.
Ethmoiditis als Folge von Heufieber 1084.

Fibroadenom der Nase 443.
Fibroangiom der Regio mastoidea 1523.
Fibrolysin 128, 380.
Fibrom der Nasenhöhlen 1481; Wangenschleimhaut 1250.
Fistel, unvollständige Halsfistel mit doppelseitiger Fistula praeauricularis 1016; zwischen Trachea und Oesophagus 247.
Foetor ex ore bei Kindern 363.
Fossulae tonsillares 198.
Fraktur der Nase 1416.
Fremdkörper, Bronchus 111, 865, 1083, 1202, 1223, 1283, 1466, 1539, 1545; Hypopharynx 945; Kehlkopf 193, 1221, 1223, 1525; Keilbeinhöhle 929; Lunge 1282; Schlundkopf 946; Speiseröhre 127, 306, 381, 861, 877, 1522, 1523,

Digitized by Google
Original from UNIVERSITY OF CALIFORNIA
Generated on 2019-10-24 12:56 GMT / http://hdl.handle.net/2027/uc1.b3252760
Public Domain in the United States, Google-digitized / http://www.hathitrust.org/access_use#pd-us-google

1544; Trachea und Bronchien, Diagnose 1546.

Gastroskopie 174, 175.
Gaumen, Dehnung zur Wiederherstellung der Nasenatmung 496; Innervation 1211; Karzinom 1249; Lähmung nach Diphtheritis 362; Mandel, hypertrophische 1481; Sklerom 1523; Spasmus 1259.
Gaumenspalt siehe Uranoschisma.
Gehirnpunktion **528**.
Gelenksrheumatismus und Nase 1271.
Gesangsphysiologie 110, **337**.
Gesangston, gedeckter 114.
Gesichtsfeldveränderungen bei Nasen- und Nasenrachenhöhlenkrankheiten **589**, **1437**.
Gicht in den oberen Luftwegen 1477.
Glossitis gummosa 89; papulosa acuta 120.
Glossomycosis benigna 120.
Gundu **513**.

Haemangioma cavernosum 1260, 1262.
Haemorrhagie siehe Blutung.
Halsphlegmone mit Streptokokkämie 874.
Halsentzündung siehe Angina.
Halskiemenfistel, unvollständige, innere 1016.
Heliotherapie bei Tuberkulose 1195.
Hemilarynektomie 1417.
Hemiplegie, glossolaryngeale 445.
Herpes, bakteriologische Untersuchung 1535; nervi nasopalatini 1541.
Heufieber 118, 1270, 1540; mit Ethmoiditis 1084; Prophylaxe 1541.
Hirndruck 1202.
Histologie, Keilbeinhöhlentumor 877; Nasenrauchenfibrom 877.
Husten bei Fremdkörper der Trachea und der Bronchien 1546.
Hydrops antri Highmori 930.
Hyperostose 1464.
Hypertrophie der Gaumenmandel 1524.
Hypophyse 1273; und Adenoide 1531.
Hypophysentumor 876, 877, 1210; endonasale Operation 178; Lokalanästhesie 1245; Obduktionsbefund 305.
Hysterie der oberen Luftwege 1009; Krampf der Speiseröhre 1282.

Infiltrationen, Heilung nach Infektionskrankheiten 937.
Inhalation 936, 1483; neue Methode 359.
Instillationen bei Laryngitis 934.
Instrumente 91, 184, 200, **353**, 359, 367, **441**, 445, **922**, 946, **1168**, **1173**, 1200, 1211, 1212, 1213, 1244, 1277, 1468, 1536, 1539.
Intercricothyreotomie 379.
Intubation, Diaphragma nach 1777; nach O'Dwyer 96; bei Kehlkopfstenosen 379; perorale 1444.

Jodismus 117.
Jod-Radiumtherapie der Tuberkulose 1536.

Kampferöl bei Operationswunden 1196.
Kardiospasmus 1188.
Karzinom, Behandlung mit Antituman 1533; Gaumen weicher, primär 1249; Mundhöhle 248; Oesophagus, Radium 949, 1281; Orbita 925; Rachen, Symptomatologie 1014; Schilddrüse 447; Siebbein 1453; Zungenbasis 1279; Zungenrand 89.
Katarrh der Luftwege 1213.
Kehlkopf, Amyloid 924; Angiom 1418; Atresie nach Diphtherie 1543; mit amyloider Degeneration 865, 932; Diaphragma, angeboren 1523; Fremdkörper 193, 375, 1221, 1525; Innervation in der Kleinhirnrinde 121; Lähmung, einseitige 363; Lupu 186; nervöse Beschwerden 358; Neuralgie 300; Obliteration 375; Ödem 188; Papillome 375, **599**; Photographie 1250; Polypen 932, 1237; Radium bei 357; Rotz 1417; Sklerom 1452, 1523; Stridor 1531; Typhus 934, 1526; direkte Untersuchung 200; bei Kindern 1271; Verhalten bei Paralysis agitans 112; Verletzungen 946; Wirkung einiger Drüsen mit innerer Sekretion auf die Entwicklung **541**.
Kehlkopfkarzinom **69**, 932, 1417, 1522; sekundäres 1417; Totalexstirpation bei 187, 1253.
Kehlkopfkatarrh siehe Laryngitis.
Kehlkopfknorpel, Frakturen der 376.
Kehlkopfkrankheiten, plötzlicher Tod 1542.
Kehlkopflähmung 946; Chordektomie bei 1015; Posticuslähmung 1522; Syringomyelie 926; zentrale, und Rosenbach-Semonsches Gesetz 1008.
Kehlkopfschleimhaut, Schwellung durch Fremdkörper 1223.
Kehlkopfspiegel, vergrößernd 946.
Kehlkopfspülungen durch die Nase 447.
Kehlkopfstenose, Behandlung 317, 1087; nach Intubation 96, 125; Laryngostomie

Digitized by Google
Original from UNIVERSITY OF CALIFORNIA
Generated on 2019-10-24 12:56 GMT / http://hdl.handle.net/2027/uc1.b3252760
Public Domain in the United States, Google-digitized / http://www.hathitrust.org/access_use#pd-us-google

bei 1418; syphilitische 934, 1526; Transfixation 645.
Kehlkopftuberkulose 124, 182, 365, 376, 377, 910, 933, 947, 1484; Anästhesie bei 124; bulbäre Lähmung 124; Daueranästhesie 1222; Schwangerschaft 123; Senkung auswendig am Halse 866; Therapie 953, 1544; mit Röntgenstrahlen 123; nach Pfannenstiel 1522.
Kehlkopfverschiebung 375, 376.
Kehlsackbildung 1014.
Keilbein, Chondrom 1527.
Keilbeinhöhle 185; Fremdkörper 939; Histologie eines Keilbeinhöhlentumors 877.
Keratosis laryngis 1281.
Kiefercyste 501, 930
Kieferdeformität, Korrektur 1219.
Kieferhöhle 113; Beziehung zum Tränenausgang 184; Dermoidcyste 369; Intranasale Freilegung 1011; Myxom 370; Punktion 1084; Nekrose der Kieferhöhlenwunden 1146.
Kieferhöhleneiterung, durch Alveolarfortsatz, vorgetäuscht 1001; Caldwell-Lucsche Operation bei 196; dentale 183, 940, 1177.
Klinik, neue Wiener für Kehlkopf- und Nasenkrankheiten 129, 1211.
Knochendefekt, übernarbter an der Stirne 97.
Kokain, Gegenmittel bei Vergiftung 1535.
Kollodium nach intranasalen Operationen 178.
Komplikationen, intrakranielle 675; nach Adenotomie 1013.
Knorpel, Wrisbergscher, angeborene Lappenbildung 1015.
Kropf siehe Struma.

Lähmungen, postdiphtherische 1271.
Laryngektomie 366; halbseitige 1417; in Lokalanästhesie 1543.
Laryngitis 934; chronica 1238; gummöse 1222; Intubation 1222; subchordalis acuta 374; submucosa acuta hypoglottica typhosa descendens 186.
Laryngofissur 380.
Laryngokele 1014.
Laryngoskopie 175; direkte 302, 1265; indirekte 595.
Laryngostomie 947; Nachbehandlung 1417; Plastik nach 357; bei Sklerom 124, 125, 379; wegen Stenose nach Tuberkulose 1418.
Leiomyoma laryngis 540.
Leitungsanästhesie des Nervus maxillaris sup. 939.
Leukoplakia linguae 89.
Lokalanästhesie 115, 366; bei Hypophysentumor 1245.
Luftdurchgängigkeit, Messung der 1488.
Luftembolie 1197.
Luftröhre, Fremdkörper, Diagnose 1546; Veränderungen infolge von Kompression 380.
Luftverbrauch beim Sprechen und Singen 110.
Luftwege obere, diätetische Behandlung bei Erkrankungen 1535.
Luftwege untere, Endoskopie 1544.
Lungenerkrankung, Diagnostik 1187; Serumbehandlung 1267; tuberkulöse 47.
Lupus vulgaris, Atresie nach 1522; Bekämpfung 1275; Behandlung nach Pfannenstiel 319; der oberen Luftwege 182, 319, 365, 618; mit Radium 1418; der Zunge 866.
Lymphadenom im Nasenrachenraum 586; des Pharnyx 361.
Lymphapparat der Nase und des Nasenrachens 179, 1537.
Lymphatische Gewebe 1212, 1219.
Lymphatischer Rachenring 1192.
Lymphbahnen des oberen Nasenabschnittes 180.
Lymphdrüsenanthrakose 1486.
Lymphgefäße der Nebenhöhlen 1010.

Makroglossie 122.
Mandeln siehe Tonsillen.
Mandelexstirpation 373.
Maul- und Klauenseuche 1482.
Membran des Kehlkopfes, angeboren 1523.
Meningitis 369, 607; bei latenter Siebbeineiterung 248; serosa circumscripta 1203.
Menthol, Gefahren und Schäden 1214.
Mesothorium, Applikation in Nase und Rachen etc. 791.
Metaplasie des Stirnhöhlenepithels 185.
Mukokele fronto-ethmoidalis 186, 1277; der Stirnhöhle 501.
Mukotomie 1165.
Mundhöhlenboden, Dermoid 1014; Karzinom 248.
Mundkrankheiten, Radiographie bei 120.
Mundschleimhaut, Epitheliom infolge von Leukoplakia oris 121.
Mundspeculum 367.
Mundsperrer 1211.
Musculus thyreocricoideus, Funktion 112.
Myxom der Kieferhöhle 370; naso-maxillare 941; des Nasengerüstes 1011.

Generated on 2019-10-24 12:56 GMT / http://hdl.handle.net/2027/uc1.b3252760
Public Domain in the United States, Google-digitized / http://www.hathitrust.org/access_use#pd-us-google
Digitized by Google
Original from UNIVERSITY OF CALIFORNIA

Naevus Pringle 926.
Nase, Deformation, angeborene 189; Deformitäten 859, 876; Epitheliom 935; Fibroadenom 443; Fraktion 1416; und Geschlechtsorgane 1495; vaskuläre Geschwülste 368; Kehlkopfspülungen durch die 447; Lymphgefäße 1537; und Nebenhöhle 117; Nasena, Chirurgie 889; gleichzeitige beiderseitige Operation 940; Osteom 791; Papillome 1539; Pathogenese 669; Plastik 1199; Polypen 513, 1278; Sarkom 368, 951, 1539; Sklerompolypen 188; Stenose 359, 1416; Stenose und Lungenerkrankungen 1540; Syphilis 322, 362, 932, 1092; Tuberkulose 925.
Nasenanomalien 936.
Nasenatmung, Gaumendehnung zur Wiederherstellung der 496.
Nasenflügel, tuberkulöser Tumor 1539.
Nasenkatarrh, Atemübungen bei 1538.
Nasenknorpel, Morphologie der 367.
Nasenkorrekturen 1418.
Nasenoperationen, Collodium nach 1241.
Nasenrachenfibrom 356, 372, 663, 1221, 1242, 1280, 1523; Behandlung 944; Histologie 877; Transmaxilläre Operation 318.
Nasenrachenraum, Chondrom 1527; Katarrh 357; Photographie 1250; maligne Geschwülste 373; Lymphangiom 586; Polypen 355; Syphilis mit syphilitischem Fieber 1238; Tumor 193, 1452.
Nasenresonanz 109.
Nasenscheidewand siehe Septum.
Nasenschleimhaut, Prüfung der Sensibilität 118, 1274.
Nasenspiegel, verbesserter 1539.
Nasenveränderungen, Beziehung zu Asthma 1086.
Nebenhöhlen, Abweichungen der Schleimhaut 304; Fibrom 1481; beim Kinde 1007; Lymphgefäße der 1010; Operation 1479; Schleimhaut der 304; Syphilis 369; Variationen 298; der Wand der, aufgelagerte Geschwülste 525; Zahn 1215.
Nebenhöhlenentzündung, akute bei einem Kinde 1229; hypoplastische 1489; mit Neuritis retrobulbaris 304; nichteiterige 1217; neues diagnostisches Hilfsmittel 1011; Behandlung 1540.
Nebenhöhleneiterungen 184, 445, 656, 940, 1177, 1215; Chirurgie 197, 942; Keilbeinhöhle 1261; Meningitis nach 248, 369; Scharlach 1265; Stirnhöhle 51, 1218, 1467; Stirnhöhle und Siebbein 942; Diagnostik und Therapie 1275.
Nebenhöhlenerkrankungen, Abweichungen des Nervus opticus 304; mit sekundären Augenerscheinungen 860, 861, 940.
Nekrose der Oberkieferhöhlenwunden 1146.
Nervenmassage in der Rhinolaryngologie 358.
Nervus ethmoidalis ant., Resektion bei Heufieber 1540; hypoglossus 363, 937; maxillaris superior, Leitungsanästhesie 939; opticus, Abweichungen des bei Nebenhöhlenerkrankungen 304; recurrens, Lähmung durch Infektionskrankheiten 1250.
Neuralgie der Zunge und des Kehlkopfes 300; Alkoholeinspritzung bei, des Trigeminus 661; Infektionsbehandlung 1187.
Neuritis, retrobulbäre 1444; infolge von Nebenhöhlenerkrankungen 368; optica 1265.

Oberkiefer, Transversalfraktur 116.
Oesophagoskopie 53, 126, 174, 176; Geschichte der 1546.
Oesophagus siehe Speiseröhre.
Ophthalmologie, Lage der, im militärmedizinischen Ressort 794.
Osmose, Beziehung zu den vasomotorischen Vorgängen in der Nase 367.
Osteofibromatosis maxillaris 98.
Osteom der Orbita und der Stirnhöhle 369; der Nase 791.
Osteomyelitis maxillae, idiopathische 197.
Ostien, Lage im mittleren Nasengang 3171.
Ozaena, Wesen 196, 935, 1178, 1244, 1476, 1497; Schädelmessung 1484.

Palliativtrepanation 114.
Panantritis necrotica 185; bei 4jährigem Kind 1229.
Papillom, Gaumenbogen 1526; des Kehlkopfes 375, 599, 1253; der Nase 1539; des Septums 1010; der Siebbeinwand 1541; tuberkulöses des Stimmbandes 182; an der Uvula 91, 1261; Radiumbehandlung 357.
Pemphigus der oberen Luftwege 178.
Perichondritis arytaenoidea 1180.
Peritonsillarabsceß 92; Blutung nach 866, 873; Therapie 446; Pfannenstiels Methode 1522.
Peritonsillitis 1542.
Pharyngitis, Ätiologie und Therapie 358.
Pharyngomykosis 1452.
Pharyngoskopie 367, 1212.
Pharyngotomie, subhyoide 1543; bei Glottisepitheliom 947.
Pharynx siehe Rachen.

Digitized by Google
Original from UNIVERSITY OF CALIFORNIA
Generated on 2019-10-24 12:56 GMT / http://hdl.handle.net/2027/uc1.b3252760
Public Domain in the United States, Google-digitized / http://www.hathitrust.org/access_use#pd-us-google

Phlebonarkose 366.
Phlegmone des Halses 950.
Phonasthenie 111.
Phonation, experimentelle Untersuchungen 903.
Phonetik, Beziehung zur Laryngologie 108; Registrierung von Sprechbewegungen 1241; Sigmatismus 1249; Untersuchungen über den Konsonanten L 296.
Photographie des Nasenrachenraumes und des Kehlkopfes 1250.
Pinealdrüse und Rachentonsille 1531.
Plastik der Nase 1199; des Septums 1277; bei Rekurrenslähmung 1487.
Pleuritis, tuberkulöse 1267.
Plica, cavi pharyngonasalis 1184; glossoepiglottica 1495; retronasalis transversa congenita 1161.
Polypen der Choane 930; des Kehlkopfes 865, 932, 1237; der Nase 513, 669, 941, 1278; des Schlundkopfes 1236.
Posticuslähmung 1522.
Prothese, Unterkiefer 1530.
Pseudocroup, Staphylokokken bei 1536.
Psychoneurosen in der Rhinolaryngologie 1273.
Pulmonolith 187.
Punktion der Kieferhöhle 1084.
Pyokauster 1 77.

Rachen, Lymphgefäße 1537; Rotz 1417; Sporotrichosis 945; Syphilis 252, 1524; Tumor 1526.
Rachenmandel, Abtragung von abgetrennten Stücken 1279; Exstirpation 1256; Schere zur Entfernung der 184.
Radiographie 120, 373; von schlecht gelagerten Zähnen 870.
Radium in der Chirurgie 1197; Einführung in Nase, Rachen etc. 791; bei Kehlkopfpapillomen 946; bei Lupus 1418.
Recessus frontalis 186.
Recurrens 379; Bemerkungen zur Recurrensfrage 1009; Lähmung durch Stenosis ostii venosi sinistri verursacht 557; Paraffinplastik bei Lähmung 1487; Schonung bei der Kropfoperation 1206.
Resektion der Muschel 1216.
Resonatoren zur Darstellung der Vokale 1485.
Respirometer 200.
Retropharyngealabsceß, seltsame Eröffnung 1525.
Rezept für Sprayinhalation bei Asthma 1536; für Lokalanästhesie 1536.
Rhinitis caseosa 1544.
Rhinorrhoe, Behandlung 1415.
Rhinosklerom 1008.
Rhinoskopie, direkte 1214.
Riechgase, Wirkung des ultravioletten Lichtes auf 672.
Rotz des Larynx und Pharynx 1417.

Salimenthol 937.
Salvarsan 181, 366; bei gummöser Laryngitis 1222; bei Kehlkopflues 378, 946; bei Lues der oberen Luftwege 1273; bei Nasen-Rachensyphilis 1280; neurotoxische Wirkung 1270; bei Sklerom 443; bei Scharlach 1190; bei Spirochätenerkrankungen der Mundhöhle 1278; bei syphilitischem Nasengumma 932.
Sarkom, alveolär, tödlich 869; endonasales 934; des Halses 114; der Nasenhöhle 368, 941; des Oberkiefers 1255; der Pharynxösophagusgrenze 1278; des Rachens 1465; des Septums 1539; strumaähnlich 382; der Tonsillen 1447.
Sattelnase, Rippentransplantation bei traumatischer 878.
Schädel, traumatischer Defekt 1204; Ursache von Schlund-Kehlkopflähmung 1483.
Schädelhöhle, Freilegung durch die Nebenhöhlen der Nase 186.
Scharlach, Behandlung mit Salvarsan 1190.
Schiefhals, Folge von Adenotomie 1219.
Schilddrüse, Erkrankungen, experimentelle Untersuchungen 1536; Karzinom der 447; Tumor der Zunge 944.
Schilddrüsengewebe, Ein- und Überimpfung der 383.
Schleimhaut der Nebenhöhlen 304; pathologisch-anatomische Abweichungen der Nasenhöhlen 304; Lupus der, der oberen Luftwege 182, 319, 365; Lupus, Behandlung nach Pfannenstiel 319.
Schleimhautlupus 1269.
Schleimhautschnitt bei der submukösen Septumresektion 1011.
Schlingschmerzen, Bekämpfung der 121.
Schlundkopf, Fremdkörper 946; Polypen des 1236.
Schwebelaryngoskopie 1487.
Sehnerv, Verletzungen des bei endonasalen Operationen 593.
Sehstörung 359; durch Nasenaffektion 187, 940; durch Nasenoperationen gebessert und geheilt 940.
Sepsis, Bedeutung der Alkalien bei 1528.
Septum, Absceß 1216; Anatomie und submuköse Resektion 1010; Cystadenoma myxomatodes 368; Deformation 1215;

Generated on 2019-10-24 12:56 GMT / http://hdl.handle.net/2027/uc1.b3252760
Public Domain in the United States, Google-digitized / http://www.hathitrust.org/access_use#pd-us-google
Digitized by Google
Original from UNIVERSITY OF CALIFORNIA

Papillom 1010; Perforation infolge von Rhinitis sicca und Tuberkulose 1276; Plastik 1277; Sarkom 1539; Tuberkulose des 940.
Septumdeformitäten, Methode zur Behebung 1089.
Septumresektion 180, 929; Indikationen und Kontraindikationen zur submukösen 1089; Schleimhautschnitt 1011; sublabiale 1478; Technik 1011; Verbesserte Methode 1089.
Serum bei Diphtherie 1536; Resorption des Diphtherieserums 1534; Versuch mit, als Hämostaticum bei intranasalen Eingriffen 314.
Siebbein, endonasale Operation 1218, 1541; hinteres Empyem 445; Papilloma durum mittelst der Denkerschen Operation entfernt 1541; Tumor des 1417.
Sigmatismus 1249.
Singultus 1269; durch Lungenkarzinom 1535.
Sinusitis siehe Nebenhöhleneiterung.
Sklerom 194, 1008, 1211, 1523; des Kehlkopfes 1452; der Nasenmuscheln und Septum 182; der oberen Luftwege 363; Salvarsanbehandlung 443.
Sklerompolypen der Nase 188; Prophylaxe 1523.
Speicheldrüse, Anatomie und Erkrankungen der 1264.
Speichelstein 188; des Ductus Whartoniani 862; der submaxillaren Drüse 938.
Speiseröhre, Desinfektion 1016; Diagnostische Sondierung 382; Divertikel 49, 948; Erweiterung 1186; Fistel zur Trachea 247; Fremdkörper 127, 306, 381, 861, 877, 948, 1522, 1523, 1544. Krampf, Hysterie 1282; Karzinom, Radiumbehandlung 949, 1281; kongenitale Mißbildung 865; Neurosen 176; Polyp 177; Radiologie der Stenosen bei Kindern 948; Stenose der 126, 128, 176, 948, 1545; nach peptischem Ulcus 1283; Therapie **1005**; Behandlung mit Elektrolyse 1201.
Sporotrichosis der Zunge und des Rachens 945.
Sprachzentrum 1187.
Sputum, Nachweis der Tuberkelbacillen 1538.
Staphylokokken bei Pseudocroup 1536.
Stenose des Kehlkopfes 96, 125, 317, 934, 1087, 1526; der Luftwege 177; der Nase 359, 1416; der Speiseröhre 128, 176, 1283; der Trachea 50, 248; Transfixation **645**; Therapie mit Elektrolyse 1201; mit endlosem Katheterismus 1545.
Sternocleidomastoideus, Hypertrophie des 363.
Stimmband, Papilloma 182; Cyste 191; Syphilis 361; Tumor 360.
Stimmbruch 109.
Stimme, Tremolieren der 109; Bedeutung des Röntgenverfahrens für die Physiologie der 199.
Stimmgabel zur Diagnose bei Nebenhöhlenerkrankungen 184.
Stimmlippen, Exzision wegen bilateraler Abduktorenlähmung 1015; einseitige Erkrankung 1015; Epitheliom 932, 1417; respiratorische Konträrbewegungen der 113.
Stirnhöhle, Karzinom des Epithels 185; Chirurgie 370; Entzündungen bei Kindern 185; Eröffnung von außen 1480; Mukokele der 501; radikale Operation 1217.
Stirnhöhleneiterung 51, 119, **607**, 1218, 1467; Operation 184, 941; konservative Behandlung 301.
Stridor laryngis 1531.
Striktur, behandelt mit Fibrolysin 1281; Verengerung, Diagnose 1282.
Stroboskop 1213.
Struma 115, 116, 1484; endemische 382, 1192; exophthalmica 360; intrathorakale **604**; retrosternale 50.
Strumitis 115.
Subduralblutung 1203.
Sublimatinjektion, Behandlung der Spätsyphilis des Ohres und des Rachens durch endovenöse 252.
Suprareninanämie 115.
Symptomatologie des Rachenkrebses 1014.
Synechien 941; Heilung 1416.
Syphilis 182; Gaumensyphilis 360; Gumma des Rachens 1524; Kehlkopfstenose 934, 1526; Luftröhre 378; d. oberen Luftwege 1211; Nase 322, 362, 932, 1092; Nasenrachenraum 1238, 1280; Nebenhöhlen 369; Nasenlues 922; Nasenmuschel 368; Stimmband 361; Tonsille 1456; der Trachea und Lungen 1282; Zungenwurzel 362; Behandlung durch Sublimatinjektion 252; Wirkung des Salvarsan bei Kehlkopflues 378.
Syringomyelie, Kehlkopflähmung bei 927.

Tamponade nach endonasalen Eingriffen 187, 940.

Digitized by Google
Original from UNIVERSITY OF CALIFORNIA
Generated on 2019-10-24 12:56 GMT / http://hdl.handle.net/2027/uc1.b3252760
Public Domain in the United States, Google-digitized / http://www.hathitrust.org/access_use#pd-us-google

Teleangiektasien 186.
Tempero-sphenoidal-Abscess 117.
Tetania parathyreopriva 115.
Tetanus, Serumtherapie 1198.
Thiosinamin 380.
Thymektomie 1202.
Thyreoidismus 117.
Thyreotoxikosen bei Stellungspflichtigen 1192.
Tonsille Chirurgie 930, 943; Funktion 1012; Lokalanästhesie 1011; Lupus der 188; Lymphosarkom.
Tonsille, als Eintrittspforte der Infektionskrankheiten 1542; Chirurgie 930, 943; Funktion 1012; Lokalanästhesie 1011; Lupus der 188; Lymphosarkom 1447; Operation 1263; operative Behandlung 1013; Physiologie und Pathologie 198; Syphilis 1456; Schmerzen nach Operationen der 1524; Totalexstirpation der 1433; Therapie 374; Tuberkulose 1261; Zange zum Fassen der 868.
Tonsillektomie 189, 446, 609, 1433, 1542; Indikationen und Kontraindikationen 1088; Instrumente zur 353, 441; Methode der 1088.
Tonsillitis 928, 942, 943, 1180; Nierenerkrankungen nach 943.
Tonsillotomie 1278; bei Diphtherie 198.
Torus palatinus 373.
Trachea, Fistel zum Oesophagus 247; kongenitale Mißbildung der 865; Stenose der 50, 248, 317; Tumor 380; Diaphragma 447.
Tracheopathia osteoplastica 1282.
Tränenkanäle, Nase als Ursache von Erkrankungen 1492.
Tränenorgane 385.
Tränensack, künstliche Kommunikation mit der Nase 299.
Traktionsdivertikel der Speiseröhre 175.
Transfixation bei Larynxstenosen 645.
Transillumination 1536.
Tuberkelbacillen, Nachweis im Sputum 1538.
Tuberkulin 1496; Rosenbach 1188.
Tuberkulom, Kehlkopf 947; Nasenflügel 1539; Nasenscheidewand 940.
Tuberkulose 1193; aktive und inaktive 1188; Bedeutung der Seehospize 1195; Chlor 1490; chronische Nasenstenose und 1540; Disposition 1188; Heliotherapie 1195; Jodmenthol 1189; des Kehlkopfes siehe Kehlkopftuberkulose; bei Kindern 1267; der Lunge 1274; künstlicher Pneumothorax 1195; primäre — des Introitus narium und der Tonsille 1261; retropharyngeale Lymphdrüse 1261; hintere Rachenwand 81; Uvula 91; Zunge 933; Therapie 1194; nicht operative Behandlung 1195; Behandlung nach Pfannenstiel 1522; Jodkaliumtherapie 1537.
Tubotracheotomie 1283.
Tumor, Epipharynx 1523; Gaumenbogen 1526; Hypophyse 178, 305, 876, 877, 1210, 1275; Keilbeinhöhle 877; Lunge 1486; Nasengerüst 1011; Nasenrachen 444, 561, 1452; Plica glossoepiglottica 1495; Regio mastoidea 1523; Röntgenbehandlung 1211; Siebbein 1417, 1453; Stimmband 360; Trachea 1260; Trachea und Bronchien 949; tuberkulöser, des Nasenflügels 1539; Vomer 1419; Zungenwurzel 190.
Typhus des Kehlkopfes 934, 1526.

Überdrucknarkose-Apparat 1200.
Ultraviolettes Licht 672.
Unterkieferersatz durch Rippe 1530.
Unterlippenfistel, angeborene 122.
Untersuchungen über den Konsonanten L 296; der oberen Luftwege 327; des Ductus nasofrontalis 317; über das Wesen der Schilddrüsenerkrankungen 1526.
Uranoschisma 1202.
Uvulektomie 1280.

Vagotonie 115.
Verbrennung der hinteren Larynxwand 193.
Verwachsung der Zunge 1416.
Vibrationsmassage bei Nasen- und Rachenleiden 114, 121; des Rückens bei Asthma 1535.
Vincents Halsbräune 569.
Vomer, Tumor des 1419.

Wassermanns Reaktion 118, 1273.
Wucherungen, adenoide bei Schulkindern 1221.
Wundbedeckung mit Collodium nach Nasenoperationen 1241.

Zähne, Radiographie bei schlechter Lagerung 870; in Nebenhöhlen 1215.
Zahn (V.) retiniert im Oberkiefer 850; in den Nebenhöhlen 1215.
Zahnprothese in der Speiseröhre 948.

Digitized by Google
Original from UNIVERSITY OF CALIFORNIA
Generated on 2019-10-24 12:56 GMT / http://hdl.handle.net/2027/uc1.b3252760
Public Domain in the United States, Google-digitized / http://www.hathitrust.org/access_use#pd-us-google

Zahnzyste 501.
Zange zum Fassen der Tonsillen 868.
Zink-Ion bei Backen- und Kehlkopfgeschwüren 358.
Zunge, Neuralgie 300; Verwachsung 1416; Lupus 866; Schilddrüsentumor 944; Sporotrichosis 945; Zungen-Kehlkopflähmung 1210.
Zungentonsille, Cyste der 373.
Zungenwurzel, Tumor 190; Syphilis 362.
Zykloform 117.
Zyste siehe Cyste.

Autorenregister.

Alessandri 1195.
Alexander 112, 1476.
Arloing 1194.
Auerbach **1433**.

Baracz 188.
Barth 111.
Bauer 1192.
Baumgarten 179, 187, 359, 926, 930.
Bayer 1200.
Bernheim 1189.
Biaggi 111, 1531.
Bier 1196.
Birman-Bera 935.
Blumenfeld 1478.
Borchard 1205.
Botey 177.
Braun 1260.
Breitner 1526.
Broeckaert 180.
Brünings 176, 1487, 1488.
Burger **513**.

Calvé 1195.
Chiari **129**, 178, **525**, 1179.
Citron 1193.
Cobliner 1530.
Coenen 1526.
Constantinescu 934.
Costiniu 359, 932, 1524, 1526.
Courmont 1193.
Curschmann 1187.

Dahmer 177, 184.
Denker 178, 356, 1479.
Dörner **528**, 925.
Donogány **540**, 925.
Dreyer 1196, 1198.

Ehrlich 1191.
Eicken v. 177.
Eiselsberg v. 1201.
Elsasser 1483.
Elsner 175.
Ephraim 175, 1187, 1486.

Falta 1192.
Fein **69**, 90, 95, 96, 184, 1178, 1250, 1465.
Fellner 249.
Ferreri 250, 356, **541**.
Fichter 187.
Finkelnburg 1187.
Flatau 109.
Fränkel 183.
Frangenheim 1200.
Franke 1198.
Frese 175.
Freystadtl **557**, **903**, **927**.
Fröschels 109, 1259.

Gerber **561**.
Geredea 177.
Glas 89, 96, **184**, 1177, 1183, 1250, 1256, 1261, 1444, 1456, 1466, **1520**.
Glücksmann 176, 1202.
Goebel 1530.
Goldmann **1001**, 1479.
Gottstein 176.
Grabower 112.
Gradenigo 110.
Graeffner 112.
Graff v. 1198.
Grazzi 109.
Grossmann 89.
Grünwald 98.
Guisez 1005.
Guttmann 358.
Gutzmann 108, 112, 1485.
Gyergyai v. 184.

Haberer v. 1198, 1204.
Hagemann 1202.
Haike 182.
Hajek 1182.
Halsted **569**.
Hanszel 96, 1184.
Hartmann 182.
Hausmann 1192.
Heindl 1184, 1261.
Helbing 1202.
Hellat 356.
Herzfeld 181.
Heuschen 1203.
Hirsch 178, 1245.
Hoeve van der et de Kleijn **1106**.
Hofbauer 176.
Hoffmann **1168**.
Homberger 1190.
Horsford 359.
Hutter 97, 183, 1178, 1257, 1262, 1442, 1464.

Imhofer **81**, 111, 181.

Jackson 174.
Jacques 184, 355.
Jenkl 1201.
Joseph 936, 1199.
Jurasz 188, 191, 193, 444, 1523.

Kaczinski **1173**.
Kahler 96, **129**, 174, 177, 185, **573**, 1250, 1488.
Kanellis 356.
Katz, Preysing, Blumenfeld 1004.
Katzenstein 110.
Kaufmann 1187.
Kausch 1529.
Kellermann 930.
Killian 174, 357, 1486, 1487.
Kirschner 1205.
Kleinschmidt 1197.
Klemperer 1190.
Klose 1202.
Koch 1190.
Kocher 1199.
Kocher jun. 1200.
Körbl 1177.
Kofler 1180, 1256, 1262, 1452.
Kolb 1197.

Digitized by Google
Original from UNIVERSITY OF CALIFORNIA
Generated on 2019-10-24 12:56 GMT / http://hdl.handle.net/2027/uc1.b3252760
Public Domain in the United States, Google-digitized / http://www.hathitrust.org/access_use#pd-us-google

Kopilow 359.
Koschier 1472.
Krause 1204.
Kretschmann 1478.
Kuhn 1192.
Kümmel 1198.

Lampe 1196.
Landouzy 1193.
Lang **970**.
Lange Jér. 1187.
Lángy 187.
Lasagna 113.
Laub 929.
Lautmann 183.
Lazarus 1190.
Lehm 443, 1522, 1523.
Leimann 1188.
Lénárt 925, 928.
Lengyel 187, **586**, 930.
Lenzmann 1191.
Liebermeister 1188.
Liermann 1197.
Litwinowicz 191, 443, 1522.
Litzner 1190.
Loeb 185.
Löwe **889**.
Lubliner 177.

Mahler 248.
Manasse 1481.
Mann 1006, 1486.
Marcellos 185.
Markbreiter **589**, 1437.
Marschik 91, 94, **922**, 1180, 1253, 1259, 1467, 1471.
Marsh **593**.
Massei F. **595**.
Massei V. **599**.
Mayersohn 360, 934, 1525.
Meisel 1197, 1200.
Menzel 91, 94, 1179, 1185, 1249, 1439, 1452, 1472.
Menzer 1191.
Metziann 932.
Meyer E. 177, 179.
Miodowski 180.
Mohr 926.
Mondschein 1522.
Morelli 177, 182.
Moskowitz 357.
Müller 1528.

Nadoleczny 109, 112.
Navratil 187, **604**, 928.
Neumann 185, 1194, 1447, 1525.
Nikitin **1236**.
Notzel 1196.

Onodi **65**, 113, 186, 385, 926, 1007.
Oppikofer **1484**.
Orescu **934**, 1526.

Paunz 183, 186, 929.
Perthes 1205.
Peyser 111.
Pflugradt 1198.
Pielke 109.
Pischel 178, 1241.
Poli 179.
Pollak 113, 179.
Pollatschek 181, 1252.
Polya E. 925.
Polyak L. 187, 357, **607**, 929.
Poppi 1531.

Quervain F. de 1206.

Rehn E. 1203.
Reinhold 190.
Reist 1191.
Réthi 94, 112, 1181.
Réthi A. 188, **609**, **910**, **953**, 1245.
Richter 181, 182, **1165**.
Röder 1192.
Roth 1470.
Rothmann 112.

Safranek J. 186, 188, **618**, 928.
Sargnon 177.
Sänger 177.
Schlange 1198.
Schlemmer **1161**, 1184, **1229**, 1448, 1453.
Schmeden 1482.
Schmiegelow 246, **645**.
Schmiedt 1480.
Schmincke 1192.
Schreiber 1191.
Seifert Otto **650**.
Seligmann 360, 932, 1525.
Semon 1208.
Senator 180.
Siebenmann F. **656**, 1485.
Silberstein 183.
Simpson 441.
Sobernheim 177.
Sokolowsky 111, 1485.
Spiess 1481.
Stachiewicz 1522.
Stark 1186, 1192.
Steiner 182, 1484.
Steinmann 1200.
Stern Hugo 110, **337**, 1241, 1249, 1442, 1455.
Sticker 1197.
Strandberg 182.
Stranz **557**.
Streit 181.
Strubel 1192.
Struycken 108, **661**.
Swarta **353**.

Ter-Kuyle 112.
Teissier 1194.
Thost 178, 1201, 1477
Tiegel 1197.
Tilmann 1202, 1529.
Touton 1191.
Trétrôp 181, 358.
Tóvölgyi E. 187, 931.
Tschiaßny 1261, 1447.
Turner 180.

Uchermann V. **663**
Uffenorde 1489.
Uthy 187.

Velzen van 1187.
Vexler-Verea 933.
Vorschütz 1528.

Wassermann 357.
Weil 94, 1263, 1461.
Wendl 1203.
Werner 1197.
Wieser 189, 193, 443, 1522.
Wildenberg van den 185.
Williams **669**.
Winckler 112.
Wiszwianski 358.
Wolff 1188.
Wrede 1198.

Zalewski 193.
Zielinsky 359.
Zografides **1497**.
Zwaardemaker **672**.
Zwillinger 180, **675**, 924, 930.

Digitized by Google
Original from UNIVERSITY OF CALIFORNIA
Generated on 2019-10-24 12:56 GMT / http://hdl.handle.net/2027/uc1.b3252760
Public Domain in the United States, Google-digitized / http://www.hathitrust.org/access_use#pd-us-google

Vereinsberichte.

American Laryngological, Rhinological and Otological Society:
VII. Jahresversammlung, Atlantic City, 1., 2., 3. Juni 1911 1264
Deutsche Gesellschaft für Chirurgie zu Berlin:
41. Kongreß vom 10. bis 13. April 1912 1196
Deutscher Kongreß für innere Medizin:
29. Kongreß vom 16. bis 19. April 1912 zu Wiesbaden 1186
Deutsche Naturforscher und Ärzte in Münster i. W.:
84. Versammlung vom 15. bis 21. September 1912 1526
Laryngo-Rhinologenkongreß zu Berlin:
III. internationaler vom 30. August bis 2. September 1911 . . . 108, 174, 355
Münchener Laryngologische Gesellschaft:
60. Sitzung vom 13. Februar 1911 98
Oto-rhino-laryngologische Gesellschaft in Rumänien:
Sitzungen vom 1. November und 12. Dezember 1911 359
„ „ 10. Jänner, 7. Februar, 6. März 1912 932
„ „ 1. Mai, 5. Juni 1912 1524
Polnische oto-laryngologische Gesellschaft in Lemberg:
Sitzung vom 4. April 1911 188
„ „ 16. Jänner 1912 443
„ „ 30. April, 11. Juni, 2. Juli 1912 1522
Rhino-laryngologische Sektion der königl. ungar. Gesellschaft der Ärzte:
Sitzungen im Februar, März und April 1911 186
„ vom 23. Mai und 24. Oktober 1911 925
Tuberkulose-Kongreß in Rom:
7. internationaler, vom 14. bis 20. April 1912 1193
Verein deutscher Laryngologen:
XIX. Tagung zu Hannover am 24. und 25. Mai 1912 1476
Wiener Laryngo-rhinologische Gesellschaft:
Sitzung vom 8. November 1911 88
„ „ 6. Dezember 1911 1176
„ „ 10. Jänner, 7. Februar, 6. März 1912 1241
„ „ 17. April, 8. Mai, 12. Juni 1912 1438

Druck von Gottlieb Gistel & Cie., Wien, III., Münzgasse 6.

Digitized by Google
Original from UNIVERSITY OF CALIFORNIA
Generated on 2019-10-24 12:56 GMT / http://hdl.handle.net/2027/uc1.b3252760
Public Domain in the United States, Google-digitized / http://www.hathitrust.org/access_use#pd-us-google

[illegible]

MONATSSCHRIFT FÜR OHRENHEILKUNDE
UND
LARYNGO-RHINOLOGIE.

XLVI. Jahrg. 1912. 1. Heft.

Nachdruck verboten.

Otologischer Teil.

Original-Artikel.

Aus der Ohrenabteilung des Kaiser Franz Josef-Ambulatorium in Wien
(Vorstand: Privatdozent Dr. Frey).

Die Benutzung der Schallokalisation zum Nachweis von Hördifferenzen; ihre Verwertung als Simulationsprobe. [1])

Von Dr. **Julius Meyer** in Berlin.

Meine Herren! Zuvörderst möchte ich Ihnen verbindlichsten Dank dafür aussprechen, daß ich als Gast hier über Untersuchungen berichten darf, welche ich infolge des liebenswürdigen Entgegenkommens des Herrn Dozenten Frey auf seiner Abteilung des Kaiser Franz Josef-Ambulatoriums ausgeführt habe.

A. Allgemeiner Teil.

Proben zum Nachweise einseitiger Schwerhörigkeit gibt es in großer Zahl. An dieser Stelle erübrigt es sich, die vielen Simulationsproben zu erwähnen, und es wird genügen, wenn ich auf die diesbezüglichen Zusammenstellungen von Halphen[2]) und Hammerschlag verweise. Ich möchte nur auf die von meinem bisherigen Chef Prof. Bloch u. a. eingeführten Methoden hinweisen, deren Prinzip darin besteht, auf beide Ohren der Pat. gleichzeitig und getrennt einzuwirken, so daß der Hörer, falls er auf beiden Ohren hört, leicht verwirrt und entlarvt wird.

Die beiden Proben, die ich ersonnen habe, sollen die eben genannten Simulationsproben durchaus nicht verdrängen; denn zur Entlarvung von Simulanten bedürfen wir neben dem gesamten Rüstzeug otoskopischer und funktioneller Diagnostik so vieler Methoden als nur irgend möglich.

[1]) Vortrag, gehalten in der Österreichischen Otologischen Gesellschaft zu Wien am 18. XII. 1911.

[2]) Literatur am Schlusse alphabetisch geordnet.

Digitized by Google
Original from UNIVERSITY OF CALIFORNIA
Generated on 2019-10-24 12:56 GMT / http://hdl.handle.net/2027/uc1.b3252760
Public Domain in the United States, Google-digitized / http://www.hathitrust.org/access_use#pd-us-google

Meine Proben gehen von einem ganz neuen Gesichtspunkte aus, indem ich das Lokalisationsvermögen in Anwendung bringe, welches meines Wissens bisher zu diesem Zwecke noch nicht herangezogen worden ist. Gestatten Sie mir daher, in wenigen Sätzen Ihnen die Tatsachen in die Erinnerung zurückzurufen, welche sich auf diese eigenartige Fähigkeit beziehen.

Mit dem Lokalisationsvermögen, das ist mit der Fähigkeit, die Richtung einer Schallquelle genau zu lokalisieren, haben sich schon viele Forscher beschäftigt, ich nenne von Physiologen und Psychologen nur v. Kries, Stumpf, Preyer, Münsterberg, Steinhauser, Auerbach und Lord Rayleigh, von Pathologen Valsalva, Politzer, die beiden Herren Urbantschitsch, meinen ehemaligen Lehrer Bloch und Münnich.

Folgende Tatsachen sind nun kurz als feststehend zu betrachten:

1. Menschen und Tiere lokalisieren bei beiderseits gesunden Ohren fast stets richtig, doch nicht immer.

2. Dieses Lokalisationsvermögen ist eine Funktion des binauralen Hörens.

3. Bei einseitiger kompletter Taubheit ist es unmöglich, allein mit dem Gehör die Richtung einer Schallquelle stets zuverlässig festzustellen. (Wird sie dennoch festgestellt, so beruht dies auf auxiliären Momenten, die wir noch besprechen werden.)

4. Ist nur ein Ohr allein schwerhörig oder ein Ohr bedeutend schwerhöriger als das andere, so wird nach den bisher gültigen Anschauungen ein Schall, der aus der Medianebene (M.-E.) vorn oder hinten ertönt, nach der Seite des gesunden respektive weniger schwerhörigen Ohres lokalisiert.

Aus eigenen Beobachtungen möchte ich zu diesem Punkte sogleich folgendes hinzufügen:

a) Nicht stets wird bei einseitig krankem Ohr nach der gesunden Seite lokalisiert, sondern, wie meine Versuche gezeigt haben, wird häufig zwar in den ersten 5—6 Versuchen stark nach der gesunden Seite hin lokalisiert, dann tritt aber manchmal eine deutliche Korrektion ein, so daß der Pat. exakt die Mittellinie zeigt, in 2 Fällen kam es schließlich zu einer Überkorrektion nach der Seite des kranken Ohres.

b) Sodann kommt es bei längerem Bestehen einer einseitigen Hörstörung durch Übung und Gewohnheit zu einer völligen Kompensation in der Orientierung. Valsalva hat dies — nach dem Zitate in der Politzerschen Arbeit — an einem Hunde mehrere Monate nach künstlich gesetzter Hörstörung beobachtet; Bezold sah es an sich selbst; Münnich bemerkt, daß bei Leuten, welche Jahre hindurch eine einseitige Störung besitzen, genau median lokalisiert wird. Ich selbst konnte diese Erscheinung schon mehrere Wochen nach Bestehen einer einseitigen Affektion beobachten.

Digitized by Google
Original from UNIVERSITY OF CALIFORNIA
Generated on 2019-10-24 12:56 GMT / http://hdl.handle.net/2027/uc1.b3252760
Public Domain in the United States, Google-digitized / http://www.hathitrust.org/access_use#pd-us-google

5. Die Anomalie, welche darin besteht, daß das Urteil über die Richtung der Schallquelle verloren geht, hat Politzer im Jahre 1876 als „Parakusis loci" bezeichnet.

6. Zum Schlusse des allgemeinen Teiles, möchte ich in zwei Sätzen daran erinnern, wie man jetzt das Wesen des Lokalisationsvermögens — insbesondere seit den Münnichschen Versuchen — auffaßt:

a) Das Lokalisationsvermögen ist mit Bestimmtheit nicht an ein einzelnes Element des Gehörorgans — wie Ohrmuschel, Trommelfell, M. tensor tympani oder Bogengänge — gebunden.

b) Es ist im täglichen Leben stets ein Produkt mehrerer Faktoren, und zwar: α) unmittelbarer Faktoren, zu welchen Münnich die Intensitätsabschätzung und die nach Urbantschitsch sogenannten „sensitiven Empfindungen", das heißt, gewisse nichtakustische, sensible Empfindungen, rechnet. Ich zähle allein die Intensitätsabschätzung als unmittelbaren Faktor und teile die „sensitiven Empfindungen" β) den mittelbaren Faktoren zu: dies wären dann 1. die sensitiven Empfindungen, 2. die Ausführung von Kopfbewegungen, 3. der Gesichtssinn und (wie ich hinzufüge) alle anderen Sinne, wie Tastsinn u. a. m., vermittelst deren wir uns eine Vorstellung von der Lage der Dinge im Raume zu machen vermögen, 4. die Erfahrung.

B. Spezieller Teil.

Will man also Untersuchungen zu dem Zwecke vornehmen, um festzustellen, wie jemand nur auf Grund des Gehörsinnes die Richtung einer Schallquelle bestimmt, so muß man sämtliche anderen Hilfsmittel absolut ausschalten.

Diese Vorsichtsmaßregel, die Anwendung dieser Kautelen, ist von größter Bedeutung; eine Vergleichung mit den Verhältnissen in der physiologischen Optik wird dies illustrieren: Wenn wir auch, um die Entfernung eines Gegenstandes festzustellen, binocular sehen müssen, so wird meist zum richtigen Entfernungsschätzen noch die Erfahrung, zum Beispiel die Kenntnis der wirklichen Größe des visierten Gegenstandes, hinzukommen, und jeder, der bei Nacht Manöver mitgemacht hat oder zur See gefahren ist, wird wissen, daß das binoculare Sehen allein meist zum Entfernungsschätzen nicht genügt, daß vielmehr noch gewisse Hilfsmittel hinzukommen müssen.

Das binaurale Hören dagegen ist beim Lokalisieren an erster Stelle beteiligt, aber wie bedeutungsvoll es ist, auf die auxiliären Momente Gewicht zu legen, geht schon aus den Worten Steinhausers hervor, der in seinen grundlegenden Untersuchungen über „das binaurale Hören" ausdrücklich sagt: „In manchen Fällen wird die Richtung exakt beurteilt, in denen eigentlich dazu dem Gehörorgan jede Befähigung mangelt. Oft genügen höchst unbedeutend und unwichtig erscheinende Umstände, um eine Orientierung zu ermöglichen,

Digitized by Google
Original from UNIVERSITY OF CALIFORNIA
Generated on 2019-10-24 12:56 GMT / http://hdl.handle.net/2027/uc1.b3252760
Public Domain in the United States, Google-digitized / http://www.hathitrust.org/access_use#pd-us-google

so daß dann fälschlich dies Orientierungsvermögen dem Ohre zugeschrieben wird. Geradeso wie theoretisch Tiefenwahrnehmungen mit einem Auge richtig gemacht werden auf Grund von mannigfachen Nebenumständen, die mit den Fähigkeiten des Auges selbst nichts zu tun haben."

Der Grundplan meiner Untersuchungen besteht darin, allein die Intensitätsabschätzung (also durch Vermittlung des Gehörssinns) als Quelle des Lokalisationsvermögens zu benutzen, demnach alle anderen Hilfsmittel auszuschalten.

Kautelen und Versuchsanordnung.

Vor allem — und das ist das Neue — wird vor Beginn der Hörprobe der Pat. völlig desorientiert:

1. Er wird mit fest verbundenen Augen auf einen Drehstuhl gesetzt und nach verschiedenen Richtungen gedreht. Im Gegensatze zu den Drehversuchen, welche zum Hervorrufen des Nystagmus dienen, müssen die Drehungen hier langsam ausgeführt werden, da sonst ungewünschte, von Herrn Dozenten Frey[1]) beobachtete Erscheinungen auftreten. Vorversuche, welche an Kollegen und intelligenten Pat. vorgenommen wurden, haben gezeigt, daß der zu Untersuchende nach diesen Drehungen, ohne daß etwa Schwindel auftritt, in seinen Beziehungen zum umgebenden Raum vollkommen desorientiert ist: er schwebt gewissermaßen frei im Raume.

2. Absolute Ruhe muß im Untersuchungsraum herrschen (Kocher u. dgl. sind abzustellen).

3. Der Raum braucht nicht verdunkelt zu werden, jedoch darf keine grelle Lichtquelle vorhanden sein, nach welcher der zu Untersuchende sich noch irgendwie orientieren könnte.

4. Der Drehstuhl selbst muß einige Meter von den Wänden abgerückt sein, am besten sich mitten im Raume befinden und darf an seinem Untergestell keine Handhabe bieten, welche durch taktile Empfindungen eine Korrektur bei der Lokalisation ermöglichen könnte.

5. Der Assistent, welcher den Drehstuhl dreht, ist der einzige, welcher mit dem zu Untersuchenden spricht.

6. Der Arzt bedient die Schallquelle, darf sich nicht bewegen und vor allem nicht sprechen. Er befindet sich bei Probe I mindestens 2 *m*, bei Probe II etwa 5—6 *m* von dem zu Untersuchenden entfernt.

So sind mit allergrößter Wahrscheinlichkeit alle Hilfsmomente, auch die sensitiven Empfindungen ausgeschaltet, außer einem Hilfsmittel, nämlich der Erfahrung, denn, wie schon oben bemerkt, lernen nach einigen Versuchen manche Pat. richtig zu lokalisieren. Dieser Faktor kann nicht beseitigt werden,

[1]) Siehe Sitzungsbericht der Österreichischen Otologischen Gesellschaft zu Wien am 18. XII. 1911.

Generated on 2019-10-24 12:56 GMT / http://hdl.handle.net/2027/uc1.b3252760
Public Domain in the United States, Google-digitized / http://www.hathitrust.org/access_use#pd-us-google
Digitized by Google
Original from UNIVERSITY OF CALIFORNIA

hat aber, wie Sie sehen werden, keine Bedeutung. Also bleibt für die Lokalisationsproben allein die Vermittlung durch den Gehörsinn übrig.

Lokalisations- oder Simulationsproben.

Ich unterscheide zwei auf dem Lokalisationsvermögen basierende Proben zur Feststellung einseitiger wahrer oder simulierter hochgradiger Schwerhörigkeit respektive Taubheit: 1. Die Ablenkungsprobe, 2. die Intensitätsprobe.

Wie meine Tabellen (s. pag. 8—9) zeigen, habe ich die Versuche in den verschiedensten Variationen an Ohrgesunden, doppelseitig Schwerhörigen, einseitig frisch Erkrankten, einseitig chronisch Kranken und an künstlich einseitig Schwerhörigen gemacht, dieselben Pat. zu wiederholten Malen untersucht und besonders bei Gesunden oder doppelseitig Schwerhörigen durch Verstopfung eines Ohres artifizielle Schwerhörigkeit hervorgerufen. Die Versuche sind stets in Gegenwart des Herrn Dozenten Frey oder seiner Herren Assistenten vorgenommen worden, so daß subjektive Täuschungen wohl nicht vorgekommen sein dürften.

Probe I (Ablenkungsprobe).

Diese besteht darin, daß der unter oben genannten Kautelen auf dem Drehstuhl sitzende Pat. durch Zeigen mit dem ausgestreckten Arm anzugeben hat, wo sich die Schallquelle befindet. Nach den Preyer-Arnsteinschen Versuchen werden nur diejenigen Angaben berücksichtigt, welche sich auf Schalle beziehen, die aus der M.-E. zugeführt werden. Man geht also in folgender Weise vor: Pat. in der Mitte des Raumes auf einem Drehstuhl, Arzt etwa 2 *m* von ihm entfernt; die Versuche werden, während der Pat. durch Drehungen in verschiedene Positionen gebracht wird, aus allen Richtungen her angestellt, aber nur diejenigen Schalle werden berücksichtigt, welche vorn oder hinten aus der M.-E. kommen.

Der Schall muß sehr kurz sein, höchstens 1 Sekunde andauern.

Als Schallquelle diente für diese Probe I mit gleich gutem Erfolge eine bei Reiner (Wien) hergestellte c^4-Stimmgabel mit federndem Hammeranschlag und der Bárányesche Lärmapparat (L.-A.).

Es ergab sich nun folgendes:

1. Bei Ohrgesunden oder beiderseits stark Schwerhörigen wurde jedesmal exakt in die M.-E. lokalisiert.

2. Wurde nun ein Ohr — in der bekannten Art — fest verstopft (siehe Tabelle I, J.-Nr. 6, 7), so wurde entweder nach der gesunden Seite lokalisiert oder es ergab sich (Nr. 7), daß der Pat. später spontan erklärte, den Schall habe er wohl gehört, aber er könne die Richtung, aus der der Schall komme, nicht angeben.

Digitized by Google
Original from UNIVERSITY OF CALIFORNIA
Generated on 2019-10-24 12:56 GMT / http://hdl.handle.net/2027/uc1.b3252760
Public Domain in the United States, Google-digitized / http://www.hathitrust.org/access_use#pd-us-google

Generated on 2019-10-24 12:56 GMT / http://hdl.handle.net/2027/uc1.b3252760
Public Domain in the United States, Google-digitized / http://www.hathitrust.org/access_use#pd-us-google

Tabelle I. **Probe I. Ablenkungsprobe.**

Lauf. J.-Nr.	Beobachtung	Name	Diagnose	Resultat der Probe	Bemerkungen
			I. Ohrgesunde.		
1	B. 1	Dr. D.	ohrgesund	lokalisiert fast stets in die M.-E., manchmal etwas nach links	
2	B. 23	Schwester L.	ohrgesund	lokalisiert stets in die M.-E.	s. a. Nr. 7
			II. Auf beiden Ohren stark Schwerhörige.		
3	B. 6	Mal.	Laesio auris internae	lok. in M.-E.	
4	B. 14	Köh.	„ „ „	lok. in M.-E.	
			III. Einseitig stark Schwerhörige respektive Taube.		
			A. Frische Fälle.		
			α) artifizielle.		
5	B. 7	Hai.	Ceruminalpfropf rechts, der linke soeben entfernt	lokal. in 75% der Versuche nach links	
6	B. 13	Dr. Kr.	ohrgesund; rechtes Ohr durch Verband fest verschlossen	lok. stets nach der linken Seite	
7	B. 24	Schwester L.	ohrgesund; linkes Ohr verstopft	ganz unsichere Angaben, kann den Schall nicht lokalisieren	s. o. Nr. 2
			β) pathologische.		
			1. Ganz frische Fälle.		
8	B. 15	M. F.	Otit. med. chron. R., seit einigen Tagen akute Exacerbation	lok. stets nach L.	
9	B. 18	Ber.	Ot. med. chron. R., Verschlimmerung seit 2 Tagen	„ „ „ L.	
10	B. 10		Rad.-Oper. L. vor 10 Tagen	„ „ „ R.	
			2. Abgelaufene oder in Abheilung begriffene Fälle.		
11	B. 9	Achl.	Ot. med. acut. R., im Ablauf begriffen	stets in der M.-E. lok.	
12	B. 22	Wi.	Tubarkatarrh R., soeben abgeheilt	lok. stets in der M.-E.	

Digitized by Google
Original from UNIVERSITY OF CALIFORNIA

B. Chronisch einseitig Schwerhörige respektive Taube.

α) Chronische Mittelohreiterung ohne Komplikationen.

13	B. 2	Mey.	Ot. med. chron. supp. R. seit 3 Jahren	lok. meist in M.-E.	
14	B. 3	Am.	Ot. med. chron. supp. R. seit 3 Jahren	unsichere Angaben	ängstliches, unintelligentes Kind
15	B. 4	Ru.	Ot. med. chron. supp. R. (Polypen) seit 10 Jahren	lok. in M.-E.	
16	B. 12		Ot. med. chron. supp. R. seit 1 Jahr	„ „ „	

β) Tubarkatarrh.

17	B. 25	Dr. D.	alter Tubarkatarrh, jetzt nur noch auf der linken Seite	lok. nach R.	

γ) Einseitige Affektion des inneren Ohres.

18	B. 16	Könn.	Laesio aur. intern. R.	5mal untersucht: 3mal nach L. lok., 1mal in die M.-E. lok., 1mal nach R. lok.	
19	B. 17		eadem, 8 Tage später	12mal untersucht: stets nach L. oder in die M.-E. lok.	

δ) Einseitige Radikaloperation, nach längerer Zeit untersucht.

20	B. 11	Cad.	Rad.-Oper. L. vor 2 Monaten	meist in die M.-E. lok.	
21	B. 19	Brzk.	Rad.-Oper. L. vor 8 Jahren	lok. meist nach R., besonders bei den ersten Versuchen, dann Korrektion in die M.-E., einmal zum Schlusse nach L.	
22	B. 20	„	Rad.-Oper. L., 8 Tage später	stets nach R. lok.	s. u. (Tab. II)
23	B. 21	„	Rad.-Oper. L., noch 3 Wochen später	nur Probe II ausgeführt	
24	B. 5	Ki.	Rad.-Oper. R. vor 3 Jahren	lok. in die M.-E.	

ε) Komplette einseitige Taubheit.

25	B. 8	Lut.	Rad.-Oper. vor 10 Jahren, totale Taubheit L.	kann Angaben über Schallrichtung nicht machen	

Generated on 2019-10-24 12:56 GMT / http://hdl.handle.net/2027/uc1.b3252760
Public Domain in the United States, Google-digitized / http://www.hathitrust.org/access_use#pd-us-google
Digitized by Google
Original from UNIVERSITY OF CALIFORNIA

Generated on 2019-10-24 12:56 GMT / http://hdl.handle.net/2027/uc1.b3252760
Public Domain in the United States, Google-digitized / http://www.hathitrust.org/access_use#pd-us-google

Digitized by Google

Tabelle II. **Probe II. Intensitätsprobe.**

Lauf. J.-Nr.	Beobachtung	Name	Diagnose	Resultat der Probe	Bemerkungen
			I. Ohrgesunde.		
1	B. 15	Dr. M.	ohrgesund	stets gleiche Intensität auf beiden Ohren in den sechs ersten Versuchspaaren	nach d. 12. Versuch falsche Angaben; Ermüdung!
2	B. 20	Dr. Gl.	„	stets gleiche Intensität	
			II. Beiderseits stark Schwerhörige.		
3	B. 5	Mal.	Laes. auris int. utriusque	beiderseits gleiche Intensität	
4	B. 17	M. H.	„ „ „ „	ganz unsichere Angaben	starke Nebengeräusche in beiden Ohren
			III. Einseitig stark Schwerhörige respektive Taube.		
			A. Frische einseitige Schwerhörigkeit.		
			α) artifiziell.		
5	B. 6	Mal.	s. J.-Nr. 3, dazu Verstopfung des R. Ohres, artifizielle Schwerhörigkeit R.	stets (mit einer Ausnahme) L. +, R. —	Bez. Abkürzungen s. den Text, s. auch bez. dieses Falles J.-Nr. 3
6	B. 7	„	8 Tage später wiederum R. Ohr verstopft	L + (stets) R. — (7mal), R. + (2mal)	
7	B. 9	Hai.	Ceruminalpfropf R., der linke entfernt	L. + (stets) R. bald —, bald +	sehr unaufmerksamer Pat.
8	B. 12a	Achl.	Ot. med. acut. R. abgelaufen, R. Ohr verstopft	L. +, R. —	vgl. Nr. 11 und 12
9	B. 25	Schwester L.	ohrgesund, R. Ohr verstopft	L. +, R. —	
10	B. 16	Dr. H.	„ „ „ „	R. +, L. —	Typus inversus, s. Text
			β) pathologisch.		
11	B. 11	Achl.	Ot. med. acut. splx. R., in Ablauf begriffen	L. +, R. —	

Original from UNIVERSITY OF CALIFORNIA

Generated on 2019-10-24 12:56 GMT / http://hdl.handle.net/2027/uc1.b3252760
Public Domain in the United States, Google-digitized / http://www.hathitrust.org/access_use#pd-us-google

12	B. 12	„	Ot. med. acut. splx. R., abgelaufen, 14 Tage später	L. +, R.	s. dazu Nr. 8
13	B. 18	M. F.	Ot. med. chron. R., frisches Rezidiv	80% richtig angegeben, 20% Fehler	
14	B. 19	„ „	„ „ „ „ „ „ einige Tage später	das gleiche Verhältnis wie in Nr. 13	
15	B. 22	Be.	Ot. med. chron. supp. R., akute Verschlimmerung	R. —, L. +	
16	B. 25	Do.	Rad.-Oper. L. vor 10 Tagen	R. +, L. —	mit einer Ausnahme

B. Chronisch einseitig Schwerhörige respektive Taube.

α) chronische Mittelohreiterung ohne Komplikationen.

17	B. 2	Me.	Ot. med. chron. L. seit 3 Jahren	R. +, L. —	
18	B. 3	An.	„ „ „ R. „ 3 „	L. +, R. —	
19	B. 4	Rei.	„ „ „ R. „ 10 „	L. +, R. —	
20	B. 14	Scha.	„ „ „ L. „ 10 „	völlig regellose Angaben	sehr unintelligentes Mädchen

β) Laesio auris internae, einseitig.

21	B. 21	H. Th.	Affect. aur. int. R.	Intensität beiderseits gleich	Grund unbekannt

γ) Radikaloperation, einseitig.

22	B. 1	Brzk.	Rad.-Oper. L. vor 8 Jahren	R. +, L. —	
23	B. 23	„	eadem, 4 Wochen später	R. +, L. —	
24	B. 8	Hi.	Rad.-Oper. R. vor 3 Jahren	1. Serie: L. +, R. —; 2. Serie: ganz unsichere Resultate; 3. Serie: L. +, R. —	Ermüdung?
25	B. 13	Ca.	Rad.-Oper. L. vor 2 Monaten	R. +, L. —	bei 14 Versuchen hintereinander

δ) komplette Taubheit, einseitig.

26	B. 10	Lut.	Rad.-Oper. vor 8 Jahren L., Labyrinthverletzung L.	R. +, L. —	

Digitized by Google
Original from UNIVERSITY OF CALIFORNIA

Einem Pat. mit beiderseitigem Ceruminalpfropf wurde der linke Pfropf entfernt und der linke Gehörgang getrocknet. Pat. lokalisierte nunmehr sofort die aus der M.-E. kommenden Geräusche in überwiegender Mehrzahl nach der jetzt gesunden linken Seite.

Also bei künstlicher einseitiger Schwerhörigkeit in den meisten Fällen Lokalisation nach der Seite des gesunden Ohres, ein einziges Mal völlige Desorientierung.

Es kommen nun die pathologischen Fälle von einseitiger Schwerhörigkeit, und zwar trenne ich hier die frischen, akuten Erkrankungen von den länger dauernden bis chronischen Affektionen.

3. Bei 2 Fällen von akuter Exacerbation einer alten chronischen Mittelohreiterung wurde ausnahmslos nach der gesunden Seite lokalisiert.

4. Ein Knabe, der am linken Ohr 10 Tage vorher radikal operiert worden war, gab die in der M.-E. befindliche Schallquelle stets nach rechts hinüber an.

(Der Krankheitsprozeß war vor der Operation vorwiegend auf das Antrum beschränkt gewesen, während in der Trommelhöhle die Veränderungen geringgradiger waren, so daß das Hörvermögen kurze Zeit nach der Operation deutlich schlechter war als vor derselben.)

5. Besonders interessant sind nun folgende Übergangsfälle von akuter Erkrankung zu normalem Zustande:

Bei einer im Ablauf begriffenen akuten rechtseitigen Mittelohrentzündung (J.-Nr. 11) sowie bei einem soeben ausgeheilten rechtseitigen Tubenkatarrh wurde stets exakt in die M.-E. lokalisiert.

Während also bei frischer artifizieller oder pathologischer, einseitiger Schwerhörigkeit in der überwiegenden Mehrzahl der Fälle die Schallempfindung nach der Seite des gesunden Ohres abgelenkt wird, hört diese Ablenkung sofort auf, sobald das Ohr in Abheilung begriffen oder schon ausgeheilt ist.

Wie verhält es sich nun mit den chronischen Fällen?

6. Bei den chronischen, einseitigen Mittelohreiterungen wurde der in der M.-E. ertönende Schall stets richtig median lokalisiert, mit einer einzigen Ausnahme (J.-Nr. 14); diese betraf ein sehr ängstliches, unintelligentes Kind, das durchaus unsichere und sich widersprechende Angaben machte, so daß diese Beobachtung wohl wegfallen darf.

7. Ein Kollege (Dr. D.), welcher an einem linkseitigen alten Tubenkatarrh leidet, gab stets an, daß die Schallquelle sich rechts befinde.

8. Eine Pat. (J.-Nr. 18 und 19) mit einseitiger Affektion des inneren Ohres bot sehr interessante Erscheinungen: Bei ihrer ersten Untersuchung wurde fünfmal auf die M.-E. geprüft, die ersten 3 Male wurde nach der gesunden Seite abgewichen, das vierte Mal wurde median gezeigt und das

Generated on 2019-10-24 12:56 GMT / http://hdl.handle.net/2027/uc1.b3252760
Public Domain in the United States, Google-digitized / http://www.hathitrust.org/access_use#pd-us-google
Digitized by Google
Original from UNIVERSITY OF CALIFORNIA

fünfte Mal wurde nach der erkrankten Seite hinüber lokalisiert. Als dieselbe Pat. 8 Tage später wieder untersucht wurde, lokalisierte sie stets in die M.-E. oder nach der Seite des gesunden Ohres, niemals mehr nach der Seite des kranken Ohres.

9. Einseitig vor längerer Zeit radikal Operierte zeigten folgenden Zustand: 2 Pat. (J.-Nr. 20, 24) lokalisierten stets richtig in die M.-E.; bei einer Pat. (J.-Nr. 21, 22) wurden im Abstande von 8 Tagen Untersuchungen vorgenommen, in denen fast stets nach der gesunden Seite, ein paarmal in die M.-E., einmal sogar nach der operierten Seite lokalisiert wurde.

10. Dann ist noch ein Fall von kompletter einseitiger Taubheit zu erwähnen: der Pat. war von anderer Seite vor 10 Jahren links radikal operiert und dabei sein Labyrinth verletzt worden (J.-Nr. 25). Es besteht linksseitige völlige Taubheit. Der Pat. kann sichere Angaben über die Richtung, aus welcher im Raum der Schall zu ihm dringt, nicht machen. Er hört den Ton respektive das Geräusch, weiter kann er nichts angeben.

Diese Beobachtung stimmt vollkommen mit denen der Physiologen überein, ein monaurales Lokalisieren — ohne Zuhilfenahme anderer Faktoren — gibt es nicht (ebensowenig wie das rein monoculäre Entfernungsschätzen).

Was folgt nun aus diesen Ablenkungsproben?

a) Nach der Seite des erkrankten Ohres wurde unter vielen Hunderten von Einzelversuchen zweimal lokalisiert, und zwar handelte es sich um 2 Pat., die in vielen Versuchen nur je einmal nach dieser Seite gezeigt haben, ich glaube daher, diesen ganz exzeptionellen Ausfall auf Ermüdung oder Unaufmerksamkeit beziehen zu dürfen.

b) In die M.-E. wurde richtig lokalisiert:

1. von Ohrgesunden und von beiderseits stark Schwerhörigen,
2. von Pat. mit älteren chronischen Mittelohreiterungen (ohne akute Exacerbation),
3. von einem Teile der einseitig radikal operierten Pat.,
4. bei in Ausheilung begriffenen oder ausgeheilten akuten Erkrankungen.

c) Nach der Seite des gesunden Ohres wurde (bei Schallzuführung aus der M.-E.) falsch lokalisiert:

1. von einem Teile der radikal operierten Pat.
2. von sämtlichen Untersuchten, die erst seit ganz kurzer Zeit mit einseitiger Schwerhörigkeit behaftet waren, sei es, daß es sich um artifizielle oder pathologische, um auf Störungen im Leitungs- oder im Perzeptionsapparate beruhende Schwerhörigkeit handelte.

Diese letzte Gruppe weist auf die Bedeutung, zugleich aber auch auf die Begrenzung der Probe I (Ablenkungsprobe) hin: Jemand, der behauptet, er sei infolge eines Traumas oder aus ähnlicher Ursache seit kurzer Zeit

Digitized by Google
Original from UNIVERSITY OF CALIFORNIA
Generated on 2019-10-24 12:56 GMT / http://hdl.handle.net/2027/uc1.b3252760
Public Domain in the United States, Google-digitized / http://www.hathitrust.org/access_use#pd-us-google

schwerhörig, muß unter allen Umständen nach der Seite des gesunden Ohres einen aus der M.-E. herrührenden Schall lokalisieren. Zeigt er in die M. E. oder gar nach der Seite des erkrankten Ohres, so ist er mit einer an Sicherheit grenzenden Wahrscheinlichkeit bewußt irrtümlicher Angaben verdächtig. Für die Güte dieser Probe kommt noch hinzu, daß bei Mangel jeder eigenen Beobachtung der Untersuchte diese Probe nie „erlernen" oder Leidensgenossen über ihre „Details aufklären" kann.

Die Bedeutung dieser Probe I (Ablenkungsprobe) besteht also insbesondere bei Simulationsverdächtigen in der Feststellung frischer einseitiger Schwerhörigkeit, sie ist auf die frischen Fälle beschränkt, für diese ist sie aber nach meinen Erfahrungen völlig zuverlässig.

Probe II (Intensitätsprobe).

Bei dem monauralen Hören unterscheiden wir nach Steinhauser direktes und nicht direktes Hören, je nachdem die Schallwellen geradlinig oder erst nach erfolgter Reflexion in den Gehörgang dringen können.

Daraus ergibt sich, daß im Bereiche des direkten Hörens ein Schall am besten perzipiert wird und daß der Schall an Intensität abnimmt, je mehr er aus dem Gebiete des direkten Hörens abrückt. Am lautesten wirkt daher bei monauralem Hören ein Schall in der Achse des gleichseitigen äußeren Gehörganges, am leisesten auf der gegenüberliegenden Seite, in der Achse des anderen Ohres.

Nun wird ein indirekt auf ein Ohr wirkender Schall nicht nur durch Reflexion, sondern auch durch Knochenleitung zu diesem Ohr geführt. Hohe Töne, deren Schallwirkung bekanntlich sehr kräftig ist, werden unmittelbar durch die Kopfknochen hindurch auf das gegenüberliegende Ohr in erheblichem Grade geleitet, so daß die Intensitätsdifferenz für diese Töne bedeutend abnimmt.

Tiefe Töne sind andrerseits von so schwacher Schallwirkung, daß sie zu Differenzuntersuchungen sich nicht als brauchbar erwiesen haben.

Zu meiner Intensitätsprobe war es vor allem nötig, Töne oder Geräusche von stets gleicher Intensität erklingen zu lassen. Dazu eignete sich ja theoretisch die C^4-Stimmgabel mit federndem Hammeranschlag am besten, und in der Tat wurden bei den meisten Untersuchungen zufriedenstellende Resultate erzielt, doch in manchen Fällen, in denen mit dem L.-A. deutliche Intensitätsdifferenz zu konstatieren war, versagte die c^4-Stimmgabel, wahrscheinlich infolge der starken Knochendurchdringungsfähigkeit des hohen Tones. Ich entschloß mich daher, zu dieser Probe nur den Bárányschen L.-A. zu verwenden, dessen Geräusche für praktische Untersuchungen stets von gleicher Intensität sind, wenn dies vielleicht auch für feinere physikalische Untersuchungen nicht zutreffen mag.

Generated on 2019-10-24 12:56 GMT / http://hdl.handle.net/2027/uc1.b3252760
Public Domain in the United States, Google-digitized / http://www.hathitrust.org/access_use#pd-us-google
Digitized by Google
Original from UNIVERSITY OF CALIFORNIA

Die Versuchsanordnung und die Kautelen sind im wesentlichen die gleichen wie bei der Ablenkungsprobe. Nur befindet sich der den L.-A. bedienende Arzt auf 5—6 *m* Entfernung[1]) bei gesundem zweiten Ohr; ist dagegen dieses Ohr auch etwas schwerhörig, so muß man entsprechend näher heranrücken. Der Pat. wird nur in zwei Positionen gedreht, entweder wird das gesunde oder das taube respektive schwerhörige Ohr dem Untersucher zugewendet.

Der Versuch wird nun folgendermaßen ausgeführt: Pat. sei auf dem rechten Ohr taub. Ich lasse (durch Zeichengebung) den Stuhl so drehen, daß das linke Ohr der Schallquelle zugewendet wird, und lasse dreimal hintereinander kurz das Geräusch ertönen, so daß der Pat. sich die Stärke des Geräusches genau merkt; jetzt lasse ich mehrfach den Stuhl hin- und herdrehen und regellos bald die Seite des gesunden, bald die des kranken Ohres der Schallquelle gegenüberstellen. Der Pat. muß dann jedesmal nach Ertönen des Geräusches sagen: leiser, respektive lauter, respektive gleich stark.

Nach 8—10 Versuchen muß aufgehört werden respektive eine Pause eintreten, denn erstens ermüdet der Gehörsnerv sehr schnell (wie jeder andere Sinnesnerv bei ähnlichen Untersuchungen) und zweitens vergißt der Pat. die Intensität des ursprünglich gehörten Geräusches und verliert dadurch jede Vergleichsmöglichkeit.

Was ergaben nun die Versuche?

1. Die Voruntersuchungen an Ohrgesunden und an einem Pat., welcher an beiderseitiger Laesio auris internae litt (Tabelle II, Nr. 3), ergaben, daß, gleichgültig ob das eine oder das andere Ohr der Schallquelle zugewendet wurde, eine Intensitätsdifferenz nicht auftrat; das Geräusch wurde stets gleich laut gehört. Bei einem ebenfalls an beiderseitiger Laesio auris internae leidenden Pat. (Nr. 4) bestand so starkes Rauschen in beiden Ohren, daß irgend welche Angaben über die Stärke der gehörten Geräusche nicht gemacht werden konnten.

2. Bei einseitiger Schwerhörigkeit wurde in 22 Fällen die Intensitätsdifferenz stets exakt angegeben; die Zahl der Fehler war eine ganz verschwindend geringe, wie auch die Tabelle II zeigt. Stets wurde, wenn das gesunde Ohr der Schallquelle zugewendet war, gerufen: „laut", im umgekehrten Falle: „leise". Noch einmal betonen möchte ich, daß nur der den Stuhl drehende Gehilfe zu dem Pat. reden darf, niemals derjenige, welcher die Schallquelle bedient.

Zu diesen Resultaten ist nun Folgendes zu bemerken:

3. Es war ganz belanglos, ob es sich um akute oder chronische, artefizielle oder pathologische Schwerhörigkeit, um an chronischer Eiterung leidende

[1]) Auf möglichst weite Entfernung lege ich den größten Wert.

Digitized by Google
Original from UNIVERSITY OF CALIFORNIA
Generated on 2019-10-24 12:56 GMT / http://hdl.handle.net/2027/uc1.b3252760
Public Domain in the United States, Google-digitized / http://www.hathitrust.org/access_use#pd-us-google

oder um radikal operierte Pat. handelte. Auf einzelne Fälle muß noch besonders eingegangen werden:

4. Pat. Ach. (Nr. 8, 11, 12). Zuerst (Nr. 11) sehen wir, daß er an einer akuten eitrigen Entzündung des rechten Mittelohres leidet, die im Ablauf begriffen ist. Die Probe ergibt R —, L + (das heißt rechts wird leise, links laut gehört). 14 Tage später (Nr. 12) ist das rechte Ohr völlig ausgeheilt. Versuch ergibt: Intensität beiderseits gleich, R +, L +. Daraufhin haben wir sein rechtes Ohr (Nr. 8) fest verstopft (Paraffin, Watte, Verband). Resultat: R —, L +.

Dieser Versuch ist für die Schärfe der Intensitätsprobe wohl so beweiskräftig wie ein Experiment im Laboratorium!

5. Schwester L. (Nr. 9, ohrgesund) wird das rechte Ohr fest verstopft, sie gibt darauf sofort richtig an, daß sie links laut, rechts leise höre. Wohlgemerkt, bei verbundenen Augen, nach verschiedenen Drehungen und 5—6 *m* entferntem L.-A.

In folgenden Fällen wurde von dieser Regel abgewichen:

1. von einem sehr unaufmerksamen Pat. (Nr. 7), welcher zwar, wenn die gesunde Seite dem L.-A. zugewendet war, stets „laut“ angab, auf der anderen stets regellos „laut“ und „leise“ rief:

2. von einem sehr unintelligenten Kinde (Nr. 20), das regellos die Schallqualitäten durcheinander angab:

3. nach dem 8. bis 10. Versuch, wenn Ermüdung eintrat. Doch diese Erscheinung ist rein physiologisch:

4. Ein Kollege, Dr. H., dem das rechte Ohr verstopft worden war, zeigte den Typus inversus, indem er angab, auf der Seite des verstopften Ohres den Schall stärker zu hören als auf der des freien Ohres. Die Ursache dieser eigenartigen Abweichung (Münnich beschreibt etwas ähnliches) ist mir unbekannt, vielleicht ist es denkbar, daß der betreffende Kollege, über die Natur der Versuche vollkommen informiert, unbewußt eine Korrektur seiner primären Empfindungen vorgenommen hat.

Dieser Fall bleibt nun der einzige, in welchem die Intensitätsdifferenz nicht exakt angegeben wurde. Die beiden Fälle der unaufmerksamen und der ganz unintelligenten Pat. sowie die Ermüdungserscheinungen schalte ich optima fide aus.

In allen anderen Fällen — und es waren im ganzen bei 25 Untersuchten mehrere Hundert Einzelversuche — bei den verschiedensten Sorten von einseitiger Schwerhörigkeit, frischer und chronischer, besteht Intensitätsdifferenz: Auf der Seite des gesunden Ohres wird „laut“, auf der anderen wird „leise“ gehört. Dagegen besteht bei gleicher Hörschärfe Intensitätsgleichheit auf beiden Ohren. Die Kontrollversuche: *a)* Verstopfen eines Ohres bei beider-

Generated on 2019-10-24 12:56 GMT / http://hdl.handle.net/2027/uc1.b3252760
Public Domain in the United States, Google-digitized / http://www.hathitrust.org/access_use#pd-us-google
Digitized by Google
Original from UNIVERSITY OF CALIFORNIA

seits gesunden Ohren, *b)* Beobachten eines Falles bis zur Ausheilung, bestätigten vollkommen das Gesetz von der Intensitätsdifferenz.

Folgerung: Vermittelst dieser Probe II (Intensitätsprobe) sind wir also in der Lage, jede einseitige Schwerhörigkeit festzustellen und auch zu konstatieren, ob eine solche vorgetäuscht wird. Denn der Simulant, welcher völlig desorientiert im Raume sich befindet, kann seine Angaben nicht nach irgend welchem Anhaltspunkte richten und seine, eventuell dem oben genannten Gesetze widersprechenden Angaben werden bei der meines Erachtens absoluten Sicherheit der Probe dem Untersucher sofort die richtige Auskunft geben.

Meine Herren! Ich bin am Ende. Zwei Simulationsproben, die erstere die feinere, insofern als sie nur auf die frischen Fälle von einseitiger Schwerhörigkeit beschränkt ist, die zweite die brauchbarere, da sie sich auf alle Fälle bezieht, beide auf dem Lokalisationsvermögen beruhend, beide — unter genauer Befolgung der angegebenen Kautelen — mit großer Sicherheit zum Ziele führend und beide neu in Herbeiführung völliger Desorientierung durch Ausschaltung aller die Lokalisation mittelbar ermöglichenden Faktoren und in der Heranziehung zum Teil bekannter, zum Teil eigener physiologischer Erkenntnisse zu praktischen Zwecken. (Anschließend Demonstration der zwei Proben an 5 Pat.)

Literatur: Auerbach. Art. Akustik in Winkelmanns Handb. d. Physik, 1880, Bd. 2. — Bezold, Die Urteilstäuschungen. Zeitschr. f. Psych. u. Physiol. d. Sinnesorgane, 1890, Bd. 1. — Bloch, Das binaurale Hören. Zeitschr. f. Ohrenheilk., 1893, Bd. 24. — Halphen, Des lésions traumatiques etc. Paris 1910, Steinheil. — Hammerschlag. Wiener med. Wochenschr., 1904, Nr. 29 u. f. — v. Kries, Zeitschr. f. Psych. u. Physiol. d. Sinnesorgane, 1890, Bd. 1. — Münnich, Beiträge von Passow, Bd. 2. — Münsterberg, Beiträge z. experim. Psych., 1889, Bd. 2. — Preyer, Pflügers Archiv, Bd. 40. — Politzer (Paracusis loci), Archiv f. Ohrenheilk., 1876, Bd. 11. — Lord Rayleigh, Nat., 14, 32, 1876; Phil. Mag., 3, 456, 1877; Phil. Mag., 13, 340, 1882; Papers., 1, 277 u. 314; Papers., 2, 98; Phil. Mag., 13, 214 u. 316, 1907; Phil. Mag., 16, 240, 1908. — Steinhauser, Theorie des binauralen Hörens, 1877. — Stumpf, Tonpsychologie, Bd. 2. — V. Urbantschitsch, Pflügers Archiv, 24, 1881; 101, 1904. — E. Urbantschitsch, Zeitschr. f. Ohrenheilk. Bd. 60, 1910. — Valsalva, zitiert bei Politzer, l. c.

Reichliche Literaturangaben, betreffend *a)* Physiologie des Lokalisationsvermögens bei Auerbach, Bloch, Hammerschlag; *b)* Pathologie des Lokalisationsvermögens bei Halphen, Münnich.

Bemerkung bei der Korrektur.

Demnächst werde ich Beiträge zur Physiologie des Lokalisationsvermögens nach Untersuchungen an Säuglingen, Geisteskranken, Tieren veröffentlichen.

Digitized by Google
Original from UNIVERSITY OF CALIFORNIA
Generated on 2019-10-24 12:56 GMT / http://hdl.handle.net/2027/uc1.b3252760
Public Domain in the United States, Google-digitized / http://www.hathitrust.org/access_use#pd-us-google

(Aus der Ohrenabteilung des Kaiser Franz Josef-Ambulatorium in Wien.)

Über die Beeinflussung der Schallokalisation durch Erregungen des Vestibularapparates.[1]

Von Dozent Dr. **Hugo Frey**, Vorstand der Abteilung.

Bei Gelegenheit von Versuchen, die in der letzten Zeit Herr Doktor J. Meyer aus Berlin an meiner Abteilung anstellte, um eine neue brauchbare Methode zum Nachweis der Simulation einseitiger Schwerhörigkeit oder Taubheit zu finden und über die er heute noch berichten wird, wurde eine Reihe von Untersuchungen notwendig, die sich mit der Frage der Schallokalisation befaßten. Bei der Methode Meyers handelte es sich unter anderem auch darum, die untersuchten Personen durch Drehungen auf dem Drehstuhl (Rotation um die vertikale Achse) räumlich zu desorientieren. Ich legte mir nun die Frage vor, ob nicht die Drehung als solche oder besser gesagt die Drehempfindung und ihre Nachempfindung allein schon eine Veränderung in der subjektiven Schallokalisation hervorrufe, da ein solches Verhalten selbstverständlich den Ausfall unserer Versuche beeinflussen konnte. Ohne mich hier nun weiter mit den Meyerschen Versuchen zu befassen, möchte ich kurz über die interessanten Ergebnisse berichten, die sich bei der experimentellen Beantwortung der Frage ergaben: Erzeugt die Drehnachempfindung eine Veränderung in der Schallokalisation, und wenn, ist eine solche in gesetzmäßiger Weise erkennbar? Da wir als peripheres Perzeptionsorgan für die Lageveränderungen des Körpers, insbesondere aber für Drehungen, nach unseren jetzigen Kenntnissen zweifellos den Vestibularapparat des inneren Ohres ansehen müssen, konnte die Frage auch so gestellt werden: Wird die subjektive Schallokalisation von Erregungszuständen dieses Apparates beeinflußt?

Bekanntlich sind wir imstande, bei normal funktionierenden Gehörorganen einen von außen kommenden Gehörseindruck zu lokalisieren, das heißt, wir verlegen die Schallquelle nach irgend einer Stelle oder zum mindesten in irgend eine Richtung des uns umgebenden Raumes. Es ist hier zunächst immer an den auf dem Luftwege zugeleiteten Schall gedacht, obwohl sich auch für den auf dem Wege der Knochenleitung durch die festen Teile übermittelten Schall Analoges nachweisen läßt. Wir sind demnach in der Lage anzugeben, ob ein Schall von vorn, hinten, rechts oder links, oben oder unten oder aus einer der möglichen Zwischenrichtungen kommt. Über diese Tatsache und ihre Ursachen existiert eine große Anzahl von Untersuchungen, auf die hier nicht näher eingegangen werden soll. Die Literatur findet sich ziemlich vollständig bei Mün-

[1]) Demonstration in der Österr. otolog. Gesellschaft in Wien vom 18. Dezember 1911, vgl. Protokoll in dieser Nummer.

Digitized by Google
Original from UNIVERSITY OF CALIFORNIA
Generated on 2019-10-24 12:56 GMT / http://hdl.handle.net/2027/uc1.b3252760
Public Domain in the United States, Google-digitized / http://www.hathitrust.org/access_use#pd-us-google

nich.[1]) Im allgemeinen kann man aber als feststehend betrachten, daß mit großer Sicherheit der Schall in der Medianlinie vorn und dann vorn rechts oder vorn links lokalisiert wird. Die Ursache dieses Vermögens wird allgemein darin erblickt, daß bei einer Lage der Schallquelle rechts von der Medianlinie das rechte, links von der Medianlinie das linke Ohr ein größeres Schallquantum zugeführt erhält und daß wir dementsprechend dann den Schall nach außen lokalisieren oder projizieren. Zur Untersuchung dieses Phänomens kann man zwei Wege wählen. Man kann die Versuchsperson mit fest verschlossenen Augen (dies geschieht, um optische Hilfsempfindungen auszuschalten) aussprechen lassen, ob der Schall von vorn, rechts oder links gehört werde, oder man kann sie veranlassen, mittelst des Fingers, also durch Armbewegungen, die Richtung, aus der ihr der Schall zu kommen scheint, zu zeigen. Ich wählte zunächst den zweitgenannten Weg, da bei ihm der Versuch rascher und prompter auszufallen schien.

Wenn ich nun eine Person, die in der Ruhelage den Schall in der Medianebene stets richtig lokalisiert hatte, auf dem Drehstuhl einer mehrmaligen Umdrehung unterzog, so fand ich gewisse Veränderungen der Lokalisation. Es wurden die Pat. regelmäßig zehnmal nach rechts oder nach links um die Vertikalachse gedreht und dann plötzlich angehalten. Um die zu beschreibenden Phänomene eklatant zu sehen, ergab es sich als zweckmäßig, die Drehungen etwas schneller auszuführen, als es sonst für die übliche Prüfung des Rotationsnystagmus notwendig ist. Als Schallquelle benutzte ich den von Bárány angegebenen Lärmapparat; diese Schallquelle erwies sich brauchbarer als die zuerst versuchten Stimmgabeln, weil tiefere Stimmgabeln nur auf sehr kurze Distanzen wenige Zentimeter weit gehört werden, während hohe Stimmgabeln (c') zwar auf weite Distanzen vernehmbar sind, ihr Ton aber den Knochen so gut durchdringt und so laut ist, daß die Lokalisation schwieriger fällt als für den tieferen und weniger scharfen Ton des Lärmapparates. Auch stört das ange Abklingen der Stimmgabel, die daher immer wieder erst gedämpft werden muß. Bei fast allen Untersuchten konnte nun folgendes festgestellt werden: Hatte der Untersuchte zunächst den in der Medianlinie sowie rechts oder links angegebenen Schall durch Hinzeigen richtig lokalisiert, so wurde er zehnmal rasch nach rechts gedreht, dann wieder angehalten und sofort aus der Medianebene ein Schallzeichen gegeben. Nun aber zeigte der Untersuchte nicht mehr richtig in die Medianlinie, sondern falsch nach rechts vorbei. Damit übereinstimmend erfolgte nach der Linksdrehung ein Vorbeizeigen nach links.

Ich hatte den Eindruck, daß das Phänomen des Vorbeizeigens um so charakteristischer auftrat, je rascher die Drehung gewesen war, ohne daß ich

[1]) Beiträge zur Anatomie und Pathologie des Gehörorganes von Passow und Schäfer. Bd. II.

Digitized by Google
Original from UNIVERSITY OF CALIFORNIA
Generated on 2019-10-24 12:56 GMT / http://hdl.handle.net/2027/uc1.b3252760
Public Domain in the United States, Google-digitized / http://www.hathitrust.org/access_use#pd-us-google

dies aber jedesmal mit Sicherheit hätte konstatieren können. Auf diesen Umstand hatte ich allerdings keinen besonderen Wert gelegt.

Wurde nun das Schallzeichen nach dem Anhalten mehrmals hintereinander abgegeben, so konnte man sehr schön beobachten, wie die Abweichung immer geringer wurde, das heißt wie die zeigende Hand sich immer mehr und mehr der Mittellinie näherte, um schließlich wieder richtig in der Mittellinie zu lokalisieren.

Wie man bemerken wird, entspricht der Ausfall dieses Phänomens mit großer Übereinstimmung dem sogenannten Zeigeversuch, wie ihn Bárány[1]) als Modifikation des Gräfeschen Tastversuches für die Labyrinth- resp. Kleinhirndiagnostik vorgeschlagen hat.

Es waren folgende Möglichkeiten gegeben:

1. Wenn der Schall nach der Drehung in der Mittellinie gegeben wird, so kann der Untersuchte den Schall zwar in der Mittellinie hören und dort hinzeigen wollen, weicht aber infolge der zwangsweisen Innervationsstörung, wie beim Bárányschen Zeigeversuch, seitlich von dieser Richtung hin ab. Er glaubt in die Mitte zu zeigen, währenddem er nach rechts oder links zeigt. Es ist aber auch möglich, daß der Untersuchte tatsächlich den Schall nicht mehr in der Mittellinie zu hören glaubt, sondern ihn — fälschlich — seitlich zu vernehmen meint, so daß er auch die bewußte Intention hat, seitlich vorbeizuzeigen. Schon für den ersten Fall halte ich diesen Versuch für genügend interessant. Wenn er auch in seinem Wesen dem Prinzip des Bárányschen Zeigeversuches entspricht, so scheint er mir doch eine zweckmäßigere Anwendungsform desselben vorzustellen, und zwar aus folgenden Gründen: Es wurde bei der Ausführung des Zeigeversuches nach Bárány wiederholt der Einwand erhoben, daß der Untersucher unabsichtlich die Lage seines eigenen Fingers ändere und daß andrerseits der Untersuchte, wenn er den vorher berührten Finger nicht mehr trifft, sofort willkürlich seine Bewegung zu korrigieren beginnt. Deshalb hatte Bárány schon verlangt, daß der Untersucher jedesmal auch den abgewichenen Finger des Untersuchten berühren solle, um diesem eine Kontrolle unmöglich zu machen. Gerade dieser Umstand aber hat wieder zu Einwänden gegen die Verläßlichkeit des Versuches geführt, die bei manchen Demonstrationen tatsächlich erhoben wurden. Bei dem eben beschriebenen akustischen Versuch jedoch ist eine solche Kontrolle durch den Untersuchten ausgeschlossen. Er kann niemals wissen, ob er falsch oder richtig gezeigt hat, und es scheint mir dadurch der Versuch eine größere Zuverlässigkeit gewonnen zu haben. Weiterhin ist man aber noch in der Lage, diesen Versuch anders zu modifizieren. Wenn ich den Untersuchten nicht bei aufrechter Kopfstellung, sondern bei entsprechend seitlich geneigtem Kopf drehe, so kann ich jetzt den

[1]) Monatsschr. f. Ohrenheilk., 45. Jahrg., 1911, pag. 505 und früher.

Digitized by Google
Original from UNIVERSITY OF CALIFORNIA
Generated on 2019-10-24 12:56 GMT / http://hdl.handle.net/2027/uc1.b3252760
Public Domain in the United States, Google-digitized / http://www.hathitrust.org/access_use#pd-us-google

Drehreiz auf die sagittalen Bogengänge wirken lassen, und die Folge davon wird sein, daß der Untersuchte nach dem Anhalten nach oben oder unten vorbeizeigt. Ich kann daher den Versuch in zwei aufeinander senkrechten Dimensionen mit großer Leichtigkeit anstellen und die Ablenkung ebenso wie in der Horizontalen auch in der Vertikalen zur Anschauung bringen.

Erschien mir nun dieser Versuch aus den eben erwähnten praktischen Gründen mitteilenswert, so ergibt sich doch noch ein weiteres theoretisches Interesse bei Betrachtung der oben angeführten zwei Möglichkeiten. Zunächst stellte ich eine Reihe von weiteren Versuchen an, bei welchen der Untersuchte nicht mehr nach der Schallrichtung zu zeigen hatte, sondern nur mit Worten anzugeben hatte, ob er den Schall in der Mitte, rechts, links, oben oder unten hört. Bei diesen Versuchen allerdings konnte ich keine ganz eindeutigen Resultate gewinnen.

Ich konnte nun drei verschiedene Arten des Versuchsausfalles bemerken: Beim Anhalten nach der Drehung verlegt der Untersuchte 1. den Schall aus der Mittellinie in die Richtung der ursprünglichen Drehung (die meisten Fälle), 2. er lokalisiert den Schall richtig in die Medianebene (seltener), 3. er verlegt den Schall in die der ursprünglichen Drehungsrichtung entgegengesetzte Richtung (ganz vereinzelt).

Ich kann heute noch nicht entscheiden, ob die Eliminierung noch aufzufindender Versuchsfehler oder Wiederholung der Versuche in noch größerer Anzahl eine Änderung oder bessere Übereinstimmung der Resultate ergeben werden. Es wird aber jedenfalls in dieser Beziehung die Arbeit noch fortgesetzt werden.

An die zweite Versuchsart lassen sich nun noch einige theoretische Erwägungen anschließen. Bárány hat in einem Vortrage über Vestibularapparat und Gleichgewicht[1]) folgende Sätze aufgestellt: „Der Vestibularapparat führt den Namen „Gleichgewichtsapparat“ beim Menschen vollständig mit Unrecht, da er in keiner Weise geeignet erscheint zur Erhaltung des Körpergleichgewichtes, auch nur in geringem Umfange beizutragen“, und er begründet diese These damit, daß die vestibularen Empfindungen so außerordentlich schwach seien, durch jede andere Empfindung überdeckt werden und nur wahrnehmbar sind, wenn sich der Körper in absoluter Ruhe befindet und Größe und Richtung der Drehung nur so ungenau angegeben, daß man nicht annehmen kann, er müßte unser Bewußtsein oder unser Unterbewußtsein über jede Veränderung im Gleichgewicht orientieren und die Richtung und Größe jeder Verschiebung des Gleichgewichtes sofort anzeigen. Er glaubt daher, daß der Vestibularapparat auf reflektorischem Wege durch Innervation der Körpermuskulatur die Wieder-

[1]) Verhandl. d. Deutschen Otolog. Gesellsch., XVIII. Versamml. in Basel. Jena 1909. pag. 160.

Digitized by Google
Original from UNIVERSITY OF CALIFORNIA
Generated on 2019-10-24 12:56 GMT / http://hdl.handle.net/2027/uc1.b3252760
Public Domain in the United States, Google-digitized / http://www.hathitrust.org/access_use#pd-us-google

herstellung des gestörten Gleichgewichtes bewirke, so daß er sich (pag. 162) beim Menschen, „ . . . was die physiologische Bedeutung anbelangt", sicherlich als „ein rudimentär gewordenes Sinnesorgan" darstellt. Die Frage liegt also so: Kommen uns die im Vestibularapparat ausgelösten Reize überhaupt als Sinnesempfindungen (cortical) zum Bewußtsein oder finden sie den Abschluß ihres Weges schon in untergeordneten Zentren? Im Sinne dieser Frage erblickt auch Bartels[1]) ein Problem beim Zustandekommen des Drehungsnystagmus respektive dessen schneller Komponente darin, ob die vom Vestibularapparat ausgehenden sensiblen Eindrücke erst die Hirnrinde passieren müssen oder nicht. Er glaubt, daß der Weg über höhere Zentren, vermutungsweise über die Hirnrinde führt. Dieser Autor gibt auch mehrere schematische Darstellungen für die vorliegenden Möglichkeiten bei der Auslösung des Nystagmus, der ebenso eine vom Vestibularapparat ausgelöste motorische Reflexaktion ist, wie die beim Zeigeversuch in Betracht kommenden Innervationen.

Auf die Frage des Auslösungsortes der schnellen Nystagmuskomponente will ich jetzt aber nicht weiter eingehen und verweise auf die kürzlich erschienene ausführliche Arbeit von Bauer und Leidler.[2]) Unter der Voraussetzung nun, daß die oben geschilderten Versuche ein gesetzmäßiges Verhalten nachweisen, wäre zu sagen, daß zwar beim Schallzeigeversuch eine ganz unbewußte Innervationsbeeinflussung vestibularen Ursprungs vorliegt, daß aber bei dem Versuche, wo der Pat. bewußt durch Worte die Richtung angibt, die durch die Vestibularreizung hervorgerufene Orientierungsänderung bewußt werden muß. Wir haben allen Grund, anzunehmen, daß die Schallokalisation, wie eingangs erwähnt, auf Grund der bewußten Verarbeitung der Schallintensitätsdifferenz erfolgt, die sich zwischen beiden Ohren ergibt. Zunächst wird man wohl mit Stumpf[3]) annehmen müssen, daß nur die Tatsache einer quantitativ differenten akustischen Erregung rechts oder links empfunden wird, wonach sich erst die Frage ergibt: Wieso wissen wir, daß das stärker erregte Ohr das rechte oder das linke sei? Ich glaube, daß wir diese Tatsache aus den sensiblen Empfindungen des Schalleitungsapparates (Vibrationsgefühl) entnehmen; ein wirkliches Lokalzeichen hat ja die Schallempfindung nicht, da ihr ja nur die Qualitäten der Intensität, der Tonhöhe und der Klangfarbe zukommt. Psychologisch betrachtet, gibt es demnach keinen akustischen Raum. Die Philosophen[4]) leiten die Raumvorstellung tatsächlich aus den optischen, haptischen

[1]) Archiv f. Ophthalm., Bd. 76, pag. 77 ff.

[2]) Arbeiten aus dem neurologischen Institut Obersteiner, 19. Bd., 1911, pag. 155.

[3]) Tonpsychologie, 2. Bd., pag. 52 ff.

[4]) Vgl. Eisler, Wörterbuch der philosophischen Begriffe, 2. Bd., pag. 1119, Berlin 1910.

Digitized by Google
Original from UNIVERSITY OF CALIFORNIA
Generated on 2019-10-24 12:56 GMT / http://hdl.handle.net/2027/uc1.b3252760
Public Domain in the United States, Google-digitized / http://www.hathitrust.org/access_use#pd-us-google

und Bewegungsempfindungen ab. Die Schallokalisation kann demnach in psychologischem Sinne nur durch eine Art von Urteilsvorgang zustande kommen, wobei wir auf Grund gewisser Indizien die angenommene Schallquelle in den optisch-haptischen Raum hineinprojizieren.

Wenn aber ein solcher Urteilsprozeß vorliegt, so kann er selbstverständlich nur unter dem Einfluß von bewußten Vorgängen stattfinden, und wenn er wie oben wahrscheinlich gemacht — durch vestibulare Reizungen beeinflußt oder beirrt werden kann, so müssen wir schließen, daß auch die vestibularen Erregungen im Bewußtseinsinhalte verwertet werden, das heißt bewußte Vorstellungen liefern, entgegengesetzt der zitierten Annahme Báránys. Für die Tatsache, daß bei verschiedenen Individuen die Urteilstäuschungen nach verschiedener Richtung ausfallen, finden wir ein Analogon in der Tatsache, daß die nach der Drehung mit offenen Augen auftretenden Scheinbewegungen der Gesichtsobjekte nach verschiedenen Richtungen erfolgen, manchmal in der ursprünglichen Drehungsrichtung, manchmal entgegengesetzt. Beide Arten von Phänomenen lassen sich durch Raisonnements versinnlichen, die übrigens auch für die vom Vestibularapparat unmittelbar ausgelösten motorischen Reflexe verwendet werden können, um Art und Richtung dieser Reflexe gewissermaßen an einem psychologischen Schema zu erklären. Die weitere Ausführung dieses Punktes aber würde den Rahmen dieser Mitteilung wesentlich überschreiten.

Aus der k. k. Universitäts-Ohrenklinik in Wien (Vorstand: Prof. Dr. V. Urbantschitsch).

Ein Labyrintheinstellungsmodell.

Von Dr. **Maximilian Rauch**, Assistenten der Klinik.

(Mit einer Figur.)

An nachstehender Abbildung sei ein Modell beschrieben, das von mir angegeben wurde[1]) und für Unterrichts- und Studienzwecke bestimmt ist:

Die beiden Labyrinthe, in vierfacher Vergrößerung nach Korossivabgüssen in Zementmasse modelliert, sind durch eine Querstange miteinander verbunden und zeigen die Lage der Bogengänge im Raume und die Stellung beider Labyrinthe zueinander. Das Modell wird von einem Stativ getragen, an dessen Fußstück sich eine Drehvorrichtung *(D)* befindet, mittelst welcher beide Vestibularapparate nach rechts und nach links um die vertikale Achse rotierbar sind: Zur Demonstrierung der mit der ampullopetalen Bewegung der Bogengänge der einen Seite korrespondierenden ampullofugalen Bewegung der anderen Seite.

[1]) Erzeugt von Karl Reiner (Firma Pfau), Wien, IX., Mariannengasse 13.

Digitized by Google
Original from UNIVERSITY OF CALIFORNIA
Generated on 2019-10-24 12:56 GMT / http://hdl.handle.net/2027/uc1.b3252760
Public Domain in the United States, Google-digitized / http://www.hathitrust.org/access_use#pd-us-google

In der Mitte der das Stativ mit der Querstange verbindenden vertikalen Stütze sind zwei kreisförmige, senkrecht aufeinander stehende Scharniergelenke angebracht, die es ermöglichen, das Modell nach 4 Dimensionen hin abzubiegen: das obere *(Sch 1)* für die Umbiegung nach rechts und links, das untere *(Sch 2)* für vorn und hinten. Beide Kreise sind mit einer Gradeinteilung versehen, über die sich bei jeder Lageveränderung ein Indikator verschiebt, an dem wir die Größe des jeweiligen Abknikkungswinkels ablesen können. Diese beiden Scharniergelenke im Verein mit einem unterhalb der Mitte der Querstange angebrachten Kugelgelenk *(K)* gestatten uns, die Bogengänge in jede beliebige, uns praktisch oder theoretisch interessierende Lage zu versetzen und in dieser Lage um die Vertikale nach rechts und nach links zu drehen.

Fig. 1.

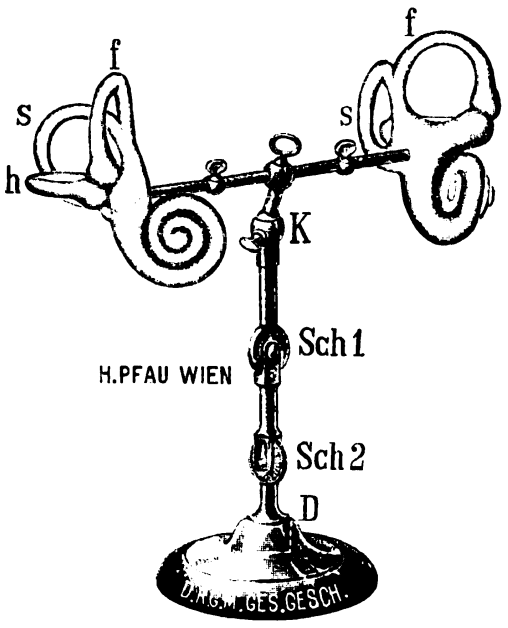

Um aus der jeweils versetzten Lage der Labyrinthe die derselben entsprechende Kopfstellung sich zu rekonstruieren, wird an den beiden Klemmen der Querstange ein Augenpaar befestigt (in der Figur nicht angegeben), aus dessen Blickrichtung wir ohne weiteres die derselben entsprechende Lage des Kopfes im Raume erschließen können. Überdies kann an demselben das Gesetz von der Schlagebene erläutert werden.

Aus der Abteilung für Ohren-, Nasen- und Halskrankheiten des St. Josephs-Hospitals in Lublin (Polen).

Linksseitiger otogener Hirnabsceß, Operation, Heilung.

(Beitrag zur Kasuistik.)

Von Dr. med. **Alexander Zebrowski.**

In der otiatrischen Literatur, besonders im Verlaufe der letzten zwei Dezennien sind mehrere Fälle der otogenen Hirnabscesse, die nach der erfolgreichen Operation dauernd geheilt waren, beschrieben worden, doch findet man gleichzeitig eine gehörige Zahl der Fälle, die, trotzdem die Operation frühzeitig

Digitized by Google
Original from UNIVERSITY OF CALIFORNIA
Generated on 2019-10-24 12:56 GMT / http://hdl.handle.net/2027/uc1.b3252760
Public Domain in the United States, Google-digitized / http://www.hathitrust.org/access_use#pd-us-google

und ausgiebig ausgeführt war, letal endigten. Die Eröffnung des Hirnabscesses gehört jedoch, abgesehen von den großen Fortschritten, die auf diesem Gebiete in den letzten Zeiten gemacht worden sind, zu den Operationen, bei welchen das entscheidende Resultat von mehreren Faktoren abhängig ist: zuerst ist es ganz unbedingt, daß die richtige Diagnose recht frühzeitig gestellt und daß die Operation sofort nach der Stellung der Diagnose vorgenommen wird; weiter spielen die Größe und die Lokalisation des Abscesses eine wichtige Rolle sowohl in der Diagnostizierung wie auch in dem operativen Einschreiten, desgleichen das Fehlen von Komplikationen während und nach der Operation, sowie die richtige Nachbehandlung. Alle oben genannten Momente sind selbstverständlich überaus wichtig nicht nur in bezug auf die otogenen Hirnabscesse, sondern für jede Operation im allgemeinen, doch ist in bezug auf einen otogenen Hirnabsceß die Rolle jedes einzelnen oben genannten Momentes so groß, daß, wenn nur einer von ihnen fehlt, das Resultat der Operation absolut schlecht sein kann, daß also der Patient zugrunde geht.

Der unten angegebene Fall ist dank den recht markanten, typischen Symptomen früh diagnostisiert worden, die Operation wurde bald nach der Stellung der Diagnose ausgeführt und die Nachbehandlungsperiode war gänzlich ungestört. Das ist sozusagen ein klassisches Beispiel eines otogenen Hirnabscesses.

Am 8. Mai 1910 ist die 9jährige Ch. F. auf die Ohrenabteilung des St. Josephs-Hospitals in Lublin aufgenommen worden mit einem kolossalen linkseitigen retroauriculärem Abscesse (Abscessus subperiostalis). Aus dem linken Ohre besteht seit etwa 2 Jahren ein profuser, fötider, eitriger Ausfluß, der angeblich nach Scharlach entstanden ist. Die Geschwulst hinter dem Ohre besteht seit einem Monate — das Ohr ist nie gereinigt oder behandelt worden. Nach gründlicher Reinigung des linken Gehörganges sind folgende Veränderungen gefunden worden: Hochgradige Senkung der hinteren, oberen, knöchernen Gehörgangswand, beinahe totale Zerstörung des linken Trommelfells, Hammer und Ambos fehlen; der Eiter fließt aus dem Attic so rasch und so profus, daß die nähere Untersuchung unmöglich ist. Das Gehörvermögen ist herabgesetzt, aber nicht in hohem Grade.

Operation. Halbmondförmiger Schnitt 1 *cm* vom Muschelansatz. Aus der großen subperiostalen Absceßhöhle sind etwa 3 Eßlöffel dicken Eiters entfernt worden. Der Knochen ist bloßgelegt. Nach dem ersten Meißelschlage, mit dem ein ziemlich großer Knochenspan entfernt ist, sieht man, daß der ganze Warzenfortsatz und das Antrum mit dem dicken Eiter und Granulationen ausgefüllt sind. Die hintere Schädelgrube ist freigelegt und daselbst ein großer epiduraler Absceß gefunden worden. Dura von weißlicher Farbe, mit spärlichen Granulationen bedeckt. Ein Teil des knochernen äußeren Gehörgangs ist weggemeißelt worden. Antrum ist breit eröffnet und mit dem scharfen Löffel gründlich ausgekratzt worden. Verband. Vom 10. bis 15. Mai 1910 jeden zweiten Tag Verbandwechsel. Ziemlich fötide Absonderung. Der Knochen in der Richtung zur mittleren Schädelgrube teilweise verfärbt. Am 15. Mai in der Nacht hat das Kind Krämpfe der rechten Körperhälfte bekommen,

Generated on 2019-10-24 12:56 GMT / http://hdl.handle.net/2027/uc1.b3252760
Public Domain in the United States, Google-digitized / http://www.hathitrust.org/access_use#pd-us-google
Digitized by Google
Original from UNIVERSITY OF CALIFORNIA

die kurze Zeit dauerten und nachher in Krämpfe des ganzen Körpers übergingen. Verbandwechsel. Die Knochenwunde fängt an, sich mit Granulationen zu bedecken; der Ausfluß aus dem Ohre ist spärlich. Das Kind klagt über starke Kopfschmerzen, besonders in der Stirngegend. Temperatur normal, der Puls 72. Am 17. und 18. Mai der Zustand ohne Veränderungen; das Kind klagt fortwährend über Kopfschmerzen und kann nicht schlafen. Keine Krämpfe. Am 19. Mai der Puls 56, Temperatur 36·5°. Aphasie — das Kind ist nicht imstande, einige Gegenstände richtig zu benennen, z. B. „Schlüssel", „Mütze"; die „Uhr", „Wasser" benennt es aber richtig nach einigem Nachdenken. Das Kind ist sehr schläfrig und apathisch; die Gesichtszüge sind verfallen und die Gesichtsfarbe grau. Diese letzten Veränderungen sind plötzlich entstanden. Die sphygmographische Anfnahme des Pulses ergibt, daß der Puls auffallend hart ist (Pulsus durus). Auf der absteigenden sphygmographischen Linie sieht man deutlich das elastische Zittern. Die Knochenwunde ist mit Granulationen bedeckt — geringfügige eitrige Absonderung. Die Eltern des Kindes sind nicht einverstanden, daß die zweite Operation vorgenommen wird. Am 20. Mai ist der Zustand ohne jede Veränderung; das Kind klagt über starke Kopfschmerzen. weint, kann nicht richtig dieselben Gegenstände wie am 19. Mai benennen. Nach dem Consilium mit den Internisten ist die sofortige Operation als dringend indiziert angesehen und die Eltern geben ihre Genehmigung.

Operation. Mit dem scharfen Löffel sind beinahe alle Granulationen, die die Knochenwunde ausfüllten, entfernt worden. Mit dem Meißel ist ein Teil des Tegmen antri et tympani und mit der Knochenzange ein Teil der Squama über die Dura der mittleren Schädelgrube entfernt worden. Dura etwas vorgewölbt. In der genau senkrechten Richtung ist eine Probepunktion ausgeführt worden und auf der Tiefe von etwa 3 *cm* ist eine halbe Spritze dicken, grünlichen Eiters entfernt worden. Inzision bis zur Tiefe von etwa $2^1/_2$ *cm* und Dilatation der Hirnwunde mit der Kornzange. Man entfernte beinahe 3 Eßlöffel dicken, grünlichen, stinkenden Eiters. In dem Moment, als die Spritze mit dem Eiter gefüllt war, bemerkte man, daß beide Augen kurze Zeit stark eingefallen waren und große Tropfen Schweißes auf der Stirne erschienen. Nachdem der Kopf vorsichtig auf die linke Seite gedreht worden war, wurden noch etwa $1^1/_2$ Eßlöffel Eiters entfernt, der Eiter war aber dünnflüssig und von weißer Farbe. Gleich nach Entleerung des Abscesses ist die Pulsfrequenz von 54 (vor der Operation) auf 60 gestiegen. Eine Stunde nach der Operation war der Puls 66, das Kind hat guten Gesichtsausdruck und keine Kopfschmerzen. Abends um 8 Uhr der Puls 76, Temperatur 36·8°, der allgemeine Zustand des Kindes ist gut. Am 21. Mai: Temperatur normal, der Puls 96. Der allgemeine Zustand gut. Das Kind antwortet auf die gestellten Fragen prompt und kann die Gegenstände richtig benennen.

Am 22. Mai erster Verbandwechsel. Nach Entfernung des Gazetampons aus der Absceßhöhle im Hirne war kein Eiter zu sehen. Am 25. Mai weiters Verbandwechsel; aus der Absceßhöhle ist etwa $^1/_2$ Eßlöffel weißlichen Eiters entfernt worden. Der Puls 120, Temperatnr 36·8°. 27. bis 31. Mai: Jeden weiteren Tag Verbandwechsel. Die Menge des entfernten Eiters wird immer geringer. Beim fünften Verbandwechsel fließt aus der Absceßhöhle eigentlich kein Eiter, sondern farblose und geruchlose Flüssigkeit, die an Liquor cerebrospinalis erinnert. Der Puls 110. Die Knochen-

Digitized by Google
Original from UNIVERSITY OF CALIFORNIA
Generated on 2019-10-24 12:56 GMT / http://hdl.handle.net/2027/uc1.b3252760
Public Domain in the United States, Google-digitized / http://www.hathitrust.org/access_use#pd-us-google

wunde ist sehr klein, mit gesunden Granulationen bedeckt; keine Ohreiterung, die Trommelhöhle ist trocken. Am 23. Juli Entlassung aus dem Hospital. Die Patientin kommt zweimal wöchentlich zwecks weiterer Observation. Hinter dem Ohre bildete sich eine stecknadelkopfgroße Fistel, aus der sich noch ab und zu eine schleimig-eitrige Absonderung zeigt. Das Mittelohr ist trocken, aber von Zeit zu Zeit zeigt sich eine geringe Ohreiterung. Das Kind sieht sehr gut aus, hat an Gewicht deutlich zugenommen. Die Patientin trägt immer einen kleinen Verband aus steriler Gaze, die mit Heftpflaster befestigt ist.

In dem oben beschriebenen Falle sind alle mögliche Eiteransammlungen, die das eiternde Ohr verursachen kann, gefunden und entleert worden: 1. Abscessus subperiostalis; 2. freier Eiter in den Warzenfortsatzzellen (Empyema processus mastoidei); 3. Abscessus epiduralis und endlich 4. Abscessus cerebri. Der letzte ist erst 2 Wochen nach der Aufmeißelung des Warzenfortsatzes und nach Entleerung der ersten drei Eiteransammlungen diagnostiziert und entleert worden. Zweifellos hat der Absceß in dem linken Temporallappen schon während der Ausführung ersten der Operation bestanden, es waren aber gar keine Symptome vorhanden, die die Anwesenheit des Hirnabscesses vermuten ließen. Daß der Hirnabsceß längere Zeit bestanden hat, ersehen wir aus der ziemlich großen Menge des Eiters. Es ist für die Entstehung der manifesten Symptome des Hirnabscesses unbedingt notwendig, daß seine Größe, beziehungsweise die Quantität des Eiters eine ziemlich große ist: in den drei Fällen des Hirnabscesses otogenen Ursprungs, die ich vor einigen Jahren beschrieben habe (Monatsschr. f. Ohrenheilkunde 1906) konnte die richtige Diagnose erst dann gestellt werden, als die Größe des Abscesses und die Menge des Eiters ziemlich groß waren. Der oben beschriebene Fall bestätigt noch einmal diese Eigentümlichkeit der Hirnabscesse, ich meine nicht nur otogenen, sondern auch jedes anderen Ursprungs.

Vereinsberichte.

Österreichische Otologische Gesellschaft.

Sitzung vom 27. November 1911.

Vorsitzender: V. Urbantschitsch.
Schriftführer: E. Urbantschitsch.

Zum Mitglied wird gewählt Herr Dr. R. Goldmann (Iglau).

I. E. Ruttin: **Traumatische (?) Deviation conjugée nach rechts mit Blickparese nach links.**

Durch die Liebenswürdigkeit des Kollegen Stern bin ich in der Lage, Ihnen einen Fall zu zeigen, bei dem ich die Wahrscheinlichkeitsdiagnose auf linkseitige supranucleäre Lähmung stellen mußte. Das angeblich stets gesunde 2jährige Kind wurde vor 3 Wochen von einem anderen Kinde gestoßen und fiel

Digitized by Google
Original from UNIVERSITY OF CALIFORNIA
Generated on 2019-10-24 12:56 GMT / http://hdl.handle.net/2027/uc1.b3252760
Public Domain in the United States, Google-digitized / http://www.hathitrust.org/access_use#pd-us-google

dabei mit dem Kopfe an eine Tischkante auf. Die Mutter bemerkte, daß die Augen des Kindes seither stets in den rechten Winkeln standen und das Kind nicht imstande ist, nach links zu blicken. Wir wollen versuchen, den Fall an der Hand des Bárányschen Schemas zu erklären.

Fig. 1.

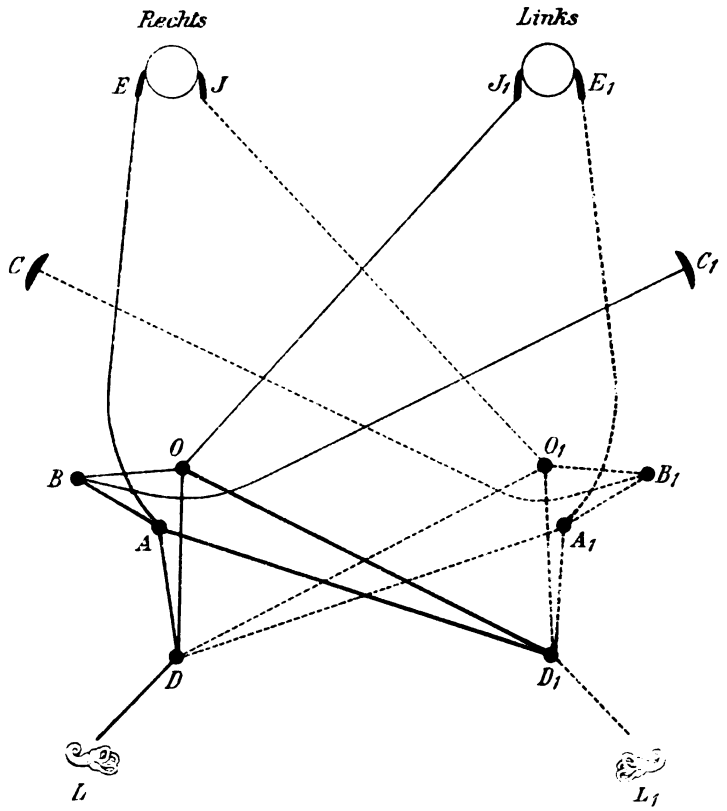

Die Bahnen sind so gezeichnet, daß die ausgezogenen Linien die Reizungsbahn des rechten und die Hemmungsbahn des linken Labyrinthes, die gestrichelte Linie die Reizungsbahn des linken, die Hemmungsbahn des rechten Labyrinthes darstellt.

E und E_1 = rechter und linker Musculus rectus externus.
J und J_1 = rechter und linker Musculus rectus internus.
O und O_1 = rechter und linker Okulomotoriuskern.
A und A_1 = rechter und linker Abducenskern.
B und B_1 = rechtes und linkes Blickzentrum.
C und C_1 = rechter und linker Cortex.
D und D_1 = rechter und linker Deitersscher Kern.
L und L_1 = rechtes und linkes Labyrinth.

Die Deviation conjugée nach rechts und Blickparese nach links könnten bedingt sein durch eine nucleäre Lähmung der linken Seitenwender i und e_1, also der Kerne O_1 und A_1. Da aber bei Ausspritzung des linken Ohres mit kaltem Wasser zunächst langsame Augenbewegung nach links auftrat, so mußte ja die Bahn L_1 D_1 A_1 e_1 und L_1 D_1 O_1 1 frei sein, eine nucleäre Lähmung der linken

Generated on 2019-10-24 12:56 GMT / http://hdl.handle.net/2027/uc1.b3252760
Public Domain in the United States, Google-digitized / http://www.hathitrust.org/access_use#pd-us-google
Digitized by Google
Original from UNIVERSITY OF CALIFORNIA

Seitenwender war somit ausgeschlossen. Da nach dieser langsamen Bewegung sofort Nystagmus nach rechts auftrat, die schnelle Komponente aber nach Bárány vom kontralateralen (hier rechten) Blickzentrum ausgelöst wird, so müßten auch die Bahnen $L_1 D_1 A E$ und $L_1 D_1 O I_1$ mit ihren Verbindungen B A und B O erhalten sein. Dies um so mehr, da die Kerne A und O, von L angesprochen, das heißt durch kalte Ausspritzung des rechten Labyrinths eine Verstärkung der spontanen Deviation nach rechts hervorriefen, also der vestibulare Reiz über $L D A E$ und $L D O I_1$ ungehindert ablief. Dagegen blieb bei der kalten Ausspritzung rechts die schnelle, nach links gerichtete Komponente gänzlich aus. Da die schnelle Komponente nach links, wie erwähnt, nach Bárány auf der Bahn $L D A_1 E_1$ und $L D O_1 I$ unter Vermittlung des kontralateralen Blickzentrums B_1 zustande kommt, so kann die Läsion nur zwischen $B_1 A_1$ und $B_1 O_1$ angenommen werden, also supranucleär zwischen Augenmuskelkernen und Blickzentrum. Eine noch höher oben gelegene Läsion, eine Läsion zwischen B_1 und C_1, also subcortical, kann deshalb ausgeschlossen werden, weil bei einer solchen nur die willkürliche Bewegung nach links aufgehoben gewesen wäre, die schnelle Komponente bei kalter Ausspritzung des rechten Ohres hätte erhalten bleiben müssen.

Interessant und, wie es scheint, bisher nicht beobachtet ist nun, daß die Blicklähmung nach links (die auch auf der Klinik Dimmer von meinem Bruder konstatiert wurde) langsam und in den beiden Augen verschieden zurückging, so daß nach etwa 2 Wochen das rechte Auge schon eine größere Beweglichkeit beim Blick nach links hatte als das linke Auge. Heute haben schon beide Augen eine ziemliche Beweglichkeit beim Blick nach links, doch das rechte eine größere als das linke. Vielleicht kann man aus dieser Erscheinung den Schluß ziehen, daß die Fasern vom Blickzentrum zu den Augenmuskelkernen ziemlich getrennt voneinander verlaufen müssen, da sonst die Läsion wohl eine einheitlichere gewesen wäre. Für die spontane Deviation nach rechts kann ich Ihnen eine exakte Erklärung nicht geben, vielleicht ist das Überwiegen des intakten rechten Blickzentrums die Ursache.

II. Hugo Frey: **Gehörgangsverschluß durch eine Exostose; zweifelhafter Röntgenbefund, Operation mit sehr gutem funktionellen Resultat.**

Die vorgestellte 32jährige Pat. erschien vor über 2 Monaten auf meiner Abteilung mit der Angabe, daß sie seit mehreren Jahren auf dem linken Ohr schwerhörig sei, ohne jedoch den Beginn der Schwerhörigkeit genau bestimmen zu können. Das Ohr habe früher einmal geeitert. Bei der Untersuchung fand sich das rechte Ohr normal; der linke Gehörgang war am Eingang verschlossen durch eine knochenharte, mit etwas narbiger, aber sonst normaler Haut bedeckten Bildung, die sich nach hinten gar nicht, nach vorn hinten nur durch eine ganz seichte Furche von der Gehörgangswand abgrenzte. Selbst mit der dünnsten Sonde konnte man in diese Furche nicht eindringen, so daß es zweifelhaft war, ob es sich um eine von der hinteren Wand ausgehende und der vorderen nur anliegende Exostose oder um einen kompletten Verschluß handle. *Bei der Hörprüfung* ergab sich rechts normaler Befund, links Cv.-Spr. 5 *m*, FL-Spr. $^1/_2$—$^3/_4$ *m*. Weber auf die erkrankte Seite, Rinne stark negativ. G^2 in Luftleitung (— 26 Sek.), Knochenluftdifferenz, nach meiner Methode gemessen, 12 (*N. R. 21*). Angesichts der zweifelhaften Diagnose ließ ich eine Röntgenuntersuchung vornehmen, die Herr Dozent Schüller in freundlicher Weise ausführte. Der Röntgenbefund lautete: „Felsenbein der linken Seite im hinteren

Digitized by Google
Original from UNIVERSITY OF CALIFORNIA
Generated on 2019-10-24 12:56 GMT / http://hdl.handle.net/2027/uc1.b3252760
Public Domain in the United States, Google-digitized / http://www.hathitrust.org/access_use#pd-us-google

Anteil stark spongiös-pneumatisch, im vorderen Anteil dicht. Die Gegend des Meatus auditorius externus ist vollständig durch dichten Knochen verdeckt. Meatus internus und Labyrinthräume noch erkennbar.“ Wir konnten also aus dem Röntgenbefund auch nicht Sicherheit gewinnen darüber, ob hinter dem knöchernen Verschluß noch einige lufthaltige Gehörgangsreste und irgend welche Mittelohrräume vorhanden seien oder ob es sich nicht vielleicht um eine komplette Verödung oder gar um Aplasie von Gehörgang und Mittelohrräumen handle. Da aber beim Ansetzen des Hörrohres an den eingeführten Katheter Flüstersprache recht gut gehört wurde, entschloß ich mich doch zu einem operativen Eingriff. Nach Ablösung der Ohrmuschel drängte ich von hinten her den membranösen Gehörgang nach vorn und begann von der hinteren Umgrenzung des Gehörganges aus wegzumeißeln, wobei sich ergab, daß nach einigen kräftigen Schlägen die ganze vorgelegene Partie beweglich wurde und sich entfernen ließ. Man hatte nun Einblick in einen mit alten, übelriechenden Epidermismassen erfüllten, aber sonst normalen Gehörgang, an dessen Ende ein atrophisches, aber sonst normales Trommelfell lag. Vorsichtshalber erweiterte ich mit dem Meißel den Gehörgang nach hinten und oben und trug insbesondere dort, wo die Exostose gesessen hatte, einige größere Stücke ab. Aus dem ziemlich atrophischen membranösen Gehörgang bildete ich zwei Pansesche Lappen und schloß die Wunde primär. Der ganze Eingriff war anstandslos in Lokalanästhesie durchzuführen.

Die entfernte Exostose hat, wie Sie sehen, eine unregelmäßige höckerige Oberfläche und ungefähr Haselnußgröße. Die Heilung ging rasch von statten und die Pat. hat jetzt einen sehr weiten, vollständig epidermisierten Gehörgang. Das Gehör hat sich wesentlich verbessert, sie hört jetzt Flüstersprache zirka 5 *m*, der Rinnesche Versuch ist jetzt positiv, die Knochenleitung sogar um ein Geringes verkürzt. Meine Differenz der Knochenluftleitung = 26. Es erschien mir an diesem Falle interessant, daß trotz der ziemlich einfachen Verhältnisse die Röntgenuntersuchung doch nicht die erwünschte sichere Aufkfärung gab, insofern, als die doch ziemlich ausgedehnten Lufträume im Gehörgang und Mittelohr auf der Platte nicht kenntlich waren.

III. Zdzisław Reich, Assistent am neurologischen Universitätsinstitut: **Zur Prüfung des spontanen Vorbeizeigens und der vestibularen Zeigereaktionen.**

Die von mir angewendete Methode der Prüfung des spontanen Vorbeizeigens bei Kleinhirnherderkrankung wie auch der vestibularen Zeigereaktionen — hauptsächlich in jenen Fällen, wo diese beiden Erscheinungen bei gewöhnlicher Untersuchungstechnik nicht nachzuweisen sind — knüpft im wesentlichen an die in der Neurologie übliche Ablenkungsmethode an, zum Beispiel bei den willkürlich unterdrückbaren Reflexen. Ich ging dabei von folgender Überlegung aus: Ist die Annahme Báránys richtig, daß in manchen Fällen das spontane Vorbeizeigen in dem Hand- oder Schultergelenk trotz vorhandener Läsion der entsprechenden Zentra im Kleinhirn deswegen nicht auftritt, weil das Großhirn den vorhandenen Innervationsdefekt des Kleinhirns bemerkt und kompensiert, so müßte nach Ausschaltung der Kompensation durch Ablenkung der Aufmerksamkeit die bisher latente Erscheinung des Vorbeizeigens klar zutage treten. Die Aufmerksamkeitsablenkung wußte ich in der einfachen Weise zu bewirken, daß ich während der Prüfung auf Vorbeizeigen der kranken Hand gleichzeitig mit dem anderen Arm eine umfangreichere oder kompliziertere Handlung als mit der geprüften kranken Hand ausführen ließ; denn es war

Digitized by Google
Original from UNIVERSITY OF CALIFORNIA
Generated on 2019-10-24 12:57 GMT / http://hdl.handle.net/2027/uc1.b3252760
Public Domain in the United States, Google-digitized / http://www.hathitrust.org/access_use#pd-us-google

mir im vorhinein klar, daß auch auf der psychomotorischen Sphäre sich die Aufmerksamkeit, hauptsächlich wenigstens der wichtigeren Handlung — hier also der komplizierteren oder größeren Bewegung —, zuwenden muß.

Ließ ich nun Pat., bei denen bei gewöhnlicher Prüfung des Zeigeversuches kein Vorbeizeigen auftrat, gleichzeitig mit der Prüfung der kranken Hand mit dem Finger der anderen Hand auf einen Finger meiner zweiten Hand zeigen, wobei aber die Bewegung der gesunden Hand nicht vom Handgelenk wie bei der kranken Hand, sondern vom Armgelenk aus stattfand, so trat zunächst konstant ein sehr starkes Vorbeizeigen der kranken Hand ein. Bei öfterer Wiederholung des Versuches lernte offenkundig das Großhirn, die Aufmerksamkeit auf beide Handlungen zu erstrecken und konnte so den Innervationsausfall des Kleinhirns kompensieren. In diesen Fällen genügte immer eine Änderung der Handlung des gesunden Armes — so das Ausführen des Fingernasenspitzezeigeversuches —, um die verschwundene Erscheinung des Vorbeizeigens in der kranken Hand wieder manifest zu machen.

Ich betone, daß ich beide oben beschriebenen Versuchsanordnungen selbstverständlich auch bei Normalen angestellt und gefunden habe, daß bei dieser Prüfungsart bei Normalen ebensowenig wie bei Prüfung nur einer Hand das Vorbeizeigen auftritt.

Wie eingangs erwähnt, hat sich diese Methode auch ausgezeichnet bewährt zum Nachweis der vestibularen Zeigereaktionen in jenen Fällen, wo nach Vestibularisreizung (bei Drehschwindel) die Zeigereaktionen bei gewöhnlicher Prüfungsmethode — offenbar durch Korrektion der Innervation durch das Großhirn — nicht aufgetreten sind.

IV. E. Ruttin: **Circumscripte Labyrinthitis mit langsamen Augenbewegungen.**

A. H., 21jähriger Uhrmachergehilfe, leidet seit 18 Jahren an linkseitigem zeitweiligen Ohrenfluß. Seit März 1911 konstant Ohrensausen. Seit 5 Tagen öfters Schwindel. Bei der Aufnahme am 14. XI. links Granulationen in der Paukenhöhle, mäßiges fötides Sekret. Cv. 3 *m*, Fl. $^1/_2$ *m* (mit dem Lärmapparat geprüft). Weber links, Rinne negativ, Kopfknochenleitung verlängert, C^1 verkürzt, c^4 +.

Konstante spontane, wiegende Bewegungen der Bulbi nach rechts und links, speziell bei Blick geradeaus. Bei Blick nach rechts etwas spontaner Nystagmus nach rechts. Fistelsymptom typisch, schon bei Druck auf den Tragus auslösbar. Kalorische Reaktion typisch. Rechtes Ohr: Trommelfell und Funktion normal.

Bei der am 20. XI. von Ruttin vorgenommenen Operation fanden sich Granulationen und Cholesteatom im Antrum, im horizontalen Bogengang eine kreisrunde, mehr als stecknadelkopfgroße, braun verfärbte Fistel. Bei Druck auf dieselbe sehr deutliche, langsame Augenbewegungen nach rechts. In der Gegend des ovalen Fensters eine dicke, schwartige Masse, die auf das Promontorium herunterreicht. Drückt man auf diese Masse mit der Sonde, jedoch so, daß man deutlich den darunter befindlichen Knochen des Promontoriums fühlt, so bewegt sich die Flüssigkeit in der Bogengangsfistel. Am Tage nach der Operation war die spontane, wiegende Augenrollung verschwunden und es bestand etwas spontaner Nystagmus nach rechts, bei Blick nach rechts kein Schwindel, subjektives Wohlbefinden. Hörvermögen unverändert.

Wir müssen uns erstens erklären, was diese Augenbewegungen bedeuten und warum sie nach der Operation verschwunden sind. Der spontane Nystag-

Digitized by Google
Original from UNIVERSITY OF CALIFORNIA
Generated on 2019-10-24 12:57 GMT / http://hdl.handle.net/2027/uc1.b3252760
Public Domain in the United States, Google-digitized / http://www.hathitrust.org/access_use#pd-us-google

mus besteht ja aus einer langsamen vestibularen und aus einer schnellen zentralen Komponente. Zu der Auslösung der zentralen Komponente ist offenbar ein stärkerer Reiz notwendig. Die wiegenden Augenbewegungen nach rechts und links sind offenbar nichts anderes als die langsamen Komponenten eines spontanen, nach beiden Seiten gerichteten Nystagmus. Ein solcher nach beiden Seiten gerichteter Nystagmus (bei Blick nach rechts nach rechts, bei Blick nach links nach links) kommt ja bei Fisteln nicht selten vor. Wenn nun die zentralen Komponenten nicht ausgelöst werden, so entspricht diesem Nystagmus eine derartige langsame, wiegende Bewegung der Bulbi. Daß die zentrale Komponente nicht ausgelöst wird, dürfte auf die immerhin nicht große Stärke des Reizes zurückzuführen sein. Daß diese Augenbewegungen nach der Operation verschwunden sind, könnte man in zweierlei Weise erklären: entweder, wie Bárány meint, daß die Erregbarkeit des Labyrinths nach der Operation herabgesetzt ist oder, wie ich glaube, vielleicht dadurch, daß durch die Operation der in der Trommelhöhle befindliche Eiterherd, der ja in unmittelbarer Nähe des Labyrinths liegt, beseitigt wurde. Dieser Eiterherd gab offenbar vor der Operation Anlaß zur stetigen Reizung.

Diskussion.

Alexander: Diese Beobachtung stellt mir nichts Seltenes dar. Ich habe erst vor 5 Tagen einen Fall operiert, der vor der Operation dieselben Erscheinungen gezeigt hat. Am Tage nach der Operation bestand auch nicht die Spur von Nystagmus mehr. Ich glaube, daß bei dem postoperativen raschen Schwinden des Spontannystagmus die durch die Radikaloperation erzielte Säuberung und Drainage der Mittelohrräume die wesentliche Rolle spielt.

Frey: Man könnte sich ja vorstellen, daß die Anwesenheit von zwei Fisteln an und für sich eine Abschwächung des Fistelsymptoms hervorgerufen hat, da dann der Druck nicht so hochgradig sein kann als bei einer einzigen, indem er sich sofort durch die zweite Fistel ausgleichen kann.

Ruttin: Alexander gegenüber möchte ich bemerken, daß diese Augenbewegungen etwas sehr Seltenes sind. Es ist kein Nystagmus, sondern sehr langsame Augenbewegung. Wir haben im ganzen drei solche Fälle gesehen. Frey gegenüber möchte ich erwähnen, daß ich erst unlängst einen Fall mit 2 Fisteln hatte, der das nicht gezeigt hat, und ich erinnere mich, daß die 2 Fälle, die wir früher gesehen haben, nur eine Fistel hatten und trotzdem dieses Phänomen boten.

Alexander: Woher schließen Sie auf die zweite Fistel? Ich halte das nicht für möglich. Da hätte die Labyrinthflüssigkeit nach einfachen physikalischen Grundsätzen durch die zweite Öffnung abfließen müssen. Ich glaube, daß der Druck auf die Membran des runden Fensters oder auf die Stapesmembran genügt hat.

Ruttin: Ich habe nicht gesagt, daß 2 Fisteln bestehen, sondern nur die Tatsache erwähnt, daß ich bei Druck auf die Granulation Flüssigkeitsbewegung im Bogengang bekommen habe, daß ich aber trotzdem nicht glauben möchte, daß bei 2 Fisteln die Funktion nicht erhalten bleiben kann. Man kann sich ganz gut eine Fistel im Bogengang und eine zweite, durch Granulation verschlossene vorstellen.

V. E. Ruttin: **Totale doppelseitige Labyrinthausschaltung.**

W. F., 19 Jahre, Landwirt. Beiderseits vor 15 Jahren im Anschluß an Scharlach chronische Mittelohreiterung. Links seit damals taub, rechts seit 3 Wochen taub geworden, mit Schwindel, Fieber, Kopfschmerz und Schüttelfrost.

Generated on 2019-10-24 12:57 GMT / http://hdl.handle.net/2027/uc1.b3252760
Public Domain in the United States, Google-digitized / http://www.hathitrust.org/access_use#pd-us-google
Digitized by Google
Original from UNIVERSITY OF CALIFORNIA

Befund: Beiderseits chronische Mittelohreiterung, rechts Cholesteatom, beiderseits total taub, beiderseits kalorisch und auf Drehen nicht erregbar. Geringer spontaner Nystagmus nach links. Keine groben Gleichgewichtsstörungen, kaum eine geringe Unsicherheit. Da mir die rechte Seite wegen des verjauchten Cholesteatoms und der obigen Anamnese, die der Operation dringend bedürftig erschien, nahm ich die Radikaloperation und wegen der vermutlich noch nicht sehr alten eitrigen Labyrinthitis (was ich aus der Anamnese im Zusammenhalt mit der Taubheit, Unerregbarkeit und dem wenn auch geringen Nystagmus nach links schloß) auch die Labyrinthoperation vor.

Operation am 21. XI. 1911. Auf den ersten Meißelschlag lag der sehr vorgelagerte, maximal der hinteren Gehörgangswand genäherte Sinus vor. Schon die Radikaloperation auszuführen, schien sehr schwierig. Im Antrum verjauchtes Cholesteatom. Am horizontalen Bogengang fand sich eine graurote stecknadelkopfgroße Fistel. Beim Eingehen mit der Sonde in das leere ovale Fenster kam aus der Bogengangsfistel ein dicker Eitertropfen hervor. Die Labyrinthoperation schien wegen der engen Verhältnisse nahezu unausführbar. Ich tamponierte aber den Sinus so tief in die Schädelhöhle zurück, daß ich genügend Platz gewann, die Labyrinthoperation selbst unter so schwierigen Verhältnissen typisch nach Neumann auszuführen. Nach der Operation nur etwas Nystagmus nach links, keinerlei Beschwerden, Wohlbefinden.

Der Fall ist interessant, da er eine totale doppelseitige Labyrinthausschaltung vorstellt. Es sind ja schon einige Fälle bekannt, die Fälle von Herzfeld, Passow, Neumann, mir und Voss. Auffallend ist auch hier der Mangel von erheblicheren Gleichgewichtsstörungen schon 3 Wochen nach der Ausschaltung des zweiten Labyrinths. Nach einseitiger Labyrinthausschaltung dauern die Symptome in der Regel nicht länger als 3—14 Tage. Dasselbe scheint nun auch, wie dieser Fall beweist, zu sein, wenn das zweite Labyrinth schon vorher ausgeschaltet war. Es scheint also für die Funktionsstörung der zentralen Gleichgewichtsorgane gleichgültig zu sein, ob sie durch einseitige Labyrinthzerstörung bei erhaltenem oder zerstörtem Labyrinth hervorgerufen wird, eine Tatsache, die wohl nicht a priori so zu erwarten war.

Auch zeigt der Fall wieder, daß die Wochen, Monate, ja Jahre nach der doppelseitigen Ausschaltung der Labyrinthe infolge von Cerebrospinalmeningitis dauernden Gleichgewichtsstörungen, wie zuerst Hammerschlag ausgesprochen hat, wohl andere Ursachen (Kleinhirnveränderungen) haben müssen.

Diskussion.

Alexander: Ich würde sehr bitten, daß an diesem Pat. die Gleichgewichtsprüfung hier vor uns vorgenommen wird. Es ist mir nicht zweifelhaft, daß an diesem Pat. bei geeigneter Anordnung der Gleichgewichtsprüfung die Gleichgewichtsstörung beziehungsweise die nach Labyrinthausschaltung stets persistente Gleichgewichtsverminderung zutage treten wird. Wenn jemand eine Demonstration hält, um zu beweisen, daß die doppelseitige Labyrinthausschaltung keine Störung nach sich zieht, erachte ich es für ganz unglaublich, wenn er, wie Ruttin, sagt: „Ich habe nur eine grobe Gleichgewichtsprüfung vorgenommen.“ (Auf Verlangen der Versammlung nimmt Alexander an dem vorgestellten Pat. die von ihm verwendeten, von Mackenzie zusammengestellten Gleichgewichtsprüfungen vor: Im Moment des Augenschlusses kommt Pat. ins Wanken. Er kann mit geschlossenen Augen nicht

Digitized by Google
Original from UNIVERSITY OF CALIFORNIA
Generated on 2019-10-24 12:57 GMT / http://hdl.handle.net/2027/uc1.b3252760
Public Domain in the United States, Google-digitized / http://www.hathitrust.org/access_use#pd-us-google

einbeinig stehen. Das Gehen mit geschlossenen Augen erfolgt zögernden Schrittes, breitspurig und unter seitlichem Abweichen.) Es läßt sich somit an diesem Pat. wie an jedem anderen einschlägigen Falle zeigen, daß nach erloschener Reflexerregbarkeit des Ohrlabyrinths eine bleibende Verminderung des Gleichgewichtes restiert, die bei geeigneter Anordnung der Untersuchung jederzeit deutlich demonstriert werden kann. Der vorliegende Fall zeigt sogar eine schwere Gleichgewichtsverminderung, da er bei geschlossenen Augen überhaupt nicht einbeinig stehen kann.

Ruttin: Meine Demonstration hat das nicht bezweckt, was Alexander gesagt hat, und ich habe auch darauf hingewiesen, was Hammerschlag seinerzeit hier vorgestellt hat. Es hat sich darum gehandelt, ob die Fälle mit Meningitis derartige Gleichgewichtsstörungen haben wie dieser oder gröbere. Nun wissen Sie alle, meine Herren, und Alexander hat das in seiner Dozentenarbeit gezeigt, daß die Leute nach Cerebrospinalmeningitis breitbeinig gehen. Dieser Mann geht nicht breitbeinig. Auch die Fälle von Herzfeld, Neumann, Bárány haben keine groben Gleichgewichtsstörungen.

Alexander: Der Standpunkt, daß die Gleichgewichtsstörungen nach Meningitisertaubten nicht labyrinthärer, sondern cerebellarer Natur sind, ist wohl nicht haltbar. Der demonstrierte Fall selbst ist doch ein illustratives Faktum dafür, daß die Labyrinthausschaltung eine bleibende Gleichgewichtsstörung nach sich zieht, besser gesagt eine Gleichgewichtsverminderung. Diese ist so gering, daß sie im gewöhnlichen Verhalten nicht hervortritt; sie tritt dagegen nach Augenschluß sofort in Erscheinung. Die beste Demonstration erhält man beim Turnunterricht der Taubstummen. Diese turnen im großen ganzen wie normale Kinder. Schließen sie die Augen, dann turnen manche gut (die einen normal erregbaren Vestibularapparat haben, zumeist die kongenital Tauben), die anderen (die Taubstummen mit reflektorisch unerregbarem Vestibularis) turnen schlecht.

Bárány: Ich möchte bloß sagen, daß Passow einen Fall beschrieben hat, einen vorzüglichen Turner, der auch nach der einseitigen Labyrinthoperation nicht die geringsten Gleichgewichtsstörungen gehabt hat. So konnte er zum Beispiel Handstand anstandslos vornehmen. Was diesen Pat. betrifft, ist es noch zu früh, um von dauernden Störungen durch Ausfall der Vestibularapparate zu sprechen. Voss hat bei einem Falle 3 Monate nach der beiderseitigen Labyrinthzerstörung bei sämtlichen Proben nach v. Stein keinerlei Störungen gefunden, ebenso war dies in einem Falle von Herzfeld.

Frey: Der Vergleich dieses Falles mit den Läsionen des inneren Ohres nach Cerebrospinalmeningitis läßt sich doch aus dem Grunde nicht durchführen, weil wir es hier mit einem Erwachsenen, in jenen Fällen, wenigstens nach dem Wiener Untersuchungsmateriale, wohl ausschließlich mit Kindern zu tun haben. Bei Kindern im zarten Alter ist nun gewiß der ganze Stabilisationsapparat (ich meine damit alle Sinnessphären, die bei der Erhaltung des Gleichgewichtes in Betracht kommen) noch nicht so entwickelt wie beim Erwachsenen, und der Ausfall der einen Funktion wird deshalb sicher größere Störungen hervorrufen. Alexander gegenüber möchte ich bezüglich des Turnens der Taubstummen bemerken, daß sie nach meiner Erfahrung und der der Taubstummenlehrer doch nie ganz das leisten, was vollsinnige Kinder treffen. Insbesondere beim Gehen auf dem sogenannten Schwebebalken sieht man das sehr deutlich. Diese Kinder mit unerregbarem Vestibularapparat zeigen bei den gewöhnlichen Anforderungen des Tages keinerlei Defekte, bei schwierigen

Generated on 2019-10-24 12:57 GMT / http://hdl.handle.net/2027/uc1.b3252760
Public Domain in the United States, Google-digitized / http://www.hathitrust.org/access_use#pd-us-google
Digitized by Google
Original from UNIVERSITY OF CALIFORNIA

wird ein solcher aber doch noch bemerkbar. Es ist zweifellos klar, daß bei Fehlen beider Vestibularapparate bei den feinsten Anforderungen an das Gleichgewicht Defekte zum Vorschein kommen müssen. Ferner dürfen wir ja die Ausdrücke „Gleichgewichtsstörungen und Defekte des Gleichgewichtssinnes" nicht vermischen. Jemand, der bei physiologischen Anforderungen keine Gleichgewichtsstörungen aufweist, kann unter nicht physiologischen Umständen (geschlossene Augen etc.) noch immer die Anwesenheit von Defekten zeigen.

Alexander: Ich wollte nur sagen, daß, wenn jemand besondere Übung im Turnen hat, der Fall vorkommen kann, daß er infolge der besonderen Übung nicht verhindert, trotz der Labyrinthausschaltung den Handstand noch zu machen. Ich würde Wert darauf legen, daß wir für diese Form der Gleichgewichtsänderung nicht das Wort Gleichgewichtsstörung nehmen, sondern das Wort Gleichgewichtsverminderung. Dieses Minus an Stabilität ist hervorgerufen durch die Ausschaltung des Labyrinths.

Ruttin: Diese Gleichgewichtsverminderung muß ich Ihnen für den von mir demonstrierten Fall zugeben. Aber ich möchte besonders an die Fälle nach Cerebrospinalmeningitis erinnern, wie auffallend und wie lange die Störungen danach sind. Ich habe einen Fall auf der Klinik Strümpell gehabt, der ganz auffallende Gleichgewichtsstörungen zeigte und sogar mit dem Verdacht auf Hirntumor geführt wurde. Dieser Fall hatte die Labyrinthe erregbar gehabt. Die Obduktion ergab, daß es sich um eine Cerebrospinalmeningitis mit vereinzelten Herden im Kleinhirn handelte. Das sind Gleichgewichtsstörungen, die vom Kleinhirn nach der Cerebrospinalmeningitis herrühren. Es ist wahrscheinlich, daß in diesen Fällen noch Veränderungen im Kleinhirn vorliegen und nicht nur die Ausschaltung in den Labyrinthen.

Ruttin (Schlußwort): Es handelt sich ja doch nur darum, daß gezeigt werden sollte, daß diese Fälle mit doppelseitiger Ausschaltung des Labyrinths sich anders verhalten als Fälle mit doppelseitiger Ausschaltung nach Cerebrospinalmeningitis, und zwar nach längerer Zeit.

VI. Ruttin: **Fistelsymptom und Kopfnystagmus.**

F. S., 42 Jahre alt, Privatbeamter, aufgenommen am 11. XI. 1911. Seit Kindheit linkseitiger Ohrenfluß. Er wurde vor 6 Jahren ohrenärztlich behandelt, worauf der Fluß sistierte. Vor 14 Tagen trat der Ohrenfluß wieder auf, zugleich Schwindel mit Scheindrehung der Gegenstände. Seit 8 Tagen kein Schwindel mehr.

Befund: Rechts trockene Perforation, links geringe Antrumeiterung. Uv.-Spr. (mit Lärmapparat geprüft) rechts 1 *m*, links ad concham. Weber rechts. Rinne beiderseits negativ bei verkürzter Kopfknochenleitung, C_1 und C_4 beiderseits stark verkürzt. Kein spontaner Nystagmus. Fistelsymptom links positiv, typischer Nystagmus nach links bei Kompression, dabei gleichzeitig Kopfnystagmus nach rechts. Der Nystagmus der Augen nach links und der Kopfnystagmus nach rechts war bei jeder Kompression sehr deutlich zu sehen und wurde wiederholt an der Klinik hervorgerufen und demonstriert und war bis zum 17. XI. auslösbar. An diesem Tage wurde er auf seinen Wunsch in die Heimat entlassen. Heute ist weder das Fistelsymptom noch der Kopfnystagmus auslösbar.

Zu erwähnen wäre noch, daß die kalorische Reaktion (mit Äthergebläse geprüft) beiderseits typisch war und bei der Drehreaktion beiderseits der Nachnystagmus ungefähr 12″ betrug.

Digitized by Google
Original from UNIVERSITY OF CALIFORNIA
Generated on 2019-10-24 12:57 GMT / http://hdl.handle.net/2027/uc1.b3252760
Public Domain in the United States, Google-digitized / http://www.hathitrust.org/access_use#pd-us-google

Die kalorische Reaktion zeigte die Eigentümlichkeit, daß der rotatorische Nystagmus nach rechts sich bei Linksneigung nicht in einen horizontalen Nystagmus nach rechts umwandelte, sondern rotatorisch nach rechts blieb, während das rechte Ohr sich diesbezüglich normal verhielt. Woraus man nach Hofer eine Fistel am linken horizontalen Bogengang diagnostizieren muß. Hörvermögen und Erregbarkeit sind gleich geblieben, trotzdem Fistelsymptom und Kopfnystagmus verschwunden sind.

VII. Ernst Urbantschitsch: **Ungewöhnlich großer Periostalabsceß und geheilte Meningitis (?) bei akut eitriger Mittelohrentzündung mit Bogengangsfistel.**

Der 27jährige Pat. hatte weder Kinderkrankheiten noch sonstige Krankheiten durchgemacht. Nur zeitweise trat rechts Otorrhöe auf, die meist bloß eine Nacht lang dauerte und ohne sonderliche Schmerzen verlief. Im Anschluß an eine Verkühlung am 2. X. 1911 erkrankte Pat. mit Schüttelfrost und Fieber, war aber trotzdem noch imstande, bis 11. X. seinen Diensten zu obliegen. An diesem Tage traten Kopfschmerzen auf, die sich stets steigerten, nachts Übelkeiten und Erbrechen („alle Augenblicke"), Pulsverlangsamung und Ptosis. Von dem behandelnden Arzt wurde Meningitis diagnostiziert, worauf er versehen wurde.

Pat. war nun durch 2 Wochen vollkommen bewußtlos (hat niemand und nichts erkannt, nichts gegessen, nur Wasser getrunken). In der dritten Woche war Pat. zeitweise bei sich und hat je zweimal täglich Suppe und roten Wein zu sich genommen. Abends trank Pat. meist große Quantitäten Wasser, die er aber nachts immer wieder erbrach. Am 6. und 7. XI. blieb Pat. wieder ganz ohne Nahrungsaufnahme. An letzterem Tage wurde Pat. von seinem Wohnort nach Wien auf die Ohrenklinik transportiert.

Seit 31. X. bestand eine Schwellung hinter dem rechten Ohr, die rapid zunahm, ohne Ausfluß aus dem Ohr. Am 6. XI. Ödem der ganzen rechten Gesichtshälfte und zum erstenmal Ausfluß aus dem Ohr. Der Eiter rann nunmehr ununterbrochen aus dem Ohr und durchnäßte die ganze Kleidung.

Status praesens: Otoskopische Untersuchung infolge unaufhörlichen Eiterausflusses unmöglich. Bei Neigung des Kopfes nach rechts rinnt der Eiter im Strahl herab, bei Druck auf die retroauriculäre Gegend spritzt der Eiter im Bogen (in bleistiftdickem Strahl) heraus. Retro- und supraauriculär ein ganz enorm großer subperiostaler Absceß, der einerseits nach oben bis gegen die Mittellinie, nach hinten bis zur Hälfte des Os occiput reicht. Der Eiter ist hochfötid. Kein spontaner Nystagmus. Gehör vorhanden (wegen des elenden Zustandes des Pat., der alle Augenblicke ohnmächtig wird, nicht genau prüfbar). Desgleichen ist es wegen der Eitermenge unmöglich, die kalorische Reaktion und das Fistelsymptom zu prüfen.

Nervenbefund (Prim. Infeld): Die rechte Schädelhälfte — besonders in der Parietalgegend — klopfempfindlich; die linke Parietalgegend wenig und inkonstant. Bulbi und Trigeminus nicht empfindlich. Nacken frei beweglich, nicht schmerzhaft. Kein Trousseau, keine besondere Hautempfindlichkeit, Abdomen normal gewölbt, keine Harnretention. Hüftgelenke eher überbeweglich. Keine Parese; keine Störung der oberflächlichen und tiefen Sensibilität. An den oberen Extremitäten keine Koordinationsstörung. Haut- und Sehnenreflexe normal. Pupille rechts etwas kleiner als links, sonst normal. Inkonstanter, langsamer Nystagmus beim Blick nach links. Sonst keinerlei Hirnnervenstörung. Bei Romberg inkonstantes und nicht charakteristisches Schwanken.

Digitized by Google
Original from UNIVERSITY OF CALIFORNIA
Generated on 2019-10-24 12:57 GMT / http://hdl.handle.net/2027/uc1.b3252760
Public Domain in the United States, Google-digitized / http://www.hathitrust.org/access_use#pd-us-google

Beim Gehen mit geschlossenen Augen schwankt Pat. vorwiegend nach rechts. Herz normal, Puls 90, regelmäßig.

Bakteriologischer Befund (Dr. Wiesner): Im Deckglas ein Gemenge positiver Kokken (Haufen, Ketten, Lanzettformen) und negativer, verschiedener Bacillen. Kulturell: ausschließlich und spärlich Staphylokokken.

Operation am 7. XI. 1911: Entleerung einer ganz enormen Menge Eiter (zirka 1 *l*). Ungefähr 1 *cm* hinter dem Meat. audit. ext. findet sich eine größere Fistel im Knochen, aus der pulsierend dickrahmiger Eiter quillt. Breite Bloßlegung von Sinus und Dura der hinteren Schädelgrube. Beide hochgradig verändert, mit Granulationen dicht besetzt. An der Dura der mittleren Schädelgrube findet sich eine spaltförmige Stelle, an der die Dura nekrotisch und mit kleinen Granulationen besetzt erscheint. Spaltförmige Fistel im horizontalen Bogengang. Ausführung der Radikaloperation. Im Antrum und Cavum tympanicum reichlich Granulationen. Bei Berührung der Granulationen in der Gegend des inneren Teiles des Facialwulstes starke Facialiszuckung. Der Nerv liegt hier zweifellos frei.

Von der Größe der Absceßhöhle mag man sich einen Begriff machen, daß zu deren lockerer Tamponade über 10 *m* 4 *cm* breite Jodoformgaze verwendet wurde.

8. XI. Kopfschmerzen nur gering. Pat. nimmt zum erstenmal seit drei Wochen feste Nahrung, die er gut verträgt. 9. und 10. XI. Subjektives Wohlbefinden, gute Nahrungsaufnahme, etwas Schwindel beim Aufsetzen. Weiterer Verlauf ganz normal, afebril. Pat. ist außer Bett und ißt mit großem Appetit, raucht, geht spazieren etc.

Wenn in dem beschriebenen Falle durch den Mangel einer Lumbalpunktion — in der schwersten Zeit der Erkrankung war Pat. nicht in Wien — die Diagnose „Meningitis" nicht mit apodiktischer Sicherheit gestellt werden kann, so sprechen doch die klinischen Symptome sehr dafür.

VIII. Bárány: **Neue Methode zur Prüfung der spontanen Kopfbewegungen und der Reaktionsbewegungen des Kopfes bei vestibularem Reiz.**

Auf die Notwendigkeit der Untersuchung der Kopfbewegungen wurde Bárány durch einen Fall hingewiesen, bei welchem eine permanente Schiefhaltung des Kopfes bestand und der Verdacht auf Kleinhirntumor ausgesprochen wurde. Die Untersuchungen der spontanen Bewegungen und der Reaktionsbewegungen ergaben jedoch ein normales Verhalten, so daß Bárány das Vorhandensein eines Tumors in den Zentren des Kleinhirns für die Kopfbewegungen, die nach Bolk im Lobus superior anterior sich befinden sollen, ausschließen zu können glaubt. Die Prüfung erfolgt in der Weise, daß dem Pat. ein „Blickfixator" nach Bárány aufgesetzt wird, dessen Stange unbeweglich fixiert wird. Pat. berührt nun mit dem Ende dieser Stange den Finger des Untersuchers, senkt sodann den Kopf und hebt ihn wieder zur Berührung mit dem Finger. Erzeugt man einen Nystagmus horizontalis nach links, so zeigt Pat. mit dem Kopf nach rechts vorbei. Zur Prüfung des Vorbeizeigens nach oben und unten erzeugt man vertikalen Nystagmus und läßt den Pat. den Kopf nach rechts und links drehen. Setzt man den Blickfixator so auf, daß die Stange desselben vertikal nach aufwärts sieht, so kann man während eines rotatorischen Nystagmus das Vorbeizeigen in der Frontalebene prüfen.

Pathologische Fälle hat Bárány bisher nicht beobachtet. Läßt man den Kopf steif halten und den Pat. den Körper nach vorn neigen und zur Berüh-

Digitized by Google
Original from UNIVERSITY OF CALIFORNIA
Generated on 2019-10-24 12:57 GMT / http://hdl.handle.net/2027/uc1.b3252760
Public Domain in the United States, Google-digitized / http://www.hathitrust.org/access_use#pd-us-google

rung der Stange mit dem Finger des Untersuchers wieder aufrichten, so kann man auf diese Weise isoliert die Bewegungen der Rumpfmuskulatur bei einem horizontalen und rotatorischen Nystagmus prüfen, was eventuell bei Pat., die nicht zu stehen vermögen, von Bedeutung sein kann.

Diskussion.

Alexander: Ich habe 2 Fälle von Labyrintherkrankung in Erinnerung, bei denen Schiefhaltung des Kopfes da war. In diesen Fällen bestand aber stets neben der Schiefstellung auch Steifhaltung des Kopfes, durch die eine passive Beweglichkeit ausgeschlossen wurde. Infolgedessen wird dem Bárányschen Versuch in den Fällen von Labyrintherkrankung mit Schiefhaltung des Kopfes eine praktische Bedeutung nicht zukommen.

IX. Rauch: **Ein Labyrintheinstellungsmodell.** (Siehe p. 21 dieser Monatsschrift, 1912.)

X. Ernst Urbantschitsch: **Bogengangsfistel und Labyrintheiterung im Verlaufe einer akut-eitrigen Mittelohrentzündung mit vollständig median gelegenem Kleinhirnabsceß.**

Der 19jährige J. Z. (J.-Nr. 30.445) war bis September 1911 angeblich stets ohrgesund. Anfang September akquirierte er eine linkseitige Otitis med. pur. ac., wobei zeitweise auch etwas Schwindel und Kopfschmerzen auftraten. Bei der Aufnahme des Pat. auf die Klinik am 28. X. 1911 zeigte sich das rechte Ohr normal, wogegen links eine bedeutende Senkung der hinteren-oberen Gehörgangswand bestand, so daß der Gehörgang spaltförmig verengt erschien; in der Tiefe war das gerötete Trommelfell sichtbar, durch das sich reichlicher, pulsierender Eiter entleerte. Schwellung am Proc. mastoid. V = 250—300 *cm*, v = 25 *cm*. R —, W →← l. Kein Schwindel, sehr geringer spontaner Nystagmus nach beiden Seiten; sehr lebhaftes „Fistelsymptom" schon bei Druck auf den Tragus; kalorischer Nystagmus auslösbar, doch schwerer als normal.

30. X. 1911 Radikaloperation. Im Warzenfortsatz eine über erbsengroße Eiterhöhle mit stark erweichtem Knochen in der Umgebung. Am horizontalen Bogengang eine kleine Fistel. Druck auf dieselbe erzeugt Deviation der Bulbi zur gesunden Seite. Weder Dura noch Sinus werden freigelegt. Bakteriologischer Befund: Staphylococcus pyogenes.

In den nächsten Tagen Wohlbefinden, keine Zunahme des spontanen Nystagmus. Am 3. XI. zeigt sich die Wunde beim Verbandwechsel vollständig trocken.

4. XI. Plötzliche Verschlechterung. Fieber (39·5°), intensive Kopfschmerzen, die in der Folge das Krankheitsbild beherrschen, Nackensteifigkeit, Dermographie, Kernig positiv.

7. XI. Komplette Taubheit, kein kalorischer Nystagmus, sonstige Symptome ziemlich unverändert. Zeigeversuch (nach Bárány) vollständig normal; bei Abkühlung des gesunden Trommelfells typische Zeigereaktion (Ablenkung gegen die gesunde Seite). Mit Rücksicht auf die Labyrintherscheinungen Labyrinthoperation (nach Neumann). Hierbei zeigt sich der Knochen bis zum Sinus und zur Dura hochgradig erweicht und eitrig infiltriert; letztere erscheinen hier etwas dicker.

Die Kopfschmerzen ließen nach der Operation etwas nach, steigerten sich aber dann wieder zusehends. Das Fieber zeigte ausgesprochen pyämischen Charakter. Nahrungsaufnahme gut. Beim Verbandwechsel findet sich mäßig viel

Generated on 2019-10-24 12:57 GMT / http://hdl.handle.net/2027/uc1.b3252760
Public Domain in the United States, Google-digitized / http://www.hathitrust.org/access_use#pd-us-google
Digitized by Google
Original from UNIVERSITY OF CALIFORNIA

freier Eiter in der Paukenhöhle; beim Austupfen derselben quillt etwas Eiter aus dem Vestibulum in die hintere Schädelgrube.

Da die Sinuswand hochgradig verändert erscheint und die Temperaturen pyämischen Charakter aufweisen, am 17. XI. Sinus-Jugularisoperation.

18. XI. Heftige Kopfschmerzen im Hinterhaupt. Erbrechen nach dem Essen. Kein Schwindel. Geringgradiger spontaner Nystagmus unverändert. Nackensteifigkeit und Rückenschmerzen.

21. XI. Exitus letalis.

22. XI. **Obduktion** (Dr. Schopper): Eitrige Meningitis cerebrospinalis mit besonderer Lokalisation des zäheitrigen Exsudats an der Basis und am Pons. Walnußgroßer Absceß im Oberwurm, sich symmetrisch auf beide Kleinhirnhälften erstreckend, mit nicht sehr derber pyogenetischer Membran. Frische Thrombose des linken Sinus sigmoideus.

Der Obduzent Dr. Schopper und Hofrat Weichselbaum können nicht mit Sicherheit angeben, ob der Cerebellarabsceß älter oder jünger als zwei Wochen ist. Doch nimmt Hofrat Weichselbaum, der den Fall auch untersucht hatte, als bestimmt an, daß der Kleinhirnabsceß älter als die Meningitis ist. Da nun zur Zeit der Labyrinthoperation schon sichere Zeichen von Meningitis bestanden hatten, müßte nach dieser Annahme also der Absceß zu dieser Zeit schon existiert haben. Diese Feststellung kann von prinzipieller Wichtigkeit für die Erforschung der für den Zeigeversuch in Betracht kommenden Bahnen werden, da sowohl der unbeeinflußte wie der vom gesunden Ohr aus kalorisch beeinflußte „Zeigeversuch" normale Werte ergeben hatte. Die Fallrichtung konnte infolge des Zustandes des Pat. leider nicht geprüft werden. Es scheint wohl zweifellos, daß für das Ergebnis dieser Prüfungen die völlig mediane Lage des Abscesses ausschlaggebend war.

Diese seltene Lokalisation und der vermutlich infolgedessen bestehende Mangel der meisten bei Kleinhirnabscessen vorkommenden Symptome (Pat. hatte keinen Schwindel, fast keinen Nystagmus, kein Erbrechen — bis kurz vor dem Tode — etc.) ließen eine sichere Diagnose nicht zu; auch wäre der Absceß, der ganz vorn im Oberwurm saß, kaum operativ erreichbar gewesen.

XI. Ruttin: **Schläfelappenabsceß mit doppeltem Durchbruch in das rechte Unterhorn.** (Demonstration des Präparates.)

Th. H., 20 Jahre, Dienstmädchen. Die Pat. wurde in somnolentem Zustande auf die Abteilung Prof. Schlesingers gebracht. Ihre Klage war hauptsächlich Kopfschmerz: sie dachte nicht an einen Zusammenhang ihrer jetzigen Erkrankung mit dem schon seit lange bestehendem rechtseitigen Ohrenfluß. Ein Kollege der Abteilung, Dr. Freud, dachte jedoch sofort an einen möglichen Zusammenhang, nahm die Lumbalpunktion vor und fand nur polynukleäre Leukocyten, keine Bakterien.

Ich fand nun rechts chronische Mittelohreiterung, links atrophische Narben. Rechter Warzenfortsatz nicht druckempfindlich, ausgenommen ein Punkt unterhalb des Antrum. Hört, mit Lärmapparat geprüft, Cv.-Sp. rechts ad concham. Weber rechts, Rinne beiderseits negativ, Kopfknochenleitung eher verlängert. (Antworten der Pat. nicht sehr verläßlich.) C^1 r. 0, l. +, c^4 beiderseits +, kein spontaner Nystagmus. Fistelsymptom vielleicht +, schwache, zitternde Augenbewegung. Kalorische Reaktion typisch. Pupillen gleich weit, reagieren gut. Parese der linken oberen und unteren Extremität, Fehlen des linken Patellar-

Digitized by Google
Original from UNIVERSITY OF CALIFORNIA
Generated on 2019-10-24 12:57 GMT / http://hdl.handle.net/2027/uc1.b3252760
Public Domain in the United States, Google-digitized / http://www.hathitrust.org/access_use#pd-us-google

und Bauchdeckenreflexes. Dermographie. Kernig. Nackensteifigkeit, Druckempfindlichkeit der Wirbelsäule, der Bulbi, der Wadenmuskulatur. Abdomen eingezogen, keine Ataxie. Apathie, Puls 90, Temperatur 39. Augenhintergrund normal.

Ich stellte die Wahrscheinlichkeitsdiagnose auf Schläfelappenabsceß rechts und nahm sofort die Operation vor: Ganz kleiner subperiostaler Absceß, entsprechend einer hanfkorngroßen Fistel am Planum mast. Warzenfortsatz, sehr sklerotisch, nur das Antrum ist eine sehr große, mit fötidem Eiter gefüllte Zelle. Typische Totalaufmeißelung. An der Labyrinthwand trotz genauester Inspektion keine Fistel. Dura der mittleren Schädelgrube freiliegend, an einer Stelle zitzenförmig vorgewölbt. Einstich an dieser Stelle negativ; erst nach längerem Suchen entleert sich von weiter rückwärts unter sehr hohem Druck ein Schläfelappenabsceß, der sehr fötiden Eiter (in der Menge mehrerer Eßlöffel) enthält. Austasten ergibt vorn Kapsel, rückwärts nicht. Progredienz gegen den Ventrikel. Dabei Kollaps. Nach künstlicher Atmung Erholung. Drainage.

11. XI. 1911. Vertikaler Nystagmus. Parese der Extremitäten zurückgegangen. Reflexe wieder auslösbar. Befinden besser. Sensorium zeitweise klar. Meningitische Symptome wie früher. Verbandwechsel. Wenig Eiter, grauroter Hirndetritus.

12. XI. Verbandwechsel. Stat. id.

13. XI. Nervenbefund (Prim. Infeld): Bulbi druckempfindlich, lichtscheu. Pupillen gleich weit, reagieren gut. Nacken steif, druckempfindlich. Trousseau. Kernig. Alle Reflexe vorhanden, doch schwer auslösbar. Benommen, leicht aus der Benommenheit herauszubringen, doch baldige Wiederkehr in den benommenen Zustand. Sensibilität vorhanden, auch Tiefensensibilität. Keine Halbseitenparese. Händedruck nahezu gleich. Puls 84. Temp. 37·0—39·0. Verbandwechsel, kein Eiter, Liquorabfluß sofort vor Entfernung des Drains ohne Eingehen mit einem Instrument.

14. XI. Exitus.

Obduktionsbefund: Walnußgroßer, drainierter Schläfelappenabsceß mit putridem Inhalt und Perforation an zwei Stellen in das rechte Unterhorn. Eitrige Meningitis sehr gering. Parenchymatöse Degeneration der inneren Organe.

An dem Falle sind mehrere Punkte interessant: 1. Die fistelsymptomartigen Augenbewegungen, für die kein Substrat an der Labyrinthwand vorhanden war. Sie könnten möglicherweise bei einem im Schläfelappen weit rückwärts liegenden Absceß durch Druck auf die freiliegende Dura ausgelöst werden. Ich habe Ihnen vor einigen Jahren schon einen Fall vorgestellt, bei dem durch Einführung eines Tampons in einen großen Schläfelappenabsceß Nystagmus ausgelöst wurde. 2. Der offenbar durch die stürmische Druckentlastung herbeigeführte Kollaps. Die momentane Entleerung konnte ich nicht verhindern, da ich den Absceß erst nach längerem Suchen an unerwarteter Stelle fand. 3. Der an dem auf die Operation folgenden Tage auftretende vertikale, nach aufwärts gerichtete Nystagmus. 4. Der spontane Durchbruch des Abscesses an zwei Stellen in das Unterhorn. Der spontane Durchbruch erhellt daraus, daß erst beim dritten Verbandwechsel und da sofort bei Entfernung des Verbandes Liquor abfloß.

Generated on 2019-10-24 12:57 GMT / http://hdl.handle.net/2027/uc1.b3252760
Public Domain in the United States, Google-digitized / http://www.hathitrust.org/access_use#pd-us-google
Digitized by Google
Original from UNIVERSITY OF CALIFORNIA

Sitzung vom 18. Dezember 1911.

A. Administrative Sitzung.

Zu Mitgliedern **werden** gewählt die Doktoren Antonio Texeira da sa Fortes (Rio **de Janeiro**) **und** Don Maria da Cunha Canto (St. Paulo).

Die Neuwahl **des Büros** ergab:

Präsident: Politzer.
Vizepräsident: Alexander.
Sekretär: Otto Mayer.
Kassier: Kaufmann.
Schriftführer: E. Urbantschitsch.

Der Sekretär **Dr. Ernst** Urbantschitsch erstattet den Bericht über das abgelaufene **Vereinsjahr.**

Im Jahre **1911 wurden** 8 wissenschaftliche Sitzungen abgehalten, und zwar im Januar, **Februar**, März, Mai, Juni, Oktober, November und Dezember. Die Zahl der abgehaltenen Demonstrationen — 107 — ist die größte, die bisher in dieser Gesellschaft in einem Jahr geleistet wurde (1909:84, 1910:101).

Die Demonstrationen verteilen sich folgendermaßen: Ruttin 22, E. Urbantschitsch 17, Beck 13, Bondy, Bárány und Neumann je 6, Frey 5, Prof. V. Urbantschitsch, Prof. Alt, Fröschels je 4, Prof. Alexander, Braun, Hofer je 3, Heschl, Neumann und Bondy je 2, Hofr. Politzer, Dintenfaß, Gatscher, Prof. Gomperz, J. Meyer, Rauch, Reich und Reiss je 1.

2 Vorträge hielten Bauer und Leidler.

Da nicht nur die Quantität, sondern auch die Qualität der Demonstrationen von Interesse sein dürften, habe ich diese nach ihrem Inhalt gruppiert, wobei sich folgendes Resultat ergeben hat: Erkrankungen des äußeren Ohres 5, des Trommelfells und der Paukenhöhle sowie Otosklerose 6, des Labyrinths (Labyrinthfistel, Labyrinthoperation) 9, extrakranielle chirurgische Erkrankungen des Ohres 8, Extradural- und perisinuöser Abscеß 3, Sinusthrombose (Pyämie, Sepsis) 7, Meningitis 5, Hirnabscеß 7, nichteitrige Hirn- und Nervenerkrankungen (Acusticustumor) 7, Taubstummheit 3, Funktion des Labyrinths im normalen und pathologischen Zustande 12, luetische Affektionen des Gehörorganes (Salvarsan) 14, Therapie (Operationstechnik, Instrumente, Medikamente) 11, Diverses (Sprachstörung etc.) 11.

Es ist selbstverständlich, daß einige Demonstrationen in mehrere der angeführten Gruppen hätten eingereiht werden können (zum Beispiel Hirnabscеß mit Meningitis u. dgl.): ich habe derartige Demonstrationen stets nach dem wichtigsten Symptom klassiffziert.

Nach dieser Zusammenstellung erscheint am auffallendsten der Rückgang der Demonstrationen von Labyrintherkrankungen (9 im Jahre 1911 gegen 28 im Jahre 1909): diese Erscheinung ist aber leicht erklärlich, wenn man bedenkt, daß viele Fragen, die noch vor wenigen Jahren im Brennpunkte des Interesses standen, jetzt schon geklärt erscheinen. Andrerseits fällt die große Zahl von Demonstrationen luetischer Erkrankungen des Gehörorganes auf, was wieder auf das rasche Emporblühen der Salvarsantherapie und der dadurch bedingten Salvarsanschädigungen zurückzuführen ist. Eine beträchtliche Zunahme haben auch die therapeutischen Mitteilungen erfahren (11:4 im Jahre 1909) sowie die Demonstrationen von nichteitrigen Hirn- und Nervenerkran-

Digitized by Google
Original from UNIVERSITY OF CALIFORNIA
Generated on 2019-10-24 12:57 GMT / http://hdl.handle.net/2027/uc1.b3252760
Public Domain in the United States, Google-digitized / http://www.hathitrust.org/access_use#pd-us-google

kungen (7:0 im Jahre 1909), eine Tatsache, die zweifellos mit der Beachtung und Diagnose der Acusticustumoren zusammenhängt.

Die lebhafte Diskussion, die sich oft an die Demonstrationen anschloß, bezeugt am besten das rege Interesse, das man letzteren entgegenbrachte. So schließt sich das abgelaufene Vereinsjahr würdig als wissenschaftlich fruchtreiches seinen Vorgängern an.

Der Kassier Dr. Kaufmann erstattet den Kassebericht, welcher genehmigt wird. Dem Kassier und dem Sekretär wird der Dank für ihre Mühewaltung ausgesprochen.

B. Wissenschaftliche Sitzung.

I. F. Alt stellt zwei **geheilte Fälle von eitriger Meningitis** aus dem Rudolfspital vor.

Noch vor wenigen Jahren wurde bei eitriger Meningitis eine letale Prognose gestellt. Bei der otogenen Meningitis galt ein trübes, eitriges Lumbalpunktat mit polynukleären Leukocyten sowie Fibringerinnsel mit oder ohne Bakterienbefund als Kontraindikation für einen operativen Eingriff. Seit etwa 10 Jahren mehren sich die Berichte über geheilte Fälle von eitriger Meningitis, denen ich in aller Kürze zwei Fälle anreihen möchte.

Der 10jährige Knabe Eduard S. erkrankte 6 Wochen vor der Spitalsaufnahme an einer linkseitigen Mittelohrentzündung. Nachdem die akuten Symptome der Otitis media bereits abgelaufen waren, stellten sich Attacken so heftigen Stirnkopfschmerzes ein, daß der Knabe wie wahnsinnig schrie. Diese Attacken hielten 1—2 Tage an, um dann wieder Remissionen relativen Wohlbefindens zu weichen. Der Knabe wurde in das Ohrenambulatorium des Rudolfspitales gebracht. Ich konstatierte eine linkseitige subakute, eitrige Mittelohrentzündung mit Perforation des entzündeten Trommelfells am hinteren unteren Quadranten. Die Funktionsprüfung ergab den Befund eines Schalleitungshindernisses. Seitens des Vestibularapparates bestand keine Störung. Der Warzenfortsatz war unverändert, nicht druckempfindlich. Zur Beobachtung dieser Schmerzattacken wurde der Knabe auf die Abteilung Prof. Singer aufgenommen. Nach eintägigem Wohlbefinden traten intensive Kopfschmerzen und Erbrechen bei einer Temperatur von 38·2 und Puls 72 auf. Prof. Bergmeister konstatierte eine beginnende Stauungsneuritis und Doppelbilder bei extremem Blick nach oben, unten und links. Ferner beobachtete man Klopf- und Druckempfindlichkeit des Schädels, Hypersensibilität, gesteigerte Reflexe, Kernig positiv. Die Lumbalpunktion ergab in drei Portionen eine diffus milchig-getrübte Flüssigkeit, das Sediment enthielt reichlich polynukleäre Leukocyten und Lymphocyten, jedoch keine Bakterien. Die Kulturen blieben steril. Beim Stehen bildete sich ein zartes Fibringerinnsel.

Ich schritt an die Trepanation des Warzenfortsatzes, der vertikale Teil des Knochens zeigte keine Veränderungen, das Antrum mastoideum war mit mißfarbigen Granulationen und putriden Massen erfüllt, die sich bis in den Attik erstreckten, so daß ich statt der beabsichtigten Antrotomie die Radikaloperation ausführte. Sodann wurde das Tegmen antri et tympani abgemeißelt und die Dura in etwa zweihellerstückgroßer Ausdehnung freigelegt, die Dura war graurötlich, ödematös, nicht pulsierend. Ich incidierte breit die Dura. Unter hohem Druck quollen Hirnmassen hervor, und ohne daß ich das Gehirn mit dem Messer explorierte, entleerte sich plötzlich Eiter. Es war ein spontaner Durchbruch des Hirnabscesses infolge der plötzlichen Entlastung des Hirndruckes

Digitized by Google
Original from UNIVERSITY OF CALIFORNIA
Generated on 2019-10-24 12:57 GMT / http://hdl.handle.net/2027/uc1.b3252760
Public Domain in the United States, Google-digitized / http://www.hathitrust.org/access_use#pd-us-google

erfolgt. Ich ging mit der Kornzange ein und entleerte etwa 2 Eßlöffel übelriechenden Eiters. Der Abseß wurde mit Wasserstoffsuperoxyd ausgetupft und mit steriler Gaze tamponiert.

Die Untersuchung des Abseßeiters ergab ein Bakteriengemisch von Kokken, Stäbchen und Fäden, in welchen Staphylokokken vorherrschten. Die Kultur zeigte nach 24 Stunden einen sämtliche Kolonien überwuchernden Rasen einer Proteusart. Der Verbandwechsel wurde täglich vorgenommen, der Abseß war am sechsten Tage gereinigt. Eine am dritten Tage nach der Operation vorgenommene neuerliche Lumbalpunktion ergab wiederum eine milchig getrübte eitrige Flüssigkeit mit gleichem mikroskopischen und kulturellem Befund. Der Wundverlauf war ein vollkommen normaler, afebriler, schmerzfreier.

Daß die eitrige Meningitis auch ohne operativen Eingriff eine Heilungsmöglichkeit darbietet, beweist der zweite Fall. Das 27jährige Kinderfräulein Anna S. litt in ihrer Kindheit an beiderseitiger Ohreiterung, die rechts ausgeheilt war und links noch zeitweilig auftrat. Seit 4 Tagen bestanden sehr heftige Kopfschmerzen, besonders in der Stirn- und Hinterhauptsgegend, sowie häufiges Erbrechen, weshalb die Aufnahme am 19. IX. 1911 auf die Abteilung Prof. Obermayer erfolgte. Die klinische Untersuchung ergab: Temp. 39·6, Puls 76, Druck- und Klopfempfindlichkeit des ganzen Schädels, Nackensteifigkeit. Am ganzen Körper Hypersensibilität, Kernig positiv, Patellarsehnenreflex gesteigert, Babinski beiderseits positiv, Augenhintergrund normal. Der Ohrenbefund ergab rechts eine trockene Destruktion des Trommelfells mit narbiger Paukenschleimhaut, links eine Perforation des blassen Trommelfells am vorderen unteren Quadranten, die Paukenschleimhaut war gerötet, aus der Tubengegend bestand geringe Sekretion, die Funktionsprüfung ergab beiderseits den Befund eines Schalleitungshindernisses mit Flüstersprache bis 3 *m*. Seitens des Vestibularapparates war keine Störung vorhanden. Die Wassermannsche Probe war negativ, es bestand kein Zeichen einer tuberkulösen Affektion der Lungen und Drüsen. Die Lumbalpunktion ergab eine trübe eitrige Flüssigkeit, die unter starkem Druck stand. Es bildete sich ein reichliches Sediment, das zahlreiche polynukleäre Leukocyten, daneben auch Lymphocyten und vereinzelte rote Blutkörperchen enthielt. Außerdem feine Fibringerinnsel. Bakterien waren weder mikroskopisch noch kulturell nachweisbar (Doz. Dr. Maresch). Es wurde an mich die Frage gestellt, ob die eitrige Meningitis von der Mittelohreiterung abhängig sei. Ich verneinte dies, da die geringfügige Tuben- und Schleimhauteiterung eines Teiles der Trommelhöhle zu einer cerebralen Komplikation keine Veranlassung gäbe, und erklärte, daß bei dieser Meningitis cum otitide und nicht ex otitide sozusagen „kryptogenetischen" Meningitis eine Operation nicht indiziert sei. Nach der Lumbalpunktion trat eine wesentliche Besserung des subjektiven Befindens auf, nach einer zweiten, 3 Tage später ausgeführten Punktion sistierte der Kopfschmerz und das Erbrechen, nach etwa einer Woche war die Pat. fieberfrei, bei subiektivem Wohlbefinden, der weitere Verlauf war nur durch Gelenksschmerzen im rechten Schultergelenk gestört, sonst ging die Pat. rasch ihrer vollständigen Genesung entgegen. Ich betone, daß die Meningitis ohne jeden Eingriff, mit Ausnahme der Lumbalpunktionen ausheilte. Hätte ich die Radikaloperation mit Freilegung und Incision der Dura ausgeführt, so hätte man die Heilung auf die Operation beziehen können. Der Fall beweist die spontane Heilungsmöglichkeit der eitrigen Meningitis.

Ein trübes, steriles Lumbalpunktat finden wir bei Hirnabscessen, die oberflächlich gelegen sind, nicht selten als anatomischen Ausdruck einer menin-

Generated on 2019-10-24 12:57 GMT / http://hdl.handle.net/2027/uc1.b3252760
Public Domain in the United States, Google-digitized / http://www.hathitrust.org/access_use#pd-us-google
Digitized by Google
Original from UNIVERSITY OF CALIFORNIA

gitischen Reizung. Immerhin müssen wir in Fällen, wie die beiden vorgestellten, die Diagnose auf eitrige Meningitis stellen. In der Literatur liegen Beobachtungen über geheilte Fälle von otogener Meningitis vor, wobei in der Lumbalflüssigkeit Diplokokken, Staphylo- und Pneumokokken, einmal auch Bacterium coli nachgewiesen wurden. Wenn wir voraussetzen, daß keine Beobachtungsfehler unterliefen, die bei der Lumbalpunktion sehr leicht möglich sind, dann müssen wir annehmen, daß es sich um eine besonders schwache Virulenz der Bakterien gehandelt habe. Die eitrige Meningitis bietet ebenso wie die epidemische Cerebrospinalmeningitis Heilungsmöglichkeit. Als therapeutische Faktoren kommen neben der Ausschaltung des ursächlichen Eiterherdes vornehmlich wiederholte Lumbalpunktionen in Betracht.

Diskussion.

Alexander: Es wird ja nichts dagegen einzuwenden sein, daß man diese Meningitis nicht als otogene auffaßt, doch ist die Bezeichnung „kryptogenetische" Meningitis nicht befriedigend. Wenn dargestellt werden soll, daß diese Meningitis nicht otogen ist, dann müßte die Krankengeschichte Aufschluß darüber geben, was sonst als Ursache in Betracht kommen kann. Dies ist aber nicht der Fall und ich möchte daher fragen, welche Ursache die Meningitis gehabt hat. Sollte aber die Untersuchung der Nase ein negatives Resultat ergeben haben, so spricht Verlauf sowie Ausgang nicht gegen die otogene Natur. In beiden Fällen war übrigens das Lumbalpunktat eitrig getrübt und nicht infektiös; dieser Befund entspricht nicht vollständig dem anatomischen Bild der Meningitis.

Ruttin fragt, ob es sich nicht vielleicht um eine epidemische Cerebrospinalmeningitis gehandelt hätte. Ruttin hat vor einiger Zeit das Präparat eines Falles gezeigt, bei dem Cholesteatom und chronische Eiterung bestanden und die Meningitis wahrscheinlich eine epidemische war, welcher Meinung auch Prof. Ghon Ausdruck gab. Damals wurden auch nicht sogleich Bakterien im Lumbalpunktat nachgewiesen, es fand sich nur ein Bakteriendetritus. Es ist ja bekannt, daß bei Cerebrospinalmeningitis die Meningokokken oft nicht sehr reichlich vorhanden sind und daher im Punktat schwer nachgewiesen werden, und zweitens relativ frühzeitig zugrunde gehen können und dann im letzteren Falle das Punktat als bakterienfrei imponiert; und es könnte möglich sein, daß in diesem Falle eine solche Meningitis vorhanden war. Was den zweiten Fall anlangt, so haben wir von jeher betont, daß die Fälle mit eitrigem Lumbalpunktat bei Hirnabsceß eigentlich nicht als vollwertige Meningitis betrachtet werden und daß sie operativ eine verhältnismäßig günstige Prognose geben können.

Prof. Alt: Ich habe die Meningitis bei der Pat. als kryptogene bezeichnet, da ich die Tubeneiterung nicht als Ursache heranziehen konnte und sonst kein Eiterherd am Körper nachweisbar war, die Wassermannsche Probe und die Untersuchung auf einen tuberkulösen Prozeß negativ waren. Immerhin könnte auch eine einfache Schleimhauteiterung eines Teiles der Trommelhöhle zu einer cerebralen Komplikation führen. Trübes, eitriges Lumbalpunktat mit polynukleären Leukocyten wird wohl auch bei oberflächlich gelegenen Hirnabscessen nachgewiesen und gilt schon in solchen Fällen als Ausdruck einer meningitischen Reizung. Wenn jedoch bei wiederholten Punktionen durch mehr als eine Woche nach der Operation des Hirnabscesses ein eitriges Lumbalpunktat vorgefunden wird, so müssen wir eine eitrige Meningitis diagnostizieren. Bei der

Digitized by Google
Original from UNIVERSITY OF CALIFORNIA
Generated on 2019-10-24 12:57 GMT / http://hdl.handle.net/2027/uc1.b3252760
Public Domain in the United States, Google-digitized / http://www.hathitrust.org/access_use#pd-us-google

Meningitis cerebrospin. epidem. ist mitunter ein Nachweis der Meningokokken nicht möglich trotz sorgfältigster Untersuchung. In dem vorgestellten Falle entsprach das Krankheitsbild durchaus nicht der epidemischen Form der Meningitis.

II. E. Ruttin: **Fall von Schußverletzung mit Projektil in der hinteren Schädelgrube in der Nähe des inneren Gehörganges.**

Der Pat. wurde vor 5 Wochen auf der Jagd angeschossen, wobei das Projektil (anscheinend ein Rehposten) unterhalb des linken Auges eindrang. Man sieht jetzt auf der Röntgenplatte in der linken hinteren Schädelgrube vor dem Meatus internus $^1/_2$ *cm* vor der Mittellinie das Projektil liegen. Die genaueste Untersuchung des Ohres, des vestibularen und cochlearen Apparates, ergab ein negatives Resultat bis auf eine geringe Verkürzung der Kopfknochenleitung. Im Augenhintergrunde außer Abblassung der Papille nichts pathologisches.

III. und IV. Ruttin macht hierauf zwei kleine **technische Vorschläge.**

1. Beim Verband nach der Radikaloperation, besonders aber nach der einfachen Aufmeißelung, ist es oft wünschenswert, vom Gehörgang aus zu behandeln, ohne daß man den Verband über der retroauriculären Wunde entfernt. Zu diesem Zwecke legt Ruttin besonders bei akuten Otitiden folgenden Verband an: Es werden die Gazestücke quadratisch um das Ohr gelegt, der Gehörgang freigelassen, die Bindentouren in der gewöhnlichen Weise über den Kopf und Hals geführt, ebenfalls unter Freilassung des Meatus externus. Dann wird die freigelassene Partie locker mit Jodoformgaze überdeckt und über das Ganze der blaue Bindenverband wie sonst angelegt. Am nächsten Tage schon kann man in die blaue Binde sehr leicht ein Fenster einschneiden und von hier aus den Gehörgang behandeln.

2. Zeigt Ruttin durchlochte Zelluloidplatten, die den Zweck haben, bei ausgedehnter Freilegung der Dura beziehungsweise Incision in das Gehirn das Herabsinken der Dura, unerwünschte Verwachsungen der Dura mit dem Plastiklappen sowie bei Incision den Prolaps des Gehirns möglichst zu verhindern. Der Abfluß des Sekrets ist durch die Öffnung in der Platte gesichert, auch kann man durch sie die Dura beziehungsweise das Gehirn inspizieren. Die Platten werden entfernt, sobald man die erwähnten unangenehmen Ereignisse in der Nachbehandlung nicht mehr zu fürchten hat.

Fig. 2.

V. E. Urbantschitsch: **Aseptischer Pulverbläser.**

Der Apparat ist fast ganz aus Metall angefertigt: zur Aufnahme des Pulvers dient ein Glasröhrchen, das in den Apparat eingeschoben und leicht ausgewechselt werden kann. Ein „Bajonettverschluß" erleichtert die rasche Handhabung des Nachfüllens von Pulver. Um die Menge des auszublasenden Pulvers genau dosieren zu können, wurde an dem bajonettförmigen Ende des Bläsers eine Einrichtung geschaffen, derzufolge die größte Quantität Pulver auszublasen ist, wenn dieses Ende parallel der Längsachse des Glasrohres

Digitized by Google
Original from UNIVERSITY OF CALIFORNIA
Generated on 2019-10-24 12:58 GMT / http://hdl.handle.net/2027/uc1.b3252760
Public Domain in the United States, Google-digitized / http://www.hathitrust.org/access_use#pd-us-google

steht, und zwar mit peripherer Ausblaseöffnung; bei zunehmender Winkelstellung — das Ende ist um seine Querachse zu drehen — verringert sich allmählich die Menge des auszublasenden Pulvers.

Diese Pulverbläser (s. Fig. 2), die sich mir im Laufe bereits vieler Jahre ausgezeichnet bewährt haben, werden von der Firma Pfau (Lieberknecht) in Wien und Berlin um den Preis von 7 Kronen hergestellt.

VI. Ernst Urbantschitsch: **Cholesteatoma verum (?) des Mittelohrs mit Durchbruch in den Sinus. Thrombose des Sinus sigmoideus, petrosus superior, cavernosus und der Vena jugularis interna.**

Der 29jährige Pat. J. H. (J.-Nr. 27.467) war angeblich bis September 1911 stets gesund; es bestand niemals eine Ohrenerkrankung, nur hörte er seit frühester Kindheit auf linken Ohr etwas schlechter. Als Pat. gegen Mitte September 1911 von den Manövern in seine Heimat fuhr, traten plötzlich heftige Kopfschmerzen, Frösteln und Fieber auf; diese Erscheinungen hielten an. Am 30. IX. Übelkeiten und unterhalb des linken Processus mastoid. eine druckempfindliche Schwellung. Dabei aber keinerlei Schluckbeschwerden, noch sonstige Erscheinungen seitens des Halses. Am 1. X. Ödem des linken Augenlides; tagsdarauf nahm dieses stark zu, so daß das linke Auge ganz verschwollen war.

Status praesens: Rechtes Gehörorgan normal. Links: Trommelfell grau mit verwaschenen Konturen, Details noch erkenntlich. Kein Sekret, keine Senkung der oberen Gehörgangswand. Weichteile über dem Warzenfortsatz normal; im allgemeinen keine Druckempfindlichkeit dieser Partien, nur geringgradige am untersten Teil der Warzenspitze (hauptsächlich bei Druck nach oben). Druckempfindlichkeit längs des Musc. sternocleidomastoideus bis gegen die Clavicula. Facialis intakt. Funktionsprüfung (links): Konversationssprache ohne Lärmapparat 8 *m*, mit Lärmapparat 3 *m*, Flüsterstimme 50 *cm*. Rinne negativ, Weber → l., kein spontaner Nystagmus, kein Schwindel, typischer kalorischer Nystagmus, kein Fistelsymptom.

Nervenbefund normal. Punktion der Highmorshöhle negativ. Rachenbefund: Nichts Besonderes; keine Rötung, keine Schwellung der Schleimhäute. Beide Tonsillen größer als normal, hauptsächlich die linke. Keine Angina. Augenbefund (Dr. O. Ruttin): Links: Chemosis, besonders des unteren Teiles der Conjunctiva bulbi. Leichte Protrusio. Beweglichkeitseinschränkung nach allen Richtungen. Fundus bilateral normal. Rechts: Parese des Rectus lateralis. Leichtes Ödem der Conjunctiva bulbi. Pupillenreaktion vorhanden bei engen Pupillen. Interner Befund (Dr. Bondy): Septischer Zustand, Milzvergrößerung. Kleiner pneumonischer Herd rechts hinten-unten. Meningeale Symptome, Nackensteifigkeit, Abducensparese rechts; etwas Benommenheit. Stark cariöse Zähne. Wahrscheinlich sekundärer Ausgangspunkt des Prozesses: Bindegewebsentzündung in der linken Orbitalhöhle. Temperaturen vom 2. bis 7. X.: 38·9°—40·7°.

Mit Rücksicht auf den Umstand, daß eine otogene Erkrankung nicht mit Sicherheit angenommen, andrerseits ein therapeutischer Erfolg bei schon bestehender Sinus cavernosus-Thrombose nicht erhofft werden kann, wird von einem operativen Eingriff Abstand genommen.

5. X. Pat. ist leicht somnolent, reagiert auf Fragen; nimmt nur Flüssiges zu sich; läßt nicht unter sich; spricht im Schlafe. Das linke Auge ist so verschwollen, daß die Lider auch auf Auseinanderzerren nur wenig geöffnet werden können; das rechte weniger. 6. X. Zunehmender Sopor. Nackensteifigkeit

Digitized by Google
Original from UNIVERSITY OF CALIFORNIA
Generated on 2019-10-24 12:57 GMT / http://hdl.handle.net/2027/uc1.b3252760
Public Domain in the United States, Google-digitized / http://www.hathitrust.org/access_use#pd-us-google

ausgesprochen. Sehr starke Druckempfindlichkeit der seitlichen Halspartien. 7. X. Exitus letalis.

Obduktionsbefund (Dr. Schopper): Allgemeine Sepsis nach eitriger Thrombophlebitis der linken Vena jugularis interna. des linken Sinus sigmoid., petros. sup., cavernosus (bilat.). (Die Veränderungen erscheinen in der Jugularis auffallender als im Sinus, weshalb eine aufsteigende Thrombose angenommen wird.) Tiefsitzende Abscesse, teilweise konfluierend in der linken, beträchtlich vergrößerten und entzündlich geschwellten Tonsille. Meningitis acuta cerebrospinalis mit geringer Beteiligung der Hirnhäute, fibrinös-eitriger Belag der Rückenmarkshäute. Multiple metastatische Abscesse in beiden Lungen, zahlreiche septische Hämorrhagien in dem Lungengewebe sowie in beiden Pleuren und in den serösen Häuten. Konfluierend schlaffe Lobulärpneumonie im linken Unterlappen. Adhäsive Pleuritis bilat. Parenchymatöse und fettige Degeneration des Myokards, der Leber und der Nieren. Chronischer Magenkatarrh. Katarrh der Keilbeinhöhlen.

Status lymphaticus: Hochgradige Hyperplasie der Follikeln des Zungengrundes, des Dünn- und Dickdarms. Hypertrophie der Tonsillen. Offenes Foramen ovale cordis. Kerbung der Milz. Behaarung reichlich.

Von besonderem Interesse erscheint der bakteriologische Befund des Sinusthrombus, der außer vereinzelten Staphylokokken hauptsächlich Bacterium fusiforme ergab.

Das Schläfebein wurde zur histologischen Untersuchung herausgenommen und bei der Obduktion nicht näher untersucht (wegen der beabsichtigten histologischen Untersuchung). Um mich aber über den Zustand der Paukenhöhle doch einigermaßen zu orientieren, habe ich am Tegmen tympani eine kleine Lücke angelegt und dabei das Mittelohr von Cholesteatommassen erfüllt gefunden: bei genauerer Inspizierung fand sich auch eine kleine Durchbruchsstelle des Knochens gegen den Sinus sigmoideus.

Es scheint mir als fast sicher, daß es sich hier um ein Cholesteatoma verum handelt. Dafür spricht die dezidierte Angabe des Pat. und dessen Eltern, niemals an einer Mittelohrentzündung (Otorrhöe) gelitten zu haben; die vollständige Intaktheit des Trommelfells ohne irgend eine Andeutung einer Narbe und schließlich auch der bakteriologische Befund, nämlich das Vorherrschen von Bacterium fusiforme. Es dürfte in diesem Falle das Cholesteatom den Sinus durchbrochen haben und eine Infektion durch die Tube vom Rachen her erfolgt sein.

Die histologische Untersuchung dürfte wesentlich zur Klärung dieses Falles beitragen.

VII. Frey: **Über die Beeinflussung der Schallokalisation durch Erregungen des Vestibularapparates.** (Erscheint als Originalartikel in diesem Heft.)

Diskussion.

V. Urbantschitsch: Ähnliche Desorientierungsversuche wurden mir vor einer Woche von Herrn Dr. Reinhold, einem Schüler Prof. v. Frankl-Hochwarts, demonstriert.

Politzer: Frey hat mir diese Versuche schon vor 14 Tagen vor Herrn Dr. Meyer gezeigt.

Bondy: Diese Demonstration wurde mir schon vor 14 Tagen angemeldet.

H. Frey: Von der Tatsache, daß auch von anderer Seite ähnliche Versuche gemacht oder vor wenigen Tagen demonstriert wurden, hatte ich natür-

Digitized by Google
Original from UNIVERSITY OF CALIFORNIA
Generated on 2019-10-24 12:57 GMT / http://hdl.handle.net/2027/uc1.b3252760
Public Domain in the United States, Google-digitized / http://www.hathitrust.org/access_use#pd-us-google

lich bis jetzt keine Kenntnis. Im übrigen genügt es wohl festzustellen, daß aus unseren datierten Versuchsprotokollen hervorgeht, daß ich schon vor längerer Zeit damit begonnen habe, wie auch Herr Hofrat Politzer, dem ich davon Mitteilung machte, bezeugen kann: die vorstehende Mitteilung habe ich ja auch bei unserem Schriftführer schon vor zirka 12 Tagen angemeldet. Sollte ein anderer Untersucher im übrigen gleiche Resultate gefunden haben, so würde ich das als Unterstützung meiner Ansichten aufrichtig begrüßen.

VIII. Beck: **Ein neuer Fremdkörperfänger.** (Erscheint unter Originalartikel in dieser Monatsschrift, 1912, Heft 2.)

IX. Leidler stellt aus der Ohrenabteilung der allgemeinen Poliklinik (Vorstand: Prof. Alexander) einen 15jährigen Pat. mit wahrscheinlich **hereditärer Lues** vor. Die Anamnese des Knaben bis zu seinem 9. Jahre ist belanglos. In diesem Jahre bekam er Hornhaut- und Regenbogenhautentzündung beiderseits und Schwellungen beider Kniegelenke, welche er 3 Monate lang in Gips tragen mußte. Vor 2 Jahren bemerkte Pat. leichte Schwerhörigkeit und Sausen in beiden Ohren, welche sich allmählich besonders am rechten Ohr verschlechterte. Seit zirka 14 Tagen bestehen heftige Drehschwindelanfälle mit Kopfschmerzen im rechten Hinterhaupt und Erbrechen, welche den Pat. zeitweise ans Bett fesselten. Die Anamnese der Eltern ergibt kein für Lues positives Resultat. Vater und Mutter sind gesund. Die Mutter hat nie abortiert. 3 Kinder lebend, sind gesund, 3 sind an Scharlachdiphtherie gestorben.

Status praesens am 10. X. 1911: Schwächlicher Knabe. In den Augen Narben nach Keratitis. Kniegelenke normal beweglich. Zähne gut. Innere Organe normal. Trommelfelle beiderseits leicht retrahiert. Kleine Kalkablagerungen.

Die Funktionsprüfung ergibt rechts vollkommene Taubheit für Sprache und Stimmgabeltöne. Links 3 *m* Cv.-Spr. Flüstersprache und Akumeter ad concham. Weber nach rechts, Schwabach beiderseits stark verkürzt. Rinne rechts negativ, links positiv. Uhr vom Knochen links negativ. Hohe und tiefe Töne verkürzt. Spontaner Nystagmus: Beim Blick nach rechts grobschlägiger starker, gemischter ( ) Nystagmus; beim Blick nach links etwas schwächerer Nystagmus desselben Charakters. Nach dem Aufsetzen der dunklen Brille nach Abels tritt sofort das linke Auge in Konvergenzstellung (latenter Strabismus?) und es tritt ein deutlicher, vorwiegend horizontaler Nystagmus nach rechts auf. Zehnmaliges Drehen am Drehstuhl sowohl bei aufrechtem als auch bei nach vorn geneigtem Kopfe ergibt keine Änderung des spontanen Nystagmus, keine Reaktionsbewegungen, keine Verstärkung des Schwindels. Auch die normalen Zeigeversuche nach Bárány zeigen keine Änderung. Die kalorische Kaltwasserreaktion ist rechts nicht auslösbar, links tritt sie verzögert, aber deutlich auf. Während letzterer Reaktion deutliches, normales Vorbeizeigen. Galvanische Reaktion rechts nur bei Anode (12 MA.), links bei Kathode (4 MA.). Kein Fistelsymptom. Beim Rhomberg geringes Schwanken, Stehen sowie Hüpfen auf einem Bein unmöglich. Keine konstante Fallrichtung.

Augenhintergrund (Prof. Klein): Höhere Myopie, hochgradiger Astigmatismus, absolut normaler Fundus. Wassermann (Dozent Nobl) stark positiv.

18. X. 1911. Erste intravenöse Injektion (Dozent Nobl) von Salvarsan 0·3. Am folgenden Tage sind angeblich die subjektiven Ohrgeräusche geringer.

3. XI. Status idem. Hörweite links auf 2 *m* zurückgegangen. Zweite intravenöse Injektion von Salvarsan 0·4. Nach dieser Injektion nahm die Hörweite

Digitized by Google
Original from UNIVERSITY OF CALIFORNIA
Generated on 2019-10-24 12:57 GMT / http://hdl.handle.net/2027/uc1.b3252760
Public Domain in the United States, Google-digitized / http://www.hathitrust.org/access_use#pd-us-google

bei dem Pat. noch weiter ab, während seine subjektiven Beschwerden (Kopfschmerzen und Schwindel) verschwanden.

Die letzte Untersuchung, die ich am 5. XII. 1911 vornahm, ergab eine Hörweite von zirka 20 *cm* laute Konversationssprache links: Flüstersprache wird nicht mehr gehört. Schwindel besteht nur hie und da beim Aufstehen. Der spontane Nystagmus unverändert. Sowohl die Dreh- als auch die kalorische Reaktion (Wasser von zirka 10°) fallen beiderseits negativ aus. Die galvanische Prüfung ergibt nur Reaktion von seiten des linken Ohres, das heißt: Anode am rechten Ohr gibt bei 12 MA., Kathode am linken Ohr bei 4 MA. typische Reaktion.

Dieser Fall erscheint mir aus zwei Gründen interessant. Erstens bestätigt wieder die besonders von Wanner und Nager auf dem Deutschen Otologentag in Frankfurt 1911 betonte Beobachtung, daß Fälle von hereditärer Lues mit Acusticuserkrankungen mit rapider Verschlechterung auf Salvarsan reagieren. Wenn wir auch annehmen müssen, daß sich bei dem Pat. auch ohne Therapie die Hörweite allmählich verschlechtert hätte, so scheint doch die rapide Verschlechterung auf die Salvarsantherapie zurückzuführen zu sein. Als zweites interessantes Moment scheint mir bei dem Pat. der spontane Nystagmus zweiten Grades nach rechts beachtenswert. Dieser Nystagmus ist nach Ansicht des Vortragenden nur auf zwei Arten erklärbar. Erstens konnte man ihn als zentralen, von der rechten hinteren Schädelgrube ausgelösten Nystagmus auffassen, der etwa in einem luetischen Prozeß der rechten Kleinhirnhälfte seinen Grund hätte. Dafür würden die Konstanz des Nystagmus, die Kopfschmerzen, der Schwindel und das Erbrechen sowie der stark positive Wassermann sprechen. Andrerseits könnte der Nystagmus auch vom anderen (linken Labyrinth) als Ausfallssymptom infolge von fortschreitender Zerstörung dieses Labyrinths aufgefaßt werden. Für letztere Auffassung würde die unter den Augen des Untersuchenden vorzunehmende Funktionszerstörung dieses Labyrinths sprechen.

X. O. Bénesi stellt aus der Ohrenabteilung der allgemeinen Poliklinik (Prof. Alexander) einen 13jährigen Realschüler vor, dessen **tuberkulöser Lungenprozeß durch die Mastoidoperation günstig beeinflußt** worden war. Anamnese am 6. XI. 1911: Mit 5 Jahren Masern. Im Anschluß daran rechtseitiger Ohrenfluß, der zirka ein Jahr andauerte. Im Alter von 7 Jahren Diphtherie. Vor zirka einem Monat trat plötzlich heftiges Ohrenstechen, später Ohrenfluß rechts auf; seit einer Woche schmerzhafte Schwellung hinter dem Ohr. Vorübergehend halbseitiger Kopfschmerz; nie Schwindel, Erbrechen oder Schüttelfrost. Geringe Hörabnahme rechts. Pat. leidet häufig an „Rachenkatarrhen".

Status praesens am 6. XI. 1911: Anämischer Knabe; sichtbare Schleimhäute blaß, geringer Paniculus adiposus. Interne Untersuchung (Abteilung Prof. Kaufmann) ergibt Apicitis subacuta rechts. Otoskopischer Befund *rechts*: Fadiger, nicht fötider Eiter im Gehörgang; im Trommelfell 2 hirsekorngroße Perforationen vorn oben und hinten unten. Ohrmuschel ab- und tiefer *stehend*: retroauriculäre diffuse Schwellung, Druckschmerzhaftigkeit, Fluktuation. Funktionsprüfung ergibt mittelgradig herabgesetztes Hörvermögen (V = 6 *m*) im Sinne einer reinen Mittelohrerkrankung (W. nach rechts, S. verlängert, R. —). Statischer Apparat normal.

Antrotomie am 7. XI. 1911: Eröffnung des Subperiostalabcesses. In der Corticalis des Wff. zwei Sequester; der Knochen vollkommen eingeschmolzen.

Digitized by Google
Original from UNIVERSITY OF CALIFORNIA
Generated on 2019-10-24 12:57 GMT / http://hdl.handle.net/2027/uc1.b3252760
Public Domain in the United States, Google-digitized / http://www.hathitrust.org/access_use#pd-us-google

Resektion der erweichten Spitze. Sinus liegt in der Länge von 2 *cm* frei, mit Granulationen bedeckt. Im Antrum Eiter und massenhafte Polypen. Tamponade, offene Wundbehandlung.

Decursus: Konstantes Wohlbefinden. Vollkommene Heilung nach 14tägiger Behandlung. Das Hörvermögen hat sich wesentlich gebessert. Das Allgemeinbefinden des Pat. ist ausgezeichnet. Kein Husten. Die am 16. XII. neuerlich vorgenommene Untersuchung ergibt die Zeichen eines abgelaufenen Spitzenprozesses, gegenwärtig kein frischer Prozeß.

Der Fall ist wegen des überaus günstigen und raschen Heilungsverlaufes bemerkenswert: Die Operation hat nicht nur den lokalen Prozeß zur Ausheilung gebracht, sondern auch im Verein mit entsprechender Ernährung den Lungenprozeß günstig beeinflußt, was um so bemerkenswerter ist, da wir häufig sehen, daß in Fällen von Ohreiterung, die durch einen floriden Lungenprozeß kompliziert sind, die Operation einen wenig befriedigenden Heilungsverlauf bietet und durch dieselbe nur zu oft das Allgemeinbefinden recht ungünstig beeinflußt wird.

Die Indikation zur Operation war in unserem Falle durch den lokalen Prozeß im Warzenfortsatz diktiert. Es herrscht an unserer Abteilung und, soweit ich aus der Literatur ersehen konnte, an den meisten Stationen das Gesetz, Ohreiterungen an Pat. mit einem Lungenprozeß, die einer konservativen Behandlung trotzen, nur dann einer Operation zu unterziehen, wenn sie zumindest in gleichbleibendem Körpergewicht sind; andernfalls wird der Operation eine mehrwöchentliche Kur vorausgeschickt, die das Allgemeinbefinden des Pat bessert. Dieses Gesetz gilt natürlich nur für diejenigen Fälle, bei denen die sofortige Operation nicht durch den lokalen Prozeß indiziert ist. In unserem Falle war die sofortige Operation durch die Eiterung im Warzenfortsatz mit Schwellung der Weichteile angezeigt.

XI. J. Meyer: **Die Benutzung der Schallokalisation zum Nachweis von Hördifferenzen; ihre Verwertung als Simulationsprobe.** (Siehe unter den Originalartikeln dieses Heftes p. 1.)

Verhandlungen der Dänischen oto-laryngologischen Gesellschaft.

75. Sitzung vom 3. Mai 1911.

Vorsitzender: Dr. Gottl. Kiär.
Schriftführer: Dr. Willaume-Jantzen.

I. E. Schmiegelow: **Fall von geheilter otogener eitriger Cerebrospinalmeningitis, durch eine letal verlaufende Pachymeningitis interna kompliziert.**

Ein 15jähriger Knabe wurde am 10. XII. 1910 aufgenommen, Temperatur schwankt zwischen 37·9 und 40. Krankheit im November angefangen im Anschluß an eine chronische linkseitige Eiterung; 3 Tage vor der Aufnahme Schwindel und Erbrechen. Bei der Untersuchung fand man eine linksseitige stinkende Eiterung: Zeichen eines Labyrinthkapseldefektes, das häutige Labyrinth war aber noch immer funktionsfähig. 18. XII. Totalaufmeißelung; Defekt am horizontalen Bogengang; Sinus enthält steriles Blut. 20. XII. deutliche Zeichen einer Meningitis: bei der Lumbalpunktion wurde trübe, blutgefärbte Flüssig-

Digitized by Google
Original from UNIVERSITY OF CALIFORNIA
Generated on 2019-10-24 12:57 GMT / http://hdl.handle.net/2027/uc1.b3252760
Public Domain in the United States, Google-digitized / http://www.hathitrust.org/access_use#pd-us-google

keit entleert, die Leukocyten, Lymphocyten, Erythrocyten und einzelne Endothelien enthielt, ferner Grampositive, intracellulare Diplokokken und Stäbchen, die sich nicht nach Gram färben ließen; beide wachsen bei Impfung auf Agar. Es wurde Kraniotomie vorgenommen und Punktur des Temporallappens, jedoch mit negativem Resultate. Am folgenden Tag befand er sich besser. Bei der Funktionsprüfung wurde festgestellt, daß auf dem kranken Ohre noch immer das Hörvermögen erhalten war. Es wurde wiederum Lumbalpunktion vorgenommen. Am 23. XII. entwickelte sich eine amnestische Aphasie, die allmählich in eine totale Aphasie überging, während gleichzeitig die meningitischen Symptome zurücktraten. Bei einer dritten Lumbalpunktion war die Flüssigkeit noch immer etwas getrübt, enthielt zahlreiche Leukocyten, aber keine Bakterien. Am 25. XII. Paralyse des rechten Arms. 27. XII. Cerebrospinalflüssigkeit völlig klar. Es hat sich ein Hirnprolaps entwickelt, aus dem am 7. I. 1911 15 cm^3 Eiter entleert wurden, der Staphylokokken enthielt. 13. I. wurde der Hirnprolaps excidiert; Cerebrospinalflüssigkeit noch immer klar und steril. Temp. steigt jetzt, er wird benommen und am 18. I. tritt Exitus ein.

Die Hauptpunkte dieses interessanten Falles sind demnach folgende: 1. Eine ausgesprochene diffuse eitrige Meningitis hat sich im Anschluß an eine chronische Mittelohreiterung entwickelt, ohne daß das Labyrinth als Zwischenglied gedient hatte; die Meningitis heilte, wie 6 mit Zwischenräumen vorgenommene Lumbalpunktionen beweisen, völlig aus. 2. Ferner besteht gleichzeitig über der linken Hemisphäre eine Pachymeningitis interna, die zu Aphasie und rechtseitiger Hemiplegie führt. 3. Während die Leptomeningitis ausheilt, entwickelt sich die Pachymeningitis weiter und führt zum Exitus, nachdem sie Hirnprolapse mit größeren und kleineren Eiterherden verursacht hatte, während das Gehirn selbst keine krankhaften Veränderungen darbot. Bei der Sektion wurde ein sehr großer subduraler Absceß gefunden.

Diskussion.

Mygind wünscht genauere Auskünfte über den postmortalen Befund; er sei am meisten geneigt, den Fall als eine Encephalitis diffusa aufzufassen. Was die wegen der ursprünglichen Meningitis ausgeführte Operation betrifft, hat Mygind früher auch gewöhnlich die Dura gespalten; die Erfahrung hatte ihm aber gelehrt, daß Fälle von Leptomeningitis sehr wohl heilen können, ohne daß der Subduralraum geöffnet wird, wenn nur der primäre Herd gründlich ausgeräumt wird, und die Incisionen der Dura und des Hirngewebes seien gar nicht so harmlos, wie gewöhnlich angenommen wird.

H. E. Schmiegelow demonstriert ein **großes Oesophagusdivertikel,** den er am 4. III. 1911 bei einem 65jährigen Mann entfernt hatte. Es war ein orangengroßes Pulsionsdivertikel, das 10 Jahre hindurch ständig zunehmende Schluckbeschwerden verursacht hatte; er konnte nur Flüssiges schlucken, aber auch das regurgitierte immerfort und bisweilen wurden Speisereste aus dem Divertikel entleert, die mehrere Tage alt waren. Das Divertikel reichte bis zur 5. Vertebra dorsalis. Nach der Operation wurde 4 Wochen lang eine Sonde à demeure in der Speiseröhre eingelegt; nachher war das Schlucken frei. Schmiegelow hat 5 Oesophagusdivertikeln gesehen, unter denen 3 operiert wurden; einer von diesen ist an einer Urämie als Folge einer alten Nephritis gestorben, die beiden anderen wurden geheilt. Ein Pat. verweigerte die Operation und einer war in einem solchen Grade emaciiert, daß Schmiegelow sich nicht erdreistete, die Divertikeloperation vorzunehmen, bevor eine

Digitized by Google
Original from UNIVERSITY OF CALIFORNIA
Generated on 2019-10-24 12:58 GMT / http://hdl.handle.net/2027/uc1.b3252760
Public Domain in the United States, Google-digitized / http://www.hathitrust.org/access_use#pd-us-google

Gastrostomie vorgenommen war, an der dann der 72 Jahre alte Pat. gestorben ist.

III. E. Schmiegelow: **Retrosternales Struma mit Trachealstenose.**

Eine 41jährige Frau hatte durch 5—6 Jahre an Atembeschwerden gelitten. Sowohl bei der direkten Tracheoskopie als bei der Röntgenuntersuchung fand man eine erhebliche Kompression der Trachea. Nach der in Morphium-Äthernarkose vorgenommenen rechtsseitigen Strumektomie hat sich Pat. wohlbefunden.

IV. L. Mahler: **Ein symptomenfrei verlaufender Fall von otogener Sinusthrombose.**

Ein 67jähriger Mann hatte sich vor 2 Monaten eine akute rechtsseitige Mittelohreiterung zugezogen; er wurde 1 Monat poliklinisch behandelt, alsdann in ein Hospital aufgenommen, wo er 14 Tage lang konservativ behandelt wurde. Vor 4 Tagen stockte der Ausfluß und es traten wieder Schmerzen ein. Bei der Aufnahme im St. Josefs-Spital hatte er Kopfschmerzen, aber keinen Schwindel oder Erbrechen. Geringe Druckempfindlichkeit am Warzenfortsatze, Trommelfell gerötet und vorgewölbt. Lateralisation zum rechten Ohre, kalorische Verhältnisse normal. Es wurde Paracentese vorgenommen und 3 Tage später Aufmeißelung. Pat. befand sich nachher recht wohl, machte jedoch einen auffallend stillen Eindruck; Temp. normal, bis sie 8 Tage nach der Operation bis zu 40·5 anstieg; er war jetzt unruhig und benommen, Kernig und Nackensteifigkeit vorhanden. Bei der Lumbalpunktion wurde trübe Flüssigkeit entleert, die zahlreiche polynukleäre Leukocyten und Gram-positive Kokken enthielt; auf dem kranken Ohre ließ sich kalorischer Nystagmus auslösen und es war auch noch Gehör vorhanden. Es wurde Kraniotomie vorgenommen und das Gehirn punktiert, ohne daß es gelang, Eiter aufzufinden; Sinus transversus mit Granulationen bekleidet, enthält einen blaßroten, anscheinend organisierten Thrombus, der entfernt wurde. 5 Stunden später Exitus. Bei der Sektion fand man eine eitrige Leptomeningitis, namentlich auf der Konvexität, keinen Hirnabsceß. Bei der mikroskopischen Untersuchung des Thrombus fand man eine weit vorgeschrittene Organisation; es war kein eitriger Zerfall vorhanden, im Gewebe nur vereinzelte Leukocyten; keine Bakterien nachweisbar. Es handelt sich also hier um einen Pat. mit einer subakuten Otitis media, durch eine Sinusthrombose kompliziert; die Sinusthrombose aber verläuft völlig symptomenlos, es ist kein Fieber, keine Pyämie, keine Metastasen vorhanden. Die bakteriologische Untersuchung zeigt den Thrombus sowohl mikroskopisch als kulturell völlig steril.

Diskussion: Schmiegelow, Mygind.

76. Sitzung vom 4. Oktober 1911.

Vorsitzender: Dr. Gottl. Kiär.
Schriftführer: Dr. Willaume-Jantzen.

I. H. Mygind: **Ein Fall von rhinogenem Abscessus subperiostalis orbitae.**

Ein 16jähriges Mädchen wurde am 4. VIII. 1910 in die Ohrenklinik des Kommunehospitals aufgenommen; es war an der linken Seite eine beträchtliche rote, ödematöse Schwellung von beiden Augenlidern und ihrer nächsten Umgebung vorhanden, ferner starke Protrusion des linken Bulbus, dessen Bewegungen fast völlig aufgehoben waren: die Krankheit, die damals 5 Tage ge-

Generated on 2019-10-24 12:58 GMT / http://hdl.handle.net/2027/uc1.b3252760
Public Domain in the United States, Google-digitized / http://www.hathitrust.org/access_use#pd-us-google
Digitized by Google
Original from UNIVERSITY OF CALIFORNIA

dauert hatte, war anfangs für Erysipelas gehalten worden, wurde aber jetzt vom epidemischen Krankenhaus der Ohrenklinik zur Behandlung überwiesen, weil sie mutmaßlich rhinogener Natur war. Es wurde nur geringe Rötung und Schwellung der Schleimhaut der linken unteren Muschel gefunden, ferner im mittleren Nasengang ein bischen Eiter, bei der Incision aber, die wie zu einer Killianschen Stirnhöhlenoperation gelegt wurde, fand man zwischen dem Periorbita und der Orbitalwand einen großen Absceß, der von einem granulationsgefüllten Defekt in der nasalen Orbitalwand direkt hinter dem Duct. nasolacrimalis ausgegangen war; durch diesen Defekt drang man in die Massa lateralis des Siebbeins hinein, welche mit Granulationen und Eiter völlig gefüllt war und deshalb ganz entfernt wurde. Bei der Eröffnung des Sinus frontalis ergab sich, daß auch dieser in einiger Ausdehnung von dem Prozeß befallen war.

Die Temperatur, die vor der Operation 40·5 gewesen, fiel nach derselben nicht ab und das Allgemeinbefinden wurde am ehesten schlechter; am folgenden Tag Kopfschmerzen, Sopor, Pulsverlangsamung, ausgesprochener Kernig, ferner Albuminurie. Bei der Lumbalpunktion wurde nicht ganz kristallklare Flüssigkeit entleert, in der zahlreiche, teilweise stark zerfallende polynucleäre Zellen gefunden wurden. Nach ein paar Tagen gingen jedoch die Hirnsymptome wieder zurück, das Fieber aber blieb trotz dem guten Aussehen der Wunde bestehen. Inzwischen traten Diarrhöe und Milzschwellung zu und bei der Widalschen Untersuchung wurde ein Paratyphus festgestellt. Pat. wurde alsdann 5 Wochen lang in der medizinischen Abteilung behandelt. Es hielt sich fortwährend beim Canthus internus eine Fistel und es wurde deshalb 2 Monate nach der ersten Operation wieder operiert, wobei das Os lacrimale als ein loser Sequester in der Tiefe der Wunde gefunden wurde; auch nach dieser Operation aber wollte die Fistel noch nicht heilen und es wurde deshalb 4 Monate nach der ersten Operation auch der Sinus frontalis geöffnet; die Höhle war mit Eiter gefüllt und nach oben lag die Dura in ca. $^1/_2$ *cm* Ausdehnung entblößt. Die Wunde wurde drainiert und heilte schließlich, $^1/_2$ Jahr nach der ersten Operation, völlig aus; die äußere Deformität ist keine beträchtliche.

2. Fall von Sinuitis frontalis mit Augensymptomen und ohne Symptome seitens der Nase.

Ein 28jähriger Mann hatte seit 4 Wochen Schmerzen über dem linken Auge mit einiger Schwellung hier, ferner Doppelsehen, aber keine Symptome seitens der Nase. Linke Stirngegend und oberes Augenlid etwas infiltriert und empfindlich, ferner eine Dislokation des Bulbus nach unten mit Doppelbild beim Blick nach oben, einer Parese des linken M. rectus sup. entsprechend. Bei der Untersuchung der Nase nichts weiteres Abnormes als einige ödematöse Schwellung beider Opercula. Es wurde Resektion des linken Sinus frontalis vorgenommen, indem die ganze vordere Wand weggemeißelt wurde. Die Schleimhaut war überall polypoid degeneriert, füllte den ganzen Hohlraum, ferner an mehreren Stellen der Wand Granulationsmassen, den ostitischen Herden entsprechend, welche an einzelnen Stellen die Wand durchbrochen hatten sowohl nach oben gegen die Dura als nach unten gegen das Periost der Orbita, welches sich aber normal zeigte. Der Zutritt zum Ductus nasofrontalis war von festen Granulationsmassen völlig verlegt; mittelst eines scharfen Löffels gelang es, eine große Öffnung zur Nasenhöhle hinein zu bilden, durch welche ein Drain hineingeführt wurde; auch wurde der laterale Wundwinkel drainiert. Der Verlauf war ein sehr günstiger; es besteht jetzt nur eine kleine Fistel mit sehr geringfügiger Eiterung.

Digitized by Google
Original from UNIVERSITY OF CALIFORNIA
Generated on 2019-10-24 12:58 GMT / http://hdl.handle.net/2027/uc1.b3252760
Public Domain in the United States, Google-digitized / http://www.hathitrust.org/access_use#pd-us-google

Diesen beiden Fällen gemeinsam ist, daß ein Nebenhöhlenleiden so ausgesprochene Augenerscheinungen veranlaßt, daß sich die Pat. zuerst an einen Augenarzt wenden, während gar keine subjektiven Symptome seitens der Nase bestehen. Bei der objektiven Untersuchung wurden bei dem ersten Pat. auch keine ausgesprochenen Zeichen eines Nebenhöhlenleidens nachgewiesen und bei dem anderen überhaupt gar keine, weil der Sinus frontalis durch Granulationsgewebe gegen die Nasenhöhle völlig abgeschlossen war, was Mygind nicht früher gesehen hat; auch die eitrige Periostitis der Orbita ist sehr selten.

Diskussion.

Möller hat selber nur ein paar mal Fälle von subperiostalem Absceß der Orbita gesehen, meint aber nach dem, was er in der Literatur gefunden hat, daß diese Komplikation bei weitem nicht selten sei, sondern vielmehr zu den häufigsten der orbitalen Komplikationen der Nebenhöhlenleiden zählt.

Waller.

II. P. Tetens Hald: **Fall von circumscripter Gesichtsatrophie („Hemiatrophia facialis progressiva"). Behandlung mittelst Paraffininjektion.**

Der Grund, weshalb ich diese Pat. hier vorführe, ist der, daß ihr Leiden, obschon es gewöhnlich unter die Nervenkrankheiten gezählt wird, doch an zwei Punkten mit unserer Spezialität in Berührung tritt, und zwar die Ätiologie und die Behandlung. Daß die circumscripte Gesichtsatrophie auf einer Trigeminus-Trophoneurose beruhen sollte, ist nicht sehr wahrscheinlich; dagegen hat Möbius darauf aufmerksam gemacht, daß Affektionen der Tonsillen in der Mehrzahl der Fälle wahrscheinlich eine ätiologische Rolle spielen; er meint, es handle sich um eine lokal wirkende, von außen eindringende Noxe und daß die Eintrittspforte teils die Tonsillen seien, teils andere Teile der Schleimhäute oder der Haut. Die Behandlung dieser Krankheit interessiert uns in zwei Beziehungen. Erstens muß wegen der eventuellen ätiologischen Rolle der Tonsillen jedes Leiden derselben sorgfältig behandelt, eventuell die befallene Tonsille möglichst schnell entfernt werden: besonders wenn im Anschluß an eine Tonsillitis Trigeminusneuralgien auftreten sollten, müßte man eine Tonsillotomie vornehmen, oder heutzutage wohl eher Tonsillektomie. Mit wie großem Recht Möbius die Leiden der Tonsillen als ein ätiologisches Moment aufstellt, kann ich nicht sagen, jedoch ist die Hypothese von späteren Autoren nicht zurückgewiesen worden und ist deshalb immerhin zu beachten. Die beiden Fälle, die ich gesehen habe, bieten keine sicheren Haltpunkte für die Tonsillenhypothese.

Als Rhinologe habe ich Gelegenheit gehabt, mich mit Paraffinprothesen zu beschäftigen, und eben die Verwendung von Paraffinprothesen ist der zweite therapeutische Punkt, der uns bei dem Pat. interessiert. Ich habe früher einmal ein junges Mädchen mit linkseitiger Gesichtsatrophie mit Paraffineinspritzungen behandelt und der Erfolg war sehr befriedigend; jedoch war die Atrophie nicht so ausgesprochen wie bei der hier demonstrierten Pat. Betreffende Pat., ein 20jähriges Mädchen, war bis zum 8. Jahre völlig gesund; es fingen dann weiße Flecken an, unter dem rechten Auge und in beiden Schläfen sich zu bilden, später wurden sie gelb und allmählich schrumpfte das Gesicht, vorwiegend auf der rechten Seite. Der Zustand hat sich seit dem 14. Jahre nicht verändert. Im Anfang der Krankheit hatte sie eine heftige

Digitized by Google
Original from UNIVERSITY OF CALIFORNIA
Generated on 2019-10-24 12:58 GMT / http://hdl.handle.net/2027/uc1.b3252760
Public Domain in the United States, Google-digitized / http://www.hathitrust.org/access_use#pd-us-google

Halsentzündung, jedoch meint sie, daß dieselbe erst nach dem Erscheinen der Flecken auftrat. Nach der Halsentzündung hatte sie während der folgenden 6 Jahre heftige Schmerzen in der rechten Gesichtshälfte, in die rechte Schläfe, das rechte Ohr und die rechte Unterkieferhälfte ausstrahlend, also wohl Trigeminusneuralgien. Seit dem 14. Jahre keine Schmerzen. Die Pat. bietet eine sehr ausgesprochene Atrophie der rechten Gesichtshälfte dar; die Haut und das subkutane Gewebe sind in hohem Grade atrophisch und spannt sich straff über das gleichfalls atrophische Os zygomaticum, wodurch beträchtliche Vertiefungen um dieses herum entstehen. Die rechte Schädelhälfte ist kleiner als die linke. In der linken Schläfe ein ähnlicher, aber weniger ausgesprochener atrophischer Prozeß, in der Mitte des Scheitels ebenfalls eine atrophische Stelle, so daß es sich hier wie auch oft sonst nicht um eine eigentliche Hemiatrophie handelt. (Beim Schluß der Sitzung wurde Pat. in behandeltem Zustande wieder vorgeführt, nachdem $5^1/_2$ cm^3 Paraffin injiziert worden waren; das Resultat war sehr befriedigend.)

Diskussion.

Nörregaard meint, die Ursache der Atrophie wäre vielleicht in einem lokalen Gefäßleiden zu suchen, einer Arterienverengerung. Es ist dies die gewöhnliche Ursache anderweitiger Atrophien. Die Nerven selbst besitzen kaum eine solche direkt trophische Einwirkung auf die Gewebe.

III. Jörgen Möller: **Epiglottisamputation bei Kehlkopftuberkulose.**

(Der Vortrag wird in der Zeitschrift für Laryngologie veröffentlicht.)

Diskussion.

Mygind.

Klein hat in zwei Fällen von Kehlkopftuberkulose mit starker Dysphagie Epiglottisamputation vorgenommen; die Dysphagie wurde in beiden Fällen beseitigt. Erinnert übrigens daran, daß er bei Kehlkopftuberkulose fast immer eine Jodkali-Quecksilbermixtur verwendet, weil es sich in einzelnen Fällen trotz der anscheinend sicheren Diagnose doch um Lues handelt.

Blegvad hat irgendwo einen Versuchsbericht gelesen, welcher zeigte, daß die Epiglottis doch nicht in allen Fällen ein ganz überflüssiges Organ sei. Bei Hunden, wo die Epiglottis amputiert worden war, trat beim Trinken zwar kein Husten auf, aber nachher, weil die kleinen Tropfen, die auf der Zungenbasis hangen blieben, in den Kehlkopf hinunterrollten, was wohl sonst durch die Epiglottis verhindert wird. Das Fehlen der Epiglottis ist demnach nicht bei allen Tieren unter allen Umständen ganz gleichgültig, die Hauptsache freilich bleibt doch, daß beim Menschen keine Übelstände nach dem Entfernen der Epiglottis beobachtet wurden.

IV. N. Rh. Blegvad demonstrierte einen ziemlich großen, knienden Zinnsoldaten, der durch Oesophagoskopie vom oberen Teil der Speiseröhre eines 3 Monate alten Kindes entfernt wurde.

V. H. Mygind demonstrierte einen 32jährigen Mann mit durch eine bulbäre Paralyse verursachten Sprechbeschwerden. Jörgen Möller.

Digitized by Google
Original from UNIVERSITY OF CALIFORNIA
Generated on 2019-10-24 12:58 GMT / http://hdl.handle.net/2027/uc1.b3252760
Public Domain in the United States, Google-digitized / http://www.hathitrust.org/access_use#pd-us-google

Bücherbesprechungen.

Handbuch der speziellen Chirurgie des Ohres und der oberen Luftwege. Herausgegeben von Katz, Preysing und Blumenfeld. Würzburg 1911, Verlag Kurt Kabitzsch (A. Stuwer).

Mit den nunmehr erschienenen Lieferungen 6—9 ist die erste Hälfte des ersten Bandes komplett. Es braucht wohl kaum hervorgehoben zu werden, daß dieselben an Pracht der Ausstattung und Vorzüge des Inhalts ihren Vorgängern nicht im geringsten nachstehen.

Die erwähnten Lieferungen enthalten die topographische Anatomie des Gehörorganes, des Mundrachens, des Halses und Mediastinums (bearbeitet von Prof. Sobotta), den Lymphgefäßapparat des Kopfes und Halses, bearbeitet von Privatdoz. Dr. Aug. Most (Breslau), ferner die Grundzüge der Anästhesie, und zwar der allgemeinen Anästhesie (von Privatdoz. Dr. R. Haecker in Marburg a. L.), der lokalen in der Rhinolaryngologie (von Prof. Dr. Paul Heymann in Berlin) und Otologie (von Prof. Dr. O. Voss in Frankfurt a. M.). Die Stauungstherapie behandelt Prof. Dr. Isemer in Halle a. d. S., die Begutachtung Operierter Prof. Friedr. Röpke in Solingen.

Der Schlußlieferung der ersten Hälfte des ersten Bandes ist ein Sachregister sowie eine Anweisung zum Einfügen der Tafeln für den Buchbinder beigegeben. Auch liefert die Verlagsbuchhandlung Original-Einbanddecken zum Preise von 2 M.

Die ersten 3 Lieferungen der zweiten Hälfte des ersten Bandes sind ebenfalls bereits erschienen (15 M.). Über diese und die folgenden Lieferungen soll nächstens berichtet werden. Ernst Urbantschitsch.

Referate.

I. Allgemeines.

Über eine Erweiterung der Anwendbarkeit des Struyckenschen Monochords. Von Prof. Karl L. Schäfer (Berlin). (Passow und Schäfer, Beiträge etc., Bd. IV, H. 5.)

Das Struyckensche Monochord reicht von der oberen Hörgrenze bis in die Gegend von rund 5000 Doppelschwingungen hinab, die Bezold-Edelmannsche Stimmgabelreihe umfaßt in kontinuierlicher Folge die Töne c_2 bis a^2, von a^3 mit 870 v. d. bis e^5 mit 5214 v. d. stehen jedoch nur einzelne Gabeln, aber keine kontinuierliche Reihe zur Verfügung. Diesem Mangel läßt sich dadurch abhelfen, daß man auch die Transversaltöne des Monochords, wie sie durch Anstreichen mit einem Violinbogen entstehen, benutzt. Da der höchste, noch brauchbare Transversalton des Monochords c^5 ist, so muß, damit derselbe Ton auch als Longitudinalton erzeugt werden könne, der Apparat auf 62 *cm* Saitenlänge gebracht werden. Dann besitzt man in einem Struyckenschen Monochord eine kontinuierliche Tonreihe etwa vom Anfang der eingestrichenen Oktave bis zur oberen Hörgrenze. (Auskünfte wegen nachträglicher Eichung bereits bezogener Instrumente bei der Firma H. Pfau in Berlin.) Bondy.

Digitized by Google
Original from UNIVERSITY OF CALIFORNIA
Generated on 2019-10-24 12:58 GMT / http://hdl.handle.net/2027/uc1.b3252760
Public Domain in the United States, Google-digitized / http://www.hathitrust.org/access_use#pd-us-google

Der Rinnesche Versuch und seine Technik. Von Chavanne. (Archives interaat. de laryngologie, Bd. XXXI, Nr. 2, 1911.)

Seitdem man den Rinneschen Versuch physikalisch und physiologisch richtig ausführen will, findet man, daß er praktisch nicht verwertbar ist. Es ist das sicher eine Übertreibung, da der Rinnesche Versuch, in seiner ursprünglichen Form ausgeführt, sicher in vielen Fällen verläßliche Auskunft gibt. Chavanne ist ebenfalls dieser Meinung, nur empfiehlt er, auch zur Luftprüfung den Fuß der Stimmgabel zu verwenden. Selbstverständlich fällt dann der Versuch viel seltener positiv aus als wie in der ursprünglichen Form, wenn die Zinken vor das Ohr gehalten werden. Vergleicht man aber diese Methode Chavannes mit allen übrigen Versuchsmodifikationen des Rinne in einem Falle, wo a priori der Rinne negativ ausfallen muß, so wie es Chavanne in einer Tafel zeigt, so wird man sich überzeugen, daß seine Versuchsanordnung allein mit allen Stimmgabeln, wie a priori zu erwarten, negativen Rinne gibt. Wer also in Zukunft noch den Rinne prüfen will, mag die Versuchsanordnung Chavannes, Fuß der Stimmgabel vor dem Ohr, befolgen, da ein positiver Ausfall in dieser Versuchsanordnung viel beweisender ist, als wie in der üblichen, wo die Zinken vor dem Ohr tönen. Wir fügen hinzu, daß das eigentlich selbstverständlich ist, aber im allgemeinen doch nicht befolgt wird.

Lautmann.

Jodoformintoxikationen nach Operationen am Ohr. (Aus der Ohrenklinik des städtischen Krankenhauses in Frankfurt a. M. [Direktor: Prof. Dr. O. Voss].) Von Dr. Caesar Hirsch, Assistenten der Klinik. (Zeitschr. f. Ohrenheilk., Bd. LXIII, H. 4.)

In einem Fall trat 4 Tage post operationem ein Gefühl von Unbehagen und Appetitlosigkeit, heftiges Schwindelgefühl, profuses Erbrechen, hochgradiger rotatorischer Spontannystagmus nach rechts, Störung der Geruchsempfindung, Petechien an den Kleinfingerballen und den Kniescheiben auf. Bald nach Entfernung des Jodoformgazes waren sämtliche Erscheinungen abgeklungen.

Im zweiten Fall begann der 10jährige Pat. 1 Tag post operationem aufzuschreien, bekam Angst, hatte starke Schmerzen im Kopf und delirierte. Auch hier trat Heilung dieser Erscheinungen nach Entfernung der Jodoformgaze auf.

Verfasser lenkt durch diese zwei Beobachtungen die Aufmerksamkeit auf Jodoformintoxikationen mit vestibulären und cerebralen Erscheinungen und ist überzeugt, daß diese Intoxikationserscheinungen häufiger gefunden werden dürften, wenn öfter an sie gedacht werden wird. E. Urbantschitsch.

***Der diagnostische* Wert bakteriologischer Blutuntersuchungen bei Thrombose des Sinus lateralis.** Von Dr. Seymour Oppenheimer (New-York). (Zeitschr. f. Ohrenheilk., Bd. LXIII, H. 4.)

Verfasser fand bei einer Versuchsreihe von 100 Mastoidfällen stets eine negative Blutkultur, wenn es sich um einen unkomplizierten Fall handelte,

Digitized by Google
Original from UNIVERSITY OF CALIFORNIA
Generated on 2019-10-24 12:58 GMT / http://hdl.handle.net/2027/uc1.b3252760
Public Domain in the United States, Google-digitized / http://www.hathitrust.org/access_use#pd-us-google

konnte jedoch in 42 von den 50 Sinuserkrankungen vor der Operation eine positive Blutkultur nachweisen. In 4 Fällen war die erste Kultur negativ, die zweite jedoch positiv.

Die Zahl der im Blut gefundenen Bakterien ist unabhängig von der Schwere der mit oder ohne Jugulariskomplikation einhergehenden Sinusthrombose. Eine rasche postoperative Abnahme von Bakterien im Blut kann als ein günstiges prognostisches Zeichen betrachtet werden.

Verfasser stellt als Regel auf, daß der Nachweis von Bakteriämie bei chronischer Eiterung des Mittelohres und der angrenzenden Knochenräume hinreichender Beweis für das Bestehen einer infektiösen Thrombose des Sinus sigmoideus ist und daher strengste Indikation zur sofortigen Eröffnung des letzteren liefert, der die umgehende Unterbindung und Resektion der Jugularis zu folgen hat, falls die Streptokokkämie andauert.

E. Urbantschitsch.

Die Bakteriologie des Ohres. By Jessie B. Hudson. (The Journ. A. M. A., 21. Oktober 1911.)

Durch kulturell-bakteriologische Untersuchung des Eiters von 21 operierten Ohrerkrankungen kommt Verfasser zu folgenden Schlüssen: 1. Im Antrum mastoideum sind normalerweise Bakterien vorhanden. 2. Mastoiditis wird durch folgende Mikroorganismen verursacht: Staphylococcus, Streptococcus, Micrococcus catarrhalis, Diphtheriebacillus, Bacillus coli communis, Pneumobacillus, Bacillus aerogenes capsulatus, Micrococcus tetragenus, sarcina und Bacillus subtilis. 3. In 3 Fällen von Ohrerkrankungen wurden 3 Gram-negative Streptokokken gefunden. 4. Die mit Vaccine nach der Operation behandelten Pat. wurden in bemerkenswerter Weise in der Genesung gefördert.

Otto Glogau.

II. Äußeres Ohr und Mittelohr.

Der Isthmus der Tuba Eustachii. Ein Beitrag zur Pathologie und Behandlung der Krankheiten des Mittelohres. Von Sidney Yankauer (New-York).

Mittelst seiner Applikation, womit er Cocain und Adrenalin auf die gesamte Tuba Eustachii aufträgt, gelangt der Verfasser zu den folgenden Schlüssen: 1. Ob die Obstruktion vasomotorischen oder organischen Ursprungs ist. 2. Die Watte am Applikator nimmt die Form des Kanals an und sagt uns so, ob er rund, unregelmäßig oder schlitzförmig ist. 3. Die Stelle der Obstruktion. In bezug auf die Behandlung hat sich Verf. die folgende Methode zurechtgelegt: 1. Cocainisierung und Adrenalisierung der Ohrtrompete (5% Cocain und $^1/_{3000}$ Adrenalin). 2. Einführung der Sonde. 3. Anwendung von 25—50% Argyrol. 4. Lufteintreibung und Austreibung in der Paukenhöhle. Bei dieser Methode machte er die folgenden Beobachtungen: 1. Im Frühstadium der Otitis acuta, ehe noch starke Rötung und eine Vorwölbung des Trommelfells besteht, lassen die Symptome auf eine einzige Behandlung hin nach. 2. Die Symptome gehen

Digitized by Google
Original from UNIVERSITY OF CALIFORNIA
Generated on 2019-10-24 12:58 GMT / http://hdl.handle.net/2027/uc1.b3252760
Public Domain in the United States, Google-digitized / http://www.hathitrust.org/access_use#pd-us-google

nicht zurück, wenn das Trommelfell vorgewölbt und Eiter vorhanden ist. 3. In den Endstadien verschwinden die Symptome — Völle im Kopf, Taubheit und subjektive Geräusche — rasch. 4. Gute Erfolge in subakuten Fällen, besonders in den Fällen mit Flüssigkeit in der Paukenhöhle, auch bei chronischem Katarrh. Er erwähnt auch seine Behandlung von Strikturen am Isthmus. Bei chronischen Eiterungen, Tubeneiterung, wäscht er nach Cocainisierung und Adrenalisierung Attik, Paukenhöhle und Ohrtrompete mit Borsäurelösung aus. Er führt sein Instrument in die Paukenhöhlenmündung ein und führt es bis an den Isthmus. Nun macht er einen Kreisschnitt und löst durch eine Auswärts- und eine Einwärtsbewegung die Schleimhaut von der Kanalwand ab. Häufig scheint das Schnittende in der Paukenhöhle wie ein umgestülpter Handschuhfinger. Ist der Kanal unregelmäßig, curettiert er einfach gründlich. Von 21 Operationsfällen wurden 13 geheilt. Nicht bei einem konnte eine üble Nachwirkung gesehen werden. Er beobachtete, daß Perforationen im Trommelfell nach Verschluß der Tube niemals heilen, sondern eher größer werden. Diese Methode wurde auch angewandt in Fällen von Otosklerosis, um eine Perforation des Trommelfells an der Wiederverschließung zu verhindern. A. Hilger.

Der Zusammenhang zwischen Geistesstörung und Mittelohreiterung. By Ewing W. Day (Pittsburgh). (Annals of Otol., Rhinol. etc., June 1910.)

Verfasser berichtet zwei Fälle (eine junge Witwe und ein junger Arbeiter), bei denen sich teils aus Angst vor der Operation, teils nach Eröffnung des Warzenfortsatzes (bei der Frau) Paranoia und (bei dem Manne) Dementia praecox entwickelte. In einem dritten Falle (ein älterer Mann) waren infolge der Schmerzen einer sonst klinisch nicht nachweisbaren Sinusthrombose Erscheinungen einer Geistesstörung aufgetreten, die jedoch nach Entfernung des Thrombus sofort verschwanden. Postoperativer Wahnsinn ist ein Faktor, mit dem der Arzt zu rechnen hat, falls dar Pat. an deprimiertem Seelenzustande leidet. Otto Glogau.

III. Labyrinth und Hörnerv.

Über die Symptomatologie der Labyrinthläsionen infolge von indirektem Trauma. Von Dr. Buys (Bruxelles). (Archivio italiano di otologia, Bd. XXII, H. 5.)

Verfasser betont die Notwendigkeit, den Kochlearapparat und den Vestibularapparat unabhängig für sich bei jenen Pat. zu untersuchen, die, von einem Trauma getroffen, verdächtige Labyrinthsymptome darbieten. Eine solche genaue Untersuchung, durch welche Fehldiagnosen vermieden werden können, ist aus folgenden zwei Ursachen notwendig: 1. Durch ein Trauma können einfache nervöse Störungen (traumatische Neurose) oder Störungen seitens des Kleinhirns entstehen, die nur durch eine genaue und gründliche Kenntnis der Symptomatologie der Labyrinthläsionen als richtig anerkannt und nicht mit Störungen labyrinthären Ursprunges verwechselt werden können; 2. durch ein das innere

Digitized by Google
Original from UNIVERSITY OF CALIFORNIA
Generated on 2019-10-24 12:58 GMT / http://hdl.handle.net/2027/uc1.b3252760
Public Domain in the United States, Google-digitized / http://www.hathitrust.org/access_use#pd-us-google

Ohr treffendes Trauma wird nicht immer die komplette Ausschaltung der kochlearen und vestibularen Funktion, die in einzelnen Fällen eine nur partielle ist, hervorgerufen. Rimini (Triest).

Der therapeutische Wert der Lumbalpunktion bei Ohrenschwindel. By James J. Putnam (Boston). (The Laryngoscope, September 1911.)

Angeregt durch J. Babinskis Arbeiten, behandelte Verfasser eine größere Anzahl diesbezüglicher Fälle mit ausgezeichnetem Erfolge durch Lumbalpunktion. Am besten eignen sich solche Fälle, bei denen durch die einschlägigen Versuche nachgewiesen wurde, daß die labyrinthären Apparate sich noch in ziemlich gutem Zustande befinden. Ist die Nervendegeneration jedoch weit vorgeschritten, so wird schon die erste Entziehung von Cerebrospinalflüssigkeit weniger effektvoll sein, noch weniger aber wird sich bei den folgenden Punktionen — die in geeigneten Fällen gute Resultate ergeben — eine günstige Beeinflussung zeigen. In Fällen rein labyrinthären Ursprungs, die von kurzer Dauer sind, bei denen nur geringe Gehörsstörungen und keine ernsten Mittelohrkomplikationen bestehen, wird durch die Lumbalpunktion die Empfindlichkeit gegen den galvanischen Strom wieder zu einer normalen gemacht. Es werden gewöhnlich 15—20 cm^3 Flüssigkeit entzogen. Otto Glogau.

IV. Otochirurgie.

Über chirurgische Komplikationen bei Otitis media. Von Prof. Dr. Martens. Vortrag in der Freien Vereinigung der Chirurgen, Berlin, 8. V. 1911. (Deutsche med. Wochenschr., 1911, Nr. 38.)

Martens bringt unter den chirurgisch wichtigen Komplikationen der Otitis media vor allem die Basisfraktur zur Erörterung. Er weist auf den ehemals allgemein akzeptierten Vorschlag v. Bergmanns hin, bei Basisfrakturen möglichst konservativ vorzugehen, das Ausspritzen des Ohres zu unterlassen und nur Jodoformgaze in das Ohr einzuführen, bei Blutungen und Ausfluß von Cerebrospinalflüssigkeit aus der Nase nicht einmal zu tamponieren, um nicht zu aufsteigenden Entzündungen Veranlassung zu geben. Dagegen galten Zerreißung der Meningea media und Eintritt von Infektionserscheinungen auch für v. Bergmann als Indikationen zum operativen Vorgehen. Im Gegensatz zu dieser konservativen Anschauung stipuliert Voss für die Zukunft auf Grund der bisher gemachten günstigen Erfahrungen folgende Forderungen: 1. Alle frischen und alten infektiösen Prozesse im Bereiche des Gehörorganes müssen bei gleichzeitiger Schläfebeinfraktur unbedingt operiert werden; 2. durch das Ohr oder das Siebbein gehende Basisfrakturen müssen — auch wenn keine Eiterung vorliegt — durch totale Aufmeißelung und Freilegung der Bruchlinien angegangen werden, um der drohenden Meningitis vorzubeugen. Für die prophylaktische Operation bei Mangel einer Ohreiterung und bei nicht drohender Infektionsgefahr kann sich Martens nicht entschließen, dagegen stimmt er in den übrigen Fällen Voss vollinhaltlich zu, das heißt, bei Basisfrakturen — ab-

Digitized by Google
Original from UNIVERSITY OF CALIFORNIA
Generated on 2019-10-24 12:58 GMT / http://hdl.handle.net/2027/uc1.b3252760
Public Domain in the United States, Google-digitized / http://www.hathitrust.org/access_use#pd-us-google

gesehen in den Fällen mit Zerreißung der Meningea media — soll operiert werden: 1. wenn eine Infektion droht oder eingetreten ist, 2. wenn eine Otitis media besteht, um die Infektion zu verhindern. Martens spricht dann an der Hand von selbstoperierten Fällen über Sinusthrombose, epidurale, Kleinhirn- und Schläfelappenabscesse, ohne für den Otologen von Fach etwas Neues zu bringen. Lawner.

Über isolierte Thrombose des Sinus petrosus inferior. Von Dr. H. Beyer (Berlin). (Passow und Schäfer, Beiträge etc., Bd. IV, H. 6.)

6 Wochen nach Heilung einer operativ behandelten akuten Mastoiditis entwickelt sich unter anginösen Beschwerden eine Pyämie mit Metastasen. Die Pyämie wird zunächst auf die Angina bezogen, erst als die Augenspiegeluntersuchung Zunahme der Hyperämie und beginnende Papillitis aufdeckt, wird eine Revision der alten Wunde vorgenommen. Der hierbei in großem Umfange freigelegte Sinus erweist sich als normal, die Punktion ergibt flüssiges Blut. Meningitis, Exitus. Bei der Sektion findet sich ein erbsengroßer, mißfarbiger Thrombus im Sinus petrosus infer., sämtliche übrigen Blutleiter intakt. Verfasser sucht diesen Befund derart zu erklären, daß der in der akuten Mittelohrentzündung entstandene nicht infektiöse Thrombus durch die Angina infiziert wurde und zur Pyämie führte. Eine Beobachtung Luschkas, der in einem Falle die Vena pharyngea in den Bulbus venae jugularis einmünden sah, wird zur Stütze dieser Erklärung herangezogen. Bondy.

Über einen neuen Fall von otogener, durch Micrococcus tetragenus bedingten Pyämie. Aus dem oto-rhino-laryngologischen Institut zu Turin (Direktor: Professor Gradenigo). Von Dr. Caldera und Dr. Pinaroli. (Archivio italiano di otologia, Bd. XXII, H. 1.)

Bei dem 16jährigen, an chronisch-eitriger Otitis leidenden Pat. traten pyämische Symptome (Schüttelfröste, hohes Fieber, Lungenmetastasen) auf. Bloßlegung des Sinus mit nachfolgender Punktion; kopiöse Blutung. Granulationen an der Dura der hinteren Schädelgrube. Sowohl im Eiter aus der Operationswunde am Warzenfortsatz als auch in dem aus einer Vene extrahierten Blute wurde der Micrococcus tetragenus gefunden. Rimini (Triest).

Über den Einfluß der Radikaloperation auf die Hörschärfe. Aus dem oto-rhino-laryngologischen Ambulatorium des Krankenhauses S. M. Nuova in Florenz (Direktor: Prof. Toti). Von Dr. C. A. Torrigiani. (Archivio italiano di otologia, Bd. XXII, H. 4.)

Bei 29 unter den vom Verfasser angegebenen, genau vor und nach der Operation untersuchten Fällen (51) trat eine Besserung, bei 6 eine Verschlechterung des Hörvermögens auf, welches bei weiteren 16 Fällen unverändert blieb. Diese verhältnismäßig günstigen Resultate sind nach Verfassers Ansicht der Tatsache zuzuschreiben, daß er bei der Radikaloperation in jedem Falle das Mittel-

Generated on 2019-10-24 12:58 GMT / http://hdl.handle.net/2027/uc1.b3252760
Public Domain in the United States, Google-digitized / http://www.hathitrust.org/access_use#pd-us-google
Digitized by Google
Original from UNIVERSITY OF CALIFORNIA

ohr schont, um dasselbe vor einem Trauma zu bewahren, da dieses später durch Hyperostose oder Narbenbildung die Labyrinthfenster beeinflussen könnte.

Rimini (Triest).

Ein durch Sinusthrombose und eitrige Meningitis komplizierter schwerer Fall von septischem Scharlach, geheilt durch mehrfache operative Eingriffe und mehrmalige intralumbale Injektionen von Antistreptokokkenserum. (Aus der Ohrenklinik des städtischen Krankenhauses in Frankfurt a. M. [Direktor: Prof. Dr. O. Voss].) Von P. Ohnacker, Medizinalpraktikant. (Zeitschr. f. Ohrenheilk., Bd. LXIII, H. 4.)

Genauere Beschreibung des Falles. E. Urbantschitsch.

Fall von geheilter otogener purulenter Cerebrospinalmeningitis in Verbindung mit einer tödlich verlaufenden Pachymeningitis interna (Abscessus subduralis). (Mitteilung aus der oto-laryngologischen Abteilung des Reichshospitals in Kopenhagen.) Von Prof. Dr. E. Schmiegelow. (Zeitschr. f. Ohrenheilk., Bd. LXIII, H. 4.)

Der Fall findet sich im Berichte der Dänischen oto-laryngologischen Gesellschaft (Sitzung: 4. April 1911) in dieser Monatsschrift beschrieben.

E. Urbantschitsch.

Ein Fall von Spindelzellensarkom des Warzenfortsatzes. By Otto Glogau (New York). (Annals of Otol., Rhinol. etc., June 1911.)

Es handelt sich um einen 45jährigen Mann, der wegen heftiger Schmerzen in seinem linken Ohre, die gleichzeitig mit einer Schwellung hinter dem Ohr auftraten, erst paracentesiert, dann mastoidotomiert und schließlich mastoidektomiert worden war. Da die Schmerzen nicht nachließen, sich vielmehr über den ganzen Kopf verbreiteten und die Wunde sich wegen „wilder Granulationen“ nicht schließen konnte, wurde Pat. zum Verfasser gebracht. Status praesens: Pat. halb bewußtlos, sehr schwach, klagt über heftige Schmerzen im Kopfe. Resp. 24, Puls 118, Temp. 102·8 Fahrenheit. Nach Entfernung des Verbandes bot die Umgebung des linken Ohres und Warzenfortsatzes das Bild einer blumenkohlartigen Masse exuberierender Granulationen dar, die von einem gelblichen, stinkenden Eiter bedeckt waren. Die Granulationen bestanden aus erbsen- bis haselnußgroßen Läppchen, die sich nach oben in die Höhe des oberen Ohrmuschelrandes, nach unten bis zur Schulter, nach vorne bis zur Mittellinie und nach rückwärts bis an die Mitte des Occiput erstreckten. Hinter dem Ohre war eine offene Wunde, augenscheinlich von einer radikalen Mastoidoperation herrührend, und eine andere senkrecht nach rückwärts — von der Mitte der ersteren ausgehend — verlaufend, wahrscheinlich von einem explorativen Eröffnung der Schädelhöhlen stammend. Diesen Incisionen entlang und an vielen anderen Stellen waren zahlreiche Fisteln, durch die die Sonde entweder tief ins Mittelohr oder weit unter das unterminierte subcutane Gewebe gelangte und aus denen sich stinkender Eiter entleerte. Von eben demselben zerfallenen Gewebe war auch der äußere Gehörgang erfüllt. Ausgesprochener rotatorischer Nystagmus nach rechts, Taubheit des linken Ohres. Mikroskopischer Befund:

Digitized by Google
Original from UNIVERSITY OF CALIFORNIA
Generated on 2019-10-24 12:58 GMT / http://hdl.handle.net/2027/uc1.b3252760
Public Domain in the United States, Google-digitized / http://www.hathitrust.org/access_use#pd-us-google

Spindelzellensarkom. Pat. starb unter sich immer mehr entwickelnden meningealen Reizsymptomen. Verfasser glaubt, daß die latente Sarkomatosis einer retroauriculären Drüse durch das operative Trauma manifest wurde und eine maligne Entartung des exzessiven Granulationsgewebes herbeiführte.

Otto Glogau.

Mastoiditis ohne augenscheinliche Mitbeteiligung des Mittelohrs. By Chas. E. Perkins. (Annals of Otol., Rhinol. etc., June 1911.)

An der Hand von 4 Fällen, bei denen der Warzenfortsatz eitrig erkrankt war, ohne daß die Mittelohrhöhle in Mitleidenschaft gezogen schien, stellt Verfasser die Behauptung auf, daß in der überwiegenden Mehrheit der Fälle von primärer Mastoiditis die Infektion von der Nase in das Mittelohr geht, ohne daselbst wahrnehmbare Veränderungen hervorzurufen. Das infektiöse Material wandert alsdann in das Antrum, dessen Aditus infolge entzündlicher Schwellung das scheinbar nicht veränderte Mittelohr von dem nunmehr eitrig einschmelzenden Warzenfortsatz trennt. Der Infektionsverbreitung auf dem Wege der Blutbahn mißt Verfasser dabei keine Bedeutung bei. Otto Glogau.

Französische, deutsche und Schweizer Universitätsschriften von 1909/1910. Zusammengestellt von Dr. Fritz Loeb (München).

Bordeaux.

Pouget J., Technique de l'autopsie et de l'examen macroscopique et microscopique de l'oreille moyenne. 1910.

Lille.

Richez G., Étude de petite chirurgie nasale. 1909.

Rosselin H., Contribution à l'étude de l'anesthésie régionale de l'oreille par le procédé de Neumann. 1909.

Legenne P., Macroglossie. 1909.

Renard L., Le pavillon de la diphtérie à l'hôpital Saint-Sauveur de Lille. 1909.

Clavel P., Application de l'anesthésie locale à la cure radicale de l'antrite maxillaire chronique. 1910.

Lyon.

Richard H., Des psychoses liées aux affections aiguës de l'oreille moyenne. 1909.

Gegnaux N., Contribution à l'étude des communications interauriculaires. 1910.

Vaffier A., Valeur diagnostique et thérapeutique de la ponction diaméatique dans les sinusites maxillaris. 1910.

Durand A., Les chrondromes du cartilage cricoide. 1910.

Frost L., Des voies d'accès sur le nerf auditif dans le crâne, 1910.

Montpellier.

Buscail F., Contribution à l'étude des cellulites mastoidiennes postérieures. 1910.

Leroux J. Contribution à l'étude des fausses affections pulmonaires d'origine bucco-naso-pharyngée. 1910.

Generated on 2019-10-24 12:58 GMT / http://hdl.handle.net/2027/uc1.b3252760
Public Domain in the United States, Google-digitized / http://www.hathitrust.org/access_use#pd-us-google
Digitized by Google
Original from UNIVERSITY OF CALIFORNIA

Réclar J., Contribution à l'étude des tumeurs du maxillaire inférieur. 1910. Paris.

Frenkel B., Contribution à l'étude du traitement des papillomes du larynx chez l'enfant. 1909.

Théodat A., Contribution à l'étude des malformations cardiaques par inocclusion des cloisons interauriculaires et interventriculaires. 1909.

Rendu A. De la trépanation du labyrinthe dans les labyrinthites chroniques. 1909.

Chanoine-Davranches B., Nystagmus calorique dans les suppurations auriculaires 1909.

Casses A., Considérations pratiques sur les formes malignes de la diphtérie. 1910.

Dijon J., Considérations sur la sinusite maxillaire au XVIII• siècle 1910.

Halphen E., Des lésions traumatique de l'oreille interne. 1910.

Renevey P., Traitement des abcès péri-amygdaliens. 1910.

Lemarchal R., Plaies par section du conduit laryngo-trachéal. 1910.

Gagnier L., De l'ostéofibrome du maxillaire supérieur. 1910. Basel.

Bacharach L., Beitrag zur Kenntnis der Mittelohraffektionen bei Masern. 1910.

Benni W., Über die Behandlung der Larynxtuberkulose durch Elektrokaustik an der oto-rhinologischen Klinik in Basel. 1910.

Melkonianz H., Über die Erfolge der Caldwell-Lucschen Operation in Lokalanästhesie auf der oto-laryngologischen Abt. d. Bürgerspitals Basel. 1910. Bern.

Bieri J., Klinisch-histologischer Bericht über 25 Fälle von Ohrpolypen. 1909.

Bronstein F. Taubstummenuntersuchungen in der Anstalt Münchenbuchsee. 1909.

Isabolinsky S., Über die Wirkung des Fibrolysins auf die Schwerhörigkeit nach entzündlichen Mittelohrprozessen. 1909.

Liwschitz L., Über Adrenalinbehandlung bei subjektiven Ohrgeräuschen. 1910.

Raschkowski F., Über Hörprüfungen schwachbefähigter Kinder der fünf Berner Spezialklassen. 1910.

Roschitzky B., Das Auftreten des kalorischen und Drehnystagmus bei verschiedenen Ohrkrankheiten. 1909.

Steinschneider L., Über die Resorptionsfähigkeit des äußeren Gehörganges und die Permeabilität des Trommelfells. 1910.

Suppinger J., Leptomeningitis otogenen Ursprungs. 1909.

Wachtel S., Beitrag zur Kenntnis des histologischen Baues der Schleimhaut bei Sinusitis maxillaris chronica. 1910. Lausanne.

Buser W., Essai sur l'hallucination auditive. 1909.

Decanosoff. De l'aphasie chez l'enfant. 1910. Zürich.

Bistritzkaya D., Über spontane Ohrenblutungen. 1909.

Generated on 2019-10-24 12:58 GMT / http://hdl.handle.net/2027/uc1.b3252760
Public Domain in the United States, Google-digitized / http://www.hathitrust.org/access_use#pd-us-google
Digitized by Google
Original from UNIVERSITY OF CALIFORNIA

Graf W., Über Atresia auris congenita bei Mikrotie. 1910.

Kämpfe A., Vergleichende anatomische und histologische Untersuchungen über Tuba auditiva der Haustiere und Luftsack des Pferdes. 1909.

Kossowska M., Komplikationen von Retropharyngealabszessen. 1910.

Kruk-Rapoport R., Statistik über die Otidis media bei Scharlach und die Behandlung mit polyvalentem Antistreptokokkenserum des Berner Serum- und Impfinstitutes. 1910.

Berlin.

Helmholz W., Vergleich zwischen der Galtonpfeife und dem Schulzeschen Monochord zur Bestimmung der oberen Hörgrenze. 1910.

Lewy F. H., Degenerationsversuche am akustischen System des Kaninchens. 1910.

Köhler W., Akustische Untersuchungen. 1909.

Bonn.

Richrath W., Über Geschwülste des äußeren Gehörganges. 1909.

Skoczynski V., Beitrag zur Kenntnis der Sprachbewegungshalluzinationen und ihrer Beziehungen zum Gedankenlautwerden. 1910.

Stöber Paul, Über Fremdkörper im Ohr. 1910.

Breslau.

Lamert P., Über die an der Breslauer k. Univ.-Klin. f. Ohren-, Nasen- und Kehlkopfkrankheiten seit dem Jahre 1902 beobachteten Fälle von Fremdkörpern in den Luftwegen. 1910.

Erlangen.

Kano S., Über das Verhalten der Stria vascularis bei angeborener Taubstummheit 1909.

Sitzler K., Zur Kasuistik der otogenen Großhirnabszesse. 1910.

Göttingen.

Hillebrecht A. Über das Chronischwerden von akuten Mittelohreiterungen. 1909.

Kallas H., Über Sklerose des Mittelohres. 1910.

Schulz R., Über Geschmacksstörungen bei Mittelohraffektionen. 1909.

Heidelberg.

Köbele M., Untersuchungen über die Variationen der durch die Paukenhöhle und deren pneumatische Nebenräume verlaufenden Nerven, Sehnen, Bänder und Schleimhautfalten. 1910.

Müller A., Das „Sérum antisclereux" Malherbe. 1909.

Vogt E., Über Dauererfolge bei der konservativen Behandlung der Otitis *media* chronica purulenta. 1910.

Marx H., Untersuchungen über experimentelle Schädigungen des Gehörorganes 1909.

Jena.

Foss E., Drei Fälle von Hirnabszeß nach akuter Otitis media mit Streptococcus mucosus als Erreger. 1909.

Digitized by Google
Original from UNIVERSITY OF CALIFORNIA
Generated on 2019-10-24 12:58 GMT / http://hdl.handle.net/2027/uc1.b3252760
Public Domain in the United States, Google-digitized / http://www.hathitrust.org/access_use#pd-us-google

Leipzig.

Prochownik M., Die Hautkrankheiten der Ohrmuschel. 1910.

Berlage F., Der Einfluß von Artikulation und Gehör beim Nachsingen von Stimmklängen. 1910.

Sander P., Das Ansteigen der Schallerregung bei Tönen verschiedener Höhe. 1910.

München.

Bacharach K., Die chronischen Mittelohreiterungen und ihre Therapie in 20 Jahren der Bezoldschen Klinik. 1910.

Rostock.

Markiefka P., Beitrag zur Kenntnis der otogenen Abducenslähmungen. 1910

Voigt G. Vier otogene Hirnabscesse mit letalem Ausgange. 1910.

Straßburg.

Grasser C., Über das primäre Endotheliom des Mittelohres bzw. des Felsenbeins. 1909.

Notizen und Personalien.

IX. internationaler otologischer Kongreß. Auf der Versammlung des IX. internationalen otologischen Kongresses, welcher in der mit dem 12. August 1912 beginnenden Woche in den neuen Gebäuden der medizinischen Fakultät der Harvard-Universität in Boston, Massachusetts, U. S. A., stattfinden soll, werden 3 Preise zur Verteilung gelangen, über welche die internationale Jury zu verfügen hat.

Der Lenval-Preis, der Adam Politzer-Preis und der Cozzolino-Preis; die beiden ersteren für das beste veröffentlichte Werk über Anatomie, Physiologie und Pathologie der Gehörorgane, letzterer für das beste veröffentlichte Werk über Anatomie und Pathologie der Gehörorgane und über klinische Therapeutik.

Bewerber um diese Preise sollten sich mit dem Vorsitzenden der Jury, Herrn Prof. Dr. Adam Politzer, Wien, I., Gonzagagasse 19, in Verbindung setzen und wenigstens 6 Monate vor Eröffnung des nächsten Kongresses das zum Wettbewerb bestimmte Werk an ihn einsenden.

Sollte eine genügende Anzahl wertvoller Werke zu diesem Bewerb einlaufen, so hat die Jury das Recht, den Lenval- und den Politzer-Preis zu teilen, so daß dann 5 Preise zur Verteilung gelangen würden.

Schwartze-Stiftung.

Um das Andenken Schwartzes zu ehren, haben seine früheren Schüler eine Stiftung gegründet mit folgenden Bestimmungen: Alle 5 Jahre soll für die beste — literarische oder technische — Leistung auf dem Gebiete der Ohrenheilkunde eine goldene, mit dem Bildnis Schwartzes versehene Medaille verliehen werden, deren Kosten von den Zinsen des gestifteten Kapitals zu bestreiten sind. Das Preisrichteramt bei der Verleihung dieser Schwartze-Medaille hat auf Ersuchen des „Hamburger Lokalkomitees für das Hermann Schwartze-Jubiläum“ die medizinische Fakultät der Universität Halle übernommen.

Generated on 2019-10-24 12:58 GMT / http://hdl.handle.net/2027/uc1.b3252760
Public Domain in the United States, Google-digitized / http://www.hathitrust.org/access_use#pd-us-google
Digitized by Google
Original from UNIVERSITY OF CALIFORNIA

Laryngo-Rhinologischer Teil.

Original-Artikel.

Über den Nervenfaserverlauf der Ansa Galeni im Stamme und in den Endzweigen des Nervus laryngeus inferior.[1])

Von Prof. **A. Onodi**, Direktor der rhino-laryngologischen Universitätsklinik in Budapest.

(Mit 4 Figuren.)

In meiner Monographie über die Anatomie und Physiologie der Kehlkopfnerven sind die anatomischen Angaben und die Ergebnisse meiner Untersuchungen bezüglich der Ansa Galeni angeführt. Bei dieser Gelegenheit will ich die Resultate einiger Experimente mitteilen, welche den Zweck hatten, mittelst Degenerationsversuche den Faserverlauf der Ansa Galeni im Stamme und in den Endzweigen des Nervus laryngeus inferior festzustellen. Diesbezüglich bestehen verschiedene Ansichten, zumeist Vermutungen. Ich hatte drei verschiedene Experimente ausgeführt und die Hunde am Leben erhalten, um nachher das Vorhandensein der degenerierten und intakten Nervenfaserbündel festzustellen. Die Nervenstämme und ihre Zweige wurden mit der Marchischen Methode behandelt und die Serienschnitte von Herrn Assistenten Dr. Péterffy ausgeführt.

Fig. 1.

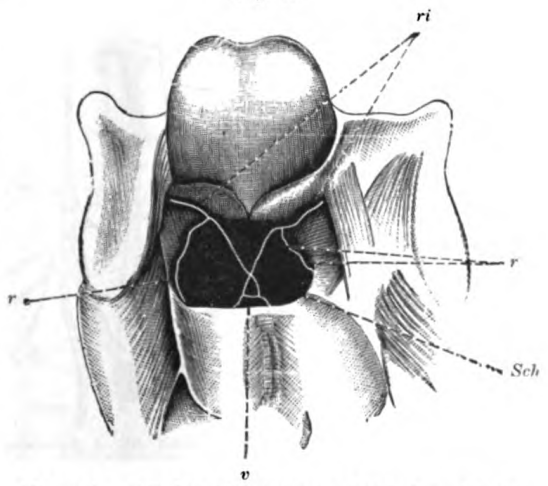

Mensch. *ri* Fäden des inneren Astes des oberen Kehlkopfnerven, *r* Schleimhautzweige, *Sch* Schleimhaut, *v* Verbindung der gekreuzten Nervenfäden.

Bei dem ersten Hunde hatte ich den Stamm des rechten Nervus laryngeus *superior durchschnitten*, einen Teil entfernt und den zentralen Stumpf hinausgenäht. Dieser Versuch sollte nachweisen, ob alle Fasern der Ansa Galeni aus dem Stamme des Nervus laryngeus superior stammen, ob sie sich alle in den

[1]) Vorgetragen am III. internationalen rhino-laryngologischen Kongreß in Berlin 1911 und in der III. Klasse der ungarischen Akademie der Wissenschaften, 1911.

Generated on 2019-10-24 12:58 GMT / http://hdl.handle.net/2027/uc1.b3252760
Public Domain in the United States, Google-digitized / http://www.hathitrust.org/access_use#pd-us-google
Digitized by Google
Original from UNIVERSITY OF CALIFORNIA

Stamm des Nervus laryngeus inferior begeben und ob ein Teil sich zurückbiegend in den Endzweigen des Nervus laryngeus inferior verlauft. Das Tier wurde drei Monate am Leben erhalten. Die histologische Untersuchung zeigte die totale Degeneration der Ansa Galeni, degenerierte Nervenbündel im Stamme des Nervus laryngeus inferior und einzelne degenerierte Nervenfasern in den Endzweigen des Nervus laryngeus inferior.

Fig. 2.

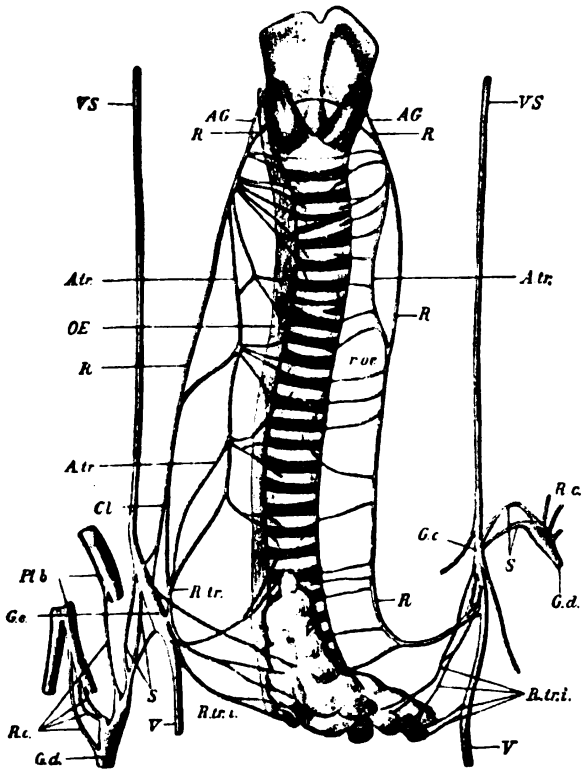

Hund. *VS* Vagosympathicus, *Gc* unteres Ganglion des Halssympathicus, *Gd* erstes Ganglion des Brustsympathicus, *Rc* Rami communicantes des Plexus brachialis, *S* sympathischer Grenzstrang zwischen den beiden Ganglien, *V* Vagus, *R. tr. i.* Rami tracheales inferiores, *R* unterer Kehlkopfnerv, *Pl. b.* Plexus brachialis, *Cl* Verbindung zwischen dem unteren Kehlkopfnerv und dem unteren Ganglion des Halssympathicus, *R. tr.* Ramus trachealis nervi laryngei inferioris, welcher in der Bildung der Ansa trachealis teilnimmt, *A. tr.* Ansa trachealis, *Oe* Oesophagus, *r. oe* Rami oesophagei, *Ag* Ansa Galeni, sowohl die Ansa Galeni, wie die Ansa trachealis giebt viele Fäden zur Trachea und einige zum Oesophagus.

Bei dem zweiten Hunde hatte ich einen Teil des rechten Vagosympathicus herausgeschnitten und seinen zentralen Stumpf hinausgenäht. Da der Vagosympathicus unterhalb des Ursprunges des Nervus laryngeus superior durchschnitten war, sollte dieser Versuch nachweisen den intakt gebliebenen Stamm der Ansa Galeni, ihre intakt gebliebenen Faserbündel sowohl im Stamme als in den Endzweigen des Nervus laryngeus inferior. Das Tier wurde nach drei Monaten und zwanzig Tagen getötet. Die histologische Untersuchung zeigte den Stamm der Ansa Galeni intakt, ferner ihre intakten Nervenbündel im degenerierten Stamme und in den degenerierten Endzweigen des Nervus laryngeus inferior.

Bei dem dritten Hunde hatte ich den Vagus und Sympathicus oberhalb des Ursprunges des Nervus laryngeus superior herausgeschnitten. Dieser Versuch sollte nachweisen, ob außer dem degenerierten Nervenbündel auch noch intakte Nervenfasern im Stamme und in den Endzweigen des Nervus laryngeus inferior vorhanden sind. Das Tier wurde nach 2 Monate und 27 Tagen getötet. Die histologische Untersuchung zeigte neben den degenerierten Nervenstämmen

Digitized by Google
Original from UNIVERSITY OF CALIFORNIA
Generated on 2019-10-24 12:58 GMT / http://hdl.handle.net/2027/uc1.b3252760
Public Domain in the United States, Google-digitized / http://www.hathitrust.org/access_use#pd-us-google

auch intakte Nervenfasern im Stamme und in den Endzweigen des Nervus laryngeus inferior.

Das Resultat dieser Versuchsserie ist, daß die Fasern der Ansa Galeni zum größten Teil in dem Stamm des Nervus laryngeus inferior übergehen und daß sich nur ein kleiner Teil bei der Verbindung umbiegt, um mit den Endzweigen des Nervus laryngeus inferior zum Kehlkopf zu gelangen. Der größere Teil der Nervenfaserbündel der Ansa Galeni geht auch makroskopisch nach-

Fig. 3.

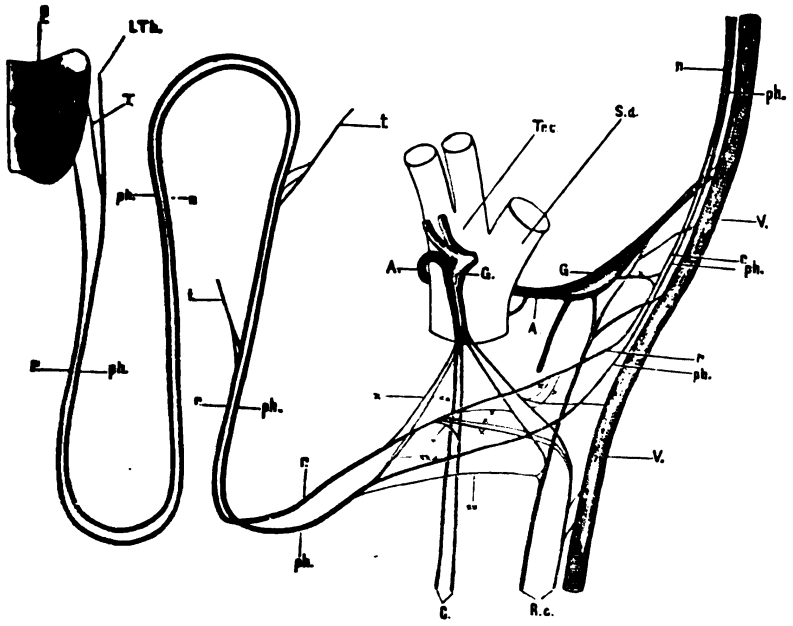

Pferd. *P* Musculus cricoarytaenoideus posticus, *L. Th.* Nerv des Mm. cricoarytaenoideus lateralis und thyrboarytaenoideus, *T* Nerv des Musculus arytaenoideus transversus, *r. r.* respiratorisches Bündel des unteren Kehlkopfnerven, *ph, ph.* phonatorisches Bündel des unteren Kehlkoppfnerven, *t.* Trachealzweig, *V* Vagus, *A* Ansa Vieusseni, *G* sympathisches Ganglion, *Tr. c.* Truncus caroticus, *S. d.* Subclavia dextra, *C* Verbindungsäste zum Ganglion stellatum, *R. c.* Rami cardiaci mit ihren sympathischen und Vaguswurzeln und laryngealen Verbindungen. * die Verbindungen des respiratorischen Bündels mit dem sympathischen Nervensystem und mit den Rami cardiaci. ** Verbindungen des phonatorischen Bündels, *** Verdung des respiratorischen Bündels mit dem phonatorischen Bündel.

weisbar zur Trachea. Neben dieser festgestellten Tatsache ist noch ein Befund zu deuten, nämlich nach Ausschaltung des oberen und unteren Kehlkopfnerven zeigten sich in dem degenerierten Stamm und in den Endzweigen des Nervus laryngeus inferior noch intakte Nervenfasern. Der Ursprung dieser Faserbündel, da der obere und der untere Kehlkopfnerv weggefallen ist, kann auf Grund unserer Untersuchungen mit folgenden morphologischen Tatsachen in Zusammenhang gebracht werden. Wir haben drei morphologische Tatsachen festgestellt.
1. Die Faserbündel der oberen Kehlkopfnerven verbinden sich beim Menschen

Digitized by Google
Original from UNIVERSITY OF CALIFORNIA
Generated on 2019-10-24 12:58 GMT / http://hdl.handle.net/2027/uc1.b3252760
Public Domain in the United States, Google-digitized / http://www.hathitrust.org/access_use#pd-us-google

mit den unteren Kehlkopfnerven im Gebiete des Kehlkopfes, sie überschreiten die Mittellinie, verbinden sich bei der Kreuzung und verlaufen in der entgegengesetzten Seite. Diese Tatsache illustrieren wir in Fig. 1. 2. Im Grenzstrange des Sympathicus durch Vermittlung der Rami communicantes verläuft der größte Teil der cerebrospinalen Faserbündel am oberen Teil der Brusthöhle und am Halse nach aufwärts und ein kleiner Teil nach abwärts, dieses Verhältnis ist das entgegengesetzte in der Brusthöhle und in der Bauchhöhle. Diese cerebrospinalen Faserbündel gehen als periphere Bündel durch Vermittlung des Sympathicus zu verschiedenen Organen. 3. Der obere und der untere Kehlkopfnerv haben normale sympathische Verbindungen, ferner zeigt das isolierte Respirationsbündel des unteren Kehlkopfnerven innige Verbindungen mit dem Sympathicus und dem Rami cardiaci, das isolierte Phonationsbündel des unteren Kehlkopfnerven zeigt ebenfalls, doch in geringerem Maße diese Verbindungen.

Fig. 4.

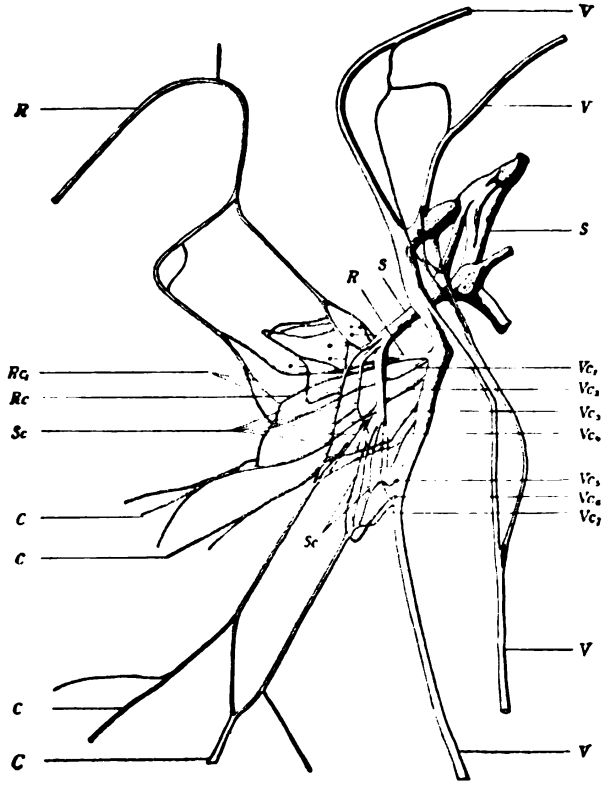

Pferd. *V* Vagus, *R* unterer Kehlkopfnerv, *C* Herznerven, *S* Ansa Vieussenii, aus welchem ein Ast die sympathischen Wurzeln der Herznerven gibt, ferner mehrere Verbindungszweige, * zum unteren Kehlkopfnerven, Vc_{1-7} die aus dem Vagus stammenden Wurzeln des Herznerven, unter denen die erste Vc_1 am Orte des Rekurrensursprunges entsteht, *Rc* Verbindung des Herznerven mit dem zentralen Teil des Recurrens, Rc_1 Verbindung des Herznerven mit dem peripheren Teil des Recurrens.

Wir illustrieren in der Figur 2 ein Präparat, welches die Verbindungen des unteren Kehlkopfnerven mit der Ansa Galeni und dem unteren Teil des Vagosympathicus, ferner die Verbindungen des Plexus brachialis mit dem Sympathicus und die Rami tracheales und die Ansa trachealis.

Die Figur 3 illustriert ein Präparat, wo die respiratorischen und phonatorischen Nervenfaserbündel isoliert sind, die Figur zeigt ihre Verbindungen mit dem Sympathicus und mit den Rami cardiaci.

Generated on 2019-10-24 12:58 GMT / http://hdl.handle.net/2027/uc1.b3252760
Public Domain in the United States, Google-digitized / http://www.hathitrust.org/access_use#pd-us-google
Digitized by Google
Original from UNIVERSITY OF CALIFORNIA

In der Figur 4 illustrieren wir ein Präparat, welches die Verbindungen des unteren Kehlkopfnerven mit dem Sympathicus und mit den Herznerven, ferner die gesamten Wurzeln der Herznerven zeigt.

Die bei Ausschaltung des oberen und unteren Kehlkopfnervenstammes gefundenen intakten Nervenfaserbündel im Stamme und in den Endzweigen der unteren Kehlkopfnerven können daher entweder von den sympathischen Verbindungen ihren Ursprung nehmen oder sie können durch die erwähnten Verbindungen von der anderen Seite her entspringen. Wir hätten es also in diesem Falle mit cerebrospinalen Faserbündeln zu tun, welche entweder durch die Rami communicantes und durch die Rami cardiaci in die Bahn des Nervus laryngeus inferior gelangen oder durch die erwähnten Verbindungen der oberen Kehlkopfnerven diese Bahn von der entgegengesetzten Seite erreichen. Wenn auch die Möglichkeit vorhanden ist, daß kontralaterale Faserbündel in die Bahn des unteren Kehlkopfnerven gelangen können, so scheint es doch wahrscheinlicher, daß zumindest der größte Teil dieser Fasern seinen Ursprung jenen Cerebrospinalnerven verdanken kann, welche am Halse und am obersten Teil der Brusthöhle mit dem Sympathicus und mit den Kehlkopfnerven in Verbindung stehen.

Wir haben absichtlich die experimentellen physiologischen Ergebnisse und die klinischen Beobachtungen nicht angeführt und erörtert, da sowohl die widersprechenden Angaben als die Erklärungsversuche verschiedener klinischer Befunde weitere experimentelle Untersuchungen und mit klinischen Beobachtungen ergänzte nekroskopische Forschungen erfordern.

Wir verweisen auf unsere Monographie und auf die Arbeiten von Réthy, Ivanow, Massei u. a., wo die älteren und neueren literarischen Angaben zu finden sind.

Zur Diagnose und Therapie des Kehlkopfkarzinoms.

Von Privatdozent Dr. **Johann Fein** in Wien.

Die weitaus größere Anzahl der Fälle von Kehlkopfkrebs sind solcher Art, daß sie uns weder in bezug auf die Diagnose noch auch in bezug auf die Wahl der einzuschlagenden Therapie einen Zweifel lassen und so gewissermaßen als typische Fälle bezeichnet werden können.

Es kommen aber auch einzelne Fälle vor, welche nach vielen Richtungen hin, sowohl in ihren Symptomen als auch in ihrem Verlauf, von den typischen abweichen und uns besonders dann lehrreiche Erfahrungen bieten, wenn sie während der ganzen Dauer der Erkrankung genau beobachtet werden konnten und schließlich auch durch die ermöglichte Obduktion ein abgeschlossenes Krankheitsbild liefern. Ein solcher Fall soll in den folgenden Zeilen mit einigen epikritischen Betrachtungen mitgeteilt werden.

Digitized by Google
Original from UNIVERSITY OF CALIFORNIA
Generated on 2019-10-24 12:58 GMT / http://hdl.handle.net/2027/uc1.b3252760
Public Domain in the United States, Google-digitized / http://www.hathitrust.org/access_use#pd-us-google

M. K. ist 52 Jahre alt und Aufseher in einem Gaswerk. Seine Mutter ist an Altersschwäche, sein Vater an einer Lungenentzündung gestorben. Er selbst hatte vor 30 Jahren Syphilis akquiriert. Schon im Jahre 1896, also 6 Jahre, bevor er in meine Behandlung kam, begann er, an einem Halsleiden zu laborieren, welches sich in Anfällen von Husten, Heiserkeit und leichten Atembeschwerden äußerte. Er suchte damals eine Wiener Klinik auf, woselbst ihm angeblich ein Gewebsstückchen aus dem oberen Teil der Luftröhre entfernt worden sein soll.[1]) Die darauf folgende Zeit blieb er von seinen Beschwerden ziemlich verschont, bis ihn eine neuerlich auftretende Heiserkeit mit geringfügiger Atembehinderung veranlaßte, im April 1902 mein Ambulatorium im k. k. Krankenhause Wieden aufzusuchen.

Der im übrigen gesund aussehende Mann bot damals folgenden laryngoskopischen Befund: Beide Stimmlippen mäßig verdickt; unterhalb der vorderen Kommissur einige knötchenförmige Prominenzen von weißlichgrauer Farbe und mittelweicher Konsistenz, welche den Glottisschluß etwas behindern und zusammen etwa das Volumen einer Erbse ausmachen.

Die kleinen Tumoren, welche das Aussehen von Papillomen hatten, wurden von mir mit der Schrötterschen Pinzette abgetragen, worauf die Schleimhautfläche glatt erschien — nirgends eine Ulceration. Der histologische Befund lautete: Epithelialkarzinom.

Nach dieser Zeit erschien der Kranke ab und zu, ohne andere subjektive oder objektive Erscheinungen, als die eines chronischen Kehlkopfkatarrhs zu zeigen, d. h. die Stimmlippen blieben — besonders subglottisch — etwas verdickt, gelbrötlich verfärbt, in der vorderen Commissur kein nachgewachsenes Gewebe. Stimme und Atmung immer gleichmäßig gut. An eine radikale Operation war begreiflicherweise in diesem Stadium, in dem der Kehlkopf eigentlich, wie oben beschrieben, fast gar keine pathologischen Zeichen bot, nicht zu denken; eher war ich schon damals geneigt, das Ergebnis der histologischen Untersuchung in Zweifel zu ziehen. Dann trat eine lange Pause in den Besuchen des Kranken ein, weil er, wie er mitteilte, sich durchaus wohl befand und seine Stimme so gut war, daß er anstandslos seinem anstrengenden Beruf nachgehen konnte.

Erst am 24. September 1904 erschien er wieder mit der Angabe, seit einiger Zeit heiser zu sein und etwas schwerer zu atmen. Die laryngoskopische Untersuchung bot folgenden Befund: Unterhalb der linken Stimmlippe geht von der linken Trachealwand bis vorne an die Mittellinie ein unregelmäßig und nicht scharf begrenzter, flachrundlicher Tumor mit körnchenförmiger Oberfläche aus. In der vorderen Commissur und unter dem vorderen Ende der rechten Stimmlippe ist die glatte Schleimhaut wulstförmig verdickt. Nirgends Ulceration. Beweglichkeit

[1]) Die meinerseits an der Klinik durchgeführten Nachforschungen bezüglich näherer Daten blieben leider erfolglos.

Digitized by Google
Original from UNIVERSITY OF CALIFORNIA
Generated on 2019-10-24 12:58 GMT / http://hdl.handle.net/2027/uc1.b3252760
Public Domain in the United States, Google-digitized / http://www.hathitrust.org/access_use#pd-us-google

beider Stimmlippen nicht gestört. Keine Schwellung der regionären Lymphdrüsen. Über beiden Lungenspitzen war der Schall verkürzt, allenthalben waren trockene Rasselgeräusche hörbar. Im Sputum keine Tuberkelbazillen.

Da der laryngoskopische Befund durchaus nicht dem eines malignen Neoplasmas gleichsah, konnte ich mich trotz der seinerzeitigen histologischen Diagnose zum Vorschlag einer Radikaloperation nicht entschließen und nahm vielmehr am 5. X. 1904 die endolaryngeale Exstirpation des linkseitigen Tumors vor, der eine sehr weiche Konsistenz zeigte. Die histologische Untersuchung wurde diesmal von einem anderen Untersucher durchgeführt und ergab: Cylindrom.

24. X. 1904. An der linken Trachealwand ein etwa linsengroßer Tumorrest, der rechtseitige Schleimhautwulst stark geschrumpft, ohne daß daselbst operativ vorgegangen wäre. Keine Atembeschwerden mehr. Stimme klar. Der Tumorrest wurde galvanokaustisch behandelt, worauf nach einigen Tagen alles krankhafte Gewebe verschwunden war.

Erst am 11. VII. 1905 kam der Kranke, der immer seinem Berufe nachgegangen war, wieder. Er war heiser und hatte öfters etwas Blut ausgehustet. Sein Allgemeinbefinden war sehr gut. Der Befund im Kehlkopfe zeigte eine leichte Geschwulstbildung unter der linken Stimmlippe und veranlaßte mich, eine neuerliche Abtragung eines Stückchens des linkseitigen subglottischen Infiltrates vorzunehmen. Die Untersuchung ergab: Epithelialkarzinom.

Am 13. X. 1905 wurde wieder ein erbsengroßes, weißlich aussehendes, kugelig geformtes Stückchen abgetragen und die histologische Untersuchung einem dritten Pathologen übertragen. Befund: Perivaskuläres Sarkom.

Am 8. I. 1908 erscheint der Patient wieder und gibt an, sich in der Zwischenzeit sehr wohl befunden zu haben. Sein Allgemeinzustand ist recht gut, nur leidet er seit kurzer Zeit an Atemnot, Husten und ist stark heiser. Unterhalb der vorderen Commissur erscheint eine grobkörnig aussehende, blaßrote, sich in die Trachea fortsetzende Masse, welche auch ein wenig die obere Fläche der vorderen Enden der Stimmlippen überwuchert und die Glottis verengt. Die ganze Umgebung ist gerötet und geschwellt. Motilität nicht eingeschränkt.

13. I. 1908 Probeexcision. Histologischer Befund: Epithelialkarzinom (erster Untersucher).

Am 5. II. 1908 erfolgte die Vorstellung des Mannes in der Wiener Laryngologischen Gesellschaft mit dem Hinweis darauf, daß die Beobachtung des Falles eine Inkongruenz des klinischen Befundes und Verlaufes mit dem histologischen Untersuchungsergebnis aufweise.

Es wurde von den Diskussionsrednern übereinstimmend hervorgehoben, daß der vorgezeigte Fall ein von Karzinom so abweichendes Bild biete, daß mit Recht an der Richtigkeit der histologischen Untersuchung gezweifelt werden könne und daß tatsächlich derzeit von der Vornahme einer eingreifenden Operation abzusehen wäre. Man neigte vielmehr der Ansicht zu, daß es sich

Digitized by Google
Original from UNIVERSITY OF CALIFORNIA
Generated on 2019-10-24 12:58 GMT / http://hdl.handle.net/2027/uc1.b3252760
Public Domain in the United States, Google-digitized / http://www.hathitrust.org/access_use#pd-us-google

um tuberkulöse Infiltrate oder chronisch entzündliche Schwellungen handeln müsse.

Erst am 15. V. 1908 sah ich den Kranken wieder. Jetzt hatte er ein ganz verändertes Aussehen, er war stark heiser, sah abgemagert aus und atmete schwer. Die rechte Stimmlippe erschien dick, besonders subglottisch und war schwer beweglich, die linke Stimmlippe sah ziemlich normal aus und war gut beweglich. Ein Tumor, eine Granulation, ein Geschwür war nicht zu sehen. Trotzdem das laryngoskopische Bild auch jetzt nicht das Aussehen eines malignen Neoplasmas bot, schlug ich dem Kranken dennoch im Hinblick auf die früheren histologischen Untersuchungsergebnisse und den verschlimmerten Allgemeinzustand eine radikale Operation vor. Die Vornahme derselben wurde sowohl vom Pat. als auch seiner Umgebung entschiedenst abgelehnt, und der Kranke ging auf das Land und kam im September wieder zurück. Sein Allgemeinzustand hatte sich sehr verschlimmert, er war kaum zu erkennen, zum Skelett abgemagert, konnte vor Schwäche sich kaum aufrecht halten und atmete mit der größten Schwierigkeit und mit weithin hörbarem Stridor und unter Mithilfe der Auxiliarmuskeln. Er war schlaf- und appetitlos.

Am 7. IX. 1908 führte ich die Tracheotomie aus, welche glatt verlief. Von diesem Augenblick an besserte sich das Befinden wieder rapid. Der Pat. konnte schlafen, essen, atmete frei und nahm in wenigen Wochen um 10 *kg* Körpergewicht zu. Er konnte wieder nach Hause entlassen werden.

24. XI. 1908: Pat. fühlt sich sehr wohl, atmet gut durch die Kanüle, hat eine rosige, gesunde Gesichtsfarbe und nimmt fortdauernd an Gewicht zu. Laryngoskopischer Befund: An Stelle der Stimmlippen zwei dicke, die Glottis fast vollkommen verschließende Wülste von anscheinend normaler rosaroter Schleimhaut bedeckt. Zwischen diesen beiden Wülsten ragt ein anscheinend von der linken Stimmlippe ausgehender dicker Wulst hervor. Nirgends eine Ulceration. Die Drüsen am Halse besonders rechts vergrößert, nicht druckempfindlich. An dem Befunde eines malignen Neoplasmas war jetzt nicht mehr zu zweifeln.

29. I. 1909. Ausgezeichnetes Wohlbefinden. Körpergewichtszunahme andauernd. Aus der Trachealkanüle ab und zu leichte Blutung. Die Wülste im Kehlkopf derart vergrößert, daß kein Lumen mehr zu erkennen ist. Das Sprechen — auch bei verschlossener Kanüle — gelingt schlecht, weil der Kehlkopfraum oberhalb der Kanüle vollkommen undurchgängig ist. Es werden in den folgenden Wochen Versuche gemacht, verschieden geformte Schornsteinkanülen einzuführen. Es gelang jedoch nicht, einen Weg in den Larynx zu finden. Es wucherte vielmehr Granulationsgewebe durch die an der oberen Kanülenwand befindliche Öffnung in das Kanülenlumen und mußte öfters abgetragen werden. Wiederholte spontane und artefizielle Blutungen nach solchen Eingriffen.

Digitized by Google
Original from UNIVERSITY OF CALIFORNIA
Generated on 2019-10-24 12:58 GMT / http://hdl.handle.net/2027/uc1.b3252760
Public Domain in the United States, Google-digitized / http://www.hathitrust.org/access_use#pd-us-google

17. V. 1909: Zu beiden Seiten des Halses treten die Drüsenschwellungen stärker hervor, Sie sind in harte Infiltrate umgewandelt. An einer Stelle links Fluktuation. Spitalsaufnahme auf die chirurgische Abteilung von Prof. Dr. Schnitzler im Krankenhaus Wieden. Incision und Eiterentleerung.

Am 14. VII. 1909 wird ein Stück Drüsentumor aus der linken Halsseite exstirpiert und histologisch untersucht. Befund: „Karzinom ähnlich einem Endothelialkrebs" (Prosektor Dr. Zemann). Im weiteren Verlaufe stellten sich hie und da leichte phlegmonöse Schwellungen rings um die Kanülenöffnungen und Blutungen aus der Trachealöffnung ein. In dieser Zeit traten auch Schluckbeschwerden auf. Im übrigen bestand leidliches Wohlsein.

Zu Anfang des Jahres 1910 wurde der Ernährungszustand sichtlich schlechter, der Kranke magerte wieder ab und zeigte Ödeme an den Unterschenkeln. Sehr allmählich nahmen die Schluckbeschwerden zu. Hie und da kamen wieder Blutungen aus der Trachea, die erst in der letzten Zeit einen intensiven Charakter annahmen und den Kranken stark herunterbrachten. Unter zunehmender Kachexie trat am 31. VIII. 1910 der Exitus ein.

Der Sektionsbefund (Prosektor Dr. Zemann) lautete: Der hintere untere Rachenraum erfüllt durch eine markig weiche, rötlichgraue, oberflächlich kleinzottige Geschwulst, welche sich aus dem rechten Sinus piriformis empordrängt und medianwärts vor den Aditus ad laryngem legt, indem sie die rechte Plica aryepiglottica nach links und abwärts drängt. Nach unten steht die Geschwulst in ausgedehnter Fläche mit der rechten Larynxwand in innigem Zusammenhang. Beim Eröffnen des Kehlkopfes von hinten zeigt sich, daß die Stimmbänder in ganzer Ausdehnung durch die gleiche exulcerierte Aftermasse ersetzt sind, welche sich besonders von der rechten Seite hervordrängt. Von den Stimmbändern nach abwärts wird das Infiltrat immer dünner, wobei seine Oberfläche überall exulceriert ist, so daß es sich in der Höhe des ersten Trachealringes in Form eines sehr seichten Geschwüres mit mißfarbiger Basis unregelmäßig gegen die normale Trachealschleimhaut abgrenzt. Die rechte Larynxwand ist in ihrer ganzen Dicke von der weißlichen Aftermasse infiltriert und substituiert. Die an den Kehlkopf angrenzenden Weichteile der rechten Halsseite starr und hart. Auf horizontalen und vertikalen Durchschnitten erscheint das intermuskuläre und perivaskuläre Zellgewebe reichlicher entwickelt, weiß, sehr dicht und schließt kleine rundliche oder spaltförmige Hohlräume ein, welche mit weißem breiig-weichen oder trockenbröckeligem Inhalt erfüllt sind. Die Lymphdrüsen der rechten Halsseite von der Clavicula bis in die Höhe des Zungenbeines bohnen- bis haselnußgroß, hart, in dichtes Zellgewebe eingebettet. Auf dem Durchschnitt sind sie trocken, weiß, größere und kleinere gelbliche, sehr trockene Herde einschließend. Diagnose: Carcinoma laryngis.

Die histologische Untersuchung des Neoplasma, welche in freundlicher Weise ebenfalls durch Herrn Prosektor Dr. Zemann geschah, ergab folgendes

Digitized by Google
Original from UNIVERSITY OF CALIFORNIA
Generated on 2019-10-24 12:58 GMT / http://hdl.handle.net/2027/uc1.b3252760
Public Domain in the United States, Google-digitized / http://www.hathitrust.org/access_use#pd-us-google

Resultat: Das Neoplasma im Larynx und Pharynx besteht zunächst aus dem Bindegewebe, welches in reichlichen Zotten auswächst. Diese sind sehr mannigfaltig: bald dick, kurz, rundlich, bald lang und schlank; manche dieser schlanken auch in kurze dünne Ästchen auslaufend. Das Gewebe der Zotten ist ein faseriges, dichteres oder lockereres Bindegewebe, in dem sich kleinere oder größere Häufchen kleiner Kerne finden. Oft finden sich ausgedehnte Infiltrate von einkernigen Leukocyten, so daß manche Papillen in ganzer Ausdehnung gleichmäßig infiltriert sind. Das Epithel ist nur in den Spalträumen zwischen den Zotten erhalten. Hier sitzen unmittelbar auf dem Bindegewebe reihenweise kurze, schmale, ungleich große Zylinderzellen. Dann folgen unregelmäßig gestellte, in vielfacher Schichtung längere, sehr schmale, dichter aneinander gepreßte Zellen und zu oberst unregelmäßig durcheinander geworfene Zellen, die teils spindelförmig, teils verschiedengestaltig sind. An einzelnen Stellen sind die Zellen zu unförmlichen Ballen gepreßt. innerhalb deren die Zellumrisse kaum mehr erkennbar sind. Während in großer Ausdehnung das Epithel eine scharfe Abgrenzung gegen das Bindegewebe zeigt, dringt es hie und da in Form mächtiger Zapfen in das Bindegewebe vor. Letzteres ist in den tieferen Lagen mächtiger entwickelt und schließt engere und weitere Lymphräume ein, welche mit kleinen rundlichen, epithelähnlichen Zellen vollständig erfüllt sind. In den zentralen Anteilen dieser Hohlräume finden sich große Zellen mit reichlichem Protoplasma und großen Kernen. In besonders großen Hohlräumen findet man ein Zusammenfließen der Zellen zu scholligen, strukturlosen Massen. Auch die größeren Lymphgefäße sind in gleicher Weise von Krebszellen vollständig erfüllt, die das gleiche Verhalten wie in den Lymphspalten zeigen. Das Lymphdrüsengewebe ist vollständig durch Karzinomgewebe ersetzt, nur hie und da sind schmale Streifchen Lymphdrüsengewebes nachweisbar.

Die Beobachtung des Verlaufes des eben beschriebenen Falles kann nach mehrfachen Richtungen hin als lehrreich bezeichnet werden.

Zunächst wäre der Umstand hervorzuheben, daß wir erst im sechsten Jahre unserer Beobachtung aus dem klinischen Bilde mit Bestimmtheit die Diagnose Karzinom zu stellen imstande waren. In den früheren Jahren war kein ausgesprochener Tumor zu sehen gewesen, es hatte sich kaum ein Fortschreiten des Prozesses gezeigt, es war keine Herabsetzung der Beweglichkeit der einen oder anderen Stimmlippe aufgetreten, trotzdem sich der Prozeß in deren unmittelbarer Nähe abspielte. Alle Begleiterscheinungen — die Heiserkeit und die Atembeschwerden — gingen immer wieder zurück, wenn durch einen geringfügigen endolaryngealen Eingriff verhältnismäßig kleine Gewebsstückchen entfernt worden waren und die Luftpassage freier wurde. Der Allgemeinzustand war ständig der denkbar beste, ja es stellte sich sogar eine ganz auffallende Gewichtszunahme, Hebung des Ernährungszustandes und

Generated on 2019-10-24 12:58 GMT / http://hdl.handle.net/2027/uc1.b3252760
Public Domain in the United States, Google-digitized / http://www.hathitrust.org/access_use#pd-us-google
Digitized by Google
Original from UNIVERSITY OF CALIFORNIA

blühendes Aussehen zu einer Zeit ein, in der der lokale Prozeß schon eine beträchtliche Ausdehnung genommen haben mußte.

Der laryngoskopische Befund war trotz bereits 6jähriger Beobachtungszeit noch so täuschend, daß gelegentlich der bereits erwähnten Vorstellung in der Wiener Laryngologischen Gesellschaft ein Redner, der den Pat. schon früher öfters gesehen hatte, erklärte, daß er „damals so wenig wie heute nach dem laryngoskopischen Befund einen Verdacht geschöpft habe, daß es sich um Karzinom handeln könne." „Damals haben beiderseits subglottische Infiltrate, wie wir dies bei der chronischen Tuberkulose regelmäßig sehen, bestanden." Ja, er bezeichnete sogar Stellen an der rechten Stimmlippe für vernarbt.

Ein anderer Redner, der ebenso wie der vorige zu den Kapazitäten unseres Faches zählt, sprach sich dahin aus, daß ihn der Befund an und für sich gar nicht veranlassen würde, wegen etwaigen Verdachtes auf Karzinom eine Probeexcision zu machen. „Es ist das Bild einer gleichmäßigen zirkulären Infiltration unterhalb der Stimmbänder und dabei keine Bewegungseinschränkung im Cricoarytaenoidgelenk vorhanden; eine Laryngitis submucosa subglottica, wie man sie namentlich bei Tuberkulose, nicht aber bei Karzinom zu sehen gewohnt ist." Es sei mit Sicherheit zu erwarten, „daß die histologische Diagnose nach nochmaligen Probeexcisionen und Untersuchungen eine Korrektur erfahren wird."

Auch ein dritter Redner sprach sich für die Annahme eines „chronischen subglottischen Prozesses mit pachydermischer Bildung" und gegen Karzinom aus.

Es kommt wohl selten vor, daß ein karzinomatöser Prozeß, der bereits so lange Zeit besteht, so wenig charakteristische Kennzeichen bietet, daß seine Diagnose auf solche Schwierigkeiten stößt.

Ein Einwand, der etwa dahin ginge, daß nachträglich eine Umwandlung des ursprünglich benignen Prozesses in eine maligne Neubildung stattgefunden haben sollte, kann kaum angenommen werden. Denn einerseits können derartige Umwandlungen von gutartigen Neubildungen in bösartige nach der bekannten Sammelforschung von Semon so gut wie ausgeschlossen werden, und andrerseits hat ja bereits die erste histologische Untersuchung tatsächlich Karzinom ergeben und eben nur der merkwürdige klinische Verlauf, der nicht im Einklang zu dieser Diagnose stand, hat unsere Skepsis wachgerufen.

Der zweite Punkt, welcher unser Interesse erweekt, betrifft die lange Dauer der Erkrankung. Der Pat. stand durch $8^1/_2$ Jahre wegen desselben Leidens in unserer Beobachtung. Es ist zwar bekannt, daß sich das Kehlkopfcarcinom in einzelnen Fällen nur äußerst langsam entwickelt. So teilte, um nur einige Fälle aus der jüngeren Literatur zu erwähnen, Chiari[1]) einen ver-

[1]) Archiv f. Laryngol., 1898.

Digitized by Google
Original from UNIVERSITY OF CALIFORNIA
Generated on 2019-10-24 12:58 GMT / http://hdl.handle.net/2027/uc1.b3252760
Public Domain in the United States, Google-digitized / http://www.hathitrust.org/access_use#pd-us-google

hältnismäßig gutartigen Fall von 6jähriger Beobachtungszeit mit. Gleitsmann berichtet auf dem XVI. Internationalen Medizin. Kongreß in Budapest 1909, daß er 12 Jahre lang einen Fall von Kehlkopfkrebs gesehen habe, und Harmon Smith beschreibt in der 31. Jahresversammlung der American Laryngol. Association vom Jahre 1909 einen Fall, der durch 13 Jahre in seiner Beobachtung gestanden war. Immerhin dürfte eine Beobachtungszeit von $8^1/_2$ Jahren nicht zu den Alltäglichkeiten gehören. Hierzu kommt aber noch der wichtige Umstand, daß wir allen Grund haben anzunehmen, daß die Krankheit schon 6 Jahre vor dem Beginne unserer Beobachtung bestanden haben dürfte, da nach der anscheinend verläßlichen Angabe des Mannes schon im Jahre 1896 die Entfernung einzelner Stückchen — wie er mit Bestimmtheit angab — „aus dem oberen Teil der Luftröhre" vorgenommen worden war. Diese Annahme kann gewiß nicht als unwahrscheinlich bezeichnet werden, da wir selbst während der $8^1/_2$jährigen Beobachtungszeit die Tendenz zu ungemein schleppendem Verlauf wahrnehmen konnten. Es würde dann eine Dauer von $14^1/_2$ Jahren resultieren.

Nun kommen wir auf einen dritten, nicht minder bedeutungsvollen Punkt, auf die Bedeutung der mikroskopischen Untersuchung für die Diagnose des Larynxkarzinoms, zu sprechen.

Fast alle Autoren sind der Meinung, daß dies histologische Untersuchung zwar von größter Bedeutung ist, aber nicht immer absolut richtige Resultate ergibt.

Nach O. Chiari[1]) steht die Sache so, „daß man die histologische Untersuchung von exstirpierten Stücken einer Neubildung als unwiderleglichen Beweis für die Beschaffenheit dieser Geschwulst, ob gutartig oder bösartig, allgemein anerkennt", wenn dabei folgende Bedingungen erfüllt sind: „Die Untersuchung muß von einem tüchtigen Histologen durchgeführt werden. Ferner muß von der Geschwulst nicht bloß ein oberflächlicher Teil, sondern ein bis zum Gesunden reichendes Stück zur Untersuchung verwendet werden". Die Untersuchung muß eventuell wiederholt werden, bis sie sicheren Aufschluß gibt.

Chiaris Vertrauen zu dem Ergebnis der histologischen Untersuchung, das aus diesen Ausführungen herausleuchtet, scheint jedoch später an Festigkeit etwas eingebüßt zu haben. Denn gelegentlich der Karzinomdebatte am XVI. Internat. Mediz. Kongreß in Budapest im Jahre 1909 hören wir von dem erfahrenen Kliniker die Bemerkung: Die histologische Untersuchung ist von größter Wichtigkeit, wenn sie auch nicht absolut unfehlbar ist.

In derselben Diskussion meinte Thost, daß auf die mikroskopische Diagnose nicht immer so sicher gebaut werden sollte. Die klinischen Symptome sind wichtiger. Auch Hajek berichtete bei derselben Gelegenheit über zwei

---

[1]) „Die Bedeutung der histologischen Untersuchung für die Diagnose des Karzinoms der oberen Luftwege". Festschrift für Hans Chiari, 1908.

Digitized by Google
Original from UNIVERSITY OF CALIFORNIA
Generated on 2019-10-24 12:58 GMT / http://hdl.handle.net/2027/uc1.b3252760
Public Domain in the United States, Google-digitized / http://www.hathitrust.org/access_use#pd-us-google

Fälle, bei denen trotz positiven mikroskopischen Befundes der weitere Verlauf keinen Kanzer ergeben habe. „Es ist eben die mikroskopische Diagnose auch nicht absolut sicher".

Schmiegelow[1]) warnt geradezu, allzufest an die Richtigkeit der mikroskopischen Untersuchung zu glauben.

Wie verhält sich nun die Beobachtung unseres Falles zu der Beantwortung der eben ausgeführten Streitfrage? Einerseits konnten wir die Erfahrung machen, daß der histologische Befund schon zu einer Zeit auf „Karzinom" lautete, da die klinischen Erscheinungen noch kein einziges auf Karzinom verdächtiges Zeichen aufwiesen, ferner daß die Pathologen bei wiederholten Untersuchungen an der ursprünglichen Diagnose festhielten, trotzdem die klinischen Symptome durch viele Jahre hindurch gegen die Malignität sprachen und trotzdem erfahrene klinische Fachmänner eben im Vertrauen auf die klinischen Symptome, an der Richtigkeit der mikroskopischen Diagnose zweifelten. Die ersteren haben zum Schlusse Recht behalten, so daß wir unseren genau verfolgten und beobachteten Fall nicht als Stütze für den Beweis der Unzuverlässigkeit der Mikroskopie heranziehen können, wie wir im Verlaufe der langjährigen Beobachtung wiederholt zu tun versucht waren und wie wir es gewiß auch getan hätten, wenn wir nicht — und das ist der springende Punkt — zum Schlusse die Möglichkeit gehabt hätten, die Diagnose der Pathologen durch die Beobachtung des Endstadiums und durch den Obduktionsbefund zu verifizieren.

Wir müssen im Gegenteil aus der Beobachtung unseres Falles die Lehre ziehen, nur dann eine irrtümliche pathologisch-anatomische Diagnose anzunehmen, wenn ein bis an das Ende beobachteter Fall bei der Sektion einen gegenteiligen Befund ergeben würde. Die lange Dauer der Erkrankung und alle anderen klinischen Symptome dürfen uns keinen sicheren Beweis der Unrichtigkeit der mikroskopischen Diagnose abgeben, auch wenn anscheinend Widersprüche vorhanden sind. Wenn unser Fall nicht zur Obduktion gekommen, sondern schon in einem der früheren Stadien aus unserem Gesichtskreise geschwunden wäre, dann wäre er sicherlich als Beleg für die Unzuverläßlichkeit der histologischen Untersuchung verwertet worden, weil wir unseren klinischen Symptomen und dem Verlaufe mehr Zutrauen entgegengebracht hätten.

Im engsten Zusammenhang mit der Frage der absoluten Zuverlässigkeit der mikroskopischen Diagnose steht die weitere Frage: Sollen dem Pathologen von seiten des Klinikers jene Momente mitgeteilt werden, welche auf die Beurteilung des Prozesses vom klinischen Standpunkt aus bedeutungsvoll erscheinen, oder soll der Pathologe vollkommen unbeeinflußt sein Urteil sbgeben.

---

[1]) Klinische Beiträge zur Pathologie des Kehlkopfkrebses. Archiv f. Laryngol., Bd. XXIII, 1910.

Digitized by Google
Original from UNIVERSITY OF CALIFORNIA
Generated on 2019-10-24 12:58 GMT / http://hdl.handle.net/2027/uc1.b3252760
Public Domain in the United States, Google-digitized / http://www.hathitrust.org/access_use#pd-us-google

Nach dieser Richtung bestehen prinzipielle Meinungsdifferenzen unter den Autoren. Roosings[1]), der kein volles Zutrauen zur sachkundigen Mikroskopie hegt, steht auf Seiten derer, welche es nicht für überflüssig ansehen, dem Mikroskopiker die Details der Krankengeschichte zur Information mitzuteilen.

Den entgegengesetzten Standpunkt vertritt Hecht.[2]) „Der Pathologe soll ganz unbefangen sein Urteil abgeben, um jede suggestive Beeinflussung zu vermeiden; dann aber nach Abgabe dieses Urteils, insbesondere beim Entschluß über folgenschwere therapeutische Eingriffe sollen Therapeut und Pathologe ihre Befunde vergleichen und kritisch gegeneinander abwiegen, um bei erst vollständiger Übereinstimmung die therapeutische Folgerung zu ziehen. Unbedingt nötig ist dies aber, wenn sich zwischen dem klinischen und mikroskopischen Befunde Widersprüche ergeben; hier muß und wird eine eingehende Besprechung im Verein mit wiederholt vorgenommenen Untersuchungen den klinischen und pathologisch-anatomischen Befund auf eine gemeinsame, richtige, chirurgische Basis stellen."

Nach den Erfahrungen, welche uns der beschriebene Fall gelehrt hat, müssen wir uns vollkommen den Anschauungen von Hecht anschließen. Auch wir haben den Pathologen zunächst ohne weitere Mitteilungen die Probestückchen übergeben und sind erst nach erfolgter mikroskopischer Untersuchung zu eingehenderen aufklärenden Erörterungen geschritten. Trotz der von uns geäußerten, aus den klinischen Symptomen begründeten Bedenken haben die Pathologen ihren Standpunkt, der, wie sich nachher herausstellte, auch der richtige war, nicht verlassen und demnach in diesem Falle die Probe ihrer Zuverlässigkeit glänzend bestanden.

Endlich wird uns noch die Erörterung der Frage nach der Art des therapeutischen Vorgehens durch die Beobachtung unseres Falles aufgedrängt.

Immer und überall wird als oberster allgemein gültiger Grundsatz die Maxime propagiert, daß man sich bestreben müsse, den Kehlkopfkrebs in einem möglichst frühen Stadium zu erkennen, um ihn mit Aussicht auf Erfolg möglichst frühzeitig der radikalen operativen Behandlung zuführen zu können.

Beim Kehlkopfkarzinom können nun zweierlei Operationsmethoden als radikale bezeichnet werden, einerseits die Thyreotomie (Laryngofission) mit Abtragung aller kranken Teile bis in das gesunde Gewebe und nachherigem Verschluß des Larynx oder der Herstellung einer Kommunikation nach außen

[1]) „Über die Sicherheit der histologischen Geschwulstdiagnose als Basis radikaler chirurgischer Eingriffe". Münchener med. Wochenschr., Nr. 38, 1908.

[2]) „Die klinische Verwertung pathologisch-histologischer Diagnosen". Monatschrift f. Ohrenhk., 1908.

Digitized by Google
Original from UNIVERSITY OF CALIFORNIA
Generated on 2019-10-24 12:58 GMT / http://hdl.handle.net/2027/uc1.b3252760
Public Domain in the United States, Google-digitized / http://www.hathitrust.org/access_use#pd-us-google

(Laryngostomie), andrerseits die halbseitige oder totale Larynxexstirpation.

Wenn der einzelne Fall ein derartiger ist, daß die Thyreotomie angezeigt erscheint, das heißt wenn der Sitz des Cancers sich innerhalb des Kehlkopfes befindet und noch nicht allzu weit in die Tiefe der Gewebe gegriffen hat, so daß Aussicht vorhanden ist, daß auch bei Erhaltung des größten Teils des Kehlkopfskelettes alles Krankhafte entfernt werden kann, dann ist gegen die Gültigkeit des frühes genannten Grundsatzes nichts einzuwenden. Denn die Gefahren der Thyreotomie und der Laryngostomie sind nicht allzu große und der Zustand nach der Operation kein allzu jämmerlicher. Der Kranke kann leidlich sprechen, der Schluckakt ist nicht behindert und die Aussicht auf Lebensverlängerung doch verhältnismäßig groß.

Anders steht die Sache, wenn es sich um die Ausführung der halbseitigen oder totalen Larynxexstirpation handelt. Da müssen besonders folgende zwei Momente in Erwägung gezogen werden.

Der erste Faktor betrifft die enorm große Mortalität der wegen Krebs ausgeführten Larynxexstirpationen. Sie hat sich allerdings in den letzten Jahren, wie aus dem trefflichen Referat von Chiari zu entnehmen ist, welches er in seiner Arbeit „Über die Behandlung des Kehlkopfkrebses“[1]) geliefert hat und welches nicht nur seine persönliche Statistik, sondern die Bearbeitung aller wichtigen, bisher mitgeteilten statistischen Arbeiten anderer Autoren enthält, wesentlich gebessert, bleibt jedoch immer noch enorm hoch, welcher Umstand ganz begreiflich erscheint, wenn wir bedenken, welch vielfachen Gefahren der Operierte ausgesetzt erscheint. Wenn wir auch von der häufig vorkommenden unklaren Todesursache, die man als Shock bezeichnet, absehen, so muß doch die Ausbreitung einer Infektion in das Mediastinum, ferner das Auftreten von profusen Blutungen und die Inanition infolge Schluckbehinderung in Rechnung gezogen werden. Als allerhäufigste Todesursache muß aber die Aspirationspneumonie bezeichnet werden, eine Komplikation, welche allerdings seit der Einführung der Gluckschen Methode viel seltener geworden ist.

Der zweite Faktor betrifft den Umstand, daß wir, wenn wir auch frühzeitig operieren, nicht immer imstande sind, alle erkrankten Teile zu entfernen, weil auch bereits die Umgebung ergriffen ist und weil die Drüsen miterkrankt sind. Da ist also wieder die Aussicht auf ein Rezidiv sehr groß. Wir setzen den Kranken den Unannehmlichkeiten und Gefahren des schweren operativen Eingriffes aus, wir erhalten ihn zwar vielleicht am Leben, um ihn dann schließlich nach kurzer Zeit dem Siechtum oder den als Komplikationen auftretenden Krankheiten zu überlassen. Den fraglichen Vorteil der Lebensverlängerung hat er im besten Falle mit der Einbuße der normalen Sprache und mit all den schweren Unzuträglichkeiten des Tragens der Trachealkanüle eingetauscht.

[1]) Wiener med. Wochenschr., 1909, Nr. 26.

Digitized by Google
Original from UNIVERSITY OF CALIFORNIA
Generated on 2019-10-24 12:59 GMT / http://hdl.handle.net/2027/uc1.b3252760
Public Domain in the United States, Google-digitized / http://www.hathitrust.org/access_use#pd-us-google

Es erscheint aus diesen Gründen sehr wichtig, auf Fälle hinzuweisen, welche verhältnismäßig milde verlaufen und sich enorm langsam ausbreiten, so daß der Kranke, der sich lediglich ab und zu kleineren chirurgischen Eingriffen unterzieht, viele Jahre in verhältnismäßig ungestörter Gesundheit zu leben imstande ist.

In unserem Falle war die Ausführung der Thyreotomie mit partieller Exstirpation der erkrankt befundenen Teile in keinem Stadium indiziert, weil als Ausgangspunkt der Neubildung der subglottische Raum und die obere Partie der Luftröhre erschien. Es hätten schon im Anfangsstadium mindestens der Ringknorpel und die obersten Trachealknorpelringe entfernt werden müssen. Abgesehen davon, daß die Entfernung einzelner Trachealringe nach dem übereinstimmenden Urteile der Autoren eine recht ungünstige Prognose ergibt, wäre auch zu befürchten gewesen, daß es sich, wie dies gewöhnlich der Fall ist, im Verlaufe der Operation herausgestellt hätte, daß die Krankheit schon damals viel weiter ausgebreitet war, als es nach der laryngoskopischen Untersuchung den Anschein hatte. Dabei wollen wir annehmen, daß die Lymphgefäße und Lymphdrüsen der Umgebung noch nicht infiziert waren, welche Annahme einer gangbaren Lehre entspricht, welche besagt, daß der im Innern des Kehlkopfes lokalisierte Krebs aus anatomischen Gründen erst spät den lymphatischen Apparat der Nachbarschaft affiziert.

Wenn wir nun aber nach dem radikalsten Grundsatz vorgegangen und in dem Augenblick die Kehlkopfexstirpation vorgenommen hätten, in welchem der Pathologie zum ersten Male die Diagnose Karzinom, also ungefähr 8 Jahre vor dem Tode, ausgesprochen hatte, so wäre der Mann der größten Wahrscheinlichkeit nach schon einer der Gefahren der Operation erlegen. Aber auch dann, wenn wir ihn über die Fährlichkeiten der ersten Zeit hinweggebracht hätten, wäre das Dasein des Mannes wohl wesentlich trauriger als ohne einen radikalen Eingriff gewesen. Zum mindesten wäre die Ausübung seines Berufes ganz unmöglich gewesen und er wäre während seiner ganzen Lebenszeit zum Tragen der Kanüle und den bekannten Notbehelfen der Verständigung der Kanülenträger verurteilt gewesen. Endlich wäre er nach kürzerer oder längerer Zeit — sicher aber nicht erst nach 8 Jahren — einem Rezidiv oder einer interkurrenten Krankheit erlegen. Das Mißtrauen zur Richtigkeit der histologischen Diagnose und die Wahrnehmung des ungemein milden und langsamen Verlaufes und erst in der letzten Zeit die Erkenntnis des vorgerückten Stadiums hat uns veranlaßt, konservativ vorzugehen und nicht zur radikalen Operation zu schreiten.

So konnten wir beobachten, daß ein Mann mit bereits voll entwickeltem Larynxkarzinom durch viele Jahre verhältnismäßig wohl blieb, sich eines glänzenden Ernährungszustandes erfreute, seine Stimme, wenn sie auch etwas heiser war, gebrauchen und seinem Berufe ungehindert nachgehen konnte und

Generated on 2019-10-24 12:59 GMT / http://hdl.handle.net/2027/uc1.b3252760
Public Domain in the United States, Google-digitized / http://www.hathitrust.org/access_use#pd-us-google
Digitized by Google
Original from UNIVERSITY OF CALIFORNIA

erst nach 7 Jahren, nachdem vorher nur immer geringfügige Eingriffe unternommen worden waren, der Tracheotomie unterzogen werden mußte. Selbst nach Vornahme derselben blühte der infolge der Atemnot herabgekommene Kranke nochmals auf und erlag erst nach weiteren $1^1/_2$ Jahren, also nach einer Gesamtzeit von $8^1/_2$ Jahren, seinem Leiden.

Es bedarf wohl kaum der Erwähnung, daß die vorstehenden Erörterungen nicht etwa als eine Verwerfung der radikalen Operationen bei Larynxkarzinom aufgefaßt werden dürfen. Es sollte vielmehr an der Hand der Beobachtung eines lehrreichen Falles darauf hingewiesen werden, daß es Fälle gibt, bei denen die Larynxexstirpation nicht angezeigt erscheint, selbst wenn die Diagnose unzweifelhaft feststeht und selbst wenn sie in einem anscheinend frühzeitigen Stadium gestellt ist.

Die Hauptkriterien, welche unser therapeutisches Handeln in diesen Fällen zu leiten haben, sind die Berücksichtigung der Lokalisation (nach Krishaber intrinsic und extrinsic) und der Art der Ausbreitung des Neoplasmas, ferner die Würdigung der histologischen Dignität; als verhältnismäßig gutartig gelten bekanntlich der fibröse und der Plattenepithelkrebs, während das verhornende Plattenepithelkarzinom und besonders der Medullarkrebs sehr rasch wachsen und die Drüsen frühzeitig ergreifen, und endlich die Beobachtung des klinischen Verlaufes, welcher auf eine relative Gutartigkeit hinweist. Bei der Beurteilung der Operationsanzeige muß der Wert dieser Faktoren gegenüber den Gefahren des operativen Eingriffes und gegenüber dem kläglichen Zustande nach derselben abgewogen und eingeschätzt werden.

Selbstverständlich gelten diese Einschränkungen für den Kehlkopfkrebs und nur für den Fachmann. Für das große Publikum, welches ja in Sachen der Krebskrankheit nach gewisser Richtung hin aufgeklärt werden soll, hat nach wie vor der Grundsatz zu Recht zu bestehen, daß, je frühzeitiger diese Krankheit erkannt wird, desto günstigere Aussichten für eine radikale Heilung vorhanden sind.

Ein Fall von Tuberkulose der hinteren Rachenwand.

Von Dr. **R. Imhofer** in Prag.

(Mit 2 Figuren.)

Tuberkulöse Granulationsgeschwülste des Rachens sind an und für sich eine ziemliche Rarität; nur vereinzelte Fälle dieser Art sind in der Literatur beschrieben. Suchannek[1]) konnte in seiner Zusammenstellung nur wenige Fälle finden, so einen Fall von Gordon King, je einen von Hajek, William Watson

[1]) Suchannek, Über Tuberkulome der oberen Luftwege. Bresgens Sammlung zwangloser Abhandlungen, Bd. V, H. 6.

Digitized by Google
Original from UNIVERSITY OF CALIFORNIA
Generated on 2019-10-24 12:59 GMT / http://hdl.handle.net/2027/uc1.b3252760
Public Domain in the United States, Google-digitized / http://www.hathitrust.org/access_use#pd-us-google

und Avellis (erwähnt in Schmidts Lehrbuch), und fügte diesen noch einen eigenen Fall hinzu. Hierzu kämen noch als Ergänzung 2 Fälle von Koschier[1]) sowie ein Fall von Schilling.[2]) Alle die hier erwähnten Tumoren hatten aber ihren Sitz im Nasenrachenraum und ihr Ursprungsort ist mit größter Wahrscheinlichkeit in dem lymphatischen Gewebe des Cavum pharyngonasale, der Rachenmandel oder den Resten derselben zu suchen.

Ganz unbekannt aber sind Tuberkulome der Pars oralis des Pharynx, also jenes Teiles der hinteren Rachenwand, der mit Plattenepithel ausgekleidet ist. Die meisten Lehrbücher und Monographien über Pharynxtuberkulose übergehen diese Form tuberkulöser Erkrankung an dieser Stelle entweder vollständig oder erwähnen ausdrücklich, daß tuberkulöse Tumoren an dieser Stelle nicht vorkämen. So sagt M. Schmidt[3]): „In der Pars oralis des Schlundes kommt die Krankheit (Tuberkulose) auch gewöhnlich in Form von Geschwüren vor; Tumoren habe ich in diesen Gegenden nie gesehen. Schnitzler[4]) gibt bei Beschreibung des gleich zu erörternden Krankheitsbildes an, daß er derartige Bilder noch nie unter seinen Tuberkulosefällen beobachtet habe, und auch Kundrat soll, wie Schnitzler hervorhebt, ähnliches nie gesehen haben. Nur einmal konnte Schnitzler eine solche tuberkulöse Tumorbildung an der hinteren Rachenwand beobachten, nämlich bei einem 31jährigen Lungen- und Larynxphthisiker, der mit Tuberkulin behandelt worden war. Hier bildeten sich plötzlich an der vorher nicht erkrankt gewesenen Epiglottis, der hinteren Rachenwand und im Cavum pharyngonasale unter dem Einflusse des Tuberkulins massenhafte miliare Knötchen, die sich zu förmlichen Tumoren von Erbsen- bis Haselnußgröße vereinigten, welche sich dann mikroskopisch als aus Konglomeraten zahlloser Tuberkel gebildet erwiesen. Seifert[5]) meint: „Eine Neigung zu Wucherungsprozessen, wie sie Fraenkel an den Tonsillen beobachtet hat, oder Avellis im Nasenrachenraum in Form von Tumoren, kommt am weichen Gaumen und der hinteren Rachenwand nicht vor, es müßte sich denn um Mischformen von Syphilis und Tuberkulose handeln, wie in den Fällen von Belikowsi und Lustgarten; letzterer sah Geschwüre und fungöse Wucherungen im Rachen, von denen die ersteren durch antisyphilitische Behandlung zur Hei-

[1]) H. Koschier, Über Nasentuberkulose. Wiener klin. Wochenschr., 1895, Nr. 37.

[2]) Schilling, Tuberkulöser Tumor des Rachendaches. Verhandl. d. Vereins süddeutscher Laryngologen, 1906, pag. 99.

[3]) M. Schmidt, Die Krankheiten der oberen Luftwege. II. Aufl., pag. 358.

[4]) J. Schnitzler, Erfahrungen über Anwendung und Wirkung des Tuberkulin bei Kehlkopf- und Lungentuberkulose. Internationale klinische Ruudschau, 1891, H. 13 u. 14.

[5]) O. Seifert, Die Tuberkulose des Rachens. Heymanns Handb. d. Laryngologie, Bd. II.

Digitized by Google
Original from UNIVERSITY OF CALIFORNIA
Generated on 2019-10-24 12:59 GMT / http://hdl.handle.net/2027/uc1.b3252760
Public Domain in the United States, Google-digitized / http://www.hathitrust.org/access_use#pd-us-google

lung gebracht wurden, während letztere bestehen blieben. Ich glaube nach diesen Erhebungen aus der Literatur, daß der von mir beobachtete Fall tatsächlich ein Unicum und einer Veröffentlichung wert ist.

Frl. Božena K., 21 *a*, kam am 24. XI. 1909 mit der Angabe, daß sie seit längerer Zeit eine Rötung der Nasenspitze bemerke, auch könne sie durch die linke Nasenhälfte nicht atmen, die Nase zeigte sich auch beim Eintritt in das warme Zimmer an der Spitze leicht gerötet. Bei Rhinoskopie: rechts normale Verhältnisse; links eine vom vorderen Anteile des Septums ausgehende blasse, höckerige Geschwulst, die bei Berührung leicht blutet und den vorderen Anteil der linken Nasenseite fast vollständig ausfüllt. Rachen, Nasenrachenraum und Larynx normal. In Erinnerung eines analogen Falles entfernte ich nicht nur die Geschwulst mittelst Schlinge, sondern kratzte auch den Grund mit dem scharfen Löffel sorgfältig aus. Die im pathologisch-anatomischen Institute (Professor Kretz) vorgenommene Untersuchung der Geschwulst ergab, wie ich vermutet hatte, die Diagnose Tuberkulom des Septums, was mich veranlaßte, den Geschwürsgrund noch einige Male mit Milchsäure zu tuschieren. Über den Lungen der Befund normal; Pat. hat weder Husten noch sonst irgend welche Beschwerden, auch in hereditärer Hinsicht war nichts Belastendes zu eruieren. Pat. verließ dann Prag und erschien erst am 14. IX. 1910 wieder in meiner Sprechstunde, da sich in letzter Zeit die nach der Operation vollkommen freie Atmung wieder etwas verschlechtert hatte. Ich fand an der Stelle der Geschwulst in der Nase wieder einige Granulationszapfen und im Rachen in der Mitte der Hinterwand zum Teile von der Uvula verdeckt eine erbsengroße Geschwulst mit glatter Oberfläche, die nur an einer Stelle durch eine seichte Furche geteilt war; die Farbe der Geschwulst war blaßrot; gegen die gesunde Umgebung war sie vollkommen scharf abgegrenzt und sonst nirgends im Rachen irgend welche pathologische Veränderungen nachzuweisen. Larynx normal; die linkseitigen submaxillaren Drüsen und die am Kieferwinkel tastbar, aber nicht erheblich vergrößert. Ich kratzte wieder die Granulationen am Septum mit dem scharfen Löffel aus, verätzte die Operationsfläche gleich mit 75%iger Milchsäure und entfernte gleichzeitig die Geschwulst an der hinteren Rachenwand samt einem kleinen Stückchen der umgebenden Schleimhaut mittelst scharfer Zange, ebenfalls unter Verätzung der Operationsfläche mit Milchsäure. Pat. reiste dann wieder ab und erschien am 22. VII. 1911 wieder; Befund: am Nasenseptum, und zwar an der hinteren Circumferenz der ursprünglichen Operationsstelle einige kleine Wucherungen (die ich wieder auskratzte, nun aber die Wundfläche galvanokaustisch verschorfte). Der Rachen vollkommen intakt, an der Stelle der vor einem Jahre entfernten Geschwulst eine kaum sichtbare Narbe. Die Untersuchung des Nasenrachenraumes mittelst Spiegels und Pharyngoskops ergab vollkommen normale Verhältnisse, nirgends war ein Tumor oder Granulationsbildung daselbst wahrzunehmen. Der Larynx

Digitized by Google
Original from UNIVERSITY OF CALIFORNIA
Generated on 2019-10-24 12:59 GMT / http://hdl.handle.net/2027/uc1.b3252760
Public Domain in the United States, Google-digitized / http://www.hathitrust.org/access_use#pd-us-google

etwas anämisch, sonst normal, ebenso die unteren Rachenpartien, Gaumenbögen und Tonsillen. Drüsen unverändert.[1]) Die im pathologisch-anatomischen Institute durchgeführte Untersuchung des Tumors der hinteren Rachenwand ergab wieder den Befund eines Tuberkuloms und werde ich auf denselben weiter unten näher eingehen, möchte aber gleich hier betonen, daß eine Geschwürsbildung weder klinisch noch am makroskopischen Präparate, noch in irgend einem der untersuchten Schnitte wahrzunehmen war (Fig. 1).

Fig. 1.

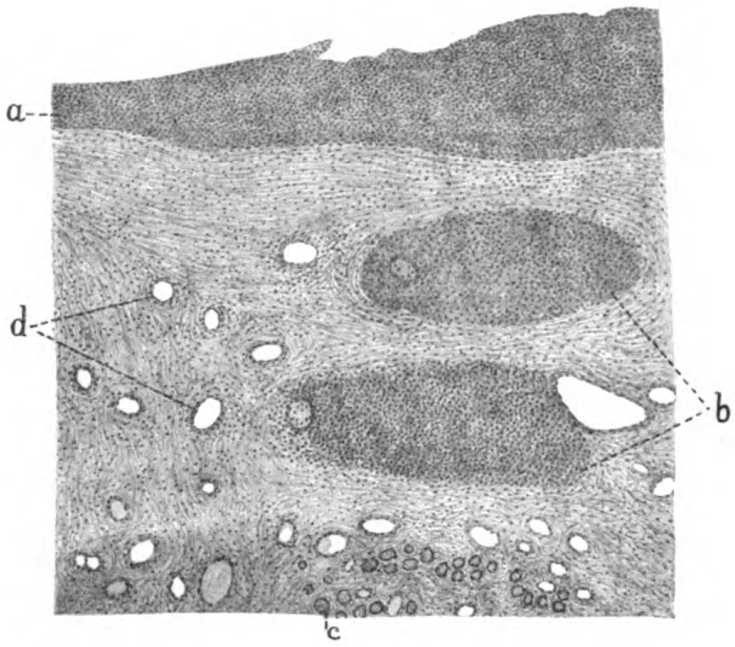

Wie aus dem eben Gesagten hervorgeht, ist dieser Fall von dem bisher bekannten Bilde der Tuberkulose des Rachens in klinischer, pathologisch-anatomischer und histologischer Hinsicht recht verschieden.

Von den eingangs erwähnten Fällen von Tuberkulomen, die vom Nasenrachenraum, also von einem in histologischer Beziehung vom Oropharynx wesentlich abweichenden Boden ausgehend, nicht als Vergleichsobjekte herangezogen werden können, abgesehen, wird die ebenfalls nicht gerade häufig zur Beobachtung gelangende Tuberkulose des Rachens als klinisches Bild derart geschildert, daß sie bei Individuen mit schwerer Lungenphthise, meist auch Larynxphthise in den Endstadien des Prozesses vorkommt, vorwiegend am Gaumen, den

[1]) Anmerkung bei der Korrektur. Eine Untersuchung am 19. XI. 1911 ergab weder in der Nase noch im Rachen Rezidive.

Digitized by Google
Original from UNIVERSITY OF CALIFORNIA
Generated on 2019-10-24 12:59 GMT / http://hdl.handle.net/2027/uc1.b3252760
Public Domain in the United States, Google-digitized / http://www.hathitrust.org/access_use#pd-us-google

Gaumenbogen und der Uvula lokalisiert ist und nur in den vorgeschrittensten Stadien (einen solchen Pat. hatte ich vor einigen Jahren zu beobachten Gelegenheit) auf die hintere Rachenwand übergreift; sie charakterisiert sich als Infiltrate oder miliare Knötchen, welche rasch zerfallen und zur Geschwürsbildung führen, so daß man meist alle 3 Formen, allerdings unter Vorherrschen der Geschwürsbildung vereint sieht. Die Affektion ist außerordentlich schmerzhaft, macht das Schlucken, soweit dies nicht schon die gleichzeitig vorhandene Kehlkopfphthise tut, vollkommen unmöglich und trägt somit zu dem meist sehr rasch erfolgenden Tode des Kranken bei.

Hier dagegen haben wir es mit einer Pat. zu tun, die bei vollkommen gutem Allgemeinbefinden, ohne die geringsten lokalen Beschwerden (Pat. wußte von ihrer Rachenaffektion überhaupt nichts und ging ihrem Berufe während der ganzen Dauer der Behandlung ungehindert nach) bei einem — selbst wenn ich annehme, daß mir geringfügige Veränderungen der Lunge bei der einmaligen Untersuchung entgangen sind — zum mindesten recht geringfügigen Lungenbefund eine vollkommen circumscripte, solitäre, tuberkulöse Rachenaffektion zeigte; dieselbe war zwar nicht primär, aber von dem primären Herde in der Nase räumlich getrennt; sie war nirgends exulceriert, die Umgebung vollkommen normal und ein Jahr nach der Entfernung fand sich kein Rezidiv, während der ursprüngliche Herd in der Nase doch zu Rezidive neigte. Das Bild, welches sich mir bei der Untersuchung zeigte, gleicht auffallend der Abbildung, die Schnitzler (l. c. Fig. 9) von seinem oben erwähnten Falle gibt; der Tumor sah genau so aus wie die dort abgebildeten, nur fanden sich bei Schnitzlers Patienten multiple Tumoren, während dies bei meiner Pat. nicht der Fall war, auch fehlte die im Falle Schnitzlers bei einigen der Tumoren vorhandene Geschwürsbildung: wie schon erwähnt, waren aber diese Tumoren nach Schnitzlers Mitteilungen nach Tuberkulininjektion zustande gekommen, während in meinem Falle eine solche nicht gemacht worden war. Diesen klinischen und pathologisch-anatomischen Unterschieden entsprechen ebenso tiefgreifende histologische Differenzen.

Da mir ein mikroskopisches Präparat von Rachentuberkulose momentan nicht zur Verfügung steht, habe ich zum Vergleich ein dem Atlas von Seifert-Kahn[1]) entnommenes Bild einer Tuberkulose des Pharynx hier wiedergegeben (Fig. 2). Die Unterschiede werden wohl auf den ersten Blick ins Auge fallen. In dem Präparate von Seifert-Kahn sehen wir vom Epithel überhaupt nichts, die Oberfläche des Schnittes ist eine Geschwürsfläche, in meinem Präparate dagegen ein wohlerhaltenes, völlig normales Plattenepithel *(E)*, welches vollkommen kontinuierlich die ganze Oberfläche der Geschwulst überzieht. Ebenso

[1]) Seifert-Kahn, Atlas der Histopathologie der Nase etc., 1895, Taf. XXIX. Fig. 56.

Digitized by Google
Original from UNIVERSITY OF CALIFORNIA
Generated on 2019-10-24 12:59 GMT / http://hdl.handle.net/2027/uc1.b3252760
Public Domain in the United States, Google-digitized / http://www.hathitrust.org/access_use#pd-us-google

durchgreifend ist der Unterschied in den subepithelialen Schichten. Im Falle von Seifert finden wir das Bindegewebe fast vollkommen durch Granulationsgewebe zerstört, hie und da sind einige schlecht tingierte Fasern oder Züge erhalten, dazwischen eingelagerte Miliartuberkel. Diese Veränderungen erstrecken sich, wie Seifert-Kahn in der Erläuterung zu dem Bilde angeben, bis zur Muskulatur und wir sehen erst am unteren Rande des Bildes einige

Fig. 2.

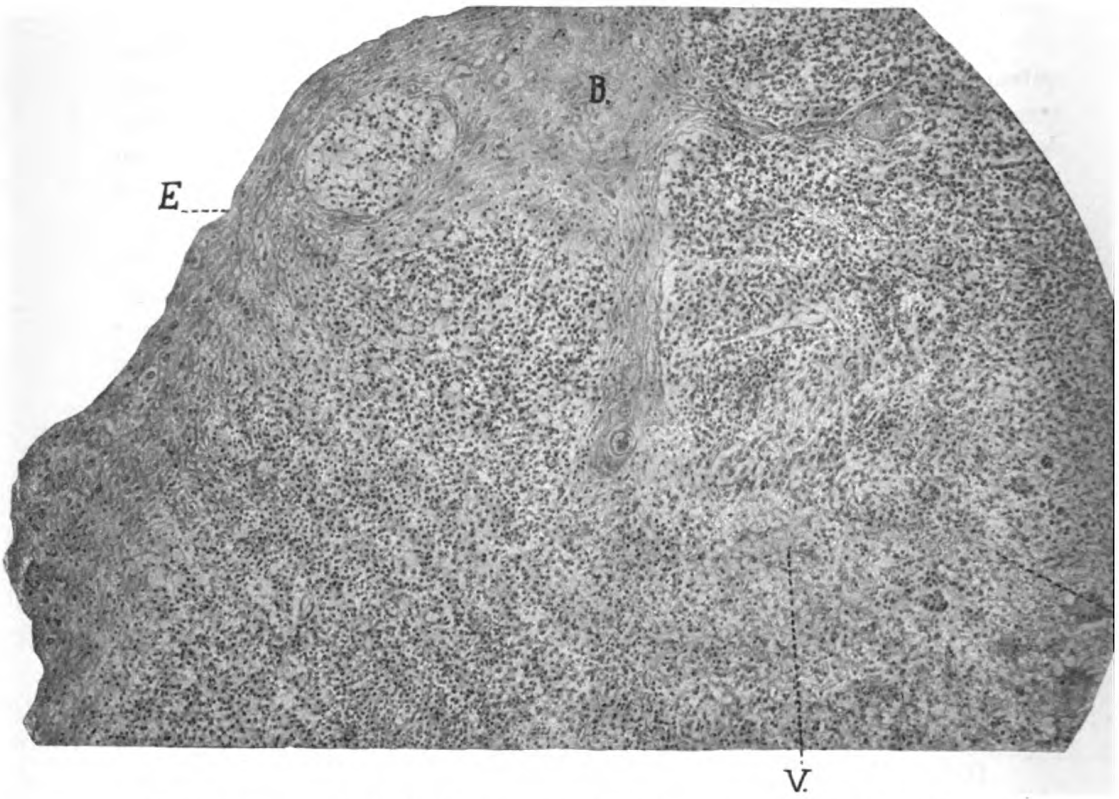

stark verschmälerte, eckige Muskelquerschnitte. In meinem Falle dagegen ist das Bindegewebe eher als vermehrt zu bezeichnen, wir sehen das Granulationsgewebe überall von reichlichem Bindegewebe durchsetzt und stellenweise gehen starke Bindegewebssepta in die Geschwulst hinein *(B)*. Miliartuberkel und Riesenzellen sind sehr spärlich; ebenso ist Verkäsung nur in sehr geringem Maße, und zwar gegen das Zentrum zu, an einzelnen Stellen vorhanden *(V)*. Dies sind ganz gewaltige Unterschiede, die, wie ich schon an anderer Stelle[1])

[1]) R. Imhofer, Pathologisch-anatomische Gesichtspunkte für die Behandlung der Kehlkopftuberkulose. Festschrift für Hans Chiari, 1908.

Digitized by Google
Original from UNIVERSITY OF CALIFORNIA
Generated on 2019-10-24 12:59 GMT / http://hdl.handle.net/2027/uc1.b3252760
Public Domain in the United States, Google-digitized / http://www.hathitrust.org/access_use#pd-us-google

erörtert habe, insofern eine grundlegende prognostische Bedeutung haben, als wir diese Art von Tuberkulose als eine relativ gutartige, nur in geringem Maße zum Zerfall tendierende Form aufzufassen haben, wie dies ja bei Tuberkulomen so häufig der Fall ist; und tatsächlich fand sich noch nach einem Jahre die Operationsstelle im Rachen verheilt, das Allgemeinbefinden der Pat. nicht gestört. Vielleicht wäre auch dieser Tumor einmal vom Zentrum aus exulceriert, dies wäre aber sehr spät eingetreten und ich habe es nicht erst abgewartet.

Gewisses Interesse beansprucht auch die Art und Weise, wie in diesem Falle die Infektion des Rachens zustande kam. Ich glaube, daß es sich hier um eine Kontaktinfektion handelt, eine Art Selbstfütterung mit tuberkulösem Materiale. Es dürften kleine Partikelchen der tuberkulösen Wucherungen der Nase sich losgelöst haben und im Schlafe bei Rückenlage in den Rachen gefallen sein, wo sie dann die Erkrankung veranlaßt haben. Eine direkte Propagation des Prozesses von der Nase aus per continuitatem halte ich für ausgeschlossen, da, wie erwähnt, jedwede direkte Verbindung zwischen dem Erkrankungsherde in der Nase und dem im Rachen fehlte. Daß aber die Rachenschleimhaut einer derartigen tuberkulösen Infektion zugänglich war, ist höchst bemerkenswert. Die früher angenommene relative oder absolute Immunität mit Phlattenepithel ausgekleideter Schleimhäute gegenüber der Tuberkulose ist ja heutzutage ein überwundener Standpunkt; ich erinnere nur an die Präparate von Oesophagustuberkulose, die R. Hoffmann in Dresden auf der Versammlung des Vereines süddeutscher Laryngologen 1910 demonstrierte. Daß auch der orale Teil des Rachens für Tuberkelbacillen durchgängig ist, betont Kovacz[1]) in folgendem Satze: „So hatte ich bei jeder Gelegenheit besonders hervorgehoben, daß bei der alimentären Infektion für die Tuberkelbacillen hauptsächlich zwei, aber zuweilen auch mehrere Eintrittspforten für die Einwanderung in Betracht kommen, und zwar ist neben den unteren Partien des Darmkanals ebensooft auch der oropharyngeale Teil für die Aufnahme des Giftes verantwortlich zu machen, wobei die Keime die genannten Stellen unabhängig voneinander, und zwar beide zugleich durchdringen können."

Zu einer ähnlichen Anschauung hommt Weichselbaum[2]). Allerdings muß eine Schleimhaut, die tuberkulöse Infektionskeime passieren läßt, deshalb noch lange nicht selbst erkranken, sie kann ja, wie bekannt, die Keime passieren lassen und in die regionären Drüsen weiter leiten. Eine zweite Möglichkeit ist die, daß die Infektion durch Vermittlung einer lymphatischen Granulation des

---

[1]) J. Kovacz, Pathogenese der Lungentuberkulose. Zieglers Beiträge zur pathol. Anatomie, Bd. XL, pag. 281.

[2]) A. Weichselbaum, Über die Infektionswege der menschlichen Tuberkulose. Bericht der II. internationalen Tuberkulosekonferenz, Wien 1907, pag. 11.

Digitized by Google
Original from UNIVERSITY OF CALIFORNIA
Generated on 2019-10-24 12:59 GMT / http://hdl.handle.net/2027/uc1.b3252760
Public Domain in the United States, Google-digitized / http://www.hathitrust.org/access_use#pd-us-google

Rachens erfolgt ist. Wie aus der Arbeit von Sokolowsky[1]) hervorgeht, können die lymphatischen Granula der hinteren Rachenwand nicht nur die Eingangspforte für Tuberkelbacillen bilden, sondern auch selbst tuberkulöse Veränderungen aufweisen; die Größe des Follikels ist dabei keineswegs maßgebend für die tuberkulöse Erkrankung desselben, er fand Tuberkulose in kleinen, mittleren und großen Granulis. Sokolowsky hat nicht nur bei anderweitig an tuberkulose- oder lupuskranken Personen Veränderungen in den Granulis gefunden, sondern auch bei anscheinend ganz gesunden. „Bei einem anscheinend ganz gesunden Manne, der beim Militär gedient hatte und im Bahndienste angestellt ist", berichtet dieser Autor, „wurde als Nebenbefund Tuberkulose, und zwar zuerst in einem Granulum des Rachens konstatiert." Nun konnte ich bei meiner Pat. größere Granula der hinteren Rachenwand nicht finden. Nach den soeben zitierten Untersuchungen von Sokolowsky könnte aber ganz gut ein kleines, flaches, dem Auge nicht wahrnehmbares Granulum die Infektion mit dem tuberkulösen Virus vermittelt und die anatomische Basis für den soeben beschriebenen Tumor abgegeben haben.

Vereinsberichte.

Wiener Laryngo-rhinologische Gesellschaft.

Sitzung vom 8. November 1911.

(Offizielles Protokoll.)

Vorsitzender: Hofrat Prof. O. Chiari.
Schriftführer: Dr. Heinrich Neumann.

Der Vorsitzende begrüßt als Gäste Dr. Buhl (Kopenhagen) und Dr. Navarette (Madrid). Hierauf berichtet der Vorsitzende über den Berliner Laryngo-Rhinologenkongreß, der unter der Leitung des Herrn Geheimrates Fränkel einen so glänzenden Verlauf nahm, und teilt mit, daß der nächste Rhino-Laryngologenkongreß im Jahre 1915 in Kopenhagen tagen wird.

Prof. Réthi: Ich habe mir das Wort erbeten, um Ihnen mitzuteilen, daß in Vertretung der Wiener Laryngo-rhinologischen Gesellschaft eine Deputation, bestehend aus folgenden Herren: meiner Wenigkeit als Sekretär, Oberstabsarzt Doz. Dr. Fein als Kassier und Dr. Adolf Kronfeld aus dem Plenum, bei der am 7. XI. 1911 stattgefundenen Antrittsvorlesung des Vorstandes der Wiener Laryngologischen Klinik, unseres Präsidenten, des Herrn Hofr. Prof. Chiari, erschienen ist, um ihn bei der Übernahme der neuen Klinik zu beglückwünschen und zugleich für die Erlaubnis zu danken, daß die Wiener Laryngo-rhinologische Gesellschaft ihre Sitzungen in diesen Räumen abhalten darf. Wir hatten hierfür zwar kein offizielles Mandat, insbesondere weil noch keine Sitzung stattgefunden hatte, aber ich glaube, daß wir hierbei im Sinne aller

---

[1]) R. Sokolowsky, Über die Beziehungen der Pharyngitis granularis respektive lateralis zur Tuberkulose. Arch. f. Laryngol., Bd. XIV, pag. 547.

Digitized by Google
Original from UNIVERSITY OF CALIFORNIA
Generated on 2019-10-24 12:59 GMT / http://hdl.handle.net/2027/uc1.b3252760
Public Domain in the United States, Google-digitized / http://www.hathitrust.org/access_use#pd-us-google

Mitglieder der Wiener Laryngo-rhinologischen Gesellschaft gehandelt haben. (Zustimmung).

I. Privatdozent Dr. Emil Glas demonstriert folgende Fälle:

1. Einen Fall von **präepiglottischem Carcinom der Zungenbasis**, das bereits auf die linguale Fläche der Epiglottis übergegriffen hat. Er betont die Wichtigkeit der frühen Diagnose der Carcinome dieser Lokalisation, weil die Prognose der radikalen Operation sonst wesentlich ungünstiger wird. Drei Fälle, die Vortragender im Laufe der letzten Monate zu sehen Gelegenheit hatte, waren zu Beginn der Erkrankung unter falscher Diagnose in Behandlung. Der in das Ohr ausstrahlende Schmerz im Vereine mit manchmal nur geringen Schluckbeschwerden muß zu einer gründlichen spezialärztlichen Untersuchung der vallekularen Gegend Veranlassung geben; Vortragender sah auch Gummata in diesem Gebiete, die ähnliche Symptome aufwiesen und bei nicht genauer Untersuchung übersehen werden können. Der Fall soll, da eine radikale Operation abgelehnt wird, durch endopharyngeale Eingriffe mit nachfolgender Radiumbehandlung gebessert werden. Bergmann berichtet im Handbuch für Chirurgie, nur 3 Fälle dieser Lokalisation gesehen zu haben, während Butlin in seinem Buche über die Krankheiten der Zunge mitteilt, unter 80 Fällen von Carcinom der Zunge nur einen Fall eines präepiglottischen Cancers gefunden zu haben.

2. Einen Fall von **Carcinom des Zungenrandes** bei einem Pat. mit **Leukoplakia linguae** im Anschluß an **Glossitis gummosa** (mit **positivem Wassermann**). Die an anderer Stelle ausgeführten Salvarsaninjektionen waren auf den Prozeß ohne jeden Einfluß geblieben. Charakteristisch für das beginnende Carcinom ist neben der starken Dysphagie und den in letzter Zeit gehäuft auftretenden spontanen Blutungen das fötide Ulcus. Die histologische Untersuchung bestätigt die Diagnose.

Diskussion.

Prof. Dr. M. Großmann: Daß die Leukoplakie sehr häufig in Carcinom übergeht, ist eine längst bekannte Tatsache. Ich will bei dieser Gelegenheit einen hierhergehörigen, in mancher Beziehung bemerkenswerten Fall mitteilen. Es betraf einen nahezu 60jährigen, sonst gesunden und überaus kräftig gebauten Mann, der ein leidenschaftlicher Virginiaraucher gewesen ist. Die Erscheinungen der Leukoplakie waren bei ihm in so hohem Grade entwickelt, wie ich dies nie vorher und auch nicht seither gesehen habe. Seine Zunge hatte das Aussehen, als wenn sie gekocht wäre. Das nekrotische Epithel war in dicken weißen Schichten aufgelagert, an einzelnen Stellen in Fetzen abgelöst und von mehreren tiefgehenden, leicht blutenden, auf Kälte wie auf Wärme sehr schmerzhaft reagierenden Fissuren unterbrochen. Eine luetische Erkrankung war nicht vorausgegangen. Ich hatte nun die Absicht, bei dem Kranken, dem ich vor allem das Rauchen gänzlich verboten habe, die abgestorbenen Epithelmassen mit einem dazu geeigneten scharfen Instrument abzukratzen und nach vorausgegangener Cocainisierung den Grund und Boden galvanokaustisch zu ätzen. Die Durchführung dieser Behandlungsmethode war jedoch viel schwieriger, als ich es mir gedacht habe. Die abgestorbenen Epithelmassen haften so fest auf ihrem Boden, daß man bei geringer Kraftanwendung so gut wie nichts fortschafft, bei energischerem Zugreifen aber werden neue schmerzhafte und auch etwas stärker blutende Wunden gesetzt, auf deren Oberfläche sehr

Digitized by Google
Original from UNIVERSITY OF CALIFORNIA
Generated on 2019-10-24 12:59 GMT / http://hdl.handle.net/2027/uc1.b3252760
Public Domain in the United States, Google-digitized / http://www.hathitrust.org/access_use#pd-us-google

bald dieselben krankhaft veränderten Epithelien wie die entfernten wieder erscheinen.

Ich habe es nun mit Ätzungen versucht. Zunächst verwendete ich die Chromsäure in ziemlich konzentriertem Zustande. Ich hoffte, daß durch eine energische Entwässerung der Epithelschichte die Koagulationsnekrose derselben vielleicht verhindert wird. Ich ließ die Chromsäure einige Minuten einwirken und als dann die Mundhöhle ausgespült wurde, war das Spülwasser ganz gelb, die Zunge aber zeigte kaum mehr eine Spur von dem angewendeten Mittel. Ich habe diese Säure nahezu 3 Monate angewendet, ohne den geringsten Erfolg erzielt zu haben. Ich versuchte nun die dazumal vielfach angepriesene Milchsäure, erst in 50%iger, später in 80%iger Lösung. Hat man ja doch der Milchsäure mit aller Bestimmtheit nachgesagt, daß sie bloß das Kranke angreife, das Gesunde aber verschone. Ich habe auch dieses Mittel gegen drei Monate verwendet, um es dann, da es auf die Leukoplakie der Zunge nicht den geringsten Einfluß hatte, wieder aufzugeben. Es kam dann das Ichthyol an die Reihe. Ich benutzte eine 25—30%ige, teils wässerige, teils alkoholische Lösung. Auch dieses Mittel, welches ich monatelang verwendete und dem ja gerade eine epithelregenerierende Wirkung insbesondere von den Gynäkologen und Dermatologen nachgerühmt wurde, hatte in meinem Falle auch nicht den geringsten Erfolg. Ich machte nun noch einen letzten Versuch mit der rauchenden Salpetersäure. Ich habe die herausgestreckte und von mir in einem Tuche festgehaltene Zunge sorgfältig abgetrocknet, die Mundwinkel und die Unterlippe durch Wattetampons geschützt und sodann mittelst Glasstabes die Säure auf die Zungenoberfläche aufgetragen. Ein gegen den Zungengrund eingeführter Wattetampon schützte zumindest bis zu einem gewissen Grade gegen die Einatmung der Dämpfe. Im Anfang hatte ich die Sorge, daß die Ätzung eine stärkere Schwellung der Zunge zur Folge haben könnte, die sich möglicherweise auch auf den Kehlkopf erstrecken könnte. Ich habe aber bald die Überzeugung gewonnen, daß dieselbe anstandslos vertragen wird und daß sich der Zustand zusehends von Tag zu Tag bessert. Nach einer zirka zweimonatlichen Behandlung, innerhalb welcher Zeit die Zunge fast täglich mit der rauchenden Salpetersäure geätzt wurde, war der Kranke so weit hergestellt, daß man an seiner Zunge zumindestens makroskopisch nichts mehr Abnormes nachweisen konnte. Nicht allein der Kranke, sondern auch ich habe die Frage aufgeworfen, ob denn in diesem Falle die totale Abstinenz vom Nikotin nicht für sich allein genügt hätte, um die Heilung herbeizuführen. Ich habe noch heute die volle Überzeugung, daß diese Frage entschieden zu verneinen war. Mehr als ein volles Jahr hat uns die strengste Abstinenz nichts geholfen und ich habe mich vergebens bemüht, durch Anwendung der verschiedensten Mittel Heilung oder auch Besserung zu erzielen. Erst als ich die rauchende Salpetersäure verwendete, ging es rasch vorwärts. Über 12 Jahre hindurch blieb der Kranke gesund. Seine Zunge zeigte nichts Abnormes. Plötzlich, ganz unerwartet für den Kranken wie für mich, bekam er ein Zungencarcinom. Er ist somit, trotzdem die Erscheinungen der Leukoplakie, wenigstens allem Anschein nach vollständig geschwunden sind, schließlich doch der Carcinomatose erlegen. Für die Krebsforschung scheint mir die Beziehung zwischen Leukoplakie und Carcinom von nicht zu unterschätzender Wichtigkeit zu sein.

Privatdozent Dr. Fein berichtet, daß er den zuerst vorgestellten Kranken mit der Leukoplakie und dem Carcinom der Zunge ebenfalls längere Zeit in Behandlung gehabt habe; er habe aber nie den Eindruck gehabt, daß es sich

Digitized by Google
Original from UNIVERSITY OF CALIFORNIA
Generated on 2019-10-24 12:59 GMT / http://hdl.handle.net/2027/uc1.b3252760
Public Domain in the United States, Google-digitized / http://www.hathitrust.org/access_use#pd-us-google

hier um eine Seltenheit handle, da es ja allgemein bekannt ist, daß Carcinome mit Vorliebe auf dem Boden der Leukoplakie wachsen und daß auch die Syphilis in der Pathogenese der Zungencarcinome eine große Rolle spiele.

Dozent Dr. Glas demonstriert ferner:

3. Eine etwa 7 *cm* lange Uvula, an deren Ende ein Papillom sitzt. Die Abtragung wurde deshalb notwendig, da Pat. wiederholt durch Berühren der Epiglottis zu starkem Hustenreiz veranlaßt wurde. Nicht selten lag das Zäpfchen über der Zunge und reichte mit seinem Ende bis knapp hinter die Zahnreihe. Die Elongation war jedenfalls durch das Spitzenpapillom mitbedingt.

4. Ein **Instrument für Fixation der zu exstirpierenden Tonsille** mittelst dicker Seidenfäden, das von Dr. de Swarte aus Milwaukee dem Vortragenden zur Probe übergeben worden war. Die öftere Entfernung der fixierenden Zangen während der Tonsillektomien wird durch die Ansammlung von Blut und Speichel notwendig, da der Pat. sonst Erstickungsgefühl bekommt, und ist sowohl für den Operateur als auch für den Pat. nicht angenehm. Dieses Instrument (bei Reiner gemacht) soll nun die Tonsille während der ganzen Operation fixiert halten, ohne daß der Pat. an der Expektoration gehindert ist. Es besteht aus zwei gekreuzten Branchen, an deren Enden zwei halbkreisförmige Halter sich befinden, in deren einem die kleine, armierte Nadel Platz hat, dieselbe wird mit dickem Seidenfaden ausgerüstet, tief in das Tonsillengewebe eingestochen, das Instrument geschlossen, wodurch die Nadel in den Fixator der zweiten Branche übergeht und der Faden durchgezogen wird. Bei zerklüfteten Tonsillen, zumal wenn nicht tief genug eingestochen wird, reißen die Zügel durch, sonst ist das Instrument, zumal wenn die beiden Endarme flacher gebogen sind, gut zu verwenden und wird auch zur Naht der Tonsillenbögen bei Tonsillarblutungen in geringer Modifikation praktische Verwertung finden.

Diskussion.

Marschik demonstriert die von ihm schon auf dem diesjährigen Laryngologentag in Frankfurt a. M. gezeigte selbsthaltende Pinzette nach Redner für die Tonsillektomie. Die Vorteile bestehen darin, daß durch die starken, federnden und gekreuzten Branchen die Pinzette ohne Druck und ohne Sperre von selbst hält, durch einfachen Druck von der Tonsille abzulösen ist, wenn der Pat. Blut oder Speichel ausspucken muß etc. Infolge der Pinzettenform läßt sich auch leicht eine Schlinge über das Instrument führen.

II. Dr. Menzel stellt einen ganz atypischen **Fall von isolierter Tuberkulose der hinteren Rachenwand und der Uvula** vor. Die 28jährige, verhältnismäßig nicht schlecht aussehende Pat. klagt seit etwa 2 Jahren über mäßige Schluckschmerzen und Behinderung der Nasenatmung. Lues und ein Abortus vor 10 Jahren.

Bei der Untersuchung zeigt sich eine diffuse, fast vollständig gleichmäßige *Infiltration* der hinteren Rachenwand, welche sich nach aufwärts bis ans Rachendach, nach abwärts bis an den Kehlkopfeingang erstreckt. Der Kehlkopf *selbst ist frei*. Die Infiltration war namentlich im Beginne der Beobachtung im Bereiche des Nasenrachenraumes so mächtig, daß durch dieselbe die Nasenatmung ganz unmöglich gemacht war. Ebenso zeigt auch die Uvula eine gleichmäßige Verdickung.

In der letzten Zeit hat das Infiltrat an Intensität etwas abgenommen, vielleicht infolge der bei der Pat. eingeleiteten Tuberkulinkur. Geschwürsbil-

Digitized by Google
Original from UNIVERSITY OF CALIFORNIA
Generated on 2019-10-24 12:59 GMT / http://hdl.handle.net/2027/uc1.b3252760
Public Domain in the United States, Google-digitized / http://www.hathitrust.org/access_use#pd-us-google

dung war niemals wahrzunehmen und besteht auch jetzt nicht. Der durch Probeexcision aus der rechten Seite der hinteren Rachenwand entstandene Substanzverlust heilte innerhalb von 14 Tagen glatt aus. Wassermann und antiluetische Behandlung negativ. Die von Herrn Prof. Joannovics vorgenommene histologische Untersuchung ergab das typische Bild der Schleimhauttuberkulose. Der Fall hat ein großes diagnostisches Interesse. Derart atypische Formen von Tuberkulose sind wohl ganz außerordentlich selten. Man würde die Affektion eher für ein leukämisches oder pseudoleukämisches Infiltrat als für ein tertiär syphilitisches Produkt gehalten haben.

Dr. Menzel macht ferner eine vorläufige Mitteilung über **Behandlung der Peritonsillarabscesse mittelst Drainage.**

Die Behandlung der Peritonsillarabscesse, wie sie derzeit von den Laryngologen geübt wird, lehnt sich allzu wenig den Grundsätzen der allgemeinen Chirurgie an. Einer der chirurgischen Hauptgrundsätze in der Behandlung von Abscessen jeder Art ist neben der Incision die Drainage, und trotzdem wird letztere bei der Behandlung von Peritonsillarabscessen überhaupt nicht angewendet. Die Folge davon ist, daß schon ganz kurze Zeit nach der Incision die Ränder der Incisionsöffnung sich wieder so vollkommen schließen, daß auch nicht die Spur von Eiter sich durch dieselbe nach außen entleeren kann und daß unter schmerzhaften Retentionserscheinungen eine neuerliche Eiteransammlung in der Absceßhöhle sich etabliert. In den meisten Fällen ist es nötig, die verklebte Incisionswunde an 2—3 aufeinander folgenden Tagen je 1—2mal mittelst stumpfer Instrumente (Sonden, Kornzangen u. a. m.) wieder zu öffnen. Es gibt aber auch Fälle, in denen dies täglich zweimal durch 4—5 Tage geschehen muß. Das Schleppende, für Arzt und Pat. Unangenehme des eben gekennzeichneten Verlaufstypus ist — wie erwähnt — durch den Mangel einer geeigneten Drainage bedingt. Es bedeutet demnach einen Fortschritt auch für die Behandlung der Peritonsillarabscesse, den elementaren Forderungen der allgemeinen Chirurgie Geltung zu verschaffen und systematisch nach der Incision zu drainieren.

Es wurden offenbar schon vielfach Versuche in dieser Hinsicht unternommen; sie mußten aber an der Art ihrer Ausführung, an der Form und Beschaffenheit der angewandten Drains scheitern. Die sonst in der Chirurgie gebräuchlichen Drains sind für den in Rede stehenden Zweck nicht geeignet. Irgendwelche Verbandstoffe, wie Gaze, Watte u. dgl., erweisen sich deshalb als unbrauchbar, weil sie die Abscеßöffnung verstopfen und daher doch wieder zu Retentionserscheinungen führen. Kautschukdrains, Guttaperchapapier u. a. sind nicht zu fixieren, sie schlüpfen wieder heraus. Offenbar aus diesem Grunde wurden diese Versuche wieder aufgegeben.

Ich habe nun durch etwa ein halbes Jahr mit Hartgummi- und Aluminiumdrains von bestimmter Form Versuche angestellt, welche außerordentlich ermutigende Resultate orgeben haben, so zwar, daß ich diese Art der Drainage zur allgemeinen Anwendung empfehlen möchte. Die Drains, welche ich jetzt nur mehr aus Aluminium anfertigen lasse, haben ungefähr die Form eines in seiner Längsachse durchbohrten Kragenknopfes. (Demonstration.) Der konisch geformte Kopf des Drains wird in die Abscеßhöhle gesteckt, so daß er in derselben vollkommen verschwindet und nun der zylindrisch geformte Hals des Drains von den äußeren Wundrändern umfangen wird. Die konische Form wurde gewählt, um die Applikation zu erleichtern. Andrerseits hält sich der Kopf des Drains von selbst in der Abscеßhöhle durch seine den Hals

Digitized by Google
Original from UNIVERSITY OF CALIFORNIA
Generated on 2019-10-24 12:59 GMT / http://hdl.handle.net/2027/uc1.b3252760
Public Domain in the United States, Google-digitized / http://www.hathitrust.org/access_use#pd-us-google

überragende breite Basis, welche quasi als Widerhaken wirkt, indem sie sich an die vordere Abscеßwand von innen her anstemmt. Zum Anfassen mittelst des Einführungsinstrumentes ist am Ende des Halses eine senkrecht zur Längsachse stehende Platte von ungefähr rechteckiger Form angebracht. Wie bereits erwähnt, birgt das Instrumentchen, seiner Längsachse entsprechend, einen etwa 3 *mm* im Durchmesser haltenden Kanal für den Abfluß des Sekrets. Ich ließ fünf verschiedene Größen von diesem Drain anfertigen, die wohl für alle Fälle genügen. Als Einführungsinstrument habe ich eine starke Nasenzange in der Weise adaptieren lassen, daß an den beiden einander zugewendeten Flächen der Branchenenden je eine Furche zum Anfassen der äußeren Drainplatte angebracht ist. (Demonstration.) Ich habe das beschriebene Knopfdrain in mehr als 100 Fällen angewendet und, das will ich gleich vorwegnehmen, nie irgendwelche Nachteile hierbei beobachtet. Nur in den ersten zwölf nach dieser Methode behandelten Fällen verweilte das Drain 2 Tage, in allen übrigen Fällen nur 24 Stunden in der Abscеßhöhle. Immer hörten die intensiven Schmerzen bald nach der Incision auf, ohne wiederzukehren. Die Erfahrung hat gelehrt, daß die Incisionsöffnung nach Herausnahme des Drains spontan durch 2 bis 10 Tage, aber jedenfalls so lange offen bleibt, als noch eine Infiltration der Abscеßwände besteht. In keinem Falle war nach Herausnahme des Drains noch irgend ein Eingriff zur Herstellung eines freien Sekretabflusses nötig. Es heilten alle anstandslos aus, so daß man eigentlich jeden Kranken einen Tag nach der Incision aus der Behandlung entlassen hätte können. Die Incisionsöffnung darf die Länge von 1 *cm* nicht viel überschreiten, wenn das Drain richtig und sicher in der Abscеßhöhle fixiert bleiben soll. Ist die Incisionswunde zu groß, so würde auch unter Umständen die stärkste Nummer unmittelbar nach der Applikation wieder herausfallen können. In eine zu kleine Öffnung, die ja aus allgemein chirurgischen Gründen auch sonst nicht gemacht werden soll, könnte das Drain nicht eindringen. Was die bei Verwendung des Drains beobachteten unangenehmen Zufälle anlangt, so möchte ich zunächst des bei manchen Pat. unmittelbar nach der Einführung als Fremdkörperwirkung auftretenden, allerdings nur kurze Zeit anhaltenden Würgens und Brechreizes erwähnen. Objektiv betrachtet ist diese Erscheinung eher ein Vorteil, weil dadurch einerseits der in der Abscеßhöhle vorhandene Eiter gänzlich entleert, andrerseits ein nicht festsitzendes Drain herausgedrückt wird. In diesem Falle würde letzteres einfach ausgespuckt werden, wie ich das bei einem Kranken gesehen habe, bei welchem ein Mißverhältnis zwischen Incisionsöffnung und Draingröße bestand.

Dem Einwand, daß die Möglichkeit einer Aspiration der Anwendung des Drains im Wege stehe, kann ich durch Anführung der Tatsachen begegnen, daß das Drain in der Regel so fest sitzt, daß es nur unter Anwendung von großer Kraft wieder aus der Abscеßhöhle herausgezogen werden kann. Andrerseits wird, wie bereits hervorgehoben, ein zu wenig festsitzendes Drain unmittelbar nach seiner Applikation, wie in einem meiner Fälle, einfach ausgespuckt. Last not least führe ich dagegen den Umstand ins Treffen, daß ein derartiges Vorkommnis trotz meiner auf mehr als 100 Fälle ausgedehnten Erfahrung sich nie ereignete.

Um dem Incisionskanal eine gleichmäßige Form und die richtige Breite zu geben, verwende ich zur Incision, was ich für wichtig halte, prinzipiell kein Spitzbistouri, sondern ein bauchiges Skalpell mit einer etwa 1 *cm* breiten

Digitized by Google
Original from UNIVERSITY OF CALIFORNIA
Generated on 2019-10-24 12:59 GMT / http://hdl.handle.net/2027/uc1.b3252760
Public Domain in the United States, Google-digitized / http://www.hathitrust.org/access_use#pd-us-google

Klinge. (Demonstration.) Es genügt, mit letzterem in den Absceß einzustechen, um einen allen Anforderungen entsprechenden Incisionskanal zu gewinnen.[1])

Diskussion.

Prof. Réthi: Trotz der Erfahrung des Vortragenden mit diesem neuen Apparat an 100 Pat., bei denen ihm kein unangenehmer Zufall begegnet ist, muß man doch befürchten, daß es gelegentlich doch einmal vorkommen kann, daß das Rohr herausfällt, daß es verschluckt wird oder daß es — was viel unangenehmer wäre — in die Luftwege gelangt; ein solcher Fall wiegt selbst große Vorteile von Hunderten von Fällen nicht auf. Ferner wirkt das Metallrohr, was nicht unterschätzt werden darf, als Fremdkörper in dem entzündeten Gewebe; die Entzündung wird dadurch gesteigert und die Heilung verzögert, nicht aber abgekürzt, wie der Vortragende meint. Bei der Eröffnung der Abscesse ist es erstens von Wichtigkeit, daß man die Incision nicht gar zu früh macht, und zweitens, daß man die Incisionsöffnung genügend groß anlegt; sie soll 2 *cm* lang sein oder darüber, so daß eine Verklebung der Wundränder nicht leicht stattfinden kann und eine Eiterretention nicht möglich ist, und wenn schon gelegentlich einmal am nächsten Tage dennoch eine Verklebung stattgefunden hat, so löst man sie leicht durch Eingehen mit der Sonde, was weit weniger eingreifend ist als das Einlegen, Tragen und Entfernen dieses Fremdkörpers,

Dr. Weil: Im allgemeinen kann man gegen Bestrebungen, auch die Angina phlegmonosa nach allgemeinen chirurgischen Grundsätzen zu behandeln, nichts einwenden. Ich bediene mich seit etwa 17 Jahren zur Eröffnung der Peritonsillarabscesse ausschließlich der etwas zugespitzten Gersunyschen Drainzange und kann dieses, wie es scheint, wenig bekannte, von mir in mehreren hundert Fällen erprobte Verfahren wärmstens empfehlen. Daß dabei die Wunde durch stumpfe Dehnung in Form eines Rhombus erzeugt wird, tritt Verklebung nur selten ein, und ich habe niemals das Bedürfnis nach einer Drainage empfunden. Der Hauptvorteil ist dabei die Vermeidung von Blutungen.

Dr. Marschik: Die demonstrierten Drains dürften sich wohl nur für die typischen Formen der Peritonsillitis mit der Entwicklung gegen die vordere Velumfläche eignen, kaum aber für die immerhin auch recht häufigen atypischen Lokalisationen im hinteren Gaumenbogen, in der Fossa supratonsillaris etc. Dafür müßte dann doch wieder die bisher übliche Methode in Anwendung kommen.

Dr. Menzel (Schlußwort): Wenn Herr Prof. Koschier behauptet, die gegenwärtig übliche Behandlungsweise sei eine so typische und nach jeder Richtung so befriedigende, daß die von mir empfohlene Drainage als Komplikation der Behandlung zu betrachten sei, so brauche ich nur auf die seitenlangen Abhandlungen in den laryngologischen Lehr- und Handbüchern hinzuweisen. Man kann ruhig behaupten, soviel Lehrbücher, soviel verschiedene Behandlungsmethoden werden empfohlen.

Koschier selbst verlangt, man möge zunächst warten, bis der Absceß „reif" sei, und dann incidieren. Bei einer Krankheit, welche ihrem Träger soviel Pein verursacht, ist es doch nicht gleichgültig, ob man dieselbe noch um

[1]) Drains sowie Einführungsinstrumente werden vom Instrumentenmacher Reiner, I., Franzensring, erzeugt.

Digitized by Google
Original from UNIVERSITY OF CALIFORNIA
Generated on 2019-10-24 12:59 GMT / http://hdl.handle.net/2027/uc1.b3252760
Public Domain in the United States, Google-digitized / http://www.hathitrust.org/access_use#pd-us-google

1–2—3 Tage verlängert. Und in der Tat ist ein großer Teil der laryngologischen Autoren im Anschluß an die Forderungen und Lehren der allgemeinen Chirurgie Anhänger der Frühincisionen. Ferner hat Herr Prof. Koschier auch gesagt, daß er lange Incisionen macht, während zum Beispiel an der Klinik des Herrn Hofrates Chiari die Abscesse mittelst eines tenotomartigen Messerchens incidiert werden. Durch den schmalen Incisionskanal hindurch wird dann mit einer Drainzange das Gewebe aufgerissen. Die äußere Öffnung ist hierbei jedenfalls klein. Das sind Beweise dafür, daß die gegenwärtig übliche Behandlung der Peritonsillarabscesse keineswegs eine typische genannt werden kann.

Daß ferner die Drainage nicht überflüssig, geschweige denn als Komplikation zu betrachten ist, geht doch aus dem Umstande hervor, daß, wie ich bereits erwähnte, die Pat. von dem Momente der Incision an im wesentlichen schmerzfrei sind, wieder schlafen und schlucken können, was meiner Erfahrung nach keine von den üblichen Behandlungsmethoden leistet. Auch nach den Erfahrungen der Autoren (Chiari, Schmidt, Meyer u. a.) schließt sich jede Incisionsöffnung, was zu schmerzhaften Retentionserscheinungen führen muß. Abgesehen davon, kann die Befolgung eines Hauptgrundsatzes der allgemeinen Chirurgie bei einer so eminent chirurgischen Erkrankung, wie sie der Peritonsillarabsceß darstellt, unmöglich als überflüssig und komplizierend bezeichnet werden.

Die Befürchtungen von Herrn Prof. Réthi betreffs Aspiration der Drains habe ich bereits in meinen Ausführungen vorweggenommen und zu entkräften gesucht. Was die Zweifel des Herrn Prof. Réthi anlangt, wieso gerade bei Anwendung der Drainage die Heilung rascher erfolgen solle, so glaube ich, diesen letzteren Umstand auf das Konto der besseren Abflußbedingungen des Sekrets sowohl während der Drainage als auch nach Herausnahme des Drains setzen zu müssen.

Die Anfrage des Herrn Dozenten Kahler kann ich dahin beantworten, daß das Drain seinem Träger keine Schmerzen verursacht, wohl deshalb, weil es, festsitzend, sich weder beim Sprechen noch beim Schlucken verschiebt. Herrn Assistenten Dr. Marschik erlaube ich mir zu antworten, daß das Drain für Abscesse im hinteren Gaumenbogen meiner Meinung nach nicht geeignet ist, sondern nur für die im weichen Gaumen etablierten.

III. Privatdozent Dr. Fein stellt einen Mann vor, der in einem Lebensalter von 55 Jahren den relativ seltenen Befund einer großen Rachenmandel zeigt. Dieselbe deckt ungefähr die oberen Dreiviertelteile des hinteren Randes des Septums. Merkwürdigerweise bemerkte der Mann in seiner Jugend keine Behinderung der Nasenatmung. Dieselbe soll erst im Mai dieses Jahres aufgetreten sein. Dieser Umstand würde dafür sprechen, daß das Wachstum der Rachenmandel vielleicht erst aus der letzten Zeit datiere. Diese Annahme ist jedoch mit Rücksicht auf die Erfahrung, daß nach der Pubertät eine Involution, nie mehr aber ein dauerndes Größerwerden der Tonsille stattfindet, nicht zu akzeptieren. Vielmehr spricht der Umstand, daß der Mann seit seiner Kindheit an Ohrenkrankheiten, deren Residuen noch jetzt vorhanden sind, gelitten hat, dafür, daß die Hyperplasie der Rachenmandel aus der Kindheit stamme und im weiteren Alter persistiert hat. Er leidet außerdem an einer Rhinitis hypertrophica, und dieses Leiden ist es, welches die Verschlechterung der Nasenatmung in den letzten Monaten verursacht haben dürfte. Diese Vermutung wird auch dadurch begründet, daß nach dem Versuche, die Schleimhaut durch Applikation von Cocain und Adrenalin zum Abschwellen zu bringen, die Nase

Digitized by Google
Original from UNIVERSITY OF CALIFORNIA
Generated on 2019-10-24 12:59 GMT / http://hdl.handle.net/2027/uc1.b3252760
Public Domain in the United States, Google-digitized / http://www.hathitrust.org/access_use#pd-us-google

frei wurde. Der Kranke hatte demnach trotz Vorhandenseins der adenoiden Vegetatationen eine subjektiv genügend freie Nasenatmung, und erst das Hinzutreten der hypertrophischen Rhinitis hat dieselbe insuffizient gemacht. Es wäre noch zu erwägen, ob der Tumor im Nasenrachen nicht ein malignes Neoplasma vorstellen könne. Diese Annahme wird durch das Aussehen der Geschwulst, welches der typischen Form einer Rachenmandel entspricht, widerlegt. Außerdem ist die Geschwulst weich. Die Abtragung des Tumors, welche ich in den nächsten Tagen vornehmen werde, sowie die histologische Untersuchung wird übrigens die Natur mit Sicherheit feststellen lassen.

Diskussion.

Dozent Dr. Kahler fragt, ob eine Blutuntersuchung vorgenommen wurde, da es sich vielleicht um Leukämie handelt.

Privatdozent Dr. Fein: Die Blutuntersuchung wurde noch nicht vorgenommen, da der Mann erst gestern zum ersten Male im Ambulatorium erschienen ist.

IV. Dr. Hanszel spricht über **Intubation nach O'Dwyer** und demonstriert eine **hochgradige Narbenstenose** nach Intubation wegen Croup bei einem 9jährigen Knaben aus seinem Ambulatorium im k. k. Kaiserin Elisabeth-Spitale.

Die Stenose ist bedingt durch eine in Ringknorpelhöhe befindliche glatte, narbige Membran, die in ihrer Mitte eine ovale Öffnung von wenigen Millimetern besitzt. Der Knabe wurde in seinem ersten Lebensjahre andernorts wegen Diphtherie intubiert. Mit dem Heranwachsen des Knaben nahm der Stridor zu und es bildete sich ein hochgradiges Emphysema pulmonum aus. Die Fälle von Narbenstenosen sind in Wien selten, obwohl in den Kinderspitälern und in den Diphtheriestationen relativ häufig intubiert wird. (An der Diphtheriestation des k. k. Kaiser Franz Josef-Spitals zum Beispiel mindestens viermal so häufig als tracheotomiert.) Um Narbenstenosen zu verhüten, ist es am wichtigsten, daß der Tubus nicht länger als 24 Stunden in continuo belassen wird und somit, wenn auch nur für kurze Zeit, die geschwollene, eventuell ulcerierten Partie vom Druck des Tubus befreit wird. Als zweckmäßig erwies sich das Bestreichen der Tuben mit der Gelatine-Alaunlösung. Mit der Vorstellung dieses Falles will der Vortragende betonen, daß schwerere Schädigungen nach richtigem Intubieren eben zu den großen Seltenheiten gehören und daß die Ausführungen, welche sich in dem eben erschienenen Werke von Thost: „Über Verengerungen der Luftwege nach Tracheotomie" findet mit dem Tenor: „Bei Croup ist die Tracheotomie der Intubation wegen deren schädlichen Folgen vorzuziehen", vom Standpunkte der Wiener Schule nicht unwidersprochen bleiben dürfen.

Die Laryngologen bekommen allerdings meist nur jene Fälle zu sehen, in denen sie wegen Intubationsstenosen zu Rate gezogen werden, wenn wir aber, wie der Vortragende, Gelegenheit haben, in Kinderspitälern und an Diphtheriestationen beschäftigt zu sein, müssen wir gerechterweise das Intubationsverfahren bei Croup vollauf würdigen.

Zum Schlusse wird die Behandlung der Narbenstenosen speziell mit Rücksicht auf den demonstrierten Fall besprochen.

Diskussion.

Dozent Dr. Glas: Ich habe als Spezialarzt des Karolinen-Kinderspitals nicht selten Intubationsstenosen zu sehen Gelegenheit und derzeit auch einen

Digitized by Google
Original from UNIVERSITY OF CALIFORNIA
Generated on 2019-10-24 12:59 GMT / http://hdl.handle.net/2027/uc1.b3252760
Public Domain in the United States, Google-digitized / http://www.hathitrust.org/access_use#pd-us-google

Fall in Beobachtung, der dem von Hanszel vorgestellten sehr ähnlich ist. Es sei bei den Intubationsstenosen vor allem nicht vergessen, daß die Dauer der Intubation für die Prognose von wesentlicher Wichtigkeit ist. Da die sekundäre Tracheotomie, und zwar je später dieselbe ausgeführt wird, desto ungünstigere Resultate liefert, entschließt man sich nicht leicht zu diesem sekundären Eingriff, weshalb dann in nicht wenigen Fällen die zu lange dauernde Intubation resultiert, deren Nachbehandlung auf nicht geringe Schwierigkeiten stößt. Was die operative Behandlung in dem vorgestellten Falle anlangt, so wird die endolaryngeale Operation mit nachfolgender Dilatationsbehandlung die Sache nur schwerlich zum Ziele bringen, weshalb ich glaube, daß die Cricotomie mit nachfolgender Excision des Diaphragmas, eventuell mit offener Nachbehandlung (Laryngostomie) der endolaryngealen Behandlung vorzuziehen sei.

V. Dr. Hutter stellt eine Pat. aus dem Ambulatorium des Dozenten Hajek vor, bei der vor allem **ein übernarbter Knochendefekt an der Stirne** auffällt. Am Grunde der tief eingezogenen Narbe besteht eine feine Fistelöffnung, aus der Eiter quillt, und die, wie man sich leicht überzeugen kann, in die linke Stirnhöhle führt. Eingespritztes Wasser gelangt nämlich zur linken Nase heraus, außerdem taset man mit der Sonde rauhen Knochen. Bei Rhinoscopia ant. und post. sieht man linkerseits die oberen und hinteren Anteile der Nase sowie die ganze Choane von polypsiden und Granulationsmassen erfüllt: von oben, aus dem freien Ductus nasofrontalis, fließt reichlicher Eiter. Weiters ist eine Synechie und dahinter ebenfalls rauher Knochen zu konstatieren, es scheint ein Teil des knöchernen Systems in Abstoßung begriffen. Endlich findet sich bei der Pat. eine kleine Perforation am harten Gaumen gegen die linke Nasenhöhle zu, es bestehen Narben an der hinteren Pharynxwand und eine kugelige Auftreibung der rechten aryepiglottischen Falte. Wegen der durch letztere verursachten Schluckbeschwerden suchte Pat. vor wenigen Tagen unser Ambulatorium auf. Es kann nach diesem Befund kein Zweifel bestehen, daß hier ein luetischer Prozeß vorliegt, und Vortragender möchte auch die Affektion der Aryfalte hierzu rechnen. Die Anamnese ist in dieser Hinsicht gleichfalls positiv. Die Kranke stand schon vor einigen Jahren wegen stenotischer Erscheinungen am Ambulatorium in Behandlung; wegen zunehmender Atemnot — es fand sich gummöse Infiltration der Regio subglottica beiderseits — mußte sie dann die laryngologische Klinik aufsuchen, wo auf eine Schmierkur die Erscheinungen spurlos schwanden. Bezüglich der Stirnhöhlenerkrankung wird folgendes angegeben: Im Frühjahr 1910 erfolgte wegen starker Schwellung der ganzen Stirnregion Aufnahme auf die Klinik Finger, nach vierwöchiger spezifischer Behandlung ging die Schwellung zurück; doch kam es bald nach der Spitalsentlassung zur Abscedierung. Pat. sagt, daß sie selbst den Absceß ausdrückte, dabei bemerkte sie, daß Eiter zur linken Nase herauskam. Es ist aus dieser Angabe mit großer Wahrscheinlichkeit der Schluß zu ziehen, daß die zuerst bestehende gummöse Ostitis der linken vorderen Stirnhöhlentafel nach innen zu gegen die Höhle durchbrach und so die nun bestehende Sinuitis frontalis auf luetischer Basis veranlaßte. Stirnhöhlenerkrankungen dieser Natur sind sehr selten, aus welchem Grunde die Vorstellung der Pat. erfolgte. Gerber findet unter 778 Fällen, in denen es zu Knochenprozessen kam, nur 7 von sicher luetischem Charakter. Die Therapie muß hier natürlich vor allem eine spezifische sein.

Nach Schluß der Sitzung ladet Hofrat Chiari die Herren zur Besichtigung der Klinik ein.

Digitized by Google
Original from UNIVERSITY OF CALIFORNIA
Generated on 2019-10-24 12:59 GMT / http://hdl.handle.net/2027/uc1.b3252760
Public Domain in the United States, Google-digitized / http://www.hathitrust.org/access_use#pd-us-google

Münchener laryngologische Gesellschaft.

60. Sitzung vom 13. Februar 1911.

Vorsitzender: Prof. Dr. Heine.
Schriftführer: Dr. Herzog.

1. Grünwald: **Osteofibromatosis maxillaris.**

Eine 34jährige Dame stellte sich am 16. XII. 1896 mit einer Auftreibung des Knochens über dem linken oberen Eckzahn vor, die seit kurzem entstanden war. Da Verdacht auf eine Neubildung bestand, wurde die Operation vorgeschlagen, von der Patientin aber verweigert, weil sie keinen Zahn entbehren wollte. Im Januar 1897 wurde sie dann in England unter Schonung der Zähne operiert und stellte sich im März bereits mit einer jetzt ungefähr auf das Dreifache gewachsenen geschwulstartigen Auftreibung des Alveolarfortsatzes vor, die vom linken Molar. II bis zum rechten Incis. I reichte. Bei der Operation am 4. IV. war es daher notwendig, diese 8 Zähne zu entfernen; der Knochen, von dem das Periost sich sehr leicht ablösen ließ, war so morsch, daß er mit dem scharfen Löffel ausgeschält werden konnte. Er wurde bis ins Gesunde abgetragen. Die Patientin wurde zuletzt im September 1898, also nach 17 Monaten, ohne Rezidiv gesehen. Der entfernte Knochen war durchwegs von bimssteinartiger Leichte und Lockerheit, die Corticalis ebenfalls gleicherweise entartet, so daß sie nicht von der Spongiosa zu unterscheiden war (Demonstration). Histologisch sieht man die Knochen nur mehr in Inseln oder wenig zusammenhängenden Schollen, umgeben von breiten, teilweise in ihn eindringenden Zügen derben Fasergewebes mit reichlichen Spindelzellen. Wo der Knochen nicht in dieses Fasergewebe umgewandelt wird, sieht man lacunäre Resorption durch anliegende Riesenzellen (Osteoklasten); an einigen Stellen liegen osteoiden Zonen des Randes reihenweise Osteoblasten an. Innerhalb der Knocheninseln liegen neben hellen, Knochenkörperchen enthaltenden dunkle, undurchsichtige, offenbar kalkarme Partien (Demonstration). Nach all diesem handelt es sich um eine vom Mark ausgehende, vorwiegend fibrozelluläre Umwandlung des Knochens, und zwar all seiner Bestandteile, des Marks sowohl als der Knochensubstanz, so daß die Bezeichnung „Osteofibromatosis" gerechtfertigt erscheint.

Das histologische Bild ist seit 1877 (Paget), besonders aber durch Recklinghausen bekannt und von letzterem als Ostitis fibrosa bezeichnet worden. Da nichts beweisendes für eine Entzündung vorliegt, schlage ich den genannten Namen dafür vor, der nichts weiter besagen soll als das, daß die fibrozelluläre Degeneration im Vordergrunde des beobachteten Prozesses steht, ohne ihm allein eigentümlich zu sein; denn als Nebenerscheinung kommt sie auch bei ganz anderen Prozessen, Osteomalacie, Knochenkrebs usw., vor. Auch sind wir vorläufig nicht berechtigt, anders als in rein semiotischem Sinne von dieser fibrösen Knochenentartung zu sprechen, da auch die histologisch gleichen Bilder einer Reihe offenbar ganz verschiedener, vor allem jedenfalls ätiologisch vollkommen differenter Krankheitsvorgänge entsprechen, nämlich:

1. der Pagetschen Krankheit („Ostitis deformans"), einer mit Verbiegungen, sogar Spontanbrüchen einhergehenden Entartung der Extremitäten, hauptsächlich aber auch der Wirbelsäule, die unter Umständen mit Cystenbildung einerseits, Produktion fibröser oder sarkomatöser Tumoren andrerseits verbunden ist und auch die Schädelspongiosa ergreift;

Digitized by Google
Original from UNIVERSITY OF CALIFORNIA
Generated on 2019-10-24 12:59 GMT / http://hdl.handle.net/2027/uc1.b3252760
Public Domain in the United States, Google-digitized / http://www.hathitrust.org/access_use#pd-us-google

2. den Kopf und speziell den Gesichtsschädel ergreifende Vorgänge gleicher Art, die klinisch als Hyperostosis diffusa bezeichnet werden dürfen; vor ihrer Zusammenwerfung mit den äußerlich ähnlichen osteoklastischen Vorgängen, wie dies erst kürzlich wieder Bockenheimer getan hat, ist zu warnen;

3. noch enger lokalisierte Prozesse an den Unterschenkeln (Czerny) oder am Oberkiefer (Stanley, Bockenheimer).

Nur bei letzteren kann operative Therapie in Frage kommen; doch ist vor unvollkommenen Operationen zu warnen, da ihnen rapides Wachstum folgen kann. Der einzige bisher auf Dauer der Heilung kontrollierte und rezidivfrei befundene Fall ist der oben geschilderte.

Auf eine Erörterung der vielen hier noch einschlägigen Fragen kann erst in der ausführlichen Veröffentlichung eingegangen werden.

2. Nadoleczny: *a)* **Über den Absehunterricht für Schwerhörige.**

Einem großen Teil der Schwerhörigen (Otosklerotiker oder Labyrinthschwerhörigen) gegenüber befindet sich der Ohrenarzt in einer gewissen Verlegenheit, da wir bekanntlich bis heute keine Behandlungsmethode kennen, die eine auch nur einigermaßen sichere Aussicht auf Erfolg bei diesen Leiden hat. Man suchte daher nach einem Ersatz, den man in der Taubstummenausbildung lange kennt. Dieser Ersatz besteht im Absehen der Sprache vom Gesicht des Sprechenden, einer Methode, welche indes vom Taubstummenunterricht ganz wesentlich abweicht. Nachdem nur ein geringer Teil unserer Sprachlaute mit den Lippen beziehungsweise der äußeren Mundöffnung gebildet wird, so ist es von vornherein klar, daß sich dieses Ablesen keineswegs auf die Lippenbewegungen allein beschränken kann. Es ist also eine Beobachtung des ganzen Gesichtes bis zum Hals herunter notwendig, und ferner ein richtiges Erfassen der mimischen Bewegungen, die einen wesentlichen Teil unserer Gedanken dem Schwerhörigen zu übermitteln imstande sind.

Da sich die Sprechbewegungen teils von vorn, teils im Profil am besten absehen lassen, so ist eine Blickrichtung halb von der Seite für den Schüler im Anfang die vorteilhafteste und bequemste, jedoch muß er auch lernen, wesentliche Bewegungen bei verdecktem Munde abzusehen (Gutzmann). Die Methodik des Absehunterrichtes soll sich nur im Anfang auf das Erlernen der einzelnen Lautbilder beschränken und muß sehr bald schon dazu übergehen, dem Beobachter das Verständnis für Laut- und Satzbilder zu vermitteln, denn der Satz ist phonetisch eine Einheit. Solche Sätze müssen dem Beruf, der sozialen Stellung und dem Milieu des Pat. angepaßt sein.

Gutzmann hat in einer seiner grundlegenden Arbeiten[1]) darauf hingewiesen, daß es 3 Beobachtungsstellen sind, an welchen die wesentlichen Bewegungen der verschiedenen Laute sichtbar werden. Eine kursorische Darstellung derselben möge hier folgen: In der ersten Zone verlaufen die nach vor- und rückwärts sich schiebenden Lippenbewegungen, welchen die Haut der Wangen naturgemäß folgen muß. Hier spielen sich die Bewegungen der wesentlichsten Laute, nämlich der Vokale, ab. Gehen wir von der Indifferenzlage des in der A-Stellung einfach geöffneten Mundes aus, so sehen wir eine deutliche Vorwärtsbewegung von Lippen- und Wangenhaut über die O- zur U-Stellung einerseits und eine Rückwärtsbewegung über die E- zur I-Stellung, bei welch letzterer die Zugrichtung etwas nach hinten oben, also nach dem Ohr hin er-

[1]) Altes und Neues über das Ablesen der Schwerhörigen und Ertaubten. Monatsschrift f. Sprachheilkunde, 1905.

Digitized by Google
Original from UNIVERSITY OF CALIFORNIA
Generated on 2019-10-24 12:59 GMT / http://hdl.handle.net/2027/uc1.b3252760
Public Domain in the United States, Google-digitized / http://www.hathitrust.org/access_use#pd-us-google

folgt. Dementsprechend spitzt und verengt sich die Mundöffnung vom O zum U. Sie verbreitert und verengt sich vom E zum I. Kombinationsbewegungen zwischen A und E ergeben Ä, zwischen O und E das Ö, zwischen U und I das Ü.

Die erste und zweite Zone wird in Bewegung versetzt bei sämtlichen Lippenlauten. Es kombiniert sich bei diesen der Lippenschluß zum B, P und M mit einer leichten Aufwärtsbewegung des Unterkiefers (Kinn). Zum F und W dagegen mit einer leichten Rückwärtsbewegung desselben, die am Kieferwinkel unterhalb des Ohres sichtbar wird. Während W und F sich wenigstens in sämtlichen süddeutschen Dialekten deutlich dadurch unterscheiden, daß beim F die Unterlippe sich scharf an die oberen Zähne anlegt, das W jedoch Lippe an Lippe gebildet wird, lassen sich B, P und M bei flüchtiger Aussprache nicht ohne weiteres trennen, obwohl dem weichen B, wie überhaupt allen weichen Explosivlauten (Mediae), eine größere Bewegung eigentümlich ist, weil größere Flächen der Lippen miteinander in Berührung treten. Im allgemeinen aber muß sich der Ablesende immer gegenwärtig sein, daß diese drei Laute zusammengehören. Wenn ihm also das Wort Mutter vorgesprochen wird, so läßt man ihn bei den einfachen Wortübungen immer beide sinngebenden Kombinationen, also Mutter und Butter nachsprechen. Ein weiterer Laut, dessen Bewegungen sich an den beiden ersten Beobachtungszonen abspielen, ist das — sehr leicht ablesbare — Sch. Bei diesem Laut verbindet sich eine scharfe, rüsselförmige Vorstülpung der Lippen mit einem nicht weniger deutlichen Vorschieben des Unterkiefers. Von vorn erscheint die Mundöffnung in Dreiecksform mit der Basis nach oben, darin beide Zahnreihen und ein Teil des Zahnfleisches der unteren Zähne.

Die Gruppe der Zahnlaute D, T und N ist wesentlich schwerer abzusehen. Der physiologische Vorgang der Zungenbewegungen im Innern des Mundes ist natürlich für denjenigen, der auf das Absehen äußerer Bewegungen angewiesen ist, vollkommen gleichgültig. Für ihn bleibt nur die leichte Hebung des Kiefers an der zweiten Beobachtungsstelle sichtbar. Welcher von den 3 Lauten gesprochen wird, ist seinem Kombinieren anheimgestellt. Bedeutend leichter dagegen ist der Zahnreibelaut S äußerlich zu erkennen. Hier kombiniert sich mit einer Vorwärtsbewegung des Kiefers in der zweiten Zone ein Zurückziehen der Lippen einschließlich der Wangenhaut in der ersten Zone. Dieses Vorschieben des Unterkiefers ist in fast sämtlichen Büchern übersehen worden und auch auf Tafeln gewöhnlich weggelassen. Es ist aber nicht nur für den Absehunterricht, sondern insbesondere auch bei der Behandlung von Aussprachefehlern des S (Lispeln) von größter Wichtigkeit.

An der dritten Beobachtungsstelle, dem Mundboden, lassen sich jene Laute erkennen, die zwischen Zunge und Gaumen gebildet werden. Es ist dies zunächst das L. Da sich hierbei der vordere Teil der Zunge energisch an den harten Gaumen anstemmt, so muß die Zungenwurzel nach unten gedrückt werden. Es entsteht also eine deutlich sichtbare Vorwölbung am Mundboden. Gerade entgegengesetzt hierzu verläuft die Bewegung des Mundbodens bei den drei Lauten G, K und Ng. Hierbei wird der Zungengrund an den Gaumen gehoben, der Mundboden muß dieser Bewegung folgen, steigt also nach oben, um mehr oder minder rasch in seine Indifferenzlage zurückzuschnellen. Die drei Gaumenlaute unter sich hingegen lassen sich nur bei außerordentlich großer Übung unterscheiden, was praktisch indes keine Rolle spielt. Das Verständnis für den L-Laut wird nun noch dadurch wesentlich erleichtert, daß von

Digitized by Google
Original from UNIVERSITY OF CALIFORNIA
Generated on 2019-10-24 12:59 GMT / http://hdl.handle.net/2027/uc1.b3252760
Public Domain in the United States, Google-digitized / http://www.hathitrust.org/access_use#pd-us-google

vorn gesehen bei nur einigermaßen deutlicher Aussprache die Unterfläche der Zunge durch die Mundöffnung sichtbar wird, während beim K nicht selten deren Oberfläche einen Augenblick zu sehen ist.

Außerdem gibt es aber noch einige Laute, bei denen das Ablesen, praktisch genommen, unmöglich ist. Es wäre dies zunächst das H, ein Hauch, den sich der Ablesende immer hinzudenken muß, dann das R, welches in den meisten Fällen als Gaumen-R gesprochen wird und fast unsichtbar bleibt, und schließlich das Ch, welches als hinterer Gaumenlaut kaum sichtbar, als vorderes Ch dagegen dem I gleicht, womit es auch am nächsten verwandt ist. Der Ausfall dieser drei Laute hat aber für das Absehen der Sprache keine wesentliche Bedeutung, um so weniger, als das R im Auslaut in der Umgangssprache immer durch ein A ersetzt wird, z. B. Mutter = Mutta, Papier = Papia usw. Schon hieraus geht hervor, daß tatsächlich die Umgangssprache in ganz wesentlichen Punkten von der Schriftsprache abweicht, und es ist daher notwendig, die Physiologie der Umgangssprache, über die unter anderen Liebmann[1]) eine Arbeit geschrieben hat, dem Verständnis der Schwerhörigen näherzubringen. Sie müssen wissen, welche Laute wir verschlucken oder verschmelzen, zum Beispiel hamsi = haben sie, welche wir hervorheben und welche wir anders aussprechen als sie geschrieben werden. Zu letzteren gehört zum Beispiel das Ei, welches immer als Ai gesprochen wird (mit Ausnahme einiger württembergischer Dialekte). Ferner das Eu, für welches Oi gesprochen wird; so heißt zum Beispiel das Wort Feuer für den Ablesenden Foia. Daß die Hauptsilben von Worten und Sätzen sowohl durch die Schärfe der Aussprache, also die Größe der Bewegungen wie durch die Dauer derselben (Verlangsamung) hervorgehoben werden, ist für das Verständnis von Wortbildern und Sätzen außerordentlich wichtig, und es ist interessant, daß Eduard Hirt[2]) bei seinen Untersuchungen über das Schreiben und die Schrift mit der Kraepelinschen Schriftwage bezüglich des Druckes und der Geschwindigkeit beim Schreiben Analoges gefunden hat.

Der Unterricht für Schwerhörige in der Kunst des Ablesens kann unterstützt werden durch verschiedenartige Lehrmittel. Es ist bedauerlich, daß die meisten im Gebrauche befindlichen Bilder und Abbildungen den Erfordernissen nur unvollkommen entsprechen, einerseits finden sich auf sämtlichen Abbildungen (von jenen Gutzmanns in der Berliner klinischen Wochenschrift, 1896, abgesehen) vereinzelte oder generelle Fehler, zum Beispiel Weglassen der Mundbodenlinie, andrerseits finden wir häufig die Lautbilder in übertrieben deutlicher Weise dargestellt, wie wir sie im Leben kaum je zu sehen bekommen. Die Anordnung des Stoffes und speziell auch die in den Übungen zusammengestellten Sätze entsprechen recht häufig durchaus nicht den Gepflogenheiten der Umgangssprache und erinnern bisweilen bedenklich an geschraubte Übungssätze aus jenen Schulbüchern, welche dem praktischen Erlernen einer fremden Sprache wenig vorteilhaft sind. Das ist darauf zurückzuführen, daß sie fast durchwegs von Leuten geschrieben sind, die ursprünglich von der Lautbildungslehre ausgehen, wie man sie braucht, um Taubstumme reden zu lehren.

Die Anwendung des Spiegels wird auch vielfach empfohlen. So sicher aber der Taubstumme seine Aussprache bedeutend verbessern kann, wenn er

[1]) Monatsschr. f. Sprachheilk., 1894.
[2]) Kraepelins psych. Arbeiten, 1911.

Digitized by Google
Original from UNIVERSITY OF CALIFORNIA
Generated on 2019-10-24 12:59 GMT / http://hdl.handle.net/2027/uc1.b3252760
Public Domain in the United States, Google-digitized / http://www.hathitrust.org/access_use#pd-us-google

seine eigenen Sprechbewegungen mit Hilfe des Spiegels kontrolliert, so gewiß wird der Schwerhörige zu Übertreibungen jener Bewegungen verleitet, wenn er auf diesem Wege an das Studium der äußeren Lautphysiologie herantritt. Bisher haben mir auch sämtliche Schwerhörige bestätigt, daß sie bei Versuchen, die Lautbewegungen im Spiegel an sich selbst kennen zu lernen, stets gescheitert sind. Bedeutend vorteilhafter ist es dagegen, wenn man ihnen unsere Kursivschrift durch eine den mimischen Bewegungen analoge Schrift ersetzt, wie sie von Kobrak[1]) angegeben worden ist. Solche Schriftzeichen führen ihnen stets unsere Lautbewegungen wieder vor Augen und gewöhnen sie daher an deren äußere Eigentümlichkeiten.

Da der Schwerhörige beim Ablesen der Sprache vom Gesicht des Sprechenden ganz wesentlich auf das Kombinieren angewiesen ist, so empfiehlt es sich, an Stelle von Lauten oder sinnlosen Silben möglichst rasch in der Umgangssprache häufige Worte und kleine Sätze einüben zu lassen. Er muß lernen, das Fau zu Frau, das Aus zu Haus zu ergänzen usw. Das ist nur scheinbar so schwierig. In Wirklichkeit hören wir ebensowenig einzelne Laute, wie sie der Ablesende sieht. Dies hat Gutzmann in seiner Arbeit über Hören und Verstehen[2]) nachgewiesen. Wir verstehen eine Gruppe von sinnlosen Silben im gewöhnlichen Leben und insbesondere auch am Telephon ebenso falsch und interpretieren sie entsprechend unserer seelischen Einstellung, wie wir am Telephon uns unbekannte Eigennamen gewöhnlich mißverstehen, denn wir hören eben nur Lautbilder, aber nicht dieselben Lautbilder, welche der Ablesende sieht. Denn während wir beim Verhören den Lautcharakter beibehalten, aber die Artikulationsstelle, zum Beispiel T und K, verwechseln, so täuscht sich der Ablesende niemals in der Artikulationsstelle, wohl aber in dem Lautcharakter. Er verwechselt also G und K, D und T, eine Tatsache, die unter anderen von Neuert nachgewiesen worden ist.[3])

Eine bedeutende Erleichterung für den Schwerhörigen besteht nun aber darin, daß unsere Umgangssprache sich auf einen verhältnismäßig kleinen Wortschatz beschränkt und daß in derselben eine Anzahl von Worten ganz unverhältnismäßig oft wiederkehrt. Diese Worte sowie stehende Redensarten erlernt der Ablesende mit der Zeit in derselben Weise wie der Stenograph seine Siegel. In dem Häufigkeitswörterbuch von Käding sind für die Zwecke der Reichstagsstenographen aus einer Anzahl von fast 11 Millionen Worten die am häufigsten wiederkehrenden zusammengestellt worden; dabei hat sich ergeben, daß die 66 häufigsten Worte 55% aller gesprochenen Worte ausmachen. Auf das Erlernen solcher Worte und typischer Redewendungen legt insbesondere Gutzmann mit Recht großen Wert. Dazu kommt ferner noch, daß der einzelne Mensch nicht nur einen individuellen Wortschatz, eine ihm eigene Ausdrucksweise, sondern auch seine besondere Sprechweise besitzt. Deshalb lernt der Schwerhörige Personen seiner Umgebung, an deren Eigenart er gewöhnt ist, viel rascher verstehen als fremde. Ein Bart wird ihn dabei gewöhnlich nicht stören, denn die Bewegungen des Mundbodens zum Beispiel teilen sich naturgemäß dem Bart mit und werden durch denselben bisweilen verstärkt. Wir können ihm also meistens in Aussicht stellen, daß er seinen engeren Familienkreis wenigstens verstehen lernen wird.

---

[1]) Monatsschr. f. Sprachheilk., 1906.
[2]) Zeitschr. f. angew. Psychol, 1908.
[3]) Neuert, Hörfähigkeit und Absehfähigkeit. Monatsschr. f. Sprachheilkunde, 1900—1904.

Digitized by Google
Original from UNIVERSITY OF CALIFORNIA
Generated on 2019-10-24 12:59 GMT / http://hdl.handle.net/2027/uc1.b3252760
Public Domain in the United States, Google-digitized / http://www.hathitrust.org/access_use#pd-us-google

Für die Prognose kommen aber auch noch andere Faktoren in Betracht. Hervorragend befähigt sind jedenfalls ausgesprochen optische Vorstellungstypen. Ferner ist es eine Tatsache, daß Frauen und Kinder bedeutend leichter ablesen lernen als Männer. Bei den ersteren, die bekanntlich besonders häufig an Otosklerose leiden, mag eine größere Kombinationsfähigkeit und eine gewisse Gewöhnung an das Beobachten von Äußerlichkeiten überhaupt eine Rolle spielen. Kinder erlernen die Sprache von vornherein nicht nur mit dem Gehör allein, wie wir aus den Arbeiten über die Entwicklung der Kindersprache wissen, und bequemen sich daher viel leichter dazu, den Gesichtssinn zum Verstehen derselben zu benutzen. Dazu kommt noch, daß bei ihnen die Sprache noch nicht zu einem so festen Symbol geworden ist wie beim Erwachsenen, was sich auch in ihrer leichten Anpassung an fremde Sprachen kundgibt. Schließlich steht aus naheliegenden Gründen die Geschicklichkeit im Ablesen zu den Hörresten im umgekehrten Verhältnis.

Aus all dem geht hervor, daß wir eine generelle Prognose für den Ableseunterricht nicht stellen können. Eine kleine Minorität wird es in dieser Kunst niemals zu etwas bringen, weil ihr sämtliche Voraussetzungen dazu fehlen. Die große Masse der Schwerhörigen kommt selbst jenseits des 50. Lebensjahres gewöhnlich so weit, daß sie wenigstens ihre Umgebung verstehen kann, ganz abgesehen davon, daß sie das Ablesen in Verbindung mit den durch das Gehör aufgenommenen Bruchstücken einer Rede wesentlich fördert. Ein nicht ganz kleiner Teil aber wird auf diesem Gebiete zu erfreulichen Leistungen gelangen. So hat es zum Beispiel eine meiner Pat. fertig gebracht, schon nach 6wöchentlicher Übung sogar auf dem Theater Gesprochenes zu verstehen. Das ist nur möglich, wenn die Schwerhörigen alles im täglichen Leben Gesprochene zu erhaschen suchen und gewissermaßen fortwährend üben. Solche Fortschritte hängen natürlich auch von der Individualität des Pat. insofern ab, als durch ihr Leiden deprimierte Personen, die sich dem Leben gegenüber abschließen und auf jeden Verkehr verzichten, sich schon der Möglichkeit einer vielseitigen Übung berauben, während Leute, auf deren seelische Verfassung die Schwerhörigkeit diesen ungünstigen Einfluß nicht ausübt, viel eher in der Lage sind, eine gewisse Vollkommenheit im Ablesen zu erreichen.

In letzterem Falle macht man die Erfahrung, daß, nachdem das Ablesen in einer Sprache einmal erlernt ist, das Verständnis einer fremden Sprache auf demselben Wege dem Pat. merkwürdig wenig Schwierigkeiten bereitet.

Wir dürfen uns aber nicht verhehlen, daß das Erlernen des Absehens für fast alle Pat. eine ganz bedeutende geistige Anstrengung erfordert, und wir dürfen uns nicht wundern, wenn sie dabei nervös werden. Es ist daher nur ganz natürlich, wenn die Majorität der Pat. im Anfang nicht mit langen Übungen gequält sein will; viele ermüden schon nach 10—20 Minuten so sehr, daß man mit den Übungen aussetzen muß, um dann nach einer Ruhepause wieder anzufangen. Wenige vermögen schon im Anfang über eine halbe Stunde lang zu üben. Die Folgen dieser geistigen Anstrengung zeigen sich nicht selten in Schlaflosigkeit, Abnahme des Appetits und einer gewissen Gereiztheit. Es ist mir ein Fall bekannt, in welchem eine Dame während eines 6wöchentlichen Absehunterrichts 11 Pfund abgenommen und sich ihrer Angabe nach fast nur noch von Kaviarbrötchen genährt hat. Demnach ist es daher unbedingt notwendig, während des Absehunterrichtes auch das körperliche Befinden der Pat. und deren Individualität zu berücksichtigen.

Digitized by Google
Original from UNIVERSITY OF CALIFORNIA
Generated on 2019-10-24 12:59 GMT / http://hdl.handle.net/2027/uc1.b3252760
Public Domain in the United States, Google-digitized / http://www.hathitrust.org/access_use#pd-us-google

Die Vorteile eines derartigen auf physiologischer Grundlage aufgebauten Absehunterrichtes für Schwerhörige sowie für sensorisch Aphasische liegen auf der Hand. Um sie auch Unbemittelten zugänglich zu machen, hat als erster Passow an der Berliner Universitäts-Ohrenklinik besondere Sprechstunden dafür eingerichtet. An der Münchener Ohrenklinik wurde ich im vorigen Jahre von Prof. Heine mit der Abhaltung von Sprechstunden für phonetische Therapie, also Absehunterricht, Korrektur der Sprache Schwerhöriger und Ertaubter sowie Behandlung von Sprachfehlern betraut. Die steigende Frequenz im Ambulatorium beweist die Notwendigkeit dieser Einrichtung.

b) **Seltene Deformation einer Trommelfellnarbe.**

Am 31. I. 1911 konsultierte mich eine 34jährige Pat., weil sie plötzlich, auf einer Reise begriffen, mitten in der Nacht im Schnellzug auf dem linken Ohr vollkommen ertaubt war. Aus der Anamnese ist wichtig, daß sie als Kind eine Lues innocentium erworben hat, an chronischen Eiterungen der Nebenhöhlen leidet und nach Überstehen langdauernder Mittelohreiterungen beiderseits auf dem rechten Ohr seit ihrem 12. Jahr angeblich vollkommen taub ist. Auf dem linken Ohr hörte sie angeblich bis vor kurzem ein paar Meter weit laute Sprache nach jeweiliger Ausführung des Valsavaschen Verfahrens. Im Juli vorigen Jahres konnte sie sich bei einem großen Brande gerade noch vor dem Feuertode retten und verlor darauf das Gehör für 8 Tage vollkommen, worauf es sich auf die Anwendung von Kopfdampfbädern hin wieder einstellte. Bemerkenswert ist noch, daß sie bei der jetzt plötzlich aufgetretenen Ertaubung angeblich nicht wußte, ob der Zug, in welchem sie sich befand, plötzlich stillstand oder nicht, da sie dessen Geräusch nicht mehr hörte. Man muß jetzt schriftlich mit ihr verkehren. Die Untersuchung des rechten Ohres ergibt Trommelfellnarben. Im linken Gehörgang findet sich $^1/_2$—$^3/_4$ *cm* weit von der äußeren Öffnung eine graue, sackartige Blase von der Farbe eines gewöhnlichen Nasenpolypen, jedoch nicht glänzend, mit der Sonde leicht eindrückbar, von geringer Elastizität. Es lag nahe, diese Blase zunächst für eine Abhebung der Epidermis zu halten. Da ich das Trommelfell betrachten wollte, so faßte ich das Gebilde mit der Pinzette und zog es heraus, was ohne besondere Schwierigkeit gelang. Die Pat. äußerte zunächst keinen Schmerz, gab aber nachher an, es habe ihr recht wehe getan. Bei der darauffolgenden Inspektion sah ich zu meinem Schrecken die nackte, elfenbeinfarbene Labyrinthwand der Paukenhöhle, vom Trommelfell war vorn noch ein Rest vorhanden, an der übrigen Circumferenz erschien ein blutiger Streifen, der sich unten zu einem Blutstropfen verdickte. Es war mir ohne weiteres klar, daß ich dasjenige Organ entfernt hatte, welches der Pat. als Trommelfell diente, keinesfalls aber ein wirkliches Trommelfell sein konnte. Gehört hat sie weder vor noch nach dieser Operation etwas. Eine Untersuchung mit der kontinuierlichen Tonreihe habe ich leider am ersten Tage nicht vorgenommen, jedoch notierte ich damals Schwabach A—20, $a^1 = 0$ untere Grenze rechts f^1, links c^1, obere Grenze rechts 4·7, links 2·0 (Galton). Da es nun einerseits sicher war, daß die plötzliche Ertaubung wohl kaum auf den Schalleitungsdefekt allein zurückzuführen sei, andrerseits wohl eine spezifische Labyrintherkrankung vorlag, so war eine Besserung des Zustandes bis zu einem gewissen Grade wahrscheinlich, während ich mit einem Verschluß des Defektes nicht zu rechnen wagte. Es sollte aber anders kommen. Trotz aller schlechten Erwartungen verkleinerte sich die Öffnung zusehends, nach 14 Tagen teilte mir die Pat. mit, daß sie das Rollen der Trambahnwagen auf der Straße höre, nach 4 Wochen vernahm sie das

Digitized by Google
Original from UNIVERSITY OF CALIFORNIA
Generated on 2019-10-24 12:59 GMT / http://hdl.handle.net/2027/uc1.b3252760
Public Domain in the United States, Google-digitized / http://www.hathitrust.org/access_use#pd-us-google

Schlagen einer **Pendeluhr** in ihrer Wohnung, die sie bis jetzt überhaupt noch nie gehört hatte. **Eine Hörprüfung** 3 Wochen nach der ersten Konsultation, als der Defekt **schon bis** auf eine 2 *mm* breite runde Perforation geschlossen

Fig. 1.

Linkes Ohr.

Befund vom 21. I. 1911 schräg schraffiert. Befund vom 11. II. 1911 senkrecht schraffiert.

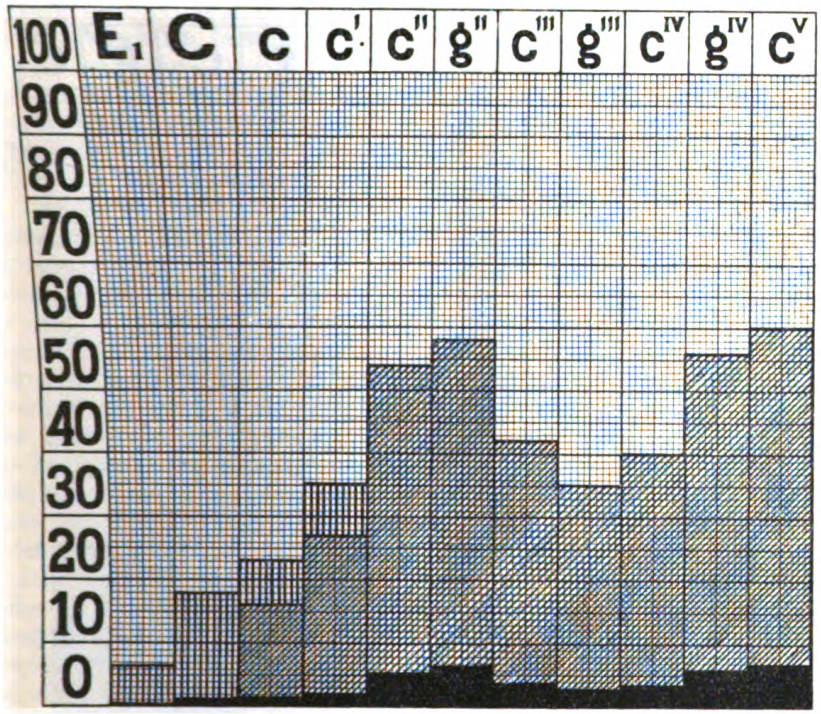

21. I. 1911 mittellaute Sprache ad concham. 11. II. 1911 akzentuierte Flüstersprache ad concham.



II. 1911. 21. I. 1911.

war, ergab eine bedeutende Besserung des Hörvermögens. An beiden Tongrenzen war ein nicht unbeträchtlicher Zuwachs von Tönen festzustellen, oben bis 0·9 Galton und unten bis F (Hördiagramm, siehe Fig. 1).

Das Hörrelief erreichte seinen Höhepunkt in der Strecke c^2—g^2, um dann nach oben zunächst etwas abzusinken und dann wieder anzusteigen, während der Abfall nach der unteren Tongrenze ganz jenen bei Mittelohrerkran-

Digitized by Google
Original from UNIVERSITY OF CALIFORNIA
Generated on 2019-10-24 13:01 GMT / http://hdl.handle.net/2027/uc1.b3252760
Public Domain in the United States, Google-digitized / http://www.hathitrust.org/access_use#pd-us-google

kangen entsprach. Das Relief des rechten Ohres ergibt einen Hörrest mit einem Defekt unten, analog der Gruppe V der Bezoldschen Taubstummeneinteilung. Merkwürdig war, daß die Pat. beim Hören von Stimmgabeltönen bisweilen nachhörte, eine Erscheinung, die ihr auch schon früher beim Anhören

Fig. 2.
Rechtes Ohr.
Befund vom 21. I. 1911.

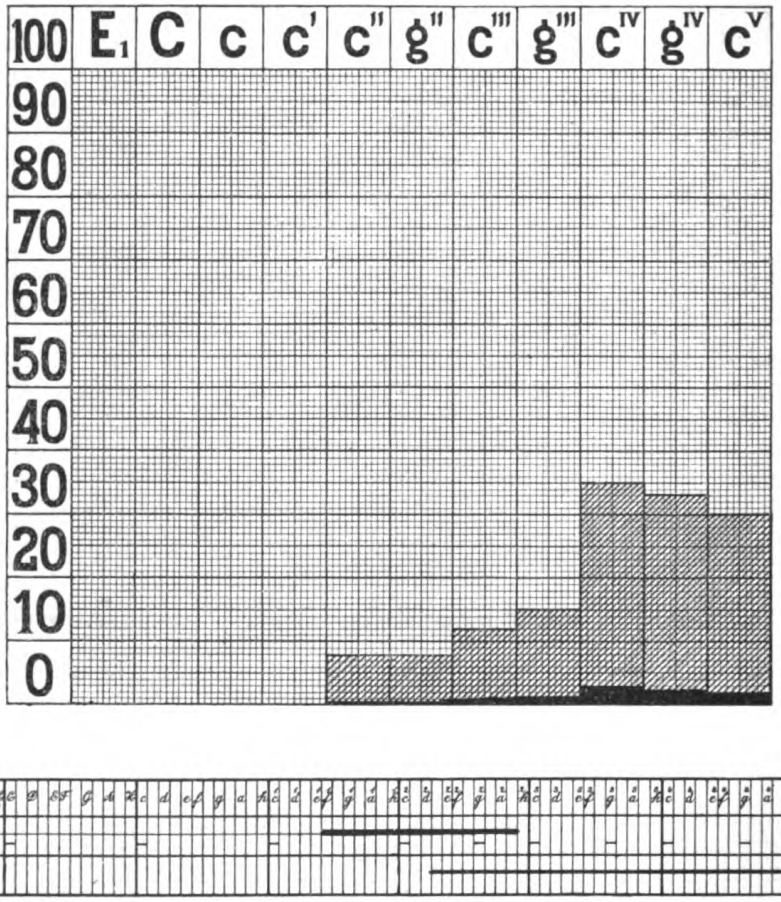

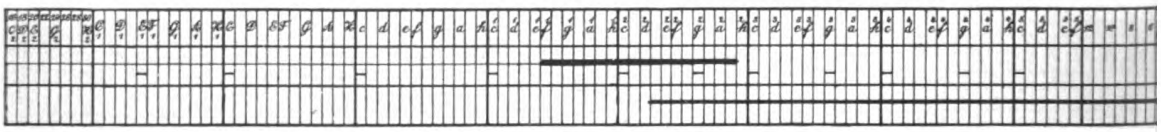

von musikalischen Klängen aufgefallen war. Gleichwohl gelang es durch wiederholte Prüfung immer, innerhalb der normalen Fehlergrenzen gleichartige Hördauerwerte zu erhalten. In der fünften Woche, also nach Verschluß des Trommelfelldefekts, ist an der unteren Tongrenze noch eine Reihe von Tönen hinzugekommen, das Relief hat sich nach unten hin verbreitert, während es von c^1 an nach oben unverändert geblieben ist. Die untere Grenze ist auf 16 Schwingungen gesunken. Schwabach A = —10, a^1—25 (Hördiagramm, Fig. 2). Akzentuierte Flüstersprache wird nunmehr am Ohr verstanden, laute und langsame Sprache über 1 *m*. Das Hörvermögen ist angeblich besser, als

Digitized by Google
Original from UNIVERSITY OF CALIFORNIA
Generated on 2019-10-24 12:59 GMT / http://hdl.handle.net/2027/uc1.b3252760
Public Domain in the United States, Google-digitized / http://www.hathitrust.org/access_use#pd-us-google

es früher jemals gewesen war, jedoch entspricht ihm das Verständnis für Gesprochenes nicht, das heißt die Pat. hört die verschiedenartigsten Geräusche und Stimmen auf verhältnismäßig große Entfernungen auch bei mäßiger Intensität, versteht aber das Gesprochene ungleich schlechter.

Im Hinblick auf die Möglichkeit eines Ausbleibens jeder Besserung habe ich der Pat. von vornherein Absehunterricht erteilt. Während sie nun ein gewisses Talent für das Erkennen der Laute an den Tag legte, fehlte ihr die Kombinationsgabe in ganz auffälliger Weise. Auch ermüdete sie bisweilen schon nach 10 Minuten langen Übungen, so daß ihre Fortschritte gering waren und mit zunehmender Besserung des Hörvermögens geringer wurden. Auch auf anderen Gebieten wurde ein auffälliger Mangel an Konzentrationsfähigkeit und Ausdauer bei der früher geistig regsamen und sehr intelligenten Pat. bemerkt. Der Hörbefund sowohl als auch das plötzliche zweimalige Eintreten totaler Taubheit, die Erscheinung des Nachhörens sowie dis auffällige Ermüdbarkeit, vielleicht auch der Kontrast zwischen Tongehör und Sprachgehör, lassen vermuten, daß zu der Labyrinthtaubheit auch noch eine psychogene Störung hinzugekommes ist. Bezüglich des Sprachgehörs muß man aber auch daran denken, daß die Ungleichheit des Hörreliefs (Mulde in der Gegend von g^3) für das schlechte Sprachverständnis als Erklärung in Betracht kommt. Psychogen dürfte das plötzliche Ertauben in Eisenbahncoupés auch deshalb gewesen sein, weil eine an und für sich so schwerhörige Person niemals auf Grund eines Hörausfalles annehmen wird, daß der Zug stillstehe, wie dies hier der Fall war. Denn solche Pat. verlassen sich erfahrungsgemäß immer auf ihr Tastgefühl. Zu diesen beiden Komponenten kommt nun noch als dritte der Schalleitungsdefekt, dem wir das Heraufrücken der unteren Tongrenze wohl ohne weiteres zuschreiben dürfen. Es ist nun interessant, daß mit dem Verschluß der Trommelfellücke nicht nur die untere Tongrenze zur Norm sinkt, sondern auch der Defekt an der oberen Grenze sich bessert. Freilich wäre dieser nicht ganz reine Fall als Beweis für die Bedeutung des Schalleitungsapparates bei Überleitung hoher Töne nicht beweisend, wenn ich nicht bei meinen Untersuchungen über die Wirkungsweise des künstlichen Trommelfells an einer Reihe von Fällen die analoge Erscheinung, nämlich dort eine Verbesserung des Hörvermögens für hohe Töne gefunden hätte. Daß die Taubheit auf dem rechten Ohr keine vollkommene war, geht aus dem Hörbefund hervor.

Zum Schlusse bleibt uns nur noch übrig, die Frage nach der Entstehung jenes merkwürdigen Gebildes. Nach seiner Entfernung glich es einem kleinen, häutigen Trichter, dessen Basis einen nach innen umgekrempelten Saum trug. Die mikroskopische Untersuchung eines Teiles dieses Häutchens ergab eine etwas dickere Plattenepithelschicht, wie wir sie gewöhnlich am Trommelfell treffen, und darunter etwas vermehrtes Bindegewebe. Da offenbar auf beiden Ohren Narben von früheren Eiterungen vorhanden sind, so kann man sich vorstellen, daß es der Pat. gelungen ist, durch jahrelang fortgesetztes und zugegebenerweise täglich mehrmals wiederholtes Ausüben des Valsavaschen Versuches eine Narbe so zu dehnen, daß sie als sackartige Prominenz in den Gehörgang vorgetrieben wurde. Eine solche Deformation ist meines Wissens bisher noch nicht beobachtet worden.

Digitized by Google
Original from UNIVERSITY OF CALIFORNIA
Generated on 2019-10-24 12:59 GMT / http://hdl.handle.net/2027/uc1.b3252760
Public Domain in the United States, Google-digitized / http://www.hathitrust.org/access_use#pd-us-google

III. internationaler Laryngo-Rhinologenkongreß zu Berlin.

30. August bis 2. September 1911.

Bericht des internationalen Zentralblattes für Laryngologie.

In der Eröffnungssitzung hält zunächst der Vorsitzende B. Fränkel seine Begrüßungsrede, in der er an die vorhergegangenen internationalen Laryngologenkongresse erinnert, auf die seitdem in unserer Disziplin gemachten Fortschritte hinweist und die Bedeutung derjenigen Fragen auseinandersetzt, die in den offiziellen Referaten des diesmaligen Kongresses erörtert werden sollen. Nachdem der Schriftführer A. Rosenberg den Geschäftsbericht erstattet, erfolgen Ansprachen seitens eines Vertreters des Ministeriums und des Bürgermeisters von Berlin und Begrüßungen der Vertreter der einzelnen Staaten.

I. Tag.

I. Referat: **Über die Beziehung der experimentellen Phonetik zur Laryngologie.**

a) Gutzmann (Berlin): Nachdem Gutzmann die innige Verwandtschaft, die zwischen Laryngologie und Phonetik besteht, besprochen hat, begründet er die Wichtigkeit des Experimentes in seiner Wissenschaft, da die Schnelligkeit und Kompliziertheit der in Betracht kommenden Vorgänge eine genaue Beobachtung ohne Insturmente ausschließt. Die gesamten sprachlichen Vorgänge lassen sich nun in 3 Gruppen einteilen: in die der Atmung, der Stimme und der Artikulationswerkzeuge. Die Atembewegungen sind sehr wichtig wegen ihres Zusammenhanges mit den Stimmlippenbewegungen, und Referent teilt alles, was bisher hierüber in physiologischer und pathologischer Beziehung festgestellt ist, mit; von gleichfalls großer Bedeutung ist das Atemvolumen und sein Verbrauch bei der verschiedenen Art der Stimmanwendung und der Stimmstörungen, und auch hier sind viele sinnreiche Messungsapparate konstruiert worden. Was die Stimme anlangt, so beschränkt sich Referent auf die Frage, wie weit die Bewegungen des ganzen Organs der experimentell-phonetischen Messung zugänglich sind, beschreibt die verschiedenen hierfür verwandten Methoden und geht dann auf die Unterschiede der Kehlkopfstellung bei Natur- und Kunstsängern ein, deren wesentlichster darin besteht, daß beim Natursänger der Kehlkopf stets über die Indifferenzlage geht, während er beim Kunstsänger ein deutliches Hinstreben zur Indifferenzlage zeigt, wie es deutlich aus den aufgenommenen Kurven hervorgeht. Gutzmann erwähnt dann seine eigenen Versuche an pathologischen Fällen, hebt deren Wichtigkeit für die Therapie hervor und stellt dann eine Anzahl von experimentellen Methoden zusammen, die unmittelbar klinisch zur Untersuchung der Sprache und Stimme verwandt werden können, um schließlich eine Reihe von Methoden, die zur Untersuchung der phonetischen Bewegungen des Ansatzrohres dienen, mitzuteilen, von denen die größte Wichtigkeit für eine normale Sprachbildung der intakten Bewegung des Gaumensegels zukommt, und fügt auch hier therapeutische Ratschläge hinzu. Zum Schlusse zeigt Gutzmann, ein wie weites, neues Arbeitsfeld die Phonetik der Laryngologie geschaffen hat und wie erst nach Verfeinerung aller ihrer diagnostischen Methoden eine funktionelle Diagnostik der Stimmkrankheiten möglich sein wird.

b) Struyken (Breda): Struyken bespricht in seinem Korreferat nacheinander die Tonhöhe der Sprechstimme, die Schwingungen der Stimmbänder,

Generated on 2019-10-24 12:59 GMT / http://hdl.handle.net/2027/uc1.b3252760
Public Domain in the United States, Google-digitized / http://www.hathitrust.org/access_use#pd-us-google
Digitized by Google
Original from UNIVERSITY OF CALIFORNIA

den Luftdruck, der in den verschiedenen Teilen der Atem- und Sprachorgane herrscht, und die physische Energie der Stimme und stellt hier die Ergebnisse aller nach dem Jahre 1900 erschienenen Arbeiten zusammen. Dann teilt er die Methoden zur akustischen und mathematischen Analyse der Klänge mit und beschreibt die Apparate, die der Rekonstruktion der Klänge dienen. Beiden Referaten ist ein außerordentlich reichhaltiges Literaturverzeichnis beigefügt.

Flatau (Berlin): 1. **Über Versuche zum Studium und zur Messung aller gleichzeitig erfolgenden Stimm- und Sprechbewegungen ohne Anlegung von Übertragungsapparaten an den Körper.** 2. **Zungen- und Mundbewegung in der Therapie der funktionellen Stimmstörungen, Messung und Übung durch einen neuen Apparat.** 3. **Oscillographische Klangaufnahmen.** 4. **Zur Behandlung der laryngealen Parästhesien und Dysästhesien.**

Flatau führt zunächst Films mit gleichzeitiger Darstellung der Atem- und Kehlkopfbewegung beim Sprechen vor, deren Aufnahme ihm ohne Anlegung registrierender Apparate gelungen ist. Ferner zeigt er oscillatorische Klangaufnahmen, die mit einem neuen vereinfachten Oscillographen gewonnen sind. Schließlich demonstriert Flatau einen Apparat, der die phonasthenischen Beschwerden der laryngealen Dys- und Parästhesien durch lokale Wärmeapplikation bekämpft, und einen anderen nach dem Prinzip der Federwage konstruierten Apparat, der die Bestimmung hat, Bewegungen der Zunge und des Mundbodens zu registrieren und, gleichzeitig mit der Flatauschen Halsbandelektrode kombiniert, die Vibration, Kompression und Elektrisation des Stimmapparates gestattet.

Fröschels (Wien): **Zur Nasenresonanz.**

Fröschels berichtet über Versuche zur Messung der relativen Stärke des Beiklanges, welches jeder gesprochene oder gesungene Vokal in der Nase auslöst. Er stellte fest, daß diese Stärke abhängt von dem betreffenden Vokal (sie ist beim a am stärksten, beim u am schwächsten), ferner von dem Kontraktionszustand des Gaumensegels, von der Stimmstärke und der Tonhöhe. Er bespricht den Einfluß des nasalen Beiklanges auf Gesang und Sprache und die durch pathologische Veränderungen des Nasentones erzeugten Sprach- und Stimmstörungen.

Grazzi (Florenz): **Das Tremolieren der Stimme, Mittel zu seiner Verhütung und Behandlung.**

Nadoleczny (München): **Atembewegungen und Atemvolumen beim Singen.**

Nadoleczny fand bei Untersuchung pneumographischer Kurven, daß diese beim Natursänger beim Übergang in ein anderes Register flacher wurden, während sie sich beim Kunstsänger kaum änderten. Der Luftverbrauch war beim Kunstsänger kleiner als beim Natursänger, am kleinsten beim Kunstsänger in der Falsett-, beim Natursänger in der Bruststimme.

Pielke (Berlin): **Über den Ausgleich des Stimmbruchs durch die sogenannte Deckung.**

Bei Aufwärtssingen der Skala mit Bruststimme kommt der Naturalist etwa bei d' auf einen Punkt, wo die Stimmgebung schwierig wird und der Stimmklang unschön verändert wird. Man hat diese Stelle mit dem Worte Stimmbruch bezeichnet, welcher Ausdruck sonst für den Zustand der Stimme während der Mutation gilt und auch für die nach der Mutation verbleibende Kluft zwischen der Bruststimme und Falsettstimme, die nie, auch durch große

Digitized by Google
Original from UNIVERSITY OF CALIFORNIA
Generated on 2019-10-24 12:59 GMT / http://hdl.handle.net/2027/uc1.b3252760
Public Domain in the United States, Google-digitized / http://www.hathitrust.org/access_use#pd-us-google

Kunst nicht, völlig ausgeglichen werden kann. Der Stimmbruch in der Brust-stimme aber kann sehr gut ausgeglichen werden, und dieses gesangliche Verfahren nennt der Sänger die „Deckung“ und unterscheidet danach die tieferen offenen und die bei dem Vokal a etwa von d' an eintretenden gedeckten Töne: die voce aperta und voce chiusa der Italiener. Diese Deckung tritt für die verschiedenen Vokale an verschiedenen Stellen der Skala auf: zuerst für i bei d, dann folgen u, e, o, a. Der objektive Unterschied zwischen offen und gedeckt gesungenen Vokalen wurde durch die Aufnahme von Klangkurven erwiesen, bei deren Analyse sich herausstellte, daß bei den offenen Tönen der zweite Partialton ganz außerordentlich stark vertreten war (viel stärker als der Grundton), bei den gedeckten hingegen prävalierte der Grundton.

Katzenstein (Berlin): **Versuche über den Luftverbrauch beim Sprechen und Singen.**

1. Versuchsanordnung. Der Kopf der Versuchsperson wurde in einer Glasglocke mit einem Gummikragen abgeschlossen, ein Einatmungsventil fand sich unmittelbar vor Mund und Nase, das Ausatmungsventil an der Hinterseite der Glocke war an eine registrierende Gasuhr angeschlossen. 2. Prüfung des Apparates. Vergleichung des Atemvolumens bei Atmung in der Glocke und bei Atmung aus der freien Luft durch die Ventile ergab, daß die Atmung in der Glocke nicht merklich durch Kohlensäurestauung beeinflußt war. 3. Versuchsergebnisse. *a)* Der Luftverbrauch beim Vorlesen und freiem Sprechen ist um 20—30% geringer als bei ruhiger Atmung. *b)* Der Luftverbrauch beim Deklamieren und Singen übertrifft den Ruheverbrauch in desto höherem Maße, je mehr die Stimmgebung forte ist.

Gradenigo (Turin) bespricht die von ihm benutzte Versuchsanordnung über die Analyse der Vokale.

Hugo Stern (Wien): **Gesangsphysiologie und Gesangspädagogik in ihrem Verhältnis zur Frage der Muskelempfindung und der beim Singen auftretenden Vibrationen.**

Stern besprach zuerst die Wichtigkeit eines tadellosen Gehörs für die Stimmbildung, aber dieses allein genügt nicht, weil es erst nach dem Erklingen des Tones kontrollierend und eventuell regulierend eintritt, während doch der Sänger einen Ton plötzlich einsetzen muß und so die für die Atmung, die Tonhöhe, die Tonstärke und Klangfarbe im gegebenen Momente erforderlichen Bedingungen herzustellen hat. Daher muß jede Gesangsmethode neben der Disziplin des Hörens und der Förderung der musikalischen Intelligenz als einen Hauptfaktor die Heranziehung und Heranbildung richtiger Muskelempfindungen beim Studium des Sängers in die erste Reihe stellen. Eine große Rolle spielt auch der Umstand, welcher Sinustypus („Akustiker, Optiker, Motoriker“) beim Sänger am meisten prävaliert. Der Motoriker stellt auf dem Wege des Muskelgefühles seine Stimmorgane — ein tadelloses Vorsingen ist selbstredend die Vorbedingung — sehr bald richtig ein. Aber nicht nur er, sondern jeder Sänger muß ein richtiges Muskelgefühl und ein treues Muskelgedächtnis besitzen. Bezüglich der Vibrationen beim Singen untersuchte Stern dieselben am Schädel und am Thorax. Zur Kontrolle seiner Resultate zog er das feine Tastgefühl des Taubstummen heran. Er fand im Gegensatz zu anderen Autoren bei der Bildung der Kopfstimme eine Intensitätszunahme der Vibrationen am Schädeldache und konnte zeigen, daß überhaupt in demselben Maße, in dem die Vibrationen am Schädel zunehmen, sie am Thorax abnehmen. Das richtige Mischen des Brusttones mit dem des Kopftones ist nicht nur für die leichte Bildung

Generated on 2019-10-24 13:00 GMT / http://hdl.handle.net/2027/uc1.b3252760
Public Domain in the United States, Google-digitized / http://www.hathitrust.org/access_use#pd-us-google
Digitized by Google
Original from UNIVERSITY OF CALIFORNIA

des Tones von ausschlaggebender Bedeutung, sondern auch in gesangsästhetischer Hinsicht von größtem Werte. Für die Registerfrage sind diese Tatsachen von großer Bedeutung. Sie zeigen uns, daß die Bildung der drei verschiedenen Register beim geschulten Sänger neben dem Stimmlippenmechanismus, der Kehlkopfstellung, der Quantität des Luftverbrauches auch von der Art der Resonanz als Ausdruck der Tonführung abhängt.

Diskussion.

Biaggi (Mailand) hat experimentell an pneumatographischen Kurven festgestellt, daß die Musikstücke der alten Komponisten den Erfordernissen der physiologischen Atmung entsprechen, die der modernen nicht. Es ist notwendig, bei der Ausbildung der Stimme eine gehörige Atempädagogik anzuwenden, da schlechte Atmung Anlaß zu Krankheiten gibt.

Peyser (Berlin) hat seit 1907 die Aufnahmeuntersuchungen der Schauspielschüler des Deutschen Theaters gemacht und die Schüler allmonatlich ärztlich untersucht. Es waren 109 Damen und 87 Herren. Von diesen waren bezüglich der Halsorgane normal bei der Aufnahme 35 Damen, 15 Herren. Die sieben im Laufe des jedesmal zweijährigen Unterrichtszyklus vorgekommenen funktionellen Störungen haben niemals die normal Befundenen betroffen, sondern stets solche, die schon bei der Aufnahme organische Veränderungen zeigten.

Sokolowsky (Königsberg) erwähnt zum Referat von Struycken noch ergänzend die Methode von O. Weiss zur Rekonstruktion der Klänge vermittelst der Selensirene. Vortragender hat mehrfach sich persönlich von der großen Deutlichkeit und Genauigkeit der vier reproduzierten Vokale a, e, o, u überzeugen können; eine gute Darstellung des Vokals i ist bisher noch nicht gelungen. Zum Vortrag des Herrn Nadoleczny bemerkt Stern, daß er nach seinen zurzeit im Herrmannschen physiologischen Institut zu Königsberg vorgenommenen Versuchen ein Bestehen eines Mittelregisters bei den Männerstimmen nicht nachweisen konnte; während die Frau über drei gleichberechtigte Register (die Mittelstimme hat etwa den Umfang einer Oktave und ist das Haupt- und Gebrauchsregister der Frau) verfügt, konnte Stern nur bei wenigen gut geschulten Kunstsängern eine nicht zahlreiche Töne umfassende Stelle, die sich in ihrer Klangfarbe sowohl von der Bruststimme als auch von Falsett unterschied, nachweisen. Da Stern aber bei Natursängern diese Differenz niemals nachweisen konnte, meint er, daß sie auch nichts Physiologisches darstellt, sondern nur ein Kunstprodukt von geschickt verwendeter und veränderter Stellung des Ansatzrohres.

Ernst Barth (Berlin): Die der Tonskala entgegengesetzten Bewegungen des Kehlkopfes helfen auch die stärker ausgeprägten Bewegungen des Mundbodens im Sinne der Resultate von Gutzmann und Flatau erklären. Die Registrierung der Kehlkopfbewegungen wird besser durch das Röntgenverfahren ersetzt. Bei der pneumographischen Untersuchung besonders gut geschulter Sänger kann man sogenannte paradoxe Bewegungen einzelner Thoraxabschnitte beobachten, welche aller Wahrscheinlichkeit nach zur Erzielung modifizierter Brustresonanzen angewendet werden.

Imhofer (Prag) empfiehlt gegen Phonasthenie die Spiesssche Summmethode. Stern erwidere er, daß Theler den ganzen Musikunterricht auf dem Muskelgefühl beruhen lassen wollte, was er für übertrieben halte.

Generated on 2019-10-24 12:59 GMT / http://hdl.handle.net/2027/uc1.b3252760
Public Domain in the United States, Google-digitized / http://www.hathitrust.org/access_use#pd-us-google
Digitized by Google
Original from UNIVERSITY OF CALIFORNIA

Réthi (Wien) bemerkt, daß die von Oertel aufgefundene Knotenlinie nach seinen Untersuchungen nicht existiert: der Unterschied zwischen Brust- und Falsettstimme liege in einer verschieden starken Spannung des Stimmbandmuskels. Réthi ist ferner der Ansicht, daß die Versuche Fröschels die Nasenresonanz doch nicht völlig bedeutungslos machen.

Winckler (Bremen) hebt die Wichtigkeit des Velum palatinum für Stimmerkrankungen hervor.

Ter-Kuyle (Haag) macht auf den schon früher vom ihm hervorgehobenen Unterschied zwischen Brust- und Falsettstimme aufmerksam. Bei dieser handle es sich um primäre Erschütterung der Stimmbänder, bei jener um eine Erschütterung der Trachealluftsäule, die sekundär die Stimmbänder in Schwingungen versetzt.

Gutzmann (Schlußwort) protestiert gegen die Ausführungen Barths und bestreitet, daß bei geschulten Sängern bei steigender Tonskala stufenweise der Kehlkopf tiefer tritt. Die Bewegungen der Atmung von Brust und Bauch sind von Mosso sorgsam abgewogen und dargelegt worden, die Aufnahme der Kurven ist einfach, ihre Deutung oft schwer. Die indirekte Nasenresonanz existiert zweifellos und wird auch von Giesswein nicht bestritten. Sie ist aber in ihrer Klangfärbung minimal, fast gleich 0.

Nadoleczny (München, Schlußwort) betont gegenüber Sokolowsky, daß beim Manne drei Register existieren.

In der Nachmittagssitzung wird zunächst ein Antrag Alexanders (Berlin) auf **Sammelforschung in der Ozaenafrage** angenommen und die Herren Rosenberg, Alexander und Grabower mit den Vorarbeiten betraut.

Grabower (Berlin): **Klinischer Beitrag zur Funktion des M. thyreocricoideus.**

Grabower teilt mehrere eigene Beobachtungen mit, die beweisen, daß nach Recurrensdurchschneidung der M. thyreocricoideus 3—4 Tage lang allein die Stimmlippen in Medianstellung fixiert hielt und ferner den Anteil zeigt, den dieser Muskel in der Synergie mit dem M. vocalis beansprucht.

Graeffner (Berlin): **Das Verhalten des Kehlkopfes bei Paralysis agitans.**

Graeffner teilt den laryngoskopischen Befund von 80 Fällen von Paralysis agitans mit. 21mal konstatierte er einen Tremor der Stimmbänder im Takte des allgemeinen Tremors, 27mal in einem anderen Tempo, 32mal gar keinen Stimmbandtremor. Verfasser geht dann näher auf die Eigenheiten des Stimmbandtremors ein und demonstriert zum Schluß strang- oder kugelförmige Einlagerungen im Vaguskern bei Kranken mit Paralysis agitans und Tremor der Stimmbänder.

Rothmann (Berlin): **Zur Lokalisation der Kehlkopfinnervation in der Kleinhirnrinde.**

Rothmann teilt mit, daß nach seinen Feststellungen am großhirnlosen Hund neben den Zentren für die Kehlkopfbewegung in den vorderen Partien der Großhirnrinde auch ein gut ausgebildeter subcorticaler Innervationsmechanismus vorhanden sein muß. Die von Bolle auf vergleichend anatomischem Wege inaugurierte, durch die physiologische Forschung erhärtete weitgehende Lokalisation der Körperfunktionen in der Kleinhirnrinde ließ auch ein Kehlkopfzentrum hier erwarten, zumal da bei Kleinhirnexstirpation wiederholt Störung der Lautgebung beobachtet wurde. Rothmann konnte nun feststellen,

Digitized by Google
Original from UNIVERSITY OF CALIFORNIA
Generated on 2019-10-24 12:59 GMT / http://hdl.handle.net/2027/uc1.b3252760
Public Domain in the United States, Google-digitized / http://www.hathitrust.org/access_use#pd-us-google

daß nur die Ausschaltung des dem 4. Ventrikel zugewandten Teils der Rinde des Lobus anterior des Kleinhirns eine Schädigung der Kehlkopfinnervation bewirkt, die sich allerdings, wenn der Hund leben bleibt, in einigen Tagen zurückbildet, ohne aber ganz zu verschwinden.

Lasagna (Parma): **Beziehungen zwischen dem Sinus maxillaris und dem 2. Trigeminusast.**

Lasagna bespricht die Anatomie des 2. Trigeminusastes und seine Beziehungen zum Sinus maxillaris, die durch das Wachstum dieses letzteren gewisse Veränderungen zeigen, die für Operationen an Nerven und am Sinus sowie für das Verständnis gewisser Neuralgien von großer Bedeutung ist.

Onodi (Budapest): **Nervenfaserverlauf der Ansa Galeni im Stamm der unteren Kehlkopfnerven und in seinen Endzweigen.**

Degenerationsversuche am Hunde, die den Faserverlauf der Ansa Galeni feststellen sollten, ergaben, daß die Nerven der Ansa Galeni zum großen Teil in den Stamm des N. laryngeus inf. übergehen und daß sich nur ein kleiner Teil bei der Verbindung umbiegt, um mit den Endzweigen des N. laryngeus inf. zum Kehlkopf zu gelangen. Der größere Teil der Nervenfasern der Ansa Galeni geht auch mikroskopisch nachweisbar zur Trachea. Nun zeigten sich nach Ausschaltung der oberen und unteren Kehlkopfnerven im degenerierten Stamme und in den Endzweigen des N. laryngeus inf. noch intakte Nervenfasern. Verfasser erklärt diese Tatsache entweder aus Anastomosen mit den Nerven der anderen Seite oder mit den Rami communicantes des Sympathicus.

Pollak (Graz) berichtet **über die respiratorischen Konträrbewegungen der Stimmlippen,** die bei hysterischen Personen bekanntlich vorübergehend vorkommen, aber sowohl bei der Hysterie als auch bei anderen psychogenen Neurosen Tage und Wochen anhalten können. Verfasser unterscheidet 5 Typen dieser „Konträraktion der Stimmlippen“: beim 1. findet maximale exspiratorische Erweiterung und inspiratorische Verengerung der Stimmlippen statt, beim 2., häufigsten, sind die Stimmlippen exspiratorisch stark genähert, um sich bei der Inspiration fast völlig aneinander zu legen; der 3. Typus unterscheidet sich vom vorigen dadurch, daß die Verengerung der Stimmritze sich vorwiegend auf die Glottis ligamentosa beschränkt, der 4. und 5. Typus ist sehr selten. Die Therapie dieser Zustände hat wie ihre Ursache eine psychische zu sein.

Max Rosenberg.

(Fortsetzung folgt.)

Bücherbesprechungen.

Bildung des gedeckten Gesangstones. (Zur Physiologie der menschlichen Stimme.) Von Hermann Fischer. Verlag: Rayenische Druckerei und Verlagsanstalt, G. m. b. H., München. Preis 1 Mk.

Die Broschüre behandelt in gedrängter, aber übersichtlicher Kürze: Entstehung des menschlichen Tongebildes unter Hinweis auf die parallelen Tongebungsarten unter den Musikinstrumenten. Begriff der Resonanz als passive Mitschwingung. Die Registerfrage wird so gelöst, daß als Grund des Registerwechsels nicht nur die Schwingungsform der Stimmbänder, sondern vor allem die Haltung des Gaumensegels gegenüber der Luftführungsart als maßgebend angesprochen wird. Schematische Darstellung der Register. Physiologische Dar-

Digitized by Google
Original from UNIVERSITY OF CALIFORNIA
Generated on 2019-10-24 12:59 GMT / http://hdl.handle.net/2027/uc1.b3252760
Public Domain in the United States, Google-digitized / http://www.hathitrust.org/access_use#pd-us-google

legung der Tongebung von der gewöhnlichen Sprechstimme an bis zum idealsten Gesangstone, dem „gedeckten"; Wesen des gedeckten Tones, und Schilderung der mechanischen Vorgänge, die Organe auf diesen Ton einzustellen (oberster Schlundschnürer, Passavantscher Querwulst). Erklärung des Stimmbruches in der Eröffnung dieses Schlundschnürers und der dadurch bedingten Änderung der Luftführung. Physikalische Darlegung über die Obertöne und Resonatoren. Eingehen auf die Klangverhältnisse in der Phonetik, in den Sprachidiomen und der Flüstersprache. Praktischer Anhang, wie dieser „gedeckte" Ton in der Gesangsstunde zu erzielen ist. Neumann.

Referate.

I. Allgemeines.

W sprawie wskazań do trepanaczi paliatywnej wprzypadkach cierpiewa mozgowia. (Über die Indikationen zur Palliativtrepanation in Fällen von Hirnkrankheiten.) Von Kopczyński. (Medycyna i Kronika Lekarska, 1910, Nr. 41.)

Die Palliativtrepanation als verhältnismäßig unschuldiger Eingriff ist angezeigt behufs Herabsetzung des gesteigerten intrakraniellen Druckes bei Hirntumoren, wenn die Radikaloperation unausführbar ist, in Fällen gesteigerten Hirndruckes, wenn die Punctio lumbalis kontraindiziert ist oder wegen Verlegung des Zentralkanales oder aus anderen Gründen erfolglos bleibt, ferner bei progressiver, mit Erblindung drohender Stauungspapille. Spira.

Ein ein Struma vortäuschendes aponeurotisches Sarkom des Halses. (Sarcoma aponeurotica del collo simulante uno struma.) Von G. Pieri. (Atti della clinica oto- etc., 1909.)

Die Entwicklung des Tumors in der Medianlinie, in der subhyoidealen Gegend, seine Verschiebbarkeit in lateraler, weniger in vertikaler Richtung, seine Mitbewegungen mit dem Kehlkopf ließen ihn anfangs als einen Schilddrüsentumor (Struma) erscheinen. Der weitere Verlauf, besonders das rapide Wachsen, verriet jedoch die maligne Natur der Neubildung. Durch die Annahme, daß das Neoplasma sich von der perithyreoidalen Scheide entwickelt hat, läßt sich sowohl das klinische Bild als auch der anatomische Befund bei der Operation erklären. Die histologische Untersuchung ergab: Parenchymriesenzellensarkom. Weder Jodinjektion noch X-Strahlen hatten einen dauernden Erfolg. Am 3. VII. 1909 wurde der Tumor exstirpiert. Heilung per primam. Aber schon am 22. XI. Rezidiv in Form von 3 Knötchen, die wieder im Dezember 1909 entfernt wurden. Am siebenten Tage geheilt. Weiterer Verlauf noch nicht bekannt. Spira.

Vibrationsmassage bei Nasen- und Rachenleiden. Von Dr. Blegvad. (Ugeskrift for Laeger, 1911, Nr. 22.)

Verfasser hat bei 56 Kranken, die ein Nasen- und Rachenleiden hatten. gute Resultate mit dem Storch-Apparat erzielt. L. Mahler.

Generated on 2019-10-24 13:00 GMT / http://hdl.handle.net/2027/uc1.b3252760
Public Domain in the United States, Google-digitized / http://www.hathitrust.org/access_use#pd-us-google
Digitized by Google
Original from UNIVERSITY OF CALIFORNIA

Branchiogenes Enchondrom. Von H. Kolaczek (Tübingen). (Beitr. zur klin. Chir., 1910, Bd. 68, pag. 120.)

Mitteilung eines enorm seltenen Falles der in der Überschrift genannten kongenitalen Tumorbildung am Halse; die Pat., ein 4jähriges Mädchen, wurde durch Exstirpation des Tumors geheilt. Genauer histologischer Befund.

H. H. Schmid.

Über die operative Behandlung gutartiger Kröpfe. Von F. Palla (Innsbruck). (Beitr. zur klin. Chir., 1910, Bd. 67, pag. 604.)

Ausführlicher Bericht über 510 Strumektomien (darunter 21 Basedowfälle) aus der Innsbrucker chirurgischen Klinik. Bei der laryngotracheoskopischen Untersuchung waren in 21·6% der Fälle Larynx und Trachea frei. Von den Fällen mit Stenose der Luftwege waren 30 atembeschwerdenfrei. Von Stimmbandstörungen fanden sich nur 4 anteoperative Paralysen und 2 Paresen eines Recurrens. Von der lokalen Anästhesie wird ausgiebig Gebrauch gemacht; neuerdings wird, namentlich bei Basedowkranken, wieder öfter narkotisiert.

H. H. Schmid.

Über einen Fall von „eisenharter" Strumitis. Von K. Silatschek (Innsbruck). (Beitr. zur klin. Chir., 1910, Bd. 67, pag. 590.)

Mitteilung eines interessanten Falles aus der Innsbrucker Klinik; der Tumor, welcher anfangs für einen malignen gehalten worden war und beträchtliche Trachealstenose verursachte, verkleinerte sich allmählich unter Röntgenbestrahlung. Histologischer Befund von Probeexzisionsstücken. Verfasser glaubt nicht, daß die Bestrahlung den therapeutischen Effekt bedingt hat und betont die gerade bei solchen Fällen nachteilige Wirkung der Röntgenstrahlen, die Bindegewebsneubildung anzuregen. H. H. Schmid.

Weitere Beiträge zur Anwendung der Lokalanästhesie und Suprareninanämie. Von Dr. Penkert (Zwickau). (Beitr. zur klin. Chir., 1910, Bd. 66, pag. 377.)

Die Umspritzung des Operationsfeldes mit $^1/_2$%iger Novocain-Suprareninlösung, welche von Braun methodisch ausgearbeitet wurde, kam an seiner Abteilung in Zwickau nicht nur bei Schädel- und Hirnoperationen zur Anwendung, um hierbei als souveränes Mittel die Blutung zu verringern, sondern verdient auch bei folgenden Eingriffen auf das allerwärmste empfohlen zu werden: Operationen bei Eiterung in der Stirnhöhle und den Siebbeinzellen, Oberkieferresektion (inklusive Carotisunterbindung), Operationen an Zunge und Unterkiefer (mit querer Wangenspaltung), Ausräumung der Halslymphdrüsen und Exstirpation von Mundbodencarcinomen. H. H. Schmid.

Erfolgreiche Epithelkörperchentransplantation bei Tetania parathyreopriva. Von W. Danielsen (Breslau). (Beitr. zur klin. Chir., 1910, Bd. 66, pag. 85.)

Wegen hochgradiger Tracheostenose war in großer Eile eine mächtige Struma entfernt worden; nach 6 Tagen schwere Tetanie mit allen klassischen Kardinalsymptomen. Unter konservativer Behandlung Verschlimmerung (schwere Krämpfe der Atmungsmuskulatur). Nach 12 Tagen Transplantation von mensch-

Digitized by Google
Original from UNIVERSITY OF CALIFORNIA
Generated on 2019-10-24 13:00 GMT / http://hdl.handle.net/2027/uc1.b3252760
Public Domain in the United States, Google-digitized / http://www.hathitrust.org/access_use#pd-us-google

lichen Epithelkörperchen zwischen Bauchfascie und Peritoneum. $1^1/_2$ Monate später letzter tetanischer Anfall; Heilung. Verfasser ist der festen Überzeugung, daß diese nur der Zuführung lebender Epithelkörpersubstanz durch Transplantation zu verdanken ist. H. H. Schmid.

Die Riedelsche Struma. Von K. Spannaus (Breslau). (Beitr. zur klin. Chir., 1910. Bd. 70, pag. 611.)

Ein operativ behandelter und geheilter Fall aus der Breslauer Klinik, welcher wegen hochgradiger Atembeschwerden (Parese eines Stimmbandes und Verdrängung der Trachea) zur Operation kam. Die schwieligen Massen leiteten schon während des Eingriffes zur richtigen Diagnose, die mikroskopisch bestätigt werden konnte. Übersicht über die bisher publizierten Fälle.

H. H. Schmid.

Die doppelseitige, gleichzeitige, intrathorakale Vagotomie unter Druckdifferenz. Von K. Fritsch (Breslau). (Beitr. zur klin. Chir., 1911, Bd. 70, pag. 550).

Aus den Ergebnissen dieser experimentellen Arbeit ist herrorzuheben, daß die genannte Operation (bei Hunden) nicht zu plötzlichem Tode führt, daß sie bei Schonung des Recurrens keine Pneumonie zur Folge hat und daß die bei einer Oesophagusresektion am Menschen eventuell notwendige Resektion beider Vagi keine unbedingte Gegenindikation gegen diese Operation bedeutet.

H. H. Schmid.

Zur Luérinschen Transversalfraktur des Oberkiefers. Von J. Duschl (München). (Beitr. zur klin. Chir., 1910, Bd. 70, pag. 214.)

Drei Fälle dieser relativ seltenen Verletzung des Oberkiefers, welche wegen der offenen Schleimhautwunden in Mund und Nase von Bedeutung ist.

H. H. Schmid.

Beitrag zur medikamentösen Behandlung des Asthma bronchiale. Von Dr. Julius Friedeberg (Berlin). (Deutsche med. Wochenschr., 1911, H. 6.)

Verfasser erzielte bei Asthma bronchiale sehr gute Erfolge durch Anwendung von Rp. Alypin. nitr. 0·3, Eumydim 0·15, Glycerin 7·0, Aq. dest. 25·0, Ol. pini pumil. gtt. I mit dem Glaseptic-Nebel-Spray-Inhalationsapparat von Parke-Davis. Neumann.

Betrachtungen über Asthma bronchiale. Von Dr. Pereatore (Bad Ems). (Deutsche med. Wochenschr., 1911, H. 8.)

Auf Grund einer Familienanamnese und vieler einzelner Beobachtungen sieht sich Verfasser gezwungen, einen Zusammenhang zwischen Asthma bronchiale, angioneurotischen Ödemen, Herpes zoster, Ekzem und Coryza nervosa anzunehmen; alle diese genannten Krankheitsformen kann man als exsudativ-diathetische Symptome auffassen. Ferner wünscht der Verfasser mehr Einigkeit in der Benennung der Asthmaformen, das heißt die verschiedensten Formen möchten dem Asthma bronchiale als solchem untergeordnet werden, wie zum Beispiel Asthma bronch. nervosum oder Asthma bronch. hystericum, von dem

Generated on 2019-10-24 13:00 GMT / http://hdl.handle.net/2027/uc1.b3252760
Public Domain in the United States, Google-digitized / http://www.hathitrust.org/access_use#pd-us-google
Digitized by Google
Original from UNIVERSITY OF CALIFORNIA

sich die hysterische Tachypnoe schon in der Bezeichnung genügsam unterscheiden würde. Neumann.

Jodismus und Thyreoidismus. Von Dr. Berg. (Deutsche med. Wochenschr., 1911, H. 7.)

Ein 17jähriges Mädchen reagierte auf 4 *g* Jod mit akuter Thyreoiditis, Schluck- und Atembeschwerden, Kopfschmerz, Conjunctivitis, Schnupfen, Erregtheit und Schweißausbruch. Verfasser nimmt an, daß bei der Pat. ein latenter Thyreoidismus bestanden hat, der durch Jodverabreichung aus seiner Latenz heraustrat. Verfasser gibt der Hoffnung Ausdruck, daß durch die Studien von Nolfsohn die Beziehungen zwischen Jodismus und Thyreoidismus eine genauere Erklärung finden werden. Neumann.

Das Zycloform in der laryngologischen Praxis. Von Prof. Dr. Albert Rosenberg (Berlin). (Deutsche med. Wochenschr., 1911, H. 9.)

Das Zycloform ist ein ausgezeichnetes Mittel zur Analgesierung bei schmerzhaften Schleimhautaffektionen, ohne daß es die bisher gebrauchten Mittel, wie Orthoform oder Anästhesin, verdrängen würde. Mit Mischungen aller drei genannten Anästheticis erzielt man sehr häufig schöne, langanhaltende Erfolge. Neumann.

II. Nase und Nebenhöhlen.

Symptome des Tempero-sphenoidalabscesses. Von L. W. Dean. (Laryngoscope, XX. pag. 1126—1154.)

Der Autor beschreibt 11 Fälle von Tempero-sphenoidalabceß und zählt die Symptome wie folgt auf:

Allgemeine Symptome: Kopfschmerzen, geistige Depression, Gewichtsverlust, Neuritis optica, langsamer Puls und Verschiedenheit in der Temperatur. Erbrechen kann als Spätsymptom auftreten.

Lokale Symptome: Sprachstörungen, wenn der Absceß auf der linken Seite sitzt, Paralyse der entgegengesetzten Körperseite, nacheinander das Gesicht, den Arm und das Bein betreffend; Worttaubheit, wenn die obere Partie der tempero-sphenoidalen Region erkrankt ist; Paralyse des dritten Nerven auf derselben Seite. Der einzige manifeste Zustand kann eine leichte Allgemeinstörung sein, welche leicht als chronische Mastoiditis gehalten werden könnte. Law.

Die Nase und ihre Nebenhöhlen. Von H. L. Swain. (Laryngoscope, XX, pag. 771 bis 782.)

Der Autor prüft an dieser Stelle die neuen Fortschritte in der Kenntnis der Krankheiten der Nase und ihrer Nebenhöhlen. Er betont die moderne Verwertung der allwichtigen Schutzfunktionen der Epithelialauskleidung und in der Folge davon die Tendenz, dasselbe intakt zu erhalten, wo immer dies möglich ist. Andere wichtige Punkte sind: 1. die Verwandtschaft von Krankheiten der Nebenhöhlen zu jenen des Auges, der Orbita und des Kopfes:

Digitized by Google
Original from UNIVERSITY OF CALIFORNIA
Generated on 2019-10-24 13:00 GMT / http://hdl.handle.net/2027/uc1.b3252760
Public Domain in the United States, Google-digitized / http://www.hathitrust.org/access_use#pd-us-google

2. Dunbars Untersuchungen über Heufieber; 3. der Fortschritt, der in der Kenntnis der Anatomie der Nebenhöhlen gemacht wurde; 4. Diagnose der Sinuserkrankungen mittelst Röntgenstrahlen. In Hinsicht auf die Behandlung sind die konservativen Methoden im Anwachsen, indem ein Zugang zu den Nebenhöhlen durch die Nase angelegt wird, wo dies tunlich und ausführbar ist, während die Nachforschung über den Nutzen der Serumbehandlung in Fällen von Sinuseiterungen, in welchen die Operation erfolglos gewesen ist, fortdauert. Der Autor lenkt die besondere Aufmerksamkeit auf Massolin, welches er in hartnäckigen Fällen von Eiterung und Krustenbildung für nützlich fand, und auch auf die Hiss-Lymphe oder Serum. Law.

Über die Bedeutung der Wassermann-Reaktion in der Rhinologie. Von Dr. Ove Strandberg. (Hospitalstidende, 1911, Nr. 20.)

Auf Grund eines Falles zieht Verfasser den Schluß, daß, da die histologische Unterscheidung zwischen Lupus und Syphilis der Nasenschleimhaut oft unmöglich sei, und da man dies auch von der klinischen Unterscheidung sagen könne, so sei die Wassermannsche Reaktion ein unentbehrliches Hilfsmittel bei der Diagnose. Allerdings sei nicht ausgeschlossen, daß beide Krankheiten gleichzeitig vorhanden seien, aber dies sei doch äußerst selten der Fall.

L. Mahler.

Zur Sensibilitätsprüfung der Nasenschleimhaut. Von Gustav Killian (Freiburg). (Deutsche med. Wochenschr., 1911, H. 8.)

Verfasser gibt ein Instrument zur Sensibilitätsprüfung der Nase an; es besteht im wesentlichen aus einem Röhrchen, welches die Form einer Nasensonde besitzt, aus dem Röhrchen ragt ein 6 *mm* langer Faden, der, wenn er zweimal durchgedrückt wird, einen Druck von 15 *mg* ausübt. Ist der Faden durchfeuchtet, zieht man ihn vor und kürzt ihn wieder auf 6 *mm*. Bei der Sensibilitätsprüfung ist die Temperatur und der Zustand der Luft (ob staubig, trocken oder feucht) mit in Berechnung zu ziehen. Das neue Instrument wurde vom Verfasser „Knizometer“ genannt. Neumann.

Zur Ursache und spezifischen Heilung des Heufiebers. Von W. P. Dunbar (Hamburg). (Deutsche med. Wochenschr., 1911, H. 13.)

Die Zusammenfassung, wie sie der Verfasser am Schluß seiner Arbeit selbst gibt, ist folgende: „Das im Frühjahr auftretende Heufieber wird fast ausnahmslos durch Gramineenpollen hervorgerufen; der amerikanische Herbstkatarrh durch den Pollen von Solidagineen und Ambrosiaceen und das Heufieber in China durch Ligusterpollen. Die Heufiebersymptome sind als Abwehrreaktion gegen die durch abnorme Durchlässigkeit der Mucosa und Cutis ermöglichte parenterale Zufuhr des Eiweißes der genannten Pollen aufzufassen. Um einen rein anaphylaktischen Vorgang im Sinne der heute gültigen Definition handelt es sich jedoch nicht, denn es gelingt, die Symptome durch ein antitoxisch wirkendes Pollenimmunserum zu beseitigen und dadurch gleich-

Digitized by Google
Original from UNIVERSITY OF CALIFORNIA
Generated on 2019-10-24 13:00 GMT / http://hdl.handle.net/2027/uc1.b3252760
Public Domain in the United States, Google-digitized / http://www.hathitrust.org/access_use#pd-us-google

zeitig die individuelle Disposition allmählich bis zu dem Grade herabzusetzen, daß die Anfälle auch ohne weitere Behandlung ausbleiben."

Neumann.

Die Behandlung der entzündlichen Erkrankungen der Nasennebenhöhlen. Von Gustav Killian. (Deutsche med. Wochenschr., 1911, H. 16.)

Verfasser gibt über obgenanntes Thema einen genauen Überblick, der trotz seiner Kürze alles Wissenswerte enthält; am Schlusse seiner Ausführungen weist Verfasser darauf hin, daß die Behandlung dieser Affektionen auf Grund der geschilderten eigenartigen und oft sehr komplizierten Technik mit Ausnahme der akuten Fälle lieber einem Spezialisten überlassen werden soll.

Neumann.

Über einen geheilten Fall von chronischer Stirnhöhleneiterung mit radiumemanationshaltiger Luftdruckerniedrigung, untermischt mit Adrenalinnebel. Von Dr. Pick. (Deutsche med. Wochenschr., 1911, H. 25.)

Eine Patientin wurde seit 5 Jahren wegen Stirnhöhleneiterung ohne Erfolg behandelt. Verfasser ließ der Pat. eine „Radiumtrinkkur" durchmachen, außerdem Inhalationen von Adrenalinnebel im luftverdünnten Raume, worauf der Zustand der Pat. sich nicht nur nicht rapid besserte, sondern auch gänzlich zur Ausheilung gelangte. Neumann.

III. Pharynx und Mundhöhle.

Der Meso- und Epipharynx. Von Simpson. (Laryngoscope, XX, pag. 782—787.)

Der Autor legt Gewicht auf die Bedeutung des Hayschen Pharyngoskops zur Untersuchung des Nasopharynx, besonders in Fällen von Hypertrophien und Adhäsionen um die Rosenmüllersche Grube herum oder wenn die Eustachischen Röhren erkrankt sind. Andere bemerkenswerte Momente sind: 1. die Festsetzung der „Vincentschen Angina" als einer separaten Erkrankung, 2. die Anerkennung der Beziehung der Spirochaeta pallida zu primären und sekundären syphilitischen Erkrankungen, 3. Untersuchungen der verschiedenen Arten über Anatomie, Struktur, Funktion etc. der Tonsillen. In Hinsicht auf die Operation der Tonsillen betont Dr. Simpson, daß es jetzt außer Frage ist, die Entfernung erkrankter Tonsillen anzuraten, und die allgemeine Stimmung des Publikums ist auf Seite der Tonsillektomie. Law.

L'abito fetido nei Cambini. (Übelriechender Atem bei Kindern. Von Professor T. Mancioli. (Atti della clinica oto-rino-laringoiatrica etc., 1909.)

Abgesehen von cariösen Zähnen, Stomatitiden und Ozaena pflegen Alterationen des Waldeyerschen lymphatischen Ringes Ursache des übelriechenden Atems zu sein. Wenn es infolge follikulärer Entzündung des adenoiden Gewebes zur Ausstoßung eines nekrotischen Fetzens gekommen ist, bleiben gewöhnlich Hohlräume zurück, in denen Speisereste hineingeraten, die durch ihre Dekomposition zu dem fötiden Geruch Anlaß geben. Die Behandlung besteht in der Beseitigung der erwähnten Ursachen. Bei Ozaena wird in der atrophi-

Digitized by Google
Original from UNIVERSITY OF CALIFORNIA
Generated on 2019-10-24 13:00 GMT / http://hdl.handle.net/2027/uc1.b3252760
Public Domain in the United States, Google-digitized / http://www.hathitrust.org/access_use#pd-us-google

schen Form Paraffininjektionen, für die hypertrophische Form Elektrokaustik empfohlen. Spira.

Przypadek grzybicy łagodnej języka. (Fall einer Glossomycosis benigna.) Von M. Gantz. (Medycyna i Kronika Lekarska, 1910, Nr. 26.)

Vor 6 Wochen bemerkte die sonst gesunde 30jährige Pat. eine kleine, immer mehr zunehmende Ulceration auf der Zunge. Seit einigen Tagen Schlaf und Appetit schlecht, Gefühl eines Fremdkörpers im Munde, undeutliche Sprache, Abmagerung, Unterkieferdrüsen vergrößert. Die ganze rechte Hälfte der Zungenoberfläche mit einem dicken, rahmig-weißen, zum Teil fest anhaftenden Belage bedeckt, dessen Abtragung mit der Schere eine blutende Oberfläche zurückläßt. Ein ähnlicher, jedoch leicht ablösbarer Belag auf der Zungenbasis. Nach Abtragung des Belages Bepinselung mit Jod und Spülung mit Perhydrollösung rasche Besserung. Nach einem Monate ein schnell vorübergehendes Rezidiv. Schnittpräparate in Paraffin mit Hämatoxylin und Eosin gefärbt zeigen strahlenpilzartige Inselchen, doch fehlt die kolbenartige Verdickung an den Fäden und die Färbbarkeit nach Gram. Auch das Aussehen der Krankheit und der günstige Verlauf sprechen gegen Aktinomykose. Vielleicht handelte es sich um einen Sitz aus der Familie der Streptotricheae. Da Verfasser einen ähnlichen Fall in der Literatur nicht auffinden konnte, betrachtet er den mitgeteilten als ein Unikum und möchte ihn als „Glossomycosis benigna" bezeichnen. Spira.

Glossitis papulosa acuta. (Guzkowe ostre zapalenie języka.) Aus der laryngologischen Klinik in Krakau. Von A. Pachoński (Krakau). (Przegląd Lekarski, 1910, Nr. 10—11.)

Bei der 18jährigen Pat. traten unter Allgemeinerscheinungen, Schüttelfrost und Hitze auf der geröteten und geschwollenen Zunge zahlreiche kleine, graugelbe, nicht schmerzhafte, kaum empfindliche Knötchen auf, mit einem unregelmäßigen, in der Tiefe rosig durchschimmernden Substanzverlust im Zentrum. Schlingbeschwerden infolge der schweren Beweglichkeit der Zunge. Nach einigen Tagen Besserung mit Zurücklassung zarter, blaßroter Narben. Gleichzeitig ein Knötchen am Kinn mit den äußeren Merkmalen von Impetigo. Beginn und Verlauf der Krankheit sprechen für einen Infektionsprozeß. Die bakteriologische Untersuchung der Knötchen auf der Zunge und am Kinn ergab Staphylococcus pyogenes aureus. Differentialdiagnose von Stomatitis, Lues und Variola. Es ist dies der dritte Fall dieser Art in der Literatur, 2 ähnliche wurden im Jahre 1890 von Michelsohn und Mikulicz publiziert. Spira.

Die Radiographie in der Diagnose einiger Mundkrankheiten. (La radiografia nella diagnosi di alcune malattie della bacca.) Von Prof. T. Mancioli. (Atti della clinica oto- etc., 1909.)

Die Radiographie kann uns nicht nur über den Zustand der Zahnwurzelkanäle, über Zustand und Lage der Zahnkeime, über Zahntraumen usw. Aus-

Digitized by Google
Original from UNIVERSITY OF CALIFORNIA
Generated on 2019-10-24 13:00 GMT / http://hdl.handle.net/2027/uc1.b3252760
Public Domain in the United States, Google-digitized / http://www.hathitrust.org/access_use#pd-us-google

kunft geben, sondern sie ermöglicht manchmal allein die Diagnose eines pathologischen Zustandes im Munde und in der Rachenhöhle, wo diese Stelle zum Beispiel durch Trismus einer direkten ocularen Inspektion unzugänglich sind. Drei Krankengeschichten, in welchen heftige Gesichtsschmerzen, Trigeminusneuralgie und Otalgie, die von Erkrankungen der Zähne respektive des Zahnfleisches herrührten, wegen gleichzeitig bestehender Mundsperre nur durch die Radiographie in ihrer Ätiologie aufgeklärt werden konnten, bestätigen das Gesagte. Spira.

Vegetazioni adenoidi e dentatura nei riconerati di un Ospizio marino. (Adenoide Vegetationen und Gebiß bei den Zöglingen eines Seehospiziums.) Von Prof. T. Mancioli. (Atti della clinica oto-rino-laringoiatrica etc., 1909.)

Unter 102 Kindern fanden sich 41 mit Nasenverstopfung infolge von Hypertrophie des Waldeyerschen Ringes, darunter 30 (73%) mit zahlreichen cariösen Zähnen. Unter den übrigen 61 mit Nasen-Rachenkatarrh fand sich Zahncaries nur bei 13 Kindern (= 21%). Neben der Zahncaries fand sich bei den Stenotikern oft Deviation der Zähne, was nach Mancioli durch die Rotation der Kiefer und des Os incisivum während der Entwicklung verursacht wird. Diese Tatsache, welche der Gewohnheit, die Luft durch den halb geöffneten Mund einzusaugen, zu verdanken ist, hat einen absoluten Wert für die Diagnose der adenoiden Vegetationen. Spira.

Epitheliom der Mundschleimhaut infolge Leukoplakia oris. Von Dr. Paul Haslund. (76. Versammlung des Dänischen dermatologischen Vereins.) (Hospitalstid., 1911, Nr. 22.)

Haslund berichtet über einen Fall bei einem 36jährigen Kutscher, wo die mikroskopische Untersuchung die Diagnose ergab. L. Mahler.

Eine einfache Methode zur Bekämpfung gewisser Formen von Schlingschmerzen. Von Dr. Tetens Hald. Ugeskrift for Laeger, 1911, Nr. 14.)

In 32 von 46 Fällen von inflammatorischen Leiden der Tonsillen und ihrer Umgebung hat Hald die Schlingschmerzen dadurch vermindert oder ganz beseitigt, daß er einen starken Druck vor dem Tragus oder hinter dem Ohre mit einem dazu hergestellten Apparat ausgeübt hat. Seiner Meinung nach ist die Wirkung darauf zurückzuführen, daß durch den Druck ein kräftiger Gegenreiz auf einem Hautgebiet stattfindet, dessen sensitive Nerven in intimer zentraler Verbindung mit den sensitiven Nerven der Tonsillen stehen. L. Mahler.

Über Behandlung der chronischen Pharyngitis mit Vibrationsmassage. Von Dr. Gregers Fanóe. (Ugeskrift for Laeger, 1911, Nr. 13.)

Fanóe hat in 182 Fällen die von Prof. Storch angegebene Methode zur Behandlung von Nasenleiden angewendet. Diese Methode besteht in der Massage mit einem Vibrator, woran eine Sonde befestigt ist. Vor der Massage pinselt man mit 6%igem Cocain. Man massiert durchschnittlich 15—30mal innerhalb 3—6 Wochen. L. Mahler.

Digitized by Google
Original from UNIVERSITY OF CALIFORNIA
Generated on 2019-10-24 13:00 GMT / http://hdl.handle.net/2027/uc1.b3252760
Public Domain in the United States, Google-digitized / http://www.hathitrust.org/access_use#pd-us-google

Über die angeborenen Unterlippenfisteln. Von Oberst (Freiburg i. Br.). (Beiträge zur klin. Chir., 1910, Bd. 68, pag. 795.)

Ein Fall dieser seltenen Mißbildung, ein 6 Wochen altes Kind betreffend, mit operativer Heilung. Embryologische Erklärungsversuche.

H. H. Schmid.

Über Fälle von Ansteckung durch Entlassene bei „Diphterie-return cases". Von Prof. Sörensen (Kopenhagen). Hospitalstidende, 1911, Nr. 17.)

In den Jahren 1898—1909 wurden aus dem Blegdamshospital 7037 Diphtheritiskranke entlassen und 82mal kamen Mitglieder des Hausstandes eines entlassenen Patienten mit derselben Krankheit ins Hospital. Dies kam in den genannten Jahren in 1·16% der Fälle vor. 90% der entlassenen sogenannten Ansteckungsträger waren frei von Bacillen. Die mit Bacillen Entlassenen haben ihre Verwandten selten angesteckt. Verfasser kommt auf Grund seiner Untersuchungen zu dem scheinbar paradoxen Resultat, daß diese Ansteckungen ebenso häufig bei allen den in der Regel bacillenfrei entlassenen Patienten vorkommen wie bei den mit Bacillen entlassenen. Seiner Meinung nach gibt weder das Vorhandensein von Diphtheriebacillen bei dem Entlassenen eine wesentlich größere Wahrscheinlichkeit, daß seine Umgebung angesteckt wird, noch gewährt der Umstand, daß bei 2 aufeinander folgenden Impfungen keine Bacillen gefunden werden, eine absolute Garantie dagegen. L. Mahler.

Über muskuläre Makroglossie. Von R. Welzel (Innsbruck). (Beitr. zur klin. Chir., 1910, Bd. 67, pag. 570.)

Auf Grund eines günstig verlaufenen Falles aus der Innsbrucker Klinik und unter Berücksichtigung der Literatur empfiehlt Verfasser als Therapie der muskulären Makroglossie die Excision von Teilen der vergrößerten Zunge.

H. H. Schmid.

Beitrag zur Frage der Abklatschcarcinome. Von A. Caan (Heidelberg). (Beitr. zur klin. Chir., 1910, Bd. 68, pag. 717.)

Beobachtung und operative Heilung eines Falles aus dem Samariterhaus zu Heidelberg. Die krebsig erkrankte Stelle der Wangenschleimhaut entsprach einem carcinomatösen primären Tumor der Zunge und hatte histologisch den gleichen Charakter wie der primäre Tnmor. Verschleppung auf dem Lymphwege war auszuschließen. H. H. Schmid.

Zur Frage der Spezifität der Plaut-Vincentschen Anginaerreger. Von Dr. Kurt Blühdorn. (Deutsche med. Wochenschr., 1911, H. 25.)

Verfasser gibt folgende Zusammenfassung: 1. Fusiforme Bacillen und Spirillen finden sich, bald spärlich, bald reichlicher, gemeinschaftlich oder die eine von beiden in einer großen Anzahl von Rachenabstrichen Gesunder vor; fast regelmäßig sind sie in der Umgebung der Zähne und des Zahnfleisches in der gesunden Mundhöhle anzutreffen. 2. Ebenso sind die genannten Mikroben bei den verschiedensten anginösen Erkrankungen (Diphtherie, Scharlach, luetische Anginen, Strepto- und Staphylokokkenanginen) in wechselnder Zahl

Digitized by Google
Original from UNIVERSITY OF CALIFORNIA
Generated on 2019-10-24 13:00 GMT / http://hdl.handle.net/2027/uc1.b3252760
Public Domain in the United States, Google-digitized / http://www.hathitrust.org/access_use#pd-us-google

zum Teil massenhaft unter sonstiger reichlicher Bakterienflora als harmlose Saprophyten zu finden. 3. Dieselben Spirillen und fusiformen Bacillen können, wenn sie in Reinkultur oder fast rein nachgewiesen werden, so daß andere Erreger als Krankheitsursache nicht in Betracht kommen, eine eigene Erkrankungsform, die sogenannte Plaut-Vincentsche Angina, hervorrufen. 4. Sie sind nicht allein für anginöse Prozesse, sondern möglicherweise unter denselben Bedingungen auch für andere ulceröse Mundprozesse als ätiologischer Faktor verantwortlich zu machen. 5. Durch bakteriologische, auch kulturelle Untersuchung wird man in jedem Zweifelfalle von Plaut-Vincentscher Angina, insbesondere die klinisch auch mannigfache Ähnlichkeit bietende Diphtherie unbedingt ausschließen müssen, um eventuell den richtigen Zeitpunkt für eine spezifische Serumtherapie nicht zu versäumen. Neumann.

IV. Larynx.

Wpływ ciazy na przebieg suchat krtaniowich i płucnych. (Einfluß der Schwangerschaft auf den Verlauf der Kehlkopf- und Lungentuberkulose.) Von L. Lubliner (Warschau). (Medycyna i Kronika Lekarska, 1910, Nr. 22.)

Von 159 aus der Literatur zusammengestellten Fällen starben 115 in der Schwangerschaft oder kurz nach dem Wochenbett. Nach Anführung der Ansichten verschiedener Autoren teilt Verfasser seine eigenen 20 Beobachtungen (davon 19 mit Exitus letalis) mit und gelangt schließlich zur Überzeugung, daß der Einfluß der Gravidität auf die Tuberkulose ein höchst deletärer ist. Heilung oder Besserung von Larynxtuberkulose in der Schwangerschaft ist sehr selten (9mal auf 150 Fälle). Je früher in der Schwangerschaft die Tuberkulose auftritt, um so schlimmer die Prognose. Wenn in einer späteren Schwangerschaftsperiode die Tracheotomie ausgeführt werden mußte, so sind dabei die Aussichten auf Besserung günstiger. Das Leben der Mutter ist immer jenem des Kindes vorzuziehen. Bei Graviden soll in dem Momente zum Abortus antefixatio geschritten werden, in welchem die Tuberkulose des Larynx konstatiert werden kann. Die Schlußfolgerungen des Autors decken sich mit jenen in der Monatsschr. f. Ohrenheilk., 1910, pag. 911 ausgeführten. Spira.

Über autoskopische Behandlung der Kehlkopftuberkulose mit Röntgenstrahlen. Aus der oto-rhino-laryngologischen Universitätsklinik Jena. Von Priv.-Doz. Doktor Brünings, 1. Assistent der Klinik. (Zeitschr. f. Ohrenheilk., LXII, H. 4.)

Im allgemeinen gibt es vier methodische Möglichkeiten: die percutane, operative, endolaryngeale und autoskopische Bestrahlung; nur letztere entspricht den radiotherapeutischen Voraussetzungen. Verfasser gibt ein Röntgenautoskop an, mit dem die autoskopisch eingestellte Kehlkopfpartie jedesmal in gleicher Weise von der intensivsten Achsenstrahlung getroffen wird.

Unter 6 derartig bestrahlten Pat. mußten 2 nach der ersten beziehungsweise zweiten Sitzung ausgeschaltet werden, so daß die Strahlenbehandlung nur an 4 durchgeführt werden konnte. Eine prompte Wirkung war nur auf

Digitized by Google
Original from UNIVERSITY OF CALIFORNIA
Generated on 2019-10-24 13:00 GMT / http://hdl.handle.net/2027/uc1.b3252760
Public Domain in the United States, Google-digitized / http://www.hathitrust.org/access_use#pd-us-google

die von Schleimhautgeschwüren ausgelösten Schmerzen zu beobachten; dieselbe trat schon nach 2—3 Sitzungen zu je 10—15 Minuten Dauer auf und hielt bis zu 14 Tagen an. Wirkungslos war die Behandlung hingegen gegen circumscripte und diffuse Infiltrate und Ödeme der verschiedenen Formen und Stadien.

E. Urbantschitsch.

Zu O. Körners Mitteilungen „Über bulbäre Kehlkopflähmungen". Von Professor Dr. Grabower (Berlin). (Zeitschr. f. Ohrenheilk., LXII, H. 4.)

Verfasser nimmt entgegen der Anschauung Körners, daß die zwei in seiner Arbeit angeführten Fälle von tabischer Kehlkopfmuskellähmung mit Kerndegeneration eine zentrale Ursache haben. E. Urbantschitsch.

Bemerkung zur vorstehenden Äußerung Grabowers. Von O. Körner. (Zeitschrift f. Ohrenheilk., LXII, H. 4.)

Körner hält an Arnold Cahns Deutung des v. Reussschen Falles (Arch. f. Psych. u. Nerv., XXXII, pag. 735) und an Valerie Wyscheslawtjewas Deutung ihres eigenen Falles fest. E. Urbantschitsch.

Curabilidat de la tuberculosis laringea. (Heilbarkeit der Kehlkopftuberkulose.) Von Rabasa. (Revista Española de laringologia, März-April 1911.)

Verfasser zitiert die Ansichten der Autoren, die an die Heilbarkeit dieser Affektion glauben, und veröffentlicht einige Fälle, die geheilt wurden. Im ersten (einer Sängerin) bestand die Lokalbehandlung in Pinselungen mit übermangansaurem Kali und in einer einzigen galvanokaustischen Behandlung. Als Mittel gegen den Lungenprozeß gebrauchte er das Tuberkulin von Beranek. Im zweiten Falle galvanokaustische Behandlung: dasselbe für den dritten. Sämtliche Pat. genasen. Menier.

Langdauernde Anästhesie des Kehlkopfes bei Tuberkulose nach der Methode von R. Hoffmann. (Długotrwałe znieczulenie krtani w gruźlicy podług metody R. Hoffmanna.) Von Karbowski (München). (Gazeta Lekarska, 1910, Nr. 50.)

Verfasser beschreibt die Hoffmannschen Methoden zur Anästhesierung des Kehlkopfes, das pfeifenförmige Röhrchen zum Selbstgebrauch des Pat. und die Alkoholinjektionen in den Kehlkopfnerven und lobt ihre Wirkungen.

Spira (Krakau).

Über Laryngostomie bei Skleromkranken. (W sprawie przecinania krtani u chorych z twardziela.) Von Szleifstein (Warschau). (Medycyna i Kronika Lekarska, 1910, Nr. 41.)

Verfasser teilt einen Fall von Laryngostomie wegen Larynxsklerom mit, in welchem die Wunde nach der Operation nicht vernäht, sondern durch längere Zeit offen gelassen und nach Heilung des Larynxinnern durch Plastik verschlossen wurde. Diese Methode besitzt viele Vorzüge, da sie einen breiteren Zugang zur erkrankten Stelle gestattet, die Entfernung von skleromatösem Gewebe aus dem Larynx nicht nur in einer Sitzung, sondern zu wiederholtenmalen im Verlaufe von Monaten erleichtert, die unmittelbare und länger dauernde Applikation der Röntgenstrahlen ermöglicht und dabei dem Kehlkopf

Digitized by Google
Original from UNIVERSITY OF CALIFORNIA
Generated on 2019-10-24 13:00 GMT / http://hdl.handle.net/2027/uc1.b3252760
Public Domain in the United States, Google-digitized / http://www.hathitrust.org/access_use#pd-us-google

ein weiteres Lumen verschafft, wodurch der Pat. in Zukunft vor Erstickungsanfällen bei Rezidiven besser geschützt ist. Spira.

Die Laryngostomie in der Behandlung des Larynxskleroms. (La laringostomia nella cura dello scleroma laryngeo.) Von Prof. A. Canèpele. (Atti della clinica oto- etc., 1909.)

Die Nachteile der Laryngofissur, die keine hinreichende Gewähr einer stabilen Heilung liefert, werden auseinandergesetzt und 2 Fälle mitgeteilt, die mit Laryngostomie behandelt wurden. Der Erfolg war günstig, und es war gelungen, mit dieser Methode die bestandene unüberwindliche Tendenz zur Retraktion erfolgreich zu bekämpfen. Verfasser empfiehlt daher die Laryngostomie als einen bedeutenden Fortschritt, die in allen Fällen, wo die anderen Methoden, besonders die Laryngofissur, fehlschlagen, eine rationelle Anwendung findet. Spira.

Die Praxis der Intubation und der Tracheotomie in diphtheritischen und morbillösen Larynxstenosen. (La pratica della intubazione e della tracheotomia nelle laringostenosi difteriche e morbillose.) Von Dr. Nicola Sforza. (Atti della clinica oto-rino-laringoiatrica della r. università di Roma, 1909.)

Auf Grund von 288 Fällen von Larynxstenose, von denen 239 bei Diphtheritis, 51 bei Masern aufgetreten und in welchen teils die blutige, teils die unblutige Intervention, teils beide nacheinander vorgenommen worden waren, weist Sforza die Unzuverlässigkeit statistischer Zusammenstellungen nach, aus denen allein keine Schlußfolgerungen gezogen werden können. Nach Verfasser ist die Intubation die Operation der Wahl, die Tracheotomie jene der Notwendigkeit. In diphtheritischen Fällen wurde die Extubation nicht vor 96 bis 100 Stunden vorgenommen, und wenn auch dann die Stenosenerscheinungen nicht aufhörten, wurde der Tubus ein zweites Mal, eventuell auch öfter, bis zum Maximum von 210 und 256 Stunden ohne irgend welchen Schaden appliziert. Die letalen Ausgänge waren meist durch komplizierende Bronchopneumonie bedingt und fallen nicht der Methode zur Last. Als Instrumentarium wurde benutzt: der Apparat von Valagussa und die Intubationspinzetten von Egidi, Valagussa oder Spolverini. Die spontane Ausstoßung des Tubus erfolgte unabhängig vom Gewicht desselben, ebenso oft, wenn der Tubus aus Metall, als wenn er aus Ebenholz war. Die spontane Extubation erfolgte fast immer bei mit einer Lungenkomplikation affizierten Pat. Um Schluckpneumonie zu verhüten, wurde der Art der Ernährung eine besondere Aufmerksamkeit geschenkt. Ein anderer Nachteil der prolongierten Intubation, Dekubitus, wurde nie beobachtet. Die längste Dauer der permanenten Intubation hat 7 Tage betragen und war vom besten Erfolge begleitet. Die Entstehung von Dekubitus ist weniger von der Intubationsdauer als von anderen Umständen bedingt, wie Alter des Pat., seine Widerstandsfähigkeit, Mischinfektion, offene Tuben. Hingegen ist die unterbrochene Dauer der Intubation von der ununterbrochenen zu unterscheiden, da jede Intubation und Extubation ein Trauma darstellt. Be-

Digitized by Google
Original from UNIVERSITY OF CALIFORNIA
Generated on 2019-10-24 13:00 GMT / http://hdl.handle.net/2027/uc1.b3252760
Public Domain in the United States, Google-digitized / http://www.hathitrust.org/access_use#pd-us-google

sonders ist vor einer Forcierung dieser Handgriffe zu warnen. Bei der Extubation bedient sich Verfasser der Enukleationsmethode. Die Intubation wird auch zur Behandlung der Narbenstenosen angewendet, nicht nur solcher, die von Tracheotomie, sondern auch solcher, die von der Intubation selbst herrühren. Die dabei angewandten Methoden und Instrumente wie die Vor- und Nachteile derselben werden auseinandergesetzt. Auch in den morbillösen Fällen war der Erfolg der Behandlung meist durch pulmonäre Komplikation gefährdet. Die ungünstigen Resultate dieser Manipulationen bei Morbillen (8 Heilungen auf 51 Fälle) läßt eine solche Intervention nur im äußersten Notfalle statthaft erscheinen. Ist der Tubus 2mal ausgestoßen worden, dann soll zur Tracheotomie geschritten werden, während bei Diphtheritis die Reintubation bis zur Abnahme der Stenose wiederholt werden kann. Wird der Tubus gut vertragen, dann kann er 48 Stunden liegen bleiben, eventuell ein zweites Mal auf ebenso lange Zeit appliziert werden. Spira.

V. Trachea, Bronchien, Oesophagus.

Über die Diagnose krankhafter Prozesse im Oesophagus mit Hilfe der Oesophagoskopie. (O rozpoznawaniu spraw chorobowych przełyku za pomocą wziernikowania.) Von A. Tuchendler. (Medycyna i Kronika Lekarska, 1910, Nr. 41.)

Nach einer kurzen Skizze der Geschichte der Oesophagoskopie folgt eine gedrängte Darstellung der Anatomie, Physiologie und der pathologischen Veränderungen, wie sie sich im ösophagoskopischen Bilde darstellen. Die Oesophagoskopie kann einen Fremdkörper aufdecken, wo Sonde und sogar Röntgen ein negatives Resultat ergeben, wie an einem mitgeteilten Falle gezeigt wird. Das wichtigste Gebiet für diese Untersuchung stellen Carcinome dar, welche durch diese Methode schon in so frühem Stadium diagnostiziert werden können, wenn noch die dickste Sonde leicht durchgeführt werden kann. Die Bilder in verschiedenen Stadien von Carcinomen und von Strukturen werden dargestellt und 2 Fälle mitgeteilt, in denen auf diesem Wege eine doppelte Stenose des Oesophagus respektive eine Krebsmetastase vom Magen in den Oesophagus diagnostiziert wurden. Zum Schlusse folgt die Krankengeschichte eines Falles, in welchem ösophagoskopisch eine spontane Dilatation der Speiseröhre diagnostiziert wurde. Spira (Krakau).

Beitrag zur Behandlung narbiger Stenosen des Oesophagus. (Przyczynek do leczenia zwężeń przełyku bliznowych.) Von St. Gębarski (Warschau). (Gazeta Lekarska, 1910, Nr. 34, 35.)

Verfasser bespricht eingangs die chemischen und pharmakologischen Eigenschaften des Thiosinamins und seiner Derivate, des Fibrolysins und des Thiodins, und teilt dann die mit diesen Mitteln bei narbigen Stenosen gemachten, in der Literatur niedergelegten und seine eigenen Erfahrungen an 4 Fällen mit. Seine Schlußfolgerungen lauten: 1. Die Besserung trat ein in dem Momente, in welchem neben den Dilatationen subcutane Injektionen von Fibrolysin zur

Digitized by Google
Original from UNIVERSITY OF CALIFORNIA
Generated on 2019-10-24 13:00 GMT / http://hdl.handle.net/2027/uc1.b3252760
Public Domain in the United States, Google-digitized / http://www.hathitrust.org/access_use#pd-us-google

Anwendung kamen. 2. Bei dieser Behandlung wurde weder Diurese noch Leukocytose beobachtet. 3. Eine kurze Behandlungszeit garantiert nicht eine dauernde Besserung, da Verschlimmerungen bereits gebesserter Stenosen beobachtet wurden. 4. Das Schlucken war immer in den Morgenstunden gleich nach dem Erwachen am meisten erschwert. 5. Plötzliche Verschlimmerung kann eintreten durch Steckenbleiben von Speiseresten an der verengten Stelle. Durch einen starken, mittelst der Gummisonde eingelassenen Wasserstrom kann das Hindernis beseitigt werden. 6. Die schwarzen Sonden Delamottes sind den Porgesschen vorzuziehen, da sie elastischer und härter sind und nicht so leicht weich werden und umbiegen wie die letzteren. 7. Die Dilatationen sollen langsam, geduldig und mit Pausen durchgeführt und dürfen nicht forciert werden, da sonst ein Krampf ausgelöst werden kann. 8. In 2 Fällen ist es vorgekommen, daß die Sonde erst in einer Tiefe von 42 *cm* stecken blieb. Als Ursache ist die ungleichmäßige Dicke der Sonde anzunehmen, deren dünneres Ende bereits im Magen sein kann, während eine dickere Stelle derselben weiter oben die verengte Stelle nicht passieren kann. 9. Unter Hunderten von Pat. mit Verbrühungen und Verätzungen in der Mund- und Rachenhöhle wurde kein einzigesmal Lymphdrüsenschwellung beobachtet. Spira.

Entfernung von Fremdkörpern aus den Lungen und der Speiseröhre durch direkte Broncho-Oesophagoskopie. Von Prof. E. Schmiegelow. (Hospitalstid., 1911, Nr. 1.)

Verfasser berichtet von 2 Fällen von Fremdkörpern in den Lungen, 1 Fall in der Luftröhre und 6 Fällen in der Speiseröhre, in denen diese Körper entfernt wurden. In den beiden ersten Fällen handelte es sich um eine Bohne und ein Schweinsknöchelchen. Die Bohne lag im rechten Bronchus. Beim Versuche, sie zu entfernen, löste sich die Bohne von der Zange und wurde in den linken Bronchus gezogen, woraus sie dann in einer neuen Séance entfernt wurde. Der Fremdkörper in der Trachea war eine Gräte, die sich bei den Extraktionsversuchen löste und in die Nähe der Bifurkation hinabfiel, von wo sie leicht entfernt wurde. Die 6 Fremdkörper, die in die Speiseröhre gekommen waren, waren 1 Knöchelchen eines Ochsenschwanzes, 1 Gummiring, 1 Kückenknochen, 1 Stück Fleisch und 1 Flötenknopf. L. Mahler.

Experimentelle Studien über die Chirurgie des Bronchus. Von M. Tiegel (Dortmund). (Beitr. zur klin. Chir., 1910, Bd. 66, pag. 407).

Verf. hat an 3 Leichen und an 21 Hunden (unter Anwendung des Druckdifferenzverfahrens) Versuche zur Naht des Bronchus angestellt, auf Grund deren er zu folgenden Ergebnissen kommt: Als der von vornherein haltbarste und darum beste Verschluß einer Bronchuswunde ist die peribronchiale Naht anzusehen; die durchgreifende Naht steht in der ersten Zeit nach der Operation an Haltbarkeit weit hinter jener zurück. Die den Knorpel durchgreifende Naht führt fast stets auch zur Verletzung der Schleimhaut und ist darum auch wegen der

Digitized by Google
Original from UNIVERSITY OF CALIFORNIA
Generated on 2019-10-24 13:00 GMT / http://hdl.handle.net/2027/uc1.b3252760
Public Domain in the United States, Google-digitized / http://www.hathitrust.org/access_use#pd-us-google

daraus entstehenden Infektionsgefahr zu vermeiden. Die plastische Deckung der Naht durch Lunge ist für die Haltbarkeit derselben keine Grundbedingung; doch ist sie eine wertvolle Sicherheitsmaßregel, die bei ihrer einfachen und schnellen Ausführbarkeit in praxi daher nicht unterlassen werden sollte.

H. H. Schmid.

Oesophagusstenosen und ihre Behandlung. Retrograde Oesophagoskopie. Von A. Ach (München). (Beitr. zur klin. Chir., 1910, Bd. 371.)

Während es bisher nur drei Autoren gelungen war, die retrograde Oesophagoskopie dann und wann auszuführen (Ehrlich, Reitzenstein, Hofmann), konnte Ach dieselbe bei allen seinen (bisher 19) Fällen vornehmen und auch therapeutisch verwerten (Einlegen von Laminariastiften in die Strikturen, retrograde Bougierung und Einleitung der Sondierung ohne Ende). Auch bei tief, das heißt nahe der Cardia sitzenden großen Fremdkörpern, zum Beispiel Gebissen, welche sich mit der oberen Oesophagoskopie infolge Verbackung usw. nicht entfernen lassen, hält Verfasser die Gastrostomie mit retrograder Oesophagoskopie und Extraktion mit dem Oesophagoskop für das Normalverfahren. Die Methode ist weder schwierig noch zeitraubend; zu ihrer Ausführung ist es kein absolutes Erfordernis, daß der Magen vollständig leer ist oder vollkommen rein gespült wird. Verfasser empfiehlt ein Oesophagoskop mit einer nach vorne verlegten Lichtquelle und mit pneumatischem Apparat (analog dem Rektoskop nach Strauß). Von Bedeutung ist ferner die Magenfistel; dieselbe wird nach der allgemein üblichen Witzelschen Methode angelegt, nur mit der Modifikation, daß die Öffnung im Magen oben liegt, der „Annulus gastralis" also höher gelegen ist als der „Annulus cutaneus". Ferner soll die Fistel möglichst weit von der Cardia angelegt werden, um Zerrungen beim Einführen des Rohres zu vermeiden. In den mitgeteilten Fällen bestand trotz Einführung des Oesophagoskops in die Fisteln, welche zu diesem Zwecke zum Teil dilatiert werden mußten, weder Insufficienz der Magenfisteln noch Ekzem in ihrer Umgebung. Details über die Technik der retrograden Oesophagoskopie und über das Instrumentarium sind in der interessanten Arbeit selbst nachzulesen.

H. H. Schmid.

Heilung einer Oesophagusstriktur mit Fibrolysin. Von Dr. F. Bloch (Osnabrück). (Deutsche med. Wochenschr., 1911, H. 8.)

Verfasser berichtet über den raschen Erfolg der Dilatation des strikturierten Oesophagus unter Zuhilfenahme von Fibrolysin. Unangenehme Nebenerscheinungen konnte Verfasser nicht dabei beobachten.

Neumann.

Für den wissenschaftlichen Teil verantwortlicher Redakteur: Dr. Ernst Urbantschitsch, Dr. Otto Kahler.
Herausgeber, Eigentümer und Verleger: Urban & Schwarzenberg.

Druck von Gottlieb Gistel & Cie., Wien, III., Münzgasse 6.

Digitized by Google
Original from UNIVERSITY OF CALIFORNIA
Generated on 2019-10-24 13:00 GMT / http://hdl.handle.net/2027/uc1.b3252760
Public Domain in the United States, Google-digitized / http://www.hathitrust.org/access_use#pd-us-google

MONATSSCHRIFT FÜR OHRENHEILKUNDE
UND
LARYNGO-RHINOLOGIE.

XLVI. Jahrg. 1912. 2. Heft.

Nachdruck verboten.

Laryngo-Rhinologischer Teil.

Original-Artikel.

Die neue Wiener Klinik für Kehlkopf- und Nasenkrankheiten.

Von Hofrat Prof. Dr. **O. Chiari** und Prof. Dr. **O. Kahler**.

(Mit 40 Textabbildungen und 5 Plänen.)

Am 1. Oktober 1911 wurde die neue Klinik für Kehlkopf- und Nasenkrankheiten in Wien dem Betriebe übergeben. Die Laryngo-Rhinologie hat nun in ihrer Vaterstadt eine Pflegestätte gefunden, die der heutigen Stellung des Faches in der Gesamtmedizin würdig ist; endlich sind die schwierigen Verhältnisse beseitigt, unter denen der laryngologische Unterricht an der Wiener Hochschule bisher zu leiden hatte.

Die Geschichte der Wiener laryngologischen Klinik geht, obwohl offiziell diese Klinik erst seit 1870 besteht, bis auf Türck zurück. Türck war bekanntlich Primararzt am k. k. Wiener allgemeinen Krankenhaus. Durch die Fürsorge des Baron Türkheim, des damaligen Leiters des medizinischen Unterrichtes in Österreich, wurde für Türck im Jahre 1843 eine Nervenabteilung geschaffen. An dieser Abteilung nun unternahm der Vater der Laryngologie im Sommer 1857 seine ersten Versuche der Laryngoskopie. Vom Jahre 1858 an widmete er sich fast ganz der neuen Methode, die er an dem Materiale der Nervenabteilung und der ihm ebenfalls unterstehenden 6. medizinischen Abteilung erproben konnte. Die große Anzahl der ständigen Patienten seiner Abteilungen sowie die zahlreichen ambulanten Kranken machten es ihm möglich, den Verlauf der Erkrankungen der oberen Luftwege genau zu beobachten. Er arbeitete unermüdlich, verbesserte die Untersuchungsmethode nach allen Richtungen und baute so in nicht ganz acht Jahren die Lehre von den Erkrankungen des Kehlkopfes und der Luftröhre aus. Hier entstand auch sein großes Werk: „Die Klinik der Krankheiten des Kehlkopfes und der Luftröhre", das 1866 in Wien erschien. Er wußte einen sehr tüchtigen Arzt und Maler, den Doktor Elfinger zu veranlassen, unter seiner Leitung eine große

Digitized by Google
Original from UNIVERSITY OF CALIFORNIA
Generated on 2019-10-24 13:00 GMT / http://hdl.handle.net/2027/uc1.b3252760
Public Domain in the United States, Google-digitized / http://www.hathitrust.org/access_use#pd-us-google

Anzahl von Befunden im Kehlkopf, Rachen und Nasenrachenraume in künstlerisch ausgeführten Aquarellen abzubilden. Nach Elfingers Tod war Dr. Karl Heitzmann seine treue künstlerische Hilfskraft. Die herrliche Bildersammlung bildet heute noch den Stolz unserer Klinik.

Türck hielt auch fortwährend stark besuchte Kurse über Laryngoskopie und Rhinoskopie ab und hat also tatsächlich die erste laryngologische Klinik begründet. Die Erfolge, die er durch seine Kurse erzielte, legten nach seinem Tode (Februar 1868) den Gedanken nahe, eine laryngologische Klinik zu errichten. Dieser Gedanke wurde im Frühjahre 1870 auch verwirklicht und L. v. Schrötter mit der Leitung der Klinik betraut. Ein großes Krankenzimmer von 22 *m* Länge, 8 *m* Breite und 5 *m* Höhe wurde in zwei Zimmer für je 8 Männer und 8 Weiber geteilt. Erst später kam hinzu noch ein kleines Zimmerchen zu Demonstrationen, mikroskopischen und chemischen Untersuchungen. In diesen schlechten Räumen entfaltete Schrötter, der durch seine Vorbildung als Operateur an der Klinik Schuhs und als langjähriger Assistent Skodas für dieses Grenzgebiet zwischen interner Medizin und Chirurgie besonders geeignet war, eine hervorragende Tätigkeit, die ja genugsam bekannt ist. Zahlreiche Studenten und Ärzte besuchten die Kurse, die Frequenz des Ambulatoriums nahm von Jahr zu Jahr zu. Bei den beschränkten Räumlichkeiten der Klinik mußte der Unterricht in dem Krankenzimmer erteilt werden. Es war dazu ein kleiner Teil des Zimmers durch Vorhänge abgetrennt. Dort waren 2 Tische mit mehreren Gaslampen aufgestellt, an denen die praktischen Übungen vorgenommen wurden. Der klinische Dienst wurde von einem einzigen Assistenten versehen. Als solche dienten bei Schrötter Ronsburger, Katti, O. Chiari, Fischer, Karis und Juffinger. Größere Operationen wurden, da es an einem eigentlichen Operationssaale gebrach, an dieser Klinik nicht vorgenommen, nur im Notfalle Tracheotomien. 1890 wurde Schrötter zum Vorstand der neuerrichteten III. medizinischen Klinik ernannt und Stoerk mit der Leitung der laryngologischen Klinik betraut. Diese übersiedelte in neue, aber noch weniger zureichende Räumlichkeiten. Die Klinik verfügte damals nur über mehrere kleine Zimmerchen (siehe Fig. 1). Das größte Zimmer (27a) war für 10 Männer bestimmt, ein kleines Kabinett (27 a I) war das Zimmer des Vorstandes und wurde zur Abhaltung von Kursen verwendet, 1 Zimmer (27 b) und ein anderes (27 b I) bot Raum für 9 weibliche Patienten. Das letzte Zimmer war zugleich Hörsaal, Operationssaal, Bibliothek und Museum. Als Warteraum für die ambulanten Kranken diente der Gang, in dem auch noch die Küche und 2 Aborte untergebracht waren. Ein kleines anstoßendes Zimmer wurde als Wärterinnenwohnraum verwendet. Da für die praktischen Übungen das kleine Kurszimmer absolut nicht ausreichte, wurden die Kurse in das Männerkrankenzimmer verlegt, durch einen Mitteltisch wurden 16 Untersuchungsplätze geschaffen, ringsherum standen eine

Generated on 2019-10-24 13:00 GMT / http://hdl.handle.net/2027/uc1.b3252760
Public Domain in the United States, Google-digitized / http://www.hathitrust.org/access_use#pd-us-google
Digitized by Google
Original from UNIVERSITY OF CALIFORNIA

große Anzahl von ambulanten Patienten. Daß dadurch für die klinischen Patienten große Unzukömmlichkeiteu eintraten, ist begreiflich. Wurde während des Kurses einem der klinischen Patienten schlecht, so mußte sein Bett mit spanischen Wänden umstellt werden, um den ambulanten Patienten den schrecklichen Anblick eines schwerleidenden oder Sterbenden zu ersparen. Die Überfüllung der Klinik durch ambulante Patienten wurde von Jahr zu Jahr mehr bemerkbar, die Zahl der Ambulatoriumsbesucher betrug im Jahre 1899 schon 7866. Weil nun viele der Patienten oft durch Wochen hindurch das Ambulatorium aufsuchten, ist es begreiflich, daß sowohl auf dem schmalen Gang als auch im Krankenzimmer oft ein lebensgefährliches Gedränge herrschte und stets Klagen über die unleidlichen Verhältnisse an der Klinik laut wurden.

Trotz dieser ungünstigen Verhältnisse war die Klinik von zahlreichen in- und ausländischen Ärzten besucht, Stoerk und seine Assistenten entfalteten,

Fig. 1.

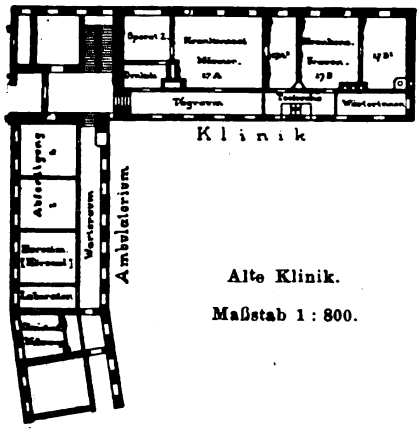

Alte Klinik.

Maßstab 1 : 800.

wie bekannt, eine rege wissenschaftliche und klinische Tätigkeit. Als Assistenten dienten unter Stoerk Juffinger, Koschier, Epstein und Harmer. Seit 1895 war der Klinik ein zweiter besoldeter Assistent bewilligt worden.

Nach dem am 13. September 1899 erfolgten Tode Stoerks wurde Chiari mit der provisorischen Leitung der Klinik betraut und bald darauf zum definitiven Vorstande ernannt. Auf sein Ansuchen wurde der Titel laryngologische Klinik in Klinik für Kehlkopf- und Nasenkrankheiten umgewandelt.

Da nach der neuen Studienordnung jeder Hörer der Medizin verpflichtet wurde, einen 6wöchentlichen Kurs oder ein 2—3stündiges Semestralkollegium zu hören, mußte dringend an eine Vergrößerung der Klinik gedacht werden. Auch war es unmöglich, unter dem an der Klinik herrschenden Platzmangel größere Operationen auszuführen. Durch das Entgegenkommen der hohen Behörden wurde endlich dem ärgsten Platzmangel dadurch abgeholfen, daß die

Generated on 2019-10-24 13:00 GMT / http://hdl.handle.net/2027/uc1.b3252760
Public Domain in the United States, Google-digitized / http://www.hathitrust.org/access_use#pd-us-google
Digitized by Google
Original from UNIVERSITY OF CALIFORNIA

Räume des angrenzenden ärztlichen Lesezimmers der Klinik zur Verfügung gestellt wurden. Man gewann dadurch 2 größere Zimmer für die Abwicklung der Ambulanz, ein Zimmer, welches als Hörsaal und Kurssaal diente und ein kleines Zimmer, das zugleich Zimmer des Vorstandes, Laboratorium und Museum war (siehe Fig. 1). Von den klinischen Räumlichkeiten wurde der frühere Hörsaal in 2 Räume geteilt. Der eine mit einem großen, gegen Norden gerichteten Fenster als Operationssaal adaptiert, mit den notwendigen Behelfen für aseptische Operationen ausgestattet, so daß nun auch größere Operationen, Larynxexstirpationen, Radikaloperationen der Nebenhöhlen, Oberkieferresektionen ausgeführt werden konnten. Der kleinere Teil des alten Hörsaales wurde als Dunkelzimmer zur Vornahme von Durchleuchtungen, Ösophagoskopien und Bronchoskopien verwendet.

Durch Hinzuziehung des unter Stoerk als Zimmer des Vorstandes verwendeten Raumes wurde der Belegraum der Klinik von 19 auf 21 Patienten erhöht. Die ambulanten Patienten betraten nun niemals mehr die klinischen Zimmer. Nach der Besserung der räumlichen Verhältnisse der Klinik hob sich die therapeutische Tätigkeit ganz bedeutend. Die jährliche Zahl der ambulanten Kranken, die sich 1900 auf 8522 belief, stieg bis 1910 auf fast 15.000.

Fig. 2, ein Übersichtsplan des k. k. allgemeinen Krankenhauses (vielleicht für den Historiker von Interesse), zeigt die Wandlungen, die die laryngologische Klinik in Wien durchgemacht, sowie die Zimmer, in denen Türck gelehrt und gewirkt hat. In Zimmer 35, jetzt Hörsaal der Klinik für Syphilidologie und Dermatologie, unternahm Türck die ersten laryngoskopischen Versuche, die er dann auf Zimmer 31 sowie an der VI. medizinischen Abteilung fortsetzte.

Trotz der Verbesserung der Räumlichkeiten und der Einrichtung entsprachen die klinischen Zimmer jedoch durchaus nicht den modernen Anforderungen, da der Luftraum für jeden Pat. nur 27 cm^3 betrug. Außerdem waren die in einem Gange längs der klinischen Zimmer angebrachten Räume für Aborte, Teeküche und Wärterinnenwohnung vollständig unzureichend. Die Unzulänglichkeit der alten Klinik trat jedoch besonders hervor, da durch die neue Studienordnung der Andrang der Studierenden der Medizin immer mehr zunahm. Der Hörsaal war für die 220 inskribierten Studenten Sommersemester 1909 selbstverständlich unzureichend. Diesen Tatsachen verschloß sich die hohe österreichische Unterrichtsverwaltung nicht. Sie anerkannte den Neubau der Klinik als ein notwendiges Erfordernis des Unterrichtes und verhältnismäßig rasch wurde der Neubau auch ausgeführt. Die Pläne wurden nach langen mühseligen Beratungen mit uns von den Funktionären der k. k. Bauleitung, Herrn Baurat Piekniczek und Herrn Ingenieur Rasinger, denen Bautechniker Nemetz zugeordnet war, in mustergültiger Weise ausgearbeitet und es drängt uns, den Herren auch an dieser Stelle für ihre Mühewaltung

Digitized by Google
Original from UNIVERSITY OF CALIFORNIA
Generated on 2019-10-24 13:00 GMT / http://hdl.handle.net/2027/uc1.b3252760
Public Domain in the United States, Google-digitized / http://www.hathitrust.org/access_use#pd-us-google

Fig. 2.

K.K. ALLG. KRANKENHAUS.

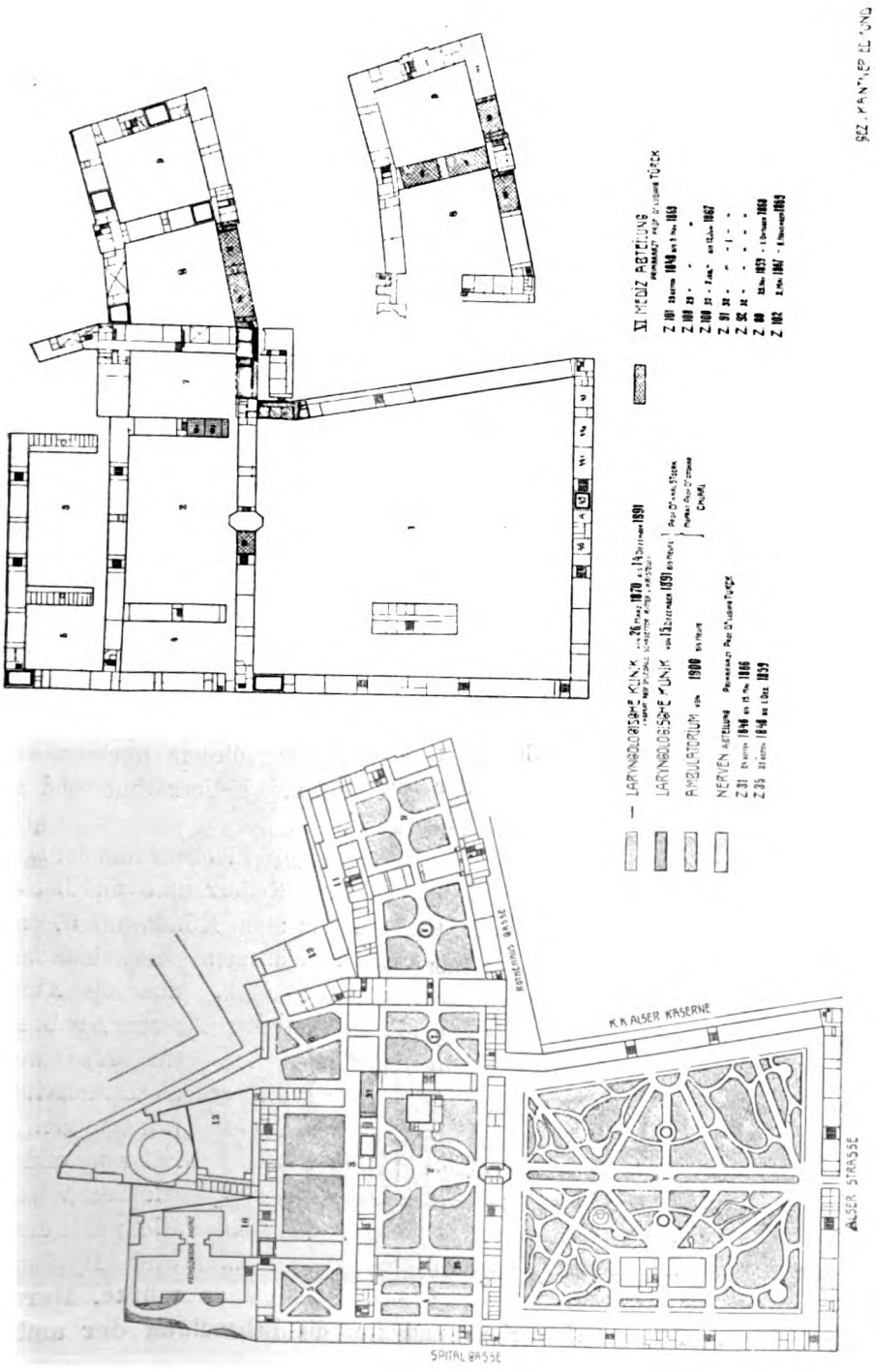

Digitized by Google
Original from UNIVERSITY OF CALIFORNIA
Generated on 2019-10-24 13:00 GMT / http://hdl.handle.net/2027/uc1.b3252760
Public Domain in the United States, Google-digitized / http://www.hathitrust.org/access_use#pd-us-google

und für die Geduld, mit der sie auf unsere zahlreichen Forderungen eingingen, unseren besten Dank auszusprechen.

Fig. 3.

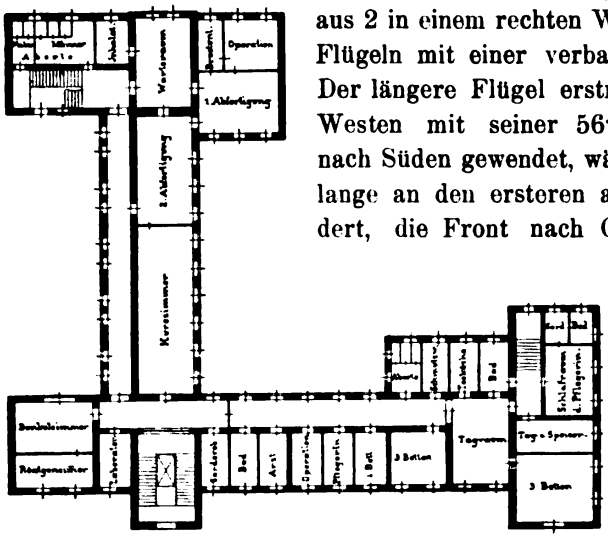

Neue Klinik, Parterre. Maßstab 1 : 800.

Die neue Klinik (siehe Fig. 3, 4, 5) besteht aus 2 in einem rechten Winkel zusammenstoßenden Flügeln mit einer verbauten Fläche von 1250 m^2. Der längere Flügel erstreckt sich von Osten nach Westen mit seiner 56·75 m langen Hauptfront nach Süden gewendet, während der andere, 45·70 m lange an den ersteren am westlichen Ende angliedert, die Front nach Osten wendet. Das ganze Gebäude hat mit Ausnahme des als überhöhter erster Stock endigenden Hörsaaltraktes Keller, Parterre, einen ersten, einen zweiten Stock und einen teilweisen Aufbau. Das Terrain steigt von dem tiefsten Punkte, gebildet von der südwestlichen Ecke zum höchsten Punkte, gebildet von der nordöstlichen Ecke des Bauwerks um 2·40 m an. Der Fußboden des Parterres liegt jedoch 0·30 m über diesem höchsten Punkte des Terrains. Auch die Kellerräume sind sehr licht und trocken.

Fig. 4.

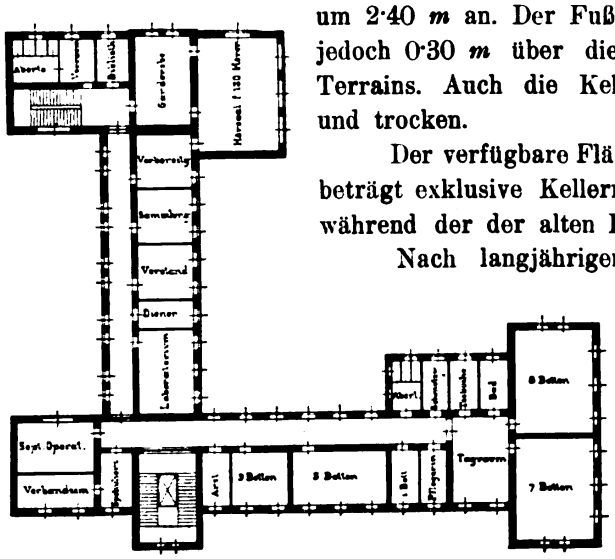

Neue Klinik, I. Stock. Maßstab 1 : 800.

Der verfügbare Flächenraum der neuen Klinik beträgt exklusive Kellerräume und Dach 4312 m^2, während der der alten Klinik nur 671 m^2 betrug.

Nach langjährigen und vielfachen Studien über die Aufgaben der neuen Klinik mußte man sich klar werden, daß diese zunächst den Anforderungen des Unterrichtes und der Entwicklung des Faches sowie auch der Humanität und Hygiene genügen müßte. Darnach mußten die Räume für den Unterricht und für die Behandlung der ambulanten Pa-

Digitized by Google
Original from UNIVERSITY OF CALIFORNIA
Generated on 2019-10-24 13:00 GMT / http://hdl.handle.net/2027/uc1.b3252760
Public Domain in the United States, Google-digitized / http://www.hathitrust.org/access_use#pd-us-google

Fig. 5.

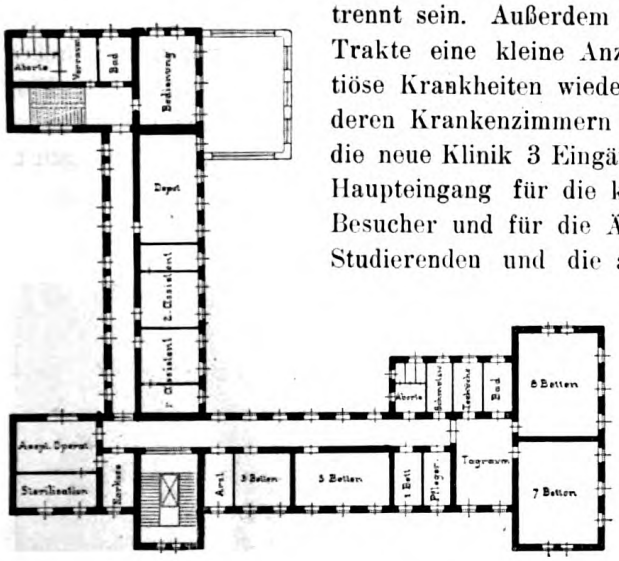

Neue Klinik, II. Stock. Maßstab 1 : 800.

tienten vollständig von den klinischen Räumen getrennt sein. Außerdem mußten in dem klinischen Trakte eine kleine Anzahl von Betten für infektiöse Krankheiten wieder vollständig von den anderen Krankenzimmern isoliert sein. Deshalb hat die neue Klinik 3 Eingänge (siehe Fig. 6—7): der Haupteingang für die klinischen Patienten, deren Besucher und für die Ärzte, ein Eingang für die Studierenden und die ambulanten Patienten, und ein Eingang für die Infektionsabteilung.

Der längere, von Osten nach Westen gelegene Flügel, durch den Haupteingang und durch den Eingang zur Infektionsabteilung zugänglich, enthält die Krankenbelegräume,

Fig. 6.



Ansicht der neuen Klinik von Süden.

Digitized by Google
Original from UNIVERSITY OF CALIFORNIA
Generated on 2019-10-24 13:00 GMT / http://hdl.handle.net/2027/uc1.b3252760
Public Domain in the United States, Google-digitized / http://www.hathitrust.org/access_use#pd-us-google

und zwar im Parterre die Infektionsabteilung mit 7 Betten, im ersten Stock die Männerabteilung mit 24 Betten, im zweiten Stock die Frauenabteilung mit ebenfalls 24 Betten, so daß sich der Gesamtbelegraum der Klinik auf 55 Kranke beläuft. Der andere, von Süden nach Norden gerichtete Flügel enthält die Räume für das Ambulatorium und den klinischen Unterricht im Parterre und ersten Stock, im zweiten Stock die Assistentenwohnungen und im Aufbau die Wohnräume für 16 Pflegerinnen.

Fig. 7.

Ansicht der neuen Klinik von Osten.

Es soll nun zunächst die allgemeine Bauausführung besprochen werden, soweit sie ärztliches Interesse beansprncht.

Das Mauerwerk ist massives Ziegelmauerwerk mit Weißkalkmörtel gemauert, im Keller, soweit er in der Erde steht, mit gewöhnlichen Ziegeln und hydraulischem Mörtel. Schwerere Pfeiler mit größeren Belastungen sind aus geschlemmten Ziegeln mit Portland-Zement-Mörtel hergestellt. Die Räume sind mit grobem und feinem Putz versehen, die oberste Schichte mit Gipskalkmörtel feinst verrieben, alle Ecken sind mit einem Radius von 4 *cm* abgerundet. Alle einspringenden Winkel als Hohlkehle mit 8 *cm* Radius ausgeführt. Das Mauerwerk ist gegen die von unten aufsteigende Erdfeuchtigkeit durch eine 30 *cm* über dem Terrain angebrachte, 15 *mm* starke horizontale Naturasphaltschichte isoliert.

Digitized by Google
Original from UNIVERSITY OF CALIFORNIA
Generated on 2019-10-24 13:00 GMT / http://hdl.handle.net/2027/uc1.b3252760
Public Domain in the United States, Google-digitized / http://www.hathitrust.org/access_use#pd-us-google

Als Deckenkonstruktion sind im Keller gewöhnliche Ziegelgewölbe zwischen eisernen Trägern und Gurten verwendet, die Zwischendecken in den einzelnen Geschossen wurden als Flachziegelgewölbdecken System Ludwig hergestellt. Im obersten Stockwerk, als Abschluß gegen das Dach kamen Betoneisendecken zur Ausführung. Überall ist eine ebene Untersicht in Rabitzausführung geschaffen. Das Dach ober dem Krankentrakt ist flach als Terrasse asphaltiert.

Fig. 8.



Kesselhaus.

Die Fußböden aller Räume der Klinik, mit Ausnahme des Kurszimmers, der Abfertigungen, der Wohnungen, des Vorstandszimmers und der Bibliothek, die mit Linoleum belegt sind, werden durch Mettlacherpflaster gebildet. Zum Anschlusse dieses Pflasters an die Wand dienen Hohlkehlen aus Terrazzo, auf eine Höhe von 22 *cm* an die Mauer hergestellt. Das Linoleum liegt auf einer dünnen Schichte Xylolith, der Anschluß an die Wand erfolgt ebenfalls durch Terrazzohohlkehlen. Die Parapette der Fenster sind schief, ohne Fensterbrett in Terrazzo oder Kacheln ausgeführt, damit weder Gegenstände darauf gesetzt werden können, noch Staub sich ansammeln kann. Die oben um eine horizontale Achse drehbaren Fensterflügel sind überall als Ventilationsflügel eingerichtet.

Digitized by Google
Original from UNIVERSITY OF CALIFORNIA
Generated on 2019-10-24 13:00 GMT / http://hdl.handle.net/2027/uc1.b3252760
Public Domain in the United States, Google-digitized / http://www.hathitrust.org/access_use#pd-us-google

Die Türen sind fast durchwegs einflügelig, wegen des Transportes der Kranken auf Bettwagen, damit nicht zwei Flügel zu öffnen sind. Die Fußtritte sämtlicher Türen liegen im Gangniveau, so daß ein Hineinfahren vom Gang aus ohne Überwindung einer Stufe möglich ist. Die Wände und Plafonds sind mit guter leimfreier Farbe, und zwar erstere in ganz lichtem Ton, letztere weiß gestrichen. Sämtliche Operationssäle nebst den zugehörigen Räumen, sämtliche Badezimmer, Teeküchen, Schmutzwäscheräumen, Aborte und Labo-

Fig. 9.



Hauptstiegenhaus.

Fig. 10.

Dienstraum der Pflegerin.

ratorien sind auf eine Höhe von 2·20 *m* verkachelt. Die Räume der Infektionsabteilung sind ganz in Öl gestrichen, die übrigen Krankenzimmer sowie die Ambulanzräume bis zu einer Höhe von 1·70 vom Fußboden.

Die Heizung der Klinik ist eine zweifache: eine Warmwasserheizung als Pumpenschnellumlaufheizung für die Krankenzimmer und eine Niederdruckdampfheizung für die übrigen Räume. Der Druck in den Kesseln beträgt 0·18 Atm., jener vor den Heizkörpern 0·1 Atm. Als Heizkörper dienen gußeiserne Radiatoren, die in den Fensterparapetten auf Konsolen aufgehängt sind, mit Ausnahme jener Räume, wo die Fensterplätze als Arbeitsplätze benützt

Digitized by Google
Original from UNIVERSITY OF CALIFORNIA
Generated on 2019-10-24 13:00 GMT / http://hdl.handle.net/2027/uc1.b3252760
Public Domain in the United States, Google-digitized / http://www.hathitrust.org/access_use#pd-us-google

werden. Die Warmwasserbeheizung für die Waschtische und Badezimmer erfolgt in einem Boiler, der durch Dampfschlangen von der Niederdruckdampfheizung angeheizt wird. Die Warmwasserheizung selbst ist ein in Zirkulation angelegtes Rohrnetz. Am Boiler ist ein Temperaturregler angebracht, der bei Überschreitung der üblichen Temperatur von 65° die Dampfzufuhr zu den Dampfschlangen und somit die weitere Erwärmung absperrt. Die Warmwasserheizung wird ebenfalls in einem Gegenstromapparat durch Niederdruckdampf

Fig. 11.

Raum für Schmutzwäsche.

Fig. 12.

Teeküche.

aktiviert. Das im Keller befindliche Kesselhaus enthält 4 schmiedeeiserne, freistehende Kessel (s. Fig. 8), deren einer für den Sommerbetrieb für die Erzeugung von Dampf für die Warmwasserbereitung bestimmt ist. Von einem Verteiler im Kesselhaus können sowohl die Korridore wie auch die übrigen Räume separat gespeist werden.

Die Berechnung der ganzen Heizungsanlage erfolgte bei der angenommenen Innentemperatur von + 20° C für eine Minimalaußentemperatur von — 20° C.

Zur Ventilation der Räume dienen Mauerschläuche mit je einer oberen und einer unteren Jalousie, diese Schläuche sind innen glatt verputzt und

Digitized by Google
Original from UNIVERSITY OF CALIFORNIA
Generated on 2019-10-24 13:00 GMT / http://hdl.handle.net/2027/uc1.b3252760
Public Domain in the United States, Google-digitized / http://www.hathitrust.org/access_use#pd-us-google

über Dach geführt mit einem Blechdach abgedeckt. Für die Größenbestimmung wurde für die einzelnen Räume folgendes festgesetzt: Für einen Kranken ein stündlicher Luftwechsel von 80 m^3, für einen Hörer ein solcher von 20 m^3, für die Aborte ein fünfmaliger, für die Dienstzimmer ein zweimaliger, für die Ambulanzräume ein zweimaliger und für alle übrigen Räume ein einmaliger Luftwechsel pro Stunde. Da sich die Ventilation in den Abfertigungsräumen und im Kurssaal als ungenügend erwies, werden hier noch elektrische Venti-

Fig. 18.

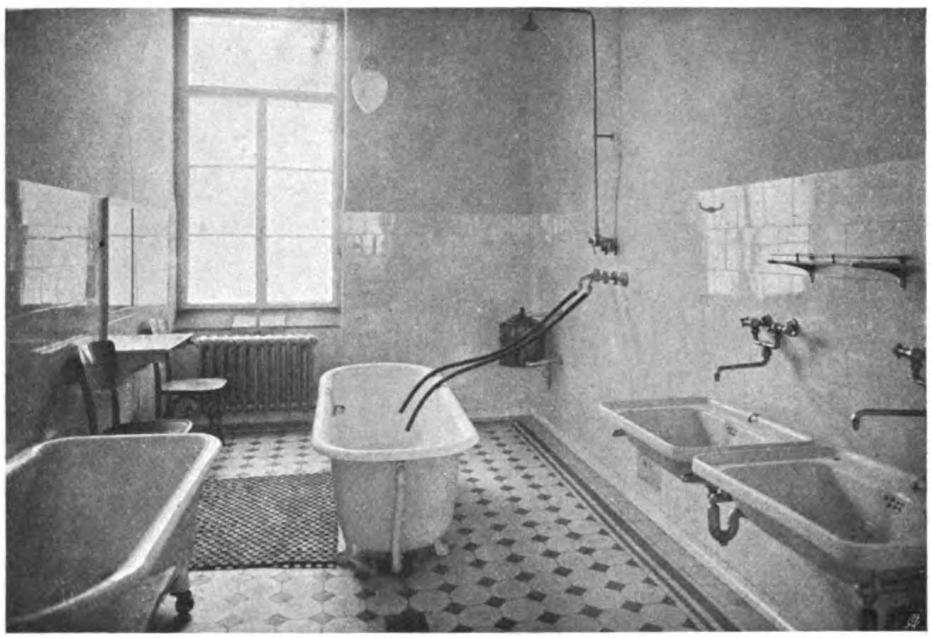

Bad.

latoren angebracht. Die Frischluftzuführung erfolgt durch Öffnungen in den Parapetten, die durch gußeiserne Klappen verschließbar sind und durch eine Stellvorrichtung reguliert werden können. Vor den Klappen stehen die Heizkörper, durch die die eintretende frische Luft auf die Zimmertemperatur erwärmt wird.

Die künstliche Beleuchtung geschieht in den Gängen, Aborten, Teeküchen und Kellerräumen mittelst Auer-Invertlicht, in den übrigen Räumen mittelst elektrischem Glühlicht (Wolframlampen), die mit Drehstrom von 220 Volt Spannung gespeist werden. Dieser dient auch zum Anschluß der elektromedizinischen Apparate. Für den Projektionsapparat und den Röntgenapparat ist Gleichstrom von 220 Volt vorhanden.

Generated on 2019-10-24 13:00 GMT / http://hdl.handle.net/2027/uc1.b3252760
Public Domain in the United States, Google-digitized / http://www.hathitrust.org/access_use#pd-us-google
Digitized by Google
Original from UNIVERSITY OF CALIFORNIA

Die innere Einrichtung der Klinik wollen wir auf einem Rundgang kennen lernen.

Wir betreten die Klinik durch den Haupteingang. Im zweiarmigen Hauptstiegenhause (siehe Fig. 9), in das wir gelangen, ist der Personenaufzug eingebaut. Das Coupé ist so groß, daß ein Bett befördert werden kann. Der Aufzug geht bis in den obersten Stock, so daß die Pat. bequem in ihren Betten liegend auf das flache Dach gebracht werden können. Der Antrieb des Aufzuges ist ein elektrischer mittelst Gleichstrommotor mit Druckknopfsteuerung zum Rufen und Senden eingerichtet. Im Stiegenhause, vor dem Eingang in den Kurssaal sind die Büsten Ludwig Türcks, des Vaters der klinischen Laryngologie, und Johann Czermaks, ihres ersten Förderers, aufgestellt. Durch einen Glasverschluß betreten wir das Parterre. Neben der Stiege ist eine Garderobe für die Ärzte, durch einen weiteren Glasverschluß vom übrigen Gange abgetrennt, liegt die Infektionsabteilung, die auch durch eine Schleuse, gebildet durch ein außerhalb der Sperre gelegenes Bad und das schon innerhalb der Sperre gelegene Dienstzimmer des Arztes zugänglich ist. Es ist nämlich geplant, zeitweise zu Studienzwecken außer den gewöhnlich auf dieser Station liegenden phlegmonösen Affektionen infektiöse Krankheiten, wie z. B. Diphtherie etc. aufzunehmen. Die Station hat 2 dreibettige Krankenzimmer und ein einbettiges Isolierzimmer, deren Fenster, wie auch die der übrigen Krankenzimmer, gegen Süden schauen. Außer einem großen lichten Tagraum finden sich noch folgende Nebenräume, die auch bei den anderen Krankenabteilungen wiederkehren:

1. Das Dienstzimmer der Pflegerin (Fig. 10), hier sind Kästen mit der für die Patienten nötigen Wäsche untergebracht, ferner der Medikamenten- und Giftkasten.

2. Ein Raum für Schmutzwäsche (Fig. 11), hier findet sich ein Gestell für die zum Austausch bestimmten Matratzen, Bügel für die Kleider der neuaufgenommenen Patienten, die vor der Abgabe in das Hauptkleiderdepot hier aufbewahrt werden, ferner ein fixer und ein fahrbarer Sackträger für Schmutzwäsche.

3. Eine Teeküche (Fig. 12) mit einem Wärmespind zur Anwärmung der aus der ziemlich weit entfernten Zentralküche mittelst Wagen herbeitransportierten Speisen. Hier finden sich auch die Geschirrkästen, ein Eiskasten und ein fahrbarer Ausspeisetisch.

4. Das Bad (Fig. 13) enthält eine fixe Wanne aus emailliertem Gußeisen mit direktem Ab- und Zufluß von kaltem und warmem Wasser und eine fahrbare Kupferwanne, die in den Krankenzimmern mittelst Schlauch gefüllt werden kann. Außerdem sind noch 2 Waschtische für die nicht bettlägerigen Patienten und ein Leintuchwärmer vorhanden.

Auch ein kleines Operationszimmer ist an der Station vorgesehen.

Digitized by Google
Original from UNIVERSITY OF CALIFORNIA
Generated on 2019-10-24 13:00 GMT / http://hdl.handle.net/2027/uc1.b3252760
Public Domain in the United States, Google-digitized / http://www.hathitrust.org/access_use#pd-us-google

Fig. 14.

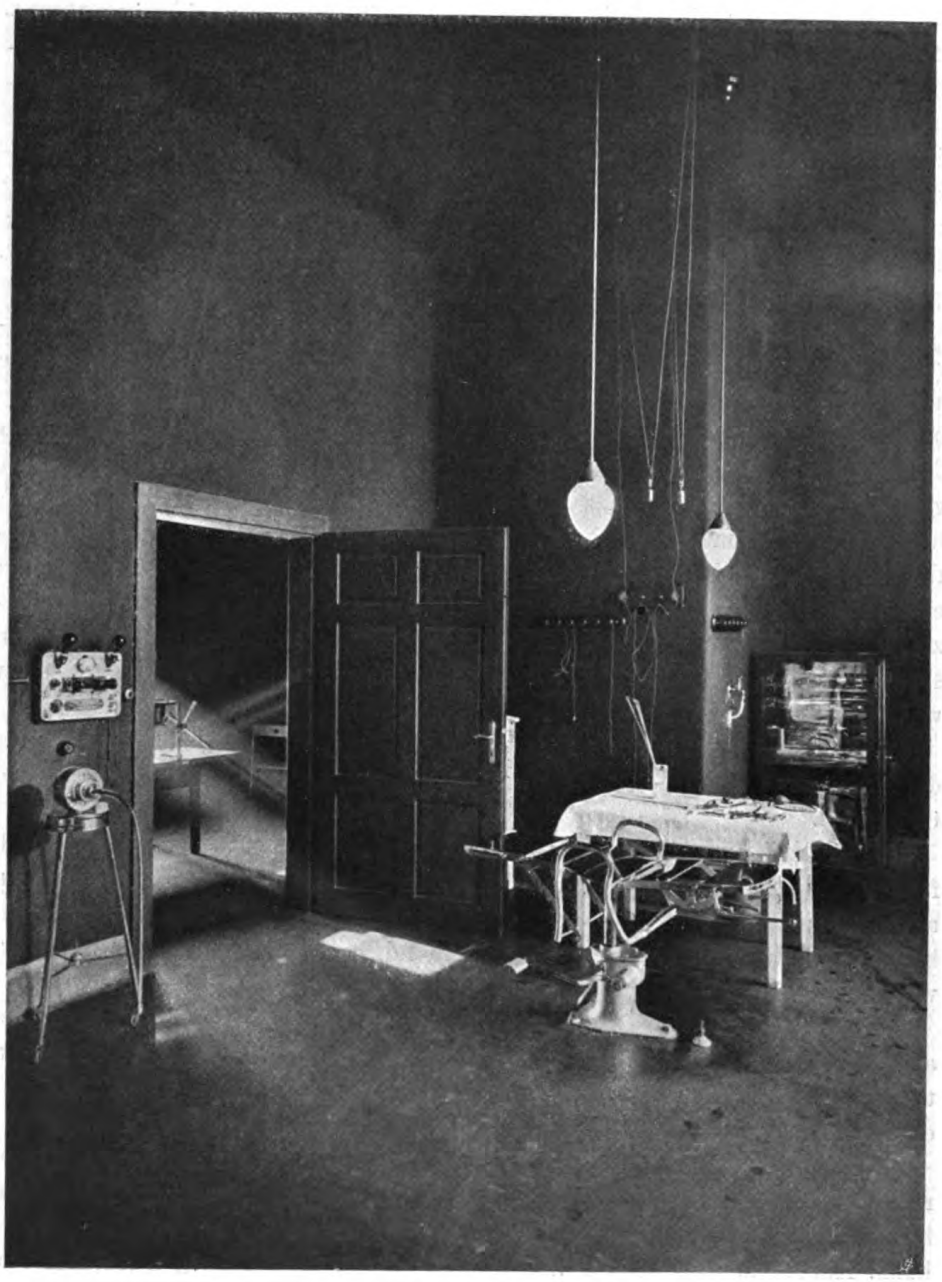

Dunkelzimmer.

Digitized by Google
Original from UNIVERSITY OF CALIFORNIA
Generated on 2019-10-24 13:00 GMT / http://hdl.handle.net/2027/uc1.b3252760
Public Domain in the United States, Google-digitized / http://www.hathitrust.org/access_use#pd-us-google

Fig. 15

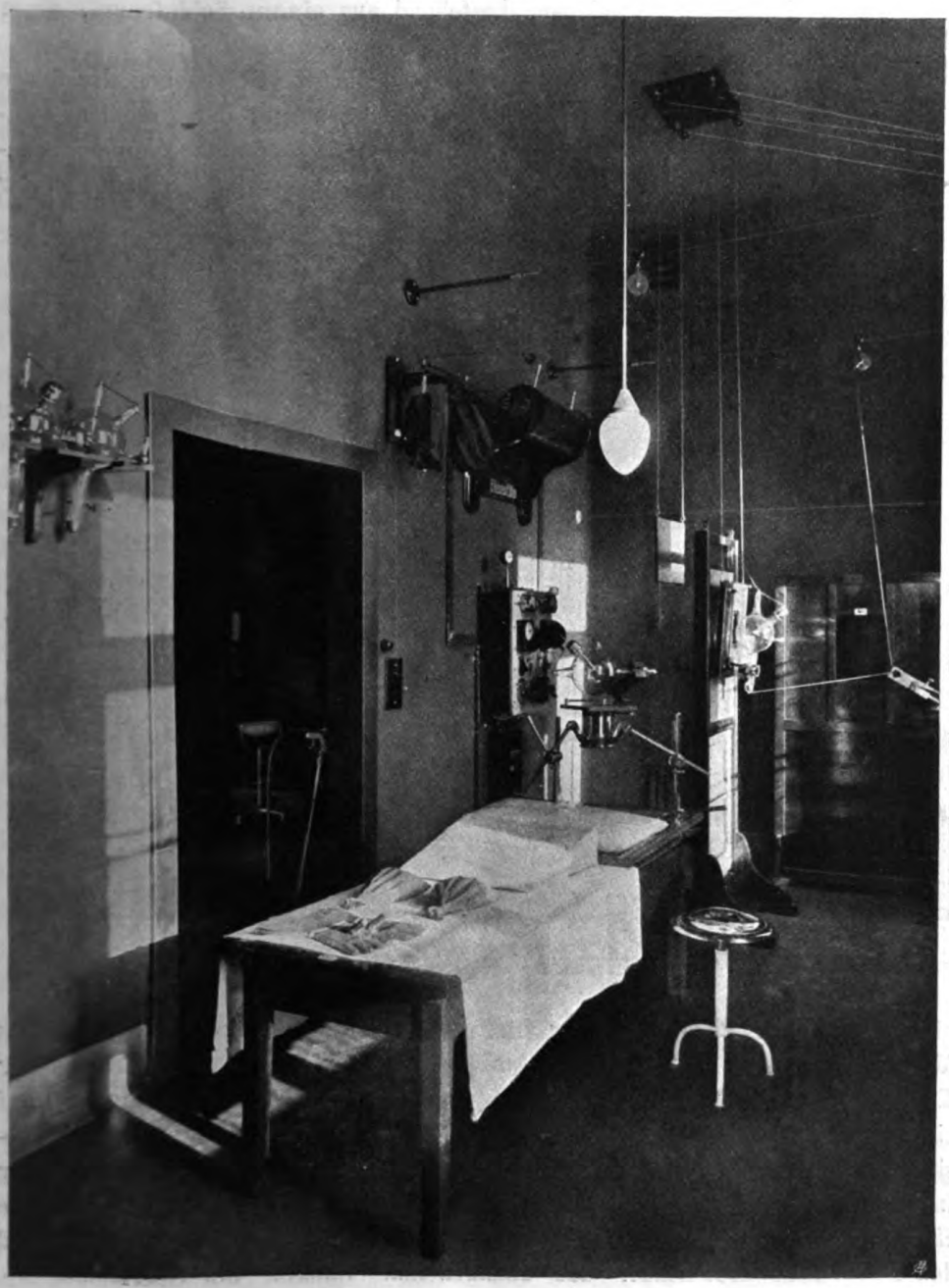

Röntgenzimmer.

Digitized by Google
Original from UNIVERSITY OF CALIFORNIA
Generated on 2019-10-24 13:00 GMT / http://hdl.handle.net/2027/uc1.b3252760
Public Domain in the United States, Google-digitized / http://www.hathitrust.org/access_use#pd-us-google

Aus dem Tagraum der Infektionsabteilung führt eine Tür auf die Stiege zu dem Extraausgang. Links von der Stiege sind die Wohnräume für die Pflegerinnen dieser Gruppe gelegen, bestehend aus einem Schlafraum, einem Speiseraum, einer Garderobe und einem Bad.

Im westlichen Flügel des Parterretraktes findet sich neben der Stiege ein kleines Laboratorium für rasche Untersuchungen aus der Ambulanz, daneben das Dunkelzimmer (Fig. 14) zur Vornahme von Oesophagoskopien, Bronchoskopien sowie der Durchleuchtungen. Als Untersuchungstisch benutzen wir

Fig. 16.



Warteraum für neueintretende Kranke.

hier ein von der Firma Schaerer (Bern) nach unseren Angaben konstruiertes Modell. Der Tisch läßt sich durch Aufklappen respektive Herunterklappen der Endteile als Stuhl von 40 *cm* Höhe benutzen und ist mittelst Ölpumpe auf eine Höhe von 120 *cm* zu bringen, so daß das broncho- respektive oesophagoskopische Rohr am sitzenden Pat. eingeführt und die weitere Untersuchung im Liegen vorgenommen werden kann. Es entfällt durch die außerordentliche Hochstellbarkeit des Tisches, die dadurch ermöglicht wird, daß der Tischfuß den Fußboden durchdringt, das unangenehme Bücken bei Operationen am liegenden Pat. Zur Desinfektion der endoskopischen Rohre dient ein entsprechend großer Sterilisator mit selbsttätiger Wasserfüllung. Zum Absaugen der

Digitized by Google
Original from UNIVERSITY OF CALIFORNIA
Generated on 2019-10-24 13:00 GMT / http://hdl.handle.net/2027/uc1.b3252760
Public Domain in the United States, Google-digitized / http://www.hathitrust.org/access_use#pd-us-google

Schleimmassen bei der Oesophagoskopie und Bronchoskopie steht eine im Nebenraume angebrachte Wasserstrahlsaugpumpe in Verwendung, von der eine Rohrleitung bis unter den Operationstisch geführt ist.

Mehrere Anschlußapparate für Kaustik, Faradisation, Licht etc. vervollständigen die Einrichtung dieses Raumes. Diese wie sämtliche anderen elektromedizinischen Apparate der Klinik sind von der Firma F. Reiner & Co. in Wien geliefert. Sehr zweckmäßig und empfehlenswert ist die hier und in den Operationssälen getroffene Anordnung, daß 2 voneinander vollständig unabhängige Stirnlampenanlagen installiert sind. Jede derartige Anlage besteht aus einer an der Decke befestigten equilibrierten Hängevorrichtung, die den zur Verwendung des Stirnreflektors dienenden Kontakt trägt. An leicht zugänglicher Stelle ist für jede Stirnlampenanlage ein eigener Anschlußapparat montiert, der den Straßenstrom in einer für die kleinen medizinischen Lampen geeigneten Weise transformiert. Es ist auf diese Weise möglich, daß 2 Operateure zur gleichen Zeit mit den Stirnreflektoren (wir verwenden das Clarsche Modell) arbeiten, dabei durch keinerlei herabhängende Kabel während der Operation gestört werden, außerdem aber beim Versagen einer Leitung beispielsweise durch das Durchbrennen eines Lämpchens sofort eine zweite gebrauchsfertige Lampe zur Verfügung steht. Diese Anordnung hat sich bisher außerordentlich bewährt.

Das anstoßende Röntgenlaboratorium (s. Fig. 15) der Klinik, ebenfalls von der Firma F. Reiner & Co. in Wien in mustergültiger Weise eingerichtet, besitzt einen 50 *cm* Intensivstromfunkeninduktor sowie Einrichtungen für Durchleuchtungen und Aufnahmen mit Quecksilber und Vehnelt-Unterbrecher für kurzzeitige sowie schnelle Aufnahmen. Die ganze Anordnung ist so getroffen, daß der Arzt in bequemster Weise sämtliche Apparate zu betätigen imstande ist, dabei durch geeignete Schutzvorrichtungen doch vor den schädigenden Einflüssen der Röntgenstrahlen bewahrt bleibt. Kompressionsvorrichtungen für Aufnahmen des Kehlkopfes und der Luftwege sowie Einrichtungen für die Therapie der auf der Klinik vorkommenden Fälle vervollständigen das Inventar. Anschließend an das Röntgenzimmer findet sich eine kleine photographische Dunkelkammer.

Der von Süden nach Norden sich erstreckende Trakt enthält im Parterre die Räume des Ambulatoriums und des Kurssaales. Diese sowie die Operationssäle sind nach unseren Angaben durch das Konstruktionsbureau Leo Ehmann eingerichtet. Der Eingang befindet sich in dem westlichen Vorbau dieses Traktes. 2 Warteräume sind für die zahlreichen ambulatorischen Patienten vorgesehen. Auf die Ambulanz mußte ein besonderes Augenmerk gerichtet werden, da die Frequenz im Ambulatorium eine sehr erhebliche, sich von Jahr zu Jahr steigernde ist. Der eine Warteraum (Fig. 16) ist für die neu eintreten-

Digitized by Google
Original from UNIVERSITY OF CALIFORNIA
Generated on 2019-10-24 13:00 GMT / http://hdl.handle.net/2027/uc1.b3252760
Public Domain in the United States, Google-digitized / http://www.hathitrust.org/access_use#pd-us-google

den Pat. bestimmt, der andere (Fig. 17), zu dem ein Teil des Ganges adaptiert wurde, für die schon in Behandlung befindlichen Pat. Im ersten Warteraum ist ein Schreibpult aufgestellt, an dem die neu eintretenden Kranken ihre Generalien auf Karten eintragen, an der Wand sind Spucknäpfe mit selbsttätiger Wasserspülung angebracht, eine Tür führt in das Inhalatorium. Die Inhalationsanlage bedarf einer etwas genaueren Besprechung:

Fig. 17.

Warteraum für schon in Behandlung befindliche Kranke.

Die Zerstäubung der zur Inhalation erforderlichen medikamentösen Flüssigkeiten erfolgt mit eigens von Ingenieur G. Wirth in Wien konstruierten Apparaten, welche die feinstmöglichste Zerstäubung bewirken und mittelst Druckluft betätigt werden.

Die Anlage besteht aus folgenden einzelnen Gruppen, und zwar:

I. der Luftpumpe zur Herstellung der Druckluft mit dem zum Betriebe der Pumpe erforderlichen Elektromotor samt Nebenapparaten,

II. den Rohrleitungen für die Zuleitung der Druckluft zu den Gebrauchsstellen,

III. den eigentlichen Zerstäubungsapparaten.

I. Luftpumpe samt Antrieb und Nebenapparaten.

Die maschinelle Einrichtung zur Herstellung der zum Betriebe der Inhalationsapparate erforderlichen Druckluft ist im Erdgeschoß des Gebäudes untergebracht (s. Fig. 18). Für die Erzeugung der Druckluft dient eine Luftpumpe mit einer Leistungsfähigkeit von zirka 300 *l* angesaugter Luft per Minute, welche bis auf einen Druck von 3 Atmosphären komprimiert werden können.

Die Luftpumpe samt Kurbel, Antriebswelle und Riemenscheibe sind auf einem Luftreservoir, dem sogenannten Windkessel, befestigt, wodurch der geringste Raum für diese Teile in Anspruch genommen wird. Der Pumpen-

Digitized by Google
Original from UNIVERSITY OF CALIFORNIA
Generated on 2019-10-24 13:00 GMT / http://hdl.handle.net/2027/uc1.b3252760
Public Domain in the United States, Google-digitized / http://www.hathitrust.org/access_use#pd-us-google

zylinder muß, weil bei der Kompression der Luft eine Erwärmung stattfindet, gekühlt werden. Er ist zu diesem Behufe von einem Wasserbehälter umgeben, in welchen stets frisches Wasser zuläuft. Der Windkessel ist mit allen erforderlichen Sicherheitsvorrichtungen, mit Manometer, Absperrhähnen und Putzloch versehen.

Der Antrieb der Luftpumpe erfolgt von einem Elektromotor aus mittelst Riemen. Der Elektromotor erhält seinen Strom aus der allgemeinen Stromleitung.

Fig. 18.



Druckluftpumpenanlage und Wärmeregulator für die Warmwasserheizung.

Die Luftpumpe mit dem Windkessel und Elektromotor sind auf einen gemeinschaftlichen, in den Boden versenkten Fundamentklotz befestigt. Derselbe ruht auf einer Schichte eigens präparierter Korksteine und ist seitlich vollständig vom Erdreich abstehend, so daß Geräusche der Bewegungen der Maschinen sich nicht auf das Gebäude übertragen können.

Eine besondere Wartung für den Betrieb des Elektromotors und der Luftpumpe ist nicht erforderlich, da die Einrichtung getroffen ist, die Ingangsetzung der Luftpumpe durch den Elektromotor und das Abstellen in automatischer Weise zu bewirken. Wenn nämlich der Luftdruck unter $1^1/_2$ Atm. sinkt, wird der Elektromotor eingeschaltet; ist der Luftdruck von 3 Atm. erreicht,

Digitized by Google
Original from UNIVERSITY OF CALIFORNIA
Generated on 2019-10-24 13:01 GMT / http://hdl.handle.net/2027/uc1.b3252760
Public Domain in the United States, Google-digitized / http://www.hathitrust.org/access_use#pd-us-google

so wird selbsttätig der Motor ausgeschaltet. Die Wartung dieser maschinellen Einrichtung beschränkt sich daher lediglich auf die zeitweilige Ölung der Lager und auf die Reinigung.

Die angesaugte Luft wird von außen entnommen und passiert, bevor sie in die Druckleitung zu den Zerstäubungsapparaten gelangt, einen Luftreinigungsapparat, um die Luft von allen etwa von der Luftpumpe angesaugten Körperchen oder mitgerissenen Ölteilen zu reinigen.

Der zum Betriebe der Luftpumpe aufgestellte Elektromotor hat eine Leistung von ca. 2 Pferdestärken, wird jedoch selbst bei Pressung auf den höchsten Druck nicht auf seine vollständige Leistungsfähigkeit beansprucht.

II. Rohrleitung.

Vom Luftreinigungsapparat führt ein Rohrsystem zu den verschiedenen im Klinikgebäude im Parterre, im 1. und 2. Stockwerke gelegenen Gebrauchsstellen.

Der Hauptstrang ist aus 32 *mm* starken verzinkten schmiedeeisernen Röhren hergestellt, die Abzweigungen nach den einzelnen Gebrauchsstellen bestehen aus 19 *mm*-Röhren. Die Röhren sind in das Mauerwerk verlegt und besitzen in jenen Räumen, wo Inhalationsapparate angebracht werden sollen, Anschlüsse, um dieselben bequem zu befestigen. Diese Auslässe sind mit Absperrventilen geschlossen. Das Öffnen und Schließen der Absperrventile geschieht mit eigenen Steckschlüsseln, um das Öffnen der Ventile von Unbefugten zu verhindern.

Es sind im Gebäude insgesamt 27 Anschlüsse vorgesorgt, wovon auf das Parterre 17 Anschlüsse, auf den 1. Stock 5 Anschlüsse und auf den 2. Stock gleichfalls 5 Anschlüsse entfallen.

Im Parterre befindet sich der Inhalationsraum (siehe Fig. 19), in welchem sich 10 Anschlüsse befinden. 2 Anschlüsse sind in einem durch Glaswände isolierten Raume untergebracht und dienen der Inhalation infektiöser Kranker.

Die übrigen sind in den einzelnen Krankenzimmern, im Kurssale und in der Abfertigung verteilt. Außer zum Zwecke der Inhalation dienen die Zerstäubungsapparate in den Krankenräumen auch zur Zerstäubung von Wasser, um die Luft möglichst feucht zu halten, was speziell bei tracheotomierten Kranken von größter Wichtigkeit ist.

III. Zerstäubungsapparate.

Die in der Klinik zur Verwendung gelangten Zerstäubungsapparate sind neuester eigens hierfür hergestellter Konstruktion, für welche österreichisches und Deutsches Reichspatent angemeldet wurde. Sie bewirken die feinst möglichste Zerstäubung bis zur rauchartigen Form jeder Flüssigkeit, sei sie wässerig oder ölig, dünn oder dick.

Generated on 2019-10-24 13:01 GMT / http://hdl.handle.net/2027/uc1.b3252760
Public Domain in the United States, Google-digitized / http://www.hathitrust.org/access_use#pd-us-google
Digitized by Google
Original from UNIVERSITY OF CALIFORNIA



Fig. 19. Inhalatorium.

Jug. Georg Wirth, Wien

Digitized by Google
Original from UNIVERSITY OF CALIFORNIA
Generated on 2019-10-24 13:01 GMT / http://hdl.handle.net/2027/uc1.b3252760
Public Domain in the United States, Google-digitized / http://www.hathitrust.org/access_use#pd-us-google

Die Zerstäubung wird dadurch bewirkt, daß ein durch eine sehr fein gebohrte Düse gedrückter Flüssigkeitsstrahl und ein ihn umhüllender Druckluftstrom gleichzeitig durch eine fein gebohrte Öffnung durchgetrieben werden.

Fig. 20.



Inhalationsapparat.

Der Apparat (s. Fig. 20) besteht aus dem Oberteil mit dem lot- und wagrechten Steigrohr, das wagrechte Rohr mit einer Düse endigend, ferner das Druckluft-Zuleitungsrohr, gleichfalls mit einer Düse verschlossen. Die

Digitized by Google
Original from UNIVERSITY OF CALIFORNIA
Generated on 2019-10-24 13:01 GMT / http://hdl.handle.net/2027/uc1.b3252760
Public Domain in the United States, Google-digitized / http://www.hathitrust.org/access_use#pd-us-google

Düsen haben sehr fein gebohrte Löcher und sind abschraubbar, wie eben auch der ganze Apparat in seine einzelnen Teile leicht zerlegt werden kann, um gründlich gereinigt werden zu können. Der Flüssigkeitsbehälter, aus einer Glasflasche bestehend und am Halse mit einer Metallfassung versehen, ist mittelst eines Bajonettverschlusses sehr einfach an den Oberteil dicht zu befestigen und ebenso leicht abzuschrauben. Zum Schutze gegen das Zerspringen wird er mit einem Metallschutzkorbe umgeben.

Während bei früheren und älteren Apparaten eine Luftmenge von zirka 30 *l* per Düse und ein Druck von mindestens $2^1/_2$ Atm. beansprucht wurde, wird bei dem nunmehr zur Verwendung gelangten Apparat höchstens eine Luftmenge von 7—8 *l* per Minute benötigt, während schon bei einem Drucke von 0·5 Atm. eine ausgiebige Zerstäubung stattfindet. Es resultieren daher bei diesen Apparaten erheblich billigere Betriebskosten und betragen dieselben höchstens $^1/_{10}$ der bisherigen. Der Feinheitsgrad der Zerstäubung ist durch einfaches Drehen der äußeren Düse einstellbar.

Soll der Zerstäubungsnebel vor dem Einatmen erwärmt werden, so ist die Einrichtung getroffen, an dem Oberteil des Apparates einen Wärmeapparat anzubringen.

Der Apparat wird durch eine Verschraubung an die in den Auslässen angebrachten Ventile dicht verbunden, beim Öffnen des Ventiles tritt die nötige Luft zu dem Zerstäubungsapparat. Der Kranke sitzt vor demselben und atmet die zerstäubten Medikamente ein. Zur Inhalation sind die Apparate mit einer Art Wandbecken umgeben, das aus Porzellan hergestellt ist. Der Boden des Beckens ist als schiefe Ebene ausgebildet und gegen die Wand hin geneigt. Der Boden wird durch einen, aus dem Schlitz des vorderen Beckenrandes austretenden Wasserstrahl kräftig bespült, um die Auswürfe des Kranken sofort wegzuschwemmen und das Becken rein zu halten.

Um die Apparate behufs Erzielung einer vollständig rauchförmigen Zerstäubung zu verwenden, werden dieselben auf der äußeren Düse mit einem Ansatze versehen, so daß die zerstäubten Medikamente in einen solchen feinen gasartigen Nebel verwandelt werden, der mit dem Rauch einer Zigarre vergleichbar ist. Die Behandlung der Apparate ist sehr einfach, das Inbetriebsetzen besteht lediglich im Öffnen des Auslaufventiles, im übrigen sind nur die Düsen von Zeit zu Zeit abzuschrauben und zu reinigen.

* * *

Nun betreten wir die Abfertigungsräume. Zur Behandlung der Patienten sind in diesen Räumen Logen eingerichtet, deren Wände aus Holz mit Eternitfüllungen bestehen, die auf Rohrfüßen montiert, nicht ganz bis zum Boden reichen, um die leichten Reinigungen des Boden zu ermöglichen. Diese Kojen sind 1 *m* 40 *cm* tief, 1 *m* 70 *cm* breit und folgendermaßen ausge-

Digitized by Google
Original from UNIVERSITY OF CALIFORNIA
Generated on 2019-10-24 13:01 GMT / http://hdl.handle.net/2027/uc1.b3252760
Public Domain in the United States, Google-digitized / http://www.hathitrust.org/access_use#pd-us-google

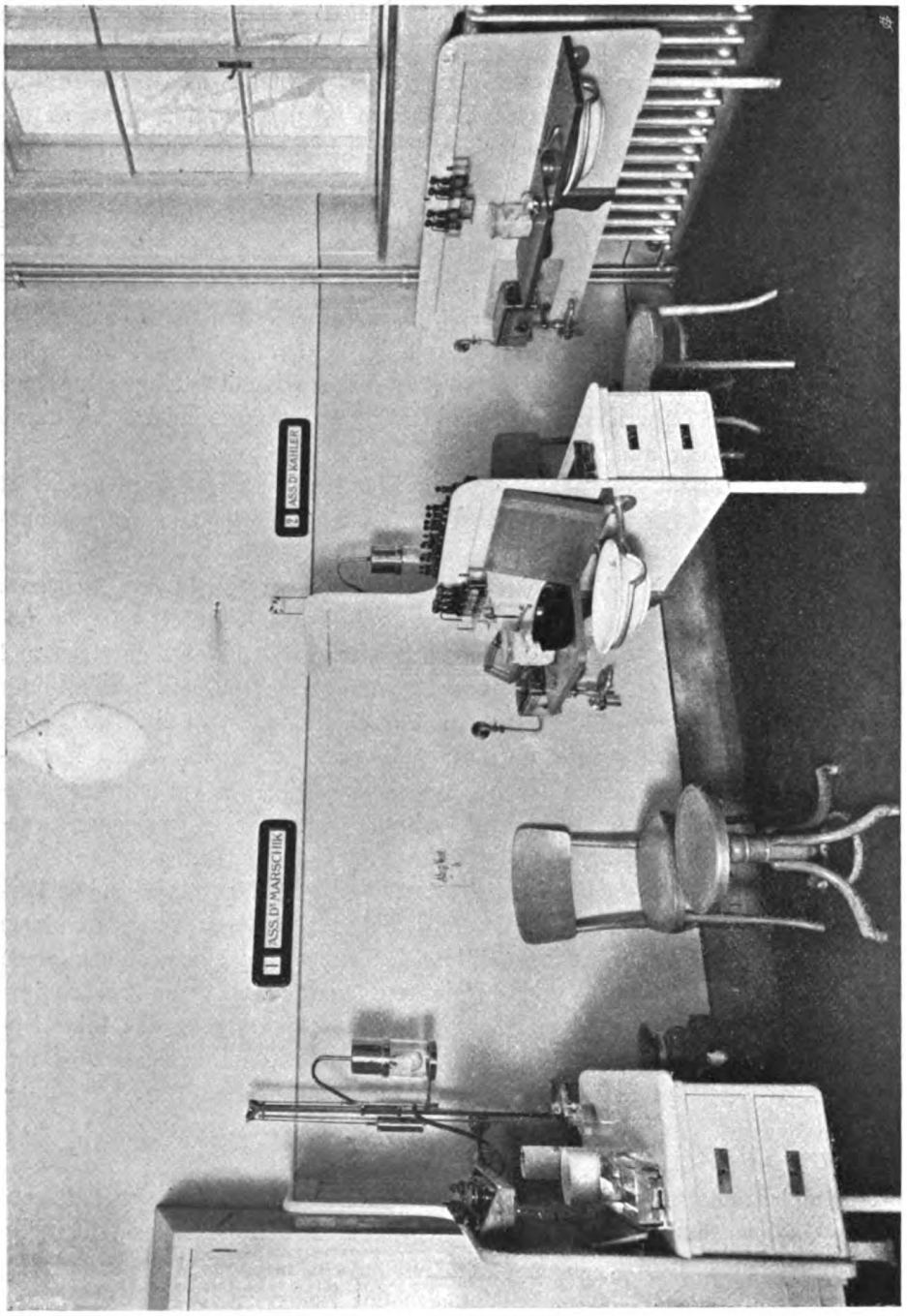

Fig. 21. Behandlungsplätze in der 1. Abfertigung.

Digitized by Google
Original from UNIVERSITY OF CALIFORNIA
Generated on 2019-10-24 13:01 GMT / http://hdl.handle.net/2027/uc1.b3252760
Public Domain in the United States, Google-digitized / http://www.hathitrust.org/access_use#pd-us-google

stattet (s. Fig. 21): Rechts hinter dem für den Pat. bestimmten Stuhle ist auf einer Eichenplatte die Spiegellampe aufmontiert, die nach unseren Angaben von Ingenieur Leo Ehmann in Wien konstruiert wurde. Es ist eine Auerinvertlampe (siehe Fig. 22), bei der durch einen Doppelzylinder eine bedeutende Abschwächung der Wärmestrahlung erzielt wird. Die Wärmestrahlungsverminderung beträgt nach Messungen zirka 25—30° R. Die Befestigung an dem Brette ist eine derartige, daß Bewegungen in der Horizontalebene von vorne nach rückwärts und seitlich mittelst eines Hebel ermöglicht sind. Durch Gleiten an einem kantigen Stabe kann die Lampe von 80 *cm* über der Tischplatte bis auf $1^1/_2$ *m* über derselben verstellt werden. Durch die Ausbalanzierung mit einem Gewicht bleibt die Lampe in jeder Höhenlage stehen, ohne daß es nötig wäre, eine Schraube anzuziehen. Außerdem ist die Lampe auf dem Stativ noch um ihre eigene Achse drehbar eingerichtet.

Fig. 22.



Spiegellampe.

An der linken Kojenwand ist anschließend an das Brett, auf dem die Lampe befestigt ist, ein Tisch anmontiert, der vorne zwei Schubladen enthält. Als Tischplatte dient eine feuerfest emaillierte Lavaplatte, die den Vorteil hat, von keiner Substanz angegriffen zu werden. Unter der Tischplatte findet sich ein Fach für Kompressen, ein ausziehbares Schreibpult und eine vorschiebbare gläserne Spuckschale. Auf der Tischplatte sehen wir eine Glaskassette für die sterilisierten Watteträger, an der Kojenwand auf einer Konsole in kleinen Fläschchen alle notwendigen Medikamente. Für Kokain, Adrenalin, Alypin sind Tropffläschchen nach dem Modelle der Frankfurter Klinik in einem Nickelgestell ebenfalls an der Wand montiert vorgesehen. Ein Gasauslaß dient zum Anschließen eines Bunsenbrenners als Spiegelwärmevorrich-

Digitized by Google
Original from UNIVERSITY OF CALIFORNIA
Generated on 2019-10-24 13:01 GMT / http://hdl.handle.net/2027/uc1.b3252760
Public Domain in the United States, Google-digitized / http://www.hathitrust.org/access_use#pd-us-google

tung. Zur Desinfektion der Instrumente enthält jede Koje einen Sterilisator, der an der rechten Wand befestigt ist. Alle Kochapparate stehen untereinander und mit der Wasserleitung in Verbindung. Durch einen Niveauregulator wird das Leerkochen und somit das Durchbrennen der Kocher verhindert. An der rechten Kojenwand findet sich noch auf einem gußeisernen Träger ein Lavoir für Sublimatlösung und zwei aufklappbare Platten zum Ablegen von Instru-

Fig. 23.



Gläserspülapparat.

Fig. 24.

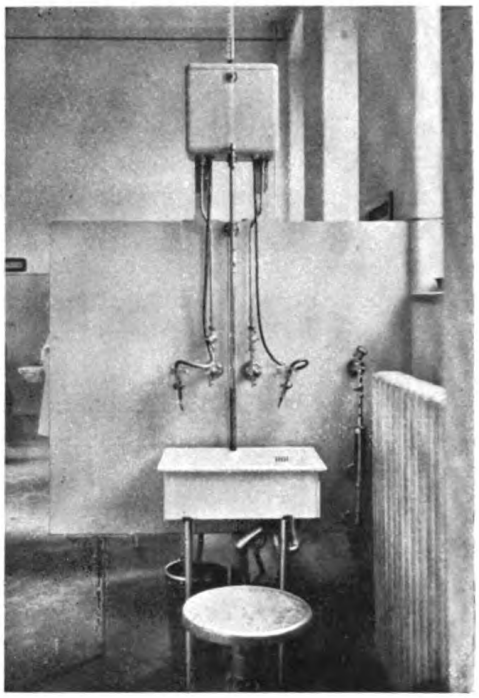

Nasenspülapparat.

menten bestimmt. Ein Sessel für den Pat., ein Drehstockerl für den Arzt sowie ein Abfallkübel vervollständigen die Einrichtung des Untersuchungsplatzes.

Bei jedem Platze ist auch ein Steckkontakt angebracht zum Anschluß von kleinen Anschlußapparaten für Faradisation, Galvanisation, Kaustik. In der ersten Abfertigung sind 5 derartige Kojen untergebracht. Eine größere mit der Überschrift „Erste Untersuchung" dient der Untersuchung der neu eintretenden Patienten und wird abwechselnd von den Assistenten benützt. Neben derselben ist der Schreibtisch für den Protokollarius mit einem Fach für Rezepte. Hier werden in ein Protokoll die aus dem Warteraum kommenden Patienten eingeschrieben, nach der Untersuchung die Diagnose und der Name des Arztes, dem der betreffende Patient zugewiesen wird, in das Protokoll und auf die Ambulanzkarte eingetragen. Über jedem Behandlungsplatz ist in einer Einschiebtafel der Name des Arztes, der daselbst arbeitet, angebracht, so daß

Generated on 2019-10-24 13:01 GMT / http://hdl.handle.net/2027/uc1.b3252760
Public Domain in the United States, Google-digitized / http://www.hathitrust.org/access_use#pd-us-google
Digitized by Google
Original from UNIVERSITY OF CALIFORNIA

sich die Patienten dann leicht orientieren können. Im selben Raum findet sich noch ein Apparat für Gläserspülung (s. Fig. 23), wie sie in den Automatenbuffets zur Verwendung kommen, bei dem jedoch der Volldruck der Wasserleitung zirka 4—5 Atm. zur Geltung kommt, während bei den bisherigen Einrichtungen infolge des entstehenden Rückschlages nur der Druck eines Reservoirs benützt werden konnte; dadurch wird vollständige Reinigung der Gläser ermöglicht. An der Wand sehen wir Spucknäpfe mit selbsttätiger Wasserspülung in der Mitte des Zimmers zwei Waschtische, die wie alle Waschtische der Klinik mit warmem und kalten Wasser, Mischbatterie, Strahl- und Brausevorrichtung ausgestattet sind. Erwähnenswert erscheint auch der Nasenspülapparat (siehe Fig. 24). Derselbe ist direkt an die Warmwasser- und Kaltwasserleitung angeschlossen, besteht aus einem Reservoir, aus welchem ein großes Thermometer heraussieht, auf dem die Temperatur des durch eine Mischvorrichtung zu temperierenden Wassers sofort abgelesen werden kann. Die Mischvorrichtung besteht aus einer mittelst Handgriff in dem Wasserreservoir hin und her zu bewegenden durchlöcherten Metallplatte.

Von der ersten Abfertigung führt eine Tür in einen kleineren Operationssaal mit 3 Operationsplätzen (siehe Fig. 25). In einen Herd einmontiert sind 3 größere Instrumenten-Sterilisatoren und ein Bürstensterilisator. An der Südwand sehen wir einen Nasenspülapparat, wie im Nebenzimmer, einen Alkoholwaschtisch und einen größeren Instrumentenkasten. Hier werden die kleineren ambulatorischen Operationen (Adenoide, Tonsillen, Muschelresektionen, Septumdeviationen) ausgeführt. Daneben liegt ein Zimmer für die interne Untersuchung, hier hat ein Ruhebett Platz gefunden für Patienten, die nach der Operation der Ruhe bedürfen.

Die zweite Abfertigung enthält 10 Behandlungsplätze (s. Fig. 26), sie ist auch von dem zweiten Warteraum zugänglich; die schon in Behandlung stehenden Patienten versammeln sich dort und werden einzeln von einer Wärterin zu den sie behandelnden Ärzten gerufen.

Von der zweiten Abfertigung betreten wir den Kurssaal (s. Fig. 27). Er ist 16·5 *m* lang und bietet Raum für 28 Untersuchungsplätze. Durch Überhöhung der Fensterparapette ist ebenso wie in den Abfertigungszimmern eine volle Ausnützung der Fensterwand ermöglicht. Hier werden die Übungen für die Studenten und die Ärztekurse abgehalten; die Studenten kommen in Gruppen von 28 zu diesen praktischen Übungen. Jeder Untersuchungsplatz, der durch eine Holzkonsole, die auf einem Eichenfuß montiert ist, von dem anderen getrennt erscheint, hat eine auf der Holzkonsole angeschraubte Auerlampe, unter der Konsole eine vorklappbare Spuckschale, in der Konsole finden sich 2 Öffnungen. In die eine paßt ein Becher aus Papiermaché für Sublimatlösung zur Desinfektion der Instrumente, in die andere ein mit einem Stiel versehener Transportbecher aus Nickel. Dieser dient zur Aufnahme eines ebenfalls

Digitized by Google
Original from UNIVERSITY OF CALIFORNIA
Generated on 2019-10-24 13:01 GMT / http://hdl.handle.net/2027/uc1.b3252760
Public Domain in the United States, Google-digitized / http://www.hathitrust.org/access_use#pd-us-google



Fig. 25. Operationssaal der Ambulanz.

Digitized by Google
Original from UNIVERSITY OF CALIFORNIA
Generated on 2019-10-24 13:01 GMT / http://hdl.handle.net/2027/uc1.b3252760
Public Domain in the United States, Google-digitized / http://www.hathitrust.org/access_use#pd-us-google



Fig. 20.

2. Abfertigung.

Digitized by Google
Original from UNIVERSITY OF CALIFORNIA
Generated on 2019-10-24 13:01 GMT / http://hdl.handle.net/2027/uc1.b3252760
Public Domain in the United States, Google-digitized / http://www.hathitrust.org/access_use#pd-us-google



Fig. 27. Kurssaal.

Digitized by Google
Original from UNIVERSITY OF CALIFORNIA
Generated on 2019-10-24 13:01 GMT / http://hdl.handle.net/2027/uc1.b3252760
Public Domain in the United States, Google-digitized / http://www.hathitrust.org/access_use#pd-us-google

mit einem Stiel versehenen durchlöcherten Metallbechers, in welchem die Instrumente ausgekocht werden können. Zu diesem Zwecke sind auf den in der Mitte des Saales stehenden Heizkörpern 2 große Sterilisatoren aufmontiert, in denen je 10 solche Becher Platz finden. Die Abkühlung der Instrumente erfolgt vor Einbringung in den Transportbecher in neben dem Sterilisator angebrachten Gefäßen, durch die fortwährend frisches Wasser fließt. Der Student kann somit seine Instrumente nach Untersuchung eines in-

Fig. 28.



Studentengarderobe.

fektiösen Falles in seinem Becher auskochen, es kann nicht zu Verwechslungen der Instrumente kommen.

An der nördlichen Wand des Kurssaales ist die Tafel angebracht, unter der schwarzen nach oben verschiebbaren Schiefertafel eine von hinten durchleuchtbare Glastafel zur Unterlegung von Zeichnungen. Neben der Tafel sehen wir einen Behandlungs- und Demonstrationsplatz. Den Kurssaal schmückt an der westlichen Wand eine Serie der von der Meisterhand des leider in diesem *Jahre* verstorbenen Sanitätsrates Hennig aus Königsberg stammenden Ölgemälde, darstellend die Krankheiten des Larynx, der Nase und des Rachens.

Über die Stiege beim Ambulanzeingang gelangen wir in den ersten Stock zum Eingang des Hörsaals (s. Fig. 28). Wir betreten diesen durch die

Digitized by Google
Original from UNIVERSITY OF CALIFORNIA
Generated on 2019-10-24 13:01 GMT / http://hdl.handle.net/2027/uc1.b3252760
Public Domain in the United States, Google-digitized / http://www.hathitrust.org/access_use#pd-us-google

Fig. 29.



Hörsaal.

Fig. 30.



Demonstrationsraum und Vorbereitung.

Digitized by Google
Original from UNIVERSITY OF CALIFORNIA
Generated on 2019-10-24 13:01 GMT / http://hdl.handle.net/2027/uc1.b3252760
Public Domain in the United States, Google-digitized / http://www.hathitrust.org/access_use#pd-us-google



Fig. 31. Bibliothek.

Fig. 32. Museum.

Digitized by Google
Original from UNIVERSITY OF CALIFORNIA
Generated on 2019-10-24 13:01 GMT / http://hdl.handle.net/2027/uc1.b3252760
Public Domain in the United States, Google-digitized / http://www.hathitrust.org/access_use#pd-us-google

Studentengarderobe. Wir sehen hier Konsolträger, die mit einer sinnreichen Vorrichtung gegen Rockdiebstähle ausgestattet sind. An jedem Kleiderhaken sind nämlich Stahlketten befestigt, die durch das Ärmelloch gesteckt und am Ende mit einem Schloß versperrt werden können. Über eine breite Stiege kommen wir in den Hörsaal (s. Fig. 29). Derselbe faßt nur zirka 130 Hörer, da es nicht möglich ist, Laryngologie einer größeren Anzahl von Hörern wegen der so wichtigen Demonstration von Kranken gleichzeitig zu lehren. Es ist daher beabsichtigt, wenn mehr Studenten inskribiert sind, Parallelvorle-

Fig. 33.

Zimmer des Vorstandes.

sungen zu veranstalten. Das Auditorium ist amphitheatralisch sanft ansteigend aus Eisen konstruiert, die Fußbodenkonstruktion ist mittelst Betoneisen; die Bänke und Pulte sind gradlinig aus weißlackiertem Holz ausgeführt. Im Hörsaale findet sich ein erstklasiger von der Firma C. Reichert in Wien bezogener Projektionsapparat für diaskopische, episkopische und mikroskopische Projektionen. Als Projektionswand dient ein 3 m^2 großer mit Aluminiumbronze gestrichener Schirm, der speziell für farbige, sei es episkopische oder diaskopische Projektionen wegen der bedeutenden Reflexion und dadurch erhöhten Lichtstärke große Vorteile bietet. Die Tafel im Hörsaale ist ebenso eingerichtet wie die im Kurssaale, auch hier findet sich ein Untersuchungs-

Digitized by Google
Original from UNIVERSITY OF CALIFORNIA
Generated on 2019-10-24 13:01 GMT / http://hdl.handle.net/2027/uc1.b3252760
Public Domain in the United States, Google-digitized / http://www.hathitrust.org/access_use#pd-us-google



Fig. 84. Laboratorium.

Digitized by Google
Original from UNIVERSITY OF CALIFORNIA
Generated on 2019-10-24 13:01 GMT / http://hdl.handle.net/2027/uc1.b3252760
Public Domain in the United States, Google-digitized / http://www.hathitrust.org/access_use#pd-us-google

platz mit Auerlampe und elektrischem Anschluß. Der Vorlesungstisch besteht aus 2 Teilen, einem fixen und einem fahrbaren Tisch, auf dem die für die Vorlesungen nötigen Präparate, Bilder etc. aus dem Museum rasch herbeigebracht werden können. Der Nebenraum des Hörsaales (Vorbereitung) (siehe Fig. 30) dient dem Zwecke der Demonstrationen. Hier werden nach der Vorlesung die daselbst besprochenen und durch Vorführungen von entsprechenden

Fig. 35.



Abwaschraum. Blick ins Laboratorium.

Bildern und Präparaten mit dem Projektionsapparate erläuterten Fälle den Studenten demonstriert. Zu diesem Zwecke sind 4 Untersuchungsplätze vorhanden, über jedem hängt eine schwarze Tafel, auf der eine Skizze des betreffenden Krankheitsbildes sowie die Diagnose des Falles verzeichnet wird. Die Studenten defilieren nach der Vorlesung aus dem Hörsaal an den Patienten vorüber und können über den Gang wieder in die Garderobe gelangen, so daß kein Gedränge entsteht.

Neben der Studentengarderobe führt eine Tür vom Gange aus in ein kleines Bibliotheks- und Archivzimmer (s. Fig. 31), neben der Vorbereitung ist das Handmuseum (s. Fig. 32). Hier ist in zwei Tourniquets die Türcksche

Digitized by Google
Original from UNIVERSITY OF CALIFORNIA
Generated on 2019-10-24 13:01 GMT / http://hdl.handle.net/2027/uc1.b3252760
Public Domain in the United States, Google-digitized / http://www.hathitrust.org/access_use#pd-us-google

Bildersammlung untergebracht. Schaukästen enthalten die große Fremdkörpersammlung der Klinik. An der nördlichen Wand stehen zwei Kästen mit anatomischen Präparaten. Das Nebenzimmer gehört dem Vorstande (s. Fig. 33), es schmücken dasselbe die Ölgemälde Türcks, Stoerks und Garcias.

Die weiteren Räume des ersten Stockes dieses Traktes dienen Laboratoriumszwecken. Das große, dreifenstrige Laboratorium (s. Fig. 34) ist vollständig für bakteriologische, histologische und chemische Untersuchungen eingerichtet. Entlang der gegen Osten schauenden Fensterwand ist ein Fenstertisch an-

Fig. 36.

Verbandzimmer.

gebracht. Er ist mit Lavaplatten belegt und bietet Raum für 6 Arbeitsplätze. Der große, mit Wasser- und Gasanschlüssen versehene Mitteltisch sowie der chemische Herd dienen chemischen und bakteriologischen Arbeiten. Die Kästen zur Aufbewahrung von Präparaten und Reagentien haben, wie auch alle anderen Kästen der Klinik, um die Staubansammlung zu verhindern, abgeschrägte Dächer. An der Westwand des Laboratoriums steht ein Brut- und ein Paraffinschrank sowie eine elektrische Zentrifuge, die 3000 Umdrehungen ermöglicht. Über dem Ausguß ist ein Auswässerungsapparat für Präparate angebracht. Das Nebenzimmer dient als Abwaschraum und Arbeitsraum des Dieners (siehe Fig. 35).

Digitized by Google
Original from UNIVERSITY OF CALIFORNIA
Generated on 2019-10-24 13:01 GMT / http://hdl.handle.net/2027/uc1.b3252760
Public Domain in the United States, Google-digitized / http://www.hathitrust.org/access_use#pd-us-google



Fig. 37. Operationszimmer.

Digitized by Google
Original from UNIVERSITY OF CALIFORNIA
Generated on 2019-10-24 13:01 GMT / http://hdl.handle.net/2027/uc1.b3252760
Public Domain in the United States, Google-digitized / http://www.hathitrust.org/access_use#pd-us-google



Fig. 88.

Krankenzimmer. Behandlungsplatz.

Digitized by Google
Original from UNIVERSITY OF CALIFORNIA
Generated on 2019-10-24 13:01 GMT / http://hdl.handle.net/2027/uc1.b3252760
Public Domain in the United States, Google-digitized / http://www.hathitrust.org/access_use#pd-us-google



Fig. 39. Großes Krankenzimmer.

Digitized by Google
Original from UNIVERSITY OF CALIFORNIA
Generated on 2019-10-24 13:01 GMT / http://hdl.handle.net/2027/uc1.b3252760
Public Domain in the United States, Google-digitized / http://www.hathitrust.org/access_use#pd-us-google

Wir betreten nun wieder den westöstlichen Trakt. In der östlichen Ecke findet sich der einfach eingerichtete septische Operationssaal, daneben ein Zimmer, welches zur Anfertigung des Verbandes dient (s. Fig. 36), und ein kleines Operationszimmer (s. Fig. 37) mit 2 Operationsplätzen, in welchem die kleineren chirurgischen Eingriffe an den klinischen Patienten, die gewöhnlich im Sitzen auszuführen sind, vorgenommen werden.

Die Abteilung für Männer, die den übrigen Trakt einnimmt, enthält außer den schon bei Besprechung der Infektionsabteilung erwähnten Neben-

Fig. 40.



Tagraum.

räumen 2 größere Zimmer mit 8 Betten respektive 7 Betten (s. Fig. 38 u. 39), ein Zimmer mit 5 Betten, welches als Tuberkulosestation gedacht ist, ein Zimmer mit 3 Betten für schwerere operative Fälle und ein einbettiges Isolierzimmer. In jedem Krankenzimmer ist ein Untersuchungsplatz mit einer Klarlampenanlage und einem Verbandtisch zu finden, Steckkontakte bei den Betten ermöglichen auch die Untersuchung von bettlägerigen Patienten. Der Luftraum pro Bett ist ein bedeutend größerer als auf der alten Klinik. Während er da nur 27 cm^3 pro Patient betrug, haben wir jetzt einen Luftraum von 40 bis 69 m^3 pro Kopf. Der freundliche, lichte Tagraum (s. Fig. 40) dient den nicht bettlägerigen Patienten zum Aufenthalt bei Tag. Hier werden auch die gemein-

Generated on 2019-10-24 13:01 GMT / http://hdl.handle.net/2027/uc1.b3252760
Public Domain in the United States, Google-digitized / http://www.hathitrust.org/access_use#pd-us-google
Digitized by Google
Original from UNIVERSITY OF CALIFORNIA

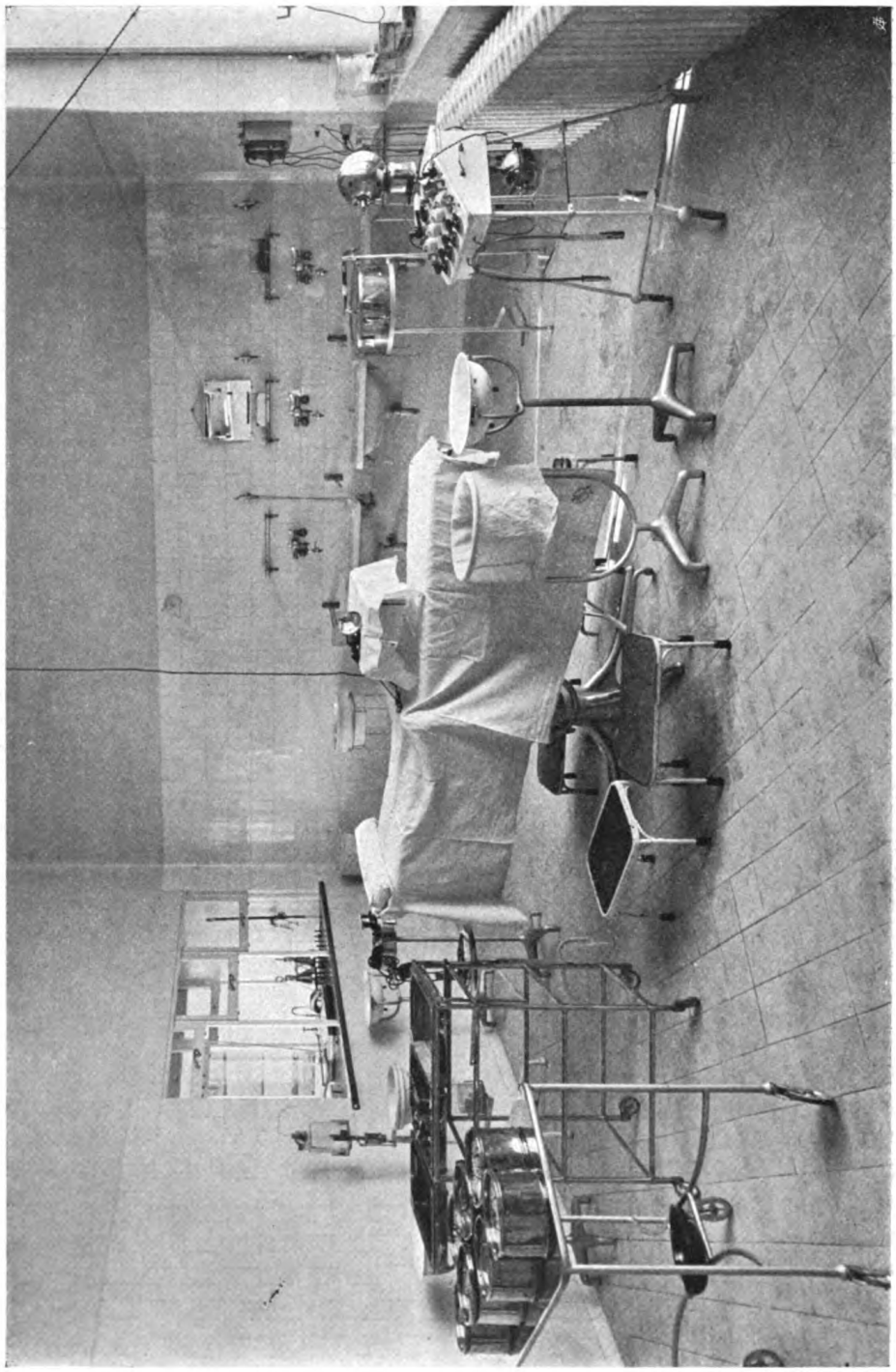

Fig. 41. Aseptischer Operationssaal.

Digitized by Google
Original from UNIVERSITY OF CALIFORNIA
Generated on 2019-10-24 13:01 GMT / http://hdl.handle.net/2027/uc1.b3252760
Public Domain in the United States, Google-digitized / http://www.hathitrust.org/access_use#pd-us-google

samen Mahlzeiten eingenommen. Bequeme Liegestühle stehen an den Wänden. Eine Personenwage vervollständigt die Einrichtung.

Im zweiten Stock ist die ebenso eingerichtete Frauenabteilung untergebracht. Am westlichen Ende des Traktes liegt mit einem großen Fenster nach Norden der erstklassig eingerichtete aseptische Operationssaal (s. Fig. 41), neben diesem die Sterilisation mit in der Zwischenwand eingebautem, von beiden Räumen zugänglichen Herde. Derselbe enthält außer dem Instrumentensterilisator einen Bürstenkocher, 6 Rechauds für Kannen nach Ewald zur Sterilisation von Kochsalzlösung und im Unterteil eingebaut einen Lavoirsterilisator. Die emaillierten Blechlavoirs können aus demselben von einer Warteperson entnommen werden (s. Fig. 42), da sie an ihrer Unterfläche einen Handgriff haben und können, ohne an der Innenfläche mit den Fingern berührt zu werden, also in vollkommen sterilem Zustand, auf den Lavoirträger, wie es das Bild zeigt, gebracht werden.

Fig. 42.

Sterilisation.

Anschließend findet sich noch ein kleines Zimmer für die Narkose und Vorbereitung des Patienten mit dem nötigen Instrumentarium. Die künstliche Beleuchtung des Operationssaales geschieht durch 4 je 600 Kerzen starke Osramlampen.

Die übrige Einrichtung ist leicht auf dem Bilde erkenntlich.

Der nordsüdliche Trakt des zweiten Stockes enthält 3 Assistentenwohnungen, bestehend aus einem einfensterigen und einem zweifensterigen Zimmer, und das große Museum. Hier ist die wertvolle historische Instrumentensammlung der Klinik in Schaukästen ausgestellt, ein Nebenraum ist als Bibliothekszimmer eingerichtet.

Zu den Assistentenwohnungen gehört auch ein Badezimmer und ein Raum für die Bedienung.

Vom dritten Stocke gelangt man auf das flache Dach, das zur Vornahme der Sonnenkur speziell bei Tuberkulösen bestimmt ist. Wegen der hohen Lage

Digitized by Google
Original from UNIVERSITY OF CALIFORNIA
Generated on 2019-10-24 13:01 GMT / http://hdl.handle.net/2027/uc1.b3252760
Public Domain in the United States, Google-digitized / http://www.hathitrust.org/access_use#pd-us-google

Fig. 43.

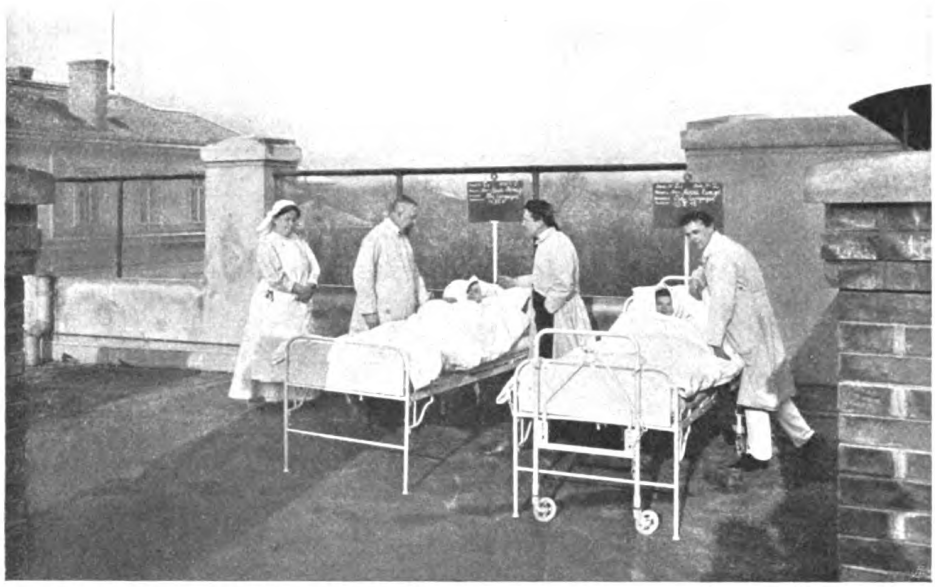

Sonnenkur auf dem flachen Dach der Klinik.

Fig. 44.

Speisezimmer der Pflegerinnen.

Digitized by Google
Original from UNIVERSITY OF CALIFORNIA
Generated on 2019-10-24 13:01 GMT / http://hdl.handle.net/2027/uc1.b3252760
Public Domain in the United States, Google-digitized / http://www.hathitrust.org/access_use#pd-us-google

der Klinik ist die Sonnenbestrahlung eine recht lange und wir können auch an schönen Tagen im Winter (s. Fig. 43) die Patienten im Freien lassen.

Im Aufbau sind die Wohnungen der Pflegerinnen untergebracht, ein gemeinsamer Speiseraum (s. Fig. 44) mit daneben liegendem Abwaschraum dient den gemeinschaftlichen Mahlzeiten, die Zimmer (s. Fig. 45) sind geräumig und sehr freundlich ausgestattet. Auch für die Wartepersonen ist ein Bad vorgesehen.

Fig. 45.

Pflegerinnenzimmer.

Im Keller finden sich außer dem bereits erwähnten Kesselhaus noch Räume für Schmutzwäsche, das Kleiderdepot, das Reinwäschedepot und das Materialdepot, die Druckluftanlage, die Schaltkammer und die Aufzugsmaschine. Ein größerer, ganz verkachelter Raum ist als Tierstall, ein zweiter kleinerer als Operationsraum für Tierexperimente eingerichtet.

Den Dienst an der Klinik versehen 5 Assistenten und 2 Demonstratoren. Ein Assistent und ein Demonstrator müssen immer im Hause sein, um bei dringenden Operationen, Blutungen etc. sofort intervenieren zu können. Außerdem sind noch mehrere in- und ausländische Ärzte als Aspiranten und Hospitanten an der Klinik tätig. Da die meisten anderen Kliniken derzeit noch im alten Allgemeinen Krankenhause untergebracht sind, ist dortselbst behufs Untersuchung von einschlägigen Fällen dieser Kliniken eine Expositur installiert worden, damit auch dieses wertvolle Materiale nicht dem Unterricht verloren geht.

In der kurzen Zeit seit der Betriebseröffnung hat sich die Einteilung und Einrichtung der Klinik vollkommen bewährt. Wir glauben, Wien, die Geburtsstadt der klinischen Laryngologie, kann mit Stolz sagen: „Die schönste und größte laryngologische Klinik der Welt steht in meinen Mauern."

Generated on 2019-10-24 13:01 GMT / http://hdl.handle.net/2027/uc1.b3252760
Public Domain in the United States, Google-digitized / http://www.hathitrust.org/access_use#pd-us-google
Digitized by Google
Original from UNIVERSITY OF CALIFORNIA

Vereinsberichte.

III. internationaler Laryngo-Rhinologenkongreß zu Berlin.

30. August bis 2. September 1911.

(Fortsetzung.)

II. Tag.

II. Referat. *a)* Killian (Berlin): **Bronchoskopie, Oesophagoskopie, Gastroskopie.**

Killian gibt eine Statistik der bisher erschienenen Literatur über dieses Gebiet, aus der die Entwicklung dieser neuen Untersuchungsmethoden hervorgeht und die Beteiligung, die die verschiedenen Nationen daran haben.

b) Kahler (Wien) betont zunächst die Wichtigkeit, die der direkten Untersuchung der oberen Luftwege, besonders bei kleinen Kindern, zukommt, die Vorteile, die sie vor der Spiegeluntersuchung in vielen Fällen hat. Ganz unentbehrlich aber sind diese Untersuchungsmethoden geworden, wo es sich um Diagnose und Therapie von Fremdkörpern handelt, speziell bei der Tracheo-Bronchoskopie, während die Oesophagoskopie noch nicht die ihr hier gebührende Bedeutung gefunden hat, trotzdem sie in den meisten Fällen einen ungleich besseren Erfolg verspricht als ein chirurgischer Eingriff. Durch die Verbesserung der Technik sind auch in den letzten Jahren die Mortalitätsziffern bei Fremdkörperextraktion um über die Hälfte gesunken, so daß das Verfahren seine Grenzen nur in solchen Fällen findet, wo es sich um Fremdkörper handelt, die aus dem Bronchialbaum ausgewandert sind. Die untere Bronchoskopie ist indiziert bei hochgradigen Stenosen, in akuten Fällen, wenn die obere Bronchoskopie nach 10 Minuten erfolglos blieb, in chronischen Fällen bei Kindern unter 6 Jahren bei unüberwindlichen Hindernissen, wie großer Reizbarkeit des Pat.; bei ungenügender Übung oder unvollständigem Instrumentarium und schließlich bei schon vorhandener Trachealfistel. Bedeutsam ist ferner die Verwendung der Bronchoskopie zu endobronchialer Behandlung, wie sie Ephraim u. a. ausgeführt haben, speziell der Behandlung des Bronchialasthmas. Auch diagnostisch haben die neuen Untersuchungsmethoden manches neue Licht auf die Häufigkeit vieler pathologischer Prozesse in Trachea und Bronchien geworfen sowie auch die Diagnostik umgebender Organe, zum Beispiel tuberkulöser Bronchialdrüsen, gefördert. Wenn so das Anwendungsgebiet der Bronchoskopie schon heute ein ungeheures ist, so läßt sich trotzdem noch eine beträchtliche Erweiterung desselben für die Zukunft erwarten.

c) Jackson (Pittsburg): Die Hauptgefahren der Oesophagoskopie bestehen im reflektorischen Atemstillstand, und diese Reflexe sind in Allgemeinanästhesie aufgehoben, weshalb Verfasser zur Narkose, und zwar mit Äther rät, aber nicht in Rosers Hängelage. Zur Narkose stellt er folgende Indikationen: 1. Extraktion oder Zerstückelung eingeklemmter Fremdkörper; 2. Diagnose spastischer Zustände; 3. ungeberdige Kinder bei mangelnder Assistenz und geringer Übung. Zur Diskussion stellt er die Frage, welches die besten Methoden der Dilatation sind und welches die ösophagoskopisch am häufigsten beobachteten Bilder von Kardiospasmus sind. Indikation zur Oesophagoskopie ist nach ihm jede abnorme Sensation in der Speiseröhre, Kontraindikation nur

Generated on 2019-10-24 13:01 GMT / http://hdl.handle.net/2027/uc1.b3252760
Public Domain in the United States, Google-digitized / http://www.hathitrust.org/access_use#pd-us-google
Digitized by Google
Original from UNIVERSITY OF CALIFORNIA

ein ungeschickter Oesophagoskopiker. Frische Divertikel sind durch Dilatation unterhalb heilbar, bei älteren kann man nur den Chirurgen orientieren. Die Mortalität beträgt nach der Literatur bei Fremdkörpern 3%, bei anderen Erkrankungen 1%, ist aber nach den persönlichen Erfahrungen des Verfassers größer.

Was die Gastroskopie anlangt, so hat Verfasser immer nur die rigide offene Form des Gastroskops ohne Linsensystem benutzt und ist damit stets ausgekommen. Die Untersuchung soll stets in Narkose vorgenommen werden, schon allein damit der Magen völlig kollabiert ist, was die Besichtigung wesentlich erleichtert. Auf diese Weise läßt sich jeder Teil des Magens gut zu Gesicht bringen. Verfasser hält die Gastroskopie in jedem Falle von Magenbeschwerden für indiziert, wo sich eine Narkose ohne Gefahr anwenden läßt, und betrachtet sie als ein wichtiges Hilfsmittel für die Chirurgie, die die chemische Magenuntersuchung, die Röntgenuntersuchung etc., wesentlich unterstützt.

Killian (Berlin): **Über eine Modifikation der direkten Laryngoskopie.**

Killian demonstriert einen Apparat, mit dem man den Kopf in Schwebestellung fixiert und so durch die Schwebe-Laryngoskopie einen schönen Überblick über Larynx und Pharynx erhält, der auch operative Eingriffe gestattet.

Elsner (Berlin): **Über Gastroskopie.**

Verfasser berichtet über seine Methode der Gastroskopie, welche es ermöglicht, direkt in den Magen hineinzusehen. Im Gegensatz zu früheren Methoden ist das Verfahren, das Elsner ausgearbeitet, einfach und leicht zu erlernen; er hat die Methode der direkten Magenbesichtigung in mehr als 400 Fällen angewendet und wiederholt in zweifelhaften Fällen von Magenkrebs die Diagnose nach der positiven oder negativen Seite gesichert.

Ephraim (Breslau): **Grundlagen und bisherige Ergebnisse der örtlichen Behandlung chronisch-entzündlicher Bronchialerkrankungen.**

Ephraim erklärt, daß man bei der Inhalation von Arzneimitteln von einer direkten Einwirkung auf die Bronchien nicht sprechen könne, da kaum etwas so tief inhaliert werde, und schlägt deshalb die lokale medikamentöse Applikation durch das Bronchoskop vor. Nachdem er die theoretischen Grundlagen dieser Behandlung an Tierversuchen klargelegt hatte, benutzte er sie in seiner Praxis mit sehr gutem Erfolge. Besonders bei Bronchialasthma hatte er durch Einführung von Suprarenin sehr gute Resultate.

Frese (Halle): **Über ösophagoskopisch diagnostizierte Traktionsdivertikel der Speiseröhre.**

Nach dem Vorgange Zenkers teilt man die Divertikel der Speiseröhre in Pulsations- und Traktionsdivertikel. Auf erstere, von denen ich im ganzen 6 Fälle selbst beobachtet habe, soll hier nicht näher eingegangen werden. Traktionsdivertikel sind keineswegs selten (etwa 4 auf 100 Sektionen). Trotz ihrer Kleinheit können sie für den Träger von großer Bedeutung werden, und zwar durch die Möglichkeit der Perforation. Über die Frage, ob und welche klinischen Symptome von Traktionsdivertikeln gemacht werden, ist bisher sehr wenig bekannt. Bisher ist erst einmal ein Traktionsdivertikel am Lebenden gesehen worden (Starck). Ich selbst habe bei 2 Pat. einen solchen im Oesophagoskop nachgewiesen. Bei beiden waren seit längerer Zeit leichtere Schlingbeschwerden, Fremdkörpergefühl und unangenehme Sensationen in der Speiseröhre vorhanden gewesen, die ich mit dem Divertikel in ursächlichen Zu-

Digitized by Google
Original from UNIVERSITY OF CALIFORNIA
Generated on 2019-10-24 13:01 GMT / http://hdl.handle.net/2027/uc1.b3252760
Public Domain in the United States, Google-digitized / http://www.hathitrust.org/access_use#pd-us-google

sammenhang bringen möchte. Verfasser hält es für möglich, daß manche anscheinend nervöse Störungen auf diesen Traktionsdivertikeln beruhen.

Glücksmann (Berlin): **Meine Methode der Oesophagoskopie und deren Ergebnisse.**

Glücksmann demonstriert das von ihm konstruierte Oesophagoskop und zeigt einige damit aufgenommene Bilder, die sich speziell auf die Frühdiagnose des Karzinoms beziehen.

Gottstein (Breslau): **Bronchoskopische und ösophagoskopische Erfahrungen.**

Gottstein berichtet über 1100 Fälle. Mißlingen der Oesophagoskopie kommt nur bei pastösen Menschen mit kurzem Hals, kurzer, steifer Halswirbelsäule, vollständig erhaltenen hohen Zähnen und wulstiger Zunge vor. Die Zahl dieser Fälle ist erheblich geringer, wenn die Oesophagoskopie mit Leitsonde ausgeführt wird. Todesfälle kamen dreimal infolge Hautemphysems vor, einmal durch Punktion eines Speiseröhrenabscesses, wovor Verfasser dringend warnt, einmal durch zu ausgiebige Probeexcision. Was die Tumorfälle anlangt, so sind die Karzinome viel häufiger, als gewöhnlich angenommen; bei den Fremdkörperfällen handelt es sich meist um Gebisse und Knochen. Von seinen bronchoskopischen Fällen teilt Verfasser einen Todesfall mit, der durch Zangenextraktion des für den kindlichen Larynx zu großen Fremdkörpers nach einer Tracheotomie hätte vermieden werden können.

Hofbauer (Wien): **Wesen und Behandlung des Bronchialasthma.**

Hofbauer legt dar, daß das Bronchialasthma auf einer Übererregbarkeit des N. vagus beruhe, durch die die Inspiration hervorgerufen wird, die Exspiration aber nicht. Seine Behandlung besteht daher in Atemübungen, bei denen die Pat. auf ihre Exspiration achten und durch die Nase atmen müssen. Kontrolliert werden diese Übungen dadurch, daß man die Pat. summen läßt und so die Gleichmäßigkeit der Exspiration feststellen kann.

Brünings (Jena): 1. **Zur Dilatationsbehandlung von Oesophagusstrikturen.**

Verfasser verwirft für die Strikturbehandlung, bei der es auf Dauerbehandlung ankommt, die Oliven und demonstriert die von ihm angewendeten Instrumente: zylindrische, elastische Bougies von 3—30 *mm* Dicke, die mit einem besonderen Konduktor in die Striktur eingeführt werden und jedesmal eine $^1/_2$—1 Stunde in ihr liegen bleiben. Auch für die Bougierung ohne Ende verwendet Verfasser kurze, mit beiderseitigen Ösen versehene Verweilbougies von kontinuierlich ansteigender Dicke.

2. **Über endoskopische Befunde bei Oesophagusneurosen.**

An der Hand von 5 eigenen Fällen, die auf Durchgängigkeit der Cardia, Weite der Speiseröhre und Erregbarkeit der reflektorischen Peristaltik geprüft wurden, zeigt Verfasser, daß chronische Schluckstörungen mit ösophagealem Erbrechen ohne anatomisches Hindernis keineswegs immer auf spastischer Erkrankung der Cardiamuskulatur beruhen. Das ösophageale Erbrechen tritt auch rein passiv bei normaler Funktion der Cardia auf. Wirklicher Spasmus mit Steigerung der reflektorischen Peristaltik wurde nur einmal beobachtet. Die Dehnungsbehandlung der Cardia, für welche sich der mechanische Dilatator des Verfassers vorzüglich bewährte, führte in allen Fällen von Speiseröhrenerweiterung zum Ziele. Sehr wirksam unterstützt wird diese Behandlung durch regelmäßige Pinselungen der Speiseröhre mit dünnen Argentumlösungen, die Verfasser mit der von ihm angegebenen Arzneimittelsonde ausführt.

Generated on 2019-10-24 13:01 GMT / http://hdl.handle.net/2027/uc1.b3252760
Public Domain in the United States, Google-digitized / http://www.hathitrust.org/access_use#pd-us-google
Digitized by Google
Original from UNIVERSITY OF CALIFORNIA

Morelli (Budapest): **Oesophaguspolyp, diagnostiziert und operiert durch das Oesophagoskop.**

Morelli stellt einen Pat. vor, der seit 29 Jahren nur flüssige Speisen schlucken kann und bei dem das Bougieren wegen zu großer Schmerzen aufgegeben wurde. Oesophagoskopisch wurde ein kirschengroßer Polyp diagnostiziert und zunächst mit kalter Schlinge zum Teil exstirpiert und der Rest mit scharfem Löffel ausgekratzt.

Sargnon (Lyon): **Beitrag zum Studium der Behandlung gewisser chronischer Stenosen der Luftwege.**

Sargnon gibt eine Übersicht über die verschiedenen Arten der Stenosenbehandlung der Luftwege und eine Statistik ihrer Erfolge.

Diskussion.

E. Meyer (Berlin) berichtet über seine bronchoskopischen Erfahrungen bei Kindern, die er nur leicht narkotisiert. Im Alter von 4—6 Jahren verwendet er präliminare Tracheotomie und untere Bronchoskopie wegen der geringeren Gefahr und der Möglichkeit, weitere Röhren zu benutzen. Schließlich berichtet er über die Entfernung eines Knochenstückes, wobei er das Bronchoskop 37 *cm* tief einführen mußte.

Lubliner (Warschau) berichtet über einen Fall von Oesophagoskopie bei einem zweitägigen Kinde mit vollkommenem Speiseröhrenverschluß.

v. Eicken will die Bronchoskopie bei Fremdkörpern nicht wie Kahler auf 10 Minuten beschränken. Ferner hat er Bedenken gegen die systematische Dilatationsbehandlung des Tracheobronchialbaumes beim Aneurysma. Man könne unmöglich vor der Bronchoskopie mit Sicherheit entscheiden, ob die Wandung der Trachea und des Bronchus noch unverändert ist.

Sänger (Magdeburg) verwendet gegen Asthma die Hofbauersche Behandlung, die er nur noch erweitert.

Dahmer (Posen) verwendet gegen Asthma Atemübungen unter Belastung des Epichondriums mit einem 10—25 *kg* schweren Sandsack.

Botey (Barcelona) hat ein Oesophagoskop mit einem Mandrin mit Glasspitze konstruiert, um Fremdkörper aus dem Hypopharynx und dem oberen Oesophagus zu entfernen. Durch die durchsichtige Glasspitze wird vermieden, daß man im Dunkeln arbeitet und den Fremdkörper weiter hinabstößt.

Zu dem Vortrag Morellis erwähnt er, daß die eigentlichen Oesophaguspolypen sehr selten seien und führt einige von ihm beobachtete Fälle an.

Zu Sargnons Vortrag bemerkt er, daß man mit der Beurteilung der Laryngostomie bei Sklerom mehrere Jahre warten müsse, da die Krankheit häufig rezidiviere.

Sobernheim (Berlin) behandelt Asthma bronchiale mit Cocain-Adrenalin. Der Heilfaktor wird in der Wirkung des Cocains gesehen, da die nicht gebesserten Patienten gegen Cocain sich völlig refraktär verhielten.

Geredea (Madrid) teilt zu Ephraims Vortrag über lokale Behandlung der Bronchialerkrankungen mit, daß er durch lokale H_2O_2-Applikation bei Bronchiektasie einen guten Erfolg erzielt hat, und demonstriert ein von ihm konstruiertes Instrument zur Oesophagusdehnung.

Kahler (Wien, Schlußwort) hält trotz der Erfahrungen von v. Eickens und Paunz' die Beschränkung der Bronchoskopie auf 10 Minuten im allgemeinen für wünschenswert. Uchermann erwidert er, daß die Bronchoskopie ungefährlich sei, gefährlich sei nur die Narkose, und man komme meist mit

Digitized by Google
Original from UNIVERSITY OF CALIFORNIA
Generated on 2019-10-24 13:01 GMT / http://hdl.handle.net/2027/uc1.b3252760
Public Domain in the United States, Google-digitized / http://www.hathitrust.org/access_use#pd-us-google

der Lokalanästhesie aus. Die Bedenken gegen die Tracheoskopie bei Aneurysma teile er nicht, dagegen halte er die Oesophagoskopie zwecks Diagnostizierung von Oesophaguserkrankungen oft für entbehrlich, zumal da die Röntgenmethode hierfür meist ausreiche.

Oskar Hirsch (Wien): **Über Methoden der endonasalen Operation von Hypophysentumoren.**

Hirsch bespricht seine Methode der Eröffnung der Schädelhöhle von der Nase aus und insbesondere die Operationen von Geschwülsten der Hypophyse. Diese Geschwülste erzeugen die bekannten eigenartigen Krankheiten. Bisher werden diese Geschwülste durch eine sehr eingreifende Operation entfernt, welche die Aufmeißelung des Gesichtes und eine langdauernde Narkose erfordert. Hirsch operiert in Lokalanästhesie ohne äußere Verletzung und mit geringem Blutverlust und erzielte Resultate, wie sie bisher nicht erzielt worden sind. Die Sterblichkeit nach der Methode von Hirsch beträgt 16%, nach der großen chirurgischen Methode 40%.

Diskussion.

Chiari (Wien) benutzte eine Modifikation der Killianschen Operation zur Eröffnung des Siebbeins bei 2 Fällen von Hypophysentumor. Mit dem Killianschen Hautschnitt reseziert er teilweise den Proc. frontalis des Oberkiefers, die mittlere Muschel nebst Siebbein und eröffnet dann das Keilbein in der gewöhnlichen Weise. Dann reseziert er mit der Stanze einen Teil des hinteren Nasenseptums und legt so das Septum der Keilbeinhöhle frei. Nun kann man mit der Stanze ganz vorn die Keilbeinhöhlenwand freilegen und bringt sich so den Torus der Hypophyse zu Gesicht. Diese Operation ließ sich in einer Sitzung mit Narkose ausführen.

Denker (Halle) empfiehlt, ähnlich wie Fein, die permaxilläre Methode für die Operation der Hypophysistumoren unter Hinweis darauf, daß der Zugang durch den Introitus nasi sehr eng und der Weg bis an die Schädelbasis sehr lang ist. Die Methode hat gegenüber dem von Chiari und Killian eingeschlagenen Verfahren den Vorteil, daß eine Kontinuitätstrennung der äußeren Haut vermieden wird. Um an die Keilbeinhöhle beziehungsweise die Schädelbasis auch der anderen Seite heranzukommen, kann man das Septum stumpf beiseite drängen oder den hinteren Teil des Vomer resezieren.

Pischel (San Francisco): **Kollodiumbedeckung nach intranasalen Operationen.**

Verfasser empfiehlt die von ihm an 603 Fällen erprobte Kollodiumbedeckung nach intranasalen Operationen. Es ist hierzu nötig, erst die Blutung sorgfältig zu stillen und das Operationsfeld gut zu reinigen. Dann bestreicht Verfasser die Wunde mit Tinct. benzoica compos. und tupft dann Kollodium auf, während ein Assistent kalte oder heiße komprimierte Luft gegen die Wunde bläst, um die Verdunstung zu beschleunigen. Die Kollodiumbedeckung bleibt 4—6 Tage liegen und wird dann mit Wasserstoffsuperoxyd entfernt. Die Kollodiumbedeckung vermeidet die Unannehmlichkeiten der Nasentamponade für den Pat. und schließt andrerseits fast sicher eine Blutung aus. Mit seiner zweiten verbesserten Methode mußte Verfasser in 125 Fällen nur einmal zur Tamponade Zuflucht nehmen.

Thost (Hamburg): **Der chronische Schleimhautpemphigus in den oberen Luftwegen.**

Generated on 2019-10-24 13:01 GMT / http://hdl.handle.net/2027/uc1.b3252760
Public Domain in the United States, Google-digitized / http://www.hathitrust.org/access_use#pd-us-google
Digitized by Google
Original from UNIVERSITY OF CALIFORNIA

Thost stellt einen Kranken vor, den er seit 16 Jahren beobachtet und bei dem Pemphigus der oberen Luftwege und essentielle Bindehautschrumpfung beider Augen besteht. Das linke, stärker befallene Auge ist völlig erblindet, der Bindehautsack geschrumpft und das Auge mit einem dicken Pannus überzogen. Rechts ist die Cornea noch frei, das Sehvermögen nicht beeinträchtigt, aber der Conjunctivalsack sehr stark geschrumpft. Auch an der Schleimhaut des weichen Gaumens zeigt sich der Schrumpfungsprozeß, die Uvula ist bedeutend verkürzt, die Gaumenschleimhaut trocken. Im Nasenrachenraum finden sich trockene Borken, die Tuben sind verengt und schwer durchgängig. In der Nase ist viel trockener Schleim, links eine Verwachsung zwischen mittlerer Muschel und Septum. Die Epiglottis ist in einen Stummel verwandelt, der Knorpel dachförmig zusammengebogen und in der Mitte verwachsen. Die Aryknorpel sind frei beweglich, aber ihr Überzug verkürzt und geschrumpft. Auf allen diesen Stellen zeigen sich gelegentlich Blasen mit wasserklarem oder leicht getrübtem Inhalt, die platzen und weiße Fetzen hinterlassen. Bei Blasenbildung am Oesophagusmund kommt es oft zu beängstigenden Schluckbeschwerden. Verfasser erwähnt noch drei andere von ihm beobachtete Fälle. Er meint, daß die Krankheit eher auf trophischen Störungen als auf toxischen Einflüssen beruhe, therapeutisch sei sie jedenfalls nicht zu beeinflussen.

Diskussion.

Pollak (Graz) berichtet über einen ganz ähnlichen Fall mit Beteiligung der Haut. Auch da waren Schrumpfungsprozesse an der Nase, Gaumen, Kehlkopf und den Conjunctiven vorhanden, außerdem Verwachsungen der beiden mittleren Muscheln mit dem Septum. Solche Verwachsungen dürfen nicht immer mit Bestimmtheit auf den Pemphigus bezogen werden, da auch Lues vorhanden sein kann, was in diesem Falle durch den positiven Ausfall der Wassermannschen Reaktion erwiesen wurde.

E. Meyer (Berlin) macht auf das gleichzeitige Vorkommen der essentiellen Schleimhautschrumpfung des Genitalapparates und des Ohres aufmerksam.

Baumgarten: Die Diagnose ist bei lokaler Affektion der Zunge am schwierigsten und am leichtesten mit Lues zu verwechseln und meist nur dann zu diagnostizieren, wenn Eruptionen an den Geschlechtsteilen oder den Nates eintreten. In einem solchen beobachteten Falle war der Prozeß an der Zunge und nie an anderen Schleimhäuten zu sehen.

III. Tag.

III. Referat. *a)* Poli (Genua): **Der Lymphapparat der Nase und des Nasenrachens.**

Poli hat den anatomischen Teil des Referates übernommen und berichtet über die Wege, in die sich die aus dem Nasenrachen abfließende Lymphe ergießt. Das Lymphnetz des Wurzelgebietes besteht aus dem der äußeren Nase, der Nasenhöhle, der Nebenhöhlen und des Nasenrachens; die wichtigsten Verbindungen, die dieses Lymphnetz mit den Nachbarorganen eingeht, sind diejenigen, welche zwischen dem endonasalen Gefäßsystem und den perimeningealen Räumen einerseits, und diejenigen, welche zwischen Lymphkapillaren des Nasenrachens und Mittelohres andrerseits bestehen. Der Lymphstrom der Nase und des Nasenrachens erreicht die entsprechenden regionären Lymphdrüsen, indem er teils nach vorn gegen die Wange zu den Parotislymphdrüsen

Digitized by Google
Original from UNIVERSITY OF CALIFORNIA
Generated on 2019-10-24 13:01 GMT / http://hdl.handle.net/2027/uc1.b3252760
Public Domain in the United States, Google-digitized / http://www.hathitrust.org/access_use#pd-us-google

und den Submaxillardrüsen, teils nach hinten in 2 Arme geteilt gegen den Pharynx fließt; der eine dieser Arme ist nach oben und hinten zu den retropharyngealen Drüsen, der andere nach außen und unten zu den tiefen Zervikaldrüsen gerichtet.

b) Turner (Edinburgh) zählt die verschiedenen Bakterien, die sich in den Höhlen des Kopfes vorfinden, und die Infektionskrankheiten, die sie hervorrufen können, auf, um sich darauf über die Infektionswege zu verbreiten. Hier bestehen zwar noch manche Unklarheiten, doch ist immerhin ein Zusammenhang der Lymphwege des Nasenrachens mit denen der Lunge durch Vermittlung der Zervikaldrüsen erwiesen, und so ist die lymphogene Entstehung einer Lungentuberkulose vom Nasenrachen aus leicht verständlich.

c) Broeckaert (Gand) gibt einen kurzen Überblick über die Physiologie des nasopharyngealen Lymphapparates und bespricht dann die Krankheiten, die von ihm ausgehen können. Dies sind zunächst akut entzündliche Prozesse in den verschiedenen Organen des Kopfes, ferner septische Erkrankungen der Eingeweide und seiner Häute. Am wichtigsten ist die Tuberkulose, die in jeder Form ihren Ausgang vom Lymphapparat des Nasenrachens nehmen kann. Schließlich bespricht Broeckaert die Neubildungen, die von hier aus ihre Verbreitung finden können, wovon besonders Epi- und Endotheliome in Betracht kommen.

Miodowski (Breslau): **Komplikationen nach Septumresektion — anatomische Untersuchungen über ihre Pathogenese.**

Miodowski berichtet über 3 schwere Nachkrankheiten nach submuköser Septumresektion. Der erste letal endende Fall starb an Meningitis, die nach der histologischen Untersuchung wahrscheinlich längs der Olfactoriusfasern zustande gekommen war. Bei dem zweiten Fall war die Meningitis vielleicht auf demselben Wege entstanden, doch bestand gleichzeitig Sepsis und es fanden sich Venenthromben in den Meningen. Die in dem dritten geheilten Falle entstandene Pyämie war sicher hämatogen zustande gekommen.

Zwillinger (Budapest): **Die Lymphbahnen des oberen Nasenabschnittes und deren Beziehungen zu den perimeningealen Lymphräumen.**

Zwillinger kommt auf Grund seiner Untersuchungen am Menschen zu folgenden Schlüssen: 1. Der anatomische Nachweis des Zusammenhanges der Lymphwege des oberen Abschnittes der Nasenhöhle mit den Lymphräumen des zentralen Nervensystems beim Menschen ist erbracht. 2. Das Vorhandensein eines oberflächlichen, von den perineuralen Lymphwegen des Olfactorius unabhängigen Lymphgefäßsystems in dem oberen Abschnitt der Nasenhöhle des Menschen ist erwiesen. Die Verbindung dieses Netzes sowie die Verbindung der genannten perineuralen Lymphwege mit den perimeningealen Lymphräumen ist festgestellt. 3. Die Wege, auf welchen postoperative und andersartige, meningeale und zerebrale Komplikationen von der Nase aus stattfinden, sind außer der Blutbahn, die im direkten Zusammenhange mit den perimeningealen Lymphräumen stehenden Lymphwege der oberen Abschnitte der Nasenhöhle.

Diskussion.

Max Senator (Berlin): Die direkten Beziehungen der Nase zu den serösen Häuten, besonders zum Gelenkrheumatismus, sind erst wenig bekannt, kommen aber wahrscheinlich häufiger vor, als heute angenommen wird. Senator hat bei einem jungen Mädchen eine Muscheloperation mit scharfen In-

Generated on 2019-10-24 13:01 GMT / http://hdl.handle.net/2027/uc1.b3252760
Public Domain in the United States, Google-digitized / http://www.hathitrust.org/access_use#pd-us-google
Digitized by Google
Original from UNIVERSITY OF CALIFORNIA

strumenten ohne Kaustik vorgenommen und nach 4—5 Tagen eine typische akute Polyarthritis rheumatica und Endokarditis entstehen sehen. Eine „Angina traumatica“ lag nicht zwischen beiden Ereignissen, so daß aller Wahrscheinlichkeit nach die Infektion direkt von der Nase aus den Körper befallen hat. Begünstigt wurde die Infektion offenbar durch die 24stündige Tamponade und Stauung, die freilich nicht zu umgehen war. In Zukunft werden sich bei genügender Beachtung sicherlich mehr derartige Fälle anführen lassen.

Streit (Königsberg): Die Bedeutung, die Miodowski bei der Operation zurückgebliebener Knochensplitter für das Fortschreiten der Infektion zumißt, muß Streit durchaus anerkennen. Streit hat bei seinen experimentellen Versuchen zur Erzeugung der otogenen Meningitis noch nach längerer Zeit rings um derartige zurückgebliebene Knochenfragmente schwere, entzündliche Vorgänge nachweisen können, nachdem im übrigen die histologisch nachweisbaren pathologischen Erscheinungen bereits völlig abgeklungen waren. Daß von derartigen persistierenden Herden später aus irgend einem Grunde eine tödliche Meningitis ausgehen kann, leuchtet ein.

Richter (Plauen) teilt mit, daß sein Diener durch Zufall etwas Eosinpulver einatmete. Am folgenden Tage war die ziemlich unbehaarte Kopfhaut des Dieners circumscript gerötet, in der Nase war roter Schleim. Verfasser führt dies Phänomen auf eine direkte Lymphbahnverbindung zwischen Nase und Schädelhaut zurück.

Trétrôp (Antwerpen) weist auf die experimentell nachgewiesene Disposition des Nasenseptums für Infektionen hin. Die partielle submuköse Resektion sei deshalb nur ausnahmsweise gestattet und im allgemeinen durch Kauterisation zu ersetzen.

Imhofer (Prag) lobt die Wirkung der Pyocyanase bei den septischen Erkrankungen des Schlundringes und bei Scharlachrhinitis; für die Mundhöhle benutzt er die Pyocyanase in Form von Guttmannschen Anginapastillen.

Pollatschek (Budapest) demonstriert ein Stereoskop und einen stereoskopischen photographischen Apparat für Kehlkopf und Nasenrachenraum.

Costiniu (Bukarest): **Das Ergebnis der Bekämpfung der adenoiden Vegetationen in den ersten städtischen und ländlichen Schulen in Rumänien.**

Costiniu hat die rumänische Regierung veranlaßt, gegen die adenoiden Vegetationen radikal vorzugehen. Es wurden Broschüren an die Lehrer versandt, die diese auf die Krankheitssymptome aufmerksam machten und aufforderten, die verdächtigen Kinder dem Arzte zuzuführen. Verfasser und andere Spezialisten untersuchten die Pat. und rieten den Eltern zur Operation, die im Dezember 1910 und Mai 1911 998mal ausgeführt wurde, wobei sich feststellen ließ, daß 40—45% der Schulkinder an adenoiden Vegetationen litten. Verfasser hofft, bei genügender Assistenz noch mehr Fälle operieren und damit Erhebliches zur Hebung der Volksgesundheit beitragen zu können.

Herzfeld (Berlin): **Die Anwendung des Ehrlich-Hataschen Syphilismittels in der laryngo-rhinologischen Praxis.**

Herzfeld spricht über die Anwendung des Salvarsans nach seinen Erfahrungen an 75 Kranken. Dasselbe bringt Syphilismanifestationen der oberen Luftwege jeglicher Art meist schneller als Quecksilber zum Verschwinden; besonders wichtig ist es bei tiefsitzenden luetischen Kehlkopf- und Luftröhrenerkrankungen, die leicht zu Atemstörungen führen. Auch können beginnende Durchbrüche luetischer Prozesse durch die schnelle Wirkung von 606 noch

Digitized by Google
Original from UNIVERSITY OF CALIFORNIA
Generated on 2019-10-24 13:01 GMT / http://hdl.handle.net/2027/uc1.b3252760
Public Domain in the United States, Google-digitized / http://www.hathitrust.org/access_use#pd-us-google

aufgehalten und so bleibende schwere Schädigungen verhindert werden. Rezidive kommen aber ebenso wie beim Quecksilber vor, doch macht Herzfeld darauf aufmerksam, daß wir uns immer noch im therapeutischen Versuchsstadium befinden und die Erfolge bei öfteren Reinjektionen und richtiger Dosierung noch besser werden können. Herzfeld schließt, daß niemand wieder aufhören wird, das Ehrlichsche Mittel anzuwenden, der sich erst einmal mit der Technik der Anwendung vertraut gemacht hat.

Morelli (Budapest) gibt eine Statistik von 9 Fällen von **primärem Sklerom der Nasenmuscheln und des Septum,** das er durch die Rhinoscopia posterior frühzeitig diagnostizieren konnte, weswegen diese Untersuchungsmethode nie zu unterlassen sei.

Richter (Plauen i. V.): **Eine neue Methode zur Behandlung der Syphilis, speziell der Halssyphilis.**

Richter berichtet über eine neue Methode der Syphilisbehandlung mit einer Flüssigkeit, die Sozojodol-Salicyl-Chininverbindungen, kleine Mengen Sublimat und Arsen und metallisches Quecksilber in Emulsion enthält. Verfasser hat mit diesem nach seiner Ansicht völlig ungiftigen Mittel sehr gute Resultate erzielt.

Diskussion.

Haike (Berlin) teilt zu dem Herzfeldschen Vortrage 2 Fälle mit, wo schwere Neurorezidive nach Salvarsan nicht zurückgingen.

Hartmann (Heidenheim, Berlin): **Die orthoskopische Behandlung der Kehlkopftuberkulose.**

Nachdem der Vortragende die Erfahrung gemacht hatte, daß die orthoskopische, das heißt direkte Untersuchung des Kehlkopfes besonders bei Tuberkulösen sehr einfach und ohne wesentliche Belästigung für den Pat. auszuführen ist, wurden seit zwei Jahren alle Pat. mit Kehlkopftuberkulose von ihm direkt behandelt. Er benutzt einen Spatel von ovaler, sich konisch zuspitzender Form, der in der Mittellinie oder von den Mundwinkeln aus eingeführt, einen ausgezeichneten Überblick über die seitlichen Kehlkopfwandungen gestattet. Eine Zange wird demonstriert für die chirurgischen Eingriffe, welche beim Schließen und Öffnen ihre Lage nicht verändert. Außerdem verwendet Hartmann Einblasungen von Natrium perboricum zur Entfernung der Sekrete und Mentholinhalation mit der von ihm angegebenen Drahtgittermaske zur Nachbehandlung.

Steiner (Prag): **Über Stimmbandpapillome tuberkulöser Natur.**

Steiner berichtet über einige interessante, im laryngologischen Institut der deutschen Universität in Prag von ihm beobachtete Stimmbandpapillome, die unter dem Bilde vollständig gutartiger, als gewöhnliche Papillome bezeichneter Gewächse bei sonst ganz gesunden Leuten ohne klinisch nachweisbare Spur von Tuberkulose auftraten und wo sich bei der nach vorgenommener Exstirpation erfolgten anatomischen Untersuchung in der Tiefe unterhalb der typischen papillomatösen Wucherungen ausgesprochene Tuberkelknötchen fanden. Er bespricht die klinische Stellung derartiger Neubildungen und fordert auf Grund des unerwarteten Befundes genaue histologische Untersuchung jeder, auch ganz harmlos erscheinenden Neubildung auf, wobei sich vermutlich häufiger die tuberkulöse Natur papillomatöser Stimmbandtumoren ergeben dürfte.

Strandberg (Kopenhagen): **Die Behandlung des Schleimhautlupus nach Pfannenstiel.**

Generated on 2019-10-24 13:01 GMT / http://hdl.handle.net/2027/uc1.b3252760
Public Domain in the United States, Google-digitized / http://www.hathitrust.org/access_use#pd-us-google
Digitized by Google
Original from UNIVERSITY OF CALIFORNIA

Strandberg behandelt den Schleimhautlupus nach der Pfannenstielschen Methode, indem er täglich 1·0—3·0 Jodnatrium gibt und nach Säuberung der Schleimhaut einen Gazetampon einführt, auf den Pat. alle 10 Minuten etwas H_2O_2 tropfen läßt. Mit dieser Methode erzielte er in über 50% der Fälle Heilung, in allen Fällen Besserung, wofür die kombinierte Jod- und H_2O_2-Behandlung verantwortlich zu machen sei, da jedes Mittel allein nicht so gut wirke.

Diskussion.

Silberstein (Blakenhagen) stellt aus seinem Material von 1206 Pat. fest, daß die mittelschweren Fälle von Tuberkulose des Kehlkopfes heilbar sind. Er fordert daher, daß der Larynx aller Pat. untersucht wird zwecks rechtzeitiger Behandlung, die in Ruhigstellung, Allgemeinbehandlung und lokaler Applikation von Menthol etc. besteht.

Hutter (Wien) bezweifelt die günstigen Wirkungen des Tuberkulins bei Kehlkopf- und Rachentuberkulose, da er keine lokalen Besserungen, bisweilen sogar Verschlechterungen gesehen hat. Der einzige Vorteil der Behandlung bestehe darin, daß sich oft subfebrile Temperatur in afebrile verwandle.

Fränkel (Berlin) hat bei Kehlkopftuberkulose sehr gute Erfolge vom Tuberkulin gesehen. Doch rät er zur Vorsicht wegen der Reaktion, die durch Glottisschwellung zu Atemstörungen führen und die Tracheotomie notwendig machen kann.

Lautmann (Paris): **Die Elektrolyse in der Rhinologie.**

Lautmann erklärt, daß die Elektrolyse in der Rhinologie viel zu wenig angewandt werde, da die technischen Sehwierigkeiten, eine gute Quelle mit konstantem Strom zu erhalten, heute überwunden seien. Die Elektrolyse kann benutzt werden zu chemischer und destruktiver Wirkung, ersteres besonders bei eitriger Rhinitis wegen der stark antiseptischen und leicht kaustischen Wirkung der Elektrolyse, letzteres bei schwerer Zugänglichkeit, zur Vervollständigung des Operationsresultats bei submuköser Resektion fibröser Polypen und besonders bei hypertrophischer Rhinitis im ersten Stadium; ferner auch bei manchen nervösen Rhinitiden und bei Adenotomien. Die Vorteile der Elektrolyse vor anderen chirurgischen Methoden bestehen darin, daß Blutungs- und Infektionsgefahr viel geringer sind.

Paunz (Budapest): **Über die Komplikationen der dentalen Kieferhöhlenempyeme.**

Verfasser hebt die Gefährlichkeit des dentalen im Vergleich zu dem nasalen Kieferhöhlenempyem hervor. Das dentale Empyem entsteht meist infolge einer Zahnkaries mit Pulpitis und Wurzelhautentzündung durch Durchbruch der knöchernen Alveolarbucht oder auf dem Wege von Gefäß- und Nervenlöchern. Gewöhnlich verlaufen auch diese Fälle günstig, doch hat Verfasser 4mal schwere Komplikationen, 1mal darunter sogar einen Todesfall erlebt. Im letzteren Falle kam es zu Meningitis und Hirnabsceß, bisweilen war eine starke Knochendestruktion vorhanden, die Verfasser als Folgen einer Periostitis betrachtet. Der dentalen Kieferhöhlenentzündung kommt, wie dies alle 4 Fälle beweisen, entschieden eine ascendierende Tendenz zu, weswegen ihr die größte Aufmerksamkeit in bezug auf therapeutisches Vorgehen zu widmen ist; vor allem sind die Zähne genau zu untersuchen und nur mit größter Vorsicht konservativ zu behandeln.

Digitized by Google
Original from UNIVERSITY OF CALIFORNIA
Generated on 2019-10-24 13:01 GMT / http://hdl.handle.net/2027/uc1.b3252760
Public Domain in the United States, Google-digitized / http://www.hathitrust.org/access_use#pd-us-google

Dahmer (Posen): **Chronische Nebenhöhleneiterung und ihr Einfluß auf das Gefäß- und Nervensystem.**

Dahmer hat in den letzten $3^1/_2$ Jahren bei 254 Fällen von Nebenhöhleneiterung folgende konsekutive Erscheinungen am Gefäßsystem festgestellt: Arteriosklerose, in 2 Fällen aneurysmatische Erweiterung der Aorta ascendens, fliegende Ödeme an den Wangen und Augenstörungen durch Beeinträchtigung der Circulation. Als Nervenkomplikationen kommen besonders in Betracht: allgemeine schwere Neurasthenie, die mit der Heilung der Grundkrankheit zurückgeht, und Trigeminusneuralgien. Er empfiehlt, falls die konservative Therapie nicht schnell zur Heilung führt, für das Stirnhöhlenempyem die Killiansche, für Oberkieferhöhlenempyem die Caldwell-Lucsche Operationsmethode.

Fein (Wien): **Über einige Beziehungen zwischen Kieferhöhle und Tränennasengang.**

Auf Grund der Beobachtung einschlägiger Krankheitsfälle und durch das Studium an zahlreichen anatomischen Präparaten hat Fein die topischen Beziehungen der beiden Organe klargestellt. Die praktische Bedeutung der Kenntnis dieser Verhältnisse betrifft einerseits die Möglichkeit des gegenseitigen Übergreifens von Erkrankungen des einen Organs auf das andere, andrerseits die Gefahr der Verletzung des einen Hohlraums bei operativen Eingriffen, welche am anderen ausgeführt werden. Genaue Kenntnis dieser anatomischen Verhältnisse ist für die Diagnose der Erkrankungen wertvoll und läßt die Ausführung von Nebenverletzungen vermeiden.

Fein (Wien): **Demonstration einer Schere zur Entfernung der Rachenmandel.**

Glas (Wien): **Ein neues diagnostisches Hilfsmittel.**

Glas berichtet über Stimmgabelversuche, die er bei einer großen Anzahl von Empyemen gemacht hat und welche zu folgenden Ergebnissen geführt haben: Die in der Mittellinie über der Nasenwurzel aufgesetzte Stimmgabel wird nach derjenigen Seite gehört (lateralisiert), wo sich das Empyem befindet, welcher Umstand vielleicht auf die Änderung der Schalleitungsverhältnisse zurückzuführen ist. Absolute Voraussetzung zum Gelingen des Versuches ist Intaktheit des Gehörapparates. Diese in der amerikanischen Literatur als Glas' Versuch bezeichnete Probe ist nicht nur in diagnostischer, sondern auch in prognostischer Beziehung von Wichtigkeit, indem die Lateralisation der Perzeption beim Abklingen des Prozesses geringer wird, um schließlich ganz zu sistieren.

Diskussion.

Fein (Wien) erklärt, daß man bei dem von Glas für das Kieferhöhlenempyem angegebenen diagnostischen Hilfsmittel, der Anlegung einer Stimmgabel an den Kopf, nicht wisse, welche der Nebenhöhlen erkrankt sei. Der Webersche Versuch der Ohrenärzte sei nur nach Ausschluß einer Nebenhöhleneiterung bindend.

v. Gyergyai (Kolosvár): **Neue Methode und Instrument für die Durchleuchtung des Siebbeinlabyrinthes, der Kieferhöhle, des Mittelohres und der Augenhöhle.** (Demonstration.)

Jacques (Nancy): **Über eine Änderung in der operativen Technik bei der radikalen Operation der chronischen purulenten Stirnhöhlenentzündung.**

Digitized by Google
Original from UNIVERSITY OF CALIFORNIA
Generated on 2019-10-24 13:01 GMT / http://hdl.handle.net/2027/uc1.b3252760
Public Domain in the United States, Google-digitized / http://www.hathitrust.org/access_use#pd-us-google

Verfasser schlägt einige Änderungen an der Killianschen Operation zur Eröffnung der eitrig entzündeten Stirnhöhle und Siebbeinzellen vor. Er glaubt, daß man ohne Gefahr für den Patienten die vordere Wand der Stirnhöhle stehen lassen kann, wodurch man einen großen ästhetischen Vorteil erzielt, und ist der Ansicht, daß man die Gefahr einer meningealen Infektion erheblich herabsetzen kann, wenn man erst nach völliger Reinigung und aseptischer Tamponade der Stirnhöhle an die Eröffnung des Siebbeinlabyrynthes geht.

Loeb (St. Louis): **Flächen- und Rauminhalt des Sinus sphenoidalis.**

Loeb fand durch eine neue Messungsmethode in 20 Fällen, daß der Rauminhalt des Sinus sphenoidalis zwischen 0·5 und 11·8 cm^3 variiert, der Durchschnittswert 5·145 cm^3 beträgt, während sich für den Flächeninhalt die Grenzen von 2·4—28·2 cm^2 und als Durchschnittswert 16·65 cm^2 ergaben.

Marcellos (Smyrna): **Pansinuisitis necrotica.**

Verfasser berichtet über einen Fall von Pansinuisitis necrotica, der sich durch die Größe der nekrotischen Zerstörung auszeichnete; links starker Exophthalmus. Es konnten keine typischen radikalen Operationen gemacht werden, sondern Verfasser mußte den ganzen Begrenzungsknochen der linken Stirnhöhle und des linken sequestrierten Oberkiefers, letzteren vom Mund aus, resezieren. Dabei bestand allgemeine Pyämie mit metastatischen Abscessen an anderen Körperteilen. Nach zweimaliger Operation wurde Pat. völlig geheilt. Verfasser nimmt an, daß die Eiterung vom Kieferknochen ausging und erst sekundär in die Sinus durchgebrochen war.

Neumann (Wien): **Das Karzinom und die Metaplasie des Stirnhöhlenepithels.**

Verfasser berichtet über zwei primäre Plattenepithelkarzinome, die an der laryngologischen Klinik in Wien zur Beobachtung kamen. Auf Grund von histologischen Untersuchungen und des klinischen Verlaufes kann man annehmen, daß sich ein Karzinom aus metaplastischem Epithel der Stirnhöhlenschleimhaut entwickelt habe, für das andere Karzinom dagegen muß man als Entstehungsursache ein Trauma mit Epidermisverimpfung in die Tiefe annehmen.

van den Wildenberg (Antwerpen): **Die frontalen Stirnhöhlenentzündungen und ihre Komplikationen bei den Kindern.**

Verfasser weist darauf hin, daß der Sinus frontalis im 5. Jahre in 25% der Fälle schon ausgebildet sei, im 12. Jahre in 100%, weshalb auch bei Kindern eine Sinuitis frontalis vorkomme. Verfasser berichtet über 4 solche, zum Teil mit Meningitis komplizierte Fälle, die er durch Operation geheilt hat.

Diskussion.

Glas (Wien) hält die von van den Wildenberg geschilderten Fälle für Seltenheiten, weil meist mit konservativer Behandlung die Symptome zurückgehen. Nur die Fälle von Scharlachethmoiditis sind hartnäckiger, heilen aber auf einen Eingriff von außen meist aus.

Kahler (Wien): **Demonstration eines neuen Apparates.**

Kahler demonstriert Photographien, die mit einem modifizierten Hayschen Pharyngoskop und einem von der Firma Leiter in Wien konstruierten Apparat hergestellt wurden. Durch eine Vorrichtung, mittelst deren die Lampen im Moment der Aufnahme überspannt werden, sind Aufnahmen von $^1/_2$ Sekunde Expositionsdauer möglich.

Generated on 2019-10-24 13:01 GMT / http://hdl.handle.net/2027/uc1.b3252760
Public Domain in the United States, Google-digitized / http://www.hathitrust.org/access_use#pd-us-google
Digitized by Google
Original from UNIVERSITY OF CALIFORNIA

Rhino-laryngologische Sektion der königl. ungar. Gesellschaft der Ärzte.

I. Vorsitzender: Prof. Dr. A. Onodi.
II. Vorsitzender: Dozent Dr. E. Baumgarten.
Sekretär: Dr. A. Lipscher.

I. Sitzung Februar 1911.

M. Paunz: **Zwei operierte Fälle von Mucocele fronto-ethmoidalis.**

Die beiden Fälle wurden nach Killian operiert und vollständig geheilt. Paunz hält die Bezeichnung Sinuisitis frontalis chronica cum dilatatione für besser als die der Mukocele.

M. Paunz: **Laryngitis submucosa acuta hypoglottica abscendens typhosa.**

Bei dem Pat. mußte die Tracheotomie gemacht werden, bei welcher der Absceß barst und Pat. wurde dadurch gerettet.

J. Schafranek: **Fall von Teleangiektasien in der Mundhöhle, im Pharynx und Larynx.**

Große Venen am Zungengrund, weichen Gaumen, Gaumenbogen und an der aryepiglottischen Falte, Hals und im Gesichte.

J. Schafranek: **Zwei Fälle von Kehlkopflupus.**

Primärer Fall von Kehlkopflupus bei einem 36jährigen Manne mit dem charakteristischen Befunde. Beim zweiten Falle Lupus der Nase und des Gesichtes und der oberen Luftwege am Gaumen und Kehlkopf.

A. Onodi: **Embryonale retropharyngeale und Gaumencyste.**

8 Monate alter Fötus, mit embryonalem Gallert gefüllte Cyste am Gaumen und am Retropharynx.

A. Onodi: **Über den Recessus frontalis.**

Im vorderen oberen Teil des mittleren Nasenganges, oberhalb der Insertionslinie der unteren Muschel ist öfters eine Ausbuchtung — der Recessus frontalis — scharf umgrenzt vorhanden in der Nähe des Infundibulum und Hiatus semilunaris. Der Recessus kann auch fehlen. Onodi demonstriert die Beziehungen der Stirnhöhle zum Recessus frontalis und zum Hiatus semilunaris an mehreren Präparaten.

II. Sitzung, gemeinschaftlich mit der Chirurgischen Sektion, März 1911.

A. Onodi: **Die Freilegung der Schädelhöhle und des Gehirns durch die Nebenhöhlen der Nase.**

Onodi bespricht die Statistik von 106 Gehirnabscessen nasalen Ursprungs. 82 von der Stirnhöhle, 4 von der Kieferhöhle, 11 auf Siebbeinzellen und 1 Fall von der Keilbeinhöhle. Häufigster Sitz von Abscessen war der Frontallappen, dann Temporallappen, Pedunculus cerebri und Kleinhirn. Geheilt wurden operativ 12 Fälle, in 29 Fällen hatte die Operation keinen Erfolg.

Es werden die verschiedenen Operationen besprochen und die Hirschsche endonasale Operation und die Kochsche Modifikation. An 60 Bildern wird das Verhältnis der Nebenhöhlen zu der Schädelhöhle und zum Gehirn gezeigt und aufmerksam gemacht, wie weit man bei Freilegung des Gehirns in den verschiedenen Orten ohne Gefahr vordringen kann, die Hypophyse kann

Digitized by Google
Original from UNIVERSITY OF CALIFORNIA
Generated on 2019-10-24 13:01 GMT / http://hdl.handle.net/2027/uc1.b3252760
Public Domain in the United States, Google-digitized / http://www.hathitrust.org/access_use#pd-us-google

in einzelnen Fällen gar nicht getroffen werden, da sie nicht im Gebiete der Keilbeinhöhle liegt; das Dach der Höhle kann auch 10—12 *mm* dick sein.

Diskussion: Gyergyei, Alexander, Láng, Schafranek.

III. Sitzung März 1911.

L. Polyak: **Ein Fall von Totalexstirpation des krebsigen Kehlkopfes.**

Das klinische Bild war nicht verdächtig, die Probeexcision ergab Karzinom. Bei der Laryngofissur zeigte sich, daß die Totalexstirpation gemacht werden muß, die nach einigen Tagen auch ausgeführt wurde.

E. Tóvölgyi: **Demonstration eines Anthroskoptroikarts.**

D. Navratil: **Sollen wir nach endonasalen Eingriffen tamponieren?**

Navratil ist ein Anhänger der postoperativen Tamponade mit der Mikuliczschen Lapissalbe, kann auch durch Vorsicht Otitiden vermeiden.

An der Diskussion beteiligen sich viele, jeder hat andere Prinzipien.

K. Lángy: **Fall eines choanalen Polypen, Anthroskopie bei demselben.**

Die vordere Antrumswand wurde durchbohrt, der Polyp war nicht im Antrum entstanden, sondern am mittleren Nasengange.

A. Lengyel: **Fall eines operierten choanalen Polypen.**

Ein walnußgroßer Tumor, vom linken Septum ausgehend, entsprang ebenfalls nicht aus der Highmorshöhle.

IV. Sitzung April 1911.

L. Uthy: **Operierter Fall eines Dermoid der Nasenwurzel.**

Bei der Operation sah man, daß die Lamina papyracea und das Os lacrymale usuriert war, ebenso die untere Wand des Sinus frontale, das rechte Os nasale und ein Teil des Septum.

E. Fichter: **Fall von Pulmonolith.**

E. Baumgarten: **Sehstörung, durch Nasenaffektion bedingt.**

Bei einer Frau Neuritis incipiens, Finger vor dem Auge. In der Nase nach Trauma im Kindesalter atrophischer Prozeß. Distanz vom Septum zur mittleren Muschel 8 *mm*. Rechts an mittlerer Muschel Knochenwülstchen, nach deren Abtragung Finger auf 5 *m*. Farbenskotom geschwunden, Neuritis zurückgegangen.

Bei einem Manne, Farbenskotom, Visus $^5/_{30}$, konzentrische Verengerung des Sehfeldes. In der Nase große Bulla ethmoidalis, nach teilweiser Entfernung derselben bedeutende Besserung. Pat. läßt sich nicht weiter operieren. Nach 6 Monaten dieselben Erscheinungen; gänzliche Entfernung, Eröffnung des Sinus sphenoidalis, gänzliche Heilung der Sehstörung.

A. Onodi: **Die Stirnhöhle im Kindesalter und ihre Erkrankungen.**

Schon im ersten Lebensjahre schwankt die Höhe der Stirnhöhle zwischen 3—$8^1/_2$ *mm*, die Länge zwischen 3—9 *mm*, die Breite zwischen 2—6 *mm*. Die Schwankungen im 2., 3., 4.—15. Jahre wurden anatomisch und bei Röntgenaufnahmen erhoben und werden einzeln hervorgehoben. Die Erkrankung der Stirnhöhle in den ersten Lebensjahren kann sowohl im Bilde eines heftigen Schnupfens und als eine Komplikation einer akuten Infektion auftreten. Die

Generated on 2019-10-24 13:01 GMT / http://hdl.handle.net/2027/uc1.b3252760
Public Domain in the United States, Google-digitized / http://www.hathitrust.org/access_use#pd-us-google
Digitized by Google
Original from UNIVERSITY OF CALIFORNIA

operierten Fälle von Killian, Mayer, Preysing und Lange etc. erwähnt und sein Fall besprochen. Kindliche Stirnhöhlenpräparate werden demonstriert.

A. Réthi: **Fall von Speichelstein.**

Der Stein saß im Ductus Whartonianus.

J. Schafranek: **Lupus der Tonsille.**

Demonstration des Präparates.

Verhandlungen der polnischen oto-laryngologischen Gesellschaft in Lemberg.

Sitzung vom 4. April 1911.

Vorsitzender: Prof. Jurasz.
Schriftführer: Dr. Wieser.

I. Prof. Baracz: **Über Sklerompolypen der Nase mit Demonstrationen von Präparaten.**

Baracz bespricht die Erscheinungen und Behandlungsweise der Sklerompolypen in einem Falle, den er längere Zeit beobachtete. Der 25jährige Kranke erschien bei ihm im Jahre 1898 mit linkseitiger Nasenverstopfung, die durch polypenartige Auswüchse verursacht war. Trotz mehrmaligem Abtragen einzelner Stücke vergrößerten sich dieselben so, daß sie schon im Jahre 1899 aus dem Nasenloch herausragten, den linken Nasenflügel seitlich abdrängten und nach hinten in die Nasenrachenhöhle hineinwuchsen. Links bildete sich außerdem Exophthalmus. Da der Kranke auch infolge vorhandener Verdickungen im Kehlkopf und in der Luftröhre an starken Atembeschwerden litt und deshalb eine radikale Behandlung verlangte, entschloß sich Baracz, das sogenannte „Aushungern" der Neubildung vorzunehmen (Dawborn in New-York 1898). Nach Unterbindung beider Art. carotis ext. erfolgte eine Erweichung der Polypen, welche, bakteriologisch und histologisch untersucht, als Sklerom-gewebe festgestellt wurden. Doch da die Rückbildung nicht vollständig war, nahm Baracz im August 1899 die Ausschälung der Neubildungen, die inzwischen die Größe eines Gänseeies erlangten, aus der Nase und dem Nasenrachenraum vor, indem er die durch ihn modifizierte Methode Fourneaux-Jordan anwendete. Wegen zunehmender Atembeschwerden — durch die Kehlkopfverdickungen bedingt — wurde die Tracheotomie ausgeführt. Bald aber rezidivierten die Infiltrate in der Nase. Im September 1899 wurde 2‰ Formalinlösung injiziert und im Jahre 1900 Elektrolyse angewendet, worauf die Schwellungen weicher wurden und zurückgingen. Dies dauerte aber nicht lange und im Jahre 1901 war Baracz gezwungen, dasselbe operative Verfahren zu wiederholen. Seit dieser Zeit regenerierte die Neubildung nicht mehr. Im Kehlkopf wurden Schröttersche Dilatatoren angewendet.

Zum Schlusse gibt Baracz einen Überblick über die verschiedenen Behandlungsmethoden des Skleroms und spricht die Ansicht aus, daß diese Krankheit in der Zukunft wahrscheinlich nur auf unblutigem Wege behandelt werden wird. Er habe eine teilweise Besserung nach Anwendung der Elektrolyse beobachtet und empfiehlt die von A. Rydygier angegebene Röntgenbestrahlung.

II. Prof. Jurasz demonstriert einen Fall eines **einseitigen akuten Ödems des Kehlkopfes** als unmittelbare Folge einer akuten Angina lacunaris auf derselben Seite.

Digitized by Google
Original from UNIVERSITY OF CALIFORNIA
Generated on 2019-10-24 13:01 GMT / http://hdl.handle.net/2027/uc1.b3252760
Public Domain in the United States, Google-digitized / http://www.hathitrust.org/access_use#pd-us-google

Sitzungen vom 6. und 27. Juni 1911.

Vorsitzender: Prof. Jurasz.
Schriftführer: Dr. Wieser.

I. Dr. Wieser stellt den Kranken, Gendarmeriewachtmeister H. F., mit **sensorischer Aphasie** vor, der am 10. VIII. 1910 von einem fahrenden Wagen herabgestürzt ist, bewußtlos blieb und das Bewußtsein erst nach einer Woche erlangte. Über die Details des Sturzes erfuhr er erst später von seinen Kollegen. Nachdem er das Bewußtsein erlangt hat, reagierte er nicht auf Rufe, hörte, verstand aber nicht die Worte, so daß er den Eindruck eines Tauben machte, es bestand auch durch kurze Zeit Doppelsehen. Die Untersuchung ergab, daß der Kranke das leiseste Flüstern und Rufen hört, daß er unartikulierte Laute wiederholt, aber die Umgangssprache nicht versteht, daß er gut liest und schreibt und das Gelesene versteht. Der Kranke wiederholt vorgepfiffene Melodien, unterscheidet genau verschiedene Militärsignale. Die Hörprüfung ergab: Der Kranke hört die kontinuierliche Stimmgabelreihe gut, es besteht sogar eine Überempfindlichkeit des Hörnerven. Der Kranke hört die Flüster- und Umgangssprache, aber versteht sie nicht, hört die Uhr in der Entfernung von 20 *cm*. Die Knochenleitung erhalten. Trommelfelle ohne Besonderheiten.

Die Krankheit beruht auf Zerstörung des Wernickeschen Zentrums und ist eine reine **subcorticale sensorische Aphasie.**

II. Dr. Wieser demonstriert 12 Larven einer Schmeißfliege, die vor einem Jahre aus dem eiternden Ohr eines 3jährigen Kindes, und 3 ebensolche Larven, die vor 3 Wochen bei einem $1^1/_2$jährigen Kinde entfernt wurden.

III. Prof. Jurasz bespricht einen Fall von **angeborener Nasendeformität** bei einem 5jährigen Mädchen. Schon bei der Geburt des Kindes fiel die ungewöhnliche Nasenform auf, die breit und ganz platt war. Diese Form blieb bis heute. Von der Seite betrachtet, bemerkt man, daß der Nasenrücken von der Stirnfläche herab bei der Nasenwurzel eingebogen ist, um dann direkt in die Linie der Oberlippe und des Unterkiefers überzugehen. Die vorderen Nasenlöcher sind schmal und die Nasenatmung infolgedessen stark beeinträchtigt. Die Apertura piriformis ist tastbar und man bemerkt leicht das vollkommene Fehlen der knorpeligen Nasenscheidewand bei schwach ausgebildeten Cartilag. laterales et alares. Im Naseninnern sind die Muscheln ohne Veränderungen, das Septum besteht aus beiderseitigen Schleimhautblättern ohne knorpelige Unterlage und ohne Perforation. Es handelt sich hier um das gänzliche Fehlen des Nasenscheidewandknorpels. (Der Fall wird später ausführlich publiziert werden.)

IV. Prof. Baracz referiert über die **Tonsillektomie und deren Indikationen in England und Amerika.**

Vor ungefähr 20 Jahren erdachten die Amerikaner die gänzliche Ausschälung der Tonsillen. Ihrer Meinung nach genüge die Tonsillotomie nicht, da das Organ, das nach Erfüllung seiner physiologischen Aufgabe zurückbleibt, zum Sammelpunkt für Mikroorganismen wird, die nicht nur lokale Veränderung, sondern sogar eine allgemeine Infektion hervorrufen können. Dank den Arbeiten der Chicagoer Oto-Laryngologen, wie Casselberry, Josef Beck, Freer, Ingals, Robertson, Stein, Ballenger u. a., und dank ihren Vorträgen in der oto-laryngologischen Sektion der letzten Kongresse der American medical Association wurde nicht nur die Zahl der Indikationen für diese Operation vermehrt, sondern auch deren Technik mehr ausgebildet. Vor dem Be-

Digitized by Google
Original from UNIVERSITY OF CALIFORNIA
Generated on 2019-10-24 13:01 GMT / http://hdl.handle.net/2027/uc1.b3252760
Public Domain in the United States, Google-digitized / http://www.hathitrust.org/access_use#pd-us-google

sprechen der Indikationen und der Operationsmethoden geht der Vortragende noch auf die Physiologie der Mandeln, auf die Ansichten über deren Funktion und die Verschiedenheit dieser Ansichten in Europa und in den Vereinigten Staaten näher ein. Nach Ansicht der Amerikaner erfüllen die Mandeln ihre Schutztätigkeit nur bis zum 6. bis 8. Lebensjahre, um sie nachher zu verlieren. Wenn dann nach dem 6. bis 8. Lebensjahr die Mandeln nicht kleiner werden, sondern im Gegenteil an Volumen zunehmen, wenn in ihnen oder in ihrer Umgebung entzündliche Prozesse entstehen, dann müssen sie entfernt werden. Es müsse statt einer Tonsillotomie eine Tonsillektomie vorgenommen werden. Die Mandeln stellen nämlich keine Schutzorgane mehr vor, sondern bilden Eingangspforten, durch welche mittelst der Lymphgefäße eine allgemeine Infektion des Organismus entstehen kann. Sie sind deshalb für viele Krankheiten des Kreislaufs-, Atmungs- und Nervensystems verantwortlich.

Nach Besprechung der anatomischen und topographischen Verhältnisse der Mandeln zählt Baracz folgende Indikationen zur völligen Mandelausschälung auf: 1. Lokale Veränderungen in den Mandeln, 2. Krankheitsveränderungen in deren Umgebung, 3. allgemeine Krankheitszustände.

Ad 1. Tonsillitis lacunaris chron. mit akuten Exazerbationen oder peritonsillären Abscessen, tuberkulöse Veränderungen der Mandeln, Primäraffekt der Mandeln, bösartige Geschwülste, akute Infektion.

Ad 2. Pharyngitis chron., Katarrh der Eustachischen Tube, die Vergrößerung der Halslymphdrüsen, Veränderungen in den Lungenspitzen, Bronchialkatarrhe bei Kindern.

Ad 3. Akuter Gelenkrheumatismus mit Komplikationen und Folgezuständen, wie Endokarditis, Myokarditis, Arteriosclerosis, Veränderungen des Blutes, wie Septicaemia chron. cum anaemia, Gastroenteritis, Nephritis parenchym., Hepatitis, Pankreatitis, Veränderungen in speziellen Organen, wie zum Beispiel Episkleritis und Keratoconjunctivitis.

Kontraindikationen bilden: Ein zu frühes Kindesalter, Status lymphaticus, Hämophilie, sekundärer tuberkulöser Prozeß der Tonsillen, die Befürchtung eines Shocks, einer Blutung oder der Narkose.

Diese Operation soll immer in einem Krankenhause und von einem geübten Chirurgen vorgenommen werden. Der größte Teil der Amerikaner operiert in allgemeiner Äther- oder Chloroformnarkose bei herabhängendem Kopf oder in der Seitenlage.

Was die Operationstechnik betrifft, sind sehr bedeutende Variationen vorhanden. Man kann vier Arten der Mandelausschälung unterscheiden: 1. ausschließlich vermittelst der Scheren (Coopers oder anderen), 2. vermittelst eines Messers und spezieller Schere, 3. mit dem Finger, 4. mittelst eines Tonsillotoms, eventuell nach vorhergegangener Benutzung von Messer und Schere.

Blutungen können nach einer Mandelausschälung primär oder sekundär auftreten, und das sowohl nach einer regelrechten wie auch fehlerhaften (Überschreiten der Kapselgrenze) Operation. Die parenchymatösen Blutungen kann man durch länger dauernde Kompression zum Stillstand bringen.

Sitzung vom 17. Oktober 1911.

Vorsitzender: Prof. Jurasz.
Schriftführer: Dr. Wieser.

I. Dr. Reinhold stellt einen Kranken mit einem halbwalnußgroßen glatten, elastisch gespannten **Tumor an der Zungenwurzel** vor, den er für eine

Digitized by Google
Original from UNIVERSITY OF CALIFORNIA
Generated on 2019-10-24 13:01 GMT / http://hdl.handle.net/2027/uc1.b3252760
Public Domain in the United States, Google-digitized / http://www.hathitrust.org/access_use#pd-us-google

Cyste hält, und fragt an, ob hier — da jegliche Krankheitssymptome fehlen — eine Operation indiziert sei oder nicht.

Diskussion.

Dr. Litwinowicz glaubt, daß hier auch an ein Struma zu denken wäre. Er beobachtete nämlich ein 5jähriges Kind mit ähnlich lokalisiertem Tumor, der sehr schnell zunahm und sich als Struma herausstellte. Nach dessen Entfernung trat Myxödem auf.

Prof. Jurasz hält den Tumor für eine Cyste und bemerkt, daß die Cysten an dieser Stelle vom Foramen coecum auszugehen pflegen. Was die Therapie betrifft, genügt eine bloße Punktion nicht, vielmehr muß ein Teil der Cystenkapsel abgetragen werden. Die Ausschälung mitsamt der Kapsel ist sehr schwierig.

II. Prof. Jurasz: *a)* **Ein Fall eines Fremdkörpers im Bronchus.**

Die 40jährige Kranke verschluckte sich im Mai 1911 beim Essen von Suppe; es erfolgte ein starker Hustenanfall, der in eine allmählich steigende Atemnot überging. Die Kranke, die ein halbes Jahr mit allen möglichen expektorischen und narkotischen Mitteln, dann wochenlang in Salzbrunn mit Inhalationen, pneumatischen Kammern u. a. behandelt wurde, stellte sich anfangs Oktober beim Vortragenden vor und bot das klinische Bild eines Asthma mit sehr heftigen Hustenparoxysmen dar. Die Untersuchung ergab eine verminderte Beweglichkeit des Brustkorbes rechts, dumpfen Schall unweit vom Sternum in der Breite einer Handfläche und starke Rasselgeräusche auf derselben Stelle. Subjektiv: Stechen, Husten, Atemnot, allgemeine Schwäche. Durchleuchtung mit Röntgenstrahlen: Breiter, dunkler Schatten rechts vom Sternum. Die Bronchoskopie ergab einen weißlichen Fremdkörper, der 39 *cm* von den Zähnen entfernt in der vorderen Bronchuswand zu sehen war. Mit einer Hakenpinzette entfernte Jurasz einen über 2 *cm* langen und über 1 *cm* breiten, scharf geränderten Knochen, wonach alle Symptome verschwanden. Redner ist der Ansicht, daß in allen unklaren, obige Symptome aufweisenden Fällen die Bronchoskopie vorzunehmen sei.

b) **Ein Fall von Bronchuslues.**

Der 28jährige Bahnassistent von Czernowitz kam in die Behandlung mit den Symptomen einer schweren Dyspnoe, die vor 8 Monaten begann. Vor acht Jahren Lues, behandelt mit Hg. War dreimal in Bad Hall. Vor einem Jahre ein Kopfausschlag und Schwellung der Halsdrüsen. Röntgen: Undeutlicher Schatten rechts vom Sternum. Wassermann positiv. Die Bronchoskopie ergab: 29 *cm* von den Zähnen eine Stenose des rechten Bronchus. die von üppigen Granulationen herrührte. Die Entfernung der Granulationen wurde mehrmals vorgenommen und brachte eine bedeutende Besserung. Ein Fremdkörper war nicht zu finden. Der Kranke erhielt darauf zwei Salvarsaninjektionen und macht in Bad Rymanós (jodhaltiges Solbad) eine Hg-Jodkur durch. Das Befinden des Kranken hat sich derart gebessert, daß er seine Beamtentätigkeit aufnehmen konnte. Wassermann negativ.

c) **Ein Fall einer Cyste des rechten falschen Stimmbandes.**

Diese Lokalisierung ist selten. Cysten kommen am häufigsten an der Epiglottis vor, dann an den Rändern der Stimmbänder. Die Cyste erschien als roter, praller Tumor in der Größe einer kleinen Kirsche, der Atembeschwerden und bedeutende Heiserkeit hervorrief. Mit der Aspirationsspritze wurde 1 cm^3 einer wässerigen, durchsichtigen Flüssigkeit entleert, wonach der Tumor kleiner

Digitized by Google
Original from UNIVERSITY OF CALIFORNIA
Generated on 2019-10-24 13:01 GMT / http://hdl.handle.net/2027/uc1.b3252760
Public Domain in the United States, Google-digitized / http://www.hathitrust.org/access_use#pd-us-google

und weniger gespannt erschien. Als sich die Cyste nach 2 Tagen wieder füllte, nahm Redner die galvanokaustische Spaltung des Tumors und eine intensive Ätzung der Höhlenwände vor. Der Kranke ist inzwischen vollständig geheilt worden.

Einen ähnlichen Fall beobachtete Jurasz in Heidelberg, wo ihm ein Kranker aus Davos mit einer Schwellung der Cartil. arytaen. aufsuchte. Man konnte an Tuberkulose denken, doch da keine Schmerzen beim Schlucken vorhanden waren, wurde die Schwellung mit einer Aspirationsnadel angestochen und reichlich klare Flüssigkeit herausbefördert. Die Schwellung nahm ab. Die Cystenhöhle wurde galvanokaustisch verätzt und der Kranke genas.

III. Dr. Reinhold erzählt von einem vor Jahren beobachteten Fall, in welchem eine goldene Zahnkrone beim Ansetzen im Zimmer eines Zahnarztes plötzlich verschwand. Der Kranke glaubte sie aspiriert zu haben und ließ sich laryngoskopisch — ohne Resultat — untersuchen. Die Röntgenstrahlen ergaben nichts abnormes und doch wurde später die Krone in Berlin bronchoskopisch nachgewiesen und entfernt.

IV. Prof. Jurasz teilt mit, daß er in Krakau beim Kongreß der polnischen Ärzte und Naturforscher die Angelegenheit einer Station für Sklerom-kranke berührt habe, damit man gemeinsam die Ätiologie und Pathogenese der Krankheit erforschen könnte.

Sitzung vom 21. November 1911.

Vorsitzender: Prof. Jurasz.
Schriftführer: Dr. Wieser.

I. Dr. Reinhold bespricht einen Fall von **Osteom der hinteren Wand des knöchernen äußeren Gehörganges.**

Der 33jährige Kranke kam mit starken rechtseitigen Kopf- und Halsschmerzen, hochgradiger Schwerhörigkeit am 7. XI. 1911 in Behandlung. Er machte den Eindruck eines Schwerkranken. Angeblich dauerten die Symptome seit 2 Wochen. Nach Angaben der Mutter des Kranken überstand er in der Kindheit Scharlach mit einem beiderseitigen Ohrfluß, der nach Jahren aufgehört haben soll. Die Untersuchung ergab: Leichte rechtseitige Facialisparese, Horizontalnystagmus beim Blicken nach rechts. R. O.: Starke Verengerung des äußeren knöchernen Gehörganges. Eitriges Sekret nicht wahrnehmbar. Starke Schmerzhaftigkeit bei Sondenberührung. In der Gegend des Tragus und des Proc. zygomat. eine kleine, fluktuierende Schwellung. Die Gegend des Proc. mastoid. nicht verändert, nur bei starkem Druck empfindlich. Ähnliche Druckempfindlichkeit in der Gegend der V. jugularis, doch keine strangartige Verdickung fühlbar. L. O.: Destructio membr. tymp. und eitriges Sekret. Afebriler Zustand. Puls 102.

Diagnose: Stenosis meatus audit. ext. per exostosem; protrahierter Abscessus extraduralis.

Am 9. XI., beim Vornehmen der Atticoantrotomie zeigte sich, daß der ganze äußere knöcherne Gehörgang von einer knöchernen Neubildung von der Größe einer Kastanie ausgefüllt war, die mit breiter Basis an der hinteren unteren Gehörgangswand, bis an den Proc. zygomat. reichend, saß. Der Tumor war so stark mit der Umgebung verwachsen, daß man ihn selber nicht ausschälen konnte, es gelang ihm erst nach Abmeißelung zusammen mit der Pars tympanica zu entfernen.

Digitized by Google
Original from UNIVERSITY OF CALIFORNIA
Generated on 2019-10-24 13:01 GMT / http://hdl.handle.net/2027/uc1.b3252760
Public Domain in the United States, Google-digitized / http://www.hathitrust.org/access_use#pd-us-google

Den Tumor demonstrierend, glaubt Redner, es mit einem Osteom zu tun zu haben, das infolge chronischer Eiterung und nicht infolge einer Prädisposition des knöchernen Gehörganges entstanden ist. Ein Osteom von dieser Größe ist eine Seltenheit und bisnun nur von Weinlechner beschrieben.

Diskussion.

Dr. Zabłocki bemerkt, daß er ähnliche Exostosen bei Luetischen beobachtet habe, sie verschwanden ohne jede Therapie.

II. Dr. Wieser demonstriert eine Exostose von der Größe einer halben Bohne, die von Prof. Jurasz bei einem Kranken durch Abmeißelung aus dem äußeren Gehörgang entfernt wurde. Pat. kam wegen Schwerhörigkeit in Behandlung. Der Tumor, der fast den ganzen Gehörgang füllte, saß an der oberen hinteren Wand des knöchernen Gehörganges.

III. Prof. Jurasz: **Über einen extrahierten Fremdkörper aus dem Kehlkopf.**

Eine Stecknadel war mit einem Ende in der hinteren Rachenwand eingespießt, das andere Ende der verbogenen Nadel lag über der Plica interarytaen. im Kehlkopf im rechten Sinus Morgagni. Die Schwierigkeit der Extraktion bestand darin, daß man nicht sehen konnte, wo die Spitze und wo der Knopf der Nadel war. Nach mühsamen Versuchen bei der stark nervösen Pat. gelang es zuletzt, die Verhältnisse aufzuklären und die Nadel zu extrahieren.

Diskussion.

Doz. Zalewski sah einen ähnlichen Fall, wo eine Nadel, die Epiglottis durchbohrend, in der hinteren Rachenwand stecken blieb.

Prof. Jurasz bemerkt zu der Frage, in welchem Alter man noch ein Kind mit aspiriertem Fremdkörper laryngoskopieren kann, daß er noch in der Vorcocainperiode in Heidelberg einem 22 Monate alten Kinde einen Knochen, der im Kehlkopf parallel zu den Stimmbändern in der Glottis lag, laryngoskopiert und laryngoskopisch den Fremdkörper entfernt habe.

IV. Prof. Jurasz: Vorstellung eines 10jährigen Knaben, bei dem nach Genuß von heißen Kartoffeln eine **begrenzte Verbrennung der hinteren äußeren Larynxwand** und eine leichte Schwellung des rechten Aryknorpels entstand.

V. Es folgt der administrative Teil der Sitzung.

Sitzung vom 13. Dezember 1911.

Vorsitzender: Prof. Jurasz.
Schriftführer: Dr. Wieser.

Prof. Jurasz bespricht einen Fall einer **gutartigen Neubildung im Nasenrachenraum.**

Am 4. XI. 1911 kam in seine Sprechstunde der 14jährige, gut entwickelte Jüngling M. H. und klagte über rechtseitige Verstopfung der Nase, Trockenheit des Halses und Räuspern. Nachts schnarcht der Pat. und atmet mit offenem Munde. Die Nase war frei, nur im Nasenrachenraum zeigte die Rhinoscopia posterior einen pflaumengroßen, glatten Tumor, der grauweiß und durchschimmernd aussah und fast die ganze rechte Hälfte des Epipharynx ausfüllte. Das Gebilde war weich und einem Nasenschleimhautpolypen ähnlich. In der Meinung, es mit einem gewöhnlichen Polypen zu tun zu haben, der von den hinteren Nasenteilen stammend, durch die Choanen in den Nasen-

Digitized by Google
Original from UNIVERSITY OF CALIFORNIA
Generated on 2019-10-24 13:01 GMT / http://hdl.handle.net/2027/uc1.b3252760
Public Domain in the United States, Google-digitized / http://www.hathitrust.org/access_use#pd-us-google

rachenraum herausgewachsen war, führte Jurasz eine kalte Schlinge durch die rechte Nasenhöhle, um ihn auf diese Art zu entfernen. Doch trotz wiederholt ausgeführter Versuche gelang es nicht, die Schlinge um den Tumor zu legen, jedesmal glitt der Draht ab. In den folgenden Tagen wurde versucht, den Tumor durch den Mund zu entfernen, indem der weiche Gaumen mittelst des Lindtschen Hakens zurückgezogen wurde. Doch auch dies führte zu keinem Resultat. Auf die teilweise Entfernung des Tumors sowie auf dessen galvanokaustische Behandlung wurde wegen großer Empfindlichkeit des Kranken verzichtet. Nach 8tägigen vergeblichen Versuchen wurde der Kranke auf Wunsch nach Hause geschickt und sollte sich nach einiger Zeit wieder vorstellen. Er kam auch am 5. XII., und als wieder das Umlegen der Schlinge unmöglich erschien, führte Jurasz durch den Mund eine stumpfe Zange ein, faßte damit unter Kontrolle des Spiegels den Tumor und riß ihn heraus. Die Blutung war unbedeutend. Durch die Untersuchung des Tumors und des Nasenrachenraumes wurden die Verhältnisse der Neubildung aufgeklärt.

Der Tumor saß nämlich, mit einem dünnen Stiel versehen, auf dem hinteren Rand der Nasenscheidewand und war rechts in der Nähe der Eustachischen Tubenmündung mit dem weichen Gaumen fest verwachsen. Dieser Tumor ist unzweifelhaft ein Schleimpolyp, was noch die mikroskopische Untersuchung zu bestätigen hat. Der Kranke befindet sich seither ganz wohl.

Dieser Fall ist deshalb interessant, weil reine Schleimpolypen im Nasenrachenraum zur Seltenheit gehören. Jurasz bemerkt, er habe schon einen ähnlichen Fall beobachtet, operiert und veröffentlicht. (Monatsschr. f. Ohrenheilkunde, 1901, Nr. 6.)

Bei dieser Gelegenheit demonstriert Redner seltene, vom Epipharynx stammende gutartige Neubildungen aus seiner Präparatensammlung, insbesondere eine Tonsilla pharyngea pendula (publiziert im Arch. f. Laryng., Bd. XVI), ein Gebilde, das sich bei der mikroskopischen Untersuchung als Fibrom herausstellte, das auf der Spitze den Bau eines Papilloms zeigte (Jurasz, Krankheiten der oberen Luftwege).

Zuletzt sprach Redner über die Operationsmethoden solcher Nasenrachenraumtumoren im allgemeinen, besonders aber der Fibrome und der gefäßreichen Fibroangiome, und über deren Entfernung mittelst der galvanokaustischen Schlinge.

Referate.

I. Allgemeines.

273 Fälle von Sklerom, behandelt in den Jahren 1894—1910. (Dwieście siedem dziesiąt trzy przypałki twardzieli.) Aus der laryngologischen Klinik in Krakau. Von Dr. Pachoński (Krakau). (Przegląd Lekarski, 1910, Nr. 23—30.)

Der Hauptsitz des Skleroms ist in Europa Galizien und die benachbarten Gegenden von Ungarn, Königreich Polen, Schlesien, Mähren und Böhmen. Außerdem kommt die Krankheit noch sporadisch im nordwestlichen Spanien und endemisch in Zentralamerika vor. An der laryngologischen Klinik in Krakau wurden in den letzten 15 Jahren 273 Skleromfälle behandelt, davon

Digitized by Google
Original from UNIVERSITY OF CALIFORNIA
Generated on 2019-10-24 13:02 GMT / http://hdl.handle.net/2027/uc1.b3252760
Public Domain in the United States, Google-digitized / http://www.hathitrust.org/access_use#pd-us-google

232 aus Galizien, 12 aus dem Königreiche Polen, 6 aus Ungarn, 2 aus der Bukowina, 1 aus Mähren. Weiters bespricht Verfasser Geschichte, Ätiologie, pathologische Anatomie, Prognose und Therapie der Krankheit, die mannigfachen Formen, welche sie an verschiedenen Stellen annehmen kann, und die Art des Zustandekommens dieser Formen. Von den 273 Fällen betrafen 4 nur die Nase, 4 nur den Nasopharynx, 45 nur den Larynx, 3 nur die Trachea, 1 nur die Bronchien, die übrigen Fälle betrafen gleichzeitig mehrere Gebiete. Im allgemeinen war der Larynx affiziert 223mal, der Nasenrachen 172mal, die Nase 155mal, die Trachea 75mal, die Bronchien 12mal, Pharynx 67mal, weicher Gaumen 6mal, Zahnfleisch 3mal, Lippen 7mal, Wangen 2mal und je 1mal Zunge, Mundhöhlenboden und Orbita. Auffallend ist, daß trotz der für die Übertragung außerordentlich günstigen Bedingungen an der Klinik kein einziger Fall beobachtet wurde, in dem die Krankheit daselbst durch Übertragung zustande gekommen wäre. In 5 Fällen wurde die Krankheit bei mehreren Mitgliedern derselben Familie beobachtet. Unter 155 Nasenfällen war 47mal die Hebrasche Form vorhanden, 1mal mit einem Fortsatz in die Orbita, wodurch der Bulbus nach außen gedrängt wurde, 3mal wurde eine ringförmige Stenose der Nasenrachenhöhle in der Nähe der Tubenwülste, 8mal die ganze Nasenrachenhöhle ausfüllende Tumoren, 14mal Verwachsung des weichen Gaumens mit der hinteren Pharynxwand, 2mal Infiltration der Tonsillengegend und Verwachsung der vorderen Gaumenbögen mit der Zunge beobachtet. Der Ausgangspunkt des Larynxsklerom war fast immer die subglottische Gegend. Postoperative Blutung kann nur dann gefährlich werden, wenn sie einige Stunden nach der Operation auftritt, wo dann der nicht mehr beaufsichtigte Pat. das Blut infolge der noch andauernden Anästhesie der Schleimhaut in die Lungen aspirieren und so an Erstickung zugrunde gehen kann, wie dies auch in einem ausführlich mitgeteilten Falle des Verfassers geschehen war. In 3 Fällen war die Trachea primär affiziert. Affektion der tieferen Bronchien wurde 12mal beobachtet, darunter 1mal primär. 25mal wurde obere Tracheobronchoskopie zu therapeutischen Zwecken angewandt. 2mal trat nach der Bronchoskopie Ödem und Atemnot auf, davon 1mal mit letalem Ausgang. In diesem ausführlich mitgeteilten Falle kam es nach der Bronchoskopie zu stärkerer maligner Wucherung der Infiltrationen, welche bald den ganzen Larynx ausfüllten. Die Mortalität betrug 16 Fälle = 5·86%. Doch nur in 5 Fällen ist der letale Ausgang der Krankheit den therapeutischen Eingriffen zuzuschreiben. Die Krankheit wurde in jedem Alter angetroffen, doch am häufigsten zwischen dem 20. und dem 30. Lebensjahre. Der jüngste Pat. war 7, der älteste 70 Jahre. Die wertvolle, fleißige Arbeit ist durch zahlreiche interessante, instruktive Krankengeschichten illustriert. Eine Alters-, Berufs- und Religionstabelle sowie eine die lokale Verteilung der Krankheit in verschiedenen Bezirken darstellende Karte sind beigefügt.

Spira (Krakau).

Digitized by Google
Original from UNIVERSITY OF CALIFORNIA
Generated on 2019-10-24 13:02 GMT / http://hdl.handle.net/2027/uc1.b3252760
Public Domain in the United States, Google-digitized / http://www.hathitrust.org/access_use#pd-us-google

II. Nase und Nebenhöhlen.

Über die Resultate der Caldwell-Lucschen Operation zur Beseitigung chronischer Kieferhöhleneiterungen. (Aus der Universitätsklinik für Ohren-, Nasen- und Kehlkopfkrankheiten in Breslau [Direktor: Prof. Hinsberg].) Von Dr. Hans Pape, I. Assistenten der Klinik. Zeitschrift für Ohrenheilkunde. 63 Bd. H. 2.

Verfasser zeigt auf Grund der an der Klinik seit 1903 beobachteten 143 Kieferhöhlenoperationen (an 132 Pat.) und des Vergleiches der oben angeführten Methode mit anderen, daß die Caldwell-Lucsche Operation die besten Erfolge zeitigt. Ein Literaturverzeichnis von 24 Nummern, das allerdings keinen Anspruch auf Vollständigkeit machen kann, beschließt die Ausführungen. E. Urbantschitsch.

Über das Wesen der Ozaena. Alte Hypothesen in neuer Form. Von Prof. Dr. Artur Alexander (Berlin). Arch. f. Laryng. XXII., 2.

Nach den in der Literatur niedergelegten Einzelbeobachtungen kommt es bei der Ozaena zu einem mehr oder weniger ausgesprochenen Schwund an einzelnen oder sämtlichen Knochen des Gesichtsschädels, zu dem sich nicht selten ein gleicher Prozeß am Hirnschädel, besonders am Siebbein und am Keilbein hinzugesellt. Alexander sieht die Grundlage der Ozaena in einer pathologischen Störung der Knochenernährung. Die Produkte dieser krankhaften Ernährungstätigkeit der Knochenzellen gelangen mit der Durchtränkungsflüssigkeit durch die Schleimhaut an die Oberfläche, besonders die dem Knochen und dem Knorpel gemeinsamen leimgebenden Substanzen; sie rufen auf dem Wege dahin wie Fremdkörper Entzündung hervor: den Katarrh, später den atrophischen Katarrh. Die Schleimhauterkrankung ist also von der vorangehenden Knochenerkrankung abhängig. Andrerseits gelangen die Produkte der krankhaften Tätigkeit der Knochenzellen in die abführenden Lymphwege — die tiefen cervikalen Lymphdrüsen und die Tonsillen — und breiten sich überdies innerhalb der Gewebe selbst aus, deren Ernährung beeinträchtigend und Atrophie der befallenen Teile verursachend. Von wesentlichem Einfluß auf Entstehung und Intensität des Knochenprozesses ist der allgemeine Stoffwechsel, insbesondere die von den Geschlechtsdrüsen ausgehende Komponente desselben. Mit Herdeiterungen (Michels und Grünwalds Hypothese) ist die Ozaena dann verknüpft, wenn sich der Knochen der Nebenhöhlenwandung an der Erkrankung beteiligt. Die Erkrankung kann heilen. Von erhöhtem Wert erscheint im Lichte der Alexanderschen Hypothese eine roborierende Allgemeinbehandlung und die Verabreichung von Phosphor- und Kalkpräparaten. Lokal kann der Durchtritt der Durchtränkungsflüssigkeit durch die Schleimhaut durch entzündliche Reize (Elektrolyse, Goldstifte [Flatau]) beschleunigt werden; die Sekrete sind möglichst schnell und vollkommen zu beseitigen. Alexander empfiehlt den Zusatz von 10%igem Saponinum depuratum Sthamer zur Spülflüssigkeit. Paraffininjektionen wirken durch Verengerung der Nasenhöhle der stinkenden

Generated on 2019-10-24 13:02 GMT / http://hdl.handle.net/2027/uc1.b3252760
Public Domain in the United States, Google-digitized / http://www.hathitrust.org/access_use#pd-us-google
Digitized by Google
Original from UNIVERSITY OF CALIFORNIA

Zersetzung des Sekrets entgegen. Die operative Nebenhöhlenbehandlung ist nur bei sehr circumscripten Herden empfehlenswert. R. Hoffmann.

Ein Fall von akuter idiopathischer Knochenentzündung des Oberkiefers (Osteomyelitis idiopathica maxillae). Von Dr. Leon Samenhof (Warschau). Arch. f. Laryng. XXII, 2.

Der mitgeteilte Fall der seltenen Erkrankung betraf einen dreijährigen Knaben. Sie nahm ihren Ausgang in begrenzte Nekrose des rechten Zahnfortsatzes und Heilung. R. Hoffmann.

Über die chirurgische Technik der chronischen Sinuitiden in der Klinik zu Rom. (Sulla tecnica chirurgica delle sinusite chroniche nella clinica di Roma.) Von G. Paludetti. (Atti della clinica oto-rino-laringoiatrica della r. università di Roma, 1909.)

In den letzten 5 Jahren wurden auf der Klinik 67 Fälle von Nebenöhlenempyem operiert. Besprechung der Infektionswege und der Symptomatologie. Zur Diagnose wurde von der Diaphanoskopie und der Radiographie ausgedehnter und systematischer Gebrauch gemacht. Am häufigsten war die Kieferhöhle affiziert. Operiert wurde nur in exquisit chronischen Fällen mit starken Veränderungen der Mucosa. Beim Sinus frontalis wurde eine „atypische Ogston-Luc-Methode“ angewendet, deren Ausdehnung dem speziellen Fall angepaßt wurde. Resektion der vorderen Wand, Erweiterung des Canalis nasofrontalis, vollständige Abtragung der granulierenden Schleimhaut, Drainage mit Jodoformgaze und Vernähung der Weichteile. Kein Fall von Rezidiv vom Siebbeinlabyrinth aus. Kritik der anderen Methoden, die in speziellen, komplizierten Fällen auch ihre Indikation finden können. Bei Kieferhöhlenempyem wurde mit Ausnahme spezieller Kontraindikationen nach der Methode von Caldwell-Luc immer mit gutem Erfolge operiert. Besprechung der Vorteile dieser Methode und der Nachteile anderer Methoden. Zur Vermeidung von Rezidiven ist eine komplette Auskratzung der Schleimhaut, besonders im vorderen unteren Winkel und in der Gegend der natürlichen Ostien, und eine sorgfältige Entfernung der Knochensplitter aus dem nasalen Orificium notwendig. Nötigenfalls kann dabei Lokalanästhesie anstatt allgemeiner Narkose angewendet werden. Die Wangenanschwellung geht gewöhnlich auf Eisumschläge schnell zurück. Spülungen sind nach Möglichkeit zu meiden wegen drohender Infektion. Von 2 Fällen mit chronischer Ethmoiditis wurde ein Fall per vias naturales, ein anderer paranasal per viam externam operiert. In Fällen von Pansinuitis wurden womöglich sämtliche kranken Sinuse in einer Sitzung operiert, beginnend von dem Sinus frontalis, worauf der Sinus maxillaris und zuletzt der Sinus ethmoidalis eröffnet wurde. Die so Operierten genesen schneller und sind weniger Rezidiven ausgesetzt. Nur bei schwächlichen, herabgekommenen oder hochbetagten Pat. ist dieses Verfahren kontraindiziert. Eine am Schlusse beigefügte Tabelle verzeichnet die wichtigsten Momente von 33 operierten Fällen. Spira.

Digitized by Google
Original from UNIVERSITY OF CALIFORNIA
Generated on 2019-10-24 13:02 GMT / http://hdl.handle.net/2027/uc1.b3252760
Public Domain in the United States, Google-digitized / http://www.hathitrust.org/access_use#pd-us-google

III. Pharynx und Mundhöhle.

Über Fossulae tonsillares, „Noduli lymphatici" und „Tonsillen". Von Dr. Oswald Lewinstein (Berlin). Arch. f. Laryng. XXII., 2.

Die „Fossulae tonsillares" sind Einsenkungen der Schleimhautoberfläche in darunter gelegenes adenoides Gewebe (Stöhrs Zungenbalg). Die Gesamtheit von Fossula + umgebendes adenoides Gewebe bildet einen Nodulus lymphaticus. Die Tonsillen stellen im wesentlichen Konglomerate von Nodulis lymphaticis dar. Das „Granulum" charakterisiert sich als eine Ansammlung adenoiden Gewebes (ohne Fossula) um einen Drüsenausführungsgang herum, welch letzterer hingegen weder für den Nodulus lymphaticus noch für die Tonsille kennzeichnend ist. Diese im wesentlichen begriffliche Auseinandersetzung wäre noch mehr zu begrüßen, wenn sie nicht in epischer Breite auf mehr als 30 Druckseiten bei mehrfachen Wiederholungen abgehandelt würde. Die zum Schluß gegebene „Erklärung" für das Zustandekommen der Fossulae ist ein logischer Circulus vitiosus.

R. Hoffmann.

Zur Physiologie und Pathologie der Tonsillen. Von Prof. Dr. Schoenemann (Bern). Arch. f. Laryng. XXII., 2.

Verfasser hält an seiner Auffassung der Tonsillen als submukösen Halslymphdrüsen fest. Ihr Quellgebiet ist die Nasenschleimhaut. Die Angina lacunaris stellt demgemäß eine Sekundärlokalisation eingedrungener Erreger dar, insbesondere der Erreger des Gelenkrheumatismus. Für die Therapie akuter Anginen ergibt sich daraus die Anwendung von Salicylpräparaten, die Schoenemann mit Erfolg verordnet hat. Schließlich verweist Verfasser auf die Retraktionsinduration der Lungenspitzen bei habitueller Mundatmung und die Ektasie der Lungenspitzen als Folge stoßweise gehemmter Exspiration bei „Räuspern und Husten".

R. Hoffmann.

Diphtherie im Anschluß an die Tonsillotomie. Von Dr. Oswald Levinstein (Berlin). Arch. f. Laryng. XXII., 2.

Mitteilung eines Falles eigener Beobachtung bei einem 7jährigen Mädchen. Die frische Wundfläche stellt einen Locus minoris resistentiae für Ansiedlung und Vermehrung virulenter Löfflerscher Bacillen dar.

R. Hoffmann.

Die Serumbehandlung der Diphtheritis. (Leczenie błonicy sewowicą swvistą.) Von Puławski (Radziejów). (Przegląd Lekarski, 1910, Nr. 41—43.)

Puławski berichtet über 703 mit antidiphtheritischem Serum behandelte Diphtheritisfälle mit einer Mortalität von 6·5%. In 381 Fällen waren Larynxkomplikationen mit einer Mortalität von 12%. In der Mehrzahl der letalen Fälle wurde das Serum erst in extremis angewendet. Kein einziger der letalen Fälle war vorher bereits mit irgend einem Serum behandelt worden. Exantheme nach der Injektion waren um so häufiger, je weniger konzentriert

Digitized by Google
Original from UNIVERSITY OF CALIFORNIA
Generated on 2019-10-24 13:02 GMT / http://hdl.handle.net/2027/uc1.b3252760
Public Domain in the United States, Google-digitized / http://www.hathitrust.org/access_use#pd-us-google

das angewendete Serum war, also je größere Mengen desselben injiziert werden mußten. Obgleich bei 54 Fällen das Serum 2—4mal in mehrjährigen Unterbrechungen angewendet wurde, kam doch kein Fall von Anaphylaxie zur Beobachtung.

Schlußfolgerungen: 1. Das Serum, frühzeitig angewendet, wirkt abortiv, später wirkt es besser als alle sonstigen Mittel, indem es die Krankheitsdauer abkürzt, das Auftreten von Larynxkomplikationen, septischen Erscheinungen und postdiphtheritischen Lähmungen verhütet. Zugleich wirkt es prophylaktisch für die Umgebung und gegen die Verbreitung der Krankheit auf die Umgebung. 2. Nach Anwendung des Serums bei reiner Pharynxdiphtheritis ist es nie zu Komplikationen seitens des Larynx gekommen. Alle letalen Fälle waren kompliziert mit Erscheinungen seitens des Larynx, der Trachea, der Lungen, und in vielen von ihnen wurde das Serum zu spät oder in zu geringen Quantitäten angewandt. 3. Lokale Komplikationen an der Injektionsstelle kamen nicht zur Beobachtung. 4. Serumkrankheiten in Form von Exanthemen traten in 50% auf und gewöhnlich bei der Anwendung von 1000 I.-E. in 10 cm^3 Serum, während bei konzentrierteren Seren selbst bei 3000 I.-E. und mehr Exantheme fehlen können. Komplikationen seitens des Herzens, der Nieren, der Gelenke oder des Nervensystems, ebenso wie Erscheinungen von Anaphylaxie wurden gar nicht beobachtet. 5. Die rechtzeitige Anwendung dieses Mittels in hinreichend großen Dosen macht die gleichzeitige Anwendung anderer Mittel (wie Inhalationen, Exzitantien, Expektorantien usw.) überflüssig. 6. Das Vertrauen zur Serumbehandlung macht beim Publikum immer größere Fortschritte. 7. Behufs Bekämpfung sehr schwerer oder vernachlässigter Fälle sind hochwertige Seren in großen Dosen intravenös anzuwenden, was jedoch nur bei Seren möglich ist, die frei von Beimengung von Karbolsäure und von Kresol sind.

Spira.

IV. Larynx.

Die Bedeutung des Röntgenverfahrens für die Physiologie der Sprache und der Stimme. Von Dr. Max Scheier (Berlin). Arch. f. Laryng. Bd. 22. H. 2.

Verfasser hat bei seinen Versuchen den sogenannten Grissonator benutzt, der die Belichtungszeit auf 1—2 Sekunden, bei sehr gesteigerten Stromstärken durch weitere Vermehrung der Kondensationen sogar auf weniger als 1 Sekunde herabzusetzen gestattet. Während die Untersuchungen der Sprachphysiologie bis dahin die Zuhilfenahme komplizierter Apparate erforderten oder zum Teil an Personen mit zufälligen Defekten des Gesichtsschädels vorgenommen wurden, gewährt Scheiers Verfahren einen vollkommenen Überblick über die in Betracht kommenden Organe bei jedem Individuum. Zur röntgenologischen Darstellung brachte Scheier das Ansatzrohr bei der Phonation der verschiedenen Vokale und beim Singen von verschiedenen Tönen durch geschulte und ungeschulte Sänger. Wegen der Einzelheiten muß auf das Original verwiesen werden.

R. Hoffmann.

Digitized by Google
Original from UNIVERSITY OF CALIFORNIA
Generated on 2019-10-24 13:02 GMT / http://hdl.handle.net/2027/uc1.b3252760
Public Domain in the United States, Google-digitized / http://www.hathitrust.org/access_use#pd-us-google

Das Respirometer und seine Desinfektion. Von C. A. Bucklin, A. M. M. D. Arch. f. Laryng. XXII, 2.

Eine vom Verfasser näher beschriebene Glasröhre wird in einen mit Wasser gefüllten Glasbehälter getaucht, wahrend der Pat. das andere Ende der Röhre luftdicht in den Mund nimmt und inspiriert. Die Steighöhe des Wassers in der Röhre ist ein Maß für die Nasenverstopfung. Zur Desinfektion wird die Röhre in einen umfangreicheren, gleichfalls röhrenförmigen Behälter mit starker Sublimatlösung (1 : 31·25) getan. R. Hoffmann.

Die direkte Untersuchung des Kehlkopfes. Von Dr. Rich. H. Johnston (Baltimore). Arch. f. Laryng. XXII, 2.

Verfasser berichtet über eine von ihm angewandte direkte Untersuchungsmethode des Kehlkopfs, die nicht in gestreckter Kopfhaltung, sondern bei stark gegen die Brust genähertem Kinn und ohne allgemeine oder lokale Anästhesie ausgeführt wird, besonders bei Kindern. Das von ihm gebrauchte Instrument ist eine Modifikation von Jacksons Kinderspeculum, das nicht beschrieben wird, so daß die Methode nicht verständlich ist. R. Hoffmann.

Personalien und Notizen.

Ernennung: Privatdozent Dr. Otto Kahler (Wien) wurde als Nachfolger Killians zum a. o. Professor der Laryngologie und Rhinologie und zum Direktor der Klinik für Hals- und Nasenkrankheiten in Freiburg i. B. ernannt.

Berichtigung: Die Abbildungen der im letzten Heft dieses Blattes erschienenen Arbeit Dr. Imhofers „Ein Fall von Tuberkulose der hinteren Rachenwand" wurden verwechselt. Fig. 1 ist die dem Seifertschen Atlas entnommene Abbildung, Fig. 2 stellt das Präparat des Verfassers dar.

Der **XVII. internationale medizinische Kongreß** findet vom 6. bis 12. August 1913 in London statt. Präsident der Sektion XV Hals- und Nasenkrankheiten ist Professor St. Clair Thomson, Sekretäre sind W. D. Harmer, A. Brown Kelly und Den Mc. Kenzie.

Am 24. und 25. Mai findet in Hannover die **19. Tagung des Vereines Deutscher Laryngologen** statt. Vorträge (noch nicht anderweits publiziert) oder Demonstrationen sind beim Schriftführer: Dr. R. Hoffmann, Dresden 1, Grunaerstr. 8/I bis spätestens 10. April anzumelden. An diesen sind auch Meldungen zur Mitgliedschaft zu richten.

Digitized by Google
Original from UNIVERSITY OF CALIFORNIA
Generated on 2019-10-24 13:02 GMT / http://hdl.handle.net/2027/uc1.b3252760
Public Domain in the United States, Google-digitized / http://www.hathitrust.org/access_use#pd-us-google

Otologischer Teil.

Original-Artikel.

Ein Beitrag zur Kenntnis der Entstehung der Ohrgeräusche.

Von Dr. **Otto Mayer** in Wien.

(Mit 2 Figuren.)

Die Ohrgeräusche sind eine häufige und in den meisten Fällen sehr unangenehme Begleiterscheinung vieler Erkrankungen sowohl des Mittel- als des inneren Ohres, und es ist daher sehr begreiflich, daß man schon seit langer Zeit ihrer Ursache und Entstehung nachgeforscht hat. Trotzdem weiß man bis heute darüber nur wenig Sicheres. Zweifellos entspricht vielen Ohrgeräuschen eine objektive Schallquelle, die entweder im Ohr selbst oder in dessen Umgebung gelegen ist — entotische oder periotische Geräusche (V. Urbantschitsch[1]) —, und bei einem Teil derselben ist die Schallquelle sogar objektiv mit dem Hörrohr nachweisbar (objektive Geräusche [Hegener[2]].) Häufig aber entspricht den Ohrgeräuschen keine objektive Schallquelle, sie kommen dann zustande „durch verschiedenartige Einwirkungen auf den Acusticus oder auf die akustischen Zentren" (subjektive Geräusche nach V. Urbantschitsch[1]). Daß die bei Erkrankungen des Mittelohres auftretenden Geräusche zu den entotischen zu rechnen sind, wird heute wohl allgemein angenommen. Es handelt sich in diesen Fällen darum, daß infolge der verbesserten Kopfknochenleitung Geräusche wahrgenommen werden, die infolge ihrer geringen Stärke normalerweise nicht gehört werden. Hierzu gehören vor allem die in den Blutgefäßen des Ohres oder in dessen Umgebung entstehenden Geräusche, ferner die Geräusche der Binnenmuskel des Ohres oder der Kaumuskel und anderer in der Nähe befindlicher Muskel. Auch der behinderte Schallabfluß (Panse[3]) und „das Abhalten der störenden Geräusche der Außenwelt bei Abschluß des Gehörganges", ferner Resonanzänderungen (Hegener) dürften von Bedeutung sein.

Die von Politzer[4]) aufgestellte Theorie, daß die Ohrgeräusche bei aufliegenden Cerumenpfröpfen und auch bei katarrhalischen Mittelohraffek-

---

[1]) V. Urbantschitsch, Lehrbuch der Ohrenheilkunde, 1910, 5. Auflage.

[2]) Hegener, Klinik, Pathologie und Therapie der subjektiven Ohrgeräusche. Verhandl. d. Deutschen Otolog. Gesellsch., Basel 1909.

[3]) Panse, Ohrensausen. Zeitschr. f. Ohrenheilk., 1898, 33. Bd.

[4]) Politzer, Über subjektive Gehörsempfindungen. Wiener klin. Wochenschrift, 1865.

Digitized by Google
Original from UNIVERSITY OF CALIFORNIA
Generated on 2019-10-24 13:02 GMT / http://hdl.handle.net/2027/uc1.b3252760
Public Domain in the United States, Google-digitized / http://www.hathitrust.org/access_use#pd-us-google

tionen auf einer Steigerung des intralabyrinthären Druckes beruhen sollen, wodurch die Nervenenden gereizt und auch die Zirkulation und hiermit die Ernährung der Nerven gestört würde, läßt sich nicht aufrecht erhalten. Es hatten bereits Cotunno[1]) (1774), später Weber-Liel[2]) (1879) auf die breite Kommunikation der Lymphräume des inneren Ohres mit den subarachnoidalen Räumen aufmerksam gemacht. Besonders interessant sind die von letzterem angestellten, trotz ihrer Wichtigkeit schon vergessenen Versuche mittelst Luftverdünnung und Verdichtung im äußeren Gehörgang. Er führte in den äußeren Gehörgang eines frischen Präparates einen Gummischlauch ein, der nicht einmal luftdicht anzuliegen brauchte, und träufelte auf die intracranielle Mündung des Aquaeductus cochleae etwas Farbflüssigkeit, danach verdünnte und verdichtete er abwechselnd durch Saugen und Einpressen mit dem Mund die Luft im Gehörgange. Er konnte auf diese Weise konstatieren, wie die Farbflüssigkeit an der Öffnung des Aquaeductus cochleae „Exkursionen" oder „Inkursionen" machte, welche den durch die schwachen Luftverdünnungen und -Verdichtungen aufs Trommelfell übertragenen Bewegungen genau entsprachen. Er konnte auch durch fortgesetzte Aspirationen vom äußeren Gehörgang aus die Scala tympani der Schnecke mit Farbstoff füllen, was ihm nur durch die große Exkursionsmöglichkeit der Membrana tympani möglich erschien, die in manchen Fällen blasenartig vorgewölbt war. Er bezeichnete den Aquaeductus cochleae als Abflußventil für einen im Labyrinthinnern entstehenden Überdruck. Mit Rücksicht auf die von Politzer aufgestellte Drucktheorie haben dann später Bezold und Hensen auf diese Verhältnisse hingewiesen und gezeigt, daß ein dauernd erhöhter Labyrinthdruck eine Unmöglichkeit ist. Übrigens hat Politzer[3]) selbst für die chronischen Formen, insbesonders für die chronischen Adhäsivprozesse, seine Theorie aufgegeben und dieselbe nur für die plötzlichen Druckschwankungen beibehalten, wogegen kein Einwand zu erheben ist, denn es scheint sehr einleuchtend, daß durch plötzliche Druckschwankungen eine Reizung des akustischen Endapparates hervorgerufen werden könnte.

Viel schwieriger als bei den Erkrankungen des Mittelohres ist die Frage nach der Ursache der Geräusche bei Erkrankungen des inneren Ohres. Hier stehen sich zwei Ansichten gegenüber, die eine, nach welcher alle Geräusche auf eine akustische Reizung des Endapparates zurückzuführen seien und die Entstehung durch eine direkte Reizung des Nerven nicht anzuerkennen sei, nach der zweiten Ansicht, die sich auf die histologischen Forschungen der

---

[1]) Dominico Cotunno, Dissertatio anat. De aquaeductibus auris humanae internae. Viennae 1774.

[2]) Weber-Liel, Der Aquaeductus cochleae beim Menschen. Monatsschr. f. Ohrenheilk., 13. Jahrg., 1879, Nr. 3.

[3]) Frey, Verhandl. d. Deutschen Otolog. Gesellsch., 1909, pag. 133.

Digitized by Google
Original from UNIVERSITY OF CALIFORNIA
Generated on 2019-10-24 13:02 GMT / http://hdl.handle.net/2027/uc1.b3252760
Public Domain in the United States, Google-digitized / http://www.hathitrust.org/access_use#pd-us-google

letzten Jahre stützt, entstehen die meisten Geräusche durch eine Erkrankung des peripheren Neurons des Acusticus (Hegener). Als solche Erkrankungen sind aber nicht nur die akuten Reizzustände, welche zum Beispiel nach Intoxikationen auftreten, sondern insbesonders die chronischen, zur Atrophie führenden degenerativen Vorgänge in den Ganglienzellen oder den Nervenfasern anzusehen. Nach Benedikt bildet die Atrophie sensibler Nerven die häufigste Quelle von Neuralgien, so daß auch alle jene Zustände, welche zur Atrophie des Acusticus führen, Gehörsempfindungen veranlassen können.

Schäfer[1]) ist der Ansicht, daß auch unter physiologischen Verhältnissen bei totaler Ruhigstellung des Cortischen Organs, also bei vollkommener Stille, Stoffwechselprozesse in den Sinneszellen und den Neuronen des Acusticus gewisse Schallempfindungen hervorrufen können und daß diese in Anbetracht der leichteren Erregbarkeit der höher gestimmten Fasern vorwiegend aus einer größeren Zahl einander nahe gelegener hoher Töne bestehen. Durch diese Vorgänge erklärt Schäfer die eigenartige Erscheinung des Hörens in der Stille.

Ich habe selbst bisher 4 Fälle mit subjektiven Geräuschen bei klinisch festgestellter nervöser Schwerhörigkeit untersucht und überall die bekannten Veränderungen gefunden, die als degenerative Neuritis des Hörnerven bezeichnet werden und die namentlich von Wittmaack[2]) genauestens beschrieben worden sind. Stets fanden sich Veränderungen in den Ganglienzellen und in den Nervenfasern, nie in den Ganglienzellen allein, und es war stets ganz unmöglich, mit einiger Wahrscheinlichkeit zu sagen, ob von dieser oder jener Stelle des Neurons die subjektiven Geräusche ausgelöst worden waren.

Es hat H. Neumann[3]) die Mitteilung gemacht, daß er eigenartige Veränderungen im Spiralganglion gefunden habe, die er als Ursache der subjektiven Geräusche ansprach. Den pathologisch-anatomischen Prozeß bezeichnete er mit dem aus der allgemeinen Neuropathologie bekannten Ausdruck „primäre beziehungsweise sekundäre Neuronophagie". Er versteht unter primärer Neuronophagie, daß das Protoplasma der Ganglienzellen im Ganglion spirale primär erkrankt ist. „Sie verliert also ihre Funktionsfähigkeit, id est es stellt sich Lähmung ohne vorherige Reizung ein. Bei der sekundären Neuronophagie wird das Protoplasma der Ganglienzelle durch Erkrankung der Umgebung in Mitleidenschaft gezogen (Vermehrung des periganglionären Bindegewebes) oder die Bindegewebshülle der Ganglienzelle befindet sich im Zustande der Wucherung und die Ganglienzelle wird allmählich erdrückt und funktions-

[1]) Schäfer, Verhandlungen d. Deutschen Otolog. Gesellschaft in Basel 1909, *pag. 50.*

[2]) Wittmaack, Über experimentelle degenerative Neuritis des Hörnerven. *Zeitschr. f. Ohrenheilk.*, 1906, 53. Bd.

[3]) H. Neumann, Verhandl. d. Deutschen Otolog. Gesellschaft in Basel 1909, *pag. 134.*

Digitized by Google
Original from UNIVERSITY OF CALIFORNIA
Generated on 2019-10-24 13:02 GMT / http://hdl.handle.net/2027/uc1.b3252760
Public Domain in the United States, Google-digitized / http://www.hathitrust.org/access_use#pd-us-google

unfähig — der Lähmung also geht ein Zustand der Reizung voraus, bis die Ganglienzelle allmählich erdrückt wird und mit dem Eintritt der vollständigen Paralyse die Reizung aufhört." Diese Definition der Bezeichnung primäre und sekundäre Neuronophagie deckt sich nun keineswegs mit der von den Neuropathologen anerkannten. Auch Marburg[1]), den H. Neumann zitiert, hat in seiner diesbezüglichen Arbeit den pathologischen Prozeß der Neuronophagie anders aufgefaßt, wenngleich hier gesagt werden muß, daß in bezug auf die primäre Neuronophagie auch die Ansicht Marburgs nicht mehr aufrecht erhalten werden kann. Die Zahl der Arbeiten, die sich mit der Neuronophagie beschäftigen, ist eine ganz gewaltige.[1]) Die Diskussion über dieses Thema scheint derzeit zu einem Abschluß gebracht zu sein durch eine Arbeit von René Sand[2]), der auf Grund zahlreicher eigener Untersuchungen und in sorgfältiger Berücksichtigung der Literatur zu folgendem Resultat kommt. Er stellte fest, daß die Neuronophagie niemals gesunde, sondern stets hochgradig geschädigte Nervenzellen betrifft. Sie hat ihre Bedeutung als ein Stadium in dem Vorgange der Vernarbung im Nervengewebe. Histologisch ist die primäre Neuronophagie charakterisiert durch relativ geringe Zelläsion bei ausgesprochener perillulärer Gliose, die sekundäre durch Fehlen der Gliose bei vorgeschrittener Auflösung der Ganglienzellen, die nur wenige fremde Zellen an und in ihrem Körper enthalten.

Auch Marburg hält die sekundäre Neuronophagie für eine Folge schwerer Zellveränderungen, welche bestimmt ist, die Resorption und den Ersatz der zugrunde gegangenen Zellen zu besorgen. Daß bei der primären Neuronophagie durch die Wucherung des Kapselendothels „gesunde Ganglienzellen lädiert und vernichtet" werden könnten, wie Marburg annahm, ist durch Sand widerlegt worden. Außer auf die Monographie René Sands möchte ich noch auf eine Arbeit von Gunnar Forssner und Einar Sjövall[3]) hinweisen (Über die Poliomyelitis acuta samt einem Beitrag zur Neuronophagie), in welcher die Autoren feststellten, daß es sich bei der Neuronophagie „niemals um ein aggressives Vorgehen der Zellen des Zwischengewebes auf Ganglienzellen handelt, vielmehr sind die Ganglienzellen schon abgestorben, bevor die Rundzellen sie umlagern und in sie eindringen". Bielschovsky bemerkt hierzu in einem Referat dieser Arbeit (Zentralbl. f. Neurologie, 1908), daß es sich hier um nichts anderes handelt, als um die bekannten, mit Proliferation von Glia und Gefäßwandzellen einhergehenden Resorptionserscheinungen, welche

[1]) Marburg, Arbeiten aus dem Institut für Anatomie und Physiologie des Zentralnervensystems der Wiener Universität, 1902, Bd. VIII.

[2]) René Sand, La neuronophagie. Bruxelles 1906; ref. Zentralbl. f. Neurol., 1908, pag. 968.

[3]) Über die Poliomyelitis acuta samt einem Beitrag zur Neuronophagiefrage. Zeitschr. f. klin. Med., 1907; ref. Zentralbl. f. Neurol., 1908.

Digitized by Google
Original from UNIVERSITY OF CALIFORNIA
Generated on 2019-10-24 13:02 GMT / http://hdl.handle.net/2027/uc1.b3252760
Public Domain in the United States, Google-digitized / http://www.hathitrust.org/access_use#pd-us-google

überall da auftreten, wo die nervöse Substanz einer nicht allzu rapiden Nekrobiose anheimfällt. Anschließend daran lehnt Bielschovsky den Begriff Neuronophagie als unrichtig und irreführend ab.

Ich habe nun mein Material von über 80 Schläfebeinen, die ich bisher einer genauen histologischen Untersuchung unterzogen habe, durchgesehen und nach Veränderungen gesucht, die als Neuronophagie im Sinne der Neuropathologen aufgefaßt werden könnten, und habe nur in zwei Fällen von Labyrintheiterung, wo das Labyrinth mit Eiter gefüllt und hochgradige destruiert war, im Ganglion spirale, das ebenfalls eitrig infiltriert war, Bilder gesehen, die vielleicht einem Eindringen von Leukocyten, also fremder Zellelemente in Ganglienzellen entsprachen, doch auch hier handelte es sich zweifellos um hochgradig erkrankte Ganglienzellen. Hingegen habe ich nirgends gesehen, daß Ganglienzellen durch Wucherung des umgebenden Bindegewebes gedrückt worden wären, wie Neumann dies beschrieb. Im Gegenteil, ich konnte stets konstatieren, daß die Ganglienzellen in pathologischen Fällen, namentlich in den von mir untersuchten 4 Fällen, bei welchen nach der Anamnese subjektive Geräusche bestanden hatten, den von der bindegewebigen Hülle eingeschlossenen Raum nicht vollkommen ausfüllten. Entweder lag die Zelle auf einer Seite der Hülle an, während sie die übrige Wand nicht berührte, sondern durch eine breite Spalte getrennt war, oder die Zelle befand sich im Zentrum und war rings von einem Hohlraum umgeben. Ich habe diese Veränderungen der Ganglienzellen in meiner Arbeit „Die Erkrankungen des Gehörganges bei allgemeiner progressiver Paralyse“ (Archiv f. Ohrenheilk., Bd. 72, pag. 108) beschrieben und abgebildet (Taf. II, Fig. 5). Genaue Untersuchungen über die pathologischen Veränderungen der Ganglienzellen des Ganglion spirale verdanken wir Wittmaack, der nirgends Veränderungen beschreibt, die als Neuronophagie angesprochen werden könnten. Besonders möchte ich aber darauf hinweisen, daß Wittmaack[1]) bei den mit Salicyl und Chinin vergifteten Tieren feststellen konnte, daß die Proliferationsvorgänge der Bindegewebshüllen sehr gering sind, was um so bemerkenswerter ist, als gerade bei diesen Intoxikationen subjektive Geräusche ein nie fehlendes Symptom bilden. Allerdings kommen Wucherungen des bindegewebigen Zwischengewebes im Ganglion spirale sehr häufig vor und sind diese Prozesse meines Wissens zuerst von Manasse[2]) in seiner Arbeit „Über chronische progressive, labyrinthäre Taubheit“ genau beschrieben worden; daß es aber dadurch nie zu einer Kompression der Ganglienzellen kommt, das wurde auch von Manasse[2]) konstatiert, wie man das schon aus seinen schönen Abbildungen deutlich ersehen kann, denn auch hier sieht man

[1]) Wittmaack, Die toxische Neuritis acustica und die Beteiligung der zugehörigen Ganglien. Zeitschr. f. Ohrenheilk., 1904, Bd. 46.

[2]) Manasse, Zeitschr. f. Ohrenheilk., Bd. 52, Tafel III/IV, Fig. 5 und 6.

Digitized by Google
Original from UNIVERSITY OF CALIFORNIA
Generated on 2019-10-24 13:02 GMT / http://hdl.handle.net/2027/uc1.b3252760
Public Domain in the United States, Google-digitized / http://www.hathitrust.org/access_use#pd-us-google

die verkleinerten Ganglienzellen in den zu weit gewordenen Räumen, die durch die Bindegewebshüllen umschlossen werden, liegen.

René Sand betont, daß die Neuronophagie nicht der einzige Modus des Verschwindens der Nervenzellen ist, indem sich diese auch ohne Hinzutun fremder Zellelemente auflösen können, ja Sand meint, daß die Neuronophagie ein seltener Vorgang ist, der häufig bloß vorgetäuscht wird.[1])

Nach all dem Gesagten haben wir keinen Grund, den Begriff der Neuronophagie in die Otologie einzuführen.

Der von H. Neumann aufgestellte Begriff der Neuronophagie entspricht keinen tatsächlich vorkommenden Vorgängen und ist daher abzulehnen.

Aus den bisher vorliegenden histologischen Befunden geht nur hervor, daß bei den meisten die subjektiven Geräusche auslösenden Erkrankungen des inneren Ohres es sich um Erkrankungen im peripheren Neuron des Acusticus handelt (Hegener). Ob und worin diese Erkrankung sich aber histologisch unterscheidet von derjenigen, die nur nervöse Schwerhörigkeit ohne subjektive Gehörsempfindungen hervorruft, das kann jetzt noch nicht entschieden werden. Dazu wäre eine Kasuistik klinisch und histologisch gleich sorgfältig untersuchter Fälle notwendig. Bis heute ist aber die Zahl der histologisch untersuchten Schläfenbeine Hörgeprüfter keine große; histologische Untersuchungen von solchen Fällen Gehörgeprüfter, die an subjektiven Geräuschen gelitten hatten, fehlen meines Wissens bisher ganz. Die vier derartigen Fälle, die ich bisher untersucht habe, gaben mir vorläufig, wie schon oben gesagt, keinen näheren Aufschluß über die Entstehung der Geräusche.

Nur in einem weiteren Falle konnte ich einen Schluß ziehen auf die Entstehung der Geräusche. Ich möchte mir deshalb erlauben, diesen Fall hier ausführlicher mitzuteilen.[2])

Es handelt sich um eine 31jährige Schneiderin, die 4 Jahre vor ihrem Tode an einer Leukämie erkrankte und seit dieser Zeit an beiderseitigen Ohrgeräuschen litt, welche sie als leises Sausen oder Singen schilderte. Ein Jahr nach dem Auftreten und der Konstatierung der Leukämie ertaubte die Pat. plötzlich auf dem rechten Ohr unter heftigem Sausen, Singen und Lokomotivpfeifen. Gleichzeitig trat hochgradiger Schwindel auf und die Pat. konnte einige Tage nicht allein gehen, sondern mußte geführt werden. Diese Symptome, das sind der Schwindel und Gleichgewichtsstörungen, schwanden, ebenso sistierten

[1]) Eine derartige Täuschung kommt am leichtesten dann zustande, wenn die Schnitte zu dick sind, so daß zwei oder mehrere Lagen von Ganglienzellen übereinander liegen.

[2]) Die Präparate dieses Falles wurden auf der Versammlung deutscher Ärzte und Naturforscher in Karlsruhe 1911 demonstriert.

Digitized by Google
Original from UNIVERSITY OF CALIFORNIA
Generated on 2019-10-24 13:02 GMT / http://hdl.handle.net/2027/uc1.b3252760
Public Domain in the United States, Google-digitized / http://www.hathitrust.org/access_use#pd-us-google

die Ohrgeräusche auf diesem (rechten) Ohr vollkommen, nur die Taubheit blieb. An den Trommelfellen beiderseits war nichts Besonderes zu sehen. Die Gehörprüfung ergab, daß die Pat. rechterseits taub war. Sie hörte zwar noch laute Stimmen auf $^1/_2\,m$, aber der Lucae-Dennertsche Versuch fiel positiv aus, sie hörte auch bei verschlossenen Ohren auf dieselbe Distanz. Die untere Tongrenze befand sich bei c der eingestrichenen Oktave (c^1). Die obere Tongrenze war heruntergerückt und befand sich bei c^7. c (128 Schwingungen) wurde vom Warzenfortsatz aus einige Sekunden vernommen. Rinne negativ, c^4 bedeutend kürzer gehört wie normal. Links war das Gehör gut. Laute Stimmen und Flüsterstimmen auf die geprüfte Distanz von 12 *m* prompt gehört. Eine mäßig tickende Taschenuhr wurde daselbst 1·30 *m* entfernt gehört. Untere und obere Tongrenze normal. Kopfknochenleitung und Gehör für c^4 und Luftleitung etwas schlechter wie normal. Ausgedrückt in der einheitlichen akumetrischen Formel, lautet das Gehörprüfungsresultat folgendermaßen:

A S	10	26	—	−7	1·30	12·0	12·0	C_2	c^8
W ↗	c M (16)	R (36)	c A (56)	c^4	H (3·6)	V	v	L J	L S
A D	3	—		−28	0	0·50?		c^1	c^7

Es ergab also die Gehörprüfung das für einseitige Taubheit (bei relativ gutem Gehör der anderen Seite) charakteristische Ergebnis (Bezold, Die Feststellung einseitiger Taubheit, Zeitschr. f. Ohrenheilkunde, Bd. 30, 1897). Links wurde durch die Stimmgabelprüfung eine mäßige Affektion des Hörnerven konstatiert. Gleichgewichtsstörungen oder Nystagmus bestanden zur Zeit der Untersuchung nicht mehr. Ich hatte später wiederholt Gelegenheit, die Pat. zu sehen und konnte keine Änderung des Befundes feststellen. Nur klagte die Pat. manchmal über Schwindelanfälle. 3 Jahre nach ihrer Ertaubung starb sie. Ich erhielt die beiden Gehörorgane zur histologischen Untersuchung. Für die Überlassung derselben danke ich Herrn Hofrat Prof. Dr. Eppinger bestens. Die Fixierung der Gehörorgane erfolgte in Held-Wittmaackscher Lösung, die Entkalkung in 5%iger Salpetersäure, das Entsäuern in einer 2%igen Natrium sulfuricum-Lösung. Hierauf wurde 24 Stunden lang in fließendem Wasser ausgewaschen. Nach Härtung und Einbettung in Celloidin wurde das Gehörorgan senkrecht zur hinteren Pyramidenkante in Schnitte von zirka 15 μ Dicke zerlegt, welche teils mit Hämatoxylin-Eosin, teils nach Kulschitzky-Wolters gefärbt wurden.

Histologischer Befund.

Rechtes Gehörorgan: Trommelfell und Mittelohr fast normal. Die Schleimhaut ist stellenweise mit Leukocyten infiltriert, die Blutgefäße sind allenthalben stark erweitert und mit Blut gefüllt, in welchem fast ausschließlich weiße Blutkörperchen zu sehen sind. Die Fenster sind normal.

Generated on 2019-10-24 13:02 GMT / http://hdl.handle.net/2027/uc1.b3252760
Public Domain in the United States, Google-digitized / http://www.hathitrust.org/access_use#pd-us-google
Digitized by Google
Original from UNIVERSITY OF CALIFORNIA

Labyrinth: Die Skalen der Schnecke sind vollkommen ausgefüllt mit Bindegewebe, welches stellenweise den Charakter von Schleimgewebe hat, stellenweise ein ziemlich lockeres, feinmaschiges Netz bildet, öfter aber auch ein derberes Gefüge besitzt. Mitten im Bindegewebe, namentlich in der basalen Windung, befinden sich Knochenspangen, die nur an manchen Stellen an das

Fig. 1.

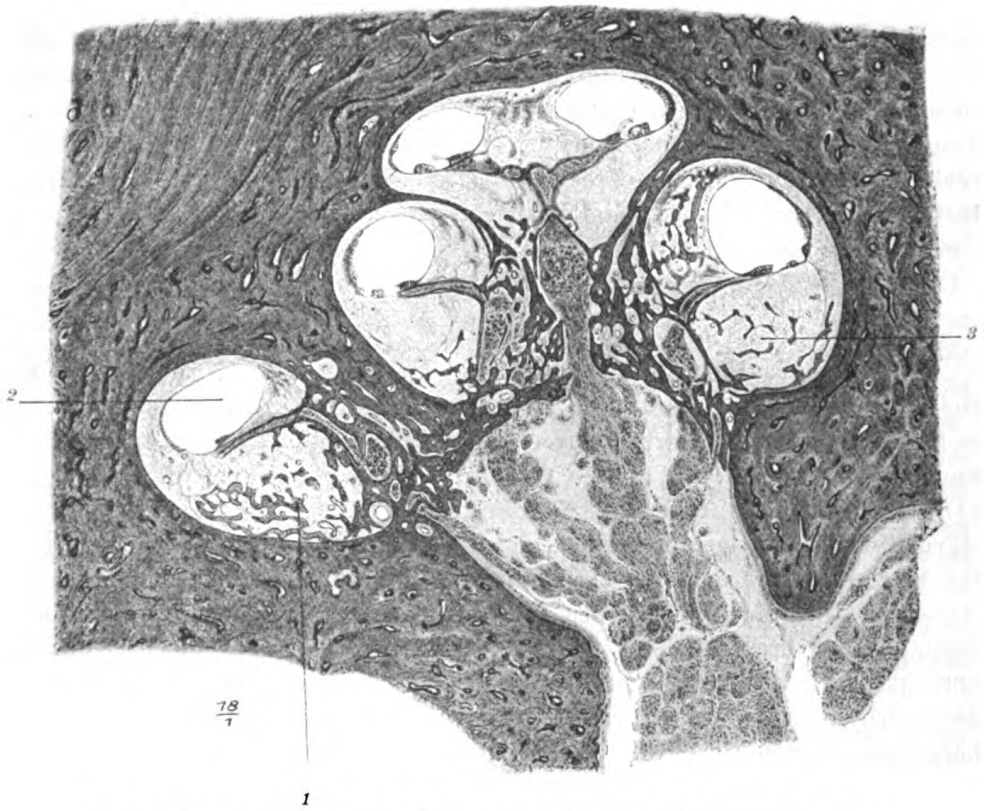

Senkrechter Schnitt durch die Pyramide in der Gegend des ovalen Fensters und des Aquaeductus cochleae.

1 Neugebildeter Knochen und Bindegewebe in der Scala tympani der Schnecke — *2* Ektasie des Ductus cochlearis; Cortisches Organ daselbst fehlend — *3* leukämisches Infiltrat in dem neugebildeten Bindegewebe.

Periost heranreichen, nirgends aber als eine periostale Knochenneubildung sich darstellen. Eine geringe Infiltration des neugebildeten Bindegewebes mit Leukocyten ist in dem oberen Teil der ersten Windung zu sehen. Der Ductus cochlearis ist in seiner ganzen Länge gleichmäßig erweitert, indem die Reissnersche Membran bogenförmig in die Scala vestibuli vorspringt und in dieser Lage durch die Bindegewebs- und Knochenneubildungen fixiert wird. Die Reiss-

Digitized by Google
Original from UNIVERSITY OF CALIFORNIA
Generated on 2019-10-24 13:02 GMT / http://hdl.handle.net/2027/uc1.b3252760
Public Domain in the United States, Google-digitized / http://www.hathitrust.org/access_use#pd-us-google

nersche Membran ist überall ganz gleichmäßig rund und oval gespannt, nur in der Spitze ist die Linie etwas verzogen und unregelmäßig wellig. Diese Ektasie des Ductus cochlearis reicht bis in den Vorhofsblindsack. Die Bindegewebsneubildung reicht bis in das Vestibulum, wo sie sich in einer Linie, die von der unteren Umrandung des ovalen Fensters zum Ansatzpunkt der Lamina spiralis ossea hinzieht, begrenzt. Daselbst tritt sie noch an das untere Ende des

Fig. 2.

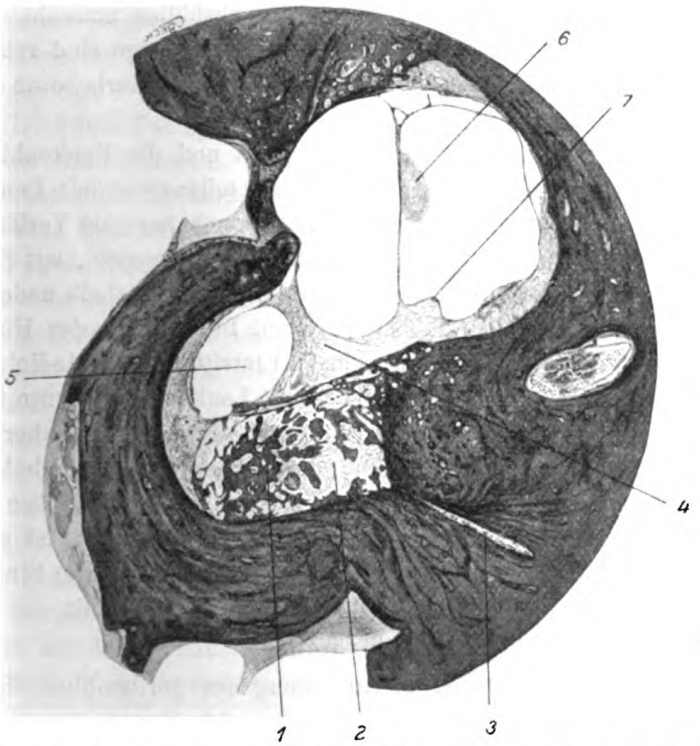

Senkrechter Schnitt durch die Pyramide in der Gegend des ovalen Fensters und des Aquaeductus cochleae.

1 Neugebildete Knochenspangen. — *2* Neugebildetes Bindegewebe in der Scala tympani des Vorhofteils der basalen Schneckenwindung. — *3* Aquaeductus cochleae, Leukozyten enthaltend. — *4* Neugebildetes Bindegewebe im Endteil der Scala vestibuli. *5* Ektatischer Ductus cochlearis. — *6* Leukämisches Exsudat im Sacculus rotundus. — *7* Wand des Sacculus rotundus, vorgebaucht in das Lumen desselben.

runden Säckchens heran, welches daselbst unregelmäßig wellenförmig konturiert ist. Die Macula sacculi ist normal. Im Sacculus befindet sich eine Ansammlung von Leukocyten und wenigen roten Blutzellen. Der Utriculus und die Bogengänge sind normal. Im perilymphatischen Raum der hinteren Ampulle befindet sich eine frische Hämorrhagie. Die Scala tympani ist ebenfalls bis zu ihrem Ende über der Membran des runden Fensters mit Bindegewebe und Knochen ausgefüllt. Der Aquaeductus cochleae ist frei (Fig. 2).

Generated on 2019-10-24 13:02 GMT / http://hdl.handle.net/2027/uc1.b3252760
Public Domain in the United States, Google-digitized / http://www.hathitrust.org/access_use#pd-us-google
Digitized by Google
Original from UNIVERSITY OF CALIFORNIA

Der Stamm des Acusticus ist von normaler Dicke und mit Leukocyten infiltriert. Die Nervenfasern in der Schnecke sind nur in der Basalwindung an Zahl auffällig vermindert und zeigen in den nach Kulschitzky-Wolters gefärbten Präparaten eine deutliche Segmentierung, indem hier spindelförmige Verdickungen mit fadenförmig dünnen Partien abwechseln. In der Mittelwindung und in der Spitze sind derartige Veränderungen nur an einem Teil der Fasern und in viel geringerem Grade zu sehen. Die Ganglienzellen des Ganglion spirale sind an der Basis der Schnecke an Zahl vermindert. Man sieht hier eine Anzahl leerer, von normalen Bindegewebshüllen umschlossene Räume, einige Ganglienzellen sind stark geschrumpft, eckig, einige sind relativ gut erhalten. Das Ganglion vestibulare und der Nervus vestibularis sowie die Nervenendstellen zeigen nichts Besonderes.

Linkes Gehörorgan: Das Trommelfell und die Paukenhöhle normal wie rechts. Die Schleimhaut ist hier ebenfalls stellenweise mit Leukocyten infiltriert. Im inneren Ohr herrschen fast vollkommen normale Verhältnisse. Das Cortische Organ ist in der Basalwindung in eine homogene, mit Eosin rötlich gefärbte Masse eingebettet, die Zellen der Papille sind deshalb undeutlich, doch ist die Papille von normaler Höhe und Form. Im Stamme des Hörnerven im inneren Gehörgang, namentlich vor seinem Eintritt in den Modiolus, befindet sich eine ziemlich beträchtliche Infiltration mit Leukocyten, ebenso ist das perigangliönäre Bindegewebe etwas zellig infiltriert. Nirgends ist aber eine Kompression der Ganglienzellen zu sehen, die Bindegewebshüllen haben normale Form; der von ihnen eingeschlossene Raum ist für die Ganglienzellen entschieden zu weit. Die Zahl der Ganglienzellen und der Nervenfasern ist unverändert, nur in der Basalwindung ist die Segmentierung auffälliger. Die Blutgefäße sind allenthalben dilatiert und mit leukocytenreichem Blute gefüllt.

Übersicht.

Rechtes Gehörorgan: 1. Ausfüllung des perilymphatischen Raumes der Schnecke mit Bindegewebe und Knochen; 2. Cortisches Organ in der Schneckenspitze normal, nach unten zu allmählicher Übergang in vollständige Atrophie; 3. geringe Degeneration der Ganglienzellen und Nervenfasern in dem unteren Teil der Schnecke; 4. leukämisches Exsudat im Sacculus und im perilymphatischen Raum der Ampulle; 5. hochgradige Dilatation der Blutgefäße im Labyrinth und Mittelohr.

Linkes Gehörorgan: 1. Leukämische Infiltration des Hörnerven; 2. sehr geringe degenerative (?) Veränderungen im Hörnerven und in den Ganglienzellen; 3. Dilatation sämtlicher Blutgefäße im Labyrinth und Mittelohr.

Es ist nach diesem Befunde nicht daran zu zweifeln, daß die Ertaubung des rechten Ohres durch den leukämischen Krankheitsprozeß hervorgerufen wurde. Daß die Leukämie imstande ist, derartige Veränderungen zu erzeugen, geht aus der Literatur unzweifelhaft hervor. Der erste, der auf die Häufigkeit

Generated on 2019-10-24 13:02 GMT / http://hdl.handle.net/2027/uc1.b3252760
Public Domain in the United States, Google-digitized / http://www.hathitrust.org/access_use#pd-us-google
Digitized by Google
Original from UNIVERSITY OF CALIFORNIA

von Ohrerkrankungen bei Leukämie hingewiesen hat, war Vidal (1856). Aber erst Mosler sprach (1872) die Vermutung aus, daß die Taubheit von einer im Gehörorgan lokalisierten Hämorrhagie herrühre. Der erste anatomische Befund wurde von Politzer erhoben (1884). Es handelte sich um einen 32jährigen Mann, der ungefähr ein Jahr vor seinem Tode über Nacht auf dem linken Ohr plötzlich ertaubte. Bei der histologischen Untersuchung fand sich Knochen und Bindegewebsbildung, und zwar sowohl in den Schneckenskalen als auch namentlich in den perilymphatischen Räumen der Bogengänge. Außerdem fanden sich an manchen Stellen, so im Innern der häutigen Bogengänge und im Ductus cochlearis, Ansammlungen von leukämischen Lymphzellen.

Steinbrügge[1]) untersuchte die Gehörorgane eines kurz vorher ertaubten Falles von Leukämie und fand in allen Räumen des Labyrinths und in der Trommelhöhle Hämorrhagien. In den Bogengängen fand er die häutigen Kanäle von neugebildeter Knochensubstanz eingeschlossen. Da ja erst kurz vor dem Tode Ertaubung eingetreten war, glaubte Steinbrügge die Knochenneubildung auf Syphilis zurückführen zu müssen, welche anamnestisch festgestellt worden war. Es ist allerdings diese Möglichkeit nicht abzuweisen, doch halte ich es für wahrscheinlicher, daß diese Knochenneubildung in der Bogengangsregion auf eine frühere Blutung zurückzuführen ist, die sich damals nur auf dieses Gebiet beschränkte.

Lannois, Wagenhäuser[2]), Aage Kock[3]) beschrieben ebenfalls Fälle leukämischer Taubheit, bei welchen sich entweder Bindegewebs- oder Knochenneubildung oder Blutungen im Labyrinth, und zwar stets in den perilymphatischen Räumen fanden. Kümmel[4]) untersuchte einen Fall von multipler Sarkomatose und Leukämie, bei welchem die Schwerhörigkeit innerhalb 24 Stunden aufgetreten war, und fand die Paukenhöhle und deren Nebenräume mit Gerinnsel angefüllt und die Schleimhaut kolossal verdickt. Weitere Fälle wurden von Schwabach[5]) und insbesonders von Alexander[6]) untersucht und beschrieben und die vorliegenden Befunde bestätigt und ergänzt.

Aus diesen zahlreichen und genauen klinischen und anatomischen Untersuchungen ergibt sich, daß der Befund in dem von mir beschriebenen

---

[1]) Steinbrügge, Labyrintherkrankung in einem Falle von Leukämie. Zeitschrift f. Ohrenheilk., Bd. 16, pag. 238.

[2]) Wagenhäuser, Archiv f. Ohrenheilk., 34. Bd., pag. 219.

[3]) Aage Kock, Zeitschr. f. Ohrenheilk., Bd. 50, pag. 428.

[4]) Kümmel, Ohrerkrankung bei Pseudoleukämie. Vers. d. Deutschen Otolog. Gesellsch., 1906.

[5]) Schwabach, Über Erkrankungen des Gehörorganes bei Leukämie. Zeitschrift f. Ohrenheilk., 31. Bd.

[6]) Alexander, Über lymphomatöse Ohrerkrankungen. Zeitschr. f. Heilkunde, 27. Bd., pag. 410, 1906.

Digitized by Google
Original from UNIVERSITY OF CALIFORNIA
Generated on 2019-10-24 13:02 GMT / http://hdl.handle.net/2027/uc1.b3252760
Public Domain in the United States, Google-digitized / http://www.hathitrust.org/access_use#pd-us-google

Falle ein typischer ist. Es ist kein Zweifel, daß die plötzliche Ertaubung, die 3 Jahre vor dem Tode meiner Pat. erfolgte, in einer leukämischen Exsudation oder Hämorrhagie in die perilymphatischen Räume ihre Ursache hatte. Daß sich die Coagula hierauf organisierten und daß sich in dem neugebildeten Bindegewebe Knochenspangen entwickelten, entspricht den Erfahrungen, die auch bei anderen Affektionen, die mit einer Exsudation in die Labyrinthhohlräume einhergehen, gemacht wurden. So findet man nach Meningitis cerebrospinalis epidemica (Habermann, Goerke, Alt) oder nach einer vom Mittelohr fortgeleiteten Entzündung des Labyrinths (Cholesteatomtaubheit [F. R. Nager]) oder nach Traumen (Manasse, F. R. Nager) eine Füllung der perilymphatischen Räume mit Bindegewebe und Knochen.

Für die bei traumatischer Taubheit zu beobachtende Neubildung von Knochen und Bindegewebe im Labyrinth hat Manasse angenommen, daß diese entstünden durch einen chronischen entzündlichen Prozeß, der von der Peripherie der Kanäle, also vom Periost, ausgehe und nach dem Zentrum fortschreite, und durch welchen zunächst Bindegewebe, dann osteoide Substanz und zuletzt Knochen gebildet werde und den er dementsprechend als Periostitis ossificans bezeichnete.

Es ist allerdings auch in meinem Falle nicht auszuschließen, daß das die perilymphatischen Räume der Schnecke füllende neugebildete Bindegewebe und der Knochen auf eben dieselbe Weise durch einen Entzündungsprozeß des Periostes respektive Endostes der Skalen gebildet wurde, doch liegt es, glaube ich, näher, für die Leukämie eine Blutung oder hämorrhagische Exsudation und nachherige Organisation anzunehmen, in welcher Ansicht ich auch durch das histologische Bild bestärkt wurde, weil die neugebildeten Knochenspangen keineswegs stets an der Peripherie, sondern im Gegenteil meist mitten im Bindegewebe liegen.

Eine Erscheinung, die genauere Besprechung verdient, ist die hochgradige Ektasie des Ductus cochlearis, die in diesem Falle besonders interessant ist, weil sie in allen Windungen der Schnecke vollkommen gleichmäßig ist. Dadurch wird es sehr wahrscheinlich, daß die Ursache der Ektasie nicht in der Schrumpfung der organisierten Coagula, sondern in einer Drucksteigerung im Ductus cochlearis gelegen war, wodurch die Reissnersche Membran in allen Windungen gleichmäßig gedehnt und in dieser Lage durch das neugebildete Bindegewebe festgehalten wurde. Wie die Entstehung der Ektasie des Ductus cochlearis zu erklären ist, das zeigte zuerst Habermann[1]) an einem sehr instruktiven Falle. Es handelte sich in seinem Falle um einen $6^1/_2$jährigen Knaben, der im 4. Lebensjahre infolge einer Meningitis cerebrospinalis ertaubt

[1]) Habermann, Zur Kenntnis der Otitis interna. Zeitschr. f. Heilk., 1892, Bd. 13.

Digitized by Google
Original from UNIVERSITY OF CALIFORNIA
Generated on 2019-10-24 13:02 GMT / http://hdl.handle.net/2027/uc1.b3252760
Public Domain in the United States, Google-digitized / http://www.hathitrust.org/access_use#pd-us-google

war. Es fand sich bei der histologischen Untersuchung eine hochgradige Ektasie des Ductus cochlearis und in der Gegend der Schneckenwasserleitung war die innere Hälfte der Paukentreppe bis in die Mündung der Schneckenwasserleitung hinein mit neugebildetem Knochen ausgefüllt, während die äußere Hälfte von Bindegewebszügen eingenommen war. Über das Zustandekommen der Ektasie sagt Habermann: Wie bekannt, ist die Perilymphe des inneren Ohres nicht im inneren Ohre selbst gebildet, sondern ist nur Liquor cerebri, der durch die Schneckenwasserleitung eindringt und die häutigen Teile des inneren Ohres umspült. Nach Verschluß der Schneckenwasserleitung durch die Entzündungsprodukte hörte die Kommunikation des perilymphatischen Raumes mit Liquor cerebrospinalis ganz auf. Mit dem Beginn der Resorption und Rückbildung der Entzündungsprodukte im perilymphatischen Raum mußte es bei der Fortdauer der Produktion der Endolymphe im endolymphatischen Raum zu einem vermehrten Druck in letzterem, zu einem verminderten im perilymphatischen und damit zu einer Dehnung der nachgiebigen Teile der Wand des endolymphatischen kommen, welche zu der beschriebenen Erweiterung dieses Raumes führt.

Später haben auch andere Autoren ähnliche Fälle beschrieben und denselben Vorgang bei der Entstehung der Ektasie angenommen. So hat bereits Nager (Zeitschr. f. Ohrenheilk., Bd. 53, pag. 219) in einem Falle von „Cholesteatomtaubheit" auf den kausalen Zusammenhang zwischen Ektasie des Ductus cochlearis und dem knöchernen Verschluß der Schneckenwasserleitung hingewiesen.

G. Alexander (Zeitschr. f. Heilk., Bd. 27, pag. 190) fand in einem Falle von lymphomatöser Ohrerkrankung eine Ektasie und nimmt an, daß die Vergrößerung durch einen vom endolymphatischen Lumen her und ziemlich gleichmäßig wirkenden zentroperipheren Druck veranlaßt worden ist, welcher durch Endolymphstauung aufgebracht wurde. Die Funktion des Aquaeductus cochleae berücksichtigte Alexander hier nicht. Besonders ausführlich beschreibt Herzog (Labyrintheiterung und Gehör, München 1907) diese Verhältnisse und auch er nimmt als Ursache der Ektasie die Entstehung eines Überdruckes im endolymphatischen Raum durch Sperrung der Wasserleitung der Schnecke an. Er sagt: „Mit der völligen Ausschaltung der Schneckenwasserleitung hat der Perilymphraum seine ergiebigste Quelle für den Ersatz der Flüssigkeit aus dem Liquor cerebrospinalis verloren. Der endolymphatische Raum hingegen besitzt in der Stria vascularis ein Organ, welches in hervorragender Weise zur Absonderung von Endolymphe befähigt ist. Dadurch entsteht ein konstanter Überdruck im endolymphatischen Sacke, worauf möglicherweise seine übermäßige Dehnung zurückzuführen ist."[1])

[1]) Weitere Fälle von Ektasie des Ductus cochlearis wurden beschrieben von Manasse, Zur pathologischen Anatomie der traumatischen Taubheit. Virchows

Digitized by Google
Original from UNIVERSITY OF CALIFORNIA
Generated on 2019-10-24 13:02 GMT / http://hdl.handle.net/2027/uc1.b3252760
Public Domain in the United States, Google-digitized / http://www.hathitrust.org/access_use#pd-us-google

Aus den früher genannten Gründen bin ich ebenfalls der Meinung, daß die Ektasie des Ductus cochlearis durch eine relative Drucksteigerung im endolymphatischen Raume zustande kam, und ich erkläre mir dieselbe wie Habermann durch die Verschließung des Aquaeductus cochleae. Anders jedoch ist offenbar die Ektasie des Sacculus rot. entstanden, denn dieser ist nicht gleichmäßig erweitert, sondern es ist nur der unterste Abschnitt, welcher auf dem neugebildeten Bindegewebe der Scala vestibuli aufliegt, unregelmäßig gefaltet und bildet dort mehrere tiefere Buchten, die dadurch entstanden sind, daß die zarte Wand des Sacculus von dem schrumpfenden Bindegewebe gezerrt und stellenweise gedehnt wurde. Jedenfalls erstreckt sich die Drucksteigerung in meinem Falle nicht auf die gesamte Pars inferior labyrinthi, sondern nur auf den Ductus cochlearis. Es kann dies nach den Untersuchungen von Schönemann nicht mehr Wunder nehmen, weil durch ihn festgestellt wurde, daß der Ductus reuniens im postfötalen Leben obliteriert ist.

Was das Cortische Organ anbelangt, konnte ich noch nie den allmählichen Übergang vom Normalen zur vollständigen Atrophie so schön beobachten wie in diesen Präparaten. In der Spitze ist das Cortische Organ von normaler Größe, Form und Aufbau, nach unten zu sieht man allmähliche Abnahme der Zahl der Sinneszellen, später auch der Stützzellen, bis in dem unteren Teil der Basalwindung vom Cortischen Organ nichts mehr zu sehen ist.

Gegenüber diesen Veränderungen des Perzeptionsorganes der Schnecke sind diejenigen im peripheren Neuron des Cochlearis viel geringgradiger und es scheint die degenerative Atrophie des Cortischen Organs vorausgeeilt zu sein der Degeneration der Nervenfasern und Ganglienzellen. Eine Erklärung für dieses Verhalten zu geben, ist in diesem Falle nicht leicht. Möglich, daß durch die Vorgänge im perilymphatischen Raum das Cortische Organ geschädigt wurde oder daß durch die abnormen Druckverhältnisse im endolymphatischen Raum Ernährungsstörungen des Cortischen Organs eintraten; aber auch dadurch würde es nicht erklärt, warum gerade in der Basalwindung die Atrophie des Cortischen Organes eine vollständige ist, wenn nicht eine besondere Empfindlichkeit desselben gerade an dieser Stelle angenommen würde.

Nach dem histologischen Aussehen des Cortischen Organs in den oberen Windungen und den dazugehörigen Ganglien und Nervenfasern sollte man glauben, die Kranke hätte wenigstens tiefe Stimmgabeltöne hören können. Daß dies nicht der Fall war, sondern daß die Pat. keinen Ton vor der unteren Grenze bis zum c^1 hörte (welchen Ton sie offenbar mit dem anderen gut hörenden Ohre perzipierte), dieser Umstand ist nur dadurch zu erklären, daß

Archiv, 1907, Bd. 189. — Panse, Klinische und anatomische Mitteilungen. Archiv f. Ohrenheilk., Bd. 64 u. 68. — Ruttin, Verhandl. d. Deutschen Otolog. Gesellsch., 1908, pag. 126. — E. Urbantschitsch, Zur Ätiologie der Ausschaltung der Labyrinthfunktion. Monatsschr. f. Ohrenheilk., 1911, H. 5.

Digitized by Google
Original from UNIVERSITY OF CALIFORNIA
Generated on 2019-10-24 13:02 GMT / http://hdl.handle.net/2027/uc1.b3252760
Public Domain in the United States, Google-digitized / http://www.hathitrust.org/access_use#pd-us-google

das Cortische Organ und die Membrana basilaris in der Spitze durch Bindegewebe fixiert war.

Ein besonderes Interesse verdient der Fall aber, wie eingangs erwähnt wurde, wegen der Tatsache, daß die Pat. auf diesem Ohre nach der Ertaubung keine subjektiven Gehörsempfindungen wahrnehmen konnte, die früher bestanden hatten. Man nimmt derzeit an, daß die Ursache für dieses Sistieren der Geräusche nach der Ertaubung darin liege, daß eine vollständige „Anaesthesia acustica" eingetreten sei, daß also der Hörnerv seine Funktion vollständig eingebüßt habe. Hier in dem vorliegenden Falle waren in der Schnecke noch so reichliche, gut erhaltene Ganglienzellen und Nervenfasern vorhanden, daß eine Anaesthesia acustica nicht angenommen werden konnte. Außerdem ist zu bedenken, daß die Taubheit ganz plötzlich gekommen war, so daß sie weder durch eine Läsion der Ganglienzellen oder Nervenfasern, noch durch die Atrophie des Cortischen Organes erklärt werden kann. Als Ursache der plötzlich eingetretenen Taubheit kann nur die vollständige Füllung des perilymphatischen Raumes der Schnecke mit Blut oder einem leukämischen Exsudat, welches sich wahrscheinlich sehr bald organisierte, gewesen sein. Dadurch wurde die Lamina spiralis membranacea mechanisch ihrer Schwingungsfähigkeit beraubt, weil sie, zuerst durch Coagula oder Exsudat, später durch Bindegewebe fixiert war. Die Taubheit war also eine Folge einer Außerfunktionsetzung des akustischen Endapparates.

Nach dieser Feststellung der Ursache der Taubheit kann man auch einen Schluß ziehen auf die Entstehung der Geräusche, und zwar in folgender Erwägung: 1. Die Geräusche haben auf diesem Ohre nach der Ertaubung sistiert. 2. Die Ertaubung entstand durch die Außerfunktionsetzung des akustischen Endapparates. Folglich sind auch die Geräusche, die bestanden hatten, durch eine akustische Reizung des Endorganes entstanden, es hatte sich daher um eine Auskultation entotischer oder periotischer Geräusche gehandelt. Würden die Geräusche durch eine Reizung oder die Erkrankung des peripheren Neurons des Acusticus hervorgerufen worden sein, so wäre nicht einzusehen, warum die Geräusche aufgehört haben, da diese Erkrankung nach der Ertaubung fortbestand. Es ist also hiermit bewiesen, daß es sich um eine Geräuschperzeption gehandelt hat.

Die weitere Frage, wodurch diese perzipierten Geräusche hervorgerufen worden waren, ist allerdings schwieriger zu beantworten. Doch ist es auch nach dem histologischen Befund sehr naheliegend, den Entstehungsort der Geräusche in die Blutgefäße des Labyrinthes und des Mittelohres zu verlegen, weil überall im Gehörorgan die Gefäße hochgradig erweitert sind und leukocytenreiches Blut enthalten. Diese Erweiterung der Blutgefäße ist nicht etwa eine postmortale oder agonale Erscheinung, sondern sie ist für die Leukämie typisch, wie Elschnig im Augenhintergrunde der Leukämischen beobachten konnte. Daß

Digitized by Google
Original from UNIVERSITY OF CALIFORNIA
Generated on 2019-10-24 13:02 GMT / http://hdl.handle.net/2027/uc1.b3252760
Public Domain in the United States, Google-digitized / http://www.hathitrust.org/access_use#pd-us-google

durch die abnorme Zusammensetzung des Blutes Änderungen in den Strömungsverhältnissen in den kleineren Gefäßen des Labyrinthes entstehen, scheint mir sehr wahrscheinlich. Bekanntlich hat schon Hippokrates angenommen, daß das Ohrensausen von einer Auskultation von Gefäßgeräuschen herrühre, und auch die neueren Autoren haben wenigstens für einen Teil der Ohrgeräusche diese Theorie akzeptiert. So Tröltsch, der schon zwei Arten von subjektiven Ohrgeräuschen unterscheidet, erstens solche, die von einem Reizzustand des Acusticus abhängen, und zweitens solche, die durch Gefäßgeräusche hervorgerufen werden. Auch V. Urbantschitsch, Panse, Politzer nehmen an, daß in einer Anzahl von Fällen die Ohrgeräusche auf einer Auskultation von Gefäßgeräuschen beruhen. Über die Art des Zustandekommens der Gefäßgeräusche haben sich namentlich Theobald und Reik ausgesprochen. Ersterer meint, daß die Geräusche infolge einer Gefäßverengerung entstünden, wodurch eine Verstärkung der Reibung der körperlichen Elemente des Blutes mit den Gefäßwänden verursacht werde. Reik hingegen sieht die Ursache in einer Gefäßerweiterung. Sehr eingehend beschäftigt sich in einer referierenden Arbeit Werhovsky[1]) mit der Frage der Entstehung subjektiver Ohrgeräusche. Er glaubt, daß alle Ohrgeräusche auf einer Autoauskultation von Gefäßgeräuschen beruhen, und behauptet, daß Ohrgeräusche nur so lange dauern können, als der schallperzipierende Apparat intakt sei, eine These, die durch die Beobachtung hinreichend widerlegt ist, daß auch nach vollkommener operativer Entfernung oder nach Ausstoßung der nekrotischen Schnecke die Ohrgeräusche andauern können, was durch Fälle, die Oesch[2]) zusammengestellt hat und durch einen in letzter Zeit von E. Urbantschitsch[3]) beobachteten Fall bewiesen wird. In letzterem handelte es sich um heftige subjektive Geräusche, die zwei Monate nach Extraktion eines Schneckensequesters aufgetreten waren. Auch daß nach Acusticusdurchschneidung ein vollkommenes Sistieren der subjektiven Geräusche nicht erreicht wird (Hegener), spricht wohl gegen die von Werhovsky ausgesprochene Behauptung.

Immerhin dürften auch in einer großen Anzahl von Erkrankungen des inneren Ohres die Ohrgeräusche auf einer Autoauskultation von Gefäßgeräuschen beruhen, und ich nehme an, daß in dem beschriebenen Falle die Ohrgeräusche, die auf dem rechten Ohr gehört wurden, ebenfalls auf diese Weise entstanden sind. Ich bin aber auch der Meinung, daß die Ohrgeräusche, welche die Pat. auf dem linken Ohre bis zu ihrem Tode hörte, auf dieselbe Weise zustande kamen; denn auch hier finden sich die Gefäße überall hochgradig dilatiert und mit leukämischem Blute gefüllt wie rechts. Würde aber der eigen-

[1]) Werhovsky, Zur Frage der Entstehung subjektiver Ohrgeräusche. Z.. 1909, Bd. 57, pag. 359.

[2]) Oesch, Was können wir ohne Schnecke hören? Basel 1898.

[3]) E. Urbantschitsch, Monatsschr. f. Ohrenheilk., 1906.

Digitized by Google
Original from UNIVERSITY OF CALIFORNIA
Generated on 2019-10-24 13:02 GMT / http://hdl.handle.net/2027/uc1.b3252760
Public Domain in the United States, Google-digitized / http://www.hathitrust.org/access_use#pd-us-google

artige Befund, den das rechte Gehörorgan darbot, nicht vorliegen, würde man zweifellos schließen, daß die Infiltration des Acusticus oder die geringe Läsion des peripheren Neurons die Ursache der Geräusche gewesen sei. Man ersieht daraus, wie vorsichtig man in der Verwertung derartiger Befunde sein muß und wie verfehlt es ist, überall, wo man eine Erkrankung des peripheren Neurons des Acusticus findet, die Ohrgeräusche darauf zurückzuführen.

Zum Schlusse erlaube ich mir, Herrn Hofrat Professor Weichselbaum für die freundliche Durchsicht meiner Präparate den besten Dank auszusprechen.

Aus der Abteilung für Ohren-, Nasen- und Halskrankheiten des St. Josef-Hospitals in Lublin (Polen).

Beitrag zur Kasuistik der bösartigen Neubildungen des Gehörorgans.

Von Dr. med. **Alexander Zebrowski.**

(Mit 6 Figuren.)

Zweifellos ist es ein Glück, daß die bösartigen Neubildungen des Ohres so außerordentlich selten vorkommen, daß, obwohl vermutlich die meisten in den speziellen Zeitschriften und Archiven als Seltenheiten sorgfältig beschrieben werden, dennoch die Zahl der veröffentlichten Fälle von Sarkom und Karzinom des Gehörorgans sehr gering ist. Es dürfte vielleicht keine Übertreibung sein, wenn ich sagen werde, daß die Beobachtung der Entwicklung einer bösartigen Geschwulst im Gehörorgane im Angesicht einer absoluten Unmöglichkeit eines radikalen Einschreitens viel peinlicher für den Arzt ist, als dieselbe Beobachtung der Fortschritte des Cancers oder des Sarkoms in anderen Organen. Wenn es sich um ein Karzinom der Brustdrüse, des Uterus, des Magens oder sogar des Kehlkopfes handelt, dann wissen wir, daß eine frühzeitige Operation das Rezidiv sogar auf sehr lange Zeit verschieben kann, außerdem hat eine große Anzahl der beobachteten ähnlichen Fälle eine Ausarbeitung der speziellen operativen Methoden für die totale Entfernung oder partielle Resektion der erkrankten Organe ermöglicht. Bei Karzinom oder Sarkom des Ohres (ausgenommen vielleicht das Karzinom der Ohrmuschel), sogar die frühzeitige Erkennung der Krankheit erleichtert keineswegs die weitere Behandlung und, wie die bisherige Erfahrung lehrt, soll uns die Frühdiagnose des Karzinoms des Ohres vielmehr von der operativen Intervention fernhalten. Rasende Schmerzen, von denen der Pat. fortwährend gequält wird, furchtbarer Fötor, sehr schwieriger (in bezug auf die eminente Schmerzhaftigkeit) Verbandwechsel — alles das zusammengenommen macht, daß die Behandlung eines an Karzinom oder Sarkom des Ohres leidenden Pat. eine schwere Prüfung der Geduld des betreffenden Arztes darstellt.

Digitized by Google
Original from UNIVERSITY OF CALIFORNIA
Generated on 2019-10-24 13:02 GMT / http://hdl.handle.net/2027/uc1.b3252760
Public Domain in the United States, Google-digitized / http://www.hathitrust.org/access_use#pd-us-google

Vor 3 Jahren habe ich einen Fall von Sarkom des Ohres beschrieben[1]): im vorigen Jahre beobachtete ich beinahe von Anfang an einen in anatomisch-pathologischen Hinsicht recht interessanten Fall von Karzinom des Gehörorgans, auf den ich hier näher eingehen möchte.

S. P., 38 Jahre alt, wandte sich am 23. X. 1909 an mich wegen sehr profusen und stinkenden Ausflusses aus dem linken Ohre und zugleich einigen Schmerzen hinter dem Ohre und im Ohre selbst. Die Ohreiterung besteht schon zirka 3 Jahre und war nicht behandelt. Bei der Untersuchung ergab sich, daß der linke Gehörgang sehr verengt ist, angeschwollen, das Trommelfell ist nicht sichtbar, dagegen kann man mit der Sonde Granulationen, die die Trommelhöhle ausfüllen, fühlen; dieselben bluten leicht bei Reinigung mit der Watte. Die Umgebung des linken Warzenfortsatzes ist leicht geschwollen, die Warzenfortsatzspitze etwas druckempfindlich, das Gehörvermögen sehr geschwächt (Flüstersprache dicht am Ohr). Temperatur 36·8, Puls 72.

Nach der ersten Untersuchung vergingen 3 Wochen, ehe die Kranke sich wieder vorstellte; diesmal klagte die Pat. über sehr heftige Schmerzen im Ohre und hinter demselben. Die Temperatur und der Puls waren wieder normal, aber wegen sehr starker Verengerung des äußeren Gehörganges, ziemlich profuser Blutung aus dem Ohre und der Schmerzhaftigkeit des Warzenfortsatzes habe ich der Pat. die Operation vorgeschlagen, die am anderen Tage ausgeführt wurde.

Am 15. XI. 1909 Operation. Halbmondförmiger Schnitt von der Linea temporalis bis zur Warzenfortsatzspitze $^1/_2$ *cm* vom Muschelansatz. Nach den ersten Meißelschlägen erschienen stark hyperämierte Warzenfortsatzzellen; eine geringe Eiteransammlung fand sich erst nach der Eröffnung des Antrum. Nachdem zwischen dem Antrum und der Trommelhöhle eine breite Kommunikation gemacht war (durch die Wegnahme der äußeren knöchernen Gehörgangswand), ist der äußere Gehörgang und die Trommelhöhle mit dem scharfen Löffel gründlich ausgekratzt worden. In dieser Stelle mußte wegen sehr starker Asphyxie (künstliche Atmung) und sehr schwachen Pulses die Operation unterbrochen werden.

Am folgenden Tage war der allgemeine Zustand der Pat. viel besser als vor der Operation, Die heftigen Schmerzen im und hinter dem Ohre verschwanden gänzlich — wie die Pat. sagte, war es die erste Nacht seit 2 Wochen, daß sie von Schmerzen nicht gequält war. Am dritten Tage nach der Operation steigerte sich die Temperatur bis 39·0°, aber am anderen Tage kam sie wieder zur Norm und so blieb es weiter. Der Puls war kräftiger und voller. Der erste Verbandwechsel am siebenten Tage nach der Operation. Die Operationswunde mit scheinbar gesunden Granulationen bedeckt. Der äußere Gehörgang ist breit. Ohreiterung nicht profus. Der Verbandwechsel war jeden zweiten bis dritten Tag ausgeführt, aber die Wunde hinter dem Ohre verkleinerte sich sehr langsam, auch fing der äußere Gehörgang sich wieder zu verengern an. Ganz plötzlich, am Ende der dritten Woche nach der Operation, zeigte sich eine zuerst leichte Parese des linken Facialis und die Sondierung der Operations- und der Trommelhöhle hat nichts Verdächtiges eruiert, was als Ursache der Parese angesehen werden könnte. Bald zeigte sich ohne jede wahr-

[1]) Sarkoma of the middle ear. Arch. of Otol., 1908, pag. 130.

Digitized by Google
Original from UNIVERSITY OF CALIFORNIA
Generated on 2019-10-24 13:02 GMT / http://hdl.handle.net/2027/uc1.b3252760
Public Domain in the United States, Google-digitized / http://www.hathitrust.org/access_use#pd-us-google

nehmbare Ursache eine Blutung aus dem Gehörgange und mit immer fortschreitender Parese des Facialis, die schon in Paralyse überging, traten wieder Schmerzen im und hinter dem Ohre ein, die aber viel geringer waren als vor der Operation. Dieser Zustand dauerte etwa $1^1/_2$ Monate fort und die Kranke mußte auf ihr dringliches Ersuchen aus dem Krankenhause entlassen werden — sie sollte sich zum Verbandwechsel zweimal wöchentlich melden. Nach einigen Verbandwechsel zeigte sich die Kranke nicht wieder und sie kam erst nach 3 Monaten in einem ganz elenden Zustande. Man konnte schon ohne jede Untersuchung die richtige Diagnose stellen: bösartige Neubildung des Ohres (Figg. 1 u. 2). Außer der totalen linkseitigen Facia-

Fig. 1.

Fig. 2.

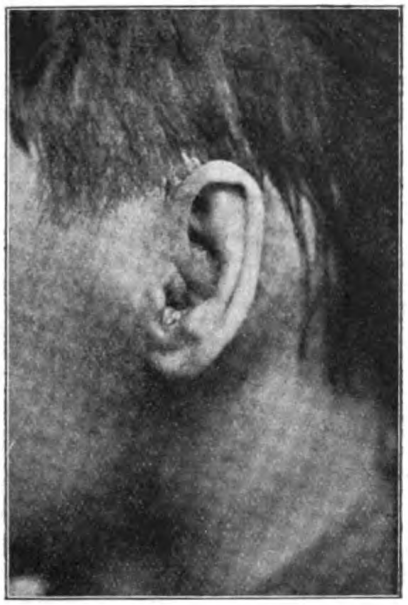

lislähmung fiel eine beträchtliche Schwellung in der Umgebung der linken Ohrmuschel und ziemlich großer Tumor auf dem Halse unterhalb des linken Warzenfortsatzes auf. Beide Tumoren waren hart und druckempfindlich. Außer der totalen linkseitigen Facialislähmung ist auch eine linkseitige Kehlkopflähmung, und zwar aller linken Kehlkopfmuskeln zustande gekommen, was eine Aphonie zur Folge hatte. Eine partielle Lähmung der linken Hälfte des weichen Gaumens hat ziemlich erhebliche Schwierigkeiten beim Schlucken verursacht, besonders von Flüssigkeiten, die in die Nase gelangten. Der äußere Gehörgang war mit den Tumormassen vollständig ausgefüllt, die von der vorderen Wand des Gehörgangs ausgingen. Auf dem kranken Ohr besteht seit letzter Zeit eine absolute Taubheit (Gehörvermögen = 0). Die Wunde hinter dem Ohre sah aus wie eine schmale Spalte, die in eine ziemlich große Höhle in der Richtung nach vorne und hinten führte; diese Höhle war mit einer eitrig-ichorösen Flüssigkeit ausgefüllt, nach deren Entfernung man in der Tiefe

Digitized by Google
Original from UNIVERSITY OF CALIFORNIA
Generated on 2019-10-24 13:02 GMT / http://hdl.handle.net/2027/uc1.b3252760
Public Domain in the United States, Google-digitized / http://www.hathitrust.org/access_use#pd-us-google

graurote Massen der Neubildung sah, die bei der Berührung mit den Wattetampons stark bluteten. Der Schmerz, der früher hinter dem Ohre und im Ohre selbst lokalisiert war, trat jetzt am Tragus und auf der stark aufgeschwollenen linken Seite des Halses zum Vorschein. Der Verbandwechsel war täglich und sogar zweimal täglich ausgeführt; außerdem wurde die Wunde mit warmer Kalihypermanganicum-Lösung irrigiert und abends waren Injektionen von Morphium angewandt. Auf kurze Zeit zeigte sich ein ziemlich starkes Ödem der linken Gesichtshälfte, das aber bald verschwand. Am 15. III. 1910, also 4 Monate nach der Operation, brachen die zerfallenen Tumormassen durch die äußere Haut durch; um diese Zeit war der Ge-

Fig. 3.

Fig. 4.

stank der zerfallenden Massen so schrecklich, daß die Pat. in ein Separatzimmer gebracht werden mußte. Außer den Schwierigkeiten beim Schlucken und der Aphonie gesellten sich noch Atembeschwerden hinzu; bei Laryngoskopie konnte man in dieser Zeit außer der früher bestandenen totalen Lähmung der linken Larynxhälfte eine Dislokation zur rechten Seite und eine Vorwölbung der Trachea auf der linken Seite konstatieren. Endlich hat die Neubildung das linke Unterkiefergelenk in Mitleidenschaft gezogen und beinahe vollkommene Unmöglichkeit, den Mund zu öffnen, verursacht. Der Zerfall der Geschwulst schritt sehr schnell fort (Fig. 3). Die Kranke starb an allgemeiner Entkräftung am 27. IV. 1910, $5^1/_2$ Monate nach der Operation und etwa 2 Jahre nach dem Anfang der Ohreiterung.

Auszug aus dem Sektionsprotokoll (es war nur die Sektion des Kopfes und des Halses ausgeführt): Die Schuppe des linken Schläfenbeins in der Stelle über der linken Ohrmuschel ist sehr brüchig und bricht beim Sägen durch (Fig. 4). Die

Digitized by Google
Original from UNIVERSITY OF CALIFORNIA
Generated on 2019-10-24 13:02 GMT / http://hdl.handle.net/2027/uc1.b3252760
Public Domain in the United States, Google-digitized / http://www.hathitrust.org/access_use#pd-us-google

Dura mater der Hirnhemisphären zeigt nichts Abnormes. Die Blutleiter sind mit flüssigem Blute ausgefüllt und sehen makroskopisch gesund aus. Dagegen sieht man auf der Dura der mittleren Schädelgrube weiße, glänzende, unebene Tumormassen, von denen die größte von der Größe und Form einer Himbeere ist; außer diesem großen Tumor sieht man Züge der Neubildungen und ein ganzes Konglomerat kleiner Knötchen (Fig. 4). Nach Abreißung in dieser Stelle der degenerierten und mit Tumormassen infiltrierten Dura sieht man einen Teil der Schuppe und die Pyramide des

Fig. 5.

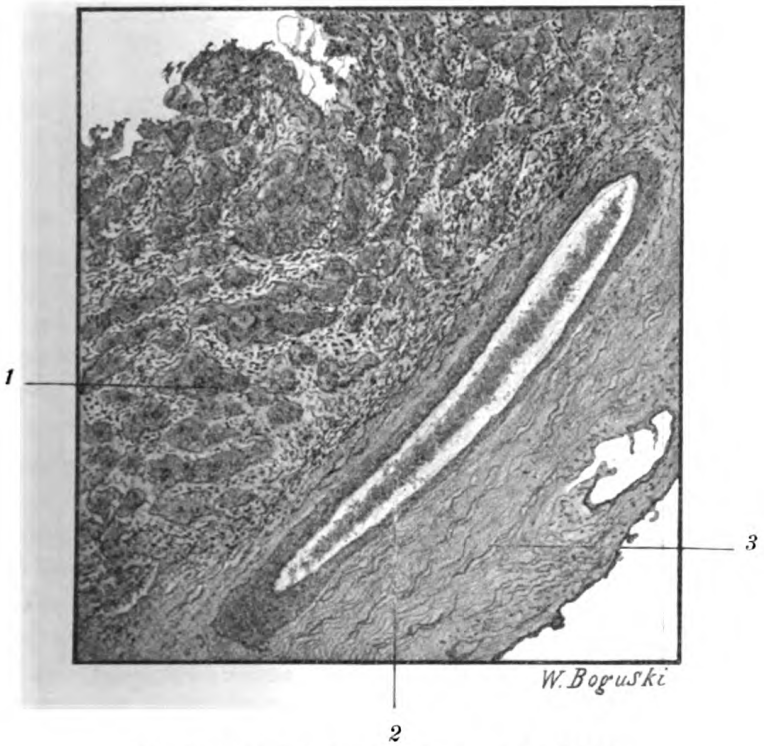

1 Krebszellen. *2* Blutgefäß. *3* Dura mater (Objekt 3).

Schläfenbeins. Der Knochen in dieser Stelle und besonders in der Umgebung vom Tegmen tympani ist gänzlich durchgewuchert durch die Neubildung, hat eine unebene Oberfläche und ist sehr weich und brüchig. Bei Wegnahme des ganzen Schläfenbeins zeigt sich eine kolossale Höhle, die am (zum Teil zerfallenen) Tragus und am äußeren Gehörgang anfängt und durch die Stelle, wo das Cavum tympani gewesen ist, nach unten auf den Hals hinüberzieht und mit der Höhle hinter dem Ohre in Verbindung steht. Vom äußeren Gehörgange bis zur Höhe des Schildknorpels einerseits und der zurückgebliebenen Höhle nach der Operation hinter dem Ohre andrerseits kann man mit der Sonde überall die Tumormassen betasten, die entweder in die Pyramide des Schläfenbeins hineinwachsen oder die Drüsen auf dem Halse infiltrieren. Nachdem die Präparierung des Tumors auf dem Halse angefangen war,

Generated on 2019-10-24 13:02 GMT / http://hdl.handle.net/2027/uc1.b3252760
Public Domain in the United States, Google-digitized / http://www.hathitrust.org/access_use#pd-us-google
Digitized by Google
Original from UNIVERSITY OF CALIFORNIA

hat sich plötzlich aus der oben beschriebenen Höhle etwa $^1/_2$ Glas dicker, grünlicher, sehr stinkender Flüssigkeit entleert. Nach der Wegnahme des ganzen Schläfenbeins zeigte sich, daß die großen Gefäße (Carotis und Jugularis) von den stark veränderten und infiltrierten Drüsen umgeben, sonst aber ganz normal sind. Von der Pyramide des Schläfenbeins ist nur die Labyrinthkapsel intakt geblieben, aber nur teilweise, weil man nach Durchsägung des Knochens sah, daß die Schnecke total durch die Massen der Neubildung durchgewuchert wurde, deshalb das Gehörvermögen

Fig. 6.

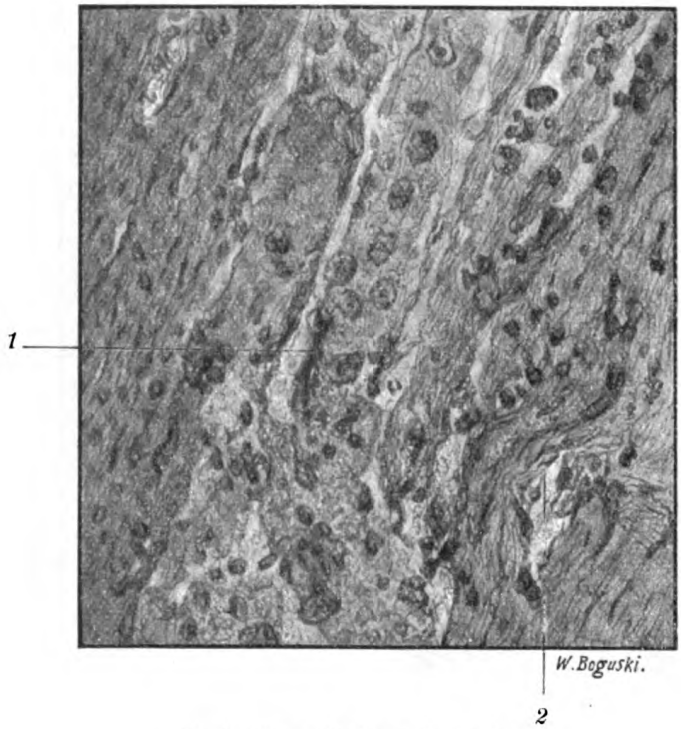

1 Krebszellen. *2* Bindegewebe (Objekt 7).

so frühzeitig verschwand. Der N. octavus sah dagegen makroskopisch ganz normal aus. Die makroskopische Untersuchung des Gehirns ergab lediglich eine grünliche Verfärbung der Oberfläche des linken Temporallappens in der nächsten Nachbarschaft in den oben beschriebenen Tumoren der Dura. Die Sektion der Brusthöhle und des Abdomens wurde nicht vorgenommen.

Für die mikroskopische Untersuchung sind die Stücke der Neubildung aus den verschiedenen Stellen genommen worden: aus den entarteten Drüsen am Halse, aus der Ohrmuschel; vor allen Dingen untersuchte ich aber die Tumoren, die auf der Dura mater der mittleren Schädelgrube ausgewachsen waren. Alle Präparate haben denselben Bau eines plattenepithelialen Karzinoms gezeigt, dabei war das Stroma sehr schwach ausgeprägt: auf einigen Präparaten sah man zahlreiche

Generated on 2019-10-24 13:02 GMT / http://hdl.handle.net/2027/uc1.b3252760
Public Domain in the United States, Google-digitized / http://www.hathitrust.org/access_use#pd-us-google
Digitized by Google
Original from UNIVERSITY OF CALIFORNIA

Krebsperlen („Globes epidermiques"), auf den anderen dagegen starke, kleinzellige Infiltration. Die genetisch ältesten Stellen der Neubildung waren die interessantesten, das waren die Stellen, wo die Tumormassen anfingen, die resistente Dura durchzuwuchern. Ich gebe die Beschreibung eines der Präparate, die gütigst von Professor Dr. Z. Dmochowski ausgeführt wurde (Figg. 5 u. 6). „Das Parenchym der Geschwulst besteht aus zweierlei Geweben: aus dem Bindegewebe und aus den epithelialen Anhäufungen. Das epitheliale Gewebe stellt die Herde von verschiedener Größe und Form dar. Die Herde sind zum größten Teil klein und von runder Form, kommen aber stellenweise zylinderförmig und verästelt vor. Die epithelialen Zellen, aus welchen diese Herde bestehen, sind meistenteils groß. In sehr vielen Herden verhornen die Zellen und stellen typische Krebsperlen dar. Zwischen den Herden sieht man sehr viel Bindegewebe, das zum Typus eines fibrinösen Bindegewebes gehört und viel intercellulare Substanz mit geringer Zahl der spindelförmigen Kerne enthält. Die entzündliche Infiltration des Bindegewebes ist sehr stark und meistenteils gleichmäßig."

Der oben beschriebene Fall hat, obwohl er, wie ich schon erwähnte, zu den großen Seltenheiten gehört, jedoch viele Vorgänger und sogar einige sehr ähnliche in bezug auf den klinischen Verlauf. Schon im Jahre 1886 hat Kretschmann[1]) aus der Literatur 16 Fälle von Karzinom des Gehörorgans gesammelt, von denen vier in der Ohrenklinik in Halle beobachtet wurden. Im Jahre 1899 hat Zeroni[2]) in einer sehr guten Monographie über den Krebs des Ohres aus derselben Klinik 5 neue Fälle beschrieben und zugleich eine recht umfangreiche Literatur vom Jahre 1804, alles zusammen 121 Arbeiten, angegeben. In den letzten Jahren habe ich in der mir zugänglichen Literatur zwei Arbeiten über den Krebs des Ohres gefunden von Grasser[3]) und Leidler.[4]) Ich meine, daß außerdem mehrere Fälle von Karzinom des Gehörorgans beobachtet worden sind, die nicht veröffentlicht oder sogar nicht richtig diagnostiziert wurden. Die Zeronische Arbeit gibt die größte Zahl der bis zum Jahre 1899 veröffentlichten Fälle an und enthält beinahe alles, was man über das Karzinom des Gehörorgans sagen kann; aber meiner Ansicht nach stellt Zeroni unrichtig in seiner Beschreibung zwei so grundsätzlich verschiedenartige Erkrankungsformen wie den Krebs der Ohrmuschel und des Mittelohres. Obwohl in den recht seltenen Fällen das Karzinom der Ohrmuschel auf

---

[1]) Kretschmann, Über Karzinom des Schläfenbeines. Arch. f. Ohrenheilk., Bd. 24, pag. 236.

[2]) Zeroni, Über das Karzinom des Gehörorganes. Arch. f. Ohrenheilkunde, Bd. 48, pag. 141.

[3]) Grasser, Über das primäre Endotheliom des Mittelohres beziehungsweise des Felsenbeines. Zeitschr. f. Ohrenheilk., 1909, pag. 225.

[4]) Leidler, Das Mittelohrkarzinom im Lichte moderner Krebsforschung. Archiv f. Ohrenheilk., 1908, Bd. 77, pag. 177.

Digitized by Google
Original from UNIVERSITY OF CALIFORNIA
Generated on 2019-10-24 13:02 GMT / http://hdl.handle.net/2027/uc1.b3252760
Public Domain in the United States, Google-digitized / http://www.hathitrust.org/access_use#pd-us-google

den äußeren Gehörgang und sogar auf das Mittelohr übergeht, aber der klinische Verlauf und die Prognose dieser zwei Arten des Ohrkrebses sind so verschieden, daß eigentlich der Krebs der Ohrmuschel, „Carcinoma auriculae“ vom Krebse des eigentlichen Gehörorgans ganz getrennt werden sollte, welcher nichts anderes ist als der Krebs des Schläfenbeins, „Carcinoma ossis temporalis“.

Recht interessant sind 2 Fälle von Karzinom des Mittelohres, die von Danziger[1]) beschrieben sind. Der erste Fall bezieht sich auf eine 54jährige Frau, die vom 10. Lebensjahre an beiderseitiger Mittelohreiterung gelitten hat. Im linken Ohre ist ein Tumor gefunden worden, der vollständig das Lumen des äußeren Gehörgangs ausgefüllt hat. 3 Monate nach der ersten Untersuchung traten schon Symptome der Kachexie, linkseitige Facialislähmung und Auftreibung des Warzenfortsatzes ein. Das Gehörvermögen verschwand gänzlich. Bei der Sektion zeigte sich, daß die Dura mater etwas bläulich verfärbt, aber nirgends von der Neubildung beeinträchtigt war. Dagegen ist das Schläfenbein gänzlich vernichtet worden. Sinus und Carotis waren von der Geschwulst umgeben, aber nicht durchgewuchert. Im zweiten Falle war die Neubildung nicht nur auf die Dura übergegangen, sondern hat sogar das Gehirn in Mitleidenschaft gezogen. Der betreffende Kranke, ein 50jähriger Mann, ist nie ohrenleidend gewesen; erst nach einer „Influenza“ hat er im Ohre einen Tumor bemerkt, der entfernt wurde, und nach dieser Entfernung stellte sich eine Facialislähmung ein. Bald nachher eine zweite Operation: Entfernung einer krebsig entarteten Ohrmuschel und Aufmeißelung mit einem nachfolgenden Rezidiv in der Gegend des entfernten Warzenfortsatzes. Zu den Symptomen der Kachexie gesellte sich eine sensorische Aphasie hinzu, die, wie die Sektion nachgewiesen hat, durch die Propagation der Neubildung auf den linken Temporallappen durch die vernichtete Dura entstanden ist. Die harte Hirnhaut hat in dem ersten Danzigerschen Falle eine große Resistenzfähigkeit gezeigt, obwohl der Knochen vollkommen krebsig entartet war; im zweiten Falle Danzigers hat die Neubildung nicht nur die Dura mater vernichtet, sondern auch einen großen Herd im Gehirn ausgebildet. Mein Fall steht sozusagen in der Mitte zwischen diesen beiden Fällen. In meinem Falle sieht man, wie die Tumormassen durch Vernichtung dieser Schutzwand, welche die Dura für das Gehirn darstellt, in die Schädelhöhle durchzubrechen streben. Es ist möglich, daß, wenn meine Pat. etwas länger am Leben geblieben wäre, die Neubildung einen Herd im Gehirne zur Bildung bringen könnte, wie das im zweiten Danzigerschen Falle zustande gekommen ist.

* * *

[1]) Danziger, Beitrag zur Kenntnis des Felsenbeinkarzinoms. Arch. f. Ohrenheilkunde, Bd. 41, pag. 35. — Beitrag zur Kasuistik und Ätiologie des Karzinoms des Gehörorgans. Monatsschr. f. Ohrenheilk., Nr. 7—10.

Generated on 2019-10-24 13:02 GMT / http://hdl.handle.net/2027/uc1.b3252760
Public Domain in the United States, Google-digitized / http://www.hathitrust.org/access_use#pd-us-google
Digitized by Google
Original from UNIVERSITY OF CALIFORNIA

Was soll man mit einem Kranken tun, der an bösartiger Neubildung des Schläfenbeins leidet? Die Antwort auf diese Frage ist recht schwer. Vor allen Dingen ist die richtige Diagnose erst dann sicher, wenn die mikroskopische Untersuchung der Polypen oder Granulationen, die aus dem Ohre entfernt waren, einen Krebs zeigen wird; es ist aber kaum möglich, zu verlangen, daß jeder Polyp und jede Granulation, die wir aus dem Ohre entfernen, der mikroskopischen Untersuchung unterworfen werden soll. Die Operationen, wie wir aus der Literatur ersehen, waren mehrmals recht frühzeitig ausgeführt, trotzdem blieben die Rezidive nie aus.[1]) Der Kranke bittet öfters dringend um eine Operation. Die Operation, die sicher das Leben des Pat. um einige Monate verlängert und die schrecklichen Schmerzen vermindert, kann als Palliativum gerechtferttigt sein, ist aber nie absolut indiziert. Zu dieser Frage schreibt Doyen[2]): „Ces neoplasmes sont au-dessus des ressources de chirurgie" — „l'opération radicale est impossible dans l'état actuel de la chirurgie".

Beide Fälle der bösartigen Neubildungen des Gehörorgans, die ich beobachtet habe, veranlassen mich, von dem Gedanken einer Möglichkeit der radikalen operativen Behandlung dieser unheilbaren Krankheit sich fern zu halten: in solchen Fällen kann die Operation nicht heilen, sie kann nur eine vorübergehende Besserung bringen.

Die Ätiologie des Karzinoms des Ohres ist ebenso dunkel und rätselhaft wie die Ätiologie des Cancers im allgemeinen. In den oben zitierten Arbeiten waren alle möglichen ätiologischen Momente erwähnt, die nur eine recht entfernte Rolle in dieser Frage spielen konnten, wie zum Beispiel langjährige Ohreiterung, Verletzungen, Geschwüre, Polypen und Granulationsbildung usw. Ich bin der Meinung, daß alle diese Momente kaum eine wichtige Rolle in der Ätiologie des Ohrkarzinoms spielen können; dieselbe wird erst dann klar gemacht, wenn die Ätiologie des Cancers im allgemeinen erkannt sein wird.

[1]) Als Ausnahme kann ein Fall von Jansen gelten, der in der Zeronischen Arbeit referiert ist. In diesem Falle war 8 Monate nach der Radikaloperation bei recht umfangreicher Zerstörung des Schläfenbeins kein Rezidiv zustande gekommen. Auch Grasser (l. c.) hat in einem Falle nach der Radikaloperation 8 Jahre ohne jedes Rezidiv gehabt. Der Grassersche Fall ist recht interessant, da in diesem Falle die Diagnose denkbar frühzeitig gestellt war (mittelst der Paracentese).

[2]) E. Doyen, Traité thérapeutique chirurgicale, Bd. II. Operations sur la tête, 1910. pag. 150.

Digitized by Google
Original from UNIVERSITY OF CALIFORNIA
Generated on 2019-10-24 13:02 GMT / http://hdl.handle.net/2027/uc1.b3252760
Public Domain in the United States, Google-digitized / http://www.hathitrust.org/access_use#pd-us-google

Über ein neues Verfahren zur Mobilisierung des Trommelfelles.

Vorläufige Mitteilung von Dr. **Martin Sugár** in Budapest.

Seitdem unter den französischen Autoren Itard und Deleau, unter den deutschen v. Tröltsch die Lufteinblasung in das Mittelohr durch den Ohrenkatheter zwecks Diagnose, vorwiegend aber der Therapie, in Anwendung brachten, ferner Politzer seine Luftdusche beschrieb, finden wir einen kaum merklichen Fortschritt auf diesem Gebiete der Behandlung.

Erst in der letzten Zeit kam Charles Delstanche auf die Idee, das Trommelfell mit seinem pumpenartigen Instrumente, das er Masseur, auch Rarefacteur nannte, vom Gehörgange aus in Bewegung zu bringen, doch haftet seinem Verfahren der Übelstand an, daß bei stärkerer Luftaspiration im äußeren Gehörgange, aber auch am Trommelfelle leicht Blutaustritte entstehen. Ähnlich dem Siegleschen Trichter, bewirkt übrigens der Rarefacteur nur eine Luftverdichtung, respektive Luftverdünnung im äußeren Gehörgange, bringt somit das Trommelfell nicht in sagittaler Richtung in Bewegung. Die Breitungsche Pumpe endlich, auf dem Prinzipe des Delstancheschen Instrumentes aufgebaut und elektrisch betrieben, vermag das Trommelfell in gleichmäßige Vibration zu bringen.

Seit langem beschäftigt mich die Idee, wie wir das Trommelfell vom äußeren Gehörgange aus zu mobilisieren imstande wären. Dieser Gedanke leitete mich, als ich seinerzeit behufs Mobilisierung des namentlich adhärenten Trommelfells, besonders zum Zwecke rascher Aufsaugung von Adhäsionen, das Thiosinamin respektive Fibrolysin in Form von subcutanen Einspritzungen, respektive Einblasungen in die Paukenhöhle nebst selbstredend notwendiger gleichzeitiger Anwendung des Katheters empfohlen habe, und heute kann ich wohl behaupten, daß dieser, wie dies auch Vögeli von der Klinik Siebenmann, trotz seines negativen Ergebnisses, ausdrücklich betont (Zeitschr. f. Ohrenheilk., Bd. 15), nachweislich zuerst von mir gemachte Vorschlag nicht auf vollkommen unfruchtbaren Boden fiel. Dies geht aus einer großen Reihe von Publikationen in der ganzen gebildeten Welt hervor.

Seitdem ich im LXXIII. Bande des Archives für Ohrenheilkunde (Festschrift für Schwartze) über die einschlägigen Arbeiten berichtet habe, schwoll die Fachliteratur über mein therapeutisches Verfahren noch mächtiger an und äußerten sich in der jüngsten Vergangenheit folgende Autoren beifällig über dasselbe.

Daae (Norsk Magazin f. Laegevidenskaben, Refer. im Archiv f. Ohrenheilk., Bd. 78, pag. 164), Botey (Archives Barcelona, 1908, 5), Kretschmann (Münchener med. Wochenschr., 1908, 37), Scholtz (Deutsche militärärztl. Zeitschr.,

Generated on 2019-10-24 13:02 GMT / http://hdl.handle.net/2027/uc1.b3252760
Public Domain in the United States, Google-digitized / http://www.hathitrust.org/access_use#pd-us-google
Digitized by Google
Original from UNIVERSITY OF CALIFORNIA

1908, 2), Schwartze (Münchener med. Wochenschr., Juni 1909, „Fortbildungsvortrag"), Erbstein (Jeshemesjatschnik uschnych i nossowych bolesney, St. Petersburg, Refer. im Arch. f. Ohrenheilk., Bd. 80, H. 1—2, pag. 154), Tapia (Annal. des malad. d'oreille, juillet 1909, Nr. 7, pag. 137), Colat (Thèse de Bordeaux, 1909, Refer. Annal. des malad. etc., Octobre 1909, pag. 517), J. A. Knowles et Thomas Barr (British med. Assoc. Kongress in Belfast, Refer. in Berliner klin. Wochenschr., 1909, Nr. 42, pag. 1916), Avelno Martin et Font de Boter (Rivista Barcelones a de enfermendales de oido, juin 1908, Refer. in Annal. des malad. etc., janvier 1910, pag. 92), endlich Peyser (Berliner klin. Wochenschr., 1910, Nr. 48, November, Diskussion über Prof. Brühls Vortrag in der Berliner med. Gesellschaft). Letzterer Autor spricht sich auch über das Phytin, das ich bekanntlich an Stelle des von Siebenmann gegen Otosklerose empfohlenen anorganischen Phosphors zuerst vorgeschlagen habe, sehr sympathisch aus.

Seit geraumer Zeit stellte ich nun auch in anderer Richtung Versuche an, in Ermanglung selbständigen Spitalsmateriales wohl mit den größten Schwierigkeiten kämpfend, doch mit um so strengerer Selbstkritik. Mein Bestreben ging dahin, am Trommelfelle selbst ein Klebemittel anzuwenden, mit dem ein Wattetampon verbunden, bequeme Traktionen auszuführen wären, um auf diese Weise das Trommelfell mobilisieren zu können. Zu diesem Ende experimentierte ich mit sämtlichen klebrigen Harzen der Pharmakologie, und zwar mit dem Mastix, das bekanntlich zahnärztlich als Kitt verwendet wird, mit der Resina elemi Manilla, dem Sandarak, der Resina Dammar, sorgfältig die Vorteile und Nachteile eines jeden Mittels erwägend.

Sehr brauchbar erwies sich mir auch der reine, durchscheinende Kanadabalsam, der bekanntlich in der Mikroskopie zur Befestigung des Deckgläschens auf dem Objektträger dient, leider haftet ihm aber der Nachteil an, schwerer zu erhärten. Rasch erstarrt der Copaivabalsam mit Erdalkalien zusammengebracht.

Rp. Magn. ustae 1·0, Balsam. Copaivae 8·0—16·0, unter Hinzufügung von wenig Wasser leicht zu erwärmen. (Confer. Vogels Kommentar zur österr. Pharmakopie, Bd. II, pag. 458.) Gleich dem Kanadabalsam ist Copaiva in absolutem Alkohol, Äther, Chloroform vollkommen löslich. Sandarak erstarrt rascher als Mastix; Vorteil beider Harze ist die leichte, farblose Löslichkeit in Äther und Alkohol, während die Resina Elemi beim Erhärten eine in der otiatrischen Therapie wenig empfehlenswerte gelblichbraune Farbe annimmt. (Vogels Kommentar zur österr. Pharmakopoe, Bd. II, pag. 447.)

Am zweckmäßigsten erschien mir die Kombination von Mastix und Sandarak, eventuell auch mit Dammar.

Rp. Mastix 2·5 (eventuell Resina Dammar und Mastix aa. 2·5), Sandarak 10·0, Aether. sulfur. 25·0 (eventuell Äther 20·0, Alkohol. absol. 5·0).

Digitized by Google
Original from UNIVERSITY OF CALIFORNIA
Generated on 2019-10-24 13:02 GMT / http://hdl.handle.net/2027/uc1.b3252760
Public Domain in the United States, Google-digitized / http://www.hathitrust.org/access_use#pd-us-google

Von dieser Lösung bringen wir unter Kontrolle eines Ohrenspiegels auf das intakte Trommelfell, am besten auf seinen hinteren unteren Quadranten, einen guten Tropfen, tauchen in dasselbe Klebemittel einen entsprechend zugespitzten Wattetampon und picken ihn auf das klebrig gemachte Trommelfell derart an, daß wir nach Ablauf von 24 Stunden an dem indessen festhaftenden Tampon, und zwar an dem aus dem Gehörgange hervorragenden peripheren Teile desselben mit Hilfe einer knieförmig gebogenen Ohrenpinzette bequeme Traktionen ausführen können. Stets konnte ich mich hierbei überzeugen daß wir auf diese Art das unter normalen Verhältnissen kulissenartig ausgespannte Trommelfell ziemlich stark nach außen ziehen können und daß wir in einer Sitzung selbst drei bis vier Dutzend Traktionen nacheinander zu applizieren imstande sind. Haftet der Tampon an dem Trommelfell in entsprechender Weise, so löst er sich nach einigen Tagen während der Behandlung selbst ab; die Anklebung, die für das Gewebe des Trommelfells keinerlei Gefahr hat, kann alsdann einfach wiederholt werden.

Daß wir in dieser Weise das normale Trommelfell tatsächlich zu mobilisieren vermögen, geht daraus hervor, daß der normale Lichtkegel des Trommelfelles während der Behandlung eine andere Gestalt annimmt und der bewegliche Hammergriff seinen Ort ändert. Am stärksten ist die Lokomotion des Trommelfells in seinem zwischen Hammergriff und Peripherie gelegenen Abschnitte. Bei Rigidität und Verdichtung des Trommelfelles, Verwachsung desselben mit dem Promontorium oder Starrheit der gelenkigen Verbindung zwischen Hammer und Amboß, endlich bei abnormer Verwachsung des Hammerkopfes mit der oberen Wand der Paukenhöhle, verliert der Hammer seine Beweglichkeit. Wenn wir aber die oben beschriebenen Traktionen einige Tage, nach Bedarf einige Wochen in Anwendung bringen, so wird der Hammer wieder mobilisierbar und auf diese Weise können wir ungezwungen die zustande kommende Gehörverbesserung erklären. Wie ich mich nämlich durch exakte Hörprüfungen überzeugen konnte, bessert sich das Gehör der an Adhäsivprozessen, aber auch an beginnender Otosklerose leidenden Pat. in auffallender Weise, der Kopfdruck, desgleichen das Schwindelgefühl sistiert binnen kurzer Zeit. Durch wiederholte Traktionen gelang es, das krankhaft retrahierte Trommelfell gegen den äußeren Gehörgang vorzuziehen, wodurch es in seiner Wölbung eine Besserung erfuhr. Dieser Lokomotion folgt auch der Hammer und in geringem Grade Amboß und Steigbügel, daher die ganze Kette der Gehörknöchelchen, wodurch abnorme Spannungszustände der letzteren behoben werden können und die Perception des schalleitenden Apparates wieder hergestellt werden kann. Sind die Labyrinthfenster durch bindegewebige Verwachsungen starr verschlossen, so wird durch Distraktion der starr infiltrierten Gewebsteile die Fortpflanzung der Schallwellen zum Labyrinthe begünstigt.

Generated on 2019-10-24 13:02 GMT / http://hdl.handle.net/2027/uc1.b3252760
Public Domain in the United States, Google-digitized / http://www.hathitrust.org/access_use#pd-us-google
Digitized by Google
Original from UNIVERSITY OF CALIFORNIA

Da bei adhäsiven Prozessen, teils durch Ausfüllung des runden und ovalen Fensters mit Exsudat, teils infolge abnormer Spannungsverhältnisse des schallleitenden Apparates im Labyrinthe, des öfteren eine Drucksteigerung statthat, konnte ich häufig den abnorm gesteigerten Labyrinthdruck und die damit einhergehenden subjektiven Geräusche und Hörstörungen, beziehungsweise das Schwindelgefühl reduzieren, ja vollständig beheben.

Gomperz machte zuerst darauf aufmerksam, daß wir die Politzersche Luftdusche, respektive die in ihrer Wirkung natürlich noch intensivere Einblasung durch den Katheter nicht ad infinitum fortsetzen dürfen, denn durch die allzu häufigen Lufteinblasungen kann es zu einer sackartigen Erschlaffung des Trommelfelles kommen, was die Beschwerden des Pat. nur zu steigern imstande ist. Somit wird auch bei meinem Verfahren der Zustand des Trommelfelles mittelst Ohrenspiegels zu kontrollieren sein und sobald wir eine abnorme beutelartige Ausweitung konstatieren können, sind die Traktionen des Trommelfelles sofort einzustellen. Da der Mastix nicht nur in Äther und Chloroform, sondern auch in warmem Alkohol, die Resina Dammar und Sandaraca in Äther sehr leicht löslich ist, können wir die eventuell übermäßig fest dem Trommelfelle anhaftenden Harzpartikelchen spielend leicht loslösen und stets findet sich unter denselben das unlädiert gebliebene Trommelfell.

Mein hiermit der Öffentlichkeit übergebenes Verfahren eignet sich für alle jene Fälle der Ohrerkrankungen, in welchen die Einblasungen durch den Katheter oder im Wege der Luftdusche am Platze sind; nur entzündliche Prozesse kontraindizieren seine Anwendung. Bei durch Unwegsamkeit der einen Nasenhälfte erschwerter Katheteranwendung bietet es besondere Vorteile. Ohne langweilige Krankengeschichten zu bringen, empfehle ich somit das beschriebene Verfahren zur Nachprüfung meinen liebwerten Kollegen.

Aus der k. k. Universitäts-Ohrenklinik in Wien (Vorstand: Professor Dr. V. Urbantschitsch).

Ein neuer Fremdkörperfänger fürs Ohr.

Von Dr. **Oscar Beck**, klinischem Assistenten.

(Mit 1 Figur.)

Müssen Fremdkörper mit einem scharfen Häkchen aus dem äußeren Gehörgang entfernt werden, so pflegt dies meist dann mit Schwierigkeiten verbunden zu sein, wenn ein harter Fremdkörper kugelig, glatt oder eingekeilt ist.

Sind weiche Fremdkörper, zum Beispiel Bohnen, gequollen, so wird durch das Arbeiten mit dem scharfen Haken der Fremdkörper in der Regel zerkleinert, stückweise herausbefördert, wobei auch für den Geübtesten die Gefahr besteht, den Gehörgang oder sogar das Trommelfell zu verletzen.

Digitized by Google
Original from UNIVERSITY OF CALIFORNIA
Generated on 2019-10-24 13:02 GMT / http://hdl.handle.net/2027/uc1.b3252760
Public Domain in the United States, Google-digitized / http://www.hathitrust.org/access_use#pd-us-google

Bei Verwendung einer Pinzette nach Sexton ist die Wahrscheinlichkeit, an einer der Gehörgangswände eine Verletzung zu setzen, wohl herabgemindert, die Extraktion wird jedoch nicht wesentlich erleichtert. Außerdem können harte, eingekeilte Fremdkörper oft schwer gefaßt werden, weil sich die beiden Branchen nicht so weit vorführen lassen.

Es schien daher angezeigt, einen Fremdkörperfänger zu konstruieren, der folgenden Anforderungen nach Tunlichkeit entspricht:

1. Den zu extrahierenden Fremdkörper an 3 Stellen zu fassen;
2. keine Verletzungen zu setzen;
3. unter guter Beleuchtung zu arbeiten.

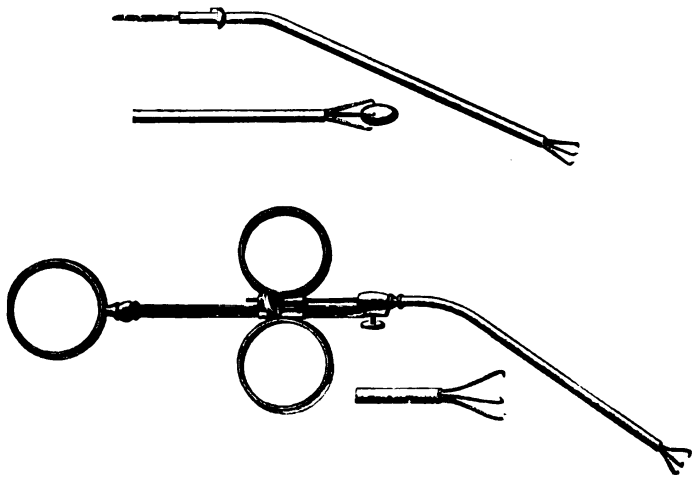

Eine genaue Beschreibung des Instrumentes, das ich zu diesem Zwecke bei Pfau-Lieberknecht[1]) konstruieren ließ, wird durch die beigegebene Abbildung nicht nötig (s. Figur).

Das Instrument wird geschlossen eingeführt, dann werden die Branchen vor dem Fremdkörper so weit geöffnet, daß sie diesen fest umklammern. Die Konstruktion ist derart, daß mit dem Längerwerden der Branchen auch das Lumen zwischen diesen wächst.

Als Handstück habe ich deshalb den „Krausegriff“ gewählt, weil jeder Oto-Rhinolog gewöhnt ist, mit diesem zu arbeiten. Da außerdem jeder Spezialarzt einen kleinen Krausegriff besitzt, ließ ich den Tubus mit den 3 Branchen, den eigentlichen Fremdkörperfänger, als selbständiges Instrument derart anfertigen, daß es an den kleinen Krausegriff angeschraubt werden kann.

[1]) Pfau-Lieberknecht, Wien, IX., Mariannengasse 13.

Digitized by Google
Original from UNIVERSITY OF CALIFORNIA
Generated on 2019-10-24 13:02 GMT / http://hdl.handle.net/2027/uc1.b3252760
Public Domain in the United States, Google-digitized / http://www.hathitrust.org/access_use#pd-us-google

Vereinsberichte.

Österreichische Otologische Gesellschaft.

Sitzung vom 29. Januar 1912.

Vorsitzender: Politzer.
Schriftführer: Ernst Urbantschitsch.

Der Vorsitzende begrüßt die Anwesenden im neuen Vereinsjahr und teilt mit, daß die Witwe Cozzolinos ein Porträt des Verstorbenen gesandt hat. Weiters ist eine Einladung des Komitees zur Aufstellung einer Büste Cozzolinos in Neapel zur Beteiligung an der Sammlung hiefür eingelangt. Über Antrag des Vorsitzenden werden dem Komitee 40 Lire für diesen Zweck gesandt.

Wissenschaftlicher Teil.

I. O. Beck: **Polyneuritis cerebralis menièreformis (Frankl-Hochwart) nach Salvarsan.**

Ich habe in dieser Gesellschaft vor einigen Monaten bereits 2 Fälle von Polyneuritis Frankl-Hochwart demonstriert, die sich nach Salvarsan eingestellt hat. Auch bei diesem Kranken handelt es sich um eine typische menièreforme Polyneuritis, das heißt, um ein gleichzeitiges Befallensein von Vestibularis und Facialis, ein Krankheitsbild, das überhaupt nicht häufig beobachtet wird, bei Lues aber nur sehr selten beschrieben ist.

M. St., 28 Jahre alt, Postbeamter. Mai 1911: Infektion. Ende Juli 1911: Sklerose, pustulöses Exanthem am Kopf, Extremitäten, Handteller, Fußsohlen und Anus. 2. VIII. 1911: Aufnahme in die Hautklinik; Augen-, Ohren- und interner Befund negativ. 5. VIII. 1911: Beginn der Einreibungskur mit Ung. cin. 4·0 *g*; Dct. Zittmannii mit Kal. jod. 8. VIII. 1911: intravenöse Injektion von 606, 0·4 *g*, Temperatur 39·8°, Schüttelfrost, Durchfall, Kopfschmerzen. 5. IX. 1911: 30. Einreibung; intravenöse Injektion von 606, 0·4 *g*; Temperatur 37·4°, keine Beschwerden. 7. IX. 1911: Entlassung von der Klinik; Zustand gebessert; Exantheme vereinzelt. Wassermann: komplett positiv. Nachkur: 3 Flaschen Natr. jod. 27. IX. 1911: Wassermann: negativ. 28. X. 1911: plötzliche linkseitige Facialisparalyse. Schwindel (Taumeln) mit Erbrechen; Kopfschmerz, links schmerzhaftes Ohrensausen. 8. XI. 1911: Linksseitiges Doppelsehen der Bilder übereinander, durch drei Tage (Trochlearisparese), Distanz der Bilder 1 *dm*. Aufnahme in die Klinik Riehl. Beginn der Injektionskur von 3% Hg-Lösung (volle Spritze); Dct. Zittmanii; Bettruhe. 29. XI. 1911: Entlassung gegen Revers; Zustand gebessert; Wassermann komplett positiv; Injektionskur wird fortgesetzt. 29. XI. 1911. Ohrenbefund: links nervöse Schwerhörigkeit (Konversationst. 4 *m*, Flüstert. $^1/_2$—1 *m*), totale Ausschaltung des linken Vestibularapparates. Nervenbefund (Frankl-Hochwart): Facialislähmung (alle 3 Äste) mit Herabsetzung der elektrischen Erregbarkeit (galv. und faradisch); sonstiger Nevenbefund negativ.

Diagnose: Polyneuritis cerebralis menièreformis (Frankl-Hochwart). 21. XII. 15. Injektion und Hg. 20. XII. Wassermann: komplett positiv. Nervenschmerzen, zeitweilig im Nacken. 31. XII. Brechreiz, Erbrechen, Schwindelanfälle, Kopfschmerzen. Die subjektiven Beschwerden des Pat. sind

Digitized by Google
Original from UNIVERSITY OF CALIFORNIA
Generated on 2019-10-24 13:03 GMT / http://hdl.handle.net/2027/uc1.b3252760
Public Domain in the United States, Google-digitized / http://www.hathitrust.org/access_use#pd-us-google

ganz ähnlich jenen, die Ende Oktober eingesetzt hatten. Der objektive Befund ergab: links status idem bis auf spont. Nystagmus nach links. Besserung des Gehörs auf 7 *m* Konv.-Spr., 3 *m* Fl.-Spr. Rhomberg positiv, Pat. schwankt bei Veränderung der Kopfstellung stets nach der Richtung der langsamen Nystagmuskomponente. 10mal links gedreht, ergibt einen Nachnystagmus von 16" Dauer. Auch die kalorische Reaktion ist stark herabgesetzt, aber ebenso wie die Drehreaktion sicher erhalten. Das Gehör rechts ist vollkommen intakt. Diese subjektiven Beschwerden haben innerhalb einiger Tage nachgelassen. Heute (29. I. 1912) konnte ich den folgenden Befund erheben: linkes Ohr: totale Ausschaltung des linken Vestibularapparates und nervöse Schwerhörigkeit dieser Seite. Facialislähmung in allen 3 Ästen. Rechtes Ohr: 10mal links 16", kalor. Reaktion herabgesetzt, Gehör intakt. Keine Gleichgewichtsstörungen, kein spont. Nystagmus, schwacher Rhomberg bei geschlossenen Augen. Pat. hat bisher 24 Hg-Injektionen erhalten.

Es handelt sich also um einen 38jährigen Pat., bei dem wegen sekundärer Lues Salvarsan injiziert und gleichzeitig eine Hg-Behandlung eingeleitet wurde. Die Ohren des Kranken waren normal. Ungefähr 7 Wochen nach der zweiten intravenösen Injektion setzte plötzlich eine Polyneuritis ein, die den Vestibularapparat, den Cochlearis, Trochlearis durch 3 Tage, und Facialis derselben Seite ergriff. Während die Trochlearisparese nach 3 Tagen gänzlich zurückging, die Cochlearaffektion etwas gebessert wurde, wurde Facialis und Vestibularis durch die Hg-Therapie nicht beeinflußt.

II. O. Beck: **Polyneuritis cerebralis mit Verlust der kalorischen Reaktion bei erhaltenem Drehnystagmus.**

J. K., 29 Jahre alt, Schlosser. Initialsklerose vor $1^1/_2$ Jahren; Ende Februar 1911 0·3 *g* Salvarsan intravenös, anfangs März 1911 0·3 *g* Salvarsan intramuskulär. 14 Tage später sollen starker Schwindel, Erbrechen, Gleichgewichtsstörungen bestanden haben. Rechts bemerkte der Kranke eine Abnahme des Gehörs. Mitte August trat eine ähnliche Attacke auf, wobei der Mund plötzlich schief wurde. Wenn Pat. in der Dunkelheit ging, taumelte er hin und her. Ob er mehr nach der rechten oder linken Seite abwich, weiß der Kranke nicht anzugeben. Das seit März bestehende Ohrensausen nahm an Intensität bis Ende September stetig zu und hörte anfangs Oktober ganz auf. Im Monat November kam Pat. auf die Ohrenklinik, wo ich folgenden Befund erhob:

Weber → l., Rinne rechts $-\infty$, links +, r.: C_1 0, c^4 0, l.: C_1 +, c_4 +: Rinne positiv bei Verkürzung der Luft- und starker Verkürzung der Kopfknochenleitung. Rechts totale Taubheit, links Kv.-Spr. 6 *m*, Fl.-Spr. $^3/_4$ *m*. Kalorisch: rechts keine Reaktion, links typisch. 10mal r. 17—22", 10mal l. 15": spontaner Nystagmus ganz gering nach beiden Seiten. Totale Facialislähmung, Hypalgesie im rechten Trigeminusgebiet und Druckempfindlichkeit der rechtsseitigen Austrittsstellen des Trigeminus. Eine Hg-Kur brachte bisher keine Änderung des Zustandes.

Das Interessante dieses Falles ist in folgendem gelegen. Nach der Anamnese bestanden bereits 14 Tage nach der Salvarsaninjektion Erscheinungen von seiten des Vestibular- und Cochlearapparates, während die Hauptattacke Mitte August aufgetreten zu sein scheint und den Cochlearis, Vestibularis, Facialis und Trigeminus der rechten Seite ergriff. Die kalorische Reaktion wurde zu wiederholtenmalen mit ganz kaltem und warmem Wasser geprüft und zeigte konstant negativen Ausfall. Die Drehreaktion war hingegen bei allen Unter-

Generated on 2019-10-24 13:03 GMT / http://hdl.handle.net/2027/uc1.b3252760
Public Domain in the United States, Google-digitized / http://www.hathitrust.org/access_use#pd-us-google
Digitized by Google
Original from UNIVERSITY OF CALIFORNIA

suchungen vorhanden und zeigte immer auffallend kleine Werte für die Dauer des Nachnystagmus. Da der Untergang des Labyrinths auf Monate zurückdatiert, könnte man den vorhandenen Drehnystagmus bei fehlender kalorischer Reaktion als eine Kompensation bei nichteitrigen Prozessen im Labyrinth erklären, wie dies Ruttin bei eitrigen Labyrinthitiden getan hat. Auf die Frage, inwieweit die Lues oder das Salvarsan bei beiden Fällen von Polyneuritis eine Rolle spielt, darauf will ich nicht näher eingehen. Parr, Hoffmann, Rosenstein u. a. haben bei Lues solche Polyneuritiden beschrieben. Trotzdem ist aber dieses Krankheitsbild, speziell auf rein luetischer Basis, überaus selten. Nach Salvarsan sah ich es bereits fünfmal.

III. E. Ruttin: **Weitere Mitteilung zur Lehre der serösen Labyrinthitis.**

B. F., 10 Jahre, Aufnahme am 4. I. 1912. Anamnese: Angeblich seit 2 Tagen Kopfschmerzen und Ohrenstechen rechts. Seit einem Tage heftige Kopfschmerzen und starkes Stechen im rechten Ohr und heftiger Schwindel mit deutlichem Drehgefühl. Einmal Erbrechen. L. O.: Trommelfell und Funktion normal. R. O.: Anscheinend im hinteren Trommelfellsegment eine adhärente Narbe. Das Trommelfell ist gerötet, geschwollen und mazeriert. Die Narbe ist durch die Einziehung und Adhärenz zu erkennen, während die übrigen Partien des Trommelfells vorgewölbt sind. Taub für Sprache und Stimmgabeln. Weber links, Rinne ∞ —, Schwabach verkürzt. Spontaner Nystagmus dritten Grades nach links. Kalorisch vollständig unerregbar. Kein Fistelsymptom. Warzenfortsatz an der Spitze, über dem Antrum und in der Sinusgegend druckempfindlich. Jugularisgegend frei. Nackenwirbelsäule druckempfindlich, aber aktive und passive Bewegungen möglich. Pupillen gleich weit, reagieren auf Licht und Akkommodation gut. Alle Reflexe anscheinend gesteigert. Dermographie vorhanden. Kein Kernig. Keine Ataxie. Keine groben Sensibilitätsstörungen. Temp. 37·4. Puls 104. Interner Befund (Dr. Biach): Links alte pleuritische Schwarte. Augenbefund (Dr. O. Ruttin) normal. Lumbalpunktat klar, unter hohem Druck.

Nach diesem Befund mußte ich annehmen, daß es sich entweder um eine eitrige Labyrinthitis mit beginnender Meningitis oder um eine tuberkulöse Meningitis mit Exsudat im rechten inneren Gehörgang handeln könnte. Ich nahm daher am 5. I. die Probeaufmeißelung vor. Der Warzenfortsatz war pneumatisch. Der vorgelagerte Sinus wird freigelegt und ist normal. Im Antrum spärliche Granulationen, so daß man den Eindruck einer akuten Otitis bekommt. Trotzdem mit Rücksicht auf das Trommelfellbild und zur Gewinnung einer Übersicht über die Labyrinthwand Radikaloperation. Inspektion der Labyrinthwand unter Tonogenwirkung, keine besonderen Veränderungen nachweisbar. Nach diesem geringen Befund bei der Operation neigte ich eher der Diagnose tuberkulöse Meningitis zu und sah von der Labyrinthoperation ab. In den nächsten 2 Tagen klingt der Nystagmus vollständig ab und Pat. fühlt sich ziemlich wohl. Am dritten Tage (8. I.) Temp. 37·8. Am 9. I. erhalten wir den Befund des Lumbalpunktates. Derselbe ist negativ. Am 11. I. Verbandwechsel. Die Wunde ist rein. Pat. hört, mit Lärmapparat geprüft, Konversationssprache ad conch. sehr gut. Weber rechts. Mittlere Gabel vor dem Ohr gut gehört. Rinne —, C_1 0, c^4 +. Kein spontaner Nystagmus. Kein Fistelsymptom. Kalorische Reaktion prompt. Bei Rückbeugung und langsamem Augenschluß leichte Facialparese, die bei gewöhnlicher Prüfung nicht zu sehen ist. 12. I. Facialparese ausgesprochen, aber Pat. kann das Auge schließen, nur etwas schwächer,

Digitized by Google
Original from UNIVERSITY OF CALIFORNIA
Generated on 2019-10-24 13:02 GMT / http://hdl.handle.net/2027/uc1.b3252760
Public Domain in the United States, Google-digitized / http://www.hathitrust.org/access_use#pd-us-google

Mundfacialis ganz leicht paretisch. Pat. hört durch den Verband (mit Lärmapparat geprüft) gut. Kein Nystagmus. Wohlbefinden.

Gegenwärtiger Befund: normale Heilung.

Es handelte sich also in diesem Falle um eine diffuse seröse Labyrinthitis im Anschluß an eine akute Otitis. Interessant ist, daß der Knabe zunächst ein so schweres Krankheitsbild bot, daß man an eine beginnende Meningitis denken konnte. Interessant ist der plötzliche vollständige Funktionsverlust, das Aufhören des spontanen Nystagmus schon nach 2 Tagen und die rasche Wiederkehr der Funktion nach 5 Tagen, ferner das Auftreten der Facialparese am fünften Tage.

Ich habe Ihnen vor einiger Zeit einen ganz ähnlichen Fall gezeigt, bei dem ebenfalls am zweiten Tage einer akuten Otitis bei noch serösem Exsudat in der Trommelhöhle es zu einer serösen Labyrinthitis mit vollständigem Funktionsverlust des entsprechenden Labyrinths gekommen war. Vor einigen Tagen habe ich diesen Knaben wieder untersucht und konnte konstatieren, daß er auf dem damals erkrankten Ohr noch vollständig taub und kalorisch unerregbar ist.

Es ist sehr interessant, diese beiden im Beginne so überaus ähnlichen Fälle bezüglich des funktionellen Endresultates miteinander zu vergleichen. Sie stellen wohl die beiden Endglieder in der Kette der verschieden schweren serösen Labyrinthiden vor.

Diskussion.

Alexander: Wie lange waren die Labyrinthsymptome vor der Operation vorhanden?

Ruttin: Pat. war bis zum Tage ante operat. vollständig gesund und plötzlich ertaubt mit typischen Vestibularsymptomen und Verlust der Reaktion.

Alexander: Die Labyrinthitis serosa bezeichnen wir als solche besonders mit Rücksicht auf den Verlauf und Ausgang. Wenn also in dem vorher zitierten Falle der Pat. dauernd taub bleibt, dann würde ich sagen, daß das keine Labyrinthitis serosa war. Hier (in dem anderen Falle) ist die Labyrinthfunktion wieder zurückgekehrt; das wäre also eine Labyrinthitis serosa.

Ruttin: Bezüglich des ersten Falles möchte ich erwähnen, daß ich ja damals gesagt habe, daß diese Symptome (Taubheit, Verlust der kalorischen Reaktion und die entsprechenden Vestibularsymptome) zu einer Zeit eingetreten sind, wo das Exsudat noch nicht in der Trommelhöhle eitrig war. Also konnte ich nicht gut annehmen, daß in dem Falle am selben Tage, wo die Otitis noch nicht eitrig war, die Labyrinthitis schon eitrig war, und habe damals daher eine seröse Labyrinthitis angenommen. Übrigens nimmt auch Voss in seinen Fällen, wo akute Otitis vorgelegen hat, eine seröse Labyrinthitis an.

Alexander: Meine Diskussionsbemerkung hat auch den Fällen von Voss gegolten. Wir selbst bringen uns um den Wert der klinischen Diagnose der Labyrinthitis serosa, wenn wir sie auf die Fälle von dauernder Ertaubung ausdehnen wollen. Es ist ja fraglich, ob im anatomischen Sinne eine seröse Labyrinthitis vorliegt. Aber die seröse Labyrinthitis fassen wir klinisch auf als eine Erkrankung, die mit vollständiger Restitutio ad integrum endigt und auf der Höhe der Erscheinungen mit Ausschaltung des Cochlear- und Vestibularapparates einhergeht. Wenn wir das klinische Bild der Labyrinthitis serosa verwischen, so entwerten wir die Diagnose. Ich möchte daher sagen, daß

Generated on 2019-10-24 13:02 GMT / http://hdl.handle.net/2027/uc1.b3252760
Public Domain in the United States, Google-digitized / http://www.hathitrust.org/access_use#pd-us-google
Digitized by Google
Original from UNIVERSITY OF CALIFORNIA

auch Voss nicht recht tut, wenn er die Fälle, die mit Taubheit geendet haben, als seröse Labyrinthitis bezeichnet.

Politzer: Ich möchte nur bezüglich der Bemerkung, daß es Ruttin auffällt, daß zur selben Zeit, wo die Otitis eingesetzt hat, auch die Labyrinthitis einsetzte, erwähnen, daß ich selbst zuerst die Panotitis beschrieben habe, wo die Erkrankung ziemlich gleichzeitig einsetzt.

Bondy: Ich glaube, daß die Fälle von Voss doch als seröse Labyrinthitis aufzufassen sind, und zwar scheint mir der Umstand dafür zu sprechen, daß die einfache Aufmeißelung genügte und die Wundhöhle in normaler Zeit verheilte. Ich kann mir nicht vorstellen, daß dies der Fall gewesen wäre, wenn ein eitriger Einbruch durch die Labyrinthwand stattgefunden hätte.

Politzer bemerkt, daß er nicht behauptet habe, daß eine Panotitis vorliegt, sondern daß Fälle vorkommen können, wo gleichzeitig in beiden Teilen des Gehörorgans die Erkrankung auftritt.

Frey: Zu den Ausführungen Bondys muß ich bemerken, daß die Abwesenheit eines von der Trommelhöhle aus die Labyrinthwand oder ein Fenster perforierenden Eiterdurchbruches noch nicht einen Gegenbeweis gegen eine eitrige Labyrinthitis darstellt. Man kann sich nicht nur vorstellen, daß es auch ohne Durchbruch zu einer kollateralen Exsudation im Labyrinthe kommt; ein solcher Fall ist ja anatomisch von Kollegen O. Mayer veröffentlicht worden. Wenn es sich dann auch nur um wenig infektiöse Vorgänge im Labyrinthe handelt, ist er doch auch mit Bezug auf die Folgen als eine eitrige Labyrinthitis zu betrachten. Die hier zutage getretene diagnostische Unsicherheit wird solange bestehen müssen, als wir die Diagnose „Labyrinthitis serosa" nur a posteriori stellen, dann nämlich, wenn die Funktion nicht vollkommen ist respektive sich wieder einstellt.

Bárány: Ich glaube, daß die sichere Unterscheidung zwischen seröser und eitriger Labyrinthitis schon deshalb unmöglich ist, weil wir noch gar nicht wissen, ob die seröse Labyrinthitis nur auf toxischer Grundlage beruht oder auf einer abgeschwächten Infektion. Die Diagnose vom Ausgange einer Erkrankung abhängig zu machen, wie dies Herr Prof. Alexander tun will, scheint mir aber sehr bedenklich, weil derartige Bestrebungen in der ganzen Medizin immer wieder mit negativem Erfolge wiederkehrten. Man muß sich eben immer an das ganze klinische Bild halten, und deshalb ist wohl der von Ruttin beschriebene Fall, der in Ertaubung ausging, ebenfalls als seröse Labyrinthitis zu bezeichnen.

Ruttin: Ich glaube, daß man die Frage doch so fassen kann, daß man seröse Labyrinthitis annimmt, wenn die Funktion nicht vollständig zugrunde gegangen ist. Es ist aber selbstverständlich, daß die seröse Labyrinthitis nur ein Bindeglied sein kann. Am besten sehen wir das in den Fällen, wo sie nach Labyrinthfisteln entsteht; da ist sie das Bindeglied zwischen der circumscripten und der diffusen eitrigen Labyrinthitis. Wir können von der Natur gar nicht verlangen, daß sie die Grenze so scharf zieht. Es ist selbstverständlich, daß es Fälle gibt, die in die eitrige Labyrinthitis hineinfallen, und solche, die an der Grenze stehen. Es wird auch solche Fälle geben, wenn sie auch sehr selten zu diagnostizieren sein dürften, wo die Funktion erlischt. Als „seröse" können wir sie dann diagnostizieren, wenn irgend etwas von der Funktion erhalten ist, während wir bei den Fällen, wo alle Labyrinthfunktionen erloschen sind, gewöhnlich eine eitrige Labyrinthitis annehmen können und diese auch in den meisten zur Sektion gekommenen Fällen histologisch nachweisen können. Trotz-

Digitized by Google
Original from UNIVERSITY OF CALIFORNIA
Generated on 2019-10-24 13:03 GMT / http://hdl.handle.net/2027/uc1.b3252760
Public Domain in the United States, Google-digitized / http://www.hathitrust.org/access_use#pd-us-google

dem gibt es Umstände, die einem zwingen, auch bei erloschener Funktion eine seröse Labyrinthitis anzunehmen, wie in meinem erstvorgestellten Falle. Wenn ich nicht irre, war der Fall W. L. von Prof. Alexander auch taub, und er nimmt auch eine seröse Labyrinthitis an. Die Panotitis (Politzer) habe ich nicht zitiert, weil ich in der letzten Sitzung die Fälle von Alt und Politzer zitiert habe.

Alexander: Ich glaube, es ist gut, wenn wir das Thema zu Ende führen; gerade wegen des Falles von Ruttin. Ich habe nicht gesagt, daß ich die Diagnose von dem klinischen Ausgange allein abhängig mache. Das Wesentlichere ist der Verlauf: Die Labyrinthitis serosa ist eine Labyrinthitis, die im Verlaufe von einer Woche abgelaufen ist. Was nun die Fälle selbst betrifft, so habe ich 2 Gruppen von seröser Labyrinthitis unterschieden: die im Verlauf von chronischen und die im Verlauf von akuten und subakuten Otitiden. Wenn die Labyrinthitis an einem ganz normalen Labyrinth (zumeist bei akuter Otitis) verläuft, endet sie mehr weniger mit restitutio ad integrum. Beim Auftreten der Labyrinthitis serosa an einem vorher regenerativ veränderten Labyrinth ist dagegen zu befürchten, daß sich an die Labyrinthitis serosa schleichend eine Ertaubung anschließt.

Ruttin: Gegen die Auffassung von der Dauer als Grundlage der Bezeichnung muß eingewandt werden, daß auch die eitrige Labyrinthitis nur solange die Symptome macht wie die seröse; in der Regel dauern auch diese Symptome zwischen 3—14 Tagen. Das dürfte wohl auch nicht als Grundlage für die Beurteilung gebraucht werden, sondern meiner Ansicht nach muß man doch die Funktion, das Zurückbleiben eines funktionellen Restes als beurteilenden Faktor nehmen.

IV. E. Ruttin: **Rechtsseitige chronische Mittelohreiterung, Cholesteatom, Extraduralabsceß, Meningitis, Operation, Heilung.**

A. V., 19jähriges Dienstmädchen, aufgenommen am 10. X. 1911. Anamnese: Seit 1 Jahr nach Schnupfen Ohrenfluß rechts, seit 14 Tagen Schmerzen und Ohrensausen; seit 2 Tagen Fieber, rechtseitiger Kopfschmerz, Schwere im Kopf. Kein Schwindel, kein Schüttelfrost. Status praesens: L. Ohr normal. R Ohr: Totaldestruktion, Cholesteatom. Konv.-Spr. $1^1/_2\,m$, Weber rechts, Rinne negativ, Kopfknochenleitung nahezu normal, C_1 verkürzt, c^4 verkürzt. Kein spontaner Nystagmus, Fistelsymptom positiv, typisch; kalorische Reaktion prompt. Reflexe normal, Nacken etwas steif, Halswirbelsäule etwas druckempfindlich, Kernig positiv, Dermographie positiv, zeitweise Apathie, zeitweise Unruhe. Fundus (Dr. O. Ruttin) normal. Temp. 39·6, Puls 76. Am selben Tage Operation (E. Ruttin): Proc. mast. sklerotisch, im Antrum ein großes Cholesteatom, das den Knochen in großem Umfange zerstört hat. Die Dura der mittleren Schädelgrube liegt nicht frei, aber ein kleiner, verfärbter Knochenkanal leitet bis zu ihr. Zwischen Knochen und Dura reichlich freier Eiter angesammelt (geschlossener Extraduralabsceß). Freilegung der Dura in großem Umfange; sie ist grüngelb, an einer Stelle vollständig nekrotisch. Man erreicht erst ganz vorne vor der Jochfortsatzwurzel gesunde Dura.

Typische Radikaloperation: Incision in den Schläfelappen negativ, Hirnprolaps. Lumbalpunktat klar, unter mäßigem Druck, enthält keine Bakterien. 15. X. Verbandwechsel. Dura mißfärbig, kein Eiter; die übrige Wunde gut. Konv.-Spr. $^1/_2\,m$, mittlere Stimmgabel vor dem Ohre gut gehört, C_1 0, c^4 +. Kein spontaner Nystagmus, kalorische Reaktion prompt. Im übrigen das Bild einer ausgesprochenen Meningitis, das sich vom Operationstage bis heute immer

Generated on 2019-10-24 13:03 GMT / http://hdl.handle.net/2027/uc1.b3252760
Public Domain in the United States, Google-digitized / http://www.hathitrust.org/access_use#pd-us-google
Digitized by Google
Original from UNIVERSITY OF CALIFORNIA

mehr entwickelt hat: Nackenstarre, sehr heftige Kopfschmerzen, Unruhe, gesteigerte Reflexe, Abdomen eingezogen, Dermographie +, Kernig ausgesprochen. Temp. bis 20. X. zwischen 37—39°. Vom 20. X. angefangen auffallende Besserung des Zustandes. Die Pat. ist am 22. X. bereits entfiebert, steht auf und scheint außer Gefahr zu sein. Während des jeden zweiten Tag vorgenommenen Verbandwechsels bildet sich der Hirnprolaps stärker aus, bis er ungefähr die Größe einer Kirsche erreicht hat. Er ist aber mit grauroten Granulationen bedeckt, nicht mißfärbig, nicht eitrig. Am 18. XI. plötzlich wieder heftiger Kopfschmerz, starker spontaner Nystagmus zur kranken Seite, Schwindel, Erbrechen. Temp. normal, Puls 100. Hörvermögen (mit Lärmapparat geprüft) gut erhalten, kalorische Reaktion typisch.

Augenhintergrund (Dr. O. Ruttin): Beiderseits ziemlich frische Stauungspapille. Rechts ist die Schwellung bedeutender als links, in der Umgebung des Opticus Exsudat.

Neurologischer Befund (Prim. Infeld): Außer der vorwiegenden rechtsseitigen Klopfempfindlichkeit des Schädels und den Gleichgewichtsstörungen negativer Befund. Bei geschlossenen Füßen schwankt Pat. (bei geschlossenen wie bei offenen Augen) nach hinten, beim Gehen mit offenen Augen kein Schwanken. Beim Gehen mit geschlossenen Augen regelloses Schwanken. 23. XI. Spontanes Vorbeizeigen des rechten Armes nach außen. Links kalt ausgespritzt zeigt der r. Arm nicht vorbei, der l. Arm typisch vorbei. Links heiß ausgespritzt typisches Vorbeizeigen beider Arme nach rechts. Spontanes Fallen nach rechts, aber auch nach hinten und links. Während des Nystagmus nach links Fallen nach rechts, Veränderung durch Veränderung der Kopfstellung nicht deutlich. Während des Nystagmus nach rechts Fallen nach links; Veränderung durch die Veränderung der Kopfstellung nicht deutlich.

Neurologischer Befund: Mehr Kopfschmerzen, doch ist die Pat. nicht benommen und völlig aufmerksam. Der Nacken frei beweglich, die obersten Wirbel empfindlich. Da der Verdacht auf Kleinhirnabsceß nahelag, legte Ruttin die hintere Schädelgrube frei, fand aber die Dura normal. Infolgedessen wurde die Dura daselbst nicht incidiert, dagegen der Hirnprolaps nochmals punktiert. Die Lumbalpunktion ergab klare Flüssigkeit, die aber nach 12 Stunden bei 37° grampositive und gramnegative Kokken zeigte (Doz. Bartels). Am 24. XI. bekam nun die Pat. einen Anfall vom Typus eines Jacksonschen Anfalls mit tonisch-klonischen Krämpfen der rechten Seite. Solche Anfälle wiederholten sich noch viermal in den nächsten 3 Wochen; am 16. XII. trat der letzte Anfall auf, der bereits sehr schwach war und nur mehr in einer vorübergehenden Bewußtlosigkeit bestand. Die Pupillen waren weit und reagierten schwach, die Reflexe waren erloschen. Puls 140. Nach ungefähr einer Viertelstunde war Pat. wieder bei Bewußtsein, ohne daß es zu einem regelrechten Anfalle gekommen wäre. Heute zeigt Ruttin die Pat. in blühendem Zustande. Die retroauriculäre Wunde ist geschlossen, die Wundhöhle epidermisiert.

Der Fall bietet eine Reihe von Symptomen, die sich schwer unter einem einzigen Krankheitsbilde vereinigen lassen. Am ehesten könnte es sich um eine Meningitis mit circumscripten Herden gehandelt haben (eitriges Lumbalpunktat, rechtseitige Eiterung, Jacksonanfälle mit rechtseitigen tonisch-klonischen Krämpfen, also auf einen linksseitigen Herd hindeutend, Stauungspapille!).

V. E. Ruttin: **Rechtseitige chronische Mittelohreiterung, Cholesteatom, Sinusarrosion. Operation, Heilung.**

Digitized by Google
Original from UNIVERSITY OF CALIFORNIA
Generated on 2019-10-24 13:03 GMT / http://hdl.handle.net/2027/uc1.b3252760
Public Domain in the United States, Google-digitized / http://www.hathitrust.org/access_use#pd-us-google

M. B., 13 Jahre alt, aufgenommen 10. I. 1912. Anamnese: Die Mutter gibt an, daß das Kind seit 4 Wochen alle Abende Fieber und Schüttelfröste habe. Angeblich rinnt das r. Ohr seit 8 Tagen. Der Fluß ist unter Schmerzen aufgetreten. Kein Schwindel, kein Erbrechen. Status praesens: L. Ohr normal. R. Ohr: Kleine, zentrale Perforation mit pulsierendem fötiden Eiter, Trommelfell gerötet, ohne Details. Proc. mast. etwas druckempfindlich. Konversationssprache gut gehört, Weber rechts, Rinne negativ, Kopfknochenleitung verlängert, C_1, c^4 +. Kein spontaner Nystagmus, kein Fistelsymptom, kalorische Reaktion typisch. Pat. hustet, hat Seitenstechen rechts. Interner Befund vom 4. I.: Dämpfung rechts hinten unten, daselbst in einem Bezirke von Handtellergröße reichlich großblasiges Rasseln, kein Sputum. Vom 5. I. ab sehr kopiöses Sputum. Diagnose der internen Klinik: Lungenabsceß. Pat. wird am 10. I. auf die Ohrenklinik transferiert. 10. I. Operation (E. Ruttin): Nach dem Hautschnitt erfolgt sofort eine so heftige Blutung, daß Ruttin fast nicht imstande ist, sie zu stillen. Nach Tamponade konnte Ruttin endlich konstatieren, daß die hintere knöcherne Gehörgangswand, durch ein Cholesteatom zerstört, fehlt. Nach Ausräumung desselben unter fortdauernder Blutung fand Ruttin den Sinus an einer Stelle arrodiert. Typische Durchführung der Radikaloperation. Unterbindung der Jugularis. Am nächsten Tage beiderseits Stauungspapille mit reichlichem Exsudat auf dem Sehnerven (Dr. O. Ruttin). Das Fieber blieb noch bis 24. I. bestehen und sank dann zur Norm ab. Gegenwärtig ist die Pat. entfiebert und geht der Heilung entgegen.

Das Interessante in diesem Falle ist die spontane Arrosion des Sinus. Der Umstand, daß schon 4 Wochen vorher Fieber und Schüttelfröste bestanden haben und daß bereits am Tage nach der Operation eine Stauungspapille konstatiert wurde, die jedenfalls mehr als einen Tag alt war, läßt darauf schließen, daß diese Arrosion des Sinus vielleicht dadurch zustande gekommen ist, daß eine bereits bestehende Thrombose zerfiel und durch den Zerfall der Sinuswand der Sinus eröffnet wurde. Allerdings ließe sich auch die Möglichkeit nicht ganz von der Hand weisen, daß das Cholesteatom den Sinus von außen arrodiert hat.

VI. Ernst Urbantschitsch: **Meningitis serosa (?) bei acuter postoperativer Labyrinthitis.**

Die 17jährige Pat. ist seit ungefähr 2 Jahren links schwerhörig; Mitte Oktober 1911 trat links, Anfang November rechts eine Mittelohreiterung auf, die linkerseits solche Dimensionen annahm, daß am 14. Dezember die Vornahme der Radikaloperation nötig war; bei dieser erwiesen sich Hammer und Amboß cariös, die Paukenhöhle mit Granulationen erfüllt.

15. XII.: Nystagmus zur nicht operierten Seite; Gehör vorhanden (mit Lärmapparat geprüft). Verbandwechsel, danach Erbrechen. Nachts schlaflos.

16. XII. Nystagmus nach rechts zunehmend, Hörvermögen noch vorhanden.

17.—20. XII. Zustand im gleichen.

21. XII.: Der starke spontane rotatorische Nystagmus nach rechts verschwindet bei heißer (48°) Ausspritzung des linken Ohres nicht. Hörvermögen erloschen. Nackensteifigkeit und Nackenschmerz. Babinski. Kein Kernig.

14.—23. XII. Subfebrile Temperaturen. Kein Fistelsymptom.

23.—27. XII.: Pat. bekommt öfters im Tag Anfälle, bei denen der Kopf stetig nach rückwärts geworfen wird, hiebei Schreikrämpfe, zirka 6—7 Minuten dauernd, anscheinend mit intensiven Kopfschmerzen; auch in den anfallsfreien Zeiten ist Pat. nie schmerzfrei; Am 25. XII. hohes Fieber (39·3°).

Generated on 2019-10-24 13:03 GMT / http://hdl.handle.net/2027/uc1.b3252760
Public Domain in the United States, Google-digitized / http://www.hathitrust.org/access_use#pd-us-google
Digitized by Google
Original from UNIVERSITY OF CALIFORNIA

26. XII.: Fieber, Nackensteifigkeit, starke linksseitige Kopfschmerzen, spontaner, rotatorischer Nystagmus nach links. Temperatur: 38·9°.

27. XII.: Spontaner Nystagmus nach links in unverminderter Stärke. Da bei dem ausgeschalteten Labyrinth der Nystagmus nach links nur zentralen Ursprunges sein konnte, vollführte ich die Labyrinthoperation nach Neumann mit der Absicht, nach einem eventuell vorhandenen Kleinhirnabszeß zu fahnden. Bei der Operation zeigte sich die Dura der mittleren Schädelgrube, die bei der Totalaufmeißlung der Mittelohrräume in Linsengröße freigelegt worden war, auffallend stark vorgewölbt bei reichlich freiem Eiter und schlaffen Granulationen in der Wundhöhle. Hingegen erwies sich die Kleinhirndura normal, so daß ich mich nicht entschließen konnte, bei dem Mangel sonstiger Kleinhirnabszeß-Symptome dieselbe zu incidieren.

28. XII.: Pat. fühlt sich bedeutend wohler. Der spontane rotatorische Nystagmus nach links ganz verschwunden. Keine Anfälle mehr.

29. XII.: Kopfschmerzen nur gering. Nackensteifigkeit bedeutend weniger.

30. XII.: Gute Beweglichkeit des Kopfes, Nackensteifigkeit fast ganz verschwunden. Besserung stetig fortschreitend.

16. I. 1912.: Aufmeißlung des rechten Wangenfortsatzes.

29. I.: Pat. befindet sich sehr wohl, ist schmerzfrei, geht den ganzen Tag herum, verrichtet Arbeiten; Wundheilung normal.

Epikrise: Im Anschluß an eine Radikaloperation tritt eine postoperative Labyrinthitis auf, die zur völligen Aufhebung der Labyrinthfunktion führt. Nach deren Ausbildung kommt es zu meningitischen Symptomen, ohne daß das Bild einer ausgesprochenen Meningitis vorliegt; dabei tritt plötzlich starker spontaner rotatorischer Nystagmus gegen das operierte Ohr auf, der nur als zentraler aufgefaßt werden kann. Da in den meisten derartigen Fällen ein Kleinhirnabszeß vorliegt, mußte zunächst daran gedacht werden; der Operationsbefund spricht jedoch dagegen. Es wird daher bloß die Labyrinthoperation nach Neumann ausgeführt. Nach dieser verschwinden alle beängstigenden Symptome und Pat. wird der Heilung zugeführt. Die erwähnten Erscheinungen, der Verlauf wie der Ausgang sprechen für eine seröse Meningitis.

VII. Bondy demonstriert das Präparat eines **Schläfelappenabszesses mit konsekutiver Konvexitätsmeningitis und Arrosion eines subarachnoidealen Gefäßes.**

Der 61jährige Pat. war mit folgenden Symptomen eingeliefert worden: sehr reichliche fötide Eiterung aus dem rechten Ohre, Apathie, rechtsseitige Kopfschmerzen, Deviation conjugée, Puls 72 bei 38·5° Temperatur, Kernig und Babinsky positiv, Hemiparese links. Diagnose: Abszeß im rechten Schläfelappen und beginnende Meningitis. Bei der sofort vorgenommenen Operation fand sich eine Fistel im Tegmen tympani, die in einen fast walnußgroßen Schläfelappenabszeß führte, der von einer dicken Kapsel ausgekleidet war. 4 Tage später erfolgte unter stetig zunehmender Somnolenz der Exitus. Bei der Obduktion fand sich neben dem vollständig entleerten Abszeß eitrige Leptomeningitis im Bereiche der Konvexität der Großhirnhemisphäre, Übergreifen der Entzündung auf das Rindengrau mit encephalitischen Blutungen an vielen Stellen, sackförmige Erweiterung eines subarachnoidealen Gefäßes an der Konvexität und Berstung der Wand mit Austritt von Blut in den Subduralraum, das in Form eines dicken Kuchens Konvexität und Basis des Stirnlappens überzieht. Ob das Extravasat für die Hemiparese verantwortlich zu

Digitized by Google
Original from UNIVERSITY OF CALIFORNIA
Generated on 2019-10-24 13:03 GMT / http://hdl.handle.net/2027/uc1.b3252760
Public Domain in the United States, Google-digitized / http://www.hathitrust.org/access_use#pd-us-google

machen ist, läßt sich natürlich nicht sagen, da dieselbe sowohl durch den Absceß als durch die Konvexitätsmeningitis viel leichter erklärt werden kann.

VIII. Ernst Urbantschitsch: **Narben-Carcinom im Perioste des Warzenfortsatzes.**

Der 60jährige Pat. K. K. erkrankte im März 1911 an einer Otitis media acuta mit starker Rötung und Vorwölbung des Trommelfells, doch ergab die Paracentese keinen Eiter in der Paukenhöhle. Infolge Zunahme der entzündlichen Erscheinungen im Gebiete des Warzenfortsatzes führte ich Mitte April die Aufmeißlung des Warzenfortsatzes aus; letzterer war mit schlaffen Granulationen erfüllt. Pat. ging es nach der Operation durch 3 Wochen sehr gut; dann traten heftige Kopfschmerzen auf, die an Intensität stetig zunahmen, so daß Pat. auf Anordnung eines Internisten eine Kohlensäure- und Sauerstoffbadekur in einem Badeort durchmachte. Im Verlaufe dieser Kur und der folgenden Wochen verlor Pat. allerdings seine Kopfschmerzen, dabei aber auch 25 *kg* an Gewicht, so daß der früher 117 *kg* schwere Pat. nunmehr bloß 92 *kg* wog.

Im August 1911 bestand Wohlbefinden; Schlaf und Appetit waren gut, es traten keine Kopfschmerzen mehr auf, Pat. war sehr agil.

Anfang Dezember 1911 begannen von neuem Kopfschmerzen, die an Intensität stetig zunahmen. Dabei bestand (schon seit Ende November) Schlaflosigkeit, die bis gegenwärtig anhält. Zu dieser Zeit (Anfang Dezember) trat auch eine etwa erbsengroße, weiche Geschwulst im oberen Teil der Operationsnarbe auf, die seit Weihnachten immer größer wurde und Anfang Jänner Walnußgröße erreichte. Die Haut darüber war in die Geschwulst nicht mit einbezogen, glatt, nicht gerötet, die ganze Umgebung druckempfindlich. Trommelfellbefund normal.

Ich nahm am 4. I. 1912 die operative Entfernung der Geschwulst vor. Hautschnitt entsprechend der Narbe. Die Haut ist allenthalben von dem Tumor gut abzulösen. Der Tumor gehört dem Periost an und läßt sich in toto entfernen: er zeigt eine glatte, gelblichweiße Oberfläche und ist von mäßig weicher Konsistenz. Der Knochen der Umgebung ist weißlich, bröcklig und läßt sich bis zum Sinus und zur Dura mit dem scharfen Löffel entfernen.

Mit Rücksicht auf das relativ rasche Wachstum der Geschwulst, das schlechte Allgemeinbefinden, die Abmagerung, die Knochenzerstörung etc. mußte schon während der Operation ein maligner Tumor angenommen werden. In Anbetracht des Sitzes (Periost) dachte ich vor allem an ein Sarkom.

Die histologische Untersuchung (Professor Stoerk) ergab jedoch ein Plattenepithelcarcinom.

Der Fall ist deshalb als ein seltener zu betrachten, da wir Narbencarcinome an dieser Stelle nur sehr selten beobachten können, da hier das epithellose Periost der Sitz der Geschwulst war — es mußten also bei der ersten Operation Epithelkeime aus der Oberfläche in die Tiefe verpflanzt worden sein, die hier zu wuchern begannen —, da die rapide Abmagerung dem Auftreten des Tumors um Monate vorausgegangen war, ohne daß die interne Untersuchung (Professor Ortner) in einem anderen Organ ein eventuell primäres Carcinom hätte nachweisen können, und endlich, da das Carcinom entfernt wurde, bevor es noch auf die Haut übergegriffen hatte, als kleiner, glatter Tumor ohne irgend eine Andeutung einer Exulceration, so daß makroskopisch nichts auf die Natur des Leidens hinwies.

Generated on 2019-10-24 13:03 GMT / http://hdl.handle.net/2027/uc1.b3252760
Public Domain in the United States, Google-digitized / http://www.hathitrust.org/access_use#pd-us-google
Digitized by Google
Original from UNIVERSITY OF CALIFORNIA

IX. F. Alt: **Bericht über Fälle von Übererregbarkeit des Vestibularapparates.**

M. H.! Ich möchte Ihnen heute über Fälle berichten, bei welchen der Vestibularapparat auf Reize verschiedener Art in ungewöhnlicher, stürmischer Weise reagierte, so daß ich von einer Übererregbarkeit des Vestibularapparates sprechen kann. Es fällt mir nicht ein, eine Hyperaesthesia vestibularis anzunehmen, wenn bei einem Pat., dessen Ohr mit nicht wohl temperiertem Wasser ausgespritzt wird, Schwindel und Nystagmus auftritt, oder wenn bei einem Versuch auf dem Drehstuhl nach einigen Umdrehungen sich heftiges Erbrechen einstellt. Das sind Reaktionen, die noch in den Bereich des Physiologischen gehören. An einer Reihe von typischen Fällen möchte ich ausführen, was ich unter Übererregbarkeit des Vestibularapparates verstehe. Ein jeder von Ihnen hat schon Pat. beobachtet, bei denen nach dem Politzerschen Verfahren leichter Schwindel auftrat. Diese Gleichgewichtsstörung kann namentlich dann ausgelöst werden, wenn infolge von akuter Tubenunwegsamkeit ein sehr geringer Luftdruck im Mittelohr besteht und plötzlich durch die Lufteintreibung eine Erhöhung des Druckes im Mittelohr herbeigeführt wird, der sich auch auf die Labyrinthflüssigkeit fortpflanzt. Ich habe vor zirka 10 Jahren bei einem 32jährigen Kollegen, der an chronischer Pharyngitis und einem Tubenmittelohrkatarrh litt, eine Lufteintreibung ausgeführt. Der Kollege stürzte vom Sessel, lag auf dem Boden, stieß mit Händen und Füßen um sich und schrie, daß sich das ganze Zimmer drehe. Dabei machte ich durchaus keine zu forcierte Lufteintreibung. Es hat ein schwacher Druck ausgereicht, um den überempfindlichen Vestibularapparat so zu reizen, daß sich Schwindel von größter Intensität einstellte.

Ein 50jähriger Beamter erschien in meiner Ordination mit folgenden anamnestischen Daten: Er sei bei weiland Prof. Gruber wegen eines Mittelohrkatarrhs in Behandlung gestanden. Lufteintreibungen dürfe man bei ihm nicht ausführen, da bekomme er stets heftigen Schwindel und Brechreiz. Er bitte, ihm Luft nur durch den Katheter einzublasen und die erste Pression des Ballons sehr schwach auszuführen, da er sonst vom Sessel falle.

Eine zweite Gruppe umfaßt jene Fälle, bei denen die Radikaloperation ausgeführt wurde und der laterale Bogengang frei liegt. Ich habe vor 6 Jahren eine 28jährige Beamtensgattin wegen Cholesteatoms links radikal operiert. Die Eiterung ist ausgeheilt, Attik und Antrum blieben in ihrer Konfiguration erhalten, der Bogengang ist deutlich sichtbar. Bei dieser Frau kommt es zeitweilig in der Operationswunde zu einer Epidermisabschilferung, die so unbedeutend ist, daß man nicht von einem Oberflächenrezidiv sprechen kann. Die Pat. kommt alle 6 Monate einmal zu einem Kontrollbesuch zu mir. Wenn ich die Epidermislamellen mit der Pinzette abhebe und hiebei in die Gegend des Bogengangs komme, tritt bei der Pat. lebhafter Schwindel, Nystagmus nach der gesunden Seite und Brechreiz auf. Ich muß die Lamellen mit Vaselinöl vorher erweichen, um das Auftreten dieser unangenehmen Symptome zu vermeiden. Vor 2 Jahren war die Pat. anläßlich eines solchen Kontrollbesuches bei mir. Ich entfernte in der Bogengangsgegend eine Epidermislamelle, es trat wie gewöhnlich Schwindel auf, der sich in etwa 20 Minuten verlor, so daß die Pat. sich nachhause begeben konnte. Sie war kaum 200 Schritte gegangen, da stürzte sie unter heftigem Schwindel nieder und erbrach. Die Rettungsgesellschaft mußte sie nachhause bringen, sie mußte durch 4 Tage das Bett hüten, hatte kontinuierlichen Schwindel und wiederholtes Erbrechen. Eine

Digitized by Google
Original from UNIVERSITY OF CALIFORNIA
Generated on 2019-10-24 13:03 GMT / http://hdl.handle.net/2027/uc1.b3252760
Public Domain in the United States, Google-digitized / http://www.hathitrust.org/access_use#pd-us-google

Stapesluxation konnte nicht erfolgt sein, da der Stapes seit Jahren in dickem, organisiertem Bindegewebe unsichtbar eingebettet lag. Eine Fistel des Bogenganges bestand nicht, eine frische Labyrinthitis ist nicht ausgelöst worden.

Vor 7 Jahren operierte ich ein damals 8 Jahre altes Mädchen radikal auf der linken Seite. Die Eiterung ist prompt ausgeheilt. Das Mädchen hat nie Vestibularsymptome dargeboten, sie hört auf der operierten Seite $2^1/_2$ *m* Flüstersprache. Vor einigen Wochen kam sie mit ihrer Mutter in meine Ordination, die Mutter klagte, daß das jetzt 15jährige Mädchen keinen Tanzunterricht nehmen könne. Wenn sie sich zweimal herumdrehe, so sei sie so schwindlig, daß sie sich mit geschlossenen Augen niedersetzen müsse. Ähnlich sei es ihr beim Turnen ergangen.

Einen interessanten Beitrag stellt eine Frau dar, die seit Jahren wegen einer linkseitigen Antrumeiterung in Behandlung steht und sich zur Radikaloperation nicht entschließen wollte. Bei jeder Ausspritzung des Ohres mit sorgfältigst temperiertem Wasser trat heftiger Schwindel auf, von dem sich die Frau erst nach mehreren Minuten erholte. Nach einer Ausspritzung mit der Hartmannschen Kanüle wurde sie von so heftigen Schwindelanfällen befallen, daß wir sie mit einem Wagen nachhause führen mußten; sie hat noch zwei Tage an heftigem Schwindel und Erbrechen gelitten. Das Fistelsymptom war bei ihr nicht nachweisbar. Ich habe die Frau vor 2 Wochen radikal operiert und keine Bogengangsfistel vorgefunden. Der Druck bei der Ausspritzung und nicht die Wassertemperatur hat die Gleichgewichtsstörungen ausgelöst.

Ich möchte an dieser Stelle erinnern, daß in unserer Gesellschaft wiederholt Fälle vorgestellt wurden von Fistelsymptom ohne Fistel und von schweren Gleichgewichtsstörungen und Nystagmus bei Druck auf den Tragus bei vorhandener Bogengangsfistel. Die Beobachtung solcher Fälle gehört nicht zu den Seltenheiten. Eine Andeutung von Hyperaesthesia vestibularis findet man bei den verschiedensten therapeutischen Maßnahmen am Gehörorgan, so das Auftreten von Gleichgewichtsstörungen bei der elektromotorischen Massage und schwere Vestibularsymptome beim Gelléschen Versuch.

Eine Überempfindlichkeit des Vestibularapparates kann ich nahezu täglich in der Arbeiter-Unfallversicherungsanstalt beobachten, und ich finde in den Akten des Schiedsgerichtes sowohl von Otologen als von den Neurologen des Schiedsgerichtes konstant den Ausdruck „Vestibularapparat übererregbar" verzeichnet. Sie müssen sich nur vorstellen, daß der durch Unfall verletzte Arbeiter sich durch Wochen in einem eingebildeten Kampf um die Rente befindet, Neurastheniker wird oder eine Unfallsneurose darbietet, immer von der Angst befallen, daß seine subjektiven Beschwerden keinen Glauben finden. Wenn man so einen Mann untersucht und ihm das Spekulum in das Ohr einführt, zuckt er zusammen, will man ein Schüppchen aus dem Gehörgang mit der Pinzette entfernen, so äußert der Mann lebhaften Schmerz. Wenn Sie bei ihm eine kalorische Prüfung ausführen, so fällt der Mann unter heftigem Schwindel und Erbrechen vom Sessel und bietet mitunter eine Bewußtseinsstörung dar. Das auslösende Moment für die Überempfindlichkeit des Vestibularapparates ist in diesen Fällen die Neurasthenie. Es wäre zu erwägen, ob die Gleichgewichtsstörungen, die wir bei katarrhalischen Prozessen des Mittelohres mitunter beobachten, die wir als Menièreschen Symptomenkomplex bezeichnen, nicht auch auf eine Übererregbarkeit des Vestibularapparates zu beziehen sind.

Generated on 2019-10-24 13:03 GMT / http://hdl.handle.net/2027/uc1.b3252760
Public Domain in the United States, Google-digitized / http://www.hathitrust.org/access_use#pd-us-google
Digitized by Google
Original from UNIVERSITY OF CALIFORNIA

Diskussion.

H. Frey: Es scheint fraglich zu sein, ob man Alt folgen soll, indem man diese Fälle, über deren Vorkommen gar kein Zweifel besteht, als Übererregbarkeit des Vestibularapparates oder übermäßige Reaktion auf Reize des Vestibularapparates bezeichnen solle. Es erscheint fast zweifellos, daß es in bezug auf die Dauer und Größe der Reaktion in erster Linie auf das Zentralnervensystem ankommt, wie dies schon Bárány in seiner ersten Publikation über die Untersuchungen des Nystagmus rot. beim Normalen hervorgehoben hat. Frey hat eine hierhergehörige Erfahrung gemacht, als er sich seinerzeit gemeinsam mit Hammerschlag mit den Drehuntersuchungen bei Taubstummen befaßte. Damals interessierten sie sich auch für die Besonderheiten des Drehungsnystagmus bei Normalen, die zu jener Zeit noch nicht gekannt waren. Doch verfügten sie damals über kein klinisches Materiale und suchten Versuchspersonen aus ihrem Freundeskreise zu akquirieren. Der erste Fall, ein Kollege, bekam aber schon nach wenigen Drehungen einen schweren Kollaps und litt mehrere Tage unter den Folgen. Deshalb setzten Frey und Hammerschlag ihre Versuche nicht fort, was sie bedauern, da sie sonst vielleicht schon vor 7 Jahren die erst später von anderen beschriebenen Nystagmusphänomene kennen gelernt hätten. Der betreffende Kollege erwies sich später als ein schwerer Neurastheniker mit ausgesprochen hysterisch-hypochondrischer Komponente, und dadurch war offenbar die übermäßige Reaktion erklärt. Ebenso verhält es sich mit den Unfallpatienten, ja, gerade diese sind ein Beweis dafür, daß es sich nicht um eine Übererregbarkeit des peripheren Apparates, sondern um eine übermäßige Reaktion von seiten des Zentrums handelt. Der Fall von Alt, wo eine Patientin mehrere Tage lang an Schwindel usw. litt, ist ja gar nicht anders zu erklären, als, wenn nicht ein pathologischer Prozeß im Labyrinth ablief, durch eine übermäßige Reaktion; denn die Erregung des peripheren Apparates kann doch nicht 4 Tage lang gedauert haben.

Ruttin: Der Fall, in dem bei Berührung des Bogenganges heftiger Schwindel auftrat, ist nicht ganz einwandfrei, wahrscheinlich lag eine Fistel vor, um so mehr, als Cholesteatomlamellen den Bogengang bedeckten. Ruttin hat einen Fall in Behandlung, den auch Frey kennt, bei dem ein großes Cholesteatom vorhanden war und die Berührung des Bogenganges heftigen Schwindel auslöste. Es war dies nichts anderes als das Fistelsymptom, das auch auf die gewöhnliche Weise auslösbar war. Man konnte damals unter der Cholesteatomlamelle deutlich einen blauschwarzen Punkt durchschimmern sehen. Das war die von der Cholesteatommatrix bedeckte Fistel. Bei Druck darauf bekommt die Pat. sofort typisches Fistelsymptom und dieses Verhalten ändert sich nicht seit 2 Jahren. Man kann sich absolut nicht vorstellen, daß der Druck auf den intakten knöchernen Bogengang Schwindel auslösen könnte.

Bezüglich der Fälle mit Fistelsymptom ohne Fistel muß bemerkt werden, daß diese Fälle nicht ganz klar sind, aber man weiß, daß doch viele davon Fisteln haben, und histologisch findet man oft (wovon man sich zum Beispiel nach der Untersuchung des Falles Ruttins von Fisteln ein Bild machen kann) doch eine minimale Arrosion, siebförmige Perforation der Wand usw.

Als übererregbar kann man die Fälle, die bei Druck auf den Tragus sofort ein heftiges Fistelsymptom bekommen, durchaus nicht bezeichnen, ganz im Gegenteil konnte Ruttin schon vor mehreren Jahren zeigen, daß solche

Digitized by Google
Original from UNIVERSITY OF CALIFORNIA
Generated on 2019-10-24 13:03 GMT / http://hdl.handle.net/2027/uc1.b3252760
Public Domain in the United States, Google-digitized / http://www.hathitrust.org/access_use#pd-us-google

Fälle bei Ausschaltung des Druckes normal oder untererregbar sind. Würde man einem normalen Menschen eine Fistel setzen, so würde er sicherlich sehr stark reagieren, da er noch ein intaktes Labyrinth hat. Diejenigen Fälle, die ceteris paribus nur ein schwaches Fistelsymptom zeigen, haben gewöhnlich ein bereits geschädigtes Labyrinth. Die Tramwayfälle gehören sicher nicht in diese Kategorie.

Die Fälle von Gellé kann man heute wohl nicht verwenden, da die Fälle nicht zu zählen sind, die damals mit Fistel mitgezählt worden sind und selbstverständlich die Untersuchung des Vestibularapparates gänzlich unzuverlässig war.

Bei den Fällen von Verletzungen, die Prof. Alt heranzieht, verhält es sich oft gerade umgekehrt. Ruttin hat eine große Zahl solcher Fälle gesehen und untersucht und schon vor 3 Jahren nachgewiesen, daß viele derselben mit sehr heftigen spontanen Schwindelanfällen und den von Alt hier angeführten Symptomen bei genauer objektiver Untersuchung, insbesondere mit der doppelseitigen kalorischen Ausspülung auf dem erkrankten Ohr untererregbar sind. Die spontanen Schwindelanfälle, die heftigen subjektiven Symptome haben mit der Übererregbarkeit gar nichts zu tun, da sie ja auf den physiologischen Reiz, wie eben ausgeführt, schwächer reagieren. Die subjektiven Erscheinungen sind rein traumatisch-neurotische Symptome: ja es ist sogar charakteristisch, daß derartige Verletzte mit traumatischer Neurose oder schwerer Neurasthenie bei der doppelseitigen Ausspülung Schweißausbruch, Blaßwerden etc. ohne den korrespondierenden Nystagmus bekommen. Der Fall mit viertägigem Andauern der Symptome ist nicht ganz klar. Er kann ganz gut nach der Behandlung eine Labyrinthitis bekommen haben; Alt hat ja doch weiter keine Mitteilung über die Funktion des Labyrinths gemacht.

Bárány: In den Fällen, die bei Lufteinblasung Schwindel bekommen, ist auch eine funktionelle Prüfung namentlich des Fistelsymptoms notwendig, um zu eruieren, ob tatsächlich eine Drucksteigerung bei ihnen Schwindel auslösen kann. Wenn das nicht der Fall ist (wie in einem Falle eigener Beobachtung), muß man wohl eher annehmen, daß die in das Ohr geblasene kalte Luft einen kalorischen Nystagmus erzeugt und die besondere Empfindlichkeit des Pat. für sehr geringe Grade von Nystagmus das Schwindelgefühl verursacht. Die Bezeichnung „Übererregbarkeit" scheint nicht zutreffend. Unter Übererregbarkeit kann man nur eine Steigerung der physiologischen Erregbarkeit verstehen, und dazu gehört in erster Linie eben eine Steigerung des vestibularen Nystagmus bei der Funktionsprüfung, das heißt beim Drehen und Ausspritzen. Eine derartige Übererregbarkeit existiert tatsächlich in den Fällen von Drucksteigerung in der hinteren Schädelgrube, wie dies Ruttin zuerst beschrieben hat. Die Fälle aber, auf die sich Herr Prof. Alt bezieht, kann man höchstens als abnorme Erregbarkeit bezeichnen. In dieser Beziehung gibt es noch viel zu erforschen und man ist noch weit entfernt davon, jeden Fall zu verstehen. Bárány teilt hierzu folgende Beobachtung mit: Ein Mann, der einen Schlag auf den linken Warzenfortsatz erhalten hatte, kam auf die Klinik mit der Angabe über Hörstörung und Schwindel. Bárány fand normale Trommelfelle und eine Herabsetzung des Gehörs im Sinne einer Laesio auris int. Nachdem Pat. schon längere Zeit in Beobachtung gestanden war, gab er eines Tages an, daß er beim Drehen des Kopfes nach links Schwindel bekomme, aber nur dann, wenn er einen hohen Kragen trage. Bárány konnte zuerst diese Angabe nicht verstehen, doch brachte der Pat. selbst die Lösung,

Digitized by Google
Original from UNIVERSITY OF CALIFORNIA
Generated on 2019-10-24 13:03 GMT / http://hdl.handle.net/2027/uc1.b3252760
Public Domain in the United States, Google-digitized / http://www.hathitrust.org/access_use#pd-us-google

indem er angab, daß der Kragen ihn an einer bestimmten Stelle am Halse drücke und dadurch Schwindel hervorrufe. In der Tat konnte Bárány durch Druck zwischen Warzenfortsatz und Unterkiefer einen sehr starken horizontalen und rotatorischen Nystagmus nach links erzeugen. Bárány dachte nun an eine Fraktur der Pyramide und Auslösung des Nystagmus durch Druck auf das Fragment. Bárány schloß daher, daß, wenn er das Fistelsymptom vom Gehörgang aus prüfen würde, ein umgekehrter Nystagmus auftreten würde. In der Tat erhielt er Nyst. rot. nach rechts bei Kompression und nach links bei Aspiration. Bárány nahm daher seine Vermutung für richtig an und demonstrierte den Pat. in der neurologischen Gesellschaft. Gelegentlich einer Demonstration in einem seiner Kurse fragte ihn nun ein Hörer, wie denn das andere Ohr sich verhalte. Bárány hatte in der Voraussetzung, daß dieses normal sei, das andere Ohr nie untersucht. Bei der Prüfung stellte sich nun heraus, daß das Phänomen, allerdings nur abgeschwächt, auch auf der anderen Seite auslösbar war. Eine weitere Untersuchung ergab, daß auch Kompression der Carotis am Halse Nyst. rot. auslöste. Pat. hatte einen positiven Wassermann und wurde antiluetisch behandelt. Dadurch erscheint Bárány seine für das Verhalten des linken Ohres gegebene Erklärung zweifelhaft und er muß den Fall als diagnostisch vollkommen unklar bezeichnen.

Ruttin: Alt verwechselt diese Fälle mit den wirklich übererregbaren, die man bisher nur bei Tumoren gesehen hat. Ruttin hat schon eine sehr große Zahl von Tumoren untersucht und, wie Bárány eben erwähnt hat, bei solchen oft Übererregbarkeit nachgewiesen. Diese besteht aber bei jedem physiologischen Reiz kalorisch und auch auf Drehung und ist außerordentlich leicht durch den entsprechend großen Nystagmus zu erkennen.

H. Neumann: Solche Fälle, wie sie Herr Prof. Alt hier mitgeteilt hat, hat jeder einzelne von uns zur Genüge gesehen. Die Kasuistik von Fällen dieser Art ist zahlreich. Viel wichtiger ist die Erklärung aller dieser Erscheinungen. Hierzu sind jedoch die Berücksichtigung des Nystagmus, die Art der Erregung sowie Daten über das Hörvermögen von wesentlicher Bedeutung. Ich hoffe, daß Herr Prof. Alt diese uns demnächst nachtragen wird.

Alt erwidert dem Kollegen Frey, daß allerdings die Neurasthenie bei Auslösung dieser Gleichgewichtsstörungen eine bedeutende Rolle spielen könne. Dem Kollegen Ruttin entgegnet der Vortragende, daß die Lamellen in der Gegend des Bogenganges im dritten Falle entfernt wurden, daß keine Bogengangsfistel bestand und daß keinerlei Moment für das Auftreten und Bestehen einer Labyrinthitis ermittelt werden konnte. Dem Kollegen Bárány erwidert Alt, daß die Abkühlung nach dem Politzerschen Verfahren nicht die Ursache für die Vestibularsymptome sein konnte, da in dem einen Falle bei schwachen Einblasungen durch den Katheter keine Gleichgewichtsstörung auftrat. In dem Falle, bei welchem Nystagmus, Schwindel, Brechreiz bei wohltemperiertem Wasser sich einstellte, war der leichte Druck der Ausspülung das auslösende Moment. Wenn Bárány die geschilderten Reaktionen als abnorme Erregbarkeit oder Überempfindlichkeit bezeichnet wissen will, so ist dies nur eine Wortklauberei, da eine abnorme Erregbarkeit immer im gesteigerten Sinne doch eine Übererregbarkeit darstelle, im übrigen hat der Vortragende nichts dagegen einzuwenden, statt der Bezeichnung „Übererregbarkeit" den Ausdruck „Überempfindlichkeit" zu wählen. Dem Kollegen Neumann entgegnet der Vortragende, daß er genauere Daten aus den Krankengeschichten nachtragen werde.

Digitized by Google
Original from UNIVERSITY OF CALIFORNIA
Generated on 2019-10-24 13:03 GMT / http://hdl.handle.net/2027/uc1.b3252760
Public Domain in the United States, Google-digitized / http://www.hathitrust.org/access_use#pd-us-google

Nachtrag zu der Sitzung vom 18. Dezember 1911:

Julius Meyer erwähnt in Diskussion zu Freys Vortrag „über die Beeinflussung der Schallokalisation durch Erregungen des Vestibularapparates“ (s. diese Monatsschr. 1912, pag. 45), daß er seine Versuche, die Schallokalisation zum Nachweis von Hördifferenzen zu benutzen (s. ibid., pag. 1) schon am 12. Oktober 1911 in der Abteilung des Herrn Doz. Frey begonnen und Mitte November 1911 Herrn Hofr. Politzer und Prof. Kreidl genauen Bericht über seine Simulationsproben gegeben habe. Zwischen diesen Versuchen und den Untersuchungen Reinhardts bestehe nicht die geringste Ähnlichkeit, was auch Hofr. Politzer zugegeben habe.

Verhandlungen der Dänischen oto-laryngologischen Gesellschaft.

77. Sitzung vom 1. November 1911.

Vorsitzender: Dr. Gottl. Kiär.
Schriftführer: Dr. Willaume-Jantzen.

I. E. Schmiegelow: **Beiträge zur Pathologie der Tumoren der Hirnbasis.**

Ich habe während des letzten Jahres 2 Pat. behandelt, welche die klinischen Zeichen eines Hirnbasistumors darboten; sie hatten beide Opticusleiden und bei der Röntgenaufnahme ließen sich deutliche Veränderungen der Schädelbasis nachweisen. Bei der Operation und späteren postmortalen Untersuchung wurde die klinische Diagnose im ersten Falle bestätigt, während sie sich im zweiten Falle falsch erwies.

1. 44jähriger kräftiger Mann wurde am 8. VI. 1911 aufgenommen; vor $5^1/_2$ Jahren Abschwächung des Sehvermögens; wurde damals in einer Augenklinik wegen Basisleidens behandelt; Augengrund damals normal, Sehstärke O. d. $^5/_6$, O. s. $^5/_{18}$; das Augenleiden hielt sich stationär. Vor 3 Monaten starke Schmerzen in der linken Schläfe, anfallsweise 5—6mal täglich auftretend; vor einem Monat wurde das Sehvermögen rechts beträchtlich herabgesetzt und ist jetzt auch links schlechter geworden. Ophthalmoskopisch wurde beiderseits Atrophie der temporalen Papillenhälfte nachgewiesen. Keine motorischen Störungen der Augen, keine Akromegalie, keine Störungen der übrigen Hirnnerven. Im Röntgenbild sah man die Sella turcica völlig zerstört, Proc. clinoideus verschwunden; Boden des Sinus sphenoidalis gesund. Am 10. VI. wurde perorale Intubation vorgenommen, die Nase wurde nach links aufgeklappt und Sinus sphenoidalis transnasal geöffnet; derselbe war sehr groß, die Decke von weichen Geschwulstmassen durchbrochen, welche mit scharfem Löffel und Zange entfernt wurden. In den zentralen Partien war die Geschwulst als ein typisches Peritheliom aufgebaut, während die peripheren Teile mehr den Charakter eines einfachen Duraendothelioms zeigten. Pat. befand sich während der ersten sieben Tage wohl, bekam aber dann eine diphtherische Infektion, welche sich hauptsächlich in der Trachea und den Bronchien lokalisierte und am 11. Tage nach der Operation den Exitus herbeiführte.

2. 24jähriger Mann wurde am 27. IX. 1911 mit der Diagnose: otogener Hirnabsceß aufgenommen. Er hatte bis vor einem Jahr rechtseitigen Ohrenfluß gehabt; $^3/_4$ Jahre hatte er an Schwindel, Erbrechen und Kopfweh gelitten, so

Generated on 2019-10-24 13:03 GMT / http://hdl.handle.net/2027/uc1.b3252760
Public Domain in the United States, Google-digitized / http://www.hathitrust.org/access_use#pd-us-google
Digitized by Google
Original from UNIVERSITY OF CALIFORNIA

daß er das Bett hüten mußte; seit Mai ist er blind, die Papillen sind weiß und atrophisch. Übrigens kein Leiden der Kopfnerven; Reflexe natürlich; Intelligenz ungetrübt. Otoskopie normal, Gehör gut, Wassermann negativ, Temperatur normal. Kalorischer Nystagmus konnte rechts nicht ausgelöst werden, links zweifelhaft. Im Röntgenbild zeigte sich die Gegend um die Sella turcica herum völlig deformiert; Proc. clinoideus ant. et post. sieht man gar nicht, die Höhlung ist abgeflacht, sehr langgestreckt, scheint im Verhältnis zur Orbita und der Pars petrosa tiefer zu liegen als gewöhnlich. Sinus sphenoidalis verwaschen und im hinteren Teil der Orbita vermißt man die gewöhnliche Zeichnung. In der Höhlung der Sella sieht man einen kirschgroßen Schatten, nach unten scharf begrenzt, nach oben unregelmäßig; nach hinten oben eine erbsengroße, aufgehellte Partie. Die Diagnose wurde auf einen Tumor gestellt, wahrscheinlich eine Cyste in der Gegend der Sella turcica, und als der jetzige Zustand völlig hoffnungslos erschien, bei einer Operation aber vielleicht etwas erreicht werden konnte, wurde dieselbe Operation vorgenommen wie im ersten Falle; es wurde jedoch nur klare Cerebrospinalflüssigkeit entleert und keine Cyste oder Geschwulst aufgefunden. $3^1/_2$ Stunden nach der Operation trat Exitus ein. Bei der Sektion wurde ein riesiger Hydrocephalus gefunden, welcher sämtliche Ventrikeln ausgespreizt hatte; die Gyri abgeflacht; ausgesprochene hydrocephalische Atrophie des Schädels vorhanden, vor allem von der Sella turcica, nirgends aber Neubildungen, und die Hypophysis war normal. Es ist von nicht geringem Interesse, zu sehen, daß ein einfacher Hydrocephalus internus dasselbe Röntgenbild zu geben vermag wie eine Geschwulstbildung in der Sella turcica und daß auch die übrigen klinischen Erscheinungen einander sehr ähnlich sein können. Der Hydrocephalus hat sich hier zu einem Zeitpunkte entwickelt, wo schon die Schädelknochen fest verlötet waren und deshalb einen größeren Widerstand geleistet haben als die weniger resistenten Knochen in der Gegend der Sella.

Diskussion.

P. Tetens Hald hatte vor einem Jahr einen Fall mitgeteilt, wo auch auf Grund der klinischen Befunde und vor allem des Röntgenbildes ein Hypophysistumor vermutet wurde, während der Tumor tatsächlich im Stirnlappen saß. Wie im zweiten Falle von Schmiegelow zeigte auch hier die Sektion, daß das Röntgenbild die Verhältnisse in der Sellagegend tatsächlich richtig wiedergegeben hatte. Gatte damals auch die einschlägigen Untersuchungen von Schüller und deren große Bedeutung für die Differentialdiagnose erwähnt.

Gottlieb Kiär: Bei der Diagnose von Hypophysistumoren sind die Ophthalmoskopie und die Röntgenaufnahme maßgebend; jedoch findet man gelegentlich auch Schädel, wo die Sella nur sehr wenig ausgehöhlt und ihre Hinterwand sehr wenig entwickelt ist; in solchen Fällen kann die Röntgenaufnahme leicht irreführen. Kiär möchte gerne wissen, wie sich bei dem ersten Pat. Schmiegelows die Schilddrüse verhielt.

H. E. Schmiegelow: **Fall von luetischer Fistelbildung zwischen Trachea und Oesophagus.**

31jährige Frau, 27. VI. 1911 aufgenommen, 22. IX. gestorben. Vor ein paar Monaten Schluckbeschwerden, alles kam wieder auf. Sie wurde in der medizinischen Poliklinik wegen Nervosismus mit Sondeneinführung und Galvanisation behandelt. Beim Trinken Hustenanfälle. Bei der Laryngoskopie nichts abnormes, bei Tracheoscopia directa Schleimhaut gerötet und geschwollen,

Digitized by Google
Original from UNIVERSITY OF CALIFORNIA
Generated on 2019-10-24 13:03 GMT / http://hdl.handle.net/2027/uc1.b3252760
Public Domain in the United States, Google-digitized / http://www.hathitrust.org/access_use#pd-us-google

stellenweise ulceriert, und zwar im ganzen Umfange des Lumens; nur die oberen 3—4 *cm* von der Trachea gesund; das Leiden scheint bis an die Bifurkation hinabzureichen. Bei der Oesophagoskopie normale Verhältnisse. Es wurde Jodkali-Quecksilberbehandlung instituiert. Am 4. VII. wurde 10 *cm* unterhalb der Stimmritze eine kammförmige Neubildung gefunden, offenbar das Granulationsgewebe am Rande eines ringförmigen Geschwürs. Die Geschwüre in der Trachea heilten allmählich, sie bekam aber wiederholte Bronchopneumonien, indem das Essen durch die Fistel in die Trachea hineingeriet. Es gelang nicht, den genauen Sitz der Fistel zu bestimmen, jedenfalls aber war er ein so tiefer, daß es unmöglich gewesen wäre, die Fistel durch eine Tracheofissur zu erreichen. Am 18. IX. bekam sie Schüttelfrost und starb am 21. IX. an einer Bronchopneumonie. Die klinische Diagnose wurde bei der Sektion bestätigt, indem eine tiefsitzende, federkielstarke Fistel von der Speiseröhre in die Luftröhre hinein führte.

III. E. Schmiegelow: **Fall von latenter Sinuitis ethmoidalis, mit Meningitis kompliziert.**

Ein 14jähriges Mädchen wurde am 21. VIII. 1911 eingeliefert; früher gesund; vor 4 Tagen hatte sie beim Baden den Kopf geschlagen und hatte später Schmerzen gehabt. Seit gestern stärkere Schmerzen, Unruhe, Benommenheit, Aufschreien und Jammern. Sie war bei der Aufnahme ganz benommen und bot das typische Bild einer Meningitis dar. Bei der Untersuchung von Nase und Ohren wurde nichts abnormes gefunden. Am folgenden Tage wurde bei Lumbalpunktur 30 cm^3 stark getrübte Flüssigkeit entleert, die Pneumokokken enthielt. Am 23. IX. Exitus. Bei der Sektion ausgesprochene Meningitis; keine Fissuren im Schädel. Im Felsenbein kein Eiter; in den rechtseitigen Ethmoidalzellen dagegen dicker, grünlicher Eiter, die linkseitigen Zellen normal. Es handelt sich demnach um eine akut entstandene, außerordentlich fulminant verlaufende Sinuitis ethmoidalis, wo eine eitrige Meningitis herbeigeführt wurde, noch ehe es möglich war, die Ursache derselben zu entdecken.

IV. E. Schmiegelow demonstrierte eine 23jährige Frau mit ausgesprochener **Hemiatrophia faciei,** die sich seit dem 15. Jahre entwickelt hatte. Es waren jetzt in 3 Sitzungen Paraffininjektionen vorgenommen worden, und zwar mit befriedigendem Erfolg.

V. E. Schmiegelow: **Demonstration eines Falles von Stenosis tracheae, mittelst der translaryngealen Drainfixationsmethode behandelt.**

Ein 5jähriges Mädchen war vor 3 Jahren tracheotomiert worden und hatte jetzt kurz vor der Aufnahme die Kanüle ausgerissen. Die Stenose wurde durch ein von der Vorderwand ausgehendes Diaphragma verursacht. Es war jetzt vor 6 Wochen der Kehlkopf geöffnet, das Diaphragma exzidiert und ein dickes Drain eingelegt worden, welches mittelst eines Silberdrahtes gesichert war. Das Kind hatte sich seitdem wohl befunden und das Drain sollte in den nächsten Tagen auf endolaryngealem Wege entfernt werden.

VI. E. Schmiegelow demonstrierte einen 54jährigen Mann, bei dem er vor 11 Monaten ein ausgedehntes **Carcinom im Boden der Mundhöhle** operiert hatte. Die Geschwulst wurde nach temporärer Resektion des Unterkiefers in der Mittellinie entfernt; das Resultat war ausgezeichnet und es ist bisher kein Rezidiv aufgetreten.

VII. L. Mahler: **Bronchoskopie bei vermutetem Fremdkörper.**

Digitized by Google
Original from UNIVERSITY OF CALIFORNIA
Generated on 2019-10-24 13:03 GMT / http://hdl.handle.net/2027/uc1.b3252760
Public Domain in the United States, Google-digitized / http://www.hathitrust.org/access_use#pd-us-google

Die beiden mitzuteilenden Fälle zeigen, wie berechtigt eine bronchoskopische Untersuchung sei, wo es sich darum handelt, festzustellen, ob in der Lunge ein Fremdkörper vorhanden sei oder nicht, und auch, wie ungefährlich ein solcher Eingriff ist, selbst wenn ein akuter Entzündungszustand vorhanden sein sollte. Die Bronchoskopie ist in allen Fällen indiziert, wo die Anamnese bestimmte Angaben über die Aspiration eines Fremdkörpers enthält und wo die übrigen klinischen Hilfsmittel entweder keine oder zweifelhafte Auskünfte gewähren. Es handelt sich in beiden Fällen um 6—8jährige Knaben, von denen der eine einen Zahnstumpf aspiriert zu haben meinte, während bei dem anderen der Verdacht des Vorhandenseins eines abgebrochenen Puppenfußes in der Lunge bestand. Bei beiden waren ein paar Tage nach der vermuteten Aspiration pulmonale Erscheinungen entstanden. In beiden Fällen wurde eine linkseitige Pneumonie nachgewiesen; im Röntgenbild Verdunklung der linken Lunge, aber kein dem Fremdkörper entsprechender Schatten. Es wurde in Narkose Bronchoskopie vorgenommen, bei der jedoch kein Fremdkörper entdeckt wurde. Beide Pat. vertrugen den Eingriff sehr gut und wurden nach Ablauf der Pneumonie mit normalem stethoskopischen Befund entlassen.

Jörgen Möller.

Bücherbesprechungen.

Bericht über die neuen Leistungen in der Ohrenheilkunde. Von Sanitätsrat Dr. Louis Blau, Spezialarzt für Ohrenkrankheiten in Berlin. Zehnter Bericht. 1909 und 1910. Verlag von S. Hirzel, Leipzig 1911.

Das Jahr 1911 hat zum Schlusse noch den bekannten und beliebten Blauschen Bericht gebracht, der uns über alles, was die Jahre 1909 und 1910 Neues in der Ohrenheilkunde gebracht haben, rasch orientieren soll. Ein besonderes Verdienst dieses Autors ist es, daß er nicht nur die in diesen Jahren erschienenen Originalartikel, sondern auch die Protokolle der einschlägigen Gesellschaften eingehend berücksichtigt — gewiß eine Notwendigkeit, da bei der heutzutage herrschenden Überproduktion von Publikationen die meisten, oft sehr interessanten kasuistischen Mitteilungen nicht mehr als selbständige Arbeiten veröffentlicht werden mögen. So können wir uns mit Hilfe dieses Buches rasch über die ungeheuer große, neueste Literatur sehr gut orientieren.

Der billige Preis von 4 Mark wird sicherlich für die weiteste Verbreitung dieses Buches wesentlich beitragen. E. Urbantschitsch.

Die Therapie der Wiener Spezialärzte. Herausgegeben von Dr. Otfried O. Fellner. (Urban & Schwarzenberg, 1912.)

Diese Sammelarbeit, die in gefälligem Format sich in der zweiten Auflage präsentiert, ist zu einem stattlichen Band von 660 Seiten herangewachsen. Die Otologie weist 4, die Laryngo-Rhinologie sogar 9 Vertreter auf.

Gleich im allgemeinen Teil bespricht Neumann im Kapitel „Dringende Operationen“ die Indikation zur Eröffnung des Warzenfortsatzes und macht in präziser Form den praktischen Arzt mit der Technik und den Komplikationen bekannt. Glas erläutert die Methodik der Fremdkörperextraktion aus dem Larynx, die Intubation, Laryngofissur, Skarifikation ödematöser Schwellungen im Larynxgebiete, Tracheoskopie und Tracheotomie. Derselbe Autor ist im speziellen Teil im Kapitel „Die Tonsillarerkrankungen und die

Generated on 2019-10-24 13:03 GMT / http://hdl.handle.net/2027/uc1.b3252760
Public Domain in the United States, Google-digitized / http://www.hathitrust.org/access_use#pd-us-google
Digitized by Google
Original from UNIVERSITY OF CALIFORNIA

Ulcera pharyngis“ vertreten. Dieser Abschnitt bringt eine schöne Arbeit Alexanders über Diagnose und Therapie der Hyperaemia labyrinthi, sowie aus der Feder Freys „Die Behandlung der Labyrintherkrankungen und der Otitis externa“. Die Abhandlung über chronischen Mittelohrkatarrh von Ernst Urbantschitsch werden den Spezialisten und den praktischen Arzt in gleicher Weise interessieren.

Von den Laryngologen begegnen wir überdies Chiari (Kehlkopfkatarrh), Grossmann (Empyem der Highmorshöhle, Hemikranie, Lues des Kehlkopfes, Tic douloureux), Hajek (Nasenbluten), Hutter (adenoide Vegetationen, Rhinitis der Kinder), Kahler (Nebenhöhleneiterung), Réthi (Lupus des Kehlkopfes, Tuberkulose des Kehlkopfes), Sonnenfeld (Tuberkulose des Kehlkopfes) und Weil (Epistaxis, Rhinitis, Nebenhöhleneiterung).

Bei dem großen Umfang der Materie haben sich die Vertreter der einzelnen Disziplinen einer präzisen, alles Beiwerkes baren Form bedienen müssen, dabei leicht faßlich dem praktischen Arzt Rechnung tragend; und diese Frage wurde von ihnen einwandfrei gelöst.

Allerdings mußte der dritte Abschnitt, die physikalische Therapie, in der Darstellung der einzelnen Gebiete eine ausführlichere Bearbeitung finden, was dem Praktiker besonders willkommen erscheinen wird. Es sei hingewiesen auf Hutter (Nasenkrankheiten), Stern (Sprachstörungen) und insbesondere die überaus lesenswerte Arbeit Ernst Urbantschitschs „Physikalische Therapie in der Ohrenheilkunde“ sowie die methodischen Sprachübungen. Das Werkchen sei jedem Praktiker warm empfohlen. Rauch.

Jahresbericht der oto-rhino-laryngologischen Klinik in Rom. (Direktor: Professor Dr. Ferreri.) Jahrg. V, VI, VII.

Aus der oto-rhinologischen Klinik in Rom wird seit mehreren Jahren regelmäßig ein Jahresbericht veröffentlicht, welcher aus dem Rahmen eines solchen, der die Tätigkeit der Klinik einfach berücksichtigt und die wichtigsten klinischen Fälle mitteilt, herausgetreten ist, denn es enthält eine solche Fülle von wichtigen Arbeiten, die den Jahresbericht zu einem dicken Bande anwachsen läßt, daß es uns zu weit führen würde, jeden einzelnen Aufsatz einer eingehenden Kritik zu unterziehen.

Die zahlreichen Arbeiten sollen im Referatenteil dieser Monatsschrift kurz referiert werden. E. Rimini (Triest).

Referate.

I. Allgemeines.

Zusammenschiebbares Hörrohr. Von Dr. A. Böhler (Lörrach). (Med. Klinik, 1912, pag. 30.)

Beschreibung des Hörrohres, das, zusammengeschraubt, „bequem wie eine Taschenuhr mitgeführt werden kann“. Es wird durch Anton Schmid, Fabrik chirurgischer Instrumente in Tuttlingen, erzeugt. E. Urbantschitsch.

Eine Untersuchung an Taubstummen in Dänemark mittelst Wassermanns Reaktion. Von O. Thomsen und W. Leschly. (Hospitalstidende, 1911, Nr. 13.)

Unter 344 Taubstummen im Alter von 5—40 Jahren reagierten 3 positiv. Die Untersuchungen haben demnach keinen Anhaltspunkt dafür gegeben,

Digitized by Google
Original from UNIVERSITY OF CALIFORNIA
Generated on 2019-10-24 13:03 GMT / http://hdl.handle.net/2027/uc1.b3252760
Public Domain in the United States, Google-digitized / http://www.hathitrust.org/access_use#pd-us-google

daß die angeborene Syphilis eine größere Rolle bei der Ätiologie spiele, als man bisher angenommen hat. L. Mahler.

Über ophthalmoskopische Veränderungen bei intrakraniellen Leiden otogener Natur. Von S. Schou. (Hospitalstidende, 1911, Nr. 37 u. 38.)

Als Ergebnisse seiner Untersuchungen glaubt Verfasser folgendes hinstellen zu können: Die ophthalmoskopischen Veränderungen infolge nicht komplizierter Ohrsuppurationen gehören zu den größten Seltenheiten. Sie lassen unbedingt auf intrakranielle Komplikationen schließen. Die ophthalmoskopischen Veränderungen bei den intrakraniellen Komplikationen kommen um so häufiger und um so ausgesprochener vor, je tiefer die intrakranielle Komplikation liegt: am häufigsten und am ausgesprochensten sind sie bei Hirnabscessen, sehr selten bei extraduralen Leiden. Der Verlauf der vorhandenen ophthalmoskopischen Veränderungen spiegelt oft den Verlauf der intrakraniellen Veränderungen ab. Häufige ophthalmoskopische Untersuchungen sind daher von Bedeutung für die Diagnose und die Therapie. L. Mahler.

II. Äußeres Ohr und Mittelohr.

Mechanismus einer neuen Form von Trommelfellruptur. Von Santalo. (Revista española de laringologia, 1911, Nr. 8.)

Ein Soldat erlitt einen Stoß gegen das Kinn; er hatte Ohrensausen und Schwindel und Herabsetzung der Hörschärfe. Man untersuchte beide Gehörgänge und fand sie mit Ohrenschmalz gefüllt. Das rechte Trommelfell zeigt eine Ruptur, die ein Viertel seiner Fläche einnimmt; das linke zeigt drei ausgedehnte Rupturen. Zeichen einer starken Labyrintherschütterung. Verfasser konnte dieselbe Erscheinung auf Leichen hervorrufen, indem er denselben einen starken Stoß gegen das Kinn versetzte, nachdem die Gehörgänge mit einem weichen Stoff gefüllt worden waren. Die Ursache dieser bis jetzt unbekannten Rupturweise ist der starke Druck, der auf der äußeren Fläche des Trommelfells ausgeübt wird, indem die Ohrenschmalzmasse plötzlich durch den Stoß auf den Unterkiefer gegen das Trommelfell geschleudert wird. Menier.

Die Erfolge der Vaccination bei Staphylokokkeninfektionen des äußeren Gehörgangs. Von O. Voss (Frankfurt a. M.) (Münchener med. Wochenschr., 56. Jahrg., Nr. 42.)

Bei 9 Fällen von Staphylomykose des äußeren Gehörgangs, zum Teil kombiniert mit solchen des Kopfes oder Körpers, wandte Voss folgendes therapeutisches Verfahren an: Bei jedem Falle nahm er aus einem Furunkel eine Abimpfung vor und stellte drei Verdünnungsgrade her. Dieses 10, 25 und 50 Millionen enthaltende Vaccin wurde den betreffenden Pat. in 8—10tägigen Zwischenräumen in steigender Konzentration eingeimpft, ohne daß eine besondere Reaktion eintrat. Nur ein Kind mit Diabetes fieberte darnach. 4 Pat. wurden geheilt, auch bei längerer Beobachtung, darunter 1 Kind, das wegen multipler Furunkel und Abscesse am ganzen Körper mehrfach behandelt wor-

Digitized by Google
Original from UNIVERSITY OF CALIFORNIA
Generated on 2019-10-24 13:03 GMT / http://hdl.handle.net/2027/uc1.b3252760
Public Domain in the United States, Google-digitized / http://www.hathitrust.org/access_use#pd-us-google

den war. 2 Kranke, ebenfalls geheilt, konnten nicht weiter beobachtet werden: 3 Kranke sind noch in Behandlung, nur der diabetische Junge starb an Coma diabeticum. (Nach einem Sitzungsbericht dieser Zeitschrift referiert.)

Reinhard.

III. Labyrinth und Hörnerv.

Die Behandlung der Spätsyphilis des Ohres und des Rachens durch endovenöse Sublimatinjektionen. Von Dr. C. Guastoni. (Jahresber. d. oto-rhino-laryngologischen Klinik in Rom, Jahrg. V.)

Nach Auseinandersetzung der behandelten Fälle teilt Verfasser die Resultate mit, aus denen hervorgeht, daß bei 4 luetischen Ohraffektionen in einem Falle vollständige, bei dem zweiten partielle Heilung eintrat und bei den zwei übrigen die therapeutische Wirkung negativ war. Bei zwei schweren luetischen Rachenaffektionen war dagegen der Erfolg ein rapider und vollständig günstig. E. Rimini.

Über den labyrinthären und durch Vagusreizung bedingten Schwindel. Von Prof. G. Ferreri. (Jahresber. d. oto-rhino-laryngologischen Klinik in Rom, Jahrgang V.)

Differentialdiagnostische Bemerkungen zwischen otogenem und durch Vagusreizung bedingtem Schwindel. Die Wichtigkeit eines differentialdiagnostischen Merkmales wird betont. Bei Herzkranken und bei denjenigen Pat., die an Vagusreizung leiden, welche entweder durch zentrale oder periphere Ursachen bedingt ist, ruft ein mit dem Daumen auf den inneren Rand des Sternocleidomastoideus längs des Verlaufes des Vagus geübter Druck einen charakteristischen Symptomenkomplex hervor, und zwar entweder Verlangsamung oder momentanen Stillstand der Herzaktion, Schwindel, Erbrechen, Kopfdruck und manchmal inkomplette epileptische Krämpfe, während bei Menschen mit gesundem Herzen und nicht an Vagusreizung leidenden Personen der genannte Druck erfolglos bleibt. E. Rimini.

Über die Läsionen des nicht akustischen Labyrinths. Von Prof. A. Torretta. (Jahresber. d. oto-rhino-laryngologischen Klinik in Rom, Jahrg. V.)

Kurzes, von Dr. de Carli verfaßtes Referat über die einschlägige interessante Arbeit des erwähnten Autors. Dieselbe ist in drei Teile geteilt, von denen der erste die makro- und mikroskopische Anatomie des nicht akustischen Labyrinths berücksichtigt. Im zweiten Teil sind die anatomisch-pathologischen Veränderungen desselben auseinandergesetzt, und zuletzt wird im dritten Teil die Symptomatologie der Labyrinthläsionen behandelt.

E. Rimini.

Über die funktionelle Prüfung des akustischen und nicht akustischen Labyrinths. Von Dr. G. Brande. (Jahresber. d. oto-rhino-laryngologischen Klinik in Rom, Jahrg. VII.)

Physiologische Winke über die Schallperzeption; nachher ausführliche Auseinandersetzung der verschiedenen Versuche und Methoden zur funktionellen Prüfung des Hörvermögens. Die Untersuchungsmethoden des nicht akustischen

Digitized by Google
Original from UNIVERSITY OF CALIFORNIA
Generated on 2019-10-24 13:03 GMT / http://hdl.handle.net/2027/uc1.b3252760
Public Domain in the United States, Google-digitized / http://www.hathitrust.org/access_use#pd-us-google

Labyrinths werden genau und eingehend beschrieben. 15 in diesem Sinne untersuchte Fälle werden mitgeteilt und die Ergebnisse der beiden Prüfungen nebst Angabe der Diagnose auseinandergesetzt. E. Rimini.

IV. Otochirurgie.

Ein atypischer Fall einer Sinusthrombose. Öffnung des Sinus. Unterbindung der Vena jugularis. Heilung. (Beitrag an der XL. Sitzung der St. Petersburger Oto-laryngol. Gesellsch., 9. April 1910.) Von L. Lewin.

Eine leichte katarrhalische Otitis media. Nach Verlauf einiger Tage Paracentese: Es zeigt sich eine minimale Quantität seröser Flüssigkeit. Temperatur, mit Ausnahme eines Tages vor der Operation, immer normal. Bei der Operation zeigt sich der Knochen bis nahe zur Umgegend des Sinus ganz normal. Eine Menge Eiter im Sinus und Thrombose desselben. Wahrscheinlich handelt es sich hier um eine Komplikation einer Otitis serosa, wobei die primäre Thrombosierung der kleinen Knochenvenen, die in den Sinus münden (also eine primäre Osteophlebitis), eine sekundäre Infektion des Sinus herbeiführte. Ein ähnlicher Fall wurde von Zaufal beschrieben. L. Mekler.

6 Fälle von Otitis media, die mit „Aufmeißelung unter Erhaltung des Trommelfells und der Gehörknöchelchen" behandelt wurden. Von Edvard Nielsen (Kolding). (Ugeskr. f. Laeger, 1911, Nr. 14.)

Nielsen teilt 6 Fälle mit, die ad modum Heath mit gutem Resultat behandelt sind. L. Mahler.

Ein Fall von Mastoiditis ohne Mittelohrleiden. Von Gustav Bock. (Tidskrift f. d. Norske Laegeforening, 1911, Nr. 8.)

Bei der Operation wegen Mastoiditis fand sich kein Eiter im Processus mastoideus, sondern nur Granulationen. L. Mahler.

Die Nachbehandlung der Radikaloperation des Mittelohres. Von J. Bgysen (Kolding). (Hospitalstidende, 1911, Nr. 16.)

Auf Grundlage von 9 Fällen empfiehlt Baysen warm die tamponlose Nachbehandlung mit Borsäurepulver. L. Mahler.

Klinische Betrachtungen über kombinierte Sinutitiden. Von Prof. G. Ferreri. (Jahresber. d. oto-rhino-laryngologischen Klinik in Rom, Jahrg. V.)

Fünf einschlägige Fälle werden ausführlich mitgeteilt und illustriert. Klinische und anatomische Betrachtungen, welche der erwähnten Arbeit großes Interesse verleihen, gehen der Mitteilung der Fälle voran. Die Literatur ist reichhaltig. E. Rimini.

Ein von G. Bianchi im Jahre 1749 beschriebener Fall von otogenem Kleinhirnabsceß. Von Dr. G. Bilancioni. (Jahresbericht d. oto-rhino-laryngologischen Klinik in Rom, Jahrg. V.)

Der Aufsatz, welcher denjenigen, die sich für die Geschichte der Medizin und besonders der Ohrenkrankheiten interessieren, großes Interesse bietet, enthält zuerst die Beschreibung der Personalität von G. Bianchi; hierauf

Digitized by Google
Original from UNIVERSITY OF CALIFORNIA
Generated on 2019-10-24 13:03 GMT / http://hdl.handle.net/2027/uc1.b3252760
Public Domain in the United States, Google-digitized / http://www.hathitrust.org/access_use#pd-us-google

wird die genaue, von demselben mitgeteilte, einen interessanten Fall von otogenem Kleinhirnabsceß betreffende Krankengeschichte auseinandergesetzt.

E. Rimini.

Über rezidivierende Mastoiditis. Von Willaume-Jantzen (Kopenhagen). (Ügeskrift for Laeger, 1911, Nr. 4.)

Die Gesamtzahl der Reoperationen betrug 21, die 225 Resektionen entsprachen, das ist, daß in 9·3% der operativen Fälle Rezidive vorgekommen sind. Die 21 Reoperationen waren an 15 verschiedenen Pat. vorgenommen, indem 3 Fälle 2mal rezidiviert und also 3mal operiert waren. Unter den 15 Pat. waren 7 männliche und 9 weibliche Individuen. Was das Alter anbetrifft, so hat Verfasser die Erfahrung gemacht, daß Kinder am häufigsten angegriffen werden und besonders im Alter zwischen 1 und 10 Jahren. 81·25% hatten Rezidive in dieser Periode. Bei Erwachsenen treten äußerst selten Rezidive auf. Die kürzeste Zeit zwischen der ersten und zweiten Operation war $3^1/_2$ Monate. Die Aussichten auf Rezidive sind größer bei Pat. mit schlechter allgemeiner Konstitution und mit Disposition zur Ohrentzündung. Hinsichtlich der Regeneration des bei der zweiten Operation beobachteten Knochengewebes fand Verfasser 8mal einen durch die erste Operation hervorgerufenen Sinusdefekt und 2mal einen mit neugebildetem Knochengewebe bedeckten Duradefekt. Die kürzeste Zeit nach der ersten Operation, wo er neugebildeten Knochen über dem Sinus fand, war $^1/_2$ Jahr. Die Regeneration der Spitze des Proc. mast. beobachtete er in 3 Fällen. Ganz merkwürdig sind die Fälle, wo er bei der zweiten Operation keine Regeneration fand, dagegen bei der dritten Operation. Neubildung des Knochengewebes in der äußeren Wand der Operationshöhle sah er nur ein einziges Mal. Verfasser zieht den Schluß, daß man hinsichtlich der Regeneration keine bestimmten Regeln aufstellen könne; man müsse annehmen, daß sich erst Granulationen bildeten, die sich in Bindegewebe verwandeln und später zu Knochengewebe umgebildet würden.

L. Mahler.

Bakteriologische Blutuntersuchung bei Sinusthrombose. Von Herzog (München). (Münchener med. Wochenschr., 58. Jahrg., Nr. 50.)

Nach dem Vorgange von Leutert stellte Verfasser ebenfalls Blutuntersuchungen an zum Zwecke der Differentialdiagnose zwischen einer otitischen und einer von einer anderen Stelle ausgehenden Pyämie durch Entnahme von Blut aus dem Sinus und einer peripheren Vene. Hierbei kam er zu demselben Resultat, nämlich die Kulturen blieben entweder steril, oder es gingen in beiden Kolonien von Bakterien auf, oder das Sinusblut enthielt reichlich Bakterien, während das Blut der Peripherie sich steril erwies. Hieraus folgerte Leutert: Massenhaftes Auftreten von Keimen im Sinusblut bei Sterilität des peripheren Blutes oder Überwiegen des Keimgehaltes des Sinusblutes spricht für Sinusthrombose. Dem widerspricht Herzog, indem er nachweist, daß beim Durchstechen der mit Keimen durchsetzten Sinuswand durch das ausgestanzte reich-

Digitized by Google
Original from UNIVERSITY OF CALIFORNIA
Generated on 2019-10-24 13:03 GMT / http://hdl.handle.net/2027/uc1.b3252760
Public Domain in the United States, Google-digitized / http://www.hathitrust.org/access_use#pd-us-google

lich bakterienhaltige Wandmaterial Bakteriengehalt des Blutes vorgetäuscht werden kann. Reinhard.

Personalien und Notizen.

Gestorben: Dr. Ch. Throw, Adjunkt-Professor der Augen- und Ohrenheilkunde in Toronto.

Statuten der beim IX. internationalen Otologen-Kongreß (Boston, August 1912) zur Verteilung gelangenden Preise.

Statuten des Lenval-Preises.

1. Herr Baron Léon de Lenval hat auf Anregung des Dr. Carol Benni in Warschau im Jahre 1888 einen Preis von 3000 Francs gestiftet mit der Bestimmung, daß die Interessen, welche sich in dem Zeitraum zwischen dem letzten Kongreß und dem folgenden ergeben, dem Autor der besten in den letzten drei Jahren im Druck erschienenen Arbeit auf dem Gebiete der Anatomie, Physiologie und Pathologie des Gehörorgans zuerkannt werden sollen.

2. Über die Zuerkennung des Preises beschließt die vom Plenum des letzten Internationalen Otologischen Kongresses gewählte Jury, zu der auch der in der letzten Kongreßsitzung vom Plenum gewählte Präsident des vorbereitenden Komitees für den künftigen Kongreß gehört. Die Jury besteht aus 9 Mitgliedern, die einen Präsidenten wählen. Bei gleicher Zahl der Abstimmenden entscheidet die Stimme des Präsidenten. Die Zuerkennung wird durch Stimmenmehrheit entschieden.

3. Der im letzten Kongreß erwählte Präsident des vorbereitenden Komitees hat die Pflicht, 6 Monate vor dem nächstfolgenden Kongreß an die Redakteure der otologischen Fachjournale die Bitte zu richten, die Kongreßbedingungen in ihren Journalen zu veröffentlichen.

4. Die gedruckten konkurrierenden Arbeiten sind 4 Monate vor dem Kongreß an den Präsidenten der Jury einzusenden. Alle nach diesem Termin einlangenden Arbeiten können zur Konkurrenz nicht zugelassen werden. Der Präsident der Jury hat die Aufgabe, die eingelangten Arbeiten, je nach ihrem Inhalt, erprobten und unparteiischen Referenten behufs Beurteilung ihres wissenschaftlichen oder praktischen Wertes zu übergeben. Die Fachreferenten haben die zur Beurteilung übergebenen Konkurrenzarbeiten mit ihrem Urteil 2 Monate vor dem Kongreß an den Präsidenten der Jury zurückzusenden, der die Referata der Fachmänner an die einzelnen Mitglieder der Jury ad circulandum versendet, eventuell bei der Plenarversammlung der Jury vorlegt.

5. Zur Entscheidung über Zuerkennung des Preises ist — den Präsidenten inbegriffen — die Anwesenheit von mindestens 5 Jurymitgliedern nötig. Sollten bei einem Kongreß von der gewählten Jury weniger als 5 Mitglieder zugegen sein, so kann der Präsident der Jury soviel Mitglieder aus den Kongreßteilnehmern der verschiedenen Länder kooptieren, bis die Zahl 5 erreicht ist.

In Verhinderung der Anwesenheit des Präsidenten der Jury beim Kongreß übernimmt der Präsident des Kongresses das Präsidium der Jury.

6. Der Jury steht es frei, den Preis an zwei Bewerber zu teilen.

7. Autoren, die bereits einmal den Lenval-Preis oder einen anderen für den Internationalen Otologischen Kongreß gestifteten Preis erhielten, können nicht mehr auf den Lenval-Preis konkurrieren.

8. Die für den Betrag von 3000 Francs angeschafften 3000 Kronen Ungarischer Papierrente, die bisher der Präsident der Jury, Prof. Adam Politzer, verwaltet hat, wurden von diesem mit Zustimmung der Jury, während des Internationalen Otologischen Kongresses in Budapest, in der Bank „Egyesült Budapesti Takarék Pénztár“ unter dem Titel „Prix Lenval“ hinterlegt, der von der genannten Bank verwaltet wird und dessen Interessen, nach Abzug der Verwaltungskosten, 4 Wochen vor dem

Digitized by Google
Original from UNIVERSITY OF CALIFORNIA
Generated on 2019-10-24 13:03 GMT / http://hdl.handle.net/2027/uc1.b3252760
Public Domain in the United States, Google-digitized / http://www.hathitrust.org/access_use#pd-us-google

abzuhaltenden Internationalen Otologischen Kongreß an den Präsidenten der Jury oder auf Wunsch des letzteren an den Lokalpräsidenten des Kongresses von der Bank übermittelt werden sollen.

9. Nach Schluß eines jeden Internationalen Kongresses hat der Präsident der Jury, eventuell dessen Stellvertreter, die Aufgabe, der genannten Bank den Namen des gewählten Präsidenten des vorbereitenden Komitees für den nächstfolgenden Kongreß und den Ort des künftigen Kongresses bekanntzugeben.

10. Diese Statuten sind in jedem Kongreßberichte als Anhang abzudrucken. Ein Exemplar dieser Statuten wurde in der genannten Bank hinterlegt.

11. Die Beschlußfassung der Jury über die Zuerkennung des Preises erfolgt während der Tagung des betreffenden Kongresses. Die öffentliche Verkündigung des Beschlusses findet in der letzten Sitzung des Kongresses statt, nach welcher dem Preisgekrönten die entsprechende Summe gegen Empfangsbestätigung übermittelt, eventuell zugesendet wird.

Adam Politzer-Preis.

1. Im Jahre 1909 hat Prof. Adam Politzer in Wien, anläßlich des Achten Internationalen Otologischen Kongresses in Budapest, einen Preis von 3000 Kronen österreichischer Währung gegründet. Die zwischen diesem und dem folgenden Kongreß auflaufenden Zinsen dieser Summe sollen dem Verfasser des besten in den letzten drei Jahren im Druck erschienenen Werkes auf dem Gebiet der Otologie zuerkannt werden.

2. Die in den Statuten des Lenval-Preises gegebenen Weisungen haben auch für den Adam Politzer-Preis für den Neunten Internationalen Otologischen Kongreß in Boston Gültigkeit.

3. Der Gründer behält sich das Recht vor, seinerzeit die endgültigen Statuten des Preises für den folgenden Kongreß dem Präsidenten des vorbereitenden Komitees für den Zehnten Internationalen Otologischen Kongreß zu übersenden.

4. Der in Wertpapieren angelegte Fonds wird in der Bank „Egyesült Budapesti Takarék Pénztár aufbewahrt.

Statuten des Cozzolino-Preises (Prix Cozzolino).

1. Der Cozzolino-Preis ist im Jahre 1909, anläßlich des Achten Internationalen Otologischen Kongresses in Budapest, von dem inzwischen verstorbenen Professor Vincenzo Cozzolino aus Neapel gegründet worden. Die in der Zeit zwischen zwei Internationalen Otologischen Kongressen auflaufenden Zinsen dieser Summe sollen dem Verfasser des besten in der Zeit zwischen zwei Kongressen im Druck erschienenen Werkes über die Anatomie oder die Pathologie des Gehörorgans, über örtliche und allgemeine, klinische Therapeutik und über die Anwendung elektrischer mechanischer Apparate zur Behandlung von Verletzungen, welche sich durch fortschreitende Schwerhörigkeit und subjektive Geräusche bemerkbar machen, zuerkannt werden.

2. Die in den Statuten des Lenval-Preises gegebenen Weisungen haben, mit Ausnahme der Teilung des Preises, auch für den Cozzolino-Preis für den Neunten Internationalen Otologischen Kongreß in Boston Gültigkeit.

Die Jury besteht aus: Prof. Politzer (Wien), Dr. Benni (Warschau), Doktor Gellé (Paris), Prof. Pritchard (London), Prof. Kirchner (Würzburg), Professor Grazzi (Florenz), Prof. Moure (Bordeaux), Prof. Böke (Budapest) und Prof. C. J. Blake (Boston).

Für den wissenschaftlichen Teil verantwortlicher Redakteur: **Dr. Ernst Urbantschitsch, Dr. Otto Kahler.**
Herausgeber, Eigentümer und Verleger: **Urban & Schwarzenberg.**

Druck von Gottlieb Gistel & Cie., Wien, III., Münzgasse 6.

Generated on 2019-10-24 13:03 GMT / http://hdl.handle.net/2027/uc1.b3252760
Public Domain in the United States, Google-digitized / http://www.hathitrust.org/access_use#pd-us-google
Digitized by Google
Original from UNIVERSITY OF CALIFORNIA

MONATSSCHRIFT FÜR OHRENHEILKUNDE
UND
LARYNGO-RHINOLOGIE.

XLVI. Jahrg. 1912. 3. Heft.

Nachdruck verboten.

Otologischer Teil.

Original-Artikel.

(Aus der Abteilung für Sprachkrankheiten am Kaiser Franz Josef-Ambulatorium in Wien.)

Die Atmung der Taubstummen.[1])

Von Spracharzt Dr. **Hugo Stern**, Vorstand der Abteilung.

(Mit 15 Figuren.)

In einer meiner früheren Arbeiten, welche sich mit der Ausbildung und Fortbildung der Taubstummen beschäftigt (Verhandlungen der Deutschen Otologischen Gesellschaft, 1910, und Monatsschrift für Sprachheilkunde, 1910) habe ich unter anderem auch die Anomalien seitens der Atmung bei den Taubstummen kurz besprochen. Ich möchte nun im folgenden diesen so wichtigen Punkt detaillierter ins Auge fassen und die Bedeutung desselben für die Sprache der Taubstummen ausführlicher darlegen.

Betrachten wir zunächst die Atmung eines normalen, gesunden Individuums, so sehen wir folgendes: In der Ruheatmung geht die Thorax- und die Abdominalkurve so ziemlich gleichmäßig parallel nebeneinander, die Inspiration ist etwas kürzer als die Exspiration, es verhält sich $I : E = 1 : 1{\cdot}5$. Sobald man zu sprechen beginnt, ändert sich sofort dieses Verhalten: Die Einatmungskurve wird steiler, weil ja in dem Augenblicke, wo der Wille zum Sprechen in Kraft tritt, viel schneller eingeatmet wird, und die Ausatmungskurve zeigt einen viel längeren Verlauf, so daß jetzt das Verhältnis von $I : E = 1 : 6$ bis 8 bis 12 und mehr ist; das ist ganz individuell und hängt nur davon ab, ob das betreffende Individuum gelernt hat, seinen Ausatmungsstrom als Träger der Sprache mehr oder weniger zweckmäßig auszunutzen und je nachdem es gewohnt ist,

[1]) Diese Arbeit, ursprünglich als Beitrag zur Festnummer dieser Monatsschrift (1911, Nr. 5) für Herrn Prof. Dr. Viktor Urbantschitsch, welcher der Sprachheilkunde und den verwandten Disziplinen stets sein warmes Interesse und außergewöhnliches Verständnis entgegenbringt, bestimmt, konnte aus äußeren Gründen erst jetzt erscheinen.

Generated on 2019-10-24 13:03 GMT / http://hdl.handle.net/2027/uc1.b3252760
Public Domain in the United States, Google-digitized / http://www.hathitrust.org/access_use#pd-us-google
Digitized by Google
Original from UNIVERSITY OF CALIFORNIA

in kürzeren oder längeren Phrasen seinen Gedanken Ausdruck zu geben. Wir können also aus einer Atmungskurve sofort herauslesen, wo der Mensch gesprochen hat und wo er nur ruhig, ohne zu sprechen, geatmet hat.

Es sei hier über die Graphik der Atmung kurz folgendes gesagt. Wir können wohl durch bloße Beobachtung, durch die Inspektion und Palpation, uns ein Bild von den Atmungsbewegungen machen, nie aber kann dies ein so klares und objektives sein, als wenn wir uns der graphischen Methoden bedienen. Ich speziell arbeite seit vielen Jahren mit dem von Gutzmann angegebenen Gürtelpneumograph. Der Apparat hindert in keiner Weise die Atembewegungen des zu Untersuchenden und wird entweder an den bloßen oder auch auf den bekleideten Körper angelegt. Der Unterschied der in der verschiedenen Anlegungsweise erhaltenen Kurven ist kein bedeutender; immerhin zeigen die auf die erste Art aufgenommenen Kurven feinere Details, die bisweilen für die Analyse der Kurven von Wichtigkeit sind. Der Gürtelpneumograph besteht aus einem etwa 40 *cm* langen Schlauch aus schwarzem Gummi von ca. 2 *cm* Lumendurchmesser; er ist allseitig geschlossen und trägt nur in der Mitte eine kleine Ableitungsröhre die in Verbindung mit dem eigentlichen Schreibapparate steht. Der Gummischlauch ist in ein unelastisches Gurtband so eingelegt, daß er gürtelartig um den Thorax (in der Höhe der Mamilla) resp. um das Abdomen (in der Höhe seiner größten epigastrischen Circumferenz) — wir nehmen immer mit zwei Gürtelpneumographen gleichzeitig die Brust- und Bauchatmung auf — fixiert werden kann. (Fig. 1.) Vergrößert sich bei der Einatmung der Brust- respektive Bauchumfang, so drückt er auf den Gummischlauch, und dieser Druck überträgt sich auf den Schreibapparat; wird der Umfang bei der Ausatmung wieder kleiner, so läßt der Druck im Gummischlauch nach und überträgt selbstredend auch diese Veränderung auf den Schreibapparat. Für viele Untersuchungen wird diese Übertragung auf Schreibkapseln (Mareysche oder Engelmannsche) vollzogen. Sie bestehen aus einem kleinen, pfannenartigen Gefäß, das mit einer Gummimembran überzogen ist; auf der Gummimembran ist ein kleines Aluminiumplättchen aufgeleimt, das in

Fig. 1.

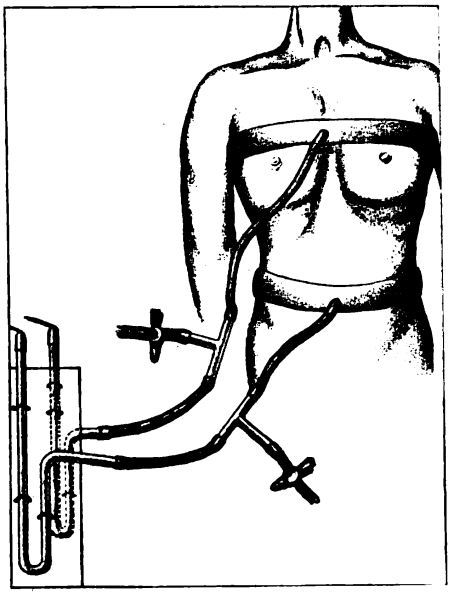

Digitized by Google
Original from UNIVERSITY OF CALIFORNIA
Generated on 2019-10-24 13:03 GMT / http://hdl.handle.net/2027/uc1.b3252760
Public Domain in the United States, Google-digitized / http://www.hathitrust.org/access_use#pd-us-google

seiner Mitte einen dreikantigen Hartgummiklotz trägt, auf welchem ein langer Schreibhebel ruht, der mit seinem einen, kürzeren Ende an einem Messinglager leicht drehbar befestigt ist, während das andere, längere Ende frei beweglich bleibt; es werden auf diese Weise kleine Bewegungen der Gummimembran durch den langen Hebelarm des Schreibhebels sehr vergrößert geschrieben. Verbindet man das Rohr, das zur Schreibkapsel führt, mit dem Gummiröhrchen des Atmungsschlauches durch ein langes Gummirohr, so steigt

Fig. 2.

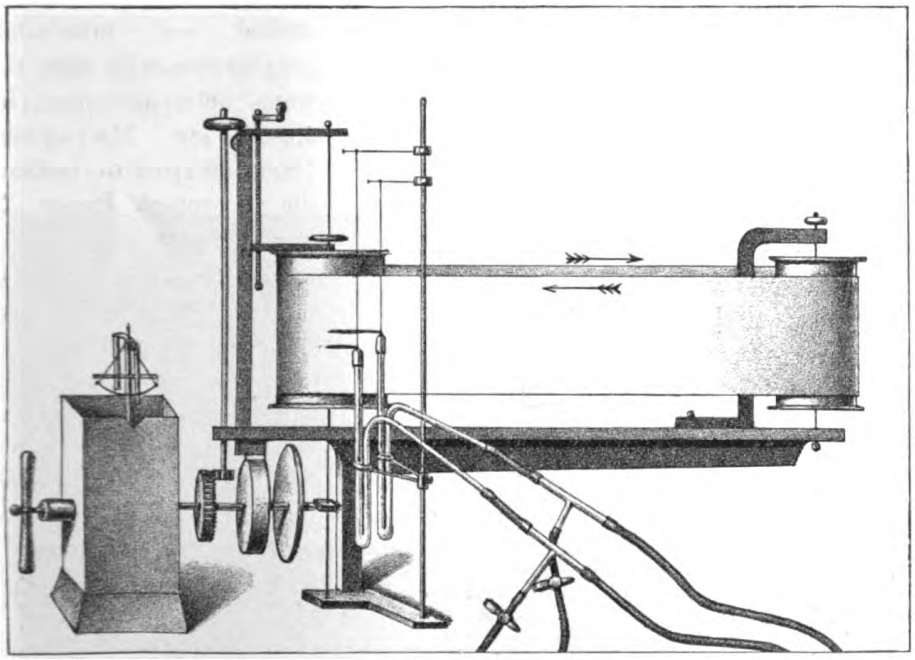

der Schreibhebel bei jeder Inspiration und sinkt wieder bei der Exspiration. Mittelst eines Kymographions (ein mit weißem Glanzpapier, das über einer russenden Flamme geschwärzt wird, sich um seine Achse gleichmäßig rotierender großer Messingzylinder) ist es nun möglich, eine exakte Atembewegungskurve zu erhalten, welche uns alle Details der Atmung zeigt.[1]) (Fig. 2.)

Statt der Schreibkapseln benutze ich bei meinen Untersuchungen U-förmige Röhren, welche mit Chloroform gefüllt sind; die in den Röhren befindlichen

[1]) Ich habe mit Absicht die ja vielen Kollegen bekannte Technik der Untersuchung der Atembewegungen etwas ausführlicher besprochen, um zu zeigen, daß dieselbe keines besonderen kompendiösen Instrumentariums bedarf und dabei leicht und exakt durchgeführt werden kann.

Digitized by Google
Original from UNIVERSITY OF CALIFORNIA
Generated on 2019-10-24 13:03 GMT / http://hdl.handle.net/2027/uc1.b3252760
Public Domain in the United States, Google-digitized / http://www.hathitrust.org/access_use#pd-us-google

Schwimmer übertragen genau so wie die Schreibkapseln alle Phasen der Atmung auf das Kymographion. (Fig. 3.) Ich möchte hier nicht des weiteren darauf eingehen, warum ich diese Art der Übertragung vorziehe. Es wird genügen, wenn ich darauf hinweise, daß, wenn man zwei Kurven bezüglich der Zeit — ihren synchronischen respektive asynchronischen Ablauf — miteinander vergleichen will, man dies, wenn man sich zum Beispiel der Mareyschen Schreibkapseln bedient, die in verschiedenen Bogen schreiben, nur auf dem Wege einer etwas umständlichen Berechnung tun kann, während bei dieser Art der Schreibung (Stirnschreibung) man ohne weiteres jede Phase der beiden Kurven, was die Zeit anbelangt, miteinander vergleichen kann. Und gerade dieser Punkt ist bei dem Studium der graphischen Atemschreibungsmethoden von großer Bedeutung. Fig. 4 zeigt die Sprechatmungskurve eines 20jährigen normal Sprechenden.

Fig. 3.

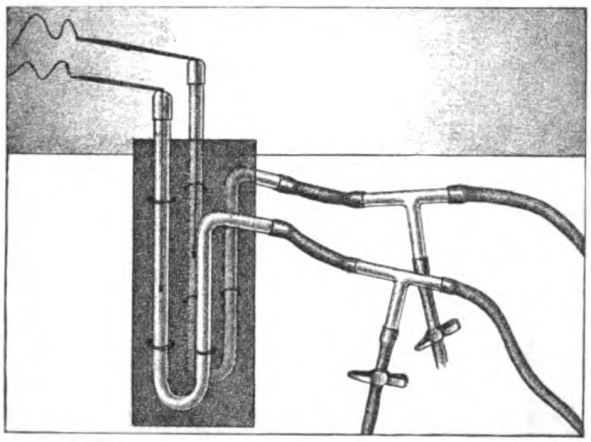

Fig. 4.

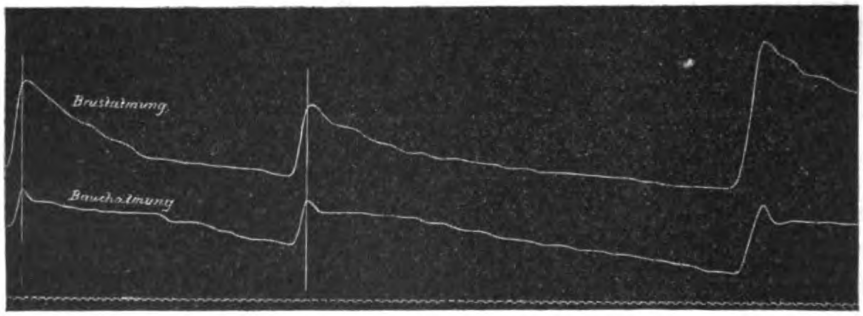

Nach dieser Abschweifung vom eigentlichen Thema kann ich mich nunmehr der Atmung der Taubstummen selbst zuwenden. Die Bilder, die wir da erhalten, sind voneinander in sehr hohen Graden unterschieden und ich habe daher meine Untersuchungen an verschiedenen Gruppen von Patienten

Generated on 2019-10-24 13:03 GMT / http://hdl.handle.net/2027/uc1.b3252760
Public Domain in the United States, Google-digitized / http://www.hathitrust.org/access_use#pd-us-google
Digitized by Google
Original from UNIVERSITY OF CALIFORNIA

mit Hördefekten vorgenommen. Aus für die Besprechung meines Themas praktischen Gründen, konnte ich der sonst so vortrefflichen Einteilung der Taubstummheit, wie sie uns Hammerschlag[1]) gegeben hat, nicht folgen, und behandle also nur die folgenden 3 Hauptgruppen:

1. Kongenitale Taubstummheit.
2. Erworbene Taubstummheit.
3. Schwerhörige.
   a) Mit geringen Hörresten.
   b) Mit bedeutenden Hörresten.

Kongenitale Taubstummheit.

Die Kurve (Fig. 5) stammt von einem jetzt 16 Jahre alten Jungen, der seit Geburt taub ist und sich seit 6 Jahren im k. k. Taubstummeninsti-

Fig. 5.

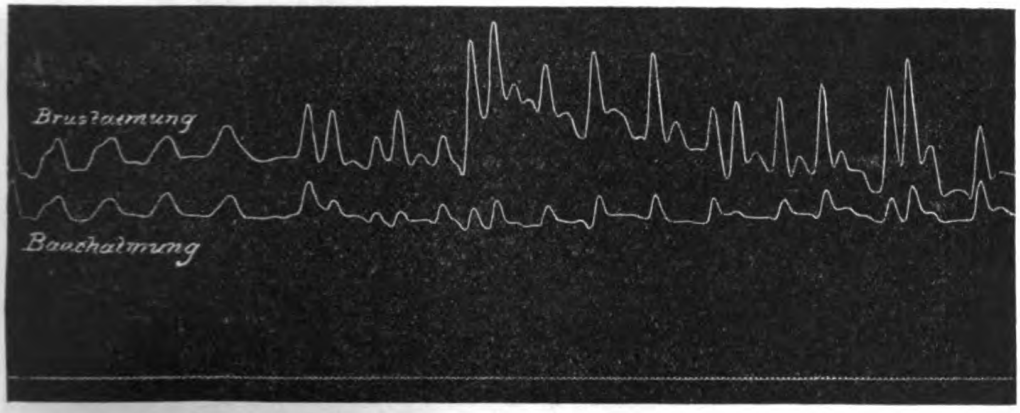

tute in Wien[2]) befindet. Die Ruheatmung zeigt keine Besonderheiten, obgleich auch da schon Unregelmäßigkeiten zu konstatieren sind, hingegen ist die Sprechatmungskurve geradezu typisch für die Atmung des kongenital Taubstummen. Wir bemerken überaus häufige Inspirationen, die einen steilen Auf-

[1]) Viktor Hammerschlag, Ein neues Einteilungsprinzip für die verschiedenen Formen der Taubstummheit. Arch. f. Ohrenheilk., 1902. — Derselbe, Über die Notwendigkeit der Einführung einer präziseren Nomenklatur für die verschiedenen Formen der Taubstummheit. Monatsschr. f. Ohrenheilk., 1908, Nr. 11.

[2]) Es sei mir auch an dieser Stelle gestattet, dem Direktor des k. k. Taubstummeninstitutes in Wien, Herrn Anton Druschba, der sich stets als ein Förderer der wissenschaftlichen Bearbeitung der Taubstummenbildungsfrage erweist, für die freundliche Überlassung des Materials, sowie Herrn Taubstummenlehrer Fritz Biffl für seine Unterstützung bei der Aufnahme dieser und der folgenden Kurven meinen verbindlichsten Dank auszusprechen.

Digitized by Google
Original from UNIVERSITY OF CALIFORNIA
Generated on 2019-10-24 13:03 GMT / http://hdl.handle.net/2027/uc1.b3252760
Public Domain in the United States, Google-digitized / http://www.hathitrust.org/access_use#pd-us-google

stieg zeigen. Die Exspirationen sind von sehr kurzer Dauer, im Durchschnitte etwa 1—2 Sekunden in Anspruch nehmend. Diese Zeitverhältnisse erhellen am klarsten aus der mit aufgenommenen Zeitmarkierung, bei der ein Teilstrich $^1/_5$" entspricht. Daß trotz der großen offensichtlichen Anstrengung die Atmung

Fig. 6.

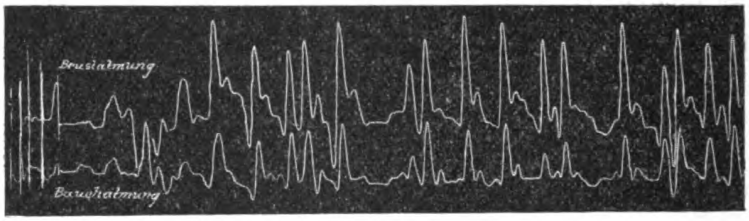

doch nur eine oberflächliche ist, zeigt uns sowohl die schon oben erwähnte steile Inspirationsphase wie auch die wenig ausgiebige Exspirationsatmung. Der Pat. ist deshalb auch nur imstande, wenige Silben (3—5 im Durchschnitte) in einer Ausatmung zu sprechen. Ähnliche Verhältnisse zeigen auch die Kurven

Fig. 7.

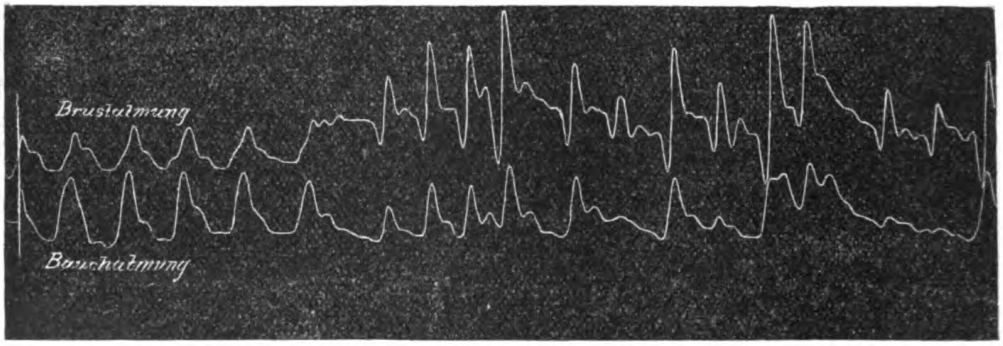

Fig. 6 und 7, welche von zwei jetzt 15 respektive 16 Jahre alten Taubstummen des k. k. Taubstummeninstituts in Wien stammen. Die beiden Knaben sind im strengeren Sinne des Wortes nicht kongenital taubstumm, sondern sie verloren erst im Laufe des ersten Lebensjahres ihr Gehör nach einer Meningitis, ihre Atmung zeigt aber die gleichen Merkmale wie die des erstbeschriebenen Taubstummen, da ja von einer eigentlichen Sprachentwicklung in diesem Lebensabschnitte keine Rede sein kann. Noch auffallendere Abweichungen von der Norm zeigt die Kurve Fig. 8, die Gutzmann von einem kongenital Taubstummen aufgenommen hat. Es zeigt sich hier eine geradezu erstaunliche Vermehrung der Inspirationen in der Sprechatmung. Dabei zeigt die Zwerchfell-

Digitized by Google
Original from UNIVERSITY OF CALIFORNIA
Generated on 2019-10-24 13:03 GMT / http://hdl.handle.net/2027/uc1.b3252760
Public Domain in the United States, Google-digitized / http://www.hathitrust.org/access_use#pd-us-google

atmung wenigstens noch in ihrer Form den Typus der Sprechatmung, die Brustatmung weicht so sehr ab, daß die gesamte Kurvenlinie einen höchst atak-

Fig. 8.

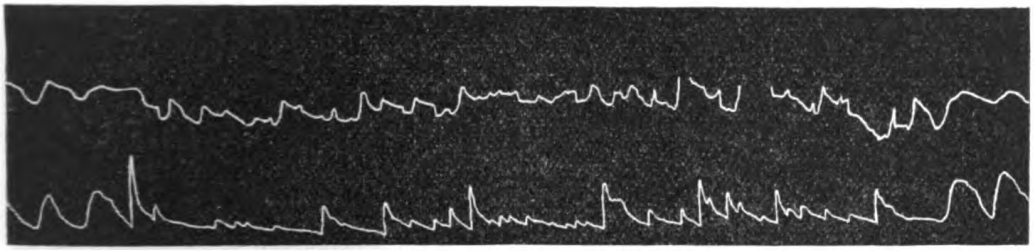

tischen Eindruck hervorruft. Hier kommen oft nur 2—3 Silben auf eine Inspiration und ist die Sprache dieses Knaben demgemäß eine zerhackte und auseinandergerissene.

Akquirierte Taubstummheit.

Ganz anders präsentieren sich die Kurven von Taubstummen, die erst in späteren Jahren ihr Leiden akquiriert haben. Allerdings spielen da individuelle Verhältnisse eine große Rolle. So zeigt die Kurve Fig. 9, wie selbst

Fig. 9.

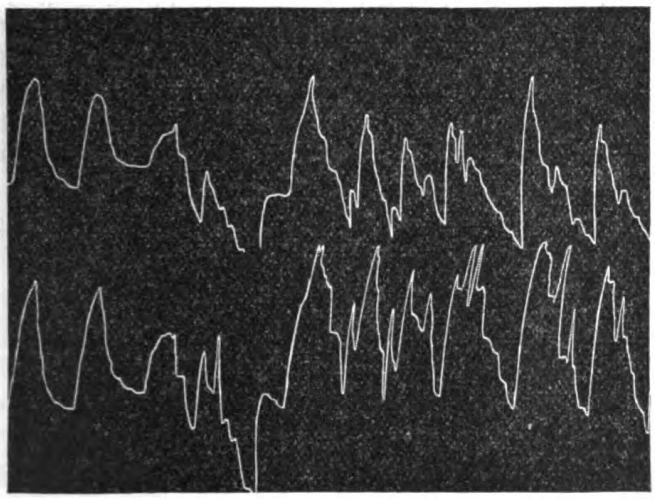

bei Individuen, die schon eine ganz entwickelte Sprache besessen haben, die erworbene Taubheit die Atmung ungünstig beeinflußt. Der 13jährige Knabe ertaubte im 10. Lebensjahre nach einer Scarlatina. Infolge der beiderseitigen

Generated on 2019-10-24 13:03 GMT / http://hdl.handle.net/2027/uc1.b3252760
Public Domain in the United States, Google-digitized / http://www.hathitrust.org/access_use#pd-us-google
Digitized by Google
Original from UNIVERSITY OF CALIFORNIA

Aufmeißelung des Warzenfortsatzes (ich zitiere da Gutzmann) hatte sich leider eine beiderseitige Facialislähmung eingestellt. Infolgedessen vermag er auch die Lippen nicht zu bewegen und sucht sie daher durch vikariierende Bewegungen der Zunge und des Mundbodens auszugleichen. Seine Sprache nähert sich in bezug auf die Schnelligkeit immer noch der des normal Sprechenden, ist aber infolge der doppelseitigen Parese doch artikulatorisch recht schlecht. Auch seine Atmung weicht von der des normal Sprechenden beträchtlich ab, auffallend ist die Häufigkeit von kleinen Zwischeninspirationen; insbesonders die Bauchatmung zeigt dieses abnormale Verhalten in sehr charakteristischer Weise.

Ein viel günstigeres Resultat zeigt die folgende Atembewegungsaufnahme. (Fig. 10.) Sie stammt von einem jetzt 14 Jahre alten Knaben (des k. k. Taubstummen-

Fig. 10.

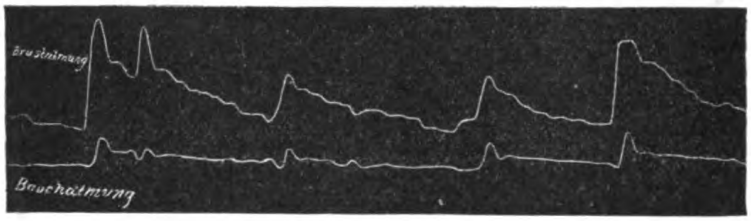

institutes in Wien), welcher in seinem 10. Lebensjahre nach einem Fall aufs Eis — näheres konnte ich nicht erfahren — ertaubt sein soll. Es sollen bald nach der Ertaubung Trübungen in der Lautbildung eingetreten sein und auch die Modulation der Stimme soll sehr gelitten haben. Direktor Druschba unterrichtete ihn nach der deutschen Methode, um neben den noch restlichen Empfindungsqualitäten womöglichst ausgiebige kinästhetische Empfindungen zu fixieren. Dabei wurde ihm auch das Ablesen in vorzüglicher Weise beigebracht, so daß das gezeitigte Resultat ein sehr gutes genannt werden kann. Die in ihrer relativen Reinheit erhaltene Sprache wird durch eine befriedigende Atmung günstig unterstützt. Man sieht, wie sich da der Atemtypus dem des normal sprechenden Menschen nähert. Die Inspirationen sind weniger steil, die Exspirationen ausgiebiger, der Knabe spricht ca. 6—8″ in einer Ausatmung (es geht dies aus der mitaufgenommenen Zeitmarkierung hervor). Die vorgenommene Zählung der in einer Exspiration gesprochenen Silben ergibt 18 bis 22 Silben — im Vergleiche mit den von kongenitalen Taubstummen in einer Ausatmung gesprochenen Silben sehen wir da also einen überaus günstigen Erfolg. Aufgefallen ist mir nur in der Kurve die geringe Höhe der Ausschläge in der Abdominalatmung, ja, man kann fast sagen, daß, nachdem die Bauchatmung in der Inspiration einen geringeren Kulminationspunkt erreicht hat, in

Digitized by Google
Original from UNIVERSITY OF CALIFORNIA
Generated on 2019-10-24 13:03 GMT / http://hdl.handle.net/2027/uc1.b3252760
Public Domain in the United States, Google-digitized / http://www.hathitrust.org/access_use#pd-us-google

der Exspiration fast keine Bewegung mehr zu konstatieren ist, die Atmung verläuft ganz flach in einer beinahe geraden Linie, um erst wieder bei der nächsten Einatmung einen geringen Ausschlag nach oben zu zeigen. Fig. 11

Fig. 11.

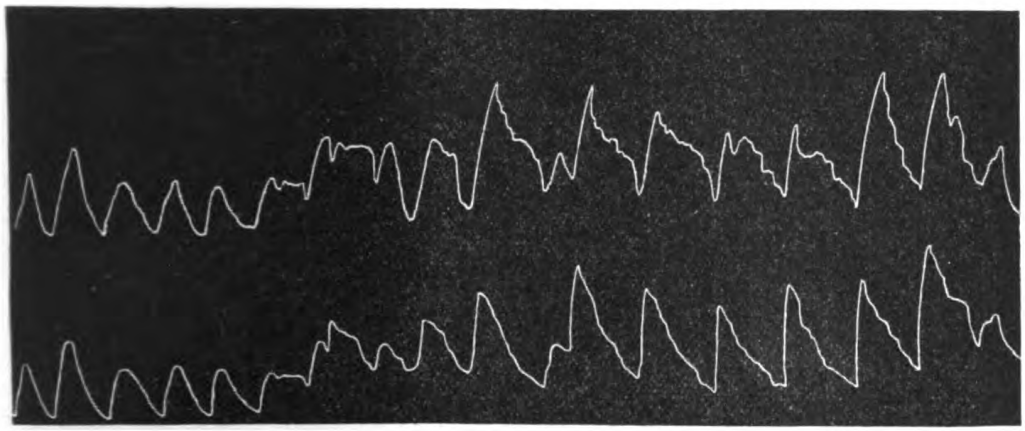

zeigt die Atmungskurve eines im Alter von 6 Jahren nach Scharlach ertaubten Kindes.

Schwerhörigkeit.

Ich habe schon in meiner Einteilung oben diese Gruppe und 2 Unterabteilungen geteilt, um damit anzudeuten, daß der Grad der Schwerhörigkeit auch für die Frage der Atembewegungen von großer Wichtigkeit ist. Wir wissen ja, daß es da bedeutende Differenzen gibt und die Anzahl der aus diesem zu beachtenden Punkte und einem zweiten in Betracht zu ziehenden Punkte, nämlich dem, ob die Schwerhörigkeit angeboren, früher oder erst später erworben ist, sich ergebenden Kombinationen und Möglichkeiten eine überaus große ist. Dementsprechend sehen wir Atemkurven, die genau so sind wie die der kongenital Taubstummen, andrerseits erhalten wir graphische Aufnahmen der Respiration, wo die Unterschiede gegenüber der Atmung normal sprechender Gleichaltriger — ich möchte hier nur in parenthesi, aber mit Nachdruck, hervorheben, daß man natürlich bei Vergleichen von Atemkurvenbildern immer nur adäquate, das heißt Atemkurven von wenigstens ungefähr gleichaltrigen und Taubstummen gleichen Geschlechtes mit einander vergleichen darf — geringere sind (Fig. 12 und 13). Hand in Hand ist dann auch die Sprache derartiger Schwerhöriger eine fast normale und zeigt nur bei genauer Untersuchung irgend welche Defekte in der Tonhöhe, Modulation etc.

Wenn wir uns nun zunächst fragen, was die Ursache der Atemanomalitäten bei den Taubstummen ist, so sind es mehrere Umstände, die

Generated on 2019-10-24 13:03 GMT / http://hdl.handle.net/2027/uc1.b3252760
Public Domain in the United States, Google-digitized / http://www.hathitrust.org/access_use#pd-us-google
Digitized by Google
Original from UNIVERSITY OF CALIFORNIA

da mitzuwirken scheinen, und wir sehen des weiteren, daß in dem einen Falle alle die jetzt zu nennenden Faktoren beteiligt sind, in dem anderen Falle

Fig. 12.

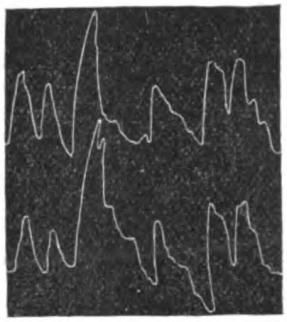

Fig. 13.

wiederum nur der eine Faktor stark hervortritt und die anderen eigentlich mehr oder weniger nur mitbeteiligt sind. Ich habe gefunden, daß es 3 Momente vor allem sind, auf welche die mangelhafte und unzweckmäßige Atmung des Taubstummen zurückzuführen ist: 1. Die große Anstrengung an und für sich, mit der die Sprachbewegungen zu leisten sind. 2. Der Energieaufwand und die aufzubringende Willenstätigkeit, die der Taubstumme auf den Sprechakt verwenden muß, und 3. der unzweckmäßige Verbrauch des Atemvolumens.

Wenn wir einen Taubstummen hören, so fällt uns vor allem auf, daß es ihm eine große Anstrengung kostet, Laute zu produzieren, um so seine Gedanken in Worte kleiden zu können. Es ist fast so — Gutzmann hebt das so richtig hervor —, als ob er zu Beginn des Sprechens eine Art Hemmung zu überwinden hätte, er muß, wenn er sprechen will, erst über ein scheinbares Hindernis hinwegkommen. Ich bezeichne das mit dem Ausdrucke: „Er muß erst seine Organe einstellen", und erst dann kann der Sprechakt vor sich gehen. In einigen Atemkurven sieht man sogar sehr deutlich die Anstrengung beim Beginn der Rede und kann des weiteren beobachten, wie die Unregelmäßigkeiten in der Atmung sich bessern, wenn der betreffende Taubstumme ein Wort oder noch besser einen gesprochenen Satz einige Male hintereinander wiederholt. In Fig. 11 zeigt sich diese Korrektur sehr schön in den 4 letzten Sprechatmungskurven, wo von dem betreffenden Knaben derselbe Satz viermal wiederholt wurde. Diese für die Sprachbewegungen in oft hohem Grade verwendete Kraft ist es auch, die an den zweiten erwähnten Faktor, die Willenstätigkeit, große Ansprüche stellt. Wir wissen, daß die Beziehungen zwischen dem Willen als solchen und der Atmung sehr nahe sind; allerdings gilt das mehr für die Thorakalatmung als für die Abdominalatmung, da ja unsere Zwerchfellbewegungen uns niemals zum Bewußtsein kommen können. Im Zwerchfell haben wir keinerlei Muskelgefühl beziehungsweise Bewegungsempfindung, und wenn wir auf die Zwerchfellbewegungen (Bauchatmung) regu-

Generated on 2019-10-24 13:03 GMT / http://hdl.handle.net/2027/uc1.b3252760
Public Domain in the United States, Google-digitized / http://www.hathitrust.org/access_use#pd-us-google
Digitized by Google
Original from UNIVERSITY OF CALIFORNIA

lierend einwirken wollen, so vermögen wir dies nur indirekt, indem wir die seitlichen kostalen Bewegungen willkürlich machen, energischer machen; erst durch deren Regulierung und Kontrolle ist es uns möglich, auf die abdominale Atmung Einfluß zu nehmen. Überall dort, wo aber, um sprechen zu können, eine große Willensenergie aufgebracht werden muß — ich erinnere nur daran, wie schwer das Sprechen einem fällt, wenn man plötzlich erschrickt oder wenn man gelaufen ist etc. — sehen wir sofort die Atmung in höchstem Grade, meist mehr als die Herztätigkeit, beeinflußt. Der Taubstumme nun muß, um einen Laut zu produzieren, seinen Sinn, seinen ganzen Willen der Sprechtechnik zuwenden und wir werden uns daher nicht wundern, wenn wir in seiner Sprechatmung nur noch kleine oder gar keine Reste einer physiologischen Respiration finden.

Als dritten Faktor beziehungsweise Ursache der anormalen Atmung habe ich die unzweckmäßige Verwertung des Atemvolumens genannt. Während beim Normalsprechenden in der Ruheatmung etwa 500 cm^3 eingeatmet und ausgeatmet werden (bezüglich der Untersuchungsmethode s. Gutzmann, Physiologie der Sprache und Stimme, 1909) und in der Sprechatmung etwa 75—100% mehr Luft zur Inspiration gebraucht wird, sehen wir die Taubstummen in dieser Beziehung in 2 Gruppen geteilt. Es gibt Taubstumme, die auch zu ihrer Sprechatmung ein kaum größeres Atemvolumen verwenden wie in ihrer Ruheatmung. Die Inspirationen sind dann ganz ungenügend, sie sind flach, wir bezeichnen eine derartige Atmung als Platypnoe. Es braucht erst nicht besonders betont zu werden, daß bei einer derartigen Atmung (mit geringem Atemvolumen) die Sprache durch die vielen Inspirationen — es werden ja, wie ich oben erwähnte, oft nur 2—3 Silben in dem folgenden Exspirium produziert — ganz zerrissen und überaus schwerfällig wird. Bei einer anderen Gruppe von Taubstummen sieht man wiederum ein gerade entgegengesetztes Verhalten. Es wird wohl ein, was die Tiefe anbelangt, das Normale weit überschreitender Atemzug getan — Bathypnoe — oft 2000 und noch mehr Kubikzentimeter Atmungsluft geholt. Die Folgen eines derartigen Vorganges sind klar. Bedingt schon beim Normalsprechenden ein derartig erhöhtes Luftquantum einen erhöhten Druck und gelingt es nur durch eine fein abgestufte Koordination, dieses Atemvolumen zweckdienlich zu verwenden, so zeigt sich beim Taubstummen, dessen Respiration ja den Sprechbewegungen durchaus nicht koordiniert erscheint, eine Vergeudung und Verschwendung der Exspirationsluft, wie sie wohl kaum größer gedacht werden kann. Und war also bei der ersten genannten Gruppe der Taubstummen ein geringes Atemvolumen die Ursache ihrer falschen Sprechatmungsbewegung, so ist bei den Taubstummen, welche eine große Quantität Luft inspirieren und sie nicht verwerten können, die Folge einer derartigen Atmung eine gestoßene, heulend oder bellend klingende, durch die Atemverschwendung mit wilder Luft durchmengte rauhe Sprache.

Digitized by Google
Original from UNIVERSITY OF CALIFORNIA
Generated on 2019-10-24 13:03 GMT / http://hdl.handle.net/2027/uc1.b3252760
Public Domain in the United States, Google-digitized / http://www.hathitrust.org/access_use#pd-us-google

Ich möchte nun auf einen Punkt hinweisen, der für unsere Frage meines Erachtens von großer Bedeutung ist: Der Zusammenhang und die engen Beziehungen zwischen der Atmung einerseits und der Stimme und Artikulation andrerseits. Es sei zunächst diesbezüglich an einen Satz von Posthumus Meyjer (Archiv für Laryngologie, Bd. 8, H. 2) erinnert, der sagt: „Eine richtige Tonbildung entsteht nur dann, wenn der tönende Luftstrom gegen die Wurzeln der oberen Scheidezähne gerichtet wird, also gegen den vorderen Teil des harten Gaumens, der einigermaßen wie ein Schallbrett wirkt. Die unmittelbare Folge unzweckmäßigen Atmens ist also eine unrichtige Tonbildung.“ Auch an anderen Stellen seiner oben zitierten Arbeit lenkt er die Aufmerksamkeit auf die Bedeutung der Atmungsvorgänge für die Stimm- und Artikulationsbildung. Wir wissen auch — insbesonders verdanken wir das den ausgezeichneten Untersuchungen Gutzmanns (Über Stellung und Bewegung des Kehlkopfes bei normalen und pathologischen Sprechvorgängen) —, daß wir nicht nur durch die Inspektion und Palpation, sondern auch insbesonders durch die graphische Untersuchungsmethodik folgende Tatsachen feststellen können: Bei tiefer Inspiration zeigt sich in bezug auf die Vertikalbewegung des Kehlkopfes ein stärkeres Herabgehen desselben nach unten, das jedoch nicht anhält, sondern sehr bald nachläßt und noch ehe die höchste Stellung der tiefen Einatmung sowohl in der thorakalen wie in der abdominalen Kurve erreicht ist, von einem deutlichen Steigen des Kehlkopfes abgelöst wird. Der Kehlkopf steigt also in der zweiten Hälfte der tiefen Inspiration, während er in der ersten Hälfte derselben deutlich von seinem Nullpunkte aus sinkt. Merkel hat im Gegensatze hierzu seinerzeit gefunden, daß der Larynx beim Inspirium nur dann heruntergeht, wenn während des Inspirierens Luft eingesaugt wird. Er gibt als Beispiel das Fallen des Kehlkopfs beim Rauchen einer sehr schwer gehenden Zigarre an. Es scheint, wie es auch Gutzmann richtig hervorhebt, daß sich Merkel sowohl bei seiner Inspektion wie bei seiner Palpation von der Bewegung des Sternums hat täuschen lassen, indem er betont, daß der Kehlkopf, auch wenn die Inspiration ziemlich tief ist, unverrückt auf seiner Stelle bleibt, dagegen das Sternum sich nach Maßgabe der Inspiration hebt. Viel wichtiger erscheint mir aber die seitens Merkels betonte Hervorhebung des Umstandes, daß der Kehlkopf ganz unabhängig von sonstigen dabei stattfindenden Phänomenen stets steigt, wenn die vorrätige Luft ausgeht, und nur noch mit schwachem und geringem Atem Töne gebildet werden sollten. Das ist eine für fast alle Sprach- und Stimmstörungen äußerst wichtige Tatsache, von deren Richtigkeit man sich leicht überzeugen kann, wenn man einen längeren Satz mit dem Reste des noch vorhandenen Atemvolumens spricht oder eine Phrase zu singen hat. Die hervorgebrachten Töne klingen dann überaus mühselig, gequält und gequetscht. Und

Digitized by Google
Original from UNIVERSITY OF CALIFORNIA
Generated on 2019-10-24 13:03 GMT / http://hdl.handle.net/2027/uc1.b3252760
Public Domain in the United States, Google-digitized / http://www.hathitrust.org/access_use#pd-us-google

diese eine Beobachtung allein genügt, um den beim physiologisch richtig sprechenden vorhandenen Zusammenhang zwischen Atembewegungen und Sprachproduktion mit den beim Taubstummen zutage tretenden Verhältnissen in Vergleich ziehen zu können. Es zeigen sich bei den Taubstummen, wie ich das (Fortschritte in der Ausbildung und Fortbildung der Taubstummen, 1910) in der früher zitierten Arbeit weiter ausgeführt habe, fast alle in Betracht kommenden Möglichkeiten, bald Tiefstand, dann wieder ein ganz abnormaler Hochstand, kurz ein Auf- und Abtanzen des Kehlkopfes. Die Folgen hiervon sind die mehr oder weniger zutage tretende Unfähigkeit des Taubstummen, einen Ton etwa 5—8 Sekunden in gleicher Tonhöhe festhalten zu können, die großen Veränderungen beziehungsweise Differenzen des Tonumfanges seiner Sprache etc., kurz, wir sehen eben auch hier wieder, wie die unrichtige Atmung die gesamte Sprachproduktion in schwerer Weise schädigt.

Schließlich muß ich noch die Bedeutung der Atmung für die Akzente der Sprache besprechen. Wir unterscheiden bekanntlich drei Akzente der Sprache: den musikalischen, den dynamischen und den temporalen Akzent. Unter musikalischem Wortakzent verstehen wir die Erhöhung der Stimmlage an einer bestimmten Stelle des Wortes, und zwar nicht den absoluten Wert derselben, sondern ihren relativen im Verhältnis zur mittleren Stimmlage und zu jener der angrenzenden Wortabschnitte. Wir unterscheiden mit Sievers (Phonetik, 1897) nun innerhalb der Silbe drei Hauptformen dieses Akzentes: der ebene, der fallende und der steigende Akzent, wozu noch Kombinationen, wie zum Beispiel der fallend steigende, der steigend fallende etc. kommen. Bei der Bestimmung des musikalischen Akzentes (Wortakzentes) geht man am rationellsten von der tiefsten Silbe aus und mißt von hier aus die einzelnen Intervalle, wobei man natürlich insbesonders die Stimmbewegung in den einzelnen Silben besonders beachtet. Der musikalische Akzent zeigt uns also die vorübergehende Erhöhung oder Vertiefung des Sprechtones. Indem man die mittlere Stimmlage für eine bestimmte Silbe oder für ein bestimmtes Wort verläßt, wird die Aufmerksamkeit des Zuhörers unwillkürlich auf den betreffenden Wortabschnitt gelenkt.

Der dynamische Akzent bezieht sich auf die Hervorhebung einer Silbe durch größere Intensität des akustischen Eindrucks. Er ist der wichtigste von den drei Akzenten und beruht teils auf der kräftigeren und bestimmteren Artikulation, teils auf der größeren lebendigen Kraft der Schallwellen, sei es daß dieselben im Kehlkopf oder in der Mundhöhle ihren Entstehungsort haben (*Pipping*). Es ist wahrscheinlich, daß die Schwankungen der Intensität einer Silbe größtenteils auf Schwankungen des Stimmtones zurückzuführen sind und nur für einen kleineren Teil von den dominierenden Tönen und eigenen Geräuschen der Sprache herrühren.

Digitized by Google
Original from UNIVERSITY OF CALIFORNIA
Generated on 2019-10-24 13:03 GMT / http://hdl.handle.net/2027/uc1.b3252760
Public Domain in the United States, Google-digitized / http://www.hathitrust.org/access_use#pd-us-google

Der temporale Akzent (auch Zeitakzent, Quantität, Dauer der Silben genannt) bezieht sich auf die Zeitdauer, welche beim Sprechen auf die betreffende Silbe fällt. Bei seiner Bestimmung kommt es hauptsächlich auf die Zeitdauer der einzelnen Vokale, die ja eine Silbe repräsentieren, an und sind es die langen Silben, welche man im engeren Sinne des Wortes als akzentuierte bezeichnet.

Der musikalische Akzent erscheint als der natürliche Begleiter des dynamischen, wenngleich hervorgehoben werden muß, daß er von ihm ganz unabhängig ist. Auch ist dieses Verhalten in den einzelnen Sprachen ein differentes; in der deutschen Sprache allerdings gehen diese beiden Akzente meist parallel miteinander. Wichtig ist noch die Hervorhebung der Tatsache, daß wir im Gegensatze zu früheren Anschauungen, denen zufolge die akzentuierte Silbe bloß durch einen stärkeren Exspirationsdruck hervorgehoben wurde, durch die diesbezüglichen schönen Arbeiten Pippings, Zwaardemakers, Gutzmanns u. a. wissen, daß auch die schärfere Artikulation an dem Hervortreten einer Silbe großen Anteil hat. Der Verstärkung des Exspirationsdruckes folgt eine Verstärkung des sprachlichen Ausdruckes, aber auch eine Erhöhung der Stimmlage, wenn auch letztere beim Sprechen meist nur eine sehr geringe ist. Beim Singen werden diese Beziehungen zwischen Exspirationsdruck und Stimmhöhe durch das Eintreten anderer mechanischer Vorkehrungen, wie zum Beispiel Entspannung der Stimmbänder etc. in entsprechender Weise geregelt.

Wenn wir nun alle die Frage aufwerfen, inwieweit die Atmung mit der physiologischen respektive pathologischen Bildung der drei genannten Akzente in Zusammenhang steht, so genügt uns zur Beantwortung dieses Punktes die Zusammenfassung all der Momente, die für die Akzente in Betracht kommen. Um nur zum Beispiel einiges hervorzuheben. Der musikalische Akzent bedarf eines gleichmäßigen, ruhigen Exspirationsdruckes. Wenn man nun die Taubstummen nach dieser Richtung hin untersucht, so findet man meist zweierlei Erscheinungen. Entweder ist der Exspirationsdruck — man ersieht das zum Beispiel aus der Bauchatmungskurve Fig. 10 — ein ganz geringer, dann finden wir eben keine Veränderungen der Stimmlage —, die Sprache des Taubstummen fließt in einförmiger Monotonie dahin. Oder der Exspirationsdruck ist im Gegenteil ein sehr großer, ein ganz unregelmäßiger, er ist explosivartig, von stoßendem Charakter (s. Fig. 6 und 7). Die Sprache eines solchen Taubstummen ist dann allerdings keine monotone; es tritt dann an die Stelle der Monotonie jene unmelodische (heulende) Sprache, die in noch weit höherem Gegensatze zur physiologischen Sprache steht als die monotone Sprache, weil die oberen und unteren Grenzen der Sprechtonhöhe sehr weit auseinander liegen und in solchen Fällen von einem Melodiefluß einer Sprache eigentlich keine Rede sein kann. Ich habe unter 42 nach diesen Gesichtspunkten hin untersuchten Taub-

Digitized by Google
Original from UNIVERSITY OF CALIFORNIA
Generated on 2019-10-24 13:03 GMT / http://hdl.handle.net/2027/uc1.b3252760
Public Domain in the United States, Google-digitized / http://www.hathitrust.org/access_use#pd-us-google

stummen gefunden, daß bei 31 die monotone Sprache und bei 11 die musikalische akzentlose Sprache im weiteren Sinne des Wortes bestand. Es läßt sich da eine bestimmte Regel nicht aufstellen; immerhin glaube ich sagen zu dürfen, daß bei den kongenital Taubstummen die oben beschriebene Sprache in den weiten Stimmgrenzen, bei den Taubstummen, die ihr Leiden erst akquiriert haben, die monotone Sprache mehr vorwiegt. In ähnlicher Weise ist auch zum großen Teile infolge der unrichtigen Atmung der dynamische Akzent beim Taubstummen gestört, weil, wie ich früher darauf hingewiesen habe, neben der kräftigeren und bestimmteren Artikulation noch ein anderer wichtiger, elementarer Faktor seine Basis bildet: das ist die größere lebendige Kraft der Schallwellen, die ja durch den etwas stärkeren Exspirationsstrom bedingt ist, welcher größtenteils die Betonung hervorruft. Infolgedessen bekommen die Schallwellen eine größere Amplitude, sowohl jene, welche zusammen den Stimmton mit seiner individuellen Klangfarbe bilden, als jene, die aus der sprachlichen Resonanz der Mundhöhle entstehen. Auch die impulsivischen Schallbewegungen werden in ähnlicher Weise vom Exspirationsstrom beeinflußt (Zwaardemaker). In noch höherem Grade als beim musikalischen und dynamischen Akzent habe ich den Einfluß der Atmung bei den Taubstummen auf den dritten Akzent, den Zeitakzent, beobachten können. Bei diesem kommt es ja auf die Zeit an, welche eine Silbe in Anspruch nimmt, im Vergleich zu den sie umgebenden Silben. Der Taubstumme bringt aber, wie ich es früher beschrieben habe, in einer Exspiration nur ganz wenige Silben, sein Exspirationsdruck ist auch ein geringer, so daß von einer Differenzierung der einzelnen Silben so gut wie keine Rede ist, die Silben werden, was die Länge derselben anbelangt, in gleicher Weise produziert, der beim normal Sprechenden sonst zutage tretende Unterschied von langen und kurzen Silben (akzentuierte und akzentlose) ist ganz aufgehoben oder so verwischt, daß die normale Gliederung der einzelnen Silben und Worte, was die Zeit (Quantität) anbelangt, doch kaum mehr zu konstatieren ist.

Nach dem Vorhergesagten ist es klar, daß die unrichtige Atmung des Taubstummen einer der wichtigsten Punkte, wenn nicht der wichtigste Punkt, bei der Bildung der Sprache (nach der deutschen Methode) ist. Trotzdem wird meines Erachtens dieses Moment seitens der sich mit dieser Spezialdisziplin Beschäftigenden (Taubstummenlehrer, Ärzte, Pädagogen) noch zu wenig gewürdigt. Sie alle heben wohl die Wichtigkeit der Atmung für die Sprache hervor (Vatter, Paul, Walther, A. Gutzmann etc.), widmen ihr aber beim Unterrichte der Taubstummen — es soll dies kein Vorwurf sein — doch nicht, wie ich glaube, die genügende Zeit, weil es eben bei der großen sonstigen Arbeit (Anzahl der Lehrgegenstände etc.) an der Zeit hiezu mangelt. Es gibt Taubstummenlehrer, die Atemübungen nur als Vorübungen zum Artikulationsunterrichte und nur zur Einführung des taubstummen Kindes in die Anstalt

Digitized by Google
Original from UNIVERSITY OF CALIFORNIA
Generated on 2019-10-24 13:03 GMT / http://hdl.handle.net/2027/uc1.b3252760
Public Domain in the United States, Google-digitized / http://www.hathitrust.org/access_use#pd-us-google

machen lassen. Andere, wie zum Beispiel Walther, betonen, daß die Atemübungen nicht nur in der Gestalt von Vorübungen gemacht werden sollen, sondern daß auch während der ersten Hälfte der Schulzeit denselben die nötige Sorgfalt zuzuwenden ist. Walther empfiehlt weiter, daß die Atemübungen in jeder Stunde, die dem mechanischen Sprechen dient, während 5 bis 10 Minuten vorgenommen werden. H. Gutzmann weist darauf hin, daß derartige Übungen erst dann vorgenommen werden können, wenn die mechanische Sprachentwicklung des taubstummen Kindes eine gewisse Stufe erreicht hat. Gewöhnlich, sagt Gutzmann, beschränkt man sich auf Atmungs- und Stimmübungen zu Anfang der Artikulationszeit. Sein Vorschlag geht dahin, diese Übungen in späterer Zeit, wenn das Kind bereits weiter sprachlich vorgeschritten ist, noch einmal aufzunehmen. Ich möchte da noch einen Schritt weitergehen. In der schon früher zitierten Arbeit über die Fortschritte in der Ausbildung und Fortbildung der Taubstummen habe ich darauf hingewiesen, daß ich es für rationell halte, diese Atemübungen in jedem neuen Studienjahr des Taubstummen immer wieder aufs neue aufzufrischen, weil die darauf verwendete Zeit und Mühe durch eine wesentliche geregeltere und fließendere Sprache reichlich gelohnt wird. Ich stütze mich dabei auf Beobachtungen aus meiner eigenen Praxis, die mich gelehrt haben, von welch ungeheurem Nutzen gerade dieses Moment in der Sprachausbildung des Taubstummen ist. Und man muß noch weiter gehen. Nach der eigentlichen Schulzeit ist während der nun meist einsetzenden Pubertät erst recht mit der systematischen Atemübungstherapie fortzusetzen.

Ist schon beim normal Hörenden und Sprechenden die Zeit des Mutierens mit vielerlei Schwierigkeiten und diversen Affektionen verbunden (Stimm-, Koordinationsstörungen etc.), so ist dies beim Taubstummen um so mehr der Fall, weil ihm ja die Kontrolle des Ohres fehlt. Und gar viele der so schlecht entwickelten Stimmen, denen wir im späteren Leben der Taubstummen begegnen, sind darauf zurückzuführen, daß die Taubstummen, die noch in der Entwicklung sind oder sich bereits körperlich entwickelt haben, den neuen somatischen Verhältnissen ihre Atmung so schlecht anpassen, sie finden sich mit denselben — sit venia verbo — so gar nicht zurecht, und dies allein ist schon einer der Hauptgründe, warum nach der eigentlichen Schulzeit die Sprache und Stimme der Taubstummen oft eine mangelhaftere ist als in den vorhergehenden Jahren, wo diesen Momenten eine genügendere Beachtung geschenkt wurde.

Auf die Technik der Atemübungen will ich hier nicht näher eingehen. Sie wird fast allerorts in gleicher Weise gehandhabt. Neben der ruhigen, kurzen, geräuschlosen Einatmung und der folgenden langen, gleichmäßig dahinfließenden Ausatmung — immer sollen dabei die Hände seitlich an die Brust zur Kontrolle und zur Regulierung der Atmung gelegt werden — übe man auch das Ausatmen in mehreren Abschnitten, was hauptsächlich der besseren Gliederung

Digitized by Google
Original from UNIVERSITY OF CALIFORNIA
Generated on 2019-10-24 13:03 GMT / http://hdl.handle.net/2027/uc1.b3252760
Public Domain in the United States, Google-digitized / http://www.hathitrust.org/access_use#pd-us-google

der Sprache zunutze kommt. Ferner sollen statt der bloßen Ausatmung auch die einzelnen Vokale und Diphthonge sehr lange gedehnt produziert werden. Es ist auch von Vorteil, den Taubstummen durch die Nase ein- und ausatmen zu lassen, nicht damit er das in praxi anwendet, sondern damit er die verschiedenen Luftwege — immer ist dabei die taktile Kontrolle zu üben — kennen lernt und sich überzeugt, wie nur ein der physiologischen Atmung sich nähernder Respirationstypus das Sprechen erleichtert und für die Umgebung verständlicher macht. Wenn man dann weiter systematisch vorgeht in der Weise, daß man von Monat zu Monat immer mehr Silben in einer Ausatmung sagen läßt — ich beginne gewöhnlich mit kleinen Sätzen von 3—5 Silben —, so erreicht man es, daß durch dieses systematische Vorgehen die Taubstummen sich

Fig. 14.

Fig. 15.

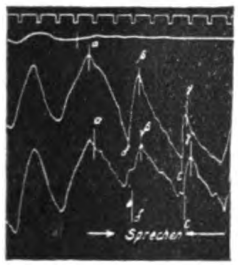

gewöhnen, auch längere Sätze in einer Exspiration zu sprechen, die Sprache verliert dann das Zerrissene und Schwerfällige, sie fließt leichter hin und wird auch bedeutend besser verstanden. In den Fig. 14 und 15 — es entspricht hier ein Teilstrich der Zeitkurve einer ganzen Sekunde — sieht man den Erfolg derartiger systematisch durchgeführter Atemübungen auch graphisch fixiert. Es macht den Taubstummen eine große Freude — ich habe das oft gesehen —, wenn sie diesen oder jenen Satz, der aus 15, 20 oder aus noch mehr Silben besteht, in einem Atemzuge sagen können. Und mit der Zeit gewöhnen sie sich auch in der gewöhnlichen Konversation an das Sprechen in längeren Sätzen.

Endlich darf ich noch auf eine andere große Bedeutung der Atemübungen für die Taubstummen hinweisen, auf die Bedeutung für ihre Gesundheit. Es ist ja bekannt, daß gerade unter den Taubstummen die Tuberkulose weit verbreitet ist, und wir haben kein besseres Prophylacticum als die systematische Vornahme von Atem- und Stimmübungen. Im Sommer sollen dieselben womöglich in staubfreier Luft im Freien täglich ein- bis zweimal vorgenommen werden, im Winter im gutgelüfteten und temperierten Schulzimmer vor Beginn des Unterrichtes (Vor- und Nachmittag). Alle diese Maßnahmen lassen sich natürlich in der Privatpraxis viel leichter und besser durchführen. Von 4- bis

Generated on 2019-10-24 13:03 GMT / http://hdl.handle.net/2027/uc1.b3252760
Public Domain in the United States, Google-digitized / http://www.hathitrust.org/access_use#pd-us-google
Digitized by Google
Original from UNIVERSITY OF CALIFORNIA

5mal täglich derart durchgeführten Atemübungen, die ich abwechselnd in der oder jener (früher beschriebenen) Weise, jedesmal — Pausen zwischen den einzelnen Übungen miteingerechnet — etwa 6 Minuten hindurch machen lasse, habe ich in sprachlicher und gesundheitlicher Beziehung stets die besten Erfolge gesehen.

Aus den vorliegenden Untersuchungen und Beobachtungen können wir folgende Schlußfolgerungen kurz zusammenfassen:

1. Bei sämtlichen untersuchten Taubstummen finden wir Störungen der Atmung, die wohl schon durch die bloße Inspektion und Auskultation zu konstatieren sind, aber in ihren feineren Details erst durch graphische Methoden analysiert und studiert werden können.

2. Die Unterschiede zwischen der Atmung der kongenital Taubstummen und derjenigen Taubstummen, die ihr Leiden erst später akquiriert haben, sind so charakteristische, daß man in den meisten Fällen schon aus der Atmungskurve allein sagen kann, ob es sich um kongenitale oder akquirierte Taubstummheit handelt.

3. Die Ursache der Atemanomalitäten der Taubstummen haben zum größten Teile ihre Ursache *a)* in der großen Anstrengung an und für sich, mit der die Sprechbewegungen zu leisten sind, *b)* in dem Energieaufwand und der aufzubringenden Willenstätigkeit, die der Taubstumme auf den Sprechakt verwenden muß und *c)* in dem unzweckmäßigen Verbrauch des Atemvolumens.

4. Zwischen den inkoordinierten Atembewegungen der Taubstummen und den Bewegungen ihres Kehlkopfes bestehen enge Beziehungen, die mit eine Ursache für die mangelhafte Sprach- und Stimmbildung sind. Ebenso beeinträchtigt die unzweckmäßige Atmung die Bildung des musikalischen, dynamischen und temporalen Akzentes.

5. Die Vornahme systematisch betriebener Atemübungen in weit höherem Grade, als dies bis jetzt meist der Fall war, ist in gesundheitlicher Beziehung sowohl wie auch insbesonders für die Erreichung einer besseren Sprach- und Stimmausbildung der Taubstummen von weittragendster Bedeutung. Die systematischen Atemübungen müssen nicht nur während der ganzen Jahre der Heranbildung des Taubstummen gemacht werden, sondern sie müssen auch schon im vorschulpflichtigen Alter (als Vorübungen) und während seiner weiteren Fortbildung, wenn der eigentliche Taubstummenunterricht beendet ist, einen Hauptfaktor im Interesse seiner Gesundheit und seiner Sprache bilden.

Generated on 2019-10-24 13:03 GMT / http://hdl.handle.net/2027/uc1.b3252760
Public Domain in the United States, Google-digitized / http://www.hathitrust.org/access_use#pd-us-google
Digitized by Google
Original from UNIVERSITY OF CALIFORNIA

Zur Pathologie des Gehörorgans.

Von **Gustav Brühl**, Berlin.[1])

(Mit 9 Figuren.)

1. Schläfenbein mit Dehiscenz des Proc. mastoideus, des Sulcus sigmoideus und einem Bulbus superior.

An dem vorliegenden rechten Schläfenbein findet sich eine Anomalie, die mir ihrer Seltenheit wegen als mitteilenswert erscheint. Es handelt sich um ein Schläfenbein, dessen Warzenfortsatz im ganzen konkav ausgehöhlt ist, und in dessen oberer Hälfte, sich in der Gegend der Sutura squama-mastoidea ein zirka 1 *cm* hohes und $^1/_2$ *cm* breites Loch zeigt (Fig. 1). Die Ränder des Loches sind glatt und keilförmig verdünnt. Der vordere Rand ist von der hinteren Gehörgangswand noch zirka 9 *mm* entfernt. Die obere Hälfte der zwischen Loch und Gehörgangswand liegenden Corticalis des Warzenfortsatzes ist ganz dünn und durchscheinend. In der Gegend der spina supra meatum entspringt eine abwärts ragende, zirka 8 *mm* lange unregelmässige Knochenzacke, die nach unten in das Lumen des knöchernen Gehörgangs hineinragt.

Fig. 1.

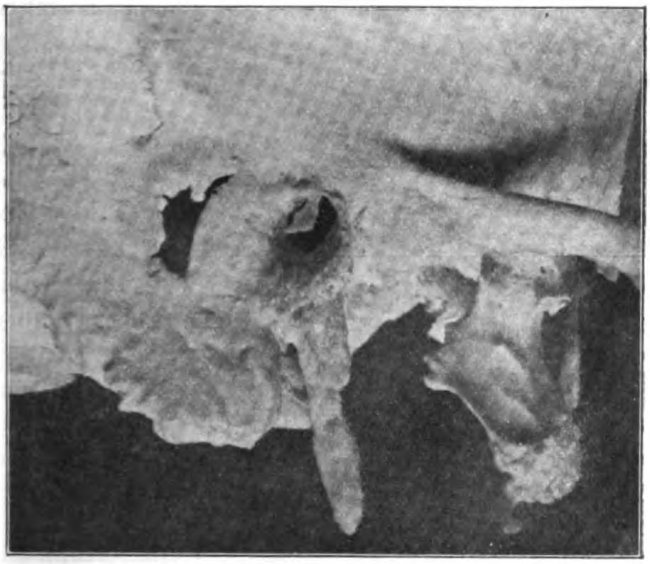

In der sonst ganz glatten Corticalis des Warzenfortsatzes verlaufen einige Rinnen in radiärer Richtung zu dem Loch hin. An der Innenfläche des Schläfenbeines zeigt sich (Fig. 2), daß das Loch mitten in der äußeren Schale des Sulcus sigmoideus gelegen ist, so daß also an dieser Stelle der Sinus transversus direkt von den Weichteilen des Warzenfortsatzes überzogen wurde. Entsprechend der Verdünnung der vor dem Loch an der Außenseite des

[1]) Nach einer Demonstration in der Berl. otol. Gesellschaft, Dezember 1911.

Digitized by Google
Original from UNIVERSITY OF CALIFORNIA
Generated on 2019-10-24 13:03 GMT / http://hdl.handle.net/2027/uc1.b3252760
Public Domain in the United States, Google-digitized / http://www.hathitrust.org/access_use#pd-us-google

Warzenfortsatzes gelegenen Corticalis befindet sich eine aus dem Sulcus sigmoideus nach vorn in den hintersten Abschnitt des Felsenbeins hinein sich entwickelnde blasige Knochenhöhle mit stark unterminierten, glatten Rändern. Mit der Sonde gelangt man in diesen Hohlenraum zirka 1 *cm* nach vorn und oben. Das Dach dieser Höhle wird von der vorderen, oberen Felsenbeinfläche gebildet und ist ebenso durchscheinend wie die vordere, bis an die hintere Gehörgangswand reichende Aushöhlung. Ebenso wie wir das bei einer stark in die Paukenhöhle hinreichenden Bulla jugularis zu sehen gewohnt sind, ist auch die Kuppe der beschriebenen Aushöhlung dehiscent und kommuniziert an dieser Stelle mit dem kleinen Antrum mastoideum. Der Boden der Paukenhöhle ist ebenfalls durch eine sehr hohe Wölbung des Sulcus jugularis zu einer Bulla jugularis ausgebildet, welche bis in die Höhe der Fenestra cochleae hinaufreicht. Die hintere Pyramidenfläche ist im ganzen konvex; der innere Gehörgang flach und eng. An der Innenfläche der Schuppe fallen sehr starke Juga cerebralia und Impressiones digitatae auf.

Fig. 2.

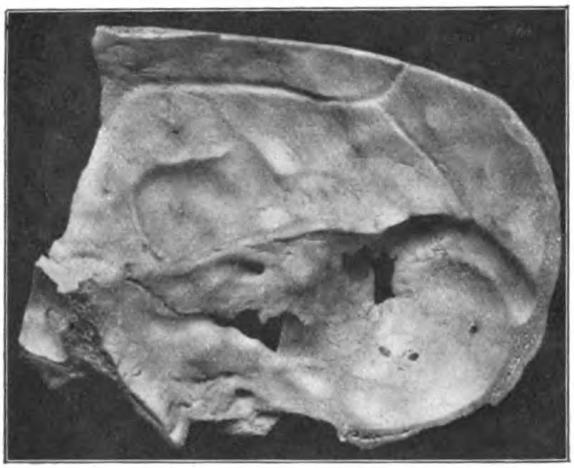

Hartmann hat ein Präparat aus Politzers Sammlung beschrieben (Berl. klin. Wochenschr., 1876, 33), in dem der Sinus sich so stark vorwölbte, daß der darüber liegende Knochen derartig atrophiert war, daß eine 6 *mm* lange und 7 *mm* breite Knochenlücke entstand. Die am stärksten vorgewölbte Stelle ist nur durch eine 2 *mm* dicke Knochenschicht von der hinteren Gehörgangswand getrennt.

Außerdem hat Zuckerkandl (M. f. o. 1878, 3) Atrophie der hinteren Felsenbeinfläche beschrieben und abgebildet, bei der sich, wie in dem vorliegenden Präparat, eine vom Sulcus sigmoideus ausgehende Aushöhlung hinter den Bogengängen, „eine bulböse Ektasie“ vorfindet, deren Dach die obere Felsenbeinkante bildet. Die stärkste Atrophie der hinteren Felsenbeinfläche fand Z. nicht bei der senilen Atrophie oder bei der durch Hydrocephalus hervorgerufenen intrakraniellen Drucksteigerung, sondern bei vorzeitiger Synostose von Schädelnähten, während der Schädelinhalt weiter wächst. Die Stenose wird dann durch Ektasie kompensiert.

Digitized by Google
Original from UNIVERSITY OF CALIFORNIA
Generated on 2019-10-24 13:03 GMT / http://hdl.handle.net/2027/uc1.b3252760
Public Domain in the United States, Google-digitized / http://www.hathitrust.org/access_use#pd-us-google

Um einen Einblick in den Bau des Warzenfortsatzes zu bekommen, ohne das Präparat zu zerstören, wurde eine Röntgenaufnahme des Schläfenbeines angefertigt. Aus derselben ersahen wir, daß der Warzenfortsatz weder vor, noch unter, noch hinter dem Loch eine Zellentwicklung zeigt; ferner, daß die bullöse Ausbuchtung des Sinus bis an das Massiv des hinteren Bogenganges heranreicht. Auf die mangelhafte Ausbildung der Warzenfortsatzzellen bei stark entwickeltem Sulcus sigmoideus hat Politzer (Zergliederung des menschlichen Gehörorganes 1889) hingewiesen.

Es handelt sich also bei dem beschriebenen Schläfenbein um eine hochgradige Atrophie des Warzenfortsatzes mit Dehiscenzbildung in der Corticalis, hervorgerufen durch einen stark vorgelagerten Sinus transversus; derselbe bildete eine bullöse Ausbuchtung mit einer Dehiscenz nach dem Antrum, einen richtigen Bulbus superior an der oberen Umbiegungsstelle des Sinus und außerdem an der typischen Stelle, dem Boden der Paukenhöhle, eine Bulla jugularis. Der Sinus erreichte also nicht nur die hintere knöcherne Gehörgangswand und den Paukenboden, sondern auch die Oberfläche des Warzenfortsatzes und das Antrum mastoideum. An diesen beiden Stellen veranlaßte sein, wahrscheinlich durch vorzeitige Sutursynostosen (Sut. squamomast.) gesteigerter Druck, in dem vielleicht auch noch in seiner Widerstandsfähigkeit (z. B. durch Rachitis) verringerten, wachsenden Knochen Dehiscenzen, deren praktische Bedeutung ohne weiteres verständlich ist.

2. Vollkommene Trennung der Schuppe vom übrigen Schläfenbein beim Erwachsenen.

Das gleichzeitige Vorhandensein einer Sutura petrosquamosa und squamomastoidea beim Erwachsenen in einer so vollkommenen Ausbildung, daß das macerierte Schläfenbein durch dieselben in 2 Teile zerfällt, gehört zu den größten Seltenheiten. Bei dem vorliegenden Schläfenbein finden wir nun beide Suturen (*Fig. 3*) in typischer Weise ausgebildet, *so daß die Schuppe einerseits mit dem Felsen-*

Fig. 3.

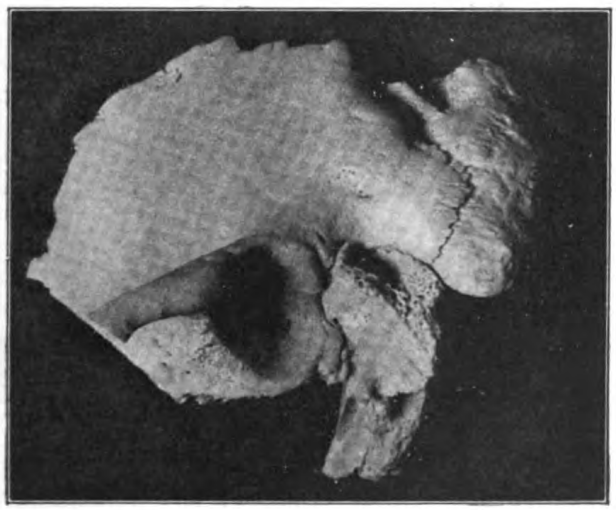

Digitized by Google
Original from UNIVERSITY OF CALIFORNIA
Generated on 2019-10-24 13:03 GMT / http://hdl.handle.net/2027/uc1.b3252760
Public Domain in the United States, Google-digitized / http://www.hathitrust.org/access_use#pd-us-google

beine und mit dem knöchernen Gehörgang andererseits eine nur bindegewebige Verbindung hatte. Das macerierte Schläfenbein zeigt infolgedessen 2 völlig aufeinander passende Flächen. Die Sutura squamomast. beginnt in dem vordersten Winkel der Incisura parietalis und biegt fast 1 *cm* oberhalb

Fig. 4.

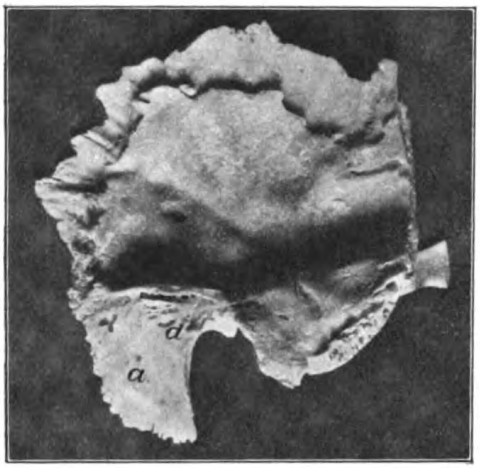

Fig. 5.

Fig. 6.

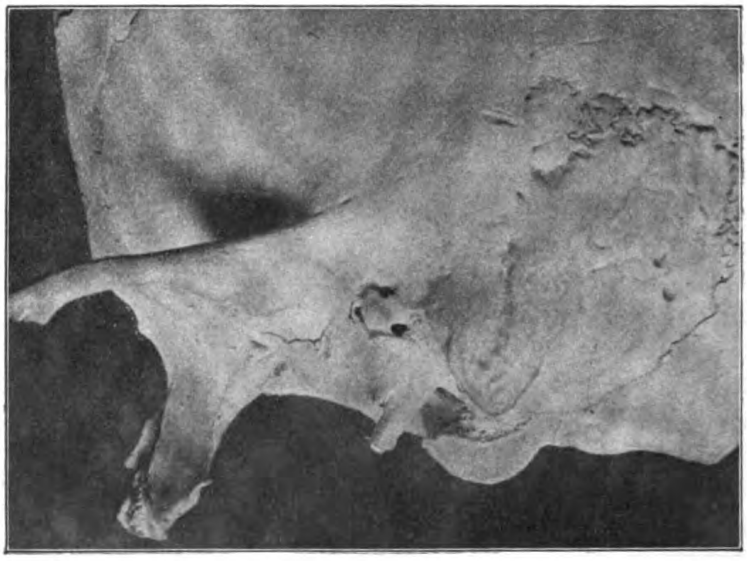

der Spitze des Warzenfortsatzes nach vorne um, um dann an der Grenze des Os tympanicum nach oben und vorn bis zum Tegmen tympani zu verlaufen. Nimmt man die beiden Teile des Schläfenbeines auseinander, so zeigt sich

Digitized by Google
Original from UNIVERSITY OF CALIFORNIA
Generated on 2019-10-24 13:03 GMT / http://hdl.handle.net/2027/uc1.b3252760
Public Domain in the United States, Google-digitized / http://www.hathitrust.org/access_use#pd-us-google

als auffälligste Erscheinung, daß der zur Schuppe gehörende äußere, vordere und obere Abschnitt des Warzenfortsatzes (Fig. 4*a*), ebenso wie der darauf passende innere zum Felsenbein gehörende (Fig. 5*b*) eine durch ein ganz glattes, wie abgeschliffen und poliert erscheinendes Knochenseptum abgeschlossene Oberfläche zeigt, durch welche einzelne dunkle Schatten von pneumatischen Zellen hindurchscheinen.

Es sind also die Cellulae squamosae (Fig. 4), ebenso wie die Cellulae petrosae (Fig. 5) des Warzenfortsatzes durch ein doppeltes, transparentes Knochenseptum völlig von einander getrennt. In beiden Teilen des Warzenfortsatzes finden wir vorn oben einen größeren Raum, ein Antrum, aus dem sich Zellen vor und hinter dem knöchernen Septum in den Warzenfortsatz hinein entwickeln. So entwickelten sich aus dem vorderen Antrum squamosum (Fig. 4d) Zellen bis in die Spitze des zur Schuppe gehörenden Abschnittes des Warzenfortsatzes hinein, und ebenso nimmt aus dem hinteren, mit dem Antrum squamosum medial kommunizierenden Antrum petrosum (Fig. 5*c*) der Hauptanteil der Zellen des Warzenfortsatzes seinen Ursprung. Da die Zellbildung an dem auseinander genommenen Schläfenbein infolge des beschriebenen knöchernen Septums nicht zu erkennen ist, wurden Röntgenaufnahmen angefertigt, aus welchen die Entwicklung der Cellulae squamose und der Cellulae petrosae deutlich hervorgeht. Ein mit dem vorliegenden identisches Schläfenbein aus der Sammlung Zuckerkandls hat Frey (A. f. O., Bd. 68) beschrieben und die entwicklungsgeschichtliche Bedeutung derartiger Präparate durch anatomische Überlegungen ausführlich begründet.

3. und 4. Knöcherne Atresie des Gehörganges und bindegewebige Atresie des Gehörganges mit spontan ausgeheilter Labyrintheiterung.

Da anatomische Untersuchungen über spontan entstandene Atresien des Gehörganges zu den großen Seltenheiten gehören, möchte ich mir erlauben, 2 einschlägige Fälle aus meiner Sammlung zu beschreiben.

Im ersten Fall, dessen makroskopischer Befund mir ohne Krankengeschichte vorliegt, findet sich der knöcherne Gehörgang unmittelbar hinter dem Porus acusticus externus durch eine zirka $^1/_2$ *cm* breite Knochenplatte verschlossen; dieselbe entspringt mit breiter Basis von der hinteren knöchernen Gehörgangswand und zieht nach vorn zur knöchernen Gehörgangswand, um sich mit derselben höckrig zu verbinden (Fig. 6). Oberhalb und unterhalb dieser nun ganz dünnen Knochenlamelle findet sich eine kleine, zirka $1^1/_2$ *mm* große Öffnung. Es ist wahrscheinlich, daß diese knöcherne Platte als Folge einer den knöchernen Gehörgang verschließenden und von seinen Wänden ausgehenden Granulationsmasse, (etwa einer Otitis externa diffusa) anzusehen ist, da hinter der knöchernen Lamelle tiefer gehende Zerstörungen sowohl im Gehörgang wie im Mittelohr fehlen. Es leuchtet ein, daß in einem solchen Falle

Digitized by Google
Original from UNIVERSITY OF CALIFORNIA
Generated on 2019-10-24 13:03 GMT / http://hdl.handle.net/2027/uc1.b3252760
Public Domain in the United States, Google-digitized / http://www.hathitrust.org/access_use#pd-us-google

eine operative Entfernung der knöchernen Atresie, die sehr wahrscheinlich nach außen von einer kontinuierlichen Epidermisschicht überzogen war, von wesentlicher Hörverbesserung für den Patienten gewesen wäre. Das Präparat erinnert an ein von Politzer in seinem Lehrbuch 1908, S. 223, beschriebenen Fall von knöcherner Atresie, in dem es sich ebenfalls um ein dünnes knöchernes Septum handelte, das sich im Anschluß an eine chronische Otitis gebildet hatte und den sonst normal weiten und freien Gehörgang, dicht hinter dem Porus acusticus verschloß. Die operative Entfernung desselben besserte das Hörvermögen für Sprache von $^1/_4$ auf $3^1/_2$ *m*.

Fig. 7.

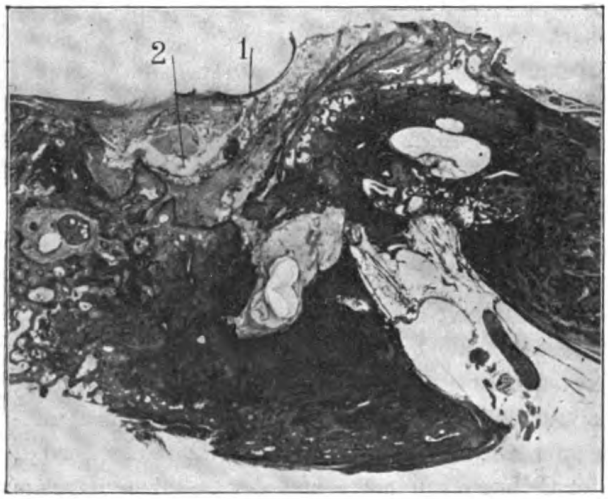

Der nächste Fall stellt eine bindegewebige Atresie des knöchernen Gehörgangs dar; das histologisch untersuchte Schläfenbein stammt von einer 80jährigen Frau. Es zeigten sich bei der Untersuchung zu Lebzeiten auf der rechten Seite Residuen; links war der knöcherne Gehörgang in der Nähe des Trommelfells durch eine weißlich graue, mit Epidermis überzogene Membran verschlossen, die ohne scharfe Grenzlinien in die Gehörgangswände überging. Laute Sprache wurde nur vom rechten Ohr gehört, links bestand Taubheit. Der Tod erfolgte infolge von Herzschwäche. Die histologische Untersuchung des linken Ohres (Fig. 7) ergibt einen Abschluß des knöchernen Gehörganges durch eine dünne Epidermisschicht, *(1)*, die keinerlei Andeutung von Papillen Drüsen oder Haarbalgbildung aufweist, ganz ähnlich, wie ich dies in einem Falle von Strikturbildung im Gehörgang (Z. f. O., 50. Bd.) beschrieben habe. Von den normalen Gebilden des Mittelohres ist nichts vorhanden. Hinter der epidermisierten Membran findet sich nun ein kern- und gefäßarmes, reichlich Fettzellen enthaltendes Bindegewebe, *(2)*, in deren Mitte sich ein kleiner, mit Celloidin gefüllter Hohlraum zeigt. An einer Stelle (Fig. 8, *3*) zieht dieses fetthaltige Bindegewebe strangförmig in das Felsenbein hinein, in eine Gegend, die man der Lage nach für den Vorhof ansprechen kann, *(4)*, obwohl von dem normalen Bau und Inhalt desselben nichts zu erkennen ist. In der Nachbarschaft dieser Stelle finden sich, besonders an ihrem vorderen Umfang, reich-

Generated on 2019-10-24 13:03 GMT / http://hdl.handle.net/2027/uc1.b3252760
Public Domain in the United States, Google-digitized / http://www.hathitrust.org/access_use#pd-us-google
Digitized by Google
Original from UNIVERSITY OF CALIFORNIA

lich neugebildete, zum Teil zackige Knochenspangen. Vielleicht, daß die enge Stelle, durch die das Bindegewebe vom Mittelohr aus in das innere Ohr hineinzieht, die Gegend des Vorhofsfensters darstellt. Die Zellen des Warzenfortsatzes sind mit derbem, fibrösem Gewebe angefüllt. Von dem Bogengangssystem ist nichts wahrzunehmen. An seiner Stelle findet sich nur eine kompakte elfenbeinerne Knochenmasse, in der sich weder entscheiden läßt, wo der alte Knochen aufhört, noch, wo der neugebildete anfängt; Interglobularräume enthält derselbe nicht. Dagegen ist die Konfiguration der Schnecke deutlich

Fig. 8.

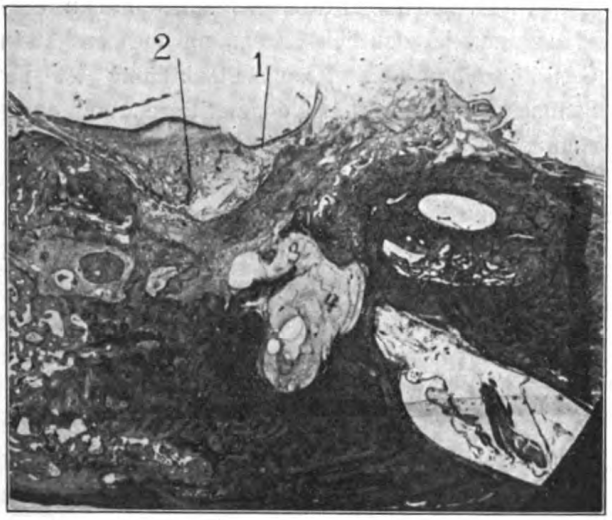

Fig. 9.

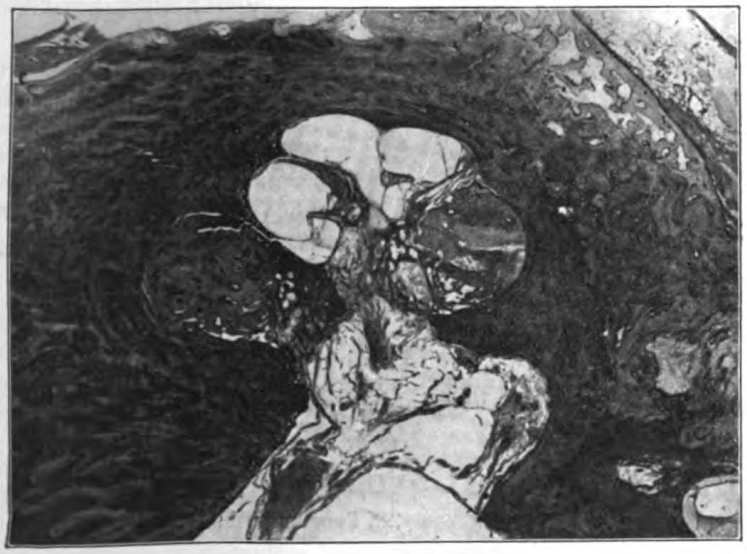

vorhanden, und auch im Innenraum derselben lassen sich charakteristische Veränderungen erkennen (Fig. 9). Während die eine Basalwindung der Schnecke

Digitized by Google
Original from UNIVERSITY OF CALIFORNIA
Generated on 2019-10-24 13:04 GMT / http://hdl.handle.net/2027/uc1.b3252760
Public Domain in the United States, Google-digitized / http://www.hathitrust.org/access_use#pd-us-google

vollkommen vom neugebildeten Knochen, der nur wenige zellarme Knochenräume enthält, ausgegossen ist, ist die gegenüberliegende Basalwindung nur in der oberen Hälfte von rötlichem, solidem Knochen angefüllt, während die untere kernarmes Bindegewebe enthält, in welches von der oberen Knochenmasse aus, zierliche Knochenspangen hineinwachsen. Das Spiralganglion beider Windungen ist deutlich erkennbar und enthält noch eine geringe Anzahl von Ganglienzellen. Die Knochenneubildung ist nur auf die Basalwindung der Schnecke beschränkt. In der mittleren und obersten Windung finden sich geronnene Massen und fibröse Stränge, die das zum Teil freie Lumen derselben durchziehen. Von den sonstigen normalen Gebilden der Schnecke ist nichts zu entdecken. Die in den Modiolus der Schnecke eintretenden Nervenfasern sind stark verdünnt und enthalten reichlich Psammonkörperchen. Der neugebildete Knochen in den Schneckenwindungen hat sich mit Eosin intensiv rosa gefärbt, zeigt kompakten, verwaschenen Bau und große, unregelmäßig angeordnete Knochenkörperchen. Er ist von bläulichen Havers'schen Kanälen durchzogen und im Gegensatz zu den, die Bogengänge ausfüllenden Knochenmassen, von dem ursprünglichen, Interglobularräume enthaltenden Knochen der Schneckenkapsel scharf abgrenzbar. Es scheint also, daß die die Schnecke ausfüllenden Knochenmassen vom Endost der Schnecke gebildet sind und wohl als Reaktion der vom Vorhof aus in die Schnecke eingedrungenen Eiterung zu betrachten sind. Im Vorhof und in den Bogengängen handelt es sich aber nicht bloß um die Folgen einer Infektion des Labyrinthinnenraums und des dadurch bedingten reaktiven Bildungsanstoßes des Endostes; an diesen Stellen hat eine schwere Ostitis zur völligen Zerstörung der Vorhofs- und Bogengangsgegend geführt, so daß sich hier eine Ausgießung mit kompakten Knochenmassen vorfindet deren Grenzen nicht erkennbar sind, und die wohl auch hauptsächlich muco-. periostalen Ursprunges sind.

Es handelt sich also um eine Ohreiterung, in deren Verlauf es zur vollkommenen Zerstörung des Mittelohres und zur Vernichtung des inneren Ohres gekommen war, die aber trotz der Schwere den Erkrankung spontan ausgeheilt ist und infolgedessen auch das Leben der Patientin — sie war 80 Jahre alt — nicht verkürzt hat!

Vereinsberichte.

Österreichische Otologische Gesellschaft.

Sitzung vom 26. Februar 1912.

Vorsitzender: A. Politzer.
Schriftführer: E. Urbantschitsch.

I. B. Gomperz: **Blaue Verfärbung an der inneren Paukenwand.**

Gomperz stellt einen 17jährigen Mann vor, der nach Scarlatina einen

Digitized by Google
Original from UNIVERSITY OF CALIFORNIA
Generated on 2019-10-24 13:04 GMT / http://hdl.handle.net/2027/uc1.b3252760
Public Domain in the United States, Google-digitized / http://www.hathitrust.org/access_use#pd-us-google

fast totalen rechtsseitigen Trommelfelldefekt erlitten hatte. Man sieht einen kurzen Rest des Hammergriffes, den Stumpf des Ambosses — der lange Fortsatz fehlt — und das Köpfchen des Steigbügels; die innere Wand der Paukenhöhle ist von einer glatt epidermisierten, adhärenten Narbe bekleidet, welche auch über das Tubenostium hinwegzieht.

Das Auffallende ist die tief schwarzblaue Farbe der inneren Paukenhöhlenwand im Bereiche des ganzen Gesichtsfeldes. Bei Luftduschen und Siegleschem Versuch ändert sich an dem Bilde nichts; auch ist der Befund seit 3 Monaten vollständig unverändert geblieben. Gomperz würde am ehesten an eine Vorwölbung des Bulbus denken, wenn nicht die große Ausdehnung des blau gefärbten Bezirkes Zweifel dagegen aufkommen ließen.

II. B. Gomperz: **Über gelbe Flecken am unteren Hammergriffende.**

Gomperz stellt ferner ein 12jähriges Mädchen vor, an dessen linkem Trommelfell das schon mehrfach beschriebene Symptom einer leuchtenden gelben Scheibe am Umbo zu sehen ist. Sie hat hier zirka 2 *mm* Durchmesser.

Da erst jüngst wieder ein solcher Fall demonstriert wurde, ohne daß man seine Ätiologie erkannte, will Gomperz einmal darauf hinweisen, daß diese gelben Flecke am Hammergriffende, wie sie auch schon Gruber beschrieben hat und welche nichts mit dem Trautmannschen sichelförmigen gelben Fleck gemein haben, lediglich Artefakte sind, verursacht durch Haftenbleiben kleiner Reste von festem Öl — Oliven-, Mandel- oder Sesamöl —, das vom Laienpublikum so gern und so häufig ins Ohr geträufelt wird.

Diskussion.

V. Urbantschitsch: Was den ersten Fall anlangt, so beziehe ich die blaue Farbe nicht auf den Bulbus, sondern glaube, daß hier die Erscheinung der trüben Medien vorliegt (durch Exsudat oder Luft in der Paukenhöhle bedingt). Ich habe mehrere solche Fälle gesehen und beschrieben. In einem derselben, wo das gleiche Bild wie in dem vorgestellten Falle durch Monate bestand, habe ich punktiert und mich davon überzeugen können, daß sich einfach Luft in der Paukenhöhle befand. Bei den Radikaloperationen sehen wir auch hie und da solche Erscheinungen. Ich habe in den letzten Wochen einen interessanten Fall gehabt, in dem 6 Jahre nach der Radikaloperation die Erscheinung einer blauen Farbe auftrat. Der behandelnde Arzt dachte, daß der ganze Sinus transversus vorliege. Es war ein sehr merkwürdiges Bild: Ein großer Wulst von schöner dunkelblauer Farbe lag an der hinteren oberen Wand der Operationshöhle. Es war eine Membran, dahinter Luft und etwas Epithel.

Ruttin sieht das auch als Exsudat an und erinnert daran, daß in der Literatur 5 oder 6 Fälle solcher Cysten beschrieben sind. Der erste von Urbantschitsch, dann ein Fall von Iwanoff. Einen weiteren Fall sah Ruttin in der Privatordination von Politzer (man konnte an den Sinus denken, die Incision ergab ein braunes Exsudat) und 2 Fälle hat Ruttin hier vorgestellt. Die Incision ergab ein schleimig-viscides Exsudat, das viel abgestoßene Epithelzellen enthielt. Übrigens hat auch Prof. Gomperz selbst gelegentlich der damaligen Diskussion darauf aufmerksam gemacht, daß die Cysten nach der Radikaloperation mit den Exsudatsäcken sehr verwandt sein dürften.

O. Benesi hat auf der Abteilung Prof. Alexander vor mehreren Wochen einen ähnlichen Fall gesehen, wo gleichfalls ein bräunlich durchscheinen-

Digitized by Google
Original from UNIVERSITY OF CALIFORNIA
Generated on 2019-10-24 13:04 GMT / http://hdl.handle.net/2027/uc1.b3252760
Public Domain in the United States, Google-digitized / http://www.hathitrust.org/access_use#pd-us-google

der Körper hinten oben sichtbar war; diese Erscheinung war gleich nach der Radikaloperation zu bemerken. Die Incision entleerte ein braunes Exsudat.

H. Frey: Cysten nach der Radikaloperation sind ein so häufiger Befund, daß man darüber nicht erst sprechen muß. Hier aber liegt ja keine Operation vor, und eine solche Cyste wäre eine Seltenheit. Es wäre immerhin auch denkbar, daß es sich um ektatische Venen handeln könnte, wie sie Rohrer beschrieben hat. Eine Probeincision würde das aufklären.

V. Urbantschitsch: Diese Bilder sind ja seit Gomperz' Mitteilung auf der Naturforscherversammlung bekannt. Betreffs der Bemerkung Freys möchte ich erwähnen, daß es sich hier nicht um die Frage der uns ja bekannten Cystenbildungen, sondern um die Erscheinung der blauen Farbe handelt, welche bei den Cysten in ganz derselben Weise wie am Trommelfell als eine Erscheinung der trüben Medien aufzufassen ist.

Gomperz (Schlußwort): Man kann hier nicht gut von einem Paukenhöhlenraum sprechen, da die adhärente Narbe glatt über die innere Paukenwand hinzieht. Damit soll aber nichts gegen die Möglichkeit einer Exsudation zwischen Knochen und der diesen bekleidenden periostalen Narbenmembran gesagt sein, wie ich sie selbst bei einem akuten Entzündungsprozeß gesehen habe. Das Bild einer Cyste nach der Radikaloperation, welche durch ihre blaue Farbe das Vorliegen der Dura oder des Sinus vortäuscht, habe ich vor vielen Jahren in dieser Gesellschaft demonstriert. An das Vorhandensein von Varicen möchte ich nicht denken.

III. Bondy demonstriert einen Fall von **Verknöcherung des Labyrinths** mit dem von Ruttin beschriebenen **Symptom der Kompensation.**

Der 19jährige Pat. leidet seit Kindheit an linkseitiger Otorrhöe nach Scharlach. Vor 2 Jahren angeblich infolge eines Diätfehlers heftiges Erbrechen und starker Schwindel, so daß Pat. 4 Wochen bettlägerig war. Seit 4 Wochen starke Zunahme der Eiterung, seit einigen Tagen Kopfschmerzen und morgens Schwindel. Die Untersuchung ergab links komplette Taubheit und kalorische Unerregbarkeit, Drehnystagmus beiderseits von 10 Sekunden Dauer, Druckschmerzhaftigkeit des Warzenfortsatzes, Temp. 38·4, keine meningitischen Symptome. Mit Rücksicht auf die erhöhte Temperatur und die Schwindelanfälle wurde, trotzdem das Symptom der Kompensation eine ausgeheilte Labyrintheiterung vermuten ließ, im Anschluß an die Radikaloperation die Labyrinthoperation vorgenommen. Doch gelang es nicht, ein Lumen zu finden, das Labyrinth erwies sich als vollständig verknöchert. Nach der Operation trat weder Schwindel noch Nystagmus auf.

Es scheint also, daß wir in der Tat in diesem Ruttinschen Symptom einen wertvollen Anhaltspunkt zur Diagnose einer ausgeheilten Labyrinthitis besitzen.

IV. Ruttin: **Rechtsseitige diffuse und linksseitige circumscripte Labyrintheiterung mit Bemerkungen über die Gleichgewichtsstörungen.**

F. K., 21 Jahre, Knecht. Aufnahme am 5. I. 1912. Pat. hat im Alter von 19 Monaten Scharlach und Masern durchgemacht. Damals hatten beide Ohren geflossen, und zwar das linke Ohr durch 7, das rechte durch 5 Jahre. Dann hörte der Fluß auf, um vor 8 Wochen wieder aufzutreten. Im rechten Ohr hatte er jetzt auch Schmerzen. Seit 8 Wochen auch Schwindel, der allerdings gegenwärtig besser ist. Vor 8 Wochen wurde er ganz taub, während er früher nur links taub war.

Generated on 2019-10-24 13:04 GMT / http://hdl.handle.net/2027/uc1.b3252760
Public Domain in the United States, Google-digitized / http://www.hathitrust.org/access_use#pd-us-google
Digitized by Google
Original from UNIVERSITY OF CALIFORNIA

R. O.: Großer Polyp. Cholesteatom.

L. O.: Totaldestruktion. Cholesteatom.

Total taub auf beiden Ohren für Sprache und Stimmgabeln, Sausen rechts. Spont. Nyst. rot. nach r. Fistelsymptom r. negativ, l. positiv, typisch. Kalor. R. r. 0, l. prompt. R.: Drehnyst. horiz. nach l. 18". L.: Drehnyst. horiz. nach r. 4".

13. I. Operation (Ruttin). Rechts: Warzenfortsatz sklerotisch. Im Antrum ein etwa kirschengroßes, verjauchtes Cholesteatom. Dura der mittleren Schädelgrube freiliegend, mit Granulationen bedeckt. Im horizontalen Bogengang eine etwa 2 *mm* lange, mit Granulationen erfüllte Fistel. In der Trommelhöhle reichlich Granulationen, in denen der Facialis eingebettet ist. Typische Labyrinthoperation nach Neumann ohne Freilegung der hinteren Schädelgrube. (Vorher Prüfung der kalorischen Reaktion: keine Augenbewegung!) Im Labyrinth graurote Granulationen, kein freier Eiter, kein Liquorabfluß. Plastik. Wundversorgung. Links: Warzenfortsatz sklerotisch. Typische Radikaloperation. Im horizontalen Bogengang eine etwa 2 *mm* lange, graurote Fistel. Bei Druck auf dieselbe typische Augenbewegung. Ausräumung der Trommelhöhle. Plastik. Wundversorgung.

18. I. Erster Verbandwechsel links: Fistelsymptom noch auslösbar, ebenso kalorische Reaktion. Keinerlei Symptome.

26. II. 1912. Kontrolle: Kein spont. Nyst. Kein Fistelsymptom. Kein Drehnystagmus, weder bei Rechts- noch Linksdrehen, weder bei Prüfung mit vorwärts noch seitwärts geneigtem Kopfe. Kalorische Reaktion sehr gering, aber noch vorhanden. Dagegen bestehen ziemlich hochgradige Gleichgewichtsstörungen. Es handelt sich hier also um einen Fall von rechtsseitiger Labyrintheiterung und linksseitiger Labyrinthfistel mit circumscripter Labyrinthitis. Besonders interessant sind zunächst die Gleichgewichtsstörungen. Die Gleichgewichtsstörungen vor der Labyrinthoperation rechts sind leicht zu erklären, denn erstens war das rechte Labyrinth offenbar erst seit höchstens 8 Wochen ausgeschaltet und zweitens bestand ja bereits eine circumscripte Labyrinthitis. Merkwürdig ist nun, daß nach der Radikaloperation in der Zeit zwischen dem 18. I. bis 26. II. der linke Vestibularapparat nahezu ohne Symptome langsam ausgeschaltet wurde und besonders, daß das Fistelsymptom und die Drehreaktion verloren ging, die kalorische Reaktion aber, wenn auch schwach erhalten blieb, ein Verhalten, das wohl nur ganz ausnahmsweise beobachtet werden kann. Interessant ist ferner, daß jetzt die Gleichgewichtsstörungen ziemlich hochgradig sind. Nimmt man an, daß diese Gleichgewichtsstörungen nicht durch eine Kleinhirnerkrankung bedingt sind — und für eine solche sind gegenwärtig keine Symptome vorhanden —, so muß man die Gleichgewichtsstörungen wohl besonders dem Umstande zuschreiben, daß das linke Labyrinth noch, wenn auch in sehr geringem Grade, funktionelle Elemente besitzt. Wenn wir daher die Gleichgewichtsstörungen, wie wir sie bisher bei Fällen doppelseitiger Labyrinthausschaltung gesehen haben, klassifizieren, so sind zum Beispiel bei der doppelseitigen Labyrintheiterung nach Cerebrospinalmeningitis oft so hochgradige Gleichgewichtsstörungen, daß wir sie auf Erkrankungen des Kleinhirns zurückführen müssen. Bei doppelseitiger genuiner Labyrintheiterung, das heißt nach Mittelohreiterung, sind die Gleichgewichtsstörungen wenigstens nach kürzerer oder längerer Zeit viel geringer; wenn aber, wie in unserem Falle, ein Labyrinth noch nicht komplett ausgeschaltet ist, scheinen die Gleichgewichtsstörungen ebenfalls hochgradiger zu sein und länger zu dauern.

Digitized by Google
Original from UNIVERSITY OF CALIFORNIA
Generated on 2019-10-24 13:04 GMT / http://hdl.handle.net/2027/uc1.b3252760
Public Domain in the United States, Google-digitized / http://www.hathitrust.org/access_use#pd-us-google

V. Ruttin: **Parotitischer oder Drüsenabsceß mit Durchbruch in den äußeren Gehörgang.**

F. E., 40 Jahre, Bäuerin. Aufnahme am 26. I. 1912. Anfangs Januar erkrankte Pat. mit starken Schluckbeschwerden, bald darauf begann das rechte Ohr zu eitern. Gleichzeitig war eine sehr starke Schwellung der rechten Hals- und Gesichtsseite aufgetreten.

Die Untersuchung ergab: Aus dem rechten Ohr ragt ein großer Polyp hervor und fortwährend fließt dicker, gelber Eiter ab. Enorme Schwellung der rechten Gesichtsseite vor, hinter und unter dem Ohr. Fluktuation. Ankylostoma. Entfernung des Polypen, histologische Untersuchung ergibt nur Granulationsgewebe.

Operation 27. I. 1912 (Ruttin): Incision am Halse, 2 Querfinger unter dem Ohr. Incision hinter der Ohrmuschel. Freilegung des Plan. mast. Man sieht jetzt, daß es sich um einen Durchbruch des Abscesses durch die untere knorpelige Gehörgangswand handelt. Incision etwa 2 Querfinger vor der Ohrmuschel. Drainage dieser Öffnungen. Die bakteriologische Untersuchung (Assistent Doktor Schopper) ergab ein Gemenge von zahlreichen Spirochäten vom Typus der Mundspirochäten und fusiformen Bacillen.

In der Zeit vom 10. bis 12. II. bildete sich ein peritonsillärer Absceß aus, den ich am 12. II. spaltete. Gegenwärtig ist Pat. vollständig geheilt. Das Trommelfell ist normal. An der unteren Gehörgangswand sieht man noch die Stelle, wo der Durchbruch stattgefunden hat, in Form einer zarten Narbe.

In diesem Falle kann es sich entweder um einen parotitischen Absceß oder um eine Drüseninfektion vom Munde aus (Angina?) gehandelt haben. Interessant ist die große Ausdehnung des Abscesses und der Durchbruch desselben in den äußeren Gehörgang, wahrscheinlich durch eine Santorinische Spalte.

VI. Ruttin: **Carcinoma auriculae. Amputation der Ohrmuschel. Deckung mit Thierschscher Transplantation.**

St. G., 38 Jahre alt. Pat. hat angeblich seit 10 Jahren eine Geschwulst an der Rückfläche der linken Ohrmuschel. Diese Geschwulst ist in den letzten Wochen rapid gewachsen. Das Aussehen der Geschwulst (Demonstration der Moulage) und die histologische Untersuchung machten die Diagnose Karzinom sicher. Drüsen waren nicht zu tasten. Ruttin operierte den Pat. am 7. II., und zwar nahm er die Amputation der Ohrmuschel weit im gesunden vor, nachdem vorher die exulzerierte Geschwulst mit dem Thermokauter verschorft worden war. Am 19. II. deckte Ruttin die Wundfläche mit Thierschschen Lappen vom Oberschenkel, die sämtlich schön ausheilten. (Demonstration des Pat.)

Ruttin demonstriert ferner einen Fall von **Korrektur abstehender Ohren,** den er nach seiner Methode mit vollständigem Erfolg operiert hat.

Diskussion.

O. Mayer: Die Fälle, die nach der Meningitis ertauben, ertauben gleichzeitig auf beiden Ohren. Der von Ruttin letzthin vorgestellte Fall war auf dem einen Ohr taub, und erst ein Jahr später oder noch länger ist das andere Labyrinth funktionsunfähig geworden. Es hat der Organismus Zeit gefunden, den Funktionsausfall zu kompensieren. In dem Falle, den Ruttin letzthin vorgestellt hat und heute wieder zitierte, war die Möglichkeit vorhan-

Digitized by Google
Original from UNIVERSITY OF CALIFORNIA
Generated on 2019-10-24 13:04 GMT / http://hdl.handle.net/2027/uc1.b3252760
Public Domain in the United States, Google-digitized / http://www.hathitrust.org/access_use#pd-us-google

den gewesen, daß die Gleichgewichtsstörungen deshalb geringer waren, weil bereits eine Kompensation eingetreten war.

Ruttin: Ich sehe den Unterschied nicht ein. Ich weiß nicht ganz genau, was Herr Mayer glaubt, das an meiner Auffassung nicht richtig sein sollte. Ich habe gesagt, daß bei Cerebrospinalmeningitis sehr starke Gleichgewichtsstörungen auftreten und oft Jahre andauern. Beim letzthin vorgestellten Falle sind lange nicht solche Störungen wie bei der Cerebrospinalmeningitis, und der heute vorgestellte Fall hat wieder bedeutendere als der letzthin demonstrierte Fall. Von einer Kompensation kann ja gar keine Rede sein, da unmittelbar nach der Ausschaltung des zweiten Labyrinths bei meinem vor etwa 2 Jahren vorgestellten ersten Falle die Gleichgewichtsstörungen hochgradigst gewesen sind.

VII. O. Beck: **Zur Differentialdiagnose von progressiver Paralyse und Kleinhirngumma.**

Der 35jährige Pat. hatte vor 11 Jahren Lues akquiriert. Seit $1^1/_2$ Jahren besteht links Ohrensausen, das fast konstant vorhanden, jedoch zeitweise derart an Intensität zunimmt, daß es der Pat. als unerträglich bezeichnet, zeitweise aber, besonders früher, nachließ. Damit parallel ging eine Abnahme des Gehörs. Am rechten Ohr trat vorübergehend auch Sausen auf. Kopfschmerzen, besonders links, bestehen seit 6 Jahren. Im Mai 1908 Retinitis luetica, die auf eine Schmierkur zurückging. Seit September 1911 fühlt sich Pat. sehr schlecht. Schwindel, Kopfschmerz und Ohrensausen waren sehr heftig. Am 5. X. begann der Kranke zu toben, wurde auf die psychiatrische Klinik gebracht, wo er in einen apathischen Zustand verfiel und deshalb in die Irrenanstalt mit der Diagnose progressive Paralyse gebracht wurde. Der apathische, somnolente Zustand dauerte bis anfangs November. Dann bestand durch 3 Wochen heftiges Erbrechen, unabhängig von der Nahrungsaufnahme, hochgradige Ataxie. Nach Hg-Injektionen besserte sich der Zustand derart, daß der Kranke Ende Dezember gegen Revers entlassen wurde.

Mit dieser Anamnese erschien der Pat. am 3. I. 1912 an der Ohrenklinik. Die Untersuchung ergab folgendes Resultat: Beiderseits normales Mittelohr. Links besteht eine Laesio auris internae mit Reduktion des Gehörs auf $^3/_4$ *m* Konv.-Spr., $^1/_4$ *m* Fl.-Spr. Rechts eine leichte Laesio mit 8 *m* Konv.-Spr., 4 *m* Fl.-Spr.

Großer undulierender horizontaler Nystagmus nach rechts stärker als nach links. Bei Anstellung des Rombergschen Versuches besteht die Tendenz, nach rechts hinten zu fallen. Veränderung der Kopfstellung ist ohne Einfluß auf die Fallrichtung des Körpers.

Bei der kalorischen Prüfung des linken Ohres tritt sehr bald ein deutlicher, stark vestibulärer Nystagmus auf. Prüft man jetzt die Fallrichtung des Körpers, so besteht sicher kein Zusammenhang mit der Richtung der langsamen Nystagmuskomponente, auch nicht bei Veränderung der Kopfstellung. Pat. fällt wie vorher immer nach rechts hinten.

Die kalorische Prüfung rechts ergibt normale Verhältnisse und typische Fallreaktion. Die Übererregbarkeit der linken Seite ist ganz eklatant. 10mal rechts Nystagmus sehr intensiv, 45" Dauer, 10mal links Nystagsmus schwächer als bei Rechtsdrehung, 30" Dauer.

Zeigeversuch: Spontanes Abweichen nach links in beiden oberen Extremitäten; nach Drehung ist ein Ausfall der Zeigereaktion angedeutet, aber nicht sicher zu konstatieren.

Augenhintergrund (Dr. O. Ruttin) beiderseits normal.

Digitized by Google
Original from UNIVERSITY OF CALIFORNIA
Generated on 2019-10-24 13:04 GMT / http://hdl.handle.net/2027/uc1.b3252760
Public Domain in the United States, Google-digitized / http://www.hathitrust.org/access_use#pd-us-google

Nervenbefund (Dr. Biach): Außer dem spontanen Nystagmus und dem positiven Rhomberg negativer Befund. Pupillen reagieren auf Licht und Akkommodation. Ich glaubte daher die Diagnose auf einen Tumor des Kleinhirns, höchstwahrscheinlich der linken Seite stellen zu dürfen. In Anbetracht der Anamnese war ein Gumma anzunehmen. Auf eine Anfrage in der Irrenanstalt, in der ich auf Grund des Vestibularbefundes die Diagnose einer Paralyse in Zweifel zog, hatte Herr Regierungsrat Burghard die Freundlichkeit, mir mitzuteilen: Der Kranke wurde mit der Diagnose „progressive Paralyse" eingebracht, wir aber hielten die Sache für einen luetischen Kleinhirntumor. Es bestand beiderseits Stauungspapille, starke Ataxie und Erbrechen etc.; unter Hg salicyl. und Jodkali gingen die Symptome prompt zurück.

Die Gründe, weshalb ich unabhängig vom Psychiater ein Gumma des Kleinhirns vermutete, waren folgende: 1. der große undulierende Nystagmus, wie wir ihn öfter bei Tumoren sehen, 2. die deutliche Übererregbarkeit der kranken Seite, die ihren Grund in dem Ausfall jener hemmenden Fasern hat, die Labyrinth und Kleinhirn verbinden. Diese hemmenden Fasern wurden zuerst auf Grund klinischer Beobachtung von Ruttin beschrieben und durch die experimentellen Arbeiten von Bauer und Leidler bestätigt. (Bei der doppelseitigen, gleichzeitigen Spülung war sowohl bei Kalt- als Warmwasserreiz eine Übererregbarkeit links deutlich nachzuweisen.) 3. Die Unabhängigkeit der Fallrichtung des Körpers von der Richtung des Nystagmus nach Spülung des linken Ohres, 4. wegen des Überwiegens des spontanen Nystagmus nach rechts konnte beim Bárányschen Zeigeversuch das spontane Abweichen nach links und der nicht ganz deutliche Ausfall nach Drehung für die Lokalisation des Tumors nicht einwandfrei verwertet werden.

Der Pat. bekam bisher 8 Enesolinjektionen. Der spontane Nystagmus, das Schwanken bei Anstellung des Rombergschen Versuches ist ganz geschwunden. Die Untersuchung des Vestibularapparates ergibt normale Verhältnisse. Die Schwerhörigkeit besteht dagegen unverändert weiter, ohne das Sausen links. Die antiluetische Therapie wird fortgesetzt.

VIII. O. Beck: **Ausschaltung des linken Vestibularapparates bei eitriger Labyrinthitis rechts; Wiederkehr der Funktion links nach Labyrinthoperation rechts.**

J. M., 32 Jahre, Schneidermeister, leidet seit 4 Jahren rechts an Ohrenfluß, links seit 2 Jahren. Seit 3 Monaten trat Schwindel auf, der so heftig war, daß Pat., wenn die Attacken sich einstellten, das Gleichgewicht verlor und sich niederlegen mußte. Dabei bestand Brechreiz. In der letzten Zeit bemerkte der Kranke beim Gehen im Finstern große Unsicherheit des Ganges. Fieber soll nie bestanden haben. Keine Lues.

R. O.: Totale Taubheit. Keine kalorische Reaktion, keine Drehreaktion, kein Fistelsymptom. Totaldestruktion des Trommelfells. Polyp an der lateralen Labyrinthwand. Attikcholesteatom.

L. O.: Konv.-Spr. 7 *m*, Fl.-Spr. $^1/_4$ *m* (mit Lärmtrommel geprüft). W. —➤l., R. —, Knochenleitung verlängert. Fast totale Destruktion des Trommelfells. Keine Drehreaktion. Die kalorische Reaktion ist nach Spülung von drei Irrigatoren ganz kalten Wassers nicht auslösbar. Kein Fistelsymptom. Kein spontaner Nystagmus.

Augenbefund (Dr. O. Ruttin) normal. Wegen der totalen Ausschaltung des rechten Cochlear- und Vestibularapparates, da außerdem beiderseits Kernig bestand, Druckschmerz des rechten Trigeminus, starke Klopfempfindlich-

Digitized by Google
Original from UNIVERSITY OF CALIFORNIA
Generated on 2019-10-24 13:04 GMT / http://hdl.handle.net/2027/uc1.b3252760
Public Domain in the United States, Google-digitized / http://www.hathitrust.org/access_use#pd-us-google

keit des Schädels, auf der rechten Seite war die Indikation zur einzeitigen Labyrinthoperation gegeben.

Labyrinthoperation (11. I. 1912, Dr. Beck): Typischer Hautschnitt. Das sehr tief gelegene Antrum erweitert sich nach hinten und oben in eine große, mit stark blutenden Granulationen erfüllte Bucht. Sinus sehr stark vorgelagert, liegt nach den ersten Meißelschlägen vor Auffindung des Antrum frei. Ausführung der Radikaloperation. Im horizontalen Bogengang befindet sich längs seiner Zirkumferenz eine Fistel, deren Ränder verfärbt sind. Über dem horizontalen Bogengang führt eine für die Labyrinthsonde gut durchgängige Fistel in den Labyrinthkern. Am Promontorium ein erbsengroßer Defekt mit verfärbten Rändern, aus dem reichliche Granulationen entfernt werden. Ausführung der Labyrinthoperation nach Neumann. Die Kleinhirndura wird in breitem Umfange freigelegt und der vorgelagerte Sinus durch einen Tampon geschützt. Wundversorgung. Normaler Wundverlauf. Auffallend war, daß nach der Labyrinthoperation kein spontaner Nystagmus auftrat, wie wir ihn ja fast regelmäßig nach Labyrinthoperationen, selbst bei schon lange ausgeschaltetem Labyrinth, sehen.

Eine drei Wochen nach der Operation vorgenommene Funktionsprüfung des linken Ohres ergab: Gehör 7 *m* wie früher; keine Drehreaktion, dagegen trat nach Spülung von einem Irrigator kalten Wassers ein schwacher, aber deutlicher vestibulärer Nystagmus nach rechts bei Blick nach rechts auf.

Eine sieben Wochen nach der Operation vorgenommene Prüfung zeigte, daß das linke Labyrinth, wenn auch schwach, aber sicher auf Drehen und auf thermische Reize reagierte.

Das Interessante dieses Befundes ist darin gelegen, daß im rechten Ohr durch eine Labyrinthitis supp. beide Labyrinthabschnitte ausgeschaltet, im linken Ohr bei einer Hörweite von 7 *m* der Vestibularapparat kalorisch und auf Drehen nicht reagierte. Es ist daher dieser Pat. in jene Gruppe von Fällen einzureihen, die von Bárány und Herzog beschrieben wurden und bei denen durch organische Ausschaltung der einen Seite der Vestibularapparat der anderen Seite in Mitleidenschaft gezogen ist. Über das weitere Verhalten dieser Fälle ist bei Bárány und Herzog keine Aufzeichnung zu finden.

Bei meinem Falle ist nach der Labyrinthoperation rechts am linken Ohr erst die kalorische und dann die Drehreaktion wiedergekehrt. Es hat sich daher höchstwahrscheinlich um keine organische Ausschaltung gehandelt. An ein ähnliches Verhalten wie bei meinem Kranken kann man daher bei den Bárány-Herzogschen Fällen denken.

IX. O. Beck: **Isolierte luetische Vestibularausschaltung mit daran anschließenden hysterischen Gleichgewichtsstörungen.**

Die 27jährige Pat., die ich mir jetzt vorzustellen erlaube, habe ich im November 1911 zum erstenmal gesehen. Sie stand an der Klinik Finger wegen eines papulösen Exanthems, Papeln an der Kopfhaut, an der Tonsille in Pflege und wurde mit Hg-Injektionen behandelt. Das Gehörorgan, das ich damals untersuchte, war normal.

Vor 3 Wochen wurde ich auf die Abteilung des Primarius Frisch gerufen, wo die Pat. wegen Schwindel und Gleichgewichtsstörungen lag. Bei der Untersuchung fand sich eine leichte Laesio mit einem Gehör von über 7 *m* Konv.-Spr. am rechten Ohr. Der Vestibularapparat war ausgestaltet, die Störungen des Körpergleichgewichtes vestibulär. Linkes Ohr gesund.

Digitized by Google
Original from UNIVERSITY OF CALIFORNIA
Generated on 2019-10-24 13:04 GMT / http://hdl.handle.net/2027/uc1.b3252760
Public Domain in the United States, Google-digitized / http://www.hathitrust.org/access_use#pd-us-google

Nach 14 Tagen ging diese isolierte Ausschaltung des rechten Vestibulargebietes zurück, es bestand wieder normale Reaktion für kalorische und Drehreize. Die Gleichgewichtsstörung besteht bis heute mit solcher Intensität fort, daß die Kranke nicht imstande ist, ohne Stütze zu gehen.

Die jetzigen Gleichgewichtsstörungen sind von den früheren wesentlich verschieden und sind weder durch eine Vestibular- noch eine Cerebellarerkrankung bedingt, sie entbehren jeglichen objektiven Befundes. Bei der hysterischen Pat. haben sich im Anschluß an die vestibulären Gleichgewichtsstörungen solche hysterischer Genese ausgebildet. Die Vestibularaffektion war offenbar das auslösende Moment.

X. Bárány demonstriert den von F. Reiner in Wien nach seinen Angaben konstruierten **Drehstuhl.** Derselbe bietet folgende Besonderheiten: Durch einen Fußtritt läßt er sich aus einem Drehstuhl in einen feststehenden Operationsstuhl verwandeln, der stets in gleicher Stellung vor dem Untersucher stehen bleibt, ein zweiter Tritt macht aus einem Operationsstuhl wieder einen Drehstuhl. Bárány wurde zu dieser Konstruktion durch folgende Erwägungen veranlaßt: 1. Für die Sprechstunde des Spezialarztes ist es von Vorteil, wenn er einen und denselben Stuhl ohne weitere Mühe als Operations- und Drehstuhl benutzen kann. 2. Bei der Prüfung der Reaktionsbewegungen der Extremitäten ist es notwendig, den Drehstuhl plötzlich anzuhalten und sofort nach dem Anhalten bei festgehaltenem Stuhl die Untersuchung vorzunehmen. Bei den nicht arretierbaren Drehstühlen sah Bárány nun die großen Schwierigkeiten, die es insbesondere Anfängern macht, das Anhalten in korrekter Weise zu bewerkstelligen und dann den Drehstuhl während der Prüfung der Reaktionsbewegungen zu fixieren. Es ist vielen direkt unmöglich, alle die verschiedenen Griffe in der notwendigen Reihenfolge und Raschheit auszuführen, und es mußte deshalb das Anhalten und Festhalten des Drehstuhls öfters einem

Fig. 1.



Digitized by Google
Original from UNIVERSITY OF CALIFORNIA
Generated on 2019-10-24 13:04 GMT / http://hdl.handle.net/2027/uc1.b3252760
Public Domain in the United States, Google-digitized / http://www.hathitrust.org/access_use#pd-us-google

Assistenten übertragen werden. Um nun eine derartige Assistenz zu ersparen, um ein stets gleichmäßiges Anhalten zu erzielen — was auch für die exakte Prüfung des Drehnystagmus von großer Bedeutung ist —, um eine exakte und gleichartige Prüfung der Reaktionsbewegungen zu ermöglichen, und schließlich, um dem Bedürfnis des Spezialisten nach einem Stuhl, der sich gleich gut als Dreh- wie Operationsstuhl verwenden läßt, zu genügen, hat Bárány diese Neukonstruktion vorgenommen. Der Mechanismus der Arretiervorrichtung ist ein sehr einfacher und unverwüstlicher, wie sich Bárány bei monatelanger Inanspruchnahme des Stuhles überzeugen konnte. Die ganze Konstruktion ist aus Eisen und der Stuhl genügend schwer, um nicht zu schleudern. Die Sitzplatte dreht sich auf Kugellager, so daß die Drehung sich geräuschlos, ohne Stoßen und sehr leicht vollziehen läßt. Rückwärts ist eine Kopfstütze angebracht, die eine Fixierung des Kopfes in jeder beliebigen Stellung gestattet. Die Seitenlehnen sind so gebaut, daß durch Aufstützen des Ellbogens daselbst die Reaktionsbewegungen im Ellbogengelenk, durch Auflegen des Vorderarms die Reaktionsbewegungen im Handgelenk mit Leichtigkeit geprüft werden können. Der Stuhl wird von F. Reiner, Wien, IX., Lazarettgasse 13, erzeugt. Sein Preis beträgt 250 Kronen.

XI. Ernst Urbantschitsch: **Anatomische Abnormität im Verlaufe der Vena jugularis.**

In der letzten Oktobersitzung dieser Gesellschaft hat Bondy einen Fall von „Inselbildung" im Bereiche der Jugularis vorgestellt; es handelte sich hier

Fig. 2.

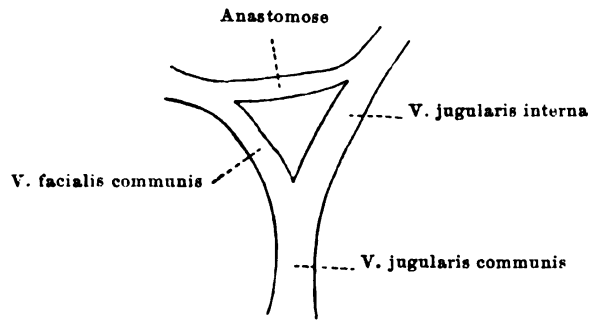

gleichsam um eine Spaltung der Jugularis in zwei parallel verlaufende Venenrohre, die sich nach unten etwa in der Höhe des Schildknorpels vereinigten, während sie cranialwärts nicht ganz bis zum Foramen jugulare verfolgt werden konnten, so daß nur die Vermutung besteht, daß die Zweiteilung von letzterem aus beginnt.

Bei meiner letzten Jugularisunterbindung, die ich vor 3 Tagen an einem 56jährigen Manne wegen Pyämie vorgenommen hatte, fand ich eine breite Anastomose zwischen Jugularis interna und Facialis communis. Da sich die Einmündungsstelle dieser Anastomose nahe dem Foramen jugulare befand, mußte ich alle drei Gefäße (Jugularis, Facialis und Anastomose) unterbinden.

In Anbetracht des Umstandes, daß derartige Anomalien im Verlaufe der Jugularis selten und von großer praktischer Bedeutung sind, verdienen sie wohl, registriert zu werden.

Digitized by Google
Original from UNIVERSITY OF CALIFORNIA
Generated on 2019-10-24 13:04 GMT / http://hdl.handle.net/2027/uc1.b3252760
Public Domain in the United States, Google-digitized / http://www.hathitrust.org/access_use#pd-us-google

XII. Bondy demonstriert einen Fall von **zentraler Neurofibromatose.**

Die 16jährige Pat. erkrankte vor 3 Jahren mit Schwerhörigkeit des rechten Ohres, die sich in etwa 2 Monaten zur völligen Taubheit steigerte. Nach etwa 3 Monaten ertaubte die Pat. in derselben Weise auch links. Der Gang wurde unsicher, an zahlreichen Stellen der Haut entwickelten sich bis haselnußgroße Tumoren. Seit 4 Monaten Abnahme der Sehschärfe. Menses noch nicht eingetreten.

Die Untersuchung ergibt: Pat. für ihr Alter auffallend klein, von infantilem Habitus. Die Behaarung am Körper fehlt. Multiple, druckschmerzhafte Fibrome am Körper.

Trommelfelle normal. Komplette Taubheit. Vestibularapparat beiderseits vollständig unerregbar für kalorische, Dreh- und galvanische Reize. Grobschlägiger horizontaler Nystagmus nach rechts mit geringer rotatorischer Komponente.

Augenbefund: Links Opticusatrophie, rechts in Atrophie übergehende Stauungspapille. Beiderseits Cataracta cortic. post.

Die Röntgenuntersuchung (Doz. Schüller) ergibt: Schädeldach groß, 4 *mm* dick, spongiös. Am Scheitel eine fünfkronenstückgroße Exostose von radiärer Struktur. Die Innenfläche des Schädels zeigt starke Juga. Meat. audit. intern. links erweitert (rechts nicht untersucht). Sella vertieft. Proc. clinoid. erhalten. Sattellehne größtenteils destruiert. Allgemeine intrakranielle Drucksteigerung.

Hochgradige Hypoplasie des äußeren Genitales. Kleine Labien fehlen bis auf geringfügige Hautansätze, Scheide sehr eng, 4 *cm* lang. Uterus und Ovarien nicht mit Sicherheit nachweisbar.

Die histologische Untersuchung eines von der Haut des Rückens excidierten Fibroms ergibt die typische plexiforme Anordnung des Neurofibroms.

Der vorgestellte Fall ist der zwanzigste bisher publizierte. Auch hier findet sich wie in allen anderen Fällen der Acusticustumor doppelseitig. Tumoren am Opticus sind bisher nicht bekannt geworden. Die Opticusatrophie unseres Falles ist als sekundär, als Folge der Stauungspapille aufzufassen, kann also für einen Tumor am Opticus nicht verwertet werden.

Diskussion.

O. Mayer: Ich möchte darauf hinweisen, daß ich in einem Falle von Paralyse ein Neurofibrom in einem Aste des Nervus vestibularis gefunden und genau beschrieben habe. Es war nur ein Nebenbefund; sonst war kein Neurofibrom im Körper dieses Individuums. Ich werde mir erlauben, demnächst Präparate davon zu demonstrieren.

H. Stern: Ich hatte Gelegenheit, die Pat. auf der Nervenabteilung der Klinik Noorden auf ihre Sprache und Stimme zu untersuchen. Der Kehlkopf ist infantil gebaut, die Tonhöhe der Sprechstimme und der Stimmumfang entsprechen ungefähr der Entwicklung eines 7—9jährigen Mädchens. Was die Sprache selbst anbelangt, so ähnelt sie der der Taubstummen, besonders die Atmung zeigt die charakteristischen Merkmale, und zwar sehr kurze, häufige Inspirationen und explosivartige, ebenfalls kurzdauernde Exspirationen, die nur die Produktion von ganz wenigen Silben in einer Exspiration gestatten. Interessant ist die Tatsache, daß das jetzt 16jährige Mädchen bis zum 13. Lebensjahr gut gesprochen haben soll. Im allgemeinen nehmen wir an, daß, wenn die Sprache ungefähr bis zum 10. Jahre entwickelt ist und dann durch irgend eine Affektion das Gehör verloren geht, dann trotzdem die Sprache ganz gut und

Generated on 2019-10-24 13:04 GMT / http://hdl.handle.net/2027/uc1.b3252760
Public Domain in the United States, Google-digitized / http://www.hathitrust.org/access_use#pd-us-google
Digitized by Google
Original from UNIVERSITY OF CALIFORNIA

wenigstens großenteils erhalten bleibt und konnte ich diese Beobachtung ähnlich wie Gutzmann machen. Doch habe ich Fälle beobachtet und beschrieben, wobei rasch im Verlust des Gehörs auch im späteren Alter (15. Jahr) die Sprache in Verlust geriet.

Bondy: Beim Verlust der Sprache dürfte eine gewisse Schwäche der Intelligenz mitspielen. Es ist dies ein bei dieser Erkrankung sich konstant vorfindendes Symptom. Auch bei dem Falle, den ich vor einem Jahre hier vorgestellt und ausführlich in der Monatsschrift mitgeteilt habe, war es zu konstatieren. Der Befund von Mayer ist insofern interessant, als Henschen angibt, daß die Neurofibrome des Acusticus vom hinteren unteren Vestibularast ihren Ausgang nehmen. Vielleicht handelt es sich in seinem Falle um den ersten Beginn eines solchen.

R. Fröschels: Kussmaul gibt als die obere Grenze für den Verlust der schon ausgebildeten Sprache durch Ertaubung die Pubertät an. Die körperliche Entwicklung des Kindes ist nicht einmal die eines 13jährigen, so daß wir wohl annehmen können, daß auch seine geistige Entwicklung nicht normal ist und es sich vielleicht um ein imbezilles Individuum handelt, wodurch dann zu erklären wäre, warum in noch so spätem Alter der Verlust der Sprache eintrat. Die Sprachbahnen waren eben in Anbetracht des geistigen Defektes nicht ausgefahren.

Stern: Ich habe an den von Dr. Fröschels erwähnten Punkt natürlich nicht vergessen. Der Vater, den ich sehr eingehend danach fragte, sagte mir, daß das Kind körperlich wohl zurückgeblieben sei, aber seine Intelligenz der eines gleichalterigen Kindes entspreche. (Allerdings darf man sich ja gerade diesbezüglich auf die Angaben der Angehörigen nicht verlassen, die ihre Kinder, wenn sie es auch nicht sind, für intelligent halten.) Immerhin wäre es möglich, daß es sich hier um mangelhafte Intelligenz handelte.

R. Leidler: Ich möchte Herrn Kollegen Bondy bitten, das Röntgenbild dieses Falles zu demonstrieren. Es wäre interessant zu sehen, wie erweitert der innere Gehörgang ist, und zwar im Hinblick auf die Frühdiagnose der Acusticustumoren, welche ja bekanntlich im inneren Gehörgang ihren Ausgangspunkt nehmen.

Bondy: Das Röntgenbild (Doz. Schüller) ist schräg aufgenommen, so daß Meatus externus und internus auf der Platte zusammenfallen. Der Schatten des inneren Gehörganges erscheint doppelt so groß als in normalen Fällen.

XIII. H. Neumann: **Über Labyrinthnekrose und deren Beziehungen zur Labyrinthoperation.**

Der 7jährige Junge, den ich hier vorzustellen die Ehre habe, ist ein neuer Beleg dafür, daß jeder intertympanale Eingriff, selbst die Ausspülung des Attik, von lebensgefährlichen Komplikationen gefolgt sein kann, wenn das Labyrinth entzündlich erkrankt ist.

Eine exakte Funktionsprüfung des Labyrinths soll daher jedem intertympanalen Eingriff vorangehen. Bei dem soeben vorgestellten Falle bestand eine chronische Mittelohreiterung mit Polypenbildung, und auswärts wurden die Polypen teilweise ohne vorherige Funktionsprüfung entfernt. Anschließend daran bekam Pat. Kopfschmerzen, Schwindel, Gleichgewichtsstörungen und eine Temperatursteigerung. Ich hatte am darauffolgenden Tage Gelegenheit, den Pat. zu operieren. Bei der Operation erwies sich das Labyrinth von Granulationen durchwuchert, indem an Stelle des Promontorium sowie an Stelle des horizontalen Bogenganges große Granulationsmassen zu konstatieren waren. Von einer

Digitized by Google
Original from UNIVERSITY OF CALIFORNIA
Generated on 2019-10-24 13:04 GMT / http://hdl.handle.net/2027/uc1.b3252760
Public Domain in the United States, Google-digitized / http://www.hathitrust.org/access_use#pd-us-google

Labyrinthoperation mußte ich mit Rücksicht auf den sehr starken, vorgelagerten und oberflächlich liegenden Sinus Abstand nehmen. Das Abtamponieren des Sinus, wie dies Ruttin an dem in der letzten Sitzung vorgestellten Falle gezeigt hat, war undurchführbar. Ich begnügte mich daher mit der Erweiterung der Fistelöffnung und Freilegung der Dura der mittleren Schädelgrube und der Dura der hinteren Schädelgrube hinter dem Sinus. Bei Ausführung der Labyrinthoperation hätte auch durch das Meisteln in Anbetracht der bestehenden Nekrose der Nervus facialis Schaden leiden können. Ich war gezwungen, die Operation abzuschließen, trotzdem ich mir wohl bewußt war, nicht alles getan zu haben, was in Fällen mit labyrinthärer kranieller Komplikation zu machen ist.

Interessant war im demonstrierten Falle auch das Trommelfellbild insofern, als der größte Teil desselben bis auf eine Perforation im hinteren oberen Quadranten trotz der tiefgreifenden Zerstörung in der Pyramide noch erhalten war und dieses Trommelfellbild nicht im entferntesten die tiefgreifenden Zerstörungen in der Pyramide vermuten ließ.

Diskussion.

H. Frey: Ich finde es sehr erfreulich, daß Neumann, der selbst die eingreifende Labyrinthoperation von der hinteren Schädelgrube aus vorgeschlagen hat, uns heute einen Fall demonstriert, bei dem die Ausräumung des Labyrinths vom Mittelohr aus gelungen ist, entsprechend dem seinerzeit von mir und Hammerschlag gemachten Vorschlage. Kollege Ruttin hat damals zwar behauptet, daß vom Mittelohr aus das Labyrinth überhaupt nicht ausgeräumt werden könnte, in der Art, wie ich es seinerzeit hier am Knochen demonstriert habe, nämlich nach Abtragung der horizontalen Bogengangskuppe. Ich erinnere daran, daß von den Assistenten der Klinik Urbantschitsch seither auch einige Fälle vorgestellt wurden, bei welchen ohne ausgedehnte Abtragung der hinteren Pyramidenfläche diese konservative Labyrinthoperation mit Erfolg durchgeführt wurde.

Ruttin: Ich habe nicht behauptet, daß das von vorn nicht möglich ist, sondern damals nur gesagt, daß die Operationsmethode von vorn keine andere ist als die Hinsbergsche, die von rückwärts die Neumannsche.

Frey: Ich erinnere mich ganz genau, daß Ruttin damals ausdrücklich erklärt hat, die von uns vorgeschlagene Eröffnung sei technisch ohne Läsion des Facialis nicht ausführbar.

Neumann: Der soeben demonstrierte Fall soll keineswegs die von mir angegebene Labyrinthoperation überflüssig erscheinen lassen. Ich stehe nach wie vor auf dem Standpunkte, daß bei den an chronische Mittelohreiterungen sich anschließenden Labyrintherkrankungen nicht die Erkrankung im Labyrinth, sondern die komplizierende Erkrankung um das Labyrinth das eigentlich gefährliche und operativ zu beseitigende sei. Im vorgestellten Falle war es durch die anatomischen Verhältnisse unmöglich, die typische Labyrinthoperation durchzuführen. Sie war aber auch nicht mit Rücksicht auf den Ausgang des Falles als auch mit Rücksicht auf den intra operationem erhobenen Befund indiziert. Die tiefgreifenden nekrotischen Zerstörungen der Pyramide, die vollkommene Destruktion der Promontorialwand sowie die der Prominenz des horizontalen Bogenganges haben die tympanale Labyrinthoperation so ausgiebig nachgeahmt, daß ich von einem weiteren Eingreifen Abstand nehmen konnte. Ganz anders verhält sich die Frage, wie die postoperative Epidermisation sich gestalten wird.

Digitized by Google
Original from UNIVERSITY OF CALIFORNIA
Generated on 2019-10-24 13:04 GMT / http://hdl.handle.net/2027/uc1.b3252760
Public Domain in the United States, Google-digitized / http://www.hathitrust.org/access_use#pd-us-google

Ich glaube nicht, daß der Fall früher zur Heilung kommt, bevor alles Krankhafte abgestoßen wird, und dies ist überhaupt fraglich.

H. Frey: Der Vorwurf Neumanns, daß die Pat. nach der Operation sich schlechter befinden, weil sie Schwindel bekommen, trifft mich nicht. Ich habe ja nicht vorgeschlagen, ein Loch zu schlagen, sondern die Ausräumung, die technisch von außen möglich ist.

Prof. Politzer weist auf seine im Archiv für Ohrenheilkunde, Bd. 85 erschienene Arbeit über Labyrintherkrankungen hin, in welcher er darlegt, daß sowohl durch Wegnahme der Bogengänge und Eröffnung des Vorhofs als auch durch die Jansen-Neumannsche Labyrinthoperation der Eiterherd im Labyrinth nicht ausgeschaltet wird. Politzer legt besonderes Gewicht auf die breite Abtragung des Promontorium, Freilegung und Ausräumung der Schnecke, weil die Mehrzahl der otitischen Meningitiden durch Einbruch des Eiters von der Schnecke in den inneren Gehörgang entstehen. Die Ausräumung der Schnecke vom breit geöffneten Promontorium aus ist mit kleinen Löffelchen leicht ausführbar. Politzer würde in dem von Neumann vorgestellten Falle die Granulationen aus dem Labyrinth entfernt haben, um einer späteren Fortleitung der Eiterung auf die Meningen vorzubeugen.

R. Leidler: Ich schließe mich der Ansicht Neumanns vollinhaltlich an, indem ich ebenfalls glaube, daß der Fall nicht ausheilen wird, und zwar sind nach meiner Erfahrung Fälle, wo eine solche Zerstörung des Promontoriums stattgefunden hat, wie sie hier offenbar vorhanden war, Fälle von Sequestrierung des Labyrinths; ich glaube, daß es gleichgültig ist, ob man von diesem Sequester Stücke wegnimmt oder ihn in toto entfernt. Klinisch wird das nicht viel machen. Nach meiner Ansicht war die Operation Neumanns eine teilweise Entfernung eines vielleicht noch nicht ausgebildeten, jedenfalls aber in Bildung begriffenen Sequesters. Er wird sich abstoßen oder noch Komplikationen machen.

Frey: Ich möchte bezüglich jener Fälle anfragen, welche Bondy und E. Urbantschitsch hier vorgestellt haben, in denen sie das Labyrinth von außen eröffneten.

Bondy: Wir haben die Hinsbergsche Operation nur in Ausnahmsfällen angewendet, dann nämlich, wenn es sich wegen fortdauernden starken Schwindels darum handelte, die Funktion des Labyrinths zu zerstören. In Fällen von Labyrintheiterung wenden wir jedoch durchwegs die Neumannsche Operation an.

Frey: Mir ist Politzers Arbeit wohlbekannt. Ich habe aber nicht darauf Bezug genommen, weil ja in bezug auf die Ausräumung des vorderen Vestibularabschnittes und der Schnecke, also derjenigen Teile, die vom Promontorium bedeckt sind, zwischen der Neumann-Jansenschen und der Hinsbergschen, von mir und Hammerschlag modifizierten Methode überhaupt kein Unterschied besteht.

Neumann: Von der gründlichen Exkochleation der Granulationen habe ich Abstand genommen mit Rücksicht auf die Gefahr, den eventuellen Durchbruch durch diese Manipulation zu begünstigen. Daß die Prognose des Falles nicht absolut günstig gestellt werden kann, habe ich bereits früher erwähnt.

XIV. H. Frey demonstriert eine Anzahl von Diapositiven histologischer Präparate **normaler und pathologischer Labyrinthe,** hergestellt durch mikrophotographische Aufnahmen auf Lumièreschen Autochromplatten.

Digitized by Google
Original from UNIVERSITY OF CALIFORNIA
Generated on 2019-10-24 13:04 GMT / http://hdl.handle.net/2027/uc1.b3252760
Public Domain in the United States, Google-digitized / http://www.hathitrust.org/access_use#pd-us-google

Niederländische Gesellschaft für Hals-, Nasen- und Ohrenheilkunde.

XX. Versammlung in Utrecht am 19. und 20. November 1910.

Anwesend die Herren: van Anrooy, Schutter, Zwaardemaker, Moll, Braat, Brat, Burger, van der Hoeven Leonhard, Sasse, Breedvelt, ten Cate, Boonacker, Quix, Leopold Siemens, van Lennep, Jordaan, Campagne, Frederikse, Delsaux, Broeckaert, Goris, Alberti, Struycken, van Leent, Vogelpoel, Yzerman, van Gilse, van Hasselt, Fallas, Schilperoort, Slotemaker, Kan, Boon, Nelissen, de Groot, van Iterson, Heyninckx, Sieburg, Eecen, Tresling, Frl. Kooy, Buytendyk, Noyons, Jonker, de Kleyn, Kroon, Buys, de Rochemont, Hicguet, Grevers, Roorda, Plantenga, Roozendaal.

I. A. K. M. Noyons (Utrecht): **Untersuchungen über den Konsonanten „L".**

Bei den artikulatorischen und phonetischen Untersuchungen des „L" kommen in Betracht: die Bewegungen des Kiefers, des Mundbodens, der Zunge, des Gaumens und des Kehlkopfes und ferner besonders die Luftbewegung selbst. Diese kann man untersuchen mit dem Zwaardemakerschen Ärodromographen, dem Ärodromometer und dem Atemfleckspiegel. Die Luftbewegung ist am stärksten beim Flüstern. Eine vom Vortragenden konstruierte Atemkappe mit beweglicher unterer Hälfte aus Kautschuk, welche den Bewegungen des Unterkiefers leicht folgt, führt die gesamte benutzte Luft zum Meßapparat. Man findet, daß beim Aussprechen des „L" die Luft fortwährend ausströmt; der Kiefer bleibt offen; der Mundboden ist mehr weniger fixiert; das Gaumensegel wird emporgehoben, die Zungenspitze legt sich gewöhnlich gegen die Zahnreihe und verursacht die Spaltung des Luftstromes. Vorhergehende und nachfolgende Vokale beeinflussen das L. Wenn ein im Utrechter Laboratorium arbeitender Japaner das „L" zwischen Vokalen sprach, wurde eine entsprechende Kurve nicht erhalten. Die verschiedenen Kurven werden projiziert.

Diskussion.

Struycken bemerkt, daß beim Ärodromographen ein Teil des Ausschlags auf Rechnung des Apparates kommt.

Delsaux macht auf die ganz andere Aussprache des „L" im Französischen aufmerksam.

Zwaardemaker teilt mit, daß der Japaner einen Laut produzierte, welcher dem „L" ähnlich ist, indem er die Zungenspitze erhob, ohne jedoch den Gaumen zu berühren. Die Luft blieb durchströmend. Die alten Sprachforscher lehren, daß das Japanische kein "L" besitzt.

II. E. Buys (Brüssel): **Demonstration des Nystagmographen.**

Vortragender demonstriert seinen Apparat auf der elektrisch getriebenen Drehscheibe nach v. Stein. Die kurze, schnelle Bewegung des Drehnystagmus gibt auf dem Nystagmogramm eine kurze, steile Linie; die langsame Bewegung im entgegengesetzten Sinne gibt eine längere horizontale Linie. Schon sehr geringe und kurze Drehung des Kopfes geben eine deutliche Kurve; ebenso wird bereits sehr geringer spontaner oder galvanischer Nystagmus durch den Apparat aufgezeichnet, bevor derselbe noch sichtbar ist. Objektive Aufzeich-

Generated on 2019-10-24 13:04 GMT / http://hdl.handle.net/2027/uc1.b3252760
Public Domain in the United States, Google-digitized / http://www.hathitrust.org/access_use#pd-us-google
Digitized by Google
Original from UNIVERSITY OF CALIFORNIA

nung, geringere Belästigung des Pat. sind die Vorteile vor der Bárányschen Untersuchungsmethode.

III. F. H. Quix (Utrecht): **Ein Tumor acusticus.**

Demonstration von farbenmikrophotographischen Aufnahmen der beiderseitigen Gehörorgane. Anschließend an ein Trauma capitis im Juni 1905 entwickelten sich beim Pat. Hirnsymptome: Stauungspapille, Schwindel, ataktischer Gang, langsamer Puls, Abnahme des Gehörs links ohne sichtbare anatomische Abweichungen. In den ersten zwei Jahren konnte von neurologischer Seite eine Lokalisation nicht sicher bestimmt werden. August 1907 wurde trepaniert in der linksseitigen Temporo-parietal-Region, ohne Erfolg. Die Gesichtsschärfe nahm ab, Hemianopsie trat rechts auf, beiderseitige Papilla alba. Abwechselnd spontaner horizontaler Nystagmus nach rechts und rotatorischer nach links. November 1907 Tongehör von g—g^7; Flüsterstimme etwa auf $^1/_{30}$ der normalen Entfernung. August 1908 Tongehör c^2—g^7; Flüsterstimme wird nicht mehr gehört, nur sehr laute Sprache. Goniometer: Pat. fällt bei geringer Hubhöhe, besonders nach links. Labyrinth kalorisch unerregbar. Facialis intakt. Es wurde diagnostiziert: Totaler Verlust der Gehör- und Gleichgewichtsfunktionen des linken Ohres. Tumor des Nervus acusticus. Bei der Operation am 30. VIII. Exitus durch Atmungsstillstand. Bei der Obduktion fand man eine Geschwulst links zwischen Kleinhirn und Brücke, mit beiden teilweise verwachsen. Der Acusticus verschwand in der Geschwulst, welche unter dem Aquaeductus cochleae in das Schläfenbein gedrungen war. Der Aquaeductus war bei seiner Mündung in den subduralen Raum verschlossen. Dadurch erhöhter Druck im perilymphatischen Raum mit Erweiterung zuungunsten des endolymphatischen Raumes. Die Membrana Reissneri ist demzufolge heruntergedrückt und liegt fast dem Cortischen Organ auf. Im Ganglion spir ale und imGanglion Scarpae hochgradiger Schwund der Ganglienzellen, bindegewebige Degeneration der peripheren Nervenstränge. Dahingegen ist das Sinnesepithel im Cortischen Organ wie in den Maculae und Cristae vollständig normal, gleichwie die Stria vascularis.

In den Fällen von Alexander und Panse war der innere Gehörgang erweitert, die Nervenstränge durch Druck zerstört. Hierdurch Atrophie des Ganglion spirale und Scarpae. Ferner Atrophie des Cortischen Organs, der Maculae und Striae und Atrophie der Stria vascularis. Vortragender glaubt den abweichenden Befund in seinem Falle dadurch erklären zu können, daß die Stria vascularis und die Arteria auditiva interna normal waren bei vollständig freiem Pons acusticus. Unterbrechung der Nervenleitung zwischen peripherem Sinnesorgan und dem Zentralorgan führt nicht zur Degeneration des Sinnesepithels, wenn nur die Stria vascularis und dadurch die Endolymphproduktion erhalten ist. Dieser Fall ist ein weiterer Beweis für die Richtigkeit der Hypothese über die Funktion der Stria vascularis, welche Vortragender vertritt.

Diskussion.

Struycken glaubt Übereinstimmung zu finden mit den Verhältnissen am Auge: Durchtrennung des Nervus opticus verursacht Atrophie der Papille, die Netzhaut bleibt intakt. Bei Störung in der Blutversorgung atrophiert auch die Netzhaut.

Schutter fragt, wie die Hemianopsie zu erklären sei.

Siemens macht auf das lange Fortbestehen des Nystagmus aufmerksam.

Digitized by Google
Original from UNIVERSITY OF CALIFORNIA
Generated on 2019-10-24 13:04 GMT / http://hdl.handle.net/2027/uc1.b3252760
Public Domain in the United States, Google-digitized / http://www.hathitrust.org/access_use#pd-us-google

Quix: Die Verhältnisse beim Auge sind doch nicht ganz zu vergleichen. Die Hemianopsie wurde erklärt durch die andauernde Stauung, der Nystagmus war wohl von der Reizung des Cerebellum abhängig.

IV. H. Zwaardemaker (Utrecht): **Ultramikroskopie, angewandt zur Wahl von Spülflüssigkeiten bei Mittelohreiterungen.**

Nach der Springschen Theorie beruht die Reinigung beim Waschen außer auf Verdünnung auf feiner kolloidaler Zerteilung. Eine zweckmäßige Spülflüssigkeit müßte also imstande sein, den Eiter in feine Suspension zu bringen. Etwas Mittelohreiter wurde 1- bis 2000mal mit der zu untersuchenden Flüssigkeit verdünnt. Die Lichtintensität des Tyndallschen Phänomens wurde bestimmt und beobachtet, ob gleichmäßige oder ungleichmäßige, viel oder wenige „sternförmige Figuren" im Ultramikroskop gesehen wurden. Demonstration.

V. F. J. J. Buytendijk (Utrecht): **Negative Variation des Gehörnerven, durch Schall verursacht.**

Bei Anwendung des natürlichen Reizes kann man wie beim Auge auch beim Ohr das Auftreten eines elektrischen Vorganges im Nerven mit dem Einthovenschen Saitengalvanometer sichtbar machen. Beim Meerschweinchen und beim Kaninchen (beim Frosch erhielt man kein Resultat) wurden durch eine Trepanationsöffnung im Schädel Elektroden gebracht bis zur Eintrittsstelle des Acusticus in die Medulla oblongata. Beim Abfeuern eines Schusses gab das Galvanometer einen Ausschlag, welcher photographiert werden konnte. Durch Kontrollversuche konnte ausgeschlossen werden, daß der Schuß die Saite direkt in Bewegung brachte; andere Stellen des Hirns gaben keinen Ausschlag; ebensowenig ein totes Tier, wohl aber ein kurarisiertes Tier. Die Latenzzeit war 0·002—0·005 Sekunden. Beim Kaninchen konnte auch eine Elektrode an den bloßgelegten Nerven gelegt werden und erhielt man auch dann einen Ausschlag. Kräftiger Pfeifenton, eine fis^4-Stimmgabel, gaben einen sehr geringen Ausschlag. Wenn man bei einem Hechten einen Otolithen verschob, während der Acusticus mit dem Galvanometer verbunden war, erhielt man auch einen kleinen Ausschlag.

VI. J. van der Hoeven Leonhard: **Demonstration von Knochenpräparaten mit Variationen der Nasennebenhöhlen.**

15 lehrreiche Präparate von Keilbein- und Stirnhöhlen seiner Sammlung. Vortragender betont die praktische Bedeutung der Variationen.

Diskussion.

Quix fragt nach den Prozentverhältnissen der Variationen. Es ist praktisch nur wichtig, ob dieselben oft vorkommen.

Burger möchte der elektrischen Durchleuchtung mehr Wert beilegen. Mit Wilkens untersuchte er vor Jahren in seiner Poliklinik 100 normale Personen; zweimal fand sich eine deutliche Asymmetrie, und in diesen beiden Fällen wurde mittelst Probepunktion ein latentes Empyem festgestellt.

Struycken betont, daß bei Stirnhöhlenoperationen Abweichungen selten gefunden werden.

VII. J. Broeckart (Gent): **Nasale Neuralgie.**

Empfehlung des Ausreißens der Nervi nasales int. et ext. bei hartnäckigen Neuralgien. Hautschnitt um den inneren Augenmuskel herum, beginnend am Foramen supraorbitale. Der Nervus nasalis ext. kommt zwischen Arteria und Vena facialis aus der Augenhöhle hervor. Man sucht unter dem

Digitized by Google
Original from UNIVERSITY OF CALIFORNIA
Generated on 2019-10-24 13:04 GMT / http://hdl.handle.net/2027/uc1.b3252760
Public Domain in the United States, Google-digitized / http://www.hathitrust.org/access_use#pd-us-google

M. orbicularis die Arterie und findet dann leicht den horizontal verlaufenden Nerven, den man so hoch wie möglich faßt und ausreißt. Den N. nasalis int. erreicht man, wenn man jetzt bis auf den Knochen einschneidet und das Periost der Augenhöhle abhebt. Zwischen Foramen orbitale und Periost ausgespannt sieht man den Nerv, welcher jetzt zentralwärts ausgerissen wird. Das Ausreißen (nicht Durchschneiden!) ist von großer Bedeutung, da nur dann Chromolyse in den Ganglienzellen auftritt. In 4 Fällen wurde gutes Resultat erhalten.

Diskussion.

Sieburgh will nicht alle Neuralgien operativ behandelt sehen.

Quix glaubt auch, daß in solchen Fällen immer eine allgemeine Neurose vorliegt. Anfangs hat man Erfolg, doch später tritt die Neurose in irgend einer Form wieder hervor.

Broeckart will auch nur operieren, wenn alles andere versagt hat.

VIII. Delsaux (Brüssel): **Üble Zufälle und Komplikationen bei der Adenotomie.**

Es wurden von ihm in 3 Jahren beobachtet: 2mal Nachblutungen, 4mal rubeolaartiger Ausschlag, 4mal scarlatiniforme Erytheme, 1mal Angina und 1mal Tortikollis. Die Blutung war in keinem Falle tödlich und wurde mit Tamponade behandelt. In 2 Fällen waren herabhängende Reste die Ursache. Die Anginen, Erytheme und Tortikollis werden wohl verursacht durch Invasion von Bakterien, welche in abgeschwächter Virulenz schon im Rachen vorhanden waren. (Veröffentlicht in der Presse oto-laryngologique belge, 1910, Nr. 12.)

Diskussion.

Hicguet unterscheidet allgemeine Zufälle (latente Infektionen, welche durch die Operation akut werden, und Narkosezufälle) und besondere. Unter diesen ist am bedeutendsten die Blutung, bei welcher er guten Erfolg sah von Einspritzung einer H_2O_2-Lösung in die Nase. Tortikollis kann entstehen durch Verletzung der Wirbelaponeurose. Von Infektionen sah er: Angina, Tubenkatarrh, Mittelohrentzündung. Es wurden nie Komplikationen beobachtet bei Kindern, welche im Krankenhause oder zu Hause operiert worden waren.

Fallas sah außer einer Blutung einen Lungenabsceß. Es war in Rosescher Lage in Narkose operiert worden. Bei Erwachsenen gibt er nie Narkose.

Braat operiert nur im Krankenhause, da öfters Fieber auftritt.

Broeckaert sah einmal einen Gelenkrheumatismus mit Endocarditis.

Quix findet Aufnahme in ein Krankenhaus durchaus überflüssig. Man soll natürlich die Pat. nach der Operation nicht reisen lassen. Infektionsgefahr ist zu Hause nicht größer als im Krankenhause.

Struycken dagegen läßt die Kinder immer am Abend vor der Operation ins Krankenhaus kommen.

Schutter gibt nie Narkose. Eine halbe Stunde vor der Operation wird 10%iges Cocainpulver durch die Nase in den Rachen geblasen. Er erlebte nie Komplikationen, trotzdem er bald nach der Operation alle Kinder nach Hause schickt, auch die auswärtigen.

IX. H. J. L. Struycken (Breda): *A.* **Dacryocystorhinostomie.**

Bei Stenosen des Canalis lacrimalis erscheint es in vielen Fällen, besonders wenn Nasen- oder Nebenhöhlenerkrankungen sonstige Behandlung erschweren, wünschenswert, einen kürzeren, breiteren Weg zur Nase zu machen.

Generated on 2019-10-24 13:04 GMT / http://hdl.handle.net/2027/uc1.b3252760
Public Domain in the United States, Google-digitized / http://www.hathitrust.org/access_use#pd-us-google
Digitized by Google
Original from UNIVERSITY OF CALIFORNIA

Redner benutzte in 2 Fällen eine etwas vereinfachte Operation nach Toti. Der Saccus lacrimalis wird nasal ganz abpräpariert, die Knochenwand und das Siebbein entfernt, bis die Nasenschleimhaut in einer Ausdehnung von 1 cm^2 frei kommt. In den Saccus wird ein Λ-förmiger Einschnitt, in die Nasenschleimhaut ein V-förmiger gemacht. Der Nasenlappen wird in dem oberen Winkel des Saccus befestigt, der Lappen aus dem Saccus wird heruntergeklappt. Es wird von der Nase aus ein Drainrohr hineingebracht, die äußere Wunde geschlossen und anfänglich von der Nase oder von oben her durchgespült. Krusten, die sich in der Nase formen, müssen täglich entfernt werden. In beiden Fällen war bis jetzt (nach 2 respektive 5 Monaten) der Erfolg gut, jedoch hat die Öffnung sich bis auf einen Spalt verengt.

Diskussion.

Gorris hatte in über 10 Fällen ausgezeichneten Erfolg mit seiner radikalen Methode, wobei Saccus, Os lacrimale, Processus frontalis maxillae mit etwaig erkrankter Haut fortgenommen werden und zur Nase hin drainiert wird.

B. **Alkoholeinspritzungen bei Neuralgien der Zunge und des Kehlkopfes.**

Vortragender sah besondere Erfolge bei Neuralgien des Kehlkopfes, wenn Druckpunkte auf dem Zungenbein und auf dem Lig. hyo-thyreoideum vorhanden waren. Bei Zungenneuralgie und Parästhesie sah er nur kurzen Erfolg. In diesen Fällen hat er versucht, den Nervus lingualis zu erreichen durch Einstich beim zweiten Molar, 1·5 *cm* tief unter die Zunge.

Diskussion.

Broeckaert meint, man könne das Mittel vielleicht anwenden bei den Schmerzen bei Kehlkopftuberkulose. Übrigens bemerkt er, daß doch nie eine anhaltende Besserung erhalten werden kann, da die Nervenleitung ja nur zeitweise gestört wird.

C. **Das Zwaardemakersche Symptom bei beginnender Otosklerose.**

Im Anfang der Otosklerose besteht nach Zwaardemaker eine Erhöhung der oberen Tongrenze. Mit seinem Monochord fand Vortragender, daß besonders oft die obere Grenze speziell für Knochenleitung erhöht ist, eine Erscheinung, die man noch lange Zeit finden kann: 25.000—26.000 Schwingungen als obere Grenze bei schon bedeutender Störung an der unteren Grenze und für Sprachgehör wurde öfters gefunden. Die Grenze für die Luftleitung sinkt eher als die für Knochenleitung. Der normale Unterschied von 1000—2000 Schwingungen kann bei der Sklerose 8.000—12.000 betragen. Beim Mittelohrkatarrh, Verengerung der Tuba findet man nie diese hohen Werte für die Knochenleitung. Indessen fällt auch bei diesen Erkrankungen auf, daß das Sprachgehör schon recht schlecht sein kann, während Monochordgrenztöne noch gut gehört werden.

Diskussion.

Burger sieht in dem Monochord eine bedeutende Bereicherung unserer Untersuchung der oberen Grenze. Leider sind die Instrumente noch unvollkommen; dieselben versagen oft.

Quix hatte in dieser Hinsicht auch schlechte Erfahrungen mit dem Monochord.

Zwaardemaker, Frederikse.

Digitized by Google
Original from UNIVERSITY OF CALIFORNIA
Generated on 2019-10-24 13:04 GMT / http://hdl.handle.net/2027/uc1.b3252760
Public Domain in the United States, Google-digitized / http://www.hathitrust.org/access_use#pd-us-google

D. **Konservative Behandlung der Stirnhöhlenentzündung.**

Seit 8 Jahren versucht Vortragender die Vorderwand zu erhalten, seitdem er ein kosmetisch sehr schlechtes Resultat bei einem nach Killian operierten Pat. erhalten hatte. Wenn bei akuter oder chronischer Stirnhöhlenentzündung endonasale Maßnahmen nicht zum Ziele geführt haben, macht er unter Lokalanästhesie (Alypin-Adrenalin) im innern Augenwinkel eine Öffnung in die untere Wand. Die Schleimhaut wird mit der Sonde durchstoßen, um zu untersuchen, ob die Höhle Eiter enthält. Eventuell wird die Öffnung etwas vergrößert, bis zum Beispiel auf 5 *mm* Durchmesser. Es wird dann gespült mit schwacher K Mn O_4-Lösung unter endonasaler Adrenalinapplikation. Es fließt dann bald etwas Spülflüssigkeit auch zur Nase ab. Nie wird die natürliche Öffnung auf rohe Weise erweitert, wohl wird durch endonasale Eingriffe, nachdem eine weiche Bougie durchgeführt ist, der Kanal verkürzt. Ein Spiraldrain wird in die Wunde eingelegt, welche übrigens geschlossen wird. Zweimal täglich wird gespült. Der Weg zur Nase ist meistens einige Tage verlegt, doch öffnet sich derselbe bald wieder. Bei gleichzeitiger Siebbeineiterung wird vorher das Siebbein von der Nase aus eröffnet. Curettiert wird nur bei sehr starker Granulationsbildung. Es muß 4 Wochen bis 5 Monate lang gespült werden. 21 Fälle von chronischem Empyem wurden so behandelt, in 2 Fällen hatte die Eiterung mindestens 20 Jahre bestanden. Nur in 2 Fällen war das Resultat ein ungenügendes und mußte nachher nach Killian operiert werden.

Diskussion.

Quix findet eine derartige Behandlung in chronischen Fällen ungenügend und in akuten geradezu gefährlich, weil dann bei Operation am Knochen die Gefahr für akute Osteomyelitis bestehe.

Siemens berichtet über einen Fall von rechtsseitiger akuter Stirnhöhleneiterung im Anschluß an die Punktion eines chronischen linksseitigen Kieferhöhlenempyems mit gleichzeitiger chronischer Siebbein- und Stirnhöhlenentzündung. Es entstand links ein Orbitalabsceß. Deshalb wurde operiert, gleichzeitig rechts nach Killian und links nur Eröffnung der vorderen Hirnhöhlenwand. Die beiden Hirnhöhlen kommunizierten miteinander. 10 Tage nach der Operation plötzlich Exitus. Die akut entzündete Höhle hatte eine Dehiszenz an der hinteren Wand, wodurch sich im Vorderhirn ein Absceß entwickelt hatte. Er befürwortet konservatives Vorgehen, besonders bei akuten Entzündungen.

Struycken kennt die akute, durch Operation entstandene Osteomyelitis nicht. Er will bei akuter Entzündung auch nur dann die Öffnung machen, wenn nach einigen Tagen trotz Nasenbehandlung das Fieber und die Schmerzen fortdauern.

X. F. H. Quix: **Untersuchungen mit dem Bárányschen Lärmapparat.**

Bei 6 Normalhörenden konnte konstatiert werden, daß mit Lärmapparaten in beiden Ohren auch das stärkste Geräusch nicht gehört wurde, jedoch nur, wenn die Feder ad maximum gespannt war. Die Stärke des Geräusches nimmt bald ab. Dem könnte jedoch wohl verholfen werden. Etwas anderes ist es jedoch, daß das Geräusch der Lärmtrommel auch das Hören mit dem andern Ohr sehr schädigt. Untersucht mittelst Flüstersprache und mittelst Stimmgabel c^2 stellte, sich an 4 Personen heraus, daß die Gehörschärfe im Mittel etwa auf $^1/_{30}$ hinabsank, wenn am andern Ohr die Lärmtrommel in Tätigkeit gesetzt wurde. Wenn ein Ohr sehr geschädigt ist, wird durch die Lärmtrommel

Digitized by Google
Original from UNIVERSITY OF CALIFORNIA
Generated on 2019-10-24 13:04 GMT / http://hdl.handle.net/2027/uc1.b3252760
Public Domain in the United States, Google-digitized / http://www.hathitrust.org/access_use#pd-us-google

eine totale Taubheit vorgetäuscht werden. Gehörreste in den oberen oder unteren Oktaven werden gleichfalls nicht mehr zur Wahrnehmung gebracht werden können. Man kann sich also auf die Bárányesche Methode nicht verlassen.

Diskussion.

v. Gilse bemerkt, daß der Neumannsche Apparat die Fehler des Bárányschen im geringeren Maße besitzt: das Geräusch ist gleichmäßig stark und ist außerhalb des Apparates weniger hörbar.

Quix: Der prinzipielle Fehler bleibt jedoch bestehen.

B. **Eine Erfahrung mit der direkten Laryngoskopie.**

Es war bei einem Pat. mit starkem Pharynxreflex und stark entwickelter Zungenbasis auch nach Cocainisation nicht möglich, den Kehlkopf mittelst Spiegel zu sehen. Die Untersuchung gelang schließlich mit großer Mühe nach der Killianschen direkten Methode. Quix war erstaunt, daß unmittelbar nach dieser Untersuchung die indirekte Laryngoskopie mit Leichtigkeit gelang. Er meint, daß durch den Druck auf Zungenbasis, Gaumensegel und Pharynx durch das Bronchoskop die Tastempfindung in diesen Teilen herabgesetzt war, eine Erfahrung, welche sich in ähnlichen Fällen vielleicht als nachahmenswert erweist.

Diskussion.

Siemens, Schutter, van der Hoeven Leonhard.

XI. A. Fallas (Brüssel): **Erfahrungen mit dem Ehrlichschen Mittel.**

Mit Hicquet hat Vortragender 3 Fälle mit 606 behandelt:

Im ersten Falle bestand eine Kehlkopflues (3 Jahre nach der Infektion). JK, Hg, Liquor Fowleri ohne Erfolg. Nach 60 *cg* 606 subcutan schnelle Heilung, schon nach 5 Tagen machte sich Narbenbildung bemerkbar, nach 20 Tagen vollständige Heilung.

Im zweiten Falle zeigte eine Nasenlues (Septum, untere Muscheln) unter JK und Hg nur geringe Tendenz zur Heilung. Auf 70 *cg* 606 baldige vollständige Heilung.

Der dritte Fall betraf ein Gumma der Zungenbasis. Heilung nach 60 *cg* 606, während Hg und JK keinen Erfolg hatten.

XII. L. J. de Rochemont (Amersfoort): **Hilfsmittel zur Übungstherapie bei Tauben und Taubstummen.**

Die Übungen nach der vokalen Methode (La méthode à la voix nue): mit der Harmonika nach Urbantschitsch; mit Stimmgabeln nach Rousselot: mit der Sirène à voyelles von Marage und dem Apparat von Zünd-Burguet werden besprochen und die Resultate statistisch dargestellt. Vortragender hat selbst mit in Utrecht wie die Vokalsirene von Marage konstruierten Apparaten, 2 Personen behandelt. Da immer wieder derartige Methoden angegeben und die Resultate von verschiedenen Seiten gerühmt werden, glaubt er, daß wir die Gehörübungen nicht außer acht lassen dürfen. Die bei seinen beiden Pat. (einem taubstummen Knaben und einem Sklerotiker) bis jetzt erhaltenen Resultate sind sehr ermutigend.

Diskussion.

ten Cate fragt, weshalb nicht auch der Phonograph benutzt wird.

v. Rochemont: Hauptsächlich deshalb nicht, weil man damit nicht imstande ist, den Schall zu verstärken oder zu dämpfen.

Digitized by Google
Original from UNIVERSITY OF CALIFORNIA
Generated on 2019-10-24 13:04 GMT / http://hdl.handle.net/2027/uc1.b3252760
Public Domain in the United States, Google-digitized / http://www.hathitrust.org/access_use#pd-us-google

van der Hoeven Leonhard fand bei einem Pat., dessen Verbesserung von einem Spezialkollegen schriftlich konstatiert war, daß durchaus keine Verbesserung stattgefunden hatte.

Struycken sah 2 behandelte Pat. Die Taubheit war unverändert, nur das Sausen etwas gebessert.

Zwaardemaker will die erhaltenen Resultate auf psychologischem Wege durch Übung der Aufmerksamkeit erklären.

Burger versteht nicht recht, wie die Taubheit bei einem seinem Wesen nach progressiven Leiden, wie die Otosklerose, auf diese Weise aufgehoben werden kann. Wie erklärt sich die Besserung des Ohrensausens?

XIII. E. C. C. v. Lennep (Zutphen): **Die Entwicklung der Abweichung im Gehörorgan der Tanzmaus.**

Die meisten Untersucher von Gehörorganen bei angeborener Taubstummheit fanden Veränderungen in der Stria vascularis. Nach Quix hat man hier wahrscheinlich die primäre Ursache der Atrophie zu suchen. Bei der Untersuchung des Gehörorgans der japanischen Tanzmaus war auffallend die große Übereinstimmung mit den Befunden bei angeborener menschlicher Taubstummheit. Es werden Mikrophotogramme durch Projektion demonstriert von Tieren, welche 1 respektive 5, 10, 15, 20, 25, 40, 60 Tage alt waren. (Bei Embryonen der Tanzmaus findet man noch keine Abweichungen.) Zur Vergleichung werden Schnitte einer gewöhnlichen Maus mit herangezogen. Bei der Geburt sind die Gehörorgane der beiden Tierarten gleich. Nach 5 Tagen ist die Entwicklung der Gefäße in der Stria vascularis bei der Tanzmaus stark zurückgeblieben, am zehnten Tage sind auch die Epithelzellen der Stria atrophisch, ebenfalls besteht geringe Atrophie der Cortischen Zellen. Ferner Abnahme der peripheren Nerven zu diesen Zellen, während am Nervus cochlearis keine Veränderungen zu sehen sind. Nach 2 Monaten ist von der Stria nur noch eine dünne Platte übrig; auch viele Haarzellen sind verschwunden; die Nervenbündel von der Habenula zum Ganglion spirale sind dünner geworden, auch sind einzelne Zellen im Rosenthalschen Kanal ausgefallen. Der Prozeß war stets symmetrisch und außer der Pars inferior war das Labyrinth normal. Man kann sich denken, daß es bei etwas weiterer Entwicklung zum Stadium mit unbelasteter Membrana basilaris und stark reduziertem Cochlearis kommt, wie Alexander und Quix bei erwachsenen Tanzmäusen fanden. Die chronologische Folge der gefundenen Veränderungen widerlegt die Auffassung Alexanders, nach welcher eine Hypoplasie des Ganglion spirale die primäre Veränderung wäre.

Diskussion.

Quix meint, die Auffassung der ererbten Taubstummheit als Folge einer Sekretionsstörung eröffne die Aussicht auf die Möglichkeit, diesen Patienten zu helfen.

XIV. Frl. J. M. Kooy (Utrecht): **Das Gehörorgan eines tauben Hundes.**

Der untersuchte Hund war 4 Wochen alt, taub und ataktisch an allen Extremitäten. Demonstration der Mikrophotogramme. Das Mittelohr ist durchaus normal. Die Pars superior labyrinthi gleichfalls normal. Das Mesenchym in der Cysterna perilymphatica ist noch nicht ganz resorbiert. Im Sacculus ist der Ductus reuniens obliteriert. Macula, Otolith, Ductus endolymphaticus, Nervus saccularis normal. Die Stria vascularis ist teilweise schmal, die Gefäße

Digitized by Google
Original from UNIVERSITY OF CALIFORNIA
Generated on 2019-10-24 13:04 GMT / http://hdl.handle.net/2027/uc1.b3252760
Public Domain in the United States, Google-digitized / http://www.hathitrust.org/access_use#pd-us-google

sind verschwunden, die Veränderungen sind nicht überall gleich stark; es wechseln normale mit entarteten Stellen. Das Cortische Organ jedoch ist überall degeneriert, am stärksten oben im Ductus cochlearis. Der Nerv ist von der Habenula bis zum Ganglion spirale normal. Im Ganglion Retraktion des Protoplasma der Zellen, wahrscheinlich durch unvollständige Fixation. Ductus perilymphaticus unverändert.

XV. A. de Kleyn (Utrecht): **Pathologisch-anatomische Abweichungen der Schleimhaut der Nasennebenhöhlen und des Nervus opticus bei Nebenhöhlenaffektionen.**

Demonstration der Präparate: 1. eines 59jährigen Pat., gestorben an Carcinoma antri Highmori, bei welchem nacheinander gefunden worden war: Orbitalabsceß ohne Augenerscheinungen (erklärlich, weil ausgehend vom vorderen Siebbein); Orbitalabsceß mit Stauungspapille (Durchbruch einer Kieferhöhleneiterung ganz hinten in die Orbita); ein amaurotisches Auge ohne Fundusabweichung (Durchbruch des Karzinoms hinten in die Augenhöhle vor dem Eintritt der Art. und Vena centralis);

2. eines an Septikämie gestorbenen Pat. mit chronischer Entzündung der Kiefer- und Keilbeinhöhlen und akuter Entzündung der beiden Stirnhöhlen. Man fand bei der Obduktion, daß die Entzündung der Keilbeinhöhlen sich durch Knochenkanäle auf die Hüllen des Opticus fortsetzte und daß dort sogar Infiltrate sich gebildet hatten. Trotzdem keine Abweichungen im Nerven;

3. eines Pat., gestorben an Erysipel im Anschluß an ein luetisches Geschwür am Nasenseptum. Beiderseits hatte man hier Vergrößerung des blinden Fleckes festgestellt ohne sonstige Augenveränderungen. Man fand: akute Entzündung der Nebenhöhlen (kleinzelliges Infiltrat, Blutungen, Ödem etc.), den Knochenkanälen entlang sich auf die Hüllen des Opticus fortsetzend. Keine Veränderungen am Opticus;

4. des Pat., dessen klinische Erscheinungen in der vorigen Versammlung mitgeteilt wurden. Man hatte ein zentrales Skotom und schlechte Sehschärfe am linken Auge konstatiert. Bei der Obduktion stellte sich heraus, daß eine Geschwulst den Opticus im Kanal ganz umgab, während die Keilbeinhöhle frei war. Trotzdem dieser Zustand einige Monate bestanden hatte, war am Nervus opticus keine ausgebreitete Entartung vorhanden.

Durch diese Fälle stellt sich also heraus: 1. Eine Neuritis optica nach Entzündung der hinteren Nebenhöhlen wird erklärt durch das Fortschreiten der Entzündung durch die Knochenkanäle. 2. Es wird sich meistens pathologisch-anatomisch eine Neuritis axialis nicht nachweisen lassen, da klinisch starke Veränderungen bestehen können ohne sichtbare Entartung der Nerven. 3. Hierdurch kann erklärt werden, daß auf operativem Wege auch bei stärkeren Abweichungen noch Heilung erhalten werden kann.

XVI. P. H. G. van Gilse (Haarlem): **Nebenhöhlenentzündung mit Neuritis retrobulbaris.**

Bei einer 35jährigen Pat. entstand im Laufe einer Erkältung Abnahme der Gesichtsschärfe rechts mit Schmerzen hinter dem Auge, Kopfschmerz und geringer Schwellung der Umgebung des Auges. Status: 14. IX. Visus O. D. = $^2/_{60}$; O. S. = 1. Rechts Mydriasis und geringe Reaktion auf Licht und Konvergenz. Fundus normal. Rötung der Sklera, Ödem des oberen Lides, Exophthalmus, Störung in der Funktion der Augenmuskeln mit Doppelbildern, alles in geringem und wechselndem Grade. Geringe peripherische Gesichtsfeldeinschränkung, zentrales Skotom für weiß und Farben, Vergrößerung des blinden Fleckes

Digitized by Google
Original from UNIVERSITY OF CALIFORNIA
Generated on 2019-10-24 13:04 GMT / http://hdl.handle.net/2027/uc1.b3252760
Public Domain in the United States, Google-digitized / http://www.hathitrust.org/access_use#pd-us-google

für Farben und ein absolutes Ringskotom. Seit 4 Jahren bestand stinkende Naseneiterung, überwiegend rechts. In der rechten Nasenseite Eiter sowohl medial wie lateral von der mittleren Muschel. 24. IX. Abtragung der mittleren Muschel. Danach etwas Besserung: Visus = $^4/_{60}$; Ringskotom etwas schmäler. 4. X. Eröffnung der hinteren Siebbeinzellen; aus der am meisten rückwärts gelegenen kommt Eiter. Kein Einfluß auf die Augensymptome. 13. X. Eröffnung der Keilbeinhöhle; Eiter wird entleert; Schleimhaut verdickt. Wider Erwarten keine Besserung des Auges. 31. X. wird die Stirnhöhle und das vordere Siebbein eröffnet, da immer Kopfschmerz blieb in der Stirn und elektrische Durchleuchtung und X-Photographie eine Erkrankung der Stirnhöhle nicht mit Sicherheit ausschließen. Stirnhöhle gesund, aus einer Siebbeinzelle kam etwas Schleimeiter. 1. XI. Exophthalmus nahezu verschwunden; Umgebung des Auges viel ruhiger, Ringskotom verschwunden, Visus = $^1/_2$. Die Besserung nimmt rasch zu. 6. XI. Visus = 1. Es scheint, als ob hier die Entzündung des vorderen Siebbeins für die Ätiologie der Neuritis retrobulbaris eine Rolle gespielt hat.

Diskussion.

de Kleyn weist auf die Doppelbilder und die konstatierte Eiterung der hinteren Nebenhöhlen hin. Er glaubt, daß doch das hintere Siebbein die Neuritis verursacht habe.

van Gilse antwortet, daß wegen einer heftigen Nachblutung die zweite Operation ein paar Wochen verschoben werden mußte. In dieser ganzen Zeit gab es keine Spur von Besserung, welche sich erst, und zwar unmittelbar nach der letzten Operation einstellte.

Brat teilt 2 Fälle mit: 1. Ein Bauer sah seit 2 Tagen schlecht mit einem Visus = $^1/_{60}$. Nach endonasaler Eröffnung einer großen Siebbeinzelle, welche Eiter enthielt, Besserung innerhalb 2 Wochen. 2. Eine Frau mit akuter infektiöser Nasenentzündung. Spontaner Rückgang der Augenerscheinungen.

Quix sah einen ähnlichen Fall: Heilung nach Abtragung eines Polypen aus der Keilbeinhöhle.

XVII. P. Th. L. Kan (Leiden): *A.* **Obduktionsbefund des in der vorigen Versammlung demonstrierten Pat. mit Hypophysentumor.**

Der Pat. starb am 23. IX. (war am 1. V. nach der Operation entlassen). Er hatte wieder starke Kopfschmerzen, Erbrechen, zuletzt hohes Fieber. Bei der Obduktion wurde eine Geschwulst gefunden, welche die Sella turcica ganz einnahm, nach hinten die Brücke stark eingedrückt hatte und nach oben mit dem Infundibulum zusammenhing. Nach vorn waren das Vorderhirn und die Riechnerven gedrückt und zur Atrophie gebracht. Ein Stiel reicht durch die Sella turcica und Keilbeinhöhlen bis in die Nasenhöhle. (Demonstration von stereoskopischen Aufnahmen und mikroskopischen Präparaten.)

Diskussion.

Quix würde nur operieren, wenn sich herausstellen sollte, daß gutartige Cysten öfters vorkommen.

Kan: Die Operation ist gut ausführbar und man weiß doch vorher nicht, ob der Tumor bösartig ist oder nicht.

Burger hatte Gelegenheit, in Wien einen der Hirschschen Fälle zu untersuchen. Man sah in der Keilbeinhöhle den Rest der unzweifelhaft gutartigen Geschwulst.

Brat: Eine Cyste ist auch wohl selten gut zu entfernen.

Digitized by Google
Original from UNIVERSITY OF CALIFORNIA
Generated on 2019-10-24 13:04 GMT / http://hdl.handle.net/2027/uc1.b3252760
Public Domain in the United States, Google-digitized / http://www.hathitrust.org/access_use#pd-us-google

B. **Fremdkörper der Speiseröhre.**

17 *cm* von der Zahnreihe war ein Knochenstück fest eingekeilt. Es war unmöglich, das Stück mit der Zange zu bewegen, auch nicht mit Anwendung des Brüningsschen Erweiterungs-Oesophagoskops. Entfernung des 3 *cm* langen Stückes mit scharfen Rändern und Spitzen nach äußerem Speiseröhrenschnitt.

van Gilse.

IV. allgemeiner österreichischer Taubstummenlehrertag.

(Wien, 18. und 19. April 1911.)

Nach sorgfältig getroffenen Vorbereitungen wurden auch für den IV. allgemeinen österreichischen Taubstummenlehrertag infolge der großen Zahl der angemeldeten Vorträge zwei Tage anberaumt.

Der erste Verhandlungstag wurde mit einer Ansprache des Vereinsobmannes österreichischer Taubstummenlehrer, Herrn Anton Druschba, eingeleitet, in welcher derselbe nach Begrüßung der Ehrengäste und der Fachmänner des Auslandes die wichtigsten fachlichen Ereignisse im letztverflossenen Triennium in Kürze besprach, worauf er auf die innere Entwicklung des vaterländischen Taubstummenbildungswesens näher einging. Zum Schlusse gedachte der Berichterstatter der durch Tod, durch Pensionierung und durch Übertritt in andere Schulkategorien eingetretenen Verluste und appellierte an die junge Mannschaft, mutig in die entstandenen Lücken einzutreten und — ihren Vorgängern gleich — das Vollkommenste anzustreben.

Nach vorgenommener Wahl des Präsidiums folgten die Ansprachen der Festgäste und darnach der Vortrag des Herrn Dr. Richard Imhofer über die **Erziehung des taubstummen und schwerhörigen Kindes in den ersten Lebensjahren.**

Vortragender weist auf die Notwendigkeit hin, die Fürsorge für taube oder hochgradig schwerhörige Kinder schon in den ersten Lebensjahren anzustreben, weil ja einerseits die Aufnahme in eine Taubstummenanstalt vor dem 6. Jahre nicht stattfinde, andrerseits aber die Sprachentwicklung des Kindes bereits im 2. Lebensjahre beginne. Da ferner nach den Untersuchungen Bezolds und anderer Autoren eine komplette Taubheit infolge im zartesten Kindesalter überstandener Krankheiten relativ selten existiert, so erscheint es fraglich, ob alle Kinder, die nach dem 6. Lebensjahre in eine Taubstummenanstalt eingeliefert werden, unbedingt auch dorthin hätten gelangen müssen.

Imhofer plädiert aus diesem Grunde für die Errichtung von Kindergärten, für die sich schon Flatau auf dem XI. internationalen medizinischen Kongresse in Rom 1894 eingesetzt hatte, und wie sie in Medford, ferner in Philadelphia und in Berlin bestehen. Während aber in Amerika beim Unterrichte auf das Ohr vollständig verzichtet wird und die Absehmethode vorherrschend ist, will Imhofer auf die Hörübungen ein besonderes Gewicht gelegt wissen, wie sie — schon vor Bezold — Urbantschitsch in Wien angestellt und zu einer segensreichen Methode ausgebildet hat.

Imhofer schlägt vor, in die I. Klasse alle taub beziehungsweise schwerhörig erscheinenden Kinder aufzunehmen und erst die zweite Stufe in eine Hörklasse und eine Absehklasse zu sondern; in die letztere wären dann jene Kinder zu sammeln, bei welchen nach längerer Beobachtung und öfterer Unter-

Generated on 2019-10-24 13:04 GMT / http://hdl.handle.net/2027/uc1.b3252760
Public Domain in the United States, Google-digitized / http://www.hathitrust.org/access_use#pd-us-google
Digitized by Google
Original from UNIVERSITY OF CALIFORNIA

suchung die Hörfähigkeit für die Töne b—g_2 ausgeschlossen werden kann, die sich also nach Bezolds Untersuchungen zur weiteren Ausbildung des Gehörs nicht eignen. Im übrigen soll der Lehrplan dieser Kindergärten sämtliche Gegenstände des für Normalkindergärten üblichen Lehrplanes umfassen. Diese Kindergärten sollen entweder selbständig bestehen oder an die öffentlichen Kindergärten respektive Volksschulen angegliedert werden. Wenn sich — meint Vortragender — einer der in Österreich bestehenden pädagogisch tätigen Nonnenorden für diese Idee interessieren und versuchsweise einen solchen Kindergarten in einer der Großstädte der Monarchie ins Leben rufen würde, so hätten wir ein Institut, welches bald für andere Länder vorbildlich werden müßte.

Diskussion.

In der nun folgenden Debatte weist der Vorsitzende darauf hin, daß schon der verstorbene Michael Berger eine Broschüre über die Notwendigkeit und Ersprießlichkeit der Kindergärten für Taubstumme geschrieben und Professor Dr. G. Alexander auf dem I. österr. Taubstummenlehrertag 1902 die Errichtung von Kindergärten für Taubstumme gefordert hat.

Direktor Heller begrüßt die Anregung Imhofers auch im Interesse jener Kinder, die an der von Heller beschriebenen psychischen Taubheit leiden und deren wichtigstes Kriterium dss Vorhandensein von Wortfragmenten ist und in Hemmungen zentralen Natur und somit in einem oft völliger Aufhebung nahekommendem Mangel an Perzeptionsfähigkeit besteht. Die hier in Anwendung zu bringende Konzentrations- und Aktivitätsmethode werde — je früher geübt, desto sicherer — zu den schönsten Erfolgen führen.

Direktor Kraft richtet — vorläufig sich nur an das gegenwärtig Durchführbare haltend — an die Vertreter der Schulbehörden die Bitte, dahin zu wirken, daß, wenn die Aufnahme wirklich oder teilweise tauber Kinder in irgend einem Kindergarten angestrebt wird, von Seite der Leitung des Kindergartens oder der maßgebenden Persönlichkeiten mehr Entgegenkommen gezeigt werde und daß sie solche Kinder nicht von vornherein abweisen mit der Ausrede, sie seien störende Elemente. Des weiteren betont er, daß im Döblinger Institut Hörübungen lange Zeit vorgenommen wurden, die aber wieder fallen gelassen wurden.

Direktor Schorsch bemerkt, daß an der städtischen Taubstummenanstalt in Berlin bereits seit Jahren eine Vorschule bestehe, in welcher Kinder schon mit 4 Jahren Aufnahme finden und in welcher als wichtiges Prinzip gilt, die vorhandenen Gehörreste insoweit zu benutzen, als sie für die Erziehung und Bildung ausgenutzt werden können; vor allem aber wird auf die Erhaltung der Stimme und Weckung der Stimme das Hauptgewicht gelegt.

Direktor Wendl hebt den fundamentalen Unterschied zwischen den Untersuchungen und Übungen von Urbantschitsch und Bezold hervor, weist darauf hin, daß das Gehör physiologisch nicht gebessert, wohl aber die Perceptionsfähigkeit für die Sprache erhöht werden könne. Mit der wachsenden Ausbildung des Geistes, mit der erhöhten Aufmerksamkeit wachse die Fähigkeit, die vorhandenen Gehörreste zur Perzeption der Sprache zu verwenden, wachse die Fähigkeit zu substituieren und zu kombinieren. Und gerade dieser Umstand verpflichte unter bestimmten Voraussetzungen zum Sprachunterrichte durchs Ohr. Er steht auf dem Standpunkt, daß dort, wo die Bildung von besonderen Abteilungen für Schwerhörige möglich ist, diese auch vorgenommen

Digitized by Google
Original from UNIVERSITY OF CALIFORNIA
Generated on 2019-10-24 13:04 GMT / http://hdl.handle.net/2027/uc1.b3252760
Public Domain in the United States, Google-digitized / http://www.hathitrust.org/access_use#pd-us-google

werden soll, nur müsse die Erhöhung der allgemeinen Bildungsziele der letzte Grund jeder Teilung sein, denn die Hörfähigkeit stehe nicht in direktem Verhältnis zur geistigen Begabung.

Prof. Alexander betont die Notwendigkeit der Kindergärten, vor allem um das Verstummen der Kinder zu verhüten; er spricht sich gegen den Anschluß an die bestehenden Kindergärten der Vollsinnigen aus, weil Vollsinnige und Nichtvollsinnige nicht recht zu einander passen. Dagegen plädiert er dafür, einen Ort zu finden, an dem die Mutter ihr taubes und schwerhöriges, noch im vorschulpflichtigen Alter befindliches Kind hinbringen und sich Rat holen kann, und zu diesem Zwecke würde es genügen, wenn ein Klassenzimmer in einer der Taubstummenanstalten für den Aufenthalt dieser Kinder freigemacht würde.

Direktor Schell ergänzt die Ausführungen Imhofers durch die Feststellung, daß in der königlichen Anstalt in Waitzen ein solcher Kindergarten bestehe, und bemerkt zu den Ausführungen Alexanders, daß bei der Gründung der neuen Anstalt in Walachisch-Meseritsch eine seinem Vorschlage analoge Vorsorge getroffen worden sei.

Fritz Biffl betont, daß er nach seiner im Jahre 1904 vorgenommenen Studienreise durch Deutschland, wo er solche Vorschulen in Dresden und Berlin besucht hatte, ein eingehendes Referat über die Notwendigkeit derartiger Vorschulen erstattet habe; auch er stimme für den Anschluß dieser an Taubstummenschulen.

Direktor Dr. Friedeberger schließt sich in der Frage, wie die Volksschulklassen einzurichten wären, Prof. Alexanders Vorschlag an; eine andere Möglichkeit wäre der Anschluß an die Tagschulen.

Nach dem Schlußwort Dr. Imhofers präzisiert der Vorsitzende die Thesen in ihrer neuen Fassung; diese lauten:

1. Die spezielle Erziehung schwerhöriger oder anscheinend tauber Kinder muß viel früher beginnen, als es jetzt der Fall ist.

2. Es soll immer — womöglich — versucht werden, das vorhandene Gehör zu erhalten, der Absehunterricht soll in diesem Alter in den Hintergrund treten.

3. Es ist die Errichtung von Kindergärten für Schwerhörige anzustreben.

Nach einstimmiger Annahme dieser Leitsätze wurde Herrn Dr. Imhofer für seine ausgezeichneten Ausführungen der Dank votiert.

Zum Schlusse ergriff Hofrat Dr. Heinz namens der Unterrichtsverwaltung das Wort, um zu erklären, daß das Unterrichtsministerium — wenn einmal die nötigen Voraussetzungen vorhanden sind — es nicht daran fehlen lassen werde, die nötigen Mittel beizustellen.

Darauf folgte der Vortrag Direktor Druschbas: **Die Taubstummenunterrichtsmethode in den Lehrer- und Lehrerinnenbildungsanstalten.**

Der Vortragende kommt auf Grund seiner Ausführungen zu folgenden Leitsätzen:

1. Die Belehrung der Lehramtskandidaten und Lehramtskandidatinnen über die Erziehung und den Unterricht der Taubstummen ist bei dem gegenwärtigen Stande des österreichischen Taubstummenbildungswesens aus praktischen Gründen noch eine unbedingte Notwendigkeit; sie ist aber auch im Interesse der allseitigen pädagogischen Ausbildung der Kandidaten für das Volksschullehramt selbst gelegen.

Digitized by Google
Original from UNIVERSITY OF CALIFORNIA
Generated on 2019-10-24 13:04 GMT / http://hdl.handle.net/2027/uc1.b3252760
Public Domain in the United States, Google-digitized / http://www.hathitrust.org/access_use#pd-us-google

2. Im besonderen hat diese Unterweisung folgende Aufgaben zu lösen: *a)* Sie soll das allgemeine pädagogische Wissen der Kandidaten und Kandidatinnen durch eine übersichtliche Einsicht in das Wesen und den Unterricht sowie die Erziehung der taubstummen Kinder erweitern und ergänzen und durch die Gegenüberstellung mit der Erziehung und dem Unterricht Vollsinniger klären; *b)* sie soll die Kandidaten und Kandidatinnen befähigen, jene taubstummen Kinder, die vor ihrer Aufnahme in die Spezialanstalt die Volksschule vorübergehend oder aus Mangel an ersteren dauernd besuchen, angemessen und nutzbringend zu beschäftigen, und *c)* die Zöglinge der Lehrer- und Lehrerinnenbildungsanstalten in die Lage versetzen, künftig im Amte den Eltern taubstummer Kinder gegebenenfalls einen fachmännischen Rat hinsichtlich der Erziehung dieser Kinder und deren Unterbringung in die für sie bestehenden Spezialanstalten erteilen zu können.

3. Je nachdem sich die Lehrerbildungsanstalten in Ländern mit vorgeschrittenen Taubstummenbildungsverhältnissen oder in solchen befinden, in denen die Fürsorge für die Gehörlosen noch mangelhaft ist, wird bei der Unterweisung der Punkt *c* oder *b* der angeführten Aufgaben mehr zu berücksichtigen sein.

4. Die im Absatz 2 gekennzeichnete Aufgabe kann in 10 bis 12 Stunden erreicht werden, vorausgesetzt, daß der Unterricht von einem erfahrenen Fachmann erteilt wird und die Kandidaten bereits eine entsprechende pädagogische Vorbildung besitzen.

5. Die Ausbildung der Lehramtszöglinge zu Speziallehrern kann nicht das Ziel dieser Unterweisungen sein und an einer allgemeinen Lehrerbildungsanstalt überhaupt nicht erreicht werden.

6. Die Unterweisungen sollen sich auf folgende Materien erstrecken: Wesen, Ursachen, Grade und Ausbreitung der Taubstummheit. Folgen derselben in körperlicher und geistiger Beziehung. Die Anlagen des taubstummen Kindes und Mittel zur Erkennung derselben. Der Unterschied zwischen einem taubstummen und idiotischen Kinde. Die Ausdrucksmittel der Taubstummen, Wesen der natürlichen und künstlichen Gebärdensprache. Die Pflege und geistige Beschäftigung des taubstummen Kindes im vorschulpflichtigen Alter. Allgemeine Übersicht über die Methode und das Ziel des Unterrichtes der Taubstummen in den Spezialanstalten. Kurze Übersicht über die Entwicklung der Methode. Eingehende Besprechung der Behandlung und Beschäftigung der taubstummen Kinder in der Volksschule. Übersicht über die bestehenden Taubstummenanstalten und Angabe der Bedingungen zur Aufnahme in dieselben. Besprechung der wichtigsten Sprachstörungen vollsinniger Kinder und deren pädagogische Behandlung.

7. Wo es die Verhältnisse und Umstände ermöglichen, sind den Kandidaten die einzelnen Typen der taubstummen Kinder (Normalbegabte, Schwachbefähigte, Späterertaubte, Schwerhörige) vorzustellen und auf Grund dieser lebendigen Anschauungsobjekte das Geeignete zu besprechen. Auch ist der gelegentliche Besuch der Kandidaten in den Taubstummenanstalten sehr zu empfehlen, damit sie deren Einrichtungen und die Art des Spezialunterrichtes aus eigener Anschauung kennen lernen. Dagegen ist ein längeres Hospitieren beim Unterrichte zur Erreichung des anzustrebenden Zweckes nicht erforderlich.

Nachmittags versammelten sich die Teilnehmer in der poliklinischen Abteilung des Herrn Prof. Dr. Alexander, welcher eine große Anzahl Präparate des gesunden und kranken Hörorganes mittelst des elektrischen Projektions-

Digitized by Google
Original from UNIVERSITY OF CALIFORNIA
Generated on 2019-10-24 13:04 GMT / http://hdl.handle.net/2027/uc1.b3252760
Public Domain in the United States, Google-digitized / http://www.hathitrust.org/access_use#pd-us-google

mikroskopes demonstrierte und hierzu die entsprechenden Erklärungen gab; anschließend daran stellte Dr. Emil Fröschels einen 6jährigen Knaben vor und zeigte an ihm die Erfolge, die er mit seinen Hörübungen erzielte.

Der zweite Verhandlungstag begann mit dem Vortrage des Direktors Karl Baldrian: **Die Stellung des Sprachformenunterrichtes in der Taubstummenschule,** der zu folgendem Ergebnis führt:

Damit die Aufgabe des Sprachformenunterrichtes der Taubstummenschule — Erzielung der Erkenntnis für die Zwecke der sprachformellen Erscheinungen durch die spracherwerbenden gehörlosen Schüler behufs Erreichung hinreichenden Sprachverständnisses und selbständiger Sprachausdrucksfähigkeit — gelöst werden könne, muß folgendes unverwandt Beachtung finden:

1. Der Sprachformenunterricht muß so anschaubar betrieben werden, daß sich daraus ein klares Erkennen der Zwecke der formellen Elemente der Sprache für den in sprachlicher Hilflosigkeit befindlichen Sprachlehrling ergibt.

2. Daher muß dieser Sprachunterrichtszweig genetisch aufbauen und sich in seiner stetigen Entwicklung bei Klarlegung neuer Spracherscheinungen formeller Art auf bereits bekannt und durch oftmalige Anwendung gebrauchsfertig gewordene analoge Formen stützen.

3. Von früh an sind die Schüler anzuleiten, die zweckdienlichen Sprachausdrucksmittel für die Begriffs- und Gedankenbeziehungen selbständig aufzusuchen und anzuwenden.

4. Der Sprachformenunterricht muß deshalb alle Unterrichtsgegenstände durchdringen, weshalb beispielsweise im freien Sprachunterrichte der Pflege des Zwiegespräches eine Stunde wöchentlich zuzuweisen und im Leseunterrichte dem Zeitunglesen beharrliche Aufmerksamkeit zu schenken ist.

5. Zur Sicherung eines ununterbrochenen Weiterschreitens im Erkennenlassen der Sprachformenzwecke durch die Sprachschüler ist Einheitlichkeit in Befolgung der Grundsätze für Erteilung dieses ebenso wichtigen wie schwierigen Zweiges des künstlichen Sprachunterrichtes unbedingt erforderlich; daher haben alle Lehrkräfte der Sprachschule das gleiche Ziel im Auge zu behalten und dieselben unerläßlichen Mittel in stete Anwendung zu bringen, sollen befriedigende Erfolge das gemeinsame Lebenswerk krönen.

6. Wie im Anschauungsunterrichte jedes Jahr alle Sachgebiete erweitert und vertieft durchwandert werden müssen, so sollen auch die dem Ausdrucksbedürfnisse und geistigen Stande der Schüler entsprechenden Sprachformenkreise nicht bloß gelegentliche, sondern nach einem dem Lehrer bewußten Prinzipe systematische — aber ja nicht grammatische, sondern lebensvolle Behandlung finden, und zwar auf allen Stufen und öfters im Jahre.

7. Deswegen muß dieser Sprachunterrichtszweig außer der ihm gebührenden Berücksichtigung in allem Unterrichte noch in besonderen Stunden wöchentlich erteilt werden.

8. In allen Klassen ist je eine Sprachformenstunde der Pflege des Verbs und der Übung im Erfragen der Satzglieder solcher Sätze zu widmen, welche die Schüler unter Führung des Lehrers gebildet haben, worauf die Beantwortung der entstandenen Fragen in gerader, ungerader, gekürzter und freier Form zu erfolgen hat.

9. Alle Übungen sind so zu gestalten, daß sie eine schriftliche Aufgabe vorbereiten, welche die Schüler anfangs als Wiederholung und später bloß in Anlehnung an die geübten Beispiele allmählich selbständiger zu liefern haben

Digitized by Google
Original from UNIVERSITY OF CALIFORNIA
Generated on 2019-10-24 13:04 GMT / http://hdl.handle.net/2027/uc1.b3252760
Public Domain in the United States, Google-digitized / http://www.hathitrust.org/access_use#pd-us-google

10. Der sachliche Stoff für die Sprachformenübungen ist allen Gebieten des Unterrichtes zu entnehmen, besonders aber dem Schul- und Anstaltsleben sowie dem Leben überhaupt mit seinen stets wechselnden Erscheinungen und Ereignissen von packendstem Interesse.

An den Vortrag schloß sich nach lebhafter Debatte der Vortrag Direktor Schells: **Die Taubstummenbildungsverhältnisse in Böhmen im Vergleiche mit denen Mährens.**

Das von Friedl gewählte Thema: **Die Fürsorge der Taubstummenanstalten für die aus der Schule entlassenen Zöglinge** wurde mit dessen Zustimmung infolge der vorgerückten Zeit für die nächste Versammlung aufgehoben, und so bildete der Vortrag Theodor Perschkes: **Gewerbliche Fortbildungsschulen für Taubstumme** den Abschluß des IV. österreichischen Taubstummenlehrertages.

Der Vortragende stellt hierbei folgende Thesen auf:

1. Die schulmäßigen Veranstaltungen, die den Zweck haben, die fachliche Ausbildung und berufliche Erziehung des gewerblichen Nachwuchses zu fördern, können von den taubstummen Lehrlingen infolge ihres Gebrechens nicht mit Nutzen besucht werden, obgleich der Besuch dieser Veranstaltungen auch für sie obligatorisch ist.

2. Die aus diesem Umstande sich ergebende Benachteiligung muß sich in dem immer mehr steigernden Existenzkampfe zuungunsten der Taubstummen fühlbar machen und bedarf aus Billigkeits- und Gerechtigkeitsgründen einer Abhilfe, die durch Errichtung von gewerblichen Pflichtschulen für taubstumme Lehrlinge beiderlei Geschlechtes erfolgen könnte und die in ihrem Endziele denselben Zweck zu verfolgen hätte wie die gewerblichen Fortbildungsschulen für vollsinnige Lehrlinge.

3. Da taubstumme Lehrlinge gewöhnlich in größerer Anzahl nur in bedeutenderen Gewerbe- und Industriezentren Verwendung finden, ist in erster Linie in solchen Orten die Errichtung von gewerblichen Schulen für Taubstumme anzustreben, und zwar schon dann, wenn in den gewerblichen Betrieben eines solchen Ortes und dessen nächster Umgebung mindestens 10 taubstumme Lehrlinge beschäftigt werden.

4. Die Fortbildungsschulen für Taubstumme müssen den Eigentümlichkeiten des Unterrichtes der letzteren Rechnung tragen. Sie sind demnach als Spezialschulen aufzufassen und es können an denselben nur Taubstummenlehrer Verwendung finden.

5. Der Unterricht soll sich auf mindestens zwei Jahre erstrecken.

6. Der Lehrplan soll den Eigentümlichkeiten der Taubstummenschule im weitesten Maße Rechnung tragen und der Lehrstoff der durchschnittlichen Vorbildung und dem Fassungsvermögen der Taubstummen angepaßt sein, wobei als Richtschnur zu gelten hat, daß die gewerbliche Fortbildungsschule nicht nur den tatsächlichen Erfordernissen des gewerblichen Lebens entsprechen, sondern auch das bisher erworbene Wissen und Können, namentlich die Sprachbildung, befestigen und vertiefen soll. Insbesonders wäre dem Unterrichte in der Bürgerkunde eine besonders hervorragende Stellung einzuräumen.

So brachte diese Versammlung den zahlreichen Teilnehmern eine Fülle von Anregung und Belehrung, den verantwortlichen Behörden manchen Fingerzeig für die künftige Fürsorge und endet verheißungsvoll für das Schicksal der armen Taubstummen.

Lawner.

Digitized by Google
Original from UNIVERSITY OF CALIFORNIA
Generated on 2019-10-24 13:04 GMT / http://hdl.handle.net/2027/uc1.b3252760
Public Domain in the United States, Google-digitized / http://www.hathitrust.org/access_use#pd-us-google

I. nordischer Oto-Laryngologenkongreß.

Kopenhagen, den 25. und 26. August 1911. — Referiert von Dr. N. Rh. Blegvad.

Der Kongreß war auf die Initiative von Prof. Mygind und auf Einladung eines Komitees, bestehend aus Prof. Mygind, Prof. Schmiegelow und Dr. Jörgen Möller, ins Leben gerufen worden. Er war besucht von 28 Dänen, 5 Finnen, 7 Norwegern und 15 Schweden sowie einem Amerikaner, dem aus Dänemark stammenden Dr. Chr. Holmes aus Cincinnati. Präsident war Professor Mygind, Schriftführer Dr. Jörgen Möller.

Es wurde beschlossen, eine Nordische Vereinigung für Oto-Laryngologie zu bilden, die unter anderem für die Abhaltung eines Kongresses in jedem dritten Jahre zu sorgen hat. Zum Vorsitzenden dieser Vereinigung wurde Professor Mygind gewählt. Außerdem wurden von jedem der vier nordischen Länder drei Vorstandsmitglieder gewählt, nämlich für Dänemark Schmiegelow, Kiär und Tetens Hald, für Finnland af Forselles, Zilliacus und v. Fieandt, für Norwegen Uchermann, Gording und Fleischer und für Schweden Holmgren, Kruse und Lagerlöf.

Ferner wurde ein nordischer oto-laryngologischer Literaturring zum Auswechseln von nordischen wissenschaftlichen Arbeiten gebildet, zu dessen Geschäftsführer man N. Rh. Blegvad wählte.

Der erste wissenschaftliche Punkt auf der Tagesordnung des Kongresses war ein Referat, zu dessen Thema man die labyrinthären Leiden bei den Mittelohrsuppurationen gewählt hatte.

A. af Forselles (Helsingfors): **Die durch suppurative Mittelohrleiden verursachten Labyrinthleiden. Geschichte, Ätiologie und Pathogenese.**

Die grundlegenden Versuche über die Physiologie der Bogengänge sind auf Flourens (1824—1828) und Ewald (1892) zurückzuführen, aber erst Báránys epochemachende Untersuchungen (1906—1907) machten die verschiedenen Reaktionen klinisch brauchbar. Labyrinthitis tritt am häufigsten bei chronischer Otitis auf, unter den akuten Otitiden am häufigsten bei Scarlatinaotitis. Der Durchbruch vom Mittelohr zum Labyrinth erfolgt in der Regel durch das ovale oder das runde Fenster, durch die Bogengänge oder von einer Meningitis durch den Meatus ac. intern. oder Aquaeduct. cochleae. In pathologisch-anatomischer Hinsicht bemerkt man teils einen Verfall des Knochengewebes, der zur Nekrose größerer oder geringerer Teile des Labyrinths führen kann, teils Neubildung von Binde- und Knochengewebe. Die suppurative Labyrinthitis kann circumscript sein, ist aber am häufigsten diffus, was sie stets bei einem plötzlichen Durchbruch vom Mittelohr zum Labyrinth wird. Die seröse Labyrinthitis ist nicht genügend pathologisch-anatomisch bekannt. Vom Labyrinth kann die Infektion sich auf die Meningen ausbreiten, am häufigsten geschieht dies durch den Meat. ac. int., seltener durch den Aquaeduct. cochl. oder den Duct. endolymphat.

G. Holmgren (Stockholm): **Die durch suppurative Mittelohrleiden verursachten Labyrinthleiden. Untersuchungsmethoden und Symptomatologie.**

Nach einer historischen Einleitung werden zunächst die verschiedenen Phänomene, die vom Vestibulum herrühren, besprochen: Schwindelanfälle mit Gefühl von Rotation des Individuums oder der Umgebung, vestibulärer Ny-

Digitized by Google
Original from UNIVERSITY OF CALIFORNIA
Generated on 2019-10-24 13:04 GMT / http://hdl.handle.net/2027/uc1.b3252760
Public Domain in the United States, Google-digitized / http://www.hathitrust.org/access_use#pd-us-google

stagmus, der rhythmisch ist und beim Blick in der Richtung der schnellen Komponenten erhöht wird, die labyrinthären Gleichgewichtsstörungen, die häufig vom Nystagmus abhängig sind und sich beim Fall in der Richtung des langsamen Komponenten zeigen. Danach wird Báránys topische Cerebellardiagnostik (Zeigeversuch) besprochen. Von den verschiedenen vestibulären Untersuchungsmethoden hat der Rotationsnystagmus den Nachteil, daß man die Bogengänge der beiden Seiten nicht isolieren kann, was bei der kalorischen Probe der Fall ist. Brünings hat vorgeschlagen, diese beiden Proben in der sogenannten Optimumstellung auszuführen, wobei man die einzelnen Bogengänge isolieren kann; bei einer Kaltwasserspülung wird für den horizontalen Bogengang die Optimumstellung vorhanden sein, wenn der Kopf 60° nach hinten gebeugt ist; in dieser Stellung wird ein geringes Irritament die Reaktion hervorrufen können. Holmgren empfiehlt zugleich Brünings Otokalorimeter. Bei der „pressorischen Reaktion" (Fistelprobe) wird man in den meisten Fällen das Vorhandensein eines Defektes im ossösen Labyrinth nachweisen und in vielen Fällen den Sitz des Defektes lokalisieren können; die Fistelprobe kann jedoch gefährlich sein, selbst wenn bisher noch kein Fall bekannt ist, bei dem das Labyrinth dadurch infiziert wurde. Die galvanische Reaktion besteht teils in dem Auftreten von Nystagmus, teils in Gleichgewichtsstörungen. Holmgren hat nachgewiesen, daß diese letzteren bei einer geringeren Stromstärke auftreten und deshalb eine klinische Rolle spielen können, da nicht alle Pat. sich darin finden, sich einen Strom von 10 MA. durch den Kopf leiten zu lassen. Die Aufgabe der akustischen Funktionsprobe bei Labyrinthsuppurationen besteht im wesentlichen darin, zu entscheiden, ob Gehör vorhanden ist oder nicht. Bei Báránys Lärmapparat kann man wohl nicht völlig sicher die Diagnose: völlige Taubheit stellen, aber man kann feststellen, ob praktisch brauchbare Gehörreste da sind, was zum klinischen Gebrauch genügend ist. Die Symptome der Labyrinthitis (in leichteren Fällen spricht man von seröser Labyrinthitis) sind: anfallsweise auftretendes Schwindelgefühl, Gleichgewichtsstörungen, Übelkeit und Erbrechen sowie Nystagmus, zunächst auf der kranken Seite, später auf beiden Seiten. Wenn das Labyrinth völlig destruiert ist, fehlen alle Reaktionen, ausgenommen die galvanische, und es zeigen sich schwere vestibuläre Symptome, die jedoch nach zirka 2 Monaten schwinden. Fieber ist nicht vorhanden: stellt sich eine Temperatursteigerung ein, so ist diese entweder auf das Mittelohrleiden oder auf eine intrakranielle Komplikation zurückzuführen. Man kann oft bei der Labyrinthitis beobachten, daß die Symptome nach dem Verlauf einiger Zeit geringer werden; man soll sich aber dadurch nicht verleiten lassen, die Operation zu unterlassen, da ein derartiges, recht latentes Leiden plötzlich eine diffuse Meningitis verursachen kann.

V. Uchermann (Kristiania): **Die durch suppurative Mittelohrleiden verursachten Labyrinthleiden. Komplikationen, Prognose und Therapie.**

Komplikationen: Purulente Meningitis verläuft in der Regel in einer Woche, kann aber auch einen sehr schnellen und einen sehr langsamen Verlauf nehmen. Die seröse Meningitis kann (selten) rein toxisch sein, in der Regel bildet sie ein Vorstadium zur purulenten Meningitis. Der extradurale Abscess bei der Labyrinthitis liegt am häufigsten in der Fossa cerebellaris und wird namentlich bei Cholesteatom gefunden. Der intradurale Abscess ist selten, der subdurale Abscess wird Symptome wie eine circumscripte Meningitis aufweisen. Gehirnabscess bei der Labyrinthitis kann entweder im Temporal- oder

Digitized by Google
Original from UNIVERSITY OF CALIFORNIA
Generated on 2019-10-24 13:04 GMT / http://hdl.handle.net/2027/uc1.b3252760
Public Domain in the United States, Google-digitized / http://www.hathitrust.org/access_use#pd-us-google

Frontallappen sitzen, ist aber am häufigsten im Cerebellum lokalisiert. Sinusphlebitis ist selten als Komplikation zur Labyrinthitis. Die Prognose ist bezüglich des Gehörs ungünstig, besonders bei einer diffusen Labyrinthitis, bei der circumscripten Labyrinthitis kann einiges Gehör bewahrt werden. Quoad vitam hängt die Prognose von den Komplikationen, speziell von der Meningitis ab. Am schlimmsten stellt sie sich bei der akuten Otitis, da aber die meisten Labyrinthiden auf chronische Suppuration zurückzuführen sind, verbleibt die Labyrinthitis in der Regel circumscript und unkompliziert. Therapie: Die Indikationsstellung für die Operation wird erschwert durch die Unmöglichkeit, zwischen seröser und purulenter Labyrinthitis zu unterscheiden. Zum Konservatismus fordert der Umstand auf, daß die meisten Labyrinthiden ohne Operation heilen. Uchermann ist deshalb der Ansicht, daß nur zu einer Labyrinthoperation geschritten werden sollte, wenn Anzeichen einer cerebralen Komplikation vorhanden sind: Kopfschmerzen, bakterienhaltige Cerebrospinalflüssigkeit. Beim Vorhandensein einer Fistel in der Labyrinthwand sollte man Labyrinthektomie vornehmen, wenn das Gehör vollständig verschwunden ist, sonst kann man sich mit einer Erweiterung der Fistel begnügen. Bei vorhandenen cerebralen Komplikationen muß man die breite Labyrinthektomie (Neumann) vornehmen, sonst kann man sich auf die partielle (Hinsberg) beschränken.

Diskussion.

Schmiegelow: Die postoperative Labyrinthitis kann entweder geheilt werden oder kann den Verlust des Gehörs mit sich führen oder Meningitis mit Tod im Gefolge haben. Man kann bei der Bogengangsfistel ebensogut ein vollständig intaktes membranöses Labyrinth haben. Bezüglich der Operation ist Schmiegelow konservativ, ausgenommen bei der postoperativen Labyrinthitis.

Mygind: Die postoperative Labyrinthitis kann so gut wie völlig symptomfrei verlaufen, führt aber den Verlust des Gehörs mit sich. Die Häufigkeit der postoperativen Labyrinthitis bewirkte, daß Mygind sich gegenüber der Vornahme der Totalaufmeißelung etwas zurückhaltend verhält. Auch Mygind ist konservativ mit Bezug auf Operation, ausgenommen bei Labyrinthitis als Folge von akuter Otitis oder bei intrakraniellen Komplikationen.

Holmgren hat aus der Statistik gelernt, daß man gegenüber der Labyrinthitis nicht konservativ sein soll. Bei konservativer Behandlung der Labyrinthitis besteht eine Mortalität von 20—50%, während die Wiener Schule bei 150 Fällen von Operation nur einen Todesfall zu verzeichnen hat. Holmgren hat 30 Operationen bei 2 Todesfällen vorgenommen, von denen nur der eine sicher auf Labyrinthitis zurückzuführen ist.

Uchermann meint, daß der Grund für die postoperative Labyrinthitis in zu starker Tamponade der Operationskavität zu suchen ist.

Ch. Kruse (Göteborg): **Ein Fall von Gleichgewichtsstörungen bei erhöhtem Gehirndruck.**

Kruse berichtet über einen Fall, bei dem 3 Jahre nach Totalaufmeißelung sich starkes Schwindelgefühl und Kopfweh bei normal reagierendem Labyrinth einstellte. Die eine Hemisphäre des Cerebellums wird entblößt; in der folgenden Zeit fließt reichlich Cerebrospinalflüssigkeit aus, der Pat. wird aber besser, soll entlassen werden, stirbt aber plötzlich an einer Embolie. Bei der Sektion werden Labyrinth und Gehirn gesund gefunden, und es sind keine sicheren Anhaltspunkte für den Ausgangspunkt der Thrombe zu finden. Kruse

Digitized by Google
Original from UNIVERSITY OF CALIFORNIA
Generated on 2019-10-24 13:04 GMT / http://hdl.handle.net/2027/uc1.b3252760
Public Domain in the United States, Google-digitized / http://www.hathitrust.org/access_use#pd-us-google

nimmt an, daß die Thrombe sich im Sinus rectus gebildet und durch Stase im Cerebellum dort eine Druckerhöhung hervorgerufen hat, worauf sie in den Pulmonalis eingetreten ist und den Tod herbeigeführt hat.

Wilhelm Waller (Malmö): **Das funktionelle Resultat der Totalaufmeißelung des Mittelohres.**

Um sichere Indikationen für die Operation von chronischer Otitis media stellen zu können, kann die Funktionsprobe, wenn sie während einer längeren Zeit angestellt ist, von großem Nutzen sein. Von 41 Fällen, wo Waller die Operation ad modum Heath ausführte, blieb das Gehör nach der Operation in 5 Fällen stationär, in den übrigen Fällen besserte es sich.

Diskussion.

Tetens Hald war mit Waller darin einig, daß eine beständig zunehmende Verschlechterung des Gehörs für die Operationsindikation von Bedeutung ist.

Uchermann hat mit Heaths Operation keine guten Resultate erzielt. Ihm ist vor der Totalaufmeißelung nicht bange, da das funktionelle Resultat immer gut ist, wenn man nur durch Transplantation dafür sorgt, daß die Epidermis über dem Fenster dünn ist.

K. G. Fleischer (Kristiania): **Versuch mit Serum als Hämostaticum bei intranasalen Eingriffen.**

Der Gedanke, Serum als Hämostaticum anzuwenden, stammt von der Beobachtung, daß die Applikation von Blut eines anderen Individuums auf eine Wundfläche die Blutung stillt. Fleischer machte zunächst den Versuch, Serum lokal durch Applikation auf die blutende Stelle anzuwenden, aber dieses war auf die Blutung ohne Wirkung. Darauf wurde bei 14 Individuen, von denen man wußte, daß sie Neigung zu starker Blutung hatten, eine subcutane Injektion von 10 cm^3 Pferdeserum versucht. 24 Stunden nach der Injektion zeigte sich, daß die Koagulationszeit des Blutes um durchschnittlich $6^1/_2$ Minuten herabgesetzt war; bei dem darauffolgenden operativen Eingriff in der Nase trat dann keine oder nur geringe Blutung ein, so daß es den Anschein hat, daß das Serum in der Rhinologie als Prophylacticum bei Pat. mit Neigung zum Bluten von Nutzen sein kann.

Holger Mygind (Kopenhagen): **Sekundäre Sutur nach einfacher Aufmeißelung des Processus mastoideus.**

Um die Nachbehandlung nach der Aufmeißelung des Proc. mast. abzukürzen, hat Mygind die sekundäre Sutur angegeben und in 64 Fällen angewendet: die Operation wird 8—20 Tage nach der Aufmeißelung ausgeführt, wenn Wunde und Hautränder sich in guter Kondition befinden. Sie wird in der Narkose in folgender Weise ausgeführt: Die Haut wird mit Jod desinfiziert, die Wundränder werden aufgefrischt und die oberflächlichen weichen Granulationen in der Operationskavität ausgekratzt. Die Kavität wird mit Jodoformgaze abgewischt, die Wundränder werden frei disseziert und mit Michels Klammern vereinigt, nachdem man die Kavität hat mit Blut füllen lassen, das schnell koaguliert. Die Wunde wird mit durchlöchertem Protektiv und steriler Gaze bedeckt. Die Klammern werden 2—3 Tage nach der Operation entfernt, und 5—7 Tage nach der sekundären Sutur kann der Pat. von der Bandage befreit werden. Von den 64 Operationen entstand in 16 Fällen Suppuration in das gesamte Koagulum, in 6 Fällen Suppuration in den axialen Teil des Koagulums und in 18 Fällen zeigten sich kleine, oberflächliche Risse in der Wunde, die

Digitized by Google
Original from UNIVERSITY OF CALIFORNIA
Generated on 2019-10-24 13:04 GMT / http://hdl.handle.net/2027/uc1.b3252760
Public Domain in the United States, Google-digitized / http://www.hathitrust.org/access_use#pd-us-google

jedoch im Laufe von 16—30 Tagen heilten. In 24 Fällen trat eine ideale Heilung per primam ein, so daß die Wunde 15—20 Tage nach der primären Operation geheilt war. Die Methode kürzt also den Verlauf der Heilung bedeutend ab; während im Kopenhagener Kommunehospital die Heilung nach der Aufmeißelung des Proc. mast. bei der gewöhnlichen Methode durchschnittlich 74 Tage dauert, nimmt sie nach einer wohlgelungenen sekundären Sutur nur durchschnittlich 20 Tage in Anspruch.

Diskussion.

Chr. Holmes verfährt bei der Totalaufmeißelung des Mittelohres in der Weise, daß er die Wundenkavität sich mit Blut füllen läßt, worauf er die Wunde primär schließt.

Jörgen Möller (Kopenhagen): **Über eine bisher unbeachtete Form von Mittelohrtuberkulose.**

Möller hat bei Phthisikern in 19 Fällen eine Form von Mittelohrtuberkulose gefunden, die sich dadurch auszeichnet, daß ohne größere subjektive Beschwerden und ohne Vorhandensein von Exsudat im Mittelohr eine starke Schwellung des Trommelfells eintritt, das eine eigentümliche gelbweiße Farbe mit injizierten Gefäßen hat und stark vorgewölbt erscheint. Der Prozeß kann zurückgehen oder er kann auch zu einer gewöhnlichen suppurativen Mittelohrtuberkulose werden. Er ist auf eine starke tuberkulöse Infiltration der Schleimhaut des Mittelohres zurückzuführen. Man soll das Trommelfell nicht incidieren.

Diskussion.

Schmiegelow glaubt, daß diese Form die gewöhnliche für eine beginnende Mittelohrtuberkulose ist. Ihr Verlauf hängt von dem allgemeinen Zustand seiner Lungentuberkulose ab.

Tetens Hald (Kopenhagen): **Klinische Erfahrungen bezüglich der Anwendung von Hexamethylentetramin in der Otochirurgie.**

Hald hat nachgewiesen, daß Hexamethylentetramin $^3/_4$ Stunden nach der Eingabe in der Cerebrospinalflüssigkeit gefunden werden kann, zuerst in einer Konzentration von 1:20.000 bis 1:50.000, später abnehmend, bis 48 Stunden danach nichts mehr festgestellt werden kann. Hald hat Hexamethylentetramid an 200 Pat. erprobt, an denen größere operative otologische Eingriffe vorgenommen worden waren. Hald konkludiert, daß Hexamethylentetramid bei otogener Meningitis zwar bei weitem nicht ein sicher wirkendes Mittel ist, daß ihm aber doch mit einiger Wahrscheinlichkeit eine Wirkung bei dieser Krankheit zugeschrieben werden kann. Dosis: Bei Erwachsenen 1 *g* 4mal täglich, bei Kindern verhältnismäßig weniger. Das Mittel darf der Nieren wegen nur wenige Tage hindurch verabreicht werden. Kann auch in gleicher Dosis wie per os und in derselben Konzentration (1:150) subcutan gegeben werden.

Viktor Boivie (Stockholm): **Über Báránys vestibuläre Kleinhirnreaktionen bei Normalen.**

Boivie hat bei 65 gesunden Individuen Báránys Zeigeversuche angestellt und dazu eine von ihm konstruierte „Zeigescheibe“ verwendet. Alle Untersuchten zeigten spontan richtig, ausgenommen einer, der konstant mit der rechten Hand vorbeizeigte. Der Grund hierfür konnte nicht gefunden werden. Beim Vorhandensein von experimentell hervorgerufenen vestibulären Nystagmus zeigten sich normale Reaktionen (Vorbeizeigen), ausgenommen bei einem Manne, bei dem man nicht eine frühere cerebrale Affektion ausschließen

Generated on 2019-10-24 13:04 GMT / http://hdl.handle.net/2027/uc1.b3252760
Public Domain in the United States, Google-digitized / http://www.hathitrust.org/access_use#pd-us-google
Digitized by Google
Original from UNIVERSITY OF CALIFORNIA

konnte. Irgend eine Relation der Größe der Reaktionen und des Nystagmus wurde nicht gefunden.

Diskussion.

Tetens Hald teilt 2 Fälle von Cerebellaraffektion mit, wo er vor dem Tode des Pat. die Diagnose gestellt und Báránys Proben ausgeführt hatte. Die betreffenden Präparate wurden demonstriert.

E. Schmiegelow (Kopenhagen): **Die chirurgische Behandlung der Laryngo-Trachealstenosen, besonders mit Hilfe der translaryngealen Drainröhrenfixation.**

Schmiegelow hat 50 Fälle von cicatricialer Stenose nach der Tracheotomie behandelt, die von einer Verdickung der Cart. cric. herrührte. Zuweilen genügt es, die Lage der Kanüle durch eine tiefe Tracheotomie zu verändern; genügt dieses nicht, muß die Stenose direkt in Angriff genommen werden. Schmiegelow geht nun in folgender Weise vor: In der Narkose wird die Vorderwand der Striktur gespalten, das Narbengewebe excidiert, im oberen Teil der Trachea und im Larynx wird eine dickwandige Drainröhre angebracht, die mit einem Silberdraht durch die Cart. thyroid. fixiert und mehrere Monate liegen gelassen wird, bis die Stenose behoben ist. Während der Behandlung trägt der Pat. keine Kanüle, sondern respiriert durch die Drainröhre. Schmiegelow hat auf diese Weise 5 Pat. mit gutem Resultat behandelt.

Diskussion.

Uchermann empfiehlt die Spaltung der stenosierenden Partie und die retrograde Ausblockung der Trachealfistel. Im Falle von Larynxstenose mit Medianstellung der Stimmlippen könnte man die Arytaenoidektomie versuchen, ebenso wie man dies bei Pferden tut.

af Forselles hat eine Trachealstenose mit der Einlegung einer Drainröhre geheilt, die mit Drähten an der Trachealkanüle fixiert wurde.

R. Gording (Kristiania): **Anatomische Untersuchungen des Duct. naso-frontalis und die Lage der Ostien im mittleren Nasengang, mit besonderer Berücksichtigung des sekundären Antrumempyems.**

Gording hat 65 Präparate untersucht. Von diesen lag bei 41 das Ost. front. derart, daß Eiter vom Sinus front. in das Infundibulum hineingelangen würde, während er in 20 Fällen vor diesem hinabkommen würde. Das Sekret aus der Bulla ethm. wird in der Regel direkt den Weg in den Meat. medius hinab nehmen, während dasjenige aus den übrigen Siebbeinzellen des Meat. med. in das Infundibulum hinabgelangt. Hierauf wird der Bau des Duct. naso-front. eingehend besprochen.

G. Holmgren (Stockholm): **Statistische Studien über die Scarlatinaotitis.**

Den verschiedenen Statistiken nach zu urteilen ist die Frequenz der Scarlatinaotitis ziemlich erheblichen Schwankungen unterworfen, von 30% bis zu 5% (Nager). Holmgren hat in Stockholm von 1901—1910 9500 Scarlatinajournale durchgesehen, in denen 2000 Fälle von Otitis, also 22%, gefunden wurden, in den verschiedenen Jahren etwas schwankend, die meisten 1910, nämlich 26%, im Alter sehr variierend: im ersten Lebensjahre 39%, im zweiten 44%, im dritten 10%, danach abnehmend, so daß in der Regel bei keiner der höheren Altersstufen 5% überschritten werden. Die Scarlatinaotitis hat für das Gehör des Pat. große Bedeutung; in Norwegen sind 27%

Digitized by Google
Original from UNIVERSITY OF CALIFORNIA
Generated on 2019-10-24 13:04 GMT / http://hdl.handle.net/2027/uc1.b3252760
Public Domain in the United States, Google-digitized / http://www.hathitrust.org/access_use#pd-us-google

aller Taubstummenfälle auf Scarlatina zurückzuführen, und die Suppuration wird sehr oft chronisch oder veranlaßt intrakranielle Komplikationen.

Auf Vorschlag von Holmgren und Mygind wurde darauf folgende Resolution angenommen: In Anbetracht dessen, daß die Ohrenentzündung, die so oft als Folge epidemischer Krankheiten entsteht, darunter namentlich Scharlach, häufig bedeutende oder völlige Taubheit mit sich führt und daß sie nicht selten lebensgefährliche Gehirnkrankheiten, besonders als spätere Nachwirkung verursacht, fordert der I. nordische Oto-Laryngologenkongreß den Vorstand der Nordischen Vereinigung für Oto-Laryngologie auf, die betreffenden Behörden auf die Notwendigkeit aufmerksam zu machen, daß die Pat. in epidemischen Krankenhäusern, wo dies möglich ist, einer speziellen sachkundigen Behandlung ihres Ohrenleidens unterworfen werden, und daß den Pat.. die mit einem Ohrenleiden behaftet sind, bei der Entlassung aus solchen Krankenhäusern eine gedruckte Anweisung überreicht wird zu einer Behandlung dieses Ohrenleidens, auch mit Rücksicht auf die Vermeidung von lebensgefährlichen Komplikationen.

P. Tetens Hald (Kopenhagen): **Demorstration von mikroskopischen Präparaten von Labyrinthitis.** (Lichtbilder.)

L. Mahler (Kopenhagen): **Die transmaxilläre Behandlung von Nasenrachenfibromen.**

Mahler berichtet über 3 Fälle von Nasenrachenfibrom, die Schmiegelow nach der von Denker und Löwe angegebenen Methode operiert hat. Die Narkose wird durch Kuhns perorale Intubation administriert. Zunächst wird Decorticatio faciei ausgeführt durch Schnitt in den Sulc. alveolo-lab. und Incision durch das knorpelige Septum längs des Bodens der Nasenhöhle. Die auswendige Wand der Nasenhöhle (Concha inf., Apertura pyriformis und ein Teil der Wand des Oberkiefers) wird entfernt. Man erhält dadurch einen breiten Zugang zu den Choanen und dem Nasenrachenraum, so daß man die Geschwulst und ihren Insertionsort beseitigen kann, welcher nach Jacques Behauptung nicht der Nasenrachenraum, sondern die vordere Fläche des Corpus oss. sphenoid., also der Nase ist. Man kann leicht die Hämorrhagie beherrschen und es verbleibt keine äußerlich sichtbare Narbe.

Diskussion.

Uchermann hat 5 Fälle von Nasenrachenfibrom nach der gleichen Methode operiert, die er befürworten könne. Er wende dagegen nicht Kuhns Intubation an, da er der Ansicht ist, daß die Narkose auch in der gewöhnlichen Weise gut verläuft.

N. Rh. Blegvad (Kopenhagen): **Trommelfellanästhesie.**

Zur Lokalanästhesie des Trommelfells empfiehlt Blegvad folgende Lösung: Cocainum hydrochloric. 1 *g*, Acidum salicylicum 1 *g*, Spiritus conc. 2 *g*, Solutio adrenalini 1‰ gtt. 20. Ein kleiner Wattetampon wird mit dieser Lösung stark imbibiert unmittelbar am Trommelfell angebracht, das im Laufe von 20—30 Minuten anästhetisch sein wird. Es zeigt sich eine oberflächliche Eschara, jedoch keine tiefgehende Ätzung wie bei Bonains Mischung. Blegvad hat eine Salicyl-Cocainlösung mit gutem Erfolge bei 73 Ohrenoperationen angewendet und hat in der letzten Zeit damit begonnen, salicylhaltige Cocain- und Novocainlösung in Rachen und Nase anzuwenden; die Versuche sind jedoch noch nicht abgeschlossen.

Digitized by Google
Original from UNIVERSITY OF CALIFORNIA
Generated on 2019-10-24 13:04 GMT / http://hdl.handle.net/2027/uc1.b3252760
Public Domain in the United States, Google-digitized / http://www.hathitrust.org/access_use#pd-us-google

Holger Forchhammer (Kopenhagen): **Erfahrungen über Lupus der Schleimhäute der oberen Luftwege und ihre Behandlung.**

Unter den 1200 ersten Lupuspatienten von Finsens Lichtinstitut in Kopenhagen hatten 67% Schleimhautlupus, und zwar 60% im Cavum nasi, 2·5% im Pharynx und 5% im Larynx. Bei den inveterierten Fällen ist es unmöglich zu sagen, ob Lupus in der Haut oder in der Schleimhaut entstanden ist, bei den initialen Fällen indessen zeigt es sich, daß die Hälfte aller Lupuserkrankungen in den Schleimhäuten entstand. Von den frischen Fällen entfielen 76% auf Frauen und 24% auf Männer. Dieser Unterschied zwischen Frauen und Männern nimmt mit dem Alter noch zu; es ist selten, daß bei Männern über 25 Jahre Lupus incipiens zu sehen ist. Der Schleimhautlupus findet sich im wesentlichen bei jungen Individuen, der reine Hautlupus meistens bei Kindern. Lungentuberkulose findet sich bei 21% der Lupuspatienten, aber in doppeltem Maße bei Pat. mit Schleimhautlupus als bei Pat. mit reinem Hautlupus. Spontane Heilung ist zuweilen bei Lupus im Pharynx zu beobachten, dagegen nicht bei Lupus in Nase oder Mund; im Larynx bildet die spontane Heilung die Regel. Die Behandlung bestand früher in Galvanokaustik und Jodjodkaliumlösung; damit wurden 40 bis 50% geheilt. Jetzt erreicht man mit der Pfannenstielschen Methode weit bessere Resultate.

Ove Strandberg (Kopenhagen): **Behandlung des Schleimhautlupus nach der Pfannenstielschen Methode.**

Zur Anwendung bei Lupus in der Nase hat Strandberg die Pfannenstielsche Methode modifiziert: In die Nasenhöhle werden zweimal täglich stärkefreie Gazetampons gelegt, die beständig mit Wasserstoffsuperoxyd feucht gehalten werden, indem der Pat. selbst alle 10 Minuten eine 3%ige Oxydollösung einträufelt. Gleichzeitig verabreicht man per os Natrium jodatnm (3 *g* täglich). Der Tampon muß vom Arzt eingeführt werden und überall mit den erkrankten Schleimhäuten in genauer Berührung sein und muß die Nacht über liegen bleiben. Das Jodnatrium kann immer vertragen werden und es sind im großen und ganzen keine Nebenwirkungen zu beobachten. Es ist die Kombination Jodnatrium + Oxydol, die die Wirkung ausübt, da Jodkalium allein keinen Einfluß auf Lupus cavi nasi hat. Oxydol allein kann wohl die lupösen Ulcerationen bald zum Verschwinden bringen, doch tritt sehr schnell Rezidiv ein. Strandberg hat im ganzen 104 Pat. mit Lupus in der Nase nach der Pfannenstielschen Methode behandelt. Von diesen hat sich nur einer gegenüber der Behandlung refraktär gezeigt, die anderen wurden teils geheilt, teils besserten sie sich sehr bedeutend, obgleich sich darunter sehr alte Fälle befanden, gegen die sich eine andere Behandlung als unwirksam erwiesen hatte. Ein Pat., der über 20 Jahre lang an Lupus in der Nase gelitten hatte und dieserhalb ohne Resultat behandelt worden war, wurde bei einer Behandlung von 3 Monaten ad modum Pfannenstiels geheilt. Die Dauer der Behandlung ist 2—3 Monate.

Willaume-Jantzen (Kopenhagen): **Welche sind die Symptome der akuten Osteitis des Processus mastoideus?**

Um diese Frage zu beantworten, hat Willaume-Jantzen 229 Fälle von Resektion des Proc. mastoid. in der Ohren- und Halsklinik des Kopenhagener Kommunehospitals untersucht. Von subjektiven Symptomen der Osteitis wurden gefunden: Schmerzen im Ohr bei 25% der Fälle, Fieber bei 21%, Kopfschmerzen bei 15%, selten Erbrechen, Schwindelgefühl und Übelkeit. Stärkeres Fieber wurde in der Regel nur bei den Fällen gefunden, wo irgend

Digitized by Google
Original from UNIVERSITY OF CALIFORNIA
Generated on 2019-10-24 13:04 GMT / http://hdl.handle.net/2027/uc1.b3252760
Public Domain in the United States, Google-digitized / http://www.hathitrust.org/access_use#pd-us-google

eine Komplikation (intrakranielle K., Angina, Pneumonie u. a.) vorhanden war; bei den unkomplizierten Fällen war die Temperatur selten über 38°. Die Osteitis war stets von einer Otitis media begleitet, bei 14% der Fälle indessen ohne Perforation des Trommelfells. Bei 33% der Fälle war ein subperiostaler Absceß vorhanden, bei 6% Empfindlichkeit und bei 51% Infiltration des Proc. mast. Von Bakterien wurden am häufigsten Streptokokken gefunden, danach Staphylokokken und Pneumokokken. Intrakranielle Komplikationen waren bei 20% der Fälle vorhanden, Pyämie in 9 Fällen und Septikämie in 3 Fällen. Mortalität = 7%.

Diskussion.

Uchermann hat in 2 Fällen ein Symptom von Mastoiditis gesehen, das darin bestand, daß man durch Druck auf die Spitze des Proc. mast. den Eiter im Gehörgang in Bewegung setzen konnte, wobei der Pat. angab, ein Brodeln im Ohr zu verspüren. In diesen Fällen wurde eine große Terminalzelle gefunden.

Schmiegelow war nicht der Ansicht, daß man, wie Mygind es tat, auf beiden Seiten gleichzeitig operieren soll bei doppelseitiger Osteitis und Symptomen für Osteitis proc. mast. auf der einen Seite. Es wird nämlich in allen Fällen von akuter Otitis Eiter in den Cellulae mast. gefunden, ohne daß es deswegen Osteitis zu sein braucht.

Mygind hielt daran fest, daß es am besten ist, in solchen Fällen beide Seiten auf einmal zu operieren, da man in der Regel gezwungen sein wird, die andere Seite später zu operieren, wenn auf der einen Seite Osteitis und auf beiden Ohren akute Otitis ist.

Holmgren teilte einen Fall mit, welcher zeigte, daß eine Mastoiditis, die nach den jetzt geltenden Regeln operiert werden sollte, spontan geheilt werden kann.

N. Rh. Blegvad (Kopenhagen): **Demonstration von Instrumenten.**

1. Tonsillenzange für Kinder, 2. Apparat zur Vibrationsmassage der Schleimhäute ad modum Storch, deren Vibrationen indessen gradiert werden können, indem man eine Kugel am Anker des Elektromagneten hinauf- und hinabschiebt, 3. Sonde und Wattestab für das Ohr, modifiziert nach einem amerikanischen Modell (Harison Allen).

Verhandlungen der Dänischen oto-laryngologischen Gesellschaft.

78. Sitzung vom 6. Dezember 1911.

Vorsitzender: Dr. Gottl. Kiär.
Schriftführer: Dr. Willaume-Jantzen.

I. Jörgen Möller: **Heathsche Operation bei akuter Mastoiditis mit Exostosenbildung im Gehörgang.**

Ein 26jähriger Mann kam am 13. II. 1911 wegen rechtsseitiger Ohrenschmerzen zur Behandlung; wegen beträchtlicher Exostosenbildung war es aber nicht möglich, das Trommelfell zu sehen; ein paar Tage später spontane Perforation mit Entleerung von Eiter; Pat. befand sich jetzt wohl. 3 Wochen später wiederum Schmerzen und spontane Perforation, nach welcher die Eiterung in normaler Weise zu verlaufen schien. Als aber am 2. IV. wieder starke

Digitized by Google
Original from UNIVERSITY OF CALIFORNIA
Generated on 2019-10-24 13:04 GMT / http://hdl.handle.net/2027/uc1.b3252760
Public Domain in the United States, Google-digitized / http://www.hathitrust.org/access_use#pd-us-google

Schmerzen vorhanden waren und gleichzeitig beträchtliche Röte, Schwellung und Druckempfindlichkeit, nicht nur des Warzenfortsatzes, sondern auch der Regio sternocleido, wurde er ins Frederiksberg-Hospital aufgenommen und am folgenden Tage operiert. Da es fortwährend unmöglich gewesen, auch während der freien Perioden irgend etwas vom Trommelfell zu sehen, mußten bei der Operation entschieden auch die Exostosen entfernt werden, und es wurde deshalb die Heathsche Operation als die zweckmäßigste gewählt. Es war eine recht beträchtliche Mastoiditis vorhanden, mit einer großen Absceßhöhle an der Spitze, ferner vom medialen Teil des Warzenfortsatzes aus eine Senkung, den vorderen Rand des Sternocleido entlang. Mit der hinteren Gehörgangswand wurden auch zugleich die größten Exostosen entfernt und nachträglich wurden auch einige an der Vorderwand sitzende entfernt. Der Wundverlauf war befriedigend; am 20. VII. war die ganze Höhle mit Epidermis bezogen, das Trommelfell heil und recht übersichtlich, das Gehör ebenso gut wie auf dem anderen Ohr.

Diskussion.

Waller hatte in 3 Fällen von akuter Mastoiditis mit weitgehender Destruktion des Warzenfortsatzes die Heathsche Operation vorgenommen, um das weitere Fortschreiten des Prozesses zu verhüten.

II. Gottlieb Kiär: **Etwas über adenoide Vegetationen.**

Die reflektorischen Krämpfe im Kindesalter können durch die adenoiden Vegetationen verursacht werden; Kiär erwähnt einen Fall von epileptiformem Krampf, der sehr häufig, bisweilen täglich, bei einem 5jährigen Mädchen auftrat; nach Entfernung der sehr reichlichen adenoiden Vegetationen blieb das Kind völlig gesund, und es sind jetzt seitdem 4 Jahre verstrichen, wo es keinen einzigen Anfall gehabt. Auch in 2 Fällen von Kindern mit choreatischen Bewegungen verschwanden diese nach der Entfernung der adenoiden Vegetationen; ob hier ein wirklicher Zusammenhang besteht oder ob es nur das psychische Moment sei, das seinen Einfluß geltend macht, muß dahingestellt werden.

Was das Verhältnis der adenoiden Vegetationen zur Enuresis nocturna betrifft, muß wohl, wie Grönbech hervorhebt, auch von vornherein eine gewisse Disposition zur Enuresis bestehen, sonst würde sie bei der überaus großen Häufigkeit der adenoiden Vegetationen viel häufiger sein. Grönbech hat bei 14% seiner Pat. mit adenoiden Vegetationen Enuresis gefunden, auch Mygind findet dieselbe Häufigkeit, indem er jedoch hervorhebt, daß die Enuresis bei den unbemittelten Klassen viel häufiger auftritt als bei den wohlhabenden (23% gegen 8%); sowohl Grönbech als Mygind erzielten in etwa der Hälfte der Fälle Heilung. Lange aber ist zu ganz entgegengesetzten Resultaten gekommen, er meint, daß die Lehre von der Abhängigkeit der Enuresis von den adenoiden Vegetationen falsch sei und daß die Enuresis immer nur auf einem neuropathischen Leiden beruhe; wir wissen doch aber, daß verschiedene Leiden, wie Phimosis, Strictura urethreae, Ascariden usw. eine Reizung des Detrusor urinae verursachen kann, welche alsdann während des Schlafes die weniger starke Kontraktion des Sphinkter überwinden kann; ebensowohl wird die Reflexwirkung wahrscheinlich auch von der hypertrophischen Nasen- oder Rachenschleimhaut ausgelöst werden können.

Das Virus der Scarlatina ist zwar noch unbekannt, vieles deutet aber darauf, daß es unter anderen im Schlundschleim, im Ohreiter usw. nistet;

Digitized by Google
Original from UNIVERSITY OF CALIFORNIA
Generated on 2019-10-24 13:04 GMT / http://hdl.handle.net/2027/uc1.b3252760
Public Domain in the United States, Google-digitized / http://www.hathitrust.org/access_use#pd-us-google

recht wahrscheinlich ist es auch, daß das Virus den Rachen zuerst ergreift, von vielen Autoren werden die Tonsillen als Eintrittspforte erwähnt, und vielleicht sind es nicht die Tonsillen allein, sondern der ganze Waldeyersche Schlundring, der die erste Etappe bildet. Vielfach erlebt man zum Beispiel, daß man bei einem Pat. bei den ersten paar Untersuchungen die Rachentonsille nicht besonders vergrößert findet, dann das dritte Mal eine beträchtliche Vergrößerung, sie wird entfernt und 2 Tage später zeigt sich eine Scarlatina; es beruht also diese nicht auf einer Wundinfektion, die Rachentonsille ist vielmehr der primäre Sitz der Infektion gewesen.

Nicht unwahrscheinlich ist es denn auch, daß es die Rachentonsille sei, in der das Virus am längsten nistet und seine Virulenz erhält; einige neuere Untersuchungen deuten hierauf und vielleicht wird man am besten die Verbreitung der Scarlatinainfektion durch sorgfältige Mundtoilette, zum Beispiel mit Wasserstoffsuperoxyd, verhüten können; auch der Nasenrachen muß durch Jod- und Peroxydpinselungen gründlich desinfiziert werden; ist die Rachentonsille vergrößert, mag es sogar berechtigt sein, dieselbe zu entfernen, weil man dadurch dem Virus ein gutes Versteck entzieht.

Diskussion.

Jörgen Möller: Kiär hat soeben ein interessantes Thema besprochen; es scheint ja tatsächlich, daß das Scarlatinavirus vorwiegend durch den Rachenschleim beziehungsweise den Ohreiter verpflanzt wird, so daß eine energische und zielbewußte Desinfektion der Nase und des Nasenrachens bei den Rekonvaleszenten der epidemischen Krankenhäuser von der größten Bedeutung sein wird.

III. N. Rh. Blegvad: **Mastoiditis-Operation. Heilung nach 3 Wochen.**

Blegvad demonstrierte eine 30jährige Frau, bei der am 14. XI. wegen akuter Eiterung Aufmeißelung gemacht wurde; der Knochenprozeß war sehr ausgedehnt, so daß die ganze Spitze des Warzenfortsatzes entfernt werden mußte. 14 Tage nach der Operation wurde sekundäre Naht angelegt und schon am 2. XII. wurde sie entlassen. Das Trommelfell ist geheilt und statt der großen Höhle sieht man eine feste, lineare Narbe. Bei dieser Pat. wurde demnach in 3 Wochen völlige Heilung erzielt.

IV. Buhl: **Syphilis der Nase.**

47jährige Frau; Syphilis vor 6 Jahren, angeblich Primäraffekt an der Oberlippe; mehrmals mit Quecksilber behandelt, nie mit Jod. Jetzt ein Nasenleiden vorhanden; der untere Teil der Nase geschwollen, rötlich, empfindlich, mit kleinen Pusteln an der Außenseite; im Introitus beiderseits größere und kleinere Geschwüre; die Nasenspitze breit, eingefallen; Septumdefekt von 2 *cm* Größe. Diagnose: Syphilis. Behandlung: Jodkali.

Diskussion: Mygind.

V. Willaume-Jantzen demonstrierte eine von ihm konstruierte **Durchleuchtungslampe,** welche sich sehr leicht transportieren läßt, indem sie durch ein kleines Taschenelement gespeist werden kann.

VI. **Geschäftssitzung.**

Zum Vorstand für das kommende Jahr wurden erwählt:

Präsident: Dr. Jörgen Möller.

Vizepräsident und Schatzmeister: Oberstabsarzt Dr. Hempel.

Schriftführer: Dr. Willaume-Jantzen.

Jörgen Möller.

Digitized by Google
Original from UNIVERSITY OF CALIFORNIA
Generated on 2019-10-24 13:04 GMT / http://hdl.handle.net/2027/uc1.b3252760
Public Domain in the United States, Google-digitized / http://www.hathitrust.org/access_use#pd-us-google

Bücherbesprechungen.

Die Ohrenkrankheiten im Kindesalter. Von Dr. Gustav Alexander, a. o. Professor an der k. k. Wiener Universität, Vorstand der Ohrenabteilung der Allgem. Poliklinik in Wien. Mit 9 Tafeln und 127 Textfiguren. Sonderabdruck aus dem Handbuch der Kinderheilkunde, 6. Band (2. Ergänzungsband), herausgegeben von Prof. Dr. M. Pfaundler (München) und Prof. Dr. A. Schlossmann (Düsseldorf). Leipzig 1912, Verlag von F. C. W. Vogel. Preis brosch. Mk. 20.—, geb. Mk. 22·50.

„Die Ohrenerkrankungen im Kindesalter" betitelt Alexander sein jüngstes Werk; in Wirklichkeit ist es ein modernes Lehrbuch der Ohrenheilkunde mit besonderer Berücksichtigung der Ohrenerkrankungen im Kindesalter.

Die Erwartungen, die wir an dieses Lehrbuch stellen können, sind schon bei Durchsicht des ersten Kapitels, der Anatomie des Gehörorganes, gegeben, das in mustergültiger Weise bearbeitet erscheint. Aus jeder Darstellung spricht der gewiegte Anatom, der die eigene Erfahrung zur Grundlage seiner Schilderung gemacht hat. Das Kapitel Anatomie ist zugleich derart gegliedert, daß der Text beim Studium des anatomischen Baues des Gehörorganes an der Hand von Präparaten gut verwendbar ist.

Unter den folgenden Kapiteln nimmt das über die Krankheiten des Mittelohres einen besonders breiten Platz ein, was mit der praktischen Wichtigkeit dieser Erkrankungen zusammenhängt. Als separate Kapiteln sind die extrakraniellen sowie die endokraniellen otogenen Krankheiten angereiht. Eine besondere Beachtung verdient ferner das Kapitel über die Krankheiten des Ohres bei Allgemeinerkrankungen, in dem die Eigentümlichkeiten der Ohraffektionen bei letzteren auseinandergesetzt sind. Auch der Schwerhörigkeit in der Schule wird Verfasser, der der Schulohrenarztfrage stets ein besonderes Interesse entgegengebracht hatte, gerecht.

Jedem Kapitel ist ein Literaturverzeichnis angefügt, wobei Verfasser besonders diejenigen Abhandlungen anführt, die dem Gehörorgan des Kindes gewidmet sind.

Eine besondere Sorgfalt wurde auf die Wahl und Ausführung der Bilder gelegt, die fast durchwegs nach den Präparaten beziehungsweise Angaben des Verfassers angefertigt wurden und sich durch besondere Schönheit auszeichnen; mehrere schematische Zeichnungen fördern sehr das Verständnis.

Die Ausstattung des ganzen Werkes ist eine so vorzügliche, daß sie an Vornehmheit und Gediegenheit wohl kaum übertroffen werden kann.

Ernst Urbantschitsch.

Adenoide Vegetationen, ihre Heilung und ihre Häufigkeit bei uns. Von Demetrius Styl. Demetriades, Privatdozent der Oto-, Rhino- und Laryngologie der National-Universität in Athen. Mit 53 in den Text gedruckten Abbildungen. Großoktav, 110 Seiten. Athen 1912.

Der bedeutende Privatdozent der Oto-, Rhino- und Laryngologie an der National-Universität zu Athen, Herr Dr. Dem. Styl. Demetriades, der in der wissenschaftlichen Welt durch seine hervorragenden Studien auf seinem speziellen Gebiete, besonders aber durch sein klassisches Werk „Über fremde Körper, Würmer und Insekten im menschlichen Ohr und ihre Behandlung von den ältesten Zeiten bis heute" so bekannt geworden ist, bereichert heute wieder die griechische medizinische Philologie durch ein wissenschaftliches Werk, das den vorhergegangenen nicht nachsteht, die überall eine ausgezeichnete Aufnahme und Kritik gefunden haben. Die Abhandlung

Digitized by Google
Original from UNIVERSITY OF CALIFORNIA
Generated on 2019-10-24 13:04 GMT / http://hdl.handle.net/2027/uc1.b3252760
Public Domain in the United States, Google-digitized / http://www.hathitrust.org/access_use#pd-us-google

über die Häufigkeit der adenoiden Vegetationen ist die erste, die in Griechenland über diese das Leben untergrabende und in Griechenland so häufige Krankheit veröffentlicht wird. Deshalb verbreitet sich auch der Verfasser in der Einleitung des weiteren über dieselbe. Dann geht er zu den nervösen Reflexerscheinungen über, die zu den adenoiden Vegetationen in Bezug stehen, das ist den Sprachstörungen, dem Strabismus, der Blepharitis, der Hysterie, dem nächtlichen Harnlassen usw., wobei er überall eine reiche Literatur anführt.

Das folgende Kapitel handelt von den durch die adenoiden Vegetationen hervorgerufenen Paramorphosen der Nase, der Kiefer, des Gesichts und des Thorax, indem er zugleich die historischen Beispiele des Canova, Ferdinand I. und Karl V. im Verein mit seinen persönlichen Beobachtungen an den Statuen im Zentralmuseum zu Athen anführt. Zu diesen Beobachtungen der antiken Statuen trieb den tiefen Kenner der alten Medizin, der sich mit Eifer dem Studium der antiken Schriftsteller hingegeben, der Wunsch, diese Frage vollständig zu erschöpfen. So erreichte er es, einige Statuen herauszufinden, welche genau die charakteristischen Anzeichen tragen, wie sich solche bei den an adenoiden Vegetationen leidenden Patienten vorfinden. So zeigen zum Beispiel solche Anzeichen das Relief des Triptolemos (Athene-Saal, Nr. 126), das Standbild des Pluto (Hermes-Saal, Nr. 175) und einige andere. Bemerkenswert ist, daß Herr Demetriades auch der Meinung ist, der berühmte, bei Antithyteau gefundene Ephebe aus Bronze sei infolge der Darstellung mit offenem Munde als unter die an adenoiden Vegetationen leidenden Patienten zu rechnen.

Von den ungünstigen Beeinflussungen des allgemeinen Gesundheitszustandes durch die Krankheit hebt der Verfasser besonders die Anämie hervor, auf welche die Operation im Verein mit Hygiene und Diät günstig einwirken.

Ein besonderes Kapitel und eines der bedeutendsten ist das, welches von den adenoiden Vegetationen in Griechenland handelt und das sich auf die ausgedehnte Praxis des Verfassers stützt, das ist auf 6304 Patienten, in den letzten 5 Jahren, die im allgemeinen an Ohren-, Nasen- und Halskrankheiten litten. Von diesen zeigten 395 adenoide Vegetationen, also 6·269%. Unter den 6304 Patienten waren 975 in einem Alter unter 15 Jahren; von diesen 975 zeigten 286 adenoide Vegetationen, also 29·3%. Bezüglich des Geschlechtes waren von diesen letzteren 286 Patienten 173 männlichen und 114 weiblichen Geschlechts. Es werden also nach dem Verfasser in Griechenland die Männer häufiger von der Krankheit befallen, und er findet, daß das zwölfte Lebensjahr am meisten für diese Krankheit disponiert ist.

Von den am häufigsten der Krankheit begleitenden Komplikationen beobachtete der Verfasser gemäß einer sorgfältigen Statistik Ohrenleiden, Hypertrophien der pharyngealen Mandeln und der nasalen Muscheln, Nasen- und Kehlkopfkatarrhe und weiter Nasenblutungen. Weniger häufig waren nächtliches Harnlassen und Epilepsie, Rachitis und Skoliose.

Mit der ihm eigenen Anschaulichkeit handelt dann der Verfasser über Diagnose, Prognose und den Verlauf der Krankheit und geht dann ausführlich auf die Therapie ein und macht sein Buch so der studierenden griechischen Jugend und den jungen Ärzten unentbehrlich.

Bei der operativen Entfernung der adenoiden Vegetationen wendet Dr. Demetriades selbst niemals die allgemeine Narkose an. Bei Erwachsenen ruft er vor Abnahme der adenoiden Vegetationen lokale Anästhesie durch Cocain hervor. Die Beschreibung der Operationsmethode bildet dann ein eigenes,

Generated on 2019-10-24 13:04 GMT / http://hdl.handle.net/2027/uc1.b3252760
Public Domain in the United States, Google-digitized / http://www.hathitrust.org/access_use#pd-us-google
Digitized by Google
Original from UNIVERSITY OF CALIFORNIA

und zwar das ausgedehnteste Kapitel des Buches. Der Verfasser verwirft das Zusammendrücken der adenoiden Vegetationen mit dem Finger ganz und empfiehlt die Abnahme mit eigens zur Adenektomie bestimmten Messern, von denen er sehr viele an Hand der in den Text gedruckten Abbildungen beschreibt. Mit gleicher Anschaulichkeit wird dann der Operationsmodus, der Erfolg und die Nachtherapie behandelt.

Nach der Meinung des Verfassers muß das Abnehmen der adenoiden Vegetationen sofort nach der Diagnose erfolgen; eine Altersgrenze, bis zu welcher herab die Operation erfolgen muß, gibt der Verfasser nicht an, da dies durch die eingetretenen Störungen bedingt werde, und er selbst führte zum Beispiel eine solche Operation wegen fortschreitender Atrophie an einem Kinde von 8 Monaten aus. Die Ausführung ohne allgemeine Narkose stützt Herr Demetriades auf ein reiches Material von 700 in seiner Klinik ausgeführten Operationen, außerdem handle es sich ja auch, wie er bemerkt, um eine einfache, schmerzlose Operation, bei der die allgemeine Narkose jedoch sehr gefährlich werden könnte. Nur einmal beobachtete der Verfasser nach der Operation reichliche Nasennachblutung, die aber geschickt zum Stehen gebracht wurde.

Auf das nächtliche Harnlassen hatte die Operation keinen Einfluß, während bei Epilepsie (7 Fälle im ganzen) ein Beispiel von Erfolg zu verzeichnen war, ebenso wurde ein Fall von Chorea geheilt. Im allgemeinen trat bei sämtlichen Fällen größte allgemeine Besserung des körperlichen und geistigen Befindens und der Blutbildung nach der Operation ein. Besonders günstig wurden Nasen-, Rachen-, Kehlkopf- und Bronchialkatarrhe beeinflußt.

Herr Dr. Demetriades, der diesen Zweig der Medizin in Griechenland einführte und zuerst vom Katheder der Universität lehrte, füllte mit seinem neuen Werk die diesbezügliche Lücke in der griechischen medizinischen Literatur aus und bereicherte sie dadurch von neuem, die vor ihm an Werken so arm war.

Als dankbarer Schüler widmet der Verfasser sein neues Werk seinem hochverehrten Lehrer, dem hervorragenden Professor der Wiener Universität, Herrn Dr. Viktor Urbantschitsch, dem auch die griechische Medizin vielen Dank schuldet, denn er konnte durch seine gelehrte Unterweisung einen seiner würdigen Schüler bilden, der die im Wiederaufleben befindliche griechische Medizin ehrt. Doz. Dr. Aristot. P. Konzis (Athen).

Leitfaden des Röntgenverfahrens. Herausgegeben von Friedrich Dessauer und B. Wiesner. Mit 131 Abbildungen und 4 Tafeln. Vierte umgearbeitete und vermehrte Auflage. Leipzig 1911, Verlag von Otto Nemnich.

Das Buch zerfällt in drei Abschnitte: 1. Physikalischer Teil, 2. technischer Teil, 3. medizinischer Teil. Im ersten Teil wird in knapper und sehr präziser Form eine kurze Übersicht über alle für den Arzt notwendigen physikalischen Vorbedingungen gegeben. Die doch eingehende Berücksichtigung der physikalisch-elektrischen Gesetze war um so nötiger, da ja der Nichtfachmann kaum Zeit hat, die langen Ableitungen und wissenschaftlichen Begründungen vieler Lehrbücher durchzustudieren. Dem Arzt, der schnell und mühelos orientiert sein will, kann es nur lieb sein, daß die Verfasser möglichst geringe physikalische Kenntnisse voraussetzen und das Verständnis durch sinnfällige Vergleiche und Abbildungen, wie zum Beispiel den Vergleich des elektrischen Stromes mit dem strömenden Wasser (pag. 13), unterstützen.

Digitized by Google
Original from UNIVERSITY OF CALIFORNIA
Generated on 2019-10-24 13:04 GMT / http://hdl.handle.net/2027/uc1.b3252760
Public Domain in the United States, Google-digitized / http://www.hathitrust.org/access_use#pd-us-google

Von besonderem Interesse für uns sind die im zweiten, technischen Teil abgehandelten Schädelaufnahmen. Die gewöhnlichen Aufnahmen sind durch Figuren gut veranschaulicht. Genaueres über dieses schwierige Gebiet lag außerhalb des Rahmens des vorliegenden Buches. Der röntgenologisch arbeitende Ohrenarzt wird allerdings dies schmerzlich vermissen und wird die betreffenden Kenntnisse nur aus anderen Spezialwerken schöpfen können, immerhin sei ihm das vorliegende Buch zur raschen Orientierung über das ganze Gebiet des Röntgenverfahrens bestens empfohlen, um so mehr, da auch der Verlag durch gefällige Ausstattung und guten Druck das Buch leicht lesbar gemacht hat. Ruttin.

Referate.

I. Allgemeines.

Einige Bemerkungen über die Methode von Zündt-Burguet zur Behandlung der Schwerhörigkeit. Von Roure (Valence). (Arch. internat. de laryngol., 1911, Tom. XXXII, Nr. 2.)

Wir haben schon wiederholt von der Methode Zündt-Burguet, die bisher so ziemlich als verdächtig betrachtet worden ist, berichtet. Es scheint, daß es doch möglich ist, mit Hilfe des „Elektrophons" das Gehör bei Otosklerotikern wieder zu heben, dieselben von ihren subjektiven Geräuschen zu befreien, eine Besserung des Hörvermögens in vielen Fällen von Mittelohrschwerhörigkeit zu erzielen, wo die übrigen „klassischen" Methoden erfolglos geblieben sind. Leider sind die Krankengeschichten, die die meisten Autoren bisher mitgeteilt haben, so wenig ausführlich, entsprechen so wenig dem, was wir, da wir an das otologische Rituell gewöhnt sind, in einer Krankengeschichte zu finden gewohnt sind, daß man die Resultate den Autoren eben auf das Wort hin glauben muß. Trotzdem Zündt-Burguet in Paris lebt, haben wir persönlich noch nicht Gelegenheit gehabt, sein mysteriöses Instrument zu sehen. Vielleicht ist das unsere Schuld. Aber Tatsache bleibt doch, daß der Autor sich bisher niemals die Mühe gegeben hat, in irgend einer wissenschaftlichen Gesellschaft seinen Apparat vorzustellen und seine Konstruktion zu erklären. Was Roure davon mitteilt, ist ebenso ungenügend wie die Krankengeschichten. Aber eines bleibt doch feststehend: Roure hat einen Pat. geheilt oder wenigstens gebessert. Lautmann.

Über die Rolle des Arztes bei der Untersuchung eines taubstummen Kindes. Von Castex. (Bull. d'oto-rhino-laryngol., 1910, Tom. XIV, Nr. 3.)

Offenbar ist dieser Artikel für den Nichtspezialisten geschrieben. Als Kuriosum mag folgende Stelle hervorgehoben werden. Bis zu drei Jahren ist es möglich, daß es sich nicht um ein taubstummes Kind handelt, sondern um eines, das in seiner Entwicklung verzögert ist. Es ist daher angezeigt, den Eltern nicht gleich zu sagen, daß das Kind taubstumm ist, sondern, meint Castex, ist es (zur eigenen Sicherheit offenbar) besser, zu sagen: „Madame,

Generated on 2019-10-24 13:04 GMT / http://hdl.handle.net/2027/uc1.b3252760
Public Domain in the United States, Google-digitized / http://www.hathitrust.org/access_use#pd-us-google
Digitized by Google
Original from UNIVERSITY OF CALIFORNIA

ich sehe wohl, daß es sich um eine Verzögerung in der Entwicklung der Sprache bei Ihrem Kinde handelt, aber das kann noch kommen. Warten Sie. Bemühen Sie sich, Ihrem Kinde die gebräuchlichen Worte beizubringen. In einem Jahre sehen wir uns wieder.“ Ob es wirklich nicht möglich ist, mit größerer Exaktheit die Diagnose auf definitive Taubheit auch bei einem ganz jungen Kinde zu stellen? Wie weit ist das Kitzelsymptom verwendbar?

Lautmann.

Die Ophthalmoreaktion als diagnostisches Mittel bei den tuberkulösen Mastoiditiden. Von Dr. M. Orioli. (Jahresber. d. oto-rhino-laryngologischen Klinik in Rom, Jahrg. VI.)

Aus seinen eigenen klinischen Versuchen kommt Verfasser zu folgenden Schlußfolgerungen: 1. Die primären tuberkulösen Erkrankungen des Schläfebeines sind verhältnismäßig häufig; 2. die Ophthalmoreaktion war positiv in den Fällen, bei denen der Symptomenkomplex auf Tuberkulose schließen ließ, negativ bei den anderen; 3. bei einem einzigen Fall, bei dem der Befund positiv war, war die Ophthalmoreaktion negativ; 4. die Ophthalmoreaktion ist gefahrlos; 5. die Dauer der stärksten Reaktion variiert je nach den Pat.; im allgemeinen verschwindet sie binnen 4—5 Tagen; 6. in den Fällen von primärer Tuberkulose des Ohres, bei den Fällen, bei denen die Ophthalmoreaktion positiv war, bestätigte der klinische Verlauf die Diagnose einer tuberkulösen Erkrankung. E. Rimini.

Über die Gehörsprüfung und die Untersuchung der oberen Luftwege bei den Schülern einer Schule in Rom. Von Prof. T. Mancioli. (Jahresbericht d. oto-rhino-laryngologischen Klinik in Rom, Jahrg. VII.)

Die entsprechenden Resultate werden ausführlich mitgeteilt.

E. Rimini.

Über den diagnostischen Wert der Wassermannschen Reaktion bei den Erkrankungen des Ohres und der oberen Luftwege. Von Dr. F. Brunetti jun. (Jahresber. d. oto-rhino-laryngologischen Klinik in Rom, Jahrg. VII.)

Nach Erwähnung, daß in Italien die Wassermannsche Reaktion bei unserer Spezialität weniger als in Deutschland in Gebrauch war, teilt Verfasser seine bei 70 Fällen erhaltenen einschlägigen Resultate mit, aus denen die diagnostische Wichtigkeit der erwähnten Reaktion erhellt. E. Rimini.

Über Apraxie. Von Kurt Goldstein (Königsberg). (Aus der königl. psychiatrischen Universitätsklinik zu Königsberg i. Pr.; Direktor Prof. E. Meyer.) (Beihefte zur Med. Klinik, VII. Jahrg., H. 10.)

Die interessante, äußerst anschaulich geschriebene Abhandlung beschäftigt sich vorerst mit dem Mechanismus der Reflexbewegungen, der automatischen und Willkürbewegungen, sodann mit den Störungen der letzteren und insbesondere mit der apraktischen Bewegungsstörung, welche dann eintritt, wenn bei intaktem sensomotorischen Apparat entweder die Bewegungsstörungen nicht normal gebildet werden oder ihre Überleitung aufs Motorium verhindert wird. In diesen Fällen erscheinen die Reflexe und die automatischen Bewe-

Generated on 2019-10-24 13:04 GMT / http://hdl.handle.net/2027/uc1.b3252760
Public Domain in the United States, Google-digitized / http://www.hathitrust.org/access_use#pd-us-google
Digitized by Google
Original from UNIVERSITY OF CALIFORNIA

gungen (Kurzschlußreaktionen), da sie des Zwischengliedes der Vorstellungen nicht bedürfen, völlig normal. Die Apraxie, für deren Verständnis Liepmanns glänzende Schilderungen und theoretische Barlegungen bahnbrechend geworden sind, wird in eine motorische, ideatorische, corticale und eine amnestische eingeteilt. Die erstere definiert Liepmann als Unfähigkeit zu zweckmäßiger Bewegung der Glieder bei erhaltener Beweglichkeit und ist dadurch charakterisiert, daß sie einseitig und gliedweise auftritt und schon die einfachsten willkürlichen Bewegungen (Faustschluß, Hinzeigen etc.) betrifft und an Stelle der richtigen Bewegungen — keiner bekannten Zweckbewegung entsprechende — sogenannte amorphe Bewegungen produziert. Sie beruht auf einer Dissoziation zwischen den im ganzen intakten Bewegungsvorstellungen uud dem sensomotorischen Akt und dürfte eine grobe lokalisierte Affektion zur Ursache haben. Die ideatorische Apraxie dagegen ist eine Störung der Vorstellungstätigkeit selbst und betrifft alle Gliedmaßen, weil eben schon der Entwurf der Handlung gestört ist; sie ist — da ja alle Vorstellungen wahrscheinlich im gleichen Substrat zustande kommen — auch mit anderen Störungen der Vorstellungstätigkeit vergesellschaftet und die Bewegungsstörungen sind durch die Bewegungsverwechslungen charakterisiert. Die corticale Apraxie ist die Unfähigkeit, solche Bewegungen auszuführen, welche eine besondere durch Übung erworbene Fertigkeit zur Voraussetzung haben; sie bedeutet im Gegensatz zu den vorher erwähnten Apraxieformen einen sehr schweren Bewegungsdefekt und ist dadurch gekennzeichnet, daß die Bewegungen — so unvollkommen sie sind — immerhin zweckmäßig erscheinen. Bei der amnestischen Apraxie endlich kann der Kranke zuweilen — besonders bei Aufforderung — die Bewegungen nicht ausführen, weil er in dem Momente die Bewegungsvorstellung nicht wachzurufen imstande ist; ist sie aber da, so ist sie richtig und kann auch auf das Motorium übertragen werden. Verfasser bespricht in folgendem Kapitel die Lokalisation der verschiedenen Bestandteile des Bewegungsvorganges und hebt zwei Tatsachen als ziemlich gesichert hervor: die Lokalisation des sensorischen Elementes in den verschiedenen Sinneszentren und den Beginn der motorischen Bahn in der motorischen Zone. In den Sinneszentren haben wir uns die Qualitäten und die sensorischen Merksymptome (für gebräuchliche Bewegungskombinationen) lokalisiert zu denken. Die Bewegungsempfindungen sind in die hinteren Zentralwindungen respektive Gyrus supramarginalis, die vasomotorischen Merkmale aber in die Verbindung der vorderen und hinteren Zentralwindung (Sensomotorium) zu verlegen. Die Bewegungsvorstellungen haben wir uns in einem vom motorischen und sensorischen Hirngebiet verschiedenen einheitlichen Gehirnabschnitt — das sogenannte Begriffsfeld — lokalisiert zu denken. Letzteres muß sich auf beiden Hemisphären zwischen den motorischen und sensorischen Feldern ausbreiten, wobei es den Balken mit in sich faßt. Dies gehe aus der psychologischen Überlegung hervor, die klinische Erfahrung lehre über-

Generated on 2019-10-24 13:04 GMT / http://hdl.handle.net/2027/uc1.b3252760
Public Domain in the United States, Google-digitized / http://www.hathitrust.org/access_use#pd-us-google
Digitized by Google
Original from UNIVERSITY OF CALIFORNIA

dies, daß die linke Hemisphäre dabei eine ganz außerordentlich überwiegende Bedeutung habe, indem sie — ähnlich wie bei der Sprache — auch beim Handeln die führende Rolle spiele und auch das Handeln der linken Extremitäten — das heißt die rechte Gehirnhälfte — dirigiere. Nach diesen theoretischen Vorbemerkungen geht Goldstein auf die tatsächlichen Befunde bei den verschiedenen Formen von Apraxie über, analysiert selbst beobachtete und die in der Literatur bekannt gewordenen Fälle auf Grund der klinischen Symptome und der Sektionsbefunde und kommt zu dem Schluß, daß sowohl das Stirnhirn als auch Partien des Scheitelhirnes für die Lokalisation des Begriffsfeldes wesentlich in Betracht kommen und daß beide Gebiete durch Associationsbahnen zu einem einheitlichen Zentrum verbunden sind, wobei dem Stirnhirn eine besondere Bedeutung für die Intention zu Bewegungen überhaupt zugesprochen werden muß; ferner glaubt er darauf schließen zu können, daß der rechtseitige Abschnitt des Begriffsfeldes weit weniger leistungsfähig ist als der linke und wahrscheinlich nur einen Übertragungsapparat zwischen dem Sensomotorium der rechten Hemisphäre und dem linkseitigen Abschnitte des Begriffsfeldes vorstellt. Der Einfluß der linken Hemisphäre auf die rechte wurde durch Balkenfasern vermittelt, doch ist bisher nicht mit Sicherheit zu entscheiden, welcher Teil des Balkens hierbei in Betracht komme. Wiewohl die bisherigen Kenntnisse von der Lokalisation der apraktischen Störungen noch vielerlei zu wünschen übrig lassen, so gestatten sie immerhin eine Reihe verschiedener Lokaldiagnosen, die Verfasser an der Hand eines Horizontalschemas und eines Frontalschnittes durch die Ebene der hinteren Zentralwindung darlegt. Sie lassen sich in Kürze in folgende Sätze fassen: 1. Corticale Apraxie neben geringer Parese läßt auf eine feine Läsion des motorischen Zentrums (etwa eine paralytische oder arteriosklerotische usw. Rindenerkrankung) schließen. 2. Motorische Apraxie läßt einen Herd vermuten, der das betroffene Motorium zu isolieren vermag, und zwar wird sich bei vollständiger rechtseitiger Apraxie der Herd um die linkseitigen Zentralwindungen herumziehen und gewöhnlich im Mark liegen, die Rinde aber intakt lassen; isolierte linkseitige Apraxie gestattet mit größter Sicherheit die Diagnose auf eine Balkenaffektion in der rechten Hemisphäre: bei gleichzeitigem Bestehen gewisser Störungen der Praxie, auch der reehten Extremitäten, ist anzunehmen, daß der Balkenherd in der linken Hemisphäre sitzt oder auf sie übergreift. Schwere Akinese beider Seiten spricht für einen Herd im linken Stirnhirn, akinetische und apraktische Störungen ausschließlich der linken Extremitäten für einen, der das rechte Stirnhirn neben dem Balken affiziert. 3. Ideatorische Apraxie gestattet die Annahme einer diffusen Hirnerkrankung oder einer Herderkrankung im linken Scheitellappen, welche gleichzeitig eine diffuse Hirnschädigung hervorzurufen geeignet ist. Genaueres muß im Original nachgelesen werden. Die überaus anziehende Arbeit wird auch für Otologen und Rhinologen von Wert und Interesse sein.

Digitized by Google
Original from UNIVERSITY OF CALIFORNIA
Generated on 2019-10-24 13:04 GMT / http://hdl.handle.net/2027/uc1.b3252760
Public Domain in the United States, Google-digitized / http://www.hathitrust.org/access_use#pd-us-google

die Komplikationen seitens des Gehirnes ja nicht selten zu beobachten Gelegenheit haben. Lawner.

Über die Dysmetrie bei den Erkrankungen des Nervensystems. (De la dysmétrie dans les maladies du système nerveux.) Par André-Thomas. (La Clinique Nr. 18, 1911.)

Man wird kaum fehlgehen, wenn man behauptet, daß es hauptsächlich die Verhandlungen der öst. otolog. Gesellschaft und namentlich die Mitteilungen Báránys sind, die den Otologen das Interesse an den Erkrankungen des Kleinhirns wachgerufen oder sogar das Erkennen dieser Erkrankungen näher gerückt haben. Würde aber ein Otologe sich nur hierauf verlassen, käme er in Gefahr, den großen Symptomenkomplex der Kleinhirnerkrankungen unter einem zu engen Gesichtswinkel zu sehen und es verlohnt sich daher auch der Mühe, einmal des genaueren darüber Umschau zu halten, wie sich die Neurologen, deren spezielles Interesse eigentlich sich auch auf die nervösen Organe erstreckt, die im unmittelbaren Bereiche des Otologen sind, zu dieser Frage verhalten. Da ist man zunächst erstaunt, daß der Nystagmus, der das Um und Auf der otologischen Diagnostik dieses speziellen Kapitels bildet, kaum eine besondere Beachtung von neurologischer Seite erfährt und jedenfalls nicht dieses große Interesse bei ihnen erweckt, wie bei den Otologen. Andrerseits sind die von Bárány mit solchem Fleiße und solcher Genauigkeit ausgearbeiteten Versuche bei den Neurologen schon seit langem fest katalogisierte Fährten, die man unter dem Gesamtnamen der Dysmetrie bezeichnet. Man bezeichnet (Luciani, Babinski, André-Thomas) dysmetrisch eine Bewegung, bei der der Patient das Maß für Zeit und Raum verloren hat; eine solche Bewegung kann zu rasch oder zu langsam ausgeführt werden, sie kann das gesteckte Ziel überschreiten. Der ursprüngliche Impuls ist zu stark, die Geschwindigkeit zu groß, das Ende verspätet. Diese Dysmetrie kann primär oder sekundär nach anderen Krankheiten auftreten. Uns interessiert nur die primäre Dysmetrie, da diese ausschließlich nach André-Thomas den Erkrankungen des Kleinhirns angehört.

Nachdem Huppert (1877) einen Fall von Kleinhirnerkrankung beschrieben hatte, bei dem die Dysmetrie das hervorstechendste in der Symptomatologie war, haben sich in neuerer Zeit Munk und namentlich André-Thomas mit der experimentellen Seite der Frage beschäftigt. In einer Reihe von Versuchen konnten dysmetrische Störungen konstatiert werden, so daß es sich klinisch verlohnt, diese an der Charcot-Klinik geübten Versuche zu kennen, mittelst deren man die Kleinhirnstörungen aufdeckt. Was die oberen Extremitäten anlangt, so ist es ein bekannter Versuch, den Pat. aufzufordern, mit dem Zeigefinger seine Nasenspitze zu berühren. Sobald der Pat. den Befehl auf Kommando, ohne zu zögern, ausführt, schlagt er unfehlbar neben der

Digitized by Google
Original from UNIVERSITY OF CALIFORNIA
Generated on 2019-10-24 13:04 GMT / http://hdl.handle.net/2027/uc1.b3252760
Public Domain in the United States, Google-digitized / http://www.hathitrust.org/access_use#pd-us-google

Nase vorbei auf die Wange. Schwieriger führt der Pat. den folgenden Versuch Babinskis aus: Wenn der Pat. eine gerade Linie von gegebener Länge nachzeichnen soll, so fährt er über das gesteckte Ziel hinaus, die Linie wird länger. Noch schwieriger wird es ihm, eine Zickzacklinie nachzuzeichnen. Die Zickzacks werden alle breiter und länger als das Muster.

In gleichem Sinne gibt André-Thomas und Inmentie folgende Versuche an. Man laßt den Pat. nach einem Gegenstande, z. B. nach einem Glase greifen. Auf der Seite der Kleinhirnläsion öffnet der Pat. die Hand abnorm weit. Ebenso wenn man die beiden Arme des Pat. horizontal streckt, mit der Palmarfläche nach oben und ihn dann eine Pronationsbewegung ausführen läßt, so senkt sich der Daumen mehr auf der kranken Seite, die Bewegung hier wird dysmetrisch. Auch für die unteren Extremitäten sind Versuche ersonnen worden, die die Dysmetrie manifest werden lassen. Sie sind weniger interessant als die anderen dysmetrischen Störungen, die die Sprache und die Schrift betreffen. Die Schrift wird hierdurch zitternd. Diese Zitterbewegungen manifestieren sich auch in den Augen und stellen das Substratum des otologischen Kapitalsymptomes dar, des cerebellären Nystagmus. Wie gesagt, scheint diese Zitterbewegung weniger die Aufmerksamkeit der Neurologen bisher gefesselt zu haben. Viel mehr Aufmerksamkeit hingegen schenken die Neurologen anderen dysmetrischen Störungen, die Babinski Phänomene der Asynergie nennt und die darauf beruhen, daß der Pat. verlernt hat, gewisse Bewegungen zu assoziieren. So z. B. wenn ein Gesunder mit dem Fuße auf einen Stuhl steigt, so biegt er den Schenkel gegen das Becken gleichzeitig, während er den Unterschenkel gegen den Schenkel streckt. Der Kleinhirnkranke beugt zuerst den Schenkel gegen das Becken und dann erst streckt er das Bein, d. h. die beiden Bewegungen sind nicht assoziiert, sondern werden getrennt verrichtet. Es lassen sich eine ganze Reihe von solchen Versuchen aufführen, die die Asynergie nachweisen sollen. Immer gelingen sie nicht. Achtet man aber auf dieses Phänomen, so kann man oft bemerken, daß z. B. ein Kleinhirnkranker, der eine Stiege hinuntergeht, eigentümliche desequilibrierte Bewegungen, sei es mit dem Rumpfe, sei es mit den Schultern macht. Eng verbunden mit diesen Störungen sind die Störungen, die man jetzt als Dysidadochokinesis bezeichnet und die, kurz gesagt, darin besteht, daß der Pat. zwei Bewegungen sukzessiv hintereinander ohne große Pausen nicht ausführen kann: Extension und Flexion, Pronation und Supination etc. Es ist klar, daß das nur eine Form der Dysmetrie ist. Man sagt, daß die Reisen die Jugend bilden, auch die jungen Spezialisten können von solchen Reisen in ihre Nachbargebiete profitieren Um die Abhängigkeit der Fallrichtung vom Nystagmus zu konstatieren, muß man nicht Otologe sein. Aber wissen alle Neurologen, daß es solche Beziehungen gibt?

Lautmann.

Digitized by Google
Original from UNIVERSITY OF CALIFORNIA
Generated on 2019-10-24 13:04 GMT / http://hdl.handle.net/2027/uc1.b3252760
Public Domain in the United States, Google-digitized / http://www.hathitrust.org/access_use#pd-us-google

II. Äußeres Ohr und Mittelohr.

Über einen Fall von Epitheliom der Ohrmuschel. Von Dr. A. Zanela. (Jahresbericht d. oto-rhino-laryngologischen Klinik in Rom, Jahrg. V.)

Genaue Angabe des histologischen Befundes der exstirpierten Geschwulst.

E. Rimini.

Über die Entwicklung und den jetzigen Stand der Behandlung der eitrigen chronischen Otitis und ihrer Komplikationen. Von Dr. D. de Carli. (Jahresbericht d. oto-rhino-laryngologischen Klinik in Rom, Jahrg. VI.)

Nach Auseinandersetzung einiger anatomischer und klinischer Winke und ausführlicher Beschreibung der verschiedenen intrakraniellen Komplikationen der chronisch-eitrigen Otitis teilt Verfasser die lokale und allgemeine Therapie mit, mit Berücksichtigung der am Anfang vorigen Jahrhunderts bestehenden, bis zum heutigen Tage sich entwickelnden einschlägigen Behandlung, besonders der in der Ohrenklinik von Rom üblichen Therapie. Die verschiedenen endotympanalen operativen Eingriffe sowie solche am Warzenfortsatz, bei der Radikaloperation und bei den verschiedenen intrakraniellen Komplikationen der Otitis sind ausführlich und genau beschrieben. Eine reiche Literaturangabe findet sich am Ende des Aufsatzes. E. Rimini.

Mittelohrentzündung und Abducenslähmung. Von Dr. P. Dorello. (Jahresber. d. oto-rhino-laryngologischen Klinik in Rom, Jahrg. VI.)

Kurzgefaßter Aufsatz, in welchem Verfasser im Gegensatz zur Gradenigoschen Annahme über die Pathogenese der Abducenslähmung bei akuter Otitis seine Meinung über die Entstehung derselben verteidigt, nämlich entzündliches Ödem in der Umgebung des Sinus petrosus inferior.

E. Rimini.

Über die Ohrtuberkulose. Von Dr. C. de Rossi. (Jahresber. d. oto-rhino-laryngologischen Klinik in Rom, Jahrg. VI.)

Die verschiedene Lokalisation der Tuberkulose im Schläfenbein und besonders im Mittelohr wird eingehend beschrieben. Nach Verfassers Angabe bestehen zwei Formen von Mittelohrtuberkulose, die akute und die chronische, deren charakteristische Merkmale auseinandergesetzt werden. E. Rimini.

Lupus pernio der Ohrmuschel. Von Prof. V. Montesano. (Jahresber. d. oto-rhino-laryngologischen Klinik in Rom, Jahrg. VII.)

Nach Mitteilung des Falles betont Verfasser die tuberkulöse Natur des Lupus pernio, auf folgende Tatsachen sich stützend: 1. Derselbe entsteht bei Pat., die an anderweitigen tuberkulösen Erkrankungen leiden; 2. es entwickelt sich öfters um Herde von Lupus pernio der Lupus vulgaris.

E. Rimini.

III. Labyrinth und Hörnerv.

Über die Ursachen der Taubstummheit. Von Dr. G. Mendini. (Jahresbericht d. oto-rhino-laryngologischen Klinik in Rom, Jahrg. V.)

Verfasser unterscheidet die verschiedenen Ursachen der angeborenen und erworbenen Taubstummheit. Für die erstere erwähnenswert sind die Erblich-

Generated on 2019-10-24 13:04 GMT / http://hdl.handle.net/2027/uc1.b3252760
Public Domain in the United States, Google-digitized / http://www.hathitrust.org/access_use#pd-us-google
Digitized by Google
Original from UNIVERSITY OF CALIFORNIA

keit, die Verwandtschaft der Eltern, in einzelnen Fällen Alkoholvergiftung der Eltern und Vergiftung durch Quecksilber, Schwefel, Blei, Tabak, ebenfalls der Eltern. Die luetische Affektion wird nicht als Ursache der angeborenen Taubstummheit erwähnt. Dieselbe ist häufiger bei den Bewohnern der Berge. Für die erworbene Taubstummheit gelten nach Verfassers Ansicht die gewöhnlichen Ursachen. E. Rimini.

Über die Pathogenese und den Sitz der Otosklerose. Von Prof. G. Ferreri. (Jahresber. d. oto-rhino-laryngologischen Klinik in Rom, Jahrg. VII.)

Nach Erörterung der verschiedenen Theorien über das Wesen und den Sitz der Otosklerose setzt Verfasser seine Ansicht auseinander, daß nämlich Rachitis und Osteomalacie bei der Entstehung derselben eine wichtige Rolle spielen. In der geburtshilflichen Klinik in Rom wurden von Ferreri verschiedene Fälle von Osteomalacie untersucht, welche alle bei einer genauen funktionellen Prüfung Hörstörungen darboten, die labyrinthären Ursprungs waren. Bei Besprechung der Therapie dieses tückischen Ohrenleidens verwirft Verfasser den seinerzeit empfohlenen operativen Eingriff (Mobilisierung und Extraktion des Stapes); bei konstitutionellen Erkrankungen (Gicht, Diabetes) ist eine entsprechende Behandlung am Platze. E. Rimini.

Salvarsan und Hörnerv. Von Humbert. (Bolet. de laringol., 1911, Nr. 63.)

Nach zwei Injektionen von Salvarsan (0·45 das erste Mal und 0·55 das zweite) hatte Pat. (zwei Monate später) starke Schwindelanfälle und eine bedeutende Schwerhörigkeit. Der linke Facialis war gelähmt sowie der Oculomotorius derselben Seite. Wie Verfasser erfuhr, verschwand die Schwerhörigkeit, aber die Lähmung blieb bestehen. Menier.

Über bilaterale Ertaubung und Vestibularausschaltung nach Salvarsan. Von O. Beck (Wien). (Münchener med. Wochenschr., 58. Jahrg., Nr. 42.)

Ein 28jähriger, sonst gesunder Mann mit frischer Lues ertaubt zirka 1½ Monate nach einer intravenösen Salvarsaninjektion unter starkem Ohrensausen erst links, 2 Tage später auch rechts. Trotz sofort eingeleiteter antiluetischer Kur blieb das Hörvermögen erloschen. Beck schreibt dies Vorkommnis der Salvarsaninjektion zu. Zu denken wäre daran, daß vielleicht ein zu langes Verweilen des Arsen im Organismus das Auftreten von Nervenerkrankungen begünstige; in diesem Falle wären außer Pilocarpininjektionen, die er ohne Erfolg freilich angewandt hatte, bei seinem Pat., Joddosen oder Schwitzbäder am Platze, um das Arsen möglichst schnell aus dem Körper auszuscheiden. Verfasser gibt zu, daß Acusticusaffektionen im Frühstadium der Lues auch vor der Einführung des Salvarsans beobachtet wurden, aber doch nicht in dieser auffallenden Häufigkeit. Reinhard.

Digitized by Google
Original from UNIVERSITY OF CALIFORNIA
Generated on 2019-10-24 13:04 GMT / http://hdl.handle.net/2027/uc1.b3252760
Public Domain in the United States, Google-digitized / http://www.hathitrust.org/access_use#pd-us-google

IV. Otochirurgie.

Der Tubenverschluß bei den operativen Eingriffen am Ohr. Von Prof. G. Ferreri. (Jahresber. d. oto-rhino-laryngologischen Klinik in Rom, Jahrg. VI.)

Verfasser betont den Zusammenhang zwischen Ohreiterung und Tubenaffektionen und empfiehlt neuerdings die von ihm schon früher vorgeschlagene Kauterisation des Ostium tympanicum tubae bei der Radikaloperation, um einer hartnäckigen sogenannten Tubeneiterung vorzubeugen. E. Rimini.

Über platte Warzenfortsätze. Von Prof. G. Ferreri. (Jahresber. d. oto-rhino-laryngologischen Klinik in Rom, Jahrg. VI.)

Verfasser beschreibt einen in Italien verhältnismäßig häufig vorkommenden Typus von Warzenfortsatz, das heißt die apneumatische platte Apophyse. 5 Fälle, bei denen ein solcher anatomischer Zustand des Warzenfortsatzes und die typischen klinischen, in diesen Fällen vorkommenden Merkmale des Warzenfortsatzabscesses bestanden, werden auseinandergesetzt. E. Rimini.

Über zwei Fälle von Trauma der Warzengegend. Von Dr. R. Vitto-Massei. (Jahresber. d. oto-rhino-laryngologischen Klinik zu Rom, Jahrg. VII.)

Im ersten Falle handelte es sich um eine traumatische Osteoperiostitis der Warzengegend, die auf operativem Wege vollständig geheilt wurde. Bei der zweiten Pat. trat nach Fall zu Boden mit der rechten Körperseite Schwerhörigkeit und Sausen am rechten Ohr nebst Blutaustritt aus demselben und aus der Nase auf. Linkseitige periphere Facialislähmung. Es handelte sich um eine traumatische Perforation des Trommelfells; die Hörstörung war durch Veränderung des schalleitenden Apparates bedingt. E. Rimini.

Über Spontanheilungsvorgänge bei Sinusthrombose. Von Haymann (München). (Münchener med. Wochenschr., 58. Jahrg., Nr. 46.)

Sowohl durch experimentelle Untersuchungen als auch an der Hand zweier privatklinischer Beobachtungen konnte Haymann den Nachweis erbringen, daß beim Menschen die otogene Sinusthrombose spontan ausheilen kann. Sie kann auch bei Fortdauer der primären Mittelohreiterung so komplett zum Abschluß gelangen, daß infolge der Neubildung von blutführenden Bahnen im Thrombus (Rekanalisation) der zur Obliteration gelangte Sinus wieder in gewissem Sinne blutführend werden kann. Verfasser gelang es, in beiden Fällen histologisch festzustellen, daß der Thrombus sich in voller Organisation befand, das heißt, in Heilung respektive bereits organisiert war und in diesem Fall sich in dem organisierten Thrombus mit Endothel ausgekleidete Rekanalisationsöffnungen gebildet hatten, in denen rote Blutkörperchen lagen. Die Punktion des betreffenden Sinus an dieser Stelle ergab daher auch Blut. Er zieht daraus den praktisch wichtigen Schluß, daß die Therapie bemüht sein muß, diese Heilungsvorgänge bei der Operation zu schonen. Dabei ist es einerlei, ob der Thrombus infiziert ist oder nicht; es wohnt ihm in jedem Falle eine ausgeprägte Neigung zur Spontanheilung inne. Reinhard.

Generated on 2019-10-24 13:04 GMT / http://hdl.handle.net/2027/uc1.b3252760
Public Domain in the United States, Google-digitized / http://www.hathitrust.org/access_use#pd-us-google
Digitized by Google
Original from UNIVERSITY OF CALIFORNIA

Zur Kasuistik der otogenen Großhirnabscesse. Von Moses (Cöln). (Münchener med. Wochenschr., 58. Jahrg., Nr. 48.)

Auf Grund dreier Beobachtungen von nach akuter Influenzaotitis entstandener otogener Großhirnabscesse, von denen er 2 durch Operation heilte, rät Moses dringend, mit der Paracentese nicht zu warten, da durch Eiterretention in wenigen Tagen sich das Bild des Hirnabscesses bereits entwickeln könne. In dem einen Fall trat schon 10 Tage nach Beginn der Mittelohrentzündung Pulsverlangsamung auf und erst 5 Tage nach Beginn derselben war die Paracentese gemacht worden. (Referiert nach dem Sitzungsbericht des Allgemeinen ärztlichen Vereins zu Cöln vom 26. Juni 1911.) Reinhard.

Über die diagnostischen Schwierigkeiten der latenten Kleinhirnabscesse otitischen Ursprungs. Von Prof. Dr. G. Ferreri. (Jahresber. d. oto-rhino-laryngologischen Klinik in Rom, Jahrg. VII.)

Nach Auseinandersetzung der Schwierigkeiten, denen man öfters bei der Stellung einer exakten Diagnose eines Kleinhirnabscesses otitischen Ursprungs begegnet, und nach Auseinandersetzung ihrer Ursachen teilt Verfasser 5 einschlägige Fälle mit, bei denen viermal das Vorhandensein eines Kleinhirnabscesses, der einen latenten Verlauf hatte, erst am Seziertisch entdeckt wurde. Verfasser zieht den Schluß, daß manchmal die sicherste Diagnose nur durch einen explorativen operativen Eingriff gestellt werden kann. E. Rimini.

Personalien und Notizen.

Die **21. Versammlung der Deutschen Otologischen Gesellschaft** findet Donnerstag den 23. und Freitag den 24. Mai 1912 in Hannover statt.

Im Sinne der Verhandlungen, die in der Geschäftssitzung der Frankfurter Tagung gepflogen worden sind, und des ihm darin erteilten Auftrages hat der Vorstand beschlossen, daß gleichzeitig mit der Anmeldung des Vortrages der Auszug für die Freie Vereinigung der deutschen medizinischen Fachpresse, der bisher an den Schriftführer während der Sitzung abgegeben wurde, eingeschickt werden soll. Diese kurzen Berichte sollen alsdann gedruckt und dem Programm beigefügt werden.

Die Mitglieder werden demnach gebeten, die Auszüge aus den Vorträgen (etwa 10—50 zweigespaltene Druckzeilen, Format Münchener medizinische Wochenschrift) dem Schriftführer der Gesellschaft gleichzeitig mit dem Thema bis spätestens den 20. März einzusenden.

Anmeldungen zur Aufnahme in die Gesellschaft sind ebenfalls an den Schriftführer zu richten. Die Neuaufzunehmenden müssen satzungsgemäß durch zwei Mitglieder der Gesellschaft vorgeschlagen werden.

***Konstituierung* des Deutschen Reichskomitees für den XVII. internationalen medizinischen Kongreß (London, 6. bis 12. August 1913.)** Dieses Komitee hat sich am 18. Februar in einer von zahlreichen hiesigen und auswärtigen Mitgliedern besuchten Sitzung konstituiert; es gehören ihm im ganzen 84 Vertreter der verschiedenen Reichs- und Staatsbehörden sowie fast alle größeren medizinischen Gesellschaften Deutschlands an. Zum Vorsitzenden wurde Herr Geh. Obermedizinalrat Waldeyer gewählt, zu stellvertretenden Vorsitzenden die Herren Ministerialdirektor Kirchner, Geh. Med.-Rat Kraus (Berlin), Geh. Med.-Rat Marchand (Leipzig),

Digitized by Google
Original from UNIVERSITY OF CALIFORNIA
Generated on 2019-10-24 13:05 GMT / http://hdl.handle.net/2027/uc1.b3252760
Public Domain in the United States, Google-digitized / http://www.hathitrust.org/access_use#pd-us-google

Geh. Med.-Rat Döderlein (München); zum Generalsekretär Prof. Posner, zu dessen Stellvertreter Geh. Med.-Rat v. Hansemann (Berlin); zum Schatzmeister Kommerzienrat Ernst Stangen. Dem Vorstand zur Seite steht ein Arbeitsausschuß, dem Obergeneralarzt Kern, Marinegeneraloberarzt Gudden, Professor Krüss, Geh. Med.-Rat Sonnenburg, Geh. Med.-Rat Goldscheider, Geh. San.-Rat Schwalbe angehören.

Prof. Posner berichtete über die bisherige Tätigkeit der Permanenten Internationalen Kommission, die am 4. September 1909 in Budapest eingesetzt wurde; an ihrer Spitze stand zunächst Prof. Pavy (London), nach seinem Tode wurde Geh. Rat Waldeyer zum Vorsitzenden erwählt; das Amt des Generalsekretärs übernahm zuerst Prof. Wenckebach, dann Prof. Burger (Amsterdam). Sitz der Permanenten Kommission ist der Haag, wo auch der stellvertretende Generalsekretär Dr. van der Haer wohnhaft ist. Der Vorstand hielt dort seine erste Sitzung am 29. und 30. März 1910; diese trug natürlich nur einen provisorischen und informatorischen Charakter, die erste Plenarsitzung, an der für Deutschland in Vertretung von Waldeyer Prof. Posner teilnahm, fand in London am 21. April 1911 statt. Dort wurde zunächst über die Beschlüsse und Resolutionen der einzelnen Sektionen des Budapester Kongresses beraten; ferner die Sprachenfrage in dem Sinne erledigt, daß wie bisher, deutsch, französisch, englisch und italienisch zulässig seien, während spanisch und Esperanto abgelehnt wurden. Den Hauptgegenstand der Beratungen bildete die allgemeine Organisation der Kongresse, wobei Anträge von Waldeyer und Posner, von v. Müller und Grósz sowie ein Bericht des Generalsekretärs die Grundlage bildeten. Es wurde beschlossen, daß in Zukunft die Kongresse in vierjährigen Intervallen stattfinden sollen. In allen Staaten sollen Nationalkomitees nach dem in Deutschland bereits üblichen Modus gebildet werden, das heißt durch Wahl von Vertretern der Behörden und der medizinischen Gesellschaften. Diese Komitees sollen dem Organisationskomitee in allen den Kongreß betreffenden Angelegenheiten, insbesondere auch in bezug auf Ernennung von Ehrenpräsidenten, beratend zur Seite stehen. Sie entsenden je ein Mitglied und einen Stellvertreter in das Permanente Komitee, dem außerdem Präsident und Generalsekretär des vorigen und des kommenden Kongresses, der Generalsekretär und Sekretär des Komitees selbst sowie der jeweilige Vorsitzende der Internationalen Vereinigung der medizinischen Fachpresse angehören. Das Permanente Komitee fungiert als Schiedsrichter in zweifelhaften Fällen, entscheidet — gemeinsam mit dem Organisationskomitee — über die Zulässigkeit zur Mitgliedschaft, die Sprachen, die Zahl der Sitzungen, die Einteilung in Sektionen, die Beziehungen zu den internationalen Spezialkongressen sowie über Bearbeitung besonders wichtiger wissenschaftlicher Fragen durch Kommissionen. Dem Organisationskomitee liegt die örtliche Vorbereitung des Kongresses selbst ob. In Bezug auf die Einteilung der Sektionen wurden mehrere neue Beschlüsse gefaßt, so zum Beispiel die Errichtung einer neuen Abteilung für medizinische Radiologie, neue Subsektionen für pathologische Chemie und für allgemeine und lokale Anästhesie. Weiters wurde bestimmt, daß, wenigstens in London, die Ernennung von Ehrenpräsidenten der einzelnen Sektionen in Wegfall kommt und daß nur Regierungen, Universitäten und Akademien (nicht auch wie früher Gesellschaften) zur Entsendung besonderer Delegierter eingeladen werden sollen.

Im Anschluß hieran wurde ein Antrag, daß das Deutsche Reichskomitee sich nach dem Vorbilde der Internationalen Kommission für permanent erklären möge, angenommen.

Es lag dann noch ein Antrag des Herrn Prof. Sommer (Gießen) vor, des Inhalts, daß bei dem Londoner Kongreß ein voller Sitzungstag auf die Erstattung von Referaten über das Thema „Die Frage der Vererbung in den einzelnen Gebieten der klinischen Medizin“ verwendet werden möge. Der Antrag wurde nach kurzer Diskussion dem Arbeitsausschuß zu weiterer Vorberatung überwiesen.

Digitized by Google
Original from UNIVERSITY OF CALIFORNIA
Generated on 2019-10-24 13:05 GMT / http://hdl.handle.net/2027/uc1.b3252760
Public Domain in the United States, Google-digitized / http://www.hathitrust.org/access_use#pd-us-google

Laryngo-Rhinologischer Teil.

Original-Artikel.

Gesangsphysiologie und Gesangspädagogik in ihren Beziehungen zur Frage der Muskelempfindungen und der beim Singen am Schädel und am Thorax fühlbaren Vibrationen.

(Mit 14 Figuren.)

Von Dr. **Hugo Stern**, Spezialarzt für Sprach- und Stimmkrankheiten (Wien).

Ich glaube kaum ein besseres Wort an die Spitze meiner Ausführungen stellen zu können, als den Satz, mit dem der verehrte erste Referent des III. Internationalen Laryngo-Rhinologen-Kongresses, Herr Prof. Dr. Hermann Gutzmann, die Besprechung seines Themas: „Über die Beziehungen der experimentellen Phonetik zur Laryngologie" beschloß, den Satz: Die Laryngologie ist eine große weite Wissenschaft und eine — feine Kunst! Ist schon in diesen Worten der engen Beziehungen zwischen Wissenschaft und Kunst gedacht, so muß dies noch mehr der Fall sein in dem Augenblicke, wo das Verhältnis von Gesangsphysiologie und Gesangspädagogik zu besprechen ist, wo also die Erfahrungen und insbesonders die durch sorgfältige Experimente gemachten und die Praxis bestätigenden Beobachtungen des Physiologen in ihren Berührungspunkten mit den Anschauungen und der weiten Empirie des gediegenen Gesangspädagogen in gegenseitige Kontrolle resp. Parallele zu bringen sind. Gelegentlich meines Vortrages auf dem Physiologenkongresse 1910 (Wien), in dem ich über „Die physiologischen Grundbedingungen einer richtigen Stimmbildung" sprach, konnte ich einige Beziehungspunkte zwischen Gesangsphysiologie und Gesangspädagogik in den Kreis meiner Betrachtungen ziehen; so die Frage des Stimmeinsatzes, die Frage einer richtigen, zweckdienlichen Atmung usw. Heute möchte ich in der Besprechung meines Themas zwei Punkten meine Aufmerksamkeit zuwenden, und zwar 1. der Bedeutung der Muskelempfindungen resp. Muskelgefühle in der Frage der Stimmbildung und 2. den Vibrationen, die wir bei der Stimmgebung am Schädel und am Thorax beobachten. Beide Fragen sollen, wenn auch nur kurz, nach ihrer physiologischen und pädagogischen Seite hin erwogen und beantwortet werden, und ich möchte damit zugleich auch zeigen, wie Wissenschaft und Kunst einander unterstützen und ergänzen, wie das Studium der einen den Fortschritt der andern fördert, und wie, mit einem Worte gesagt, wir uns die eine Disziplin ohne die andere eigentlich gar nicht denken können.

Digitized by Google
Original from UNIVERSITY OF CALIFORNIA
Generated on 2019-10-24 13:05 GMT / http://hdl.handle.net/2027/uc1.b3252760
Public Domain in the United States, Google-digitized / http://www.hathitrust.org/access_use#pd-us-google

Es sei mir vorerst gestattet, zur Verständlichkeit der Sache einige wichtige Begriffsbestimmungen zu fixieren.

In seiner Lehre von den Tonempfindungen unterscheidet Helmholtz Eindrücke auf unsere Sinne, die uns nur als Zustand unseres Körpers zum Bewußtsein kommen, als Empfindungen, von den Wahrnehmungen, zu welchen diese Eindrücke werden, wenn sich aus ihnen die Vorstellungen äußerer Objekte bilden. Halten wir an dieser klaren Begriffsbestimmung für alle Sinne fest, dann müssen wir auch im Gebiete des sogenannten Muskelsinnes, unter welchem Ausdrucke wir das Gesamtgebiet aller Empfindungen als Quelle der Wahrnehmung aktiver wie passiver Bewegungen subsumieren, Empfindungen und Wahrnehmungen unterscheiden.

Das Muskelgefühl ist eine zu den Gemeingefühlen zählende Empfindung, welche die Tätigkeit der Muskeln begleitet und uns Vorstellungen von der Ruhe und Tätigkeit derselben, von dem Grade ihrer Anstrengung und dadurch von der Lage und Lageveränderung der Glieder sowie von der Größe der den Bewegungen sich entgegenstellenden Widerstände vermittelt.

Die beiden Begriffe „Muskelempfindung und Muskelgefühl" werden als Synonyma gebraucht, doch ist der Begriff „Muskelgefühl" der weitere, da (nach Helmholtz) an ihm drei wesentlich von einander verschiedene Empfindungen zu unterscheiden sind, und zwar 1. die Empfindung der Intensität der Willensanstrengung, 2. die Empfindung der Muskelspannung und 3. die Empfindung des Erfolges der Anstrengung. Damit ist in wenigen Worten der hohen Bedeutung der Muskelempfindungen Ausdruck gegeben, einer Bedeutung, die vielleicht nur noch in einem Satze Wundts[1]) eine Steigerung erfährt, indem er sagt: „Die Feinheit der Muskelempfindungen geht so weit, daß die Muskeln in dieser Hinsicht unseren schärfsten objektiven Sinnesorganen, dem Gesicht und Gehör, an die Seite gestellt werden können.

Übertragen wir diese Anschauungen auf unser Gebiet, so müssen wir sagen, daß der Larynx mit den ihm benachbarten, für die Stimmgebung so überaus wichtigen Organen (Ansatzrohr, Zunge usw.) mit zu jenen Gebilden gehört, in denen fein abgestufte Muskelkontraktionen die größte Rolle spielen — ich verweise hier auf die diesbezüglichen grundlegenden Arbeiten Exners (Arch. f. d. ges. Physiologie, 48, 1891), und wir haben damit auch die Brücke gefunden, die in dieser Frage Gesangsphysiologie und Gesangspädagogik verbindet.

Wenn wir nämlich verschiedene Werke von Physiologen, Psychologen, Gesangspädagogen und anderen mit der Frage der Stimmbildung sich beschäftigenden Autoren lesen, so finden wir immer als obersten Richter und Leiter für

[1]) Zeitschrift für rationelle Med., 15 (3), 143, 1852.

Digitized by Google
Original from UNIVERSITY OF CALIFORNIA
Generated on 2019-10-24 13:05 GMT / http://hdl.handle.net/2027/uc1.b3252760
Public Domain in the United States, Google-digitized / http://www.hathitrust.org/access_use#pd-us-google

die Stimmbildung (Tonbildung) das Gehör betont. Gewiß ist es dasjenige Organ, das für den Lehrer wie für den Schüler eine gleich hohe Bedeutung hat; für den ersteren deshalb, weil er nur dann, wenn er über ein feines, durch und durch gebildetes Ohr disponiert, alle die unzähligen Fehler und Auswüchse, die einer Stimme anhaften können, in erster Linie verstehen und in zweiter Linie verbessern kann. Daß auch der Schüler „gut hören" muß, ist selbstredend, weil ja nur durch eine unausgesetzt durchgeführte Disziplin des Hörens der vom Ohr des Sängers aufgenommene Ton nicht nur als solcher — seiner Höhe usw. nach — sofort vom Sänger nachgesungen werden kann, sondern weil durch eine derartige methodische Schulung das Ohr des Sängers zur Erkenntnis aller jener Tonqualitäten (besser gesagt Stimmqualitäten) gelangt, welche für einen kunstgerechten Gesang in Betracht kommen. Aber selbst das beste Gehör wird zur Erreichung eines derartigen Zieles nicht genügen. Es muß noch etwas dazukommen. Ein richtiges Muskelgefühl und Hand in Hand damit ein treues Muskelgedächtnis.

Soweit mir die physiologische und laryngologische Literatur bekannt ist, wurde auf diesen mir so wichtig scheinenden Punkt eigentlich nicht genügend Gewicht gelegt; ich fand ihn nur in einer Arbeit Chiaris in das richtige Licht gerückt. Eigene Beobachtung und Nachfrage bei hervorragenden Sängern haben mir angezeigt, von welch großer Bedeutung diese Erkenntnis ist. Und damit bin ich auch zur Stellungnahme sowohl seitens der Physiologie wie auch der Pädagogik zu dieser Frage gelangt, die sich im folgenden zusammenfassen läßt: Wir wissen aus der Physiologie, daß das Muskelgefühl in jeder koordinatorischen Tätigkeit, insbesondere aber in dem Mechanismus der Sprache und Stimme eine große Rolle spielt. Soll sich nun die gesangspädagogische Tätigkeit auf die Schulung des Gehörs allein stützen, oder soll die Übung und Schulung der Muskelempfindungen für die Heranbildung der Stimme mit einen Grundpfeiler in der Gesangspädagogik bilden? Es stehen sich in unseren Tagen diesbezüglich zwei Ansichten gegenüber. Während die einen dafür plädieren — ich erwähne da nur David C. Taylor (Reform der Stimmbildung, 1910) —, daß als leitender Faktor beim Gesangsunterrichte nur die Schulung des Gehörs und der musikalischen Intelligenz aufgestellt werde, sind andere hervorragende Gesangspädagogen der Anschauung, daß die Bildung der menschlichen Stimme auf rein mechanischem Wege durch bestimmte Organeinstellungen und bewußte Muskeltätigkeit zu erstreben ist. Nirgends ist wohl die Einseitigkeit so zu verwerfen, wie in der Gesangspädagogik und wir können mit Rücksicht auf das eben Gesagte behaupten, daß die Wahrheit, wie ja so oft, in der Mitte liegt. Kein vernünftiger Pädagoge wird die Bedeutung des Gehörs bzw. dessen Schulung im Interesse des heranzubildenden Sängers unterschätzen, weil er ja weiß, daß ein richtig aufgefaßter Ton — Voraussetzung ist selbstredend, daß er tadellos

Digitized by Google
Original from UNIVERSITY OF CALIFORNIA
Generated on 2019-10-24 13:05 GMT / http://hdl.handle.net/2027/uc1.b3252760
Public Domain in the United States, Google-digitized / http://www.hathitrust.org/access_use#pd-us-google

vorgesungen wird — die Organe des Schülers geradezu richtig innerviert und ihm eine Stütze für den nun seinerseits zu bildenden Ton ist, aber es entspricht weder der Erfahrung noch steht es im Einklange mit der Wissenschaft, wenn das das Alpha und Omega, wie es z. B. der oben zitierte Taylor meint, der Gesangspädagogik sein soll. Es gibt sehr viele Sänger, denen man einen Ton noch so oft richtig vorsingen kann und die dennoch dann einen Ton nur mit ungenügenden Qualitäten bringen, sei es, daß durch das jahrelange unrichtige Singen sich falsche Koordinationen ausgebildet haben und die für das Singen notwendige Muskeltätigkeit eine ganz abnormale geworden ist, sei es, daß sie überhaupt nicht imstande sind, auf dem Wege des Ohres ihr Stimmorgan richtig „einzustellen".

Es sei hier, ohne daß ich weiter darauf eingehen kann, an die interessanten Forschungsergebnisse (Charcot, Ufer, Galton u. a.), nach denen die Menschen für die verschiedenen Sinnestätigkeiten ganz ungleich begabt sind, erinnert. Bekanntlich unterscheiden wir hauptsächlich 3 Gruppen: Die „Optiker", die „Akustiker" und die „Motoriker". (Es gibt auch Menschen mit ausgesprochenem Tasttypus, wir finden sie unter den Blinden und Tauben.) Die ersteren sehen die Worte, die sie sprechen, wie gedruckt vor den Augen, sie lesen die Worte gleichsam ab. Es ist also das Schriftbild, das ihnen im Gedächtnis festhaftet. Sie behalten Personen, Landschaften, plastische Darstellungen usw. so lebhaft in ihrem Gedächtnis, daß sie dieselben im gegebenen Momente leibhaft vor sich sehen.

Anders der „Akustiker", der Mensch mit Gehörtypus. Er hört förmlich den Klang eines bestimmten Wortes oder das Timbre einer bestimmten Stimme in seinem Ohre wiedertönen, wenn es dieses Wort bzw. die ihm vorschwebende Stimme nachahmen soll. Er basiert, kurz gesagt, alles auf Gehörvorstellungen.

Der „Motoriker" erinnert sich mit Hilfe seiner Muskelempfindungen in den Sprachorganen an ein gesprochenes Wort, oder an eine bestimmte Stimme usw. Derartige Menschen — man kann das oft genug beobachten — machen die Mundbewegungen des zu ihnen Sprechenden mit, und wenn sie sich etwas einprägen wollen, so müssen sie sich das zuvor mit leisen Sprechbewegungen vor sich förmlich hinsagen.

Bei den meisten Menschen prävaliert ein Sinnestypus besonders, daneben finden sich aber auch die anderen mehr oder weniger ausgesprochen. Natürlich gibt es auch Fälle, wo nur auf einem Sinnestypus das ganze Vorstellungsleben basiert, so beim Maler auf dem Gesichtstypus, beim Musiker auf dem Gehörtypus und beim Redner und Sänger meist auf dem motorischen Typus.

Ich mußte das vorausschicken, um an das früher bezüglich der 2 Richtungen in der Gesangspädagogik Gesagte wieder anschließen zu können. Es ergibt sich daraus von selbst, daß es bei der Beantwortung der Frage, inwie-

Digitized by Google
Original from UNIVERSITY OF CALIFORNIA
Generated on 2019-10-24 13:05 GMT / http://hdl.handle.net/2027/uc1.b3252760
Public Domain in the United States, Google-digitized / http://www.hathitrust.org/access_use#pd-us-google

weit die Schulung von Muskelempfindungen in der Gesangspädagogik von Wichtigkeit ist, sich der Lehrer vor allem klar darüber sein muß — es ist das allerdings keine leichte und nur durch sorgsame Beobachtung zu lösende Aufgabe —, welchem Sinnestypus das Vorstellungsleben des Schülers zugrunde liegt. Ich glaube, daß dieser Punkt einer der wichtigsten ist, und daß in der Erledigung schon dieser Frage allein die Richtungslinien für die methodische Stimmbildung gegeben sind.[1])

Was nützt z. B. einem reinen „Optiker" oder sagen wir einem Menschen, der zwar ein guter „Akustiker" ist, der aber von den anderen Sinnestypen fast gar nichts besitzt, das noch so oftmalige Vorsingen eines Tones, was nützt ihm die Schulung des Ohres und die Heranbildung der musikalischen Intelligenz? Für die Stimmbildung doch nichts! Er geht zum Gesangspädagogen, er müht sich und plagt sich, der Effekt ist gleich Null; selbst wenn die Stimme eines solchen Menschen noch so gut ist, er kommt nicht vorwärts. Aber auch der „Motoriker", der Muskelempfindungen so leicht empfindet, kann ohne die methodische Heranziehung und Heranbildung von Muskelgefühlen nicht reussieren, weil er ja in seiner ihm angeborenen leichten Nachahmungsfähigkeit auch schlechte Sänger leicht imitiert und sich so unrichtige Muskelempfindungen bei ihm einwurzeln. Und so komme ich denn zu dem Schlusse, daß jede Gesangsmethode, unterscheide sie sich in diesem oder jenem unwesentlichen Punkte von der anderen, das Muskelgefühl bzw. dessen Heranbildung als leitenden Faktor beim Gesangsunterricht in die erste Linie rücken muß. Diese Ansicht wird auch insbesondere durch die Beobachtung gestützt, daß Sänger bei allen Affektionen des Stimmorgans, insbesondere bei jenem pathologischen Symptomenkomplex, den wir unter dem Begriff Phonasthenie, die ja vor allem Flatau so grundlegend bearbeitet hat, zusammenfassen, hauptsächlich darüber klagen, daß ihnen das Gefühl für den Stimmeinsatz und die Führung der Stimme nach und nach verloren ginge. Am Beginne der Funktionsstörung unterrichtet sie noch, wie es Flatau hervorhebt, ihr Tongefühl von derselben, während die so mühsam erworbenen Bewegungsvorstellungen offenbar sehr früh nach dem Eintritt der Intonationsstörung verloren gehen. Also auch hier sind es Muskelempfindungen, die zuerst geschädigt werden. Daß der Sänger in solchen Fällen auf irgend eine Art die auftretenden Störungen zu kompensieren versucht, ist selbstredend. Leider gelingt dies spontan selten, es wird auch das Ohr für den richtigen Ton geschädigt und die Stimme des Sängers steht dann vor einer ernsten Gefahr. Eine Besserung oder Gesundung der Stimme ist nur dann zu erwarten, wenn an der Hand und durch die Kontrolle eines gewiegten Gesangspädagogen die Stimme wieder in die richtigen Bahnen zurückgeführt wird, wenn

[1]) Ich verweise hier auch auf die schönen und interessanten Arbeiten, die in der „Stimme" (1911) von Löbmann, Manas, Schmitz, Vogel u. a. erschienen sind.

Digitized by Google
Original from UNIVERSITY OF CALIFORNIA
Generated on 2019-10-24 13:05 GMT / http://hdl.handle.net/2027/uc1.b3252760
Public Domain in the United States, Google-digitized / http://www.hathitrust.org/access_use#pd-us-google

an die Stelle unrichtiger Koordinationen, seien sie welcher Art immer, wieder richtige, zweckmäßige Koordinationen treten.

In wenigen Worten — auf die näheren Details kann ich hier nicht näher eingehen — will ich nun auf die methodische Schulung der verschiedenen Muskelempfindungen näher eingehen. Es gehören dazu vor allem alle bewußt durchgeführten Atemübungen, die es gestatten, daß der Sänger über seine Atemführung stets die Kontrolle hat und auch imstande ist, seinen Atem stets so zu regulieren, daß er sowohl den physiologischen Gesetzen wie auch den Gesetzen einer vollendeten Gesangskunst in zweckdienlichster Weise entspricht.

Ein anderer wichtiger Faktor ist die Pflege der Lautbildung. Es wird eigentlich dieser Punkt in der Gesangspädagogik viel zu wenig gewürdigt. Und doch können wir schon dadurch, daß die Laute richtig gebildet werden, daß insbesondere den Vokalen, und da wieder den dunklen (wenigstens im Beginne der Stimmbildung sind die dunklen Vokale und Diphthonge vorzuziehen), eine besondere Aufmerksamkeit zugewendet wird, auf die ganze Bildung der Stimme erfolgreichen Einfluß ausüben. Wir wissen, daß sich dadurch der Kehlkopf tief stellt, von selbst, automatisch — es ist das nicht zu verwechseln mit der von mancher pädagogischer Seite geforderten mechanischen Tiefsetzung des Larynx, wodurch die gefürchtete sogenannte „Kehlsteifheit" entsteht —, die Stimmorgane werden dadurch in die richtige Stellung förmlich gedrängt, da ja zwischen den Bewegungen des Kehlkopfes und denen des Artikulationsrohres innige Beziehungen bestehen. Ich verweise hier auf die diesbezüglichen wertvollen Arbeiten von Gutzmann, Flatau, Katzenstein, Barth, Nadoleczny, Fischer und Jörgen Möller u. a. sowie auf meine eigenen dieses Thema behandelnden Ausführungen.

Auch auf die Bildung des Stimmeinsatzes können wir großen Einfluß nehmen. Schon dadurch, daß der Sänger die verschiedenen Arten des Stimmeinsatzes übt, bewußt übt, bekommt er das Gefühl für die Bildung des richtigen Einsatzes der Stimme und wird dann in der Praxis auch immer sich des weichen Stimmeinsatzes (wie ich ihn benenne) — er wird sonst als leiser, allmählicher Stimmeinsatz bezeichnet — bedienen, natürlich dort, wo es die Situation oder auch eine bestimmte Gesangsstelle erfordert, auch gelegentlich mit festem Stimmeinsatz einsetzen, er wird, kurz gesagt, auch hier an dem wichtigsten Angriffspunkt der Stimmbildung und Stimmentfaltung das Richtige treffen lernen und der gut eingesetzte Ton (wir sollen eigentlich im Sinne der Physiologie und Physik immer nur von Stimme und nie von Tönen allein sprechen; siehe meine Arbeit in der Monatsschrift für Ohrenheilkunde und Laryngo-Rhinologie, 45. Jahrg., Nr. 4) wird auch richtig weitergeführt, er schlägt an dem harten Gaumen an — der Begriff „Stimmanschlag" charakterisiert, wie ich glaube, sehr gut dieses wichtige Moment bei der Stimmbildung — und

Digitized by Google
Original from UNIVERSITY OF CALIFORNIA
Generated on 2019-10-24 13:05 GMT / http://hdl.handle.net/2027/uc1.b3252760
Public Domain in the United States, Google-digitized / http://www.hathitrust.org/access_use#pd-us-google

ist befähigt, allen Kriterien eines im Sinne der Kunst schönen und vollendeten Tones zu entsprechen.

Mit diesen wenigen Hinweisen sei gezeigt, wie wir auf die Entwicklung der Muskelempfindungen Einfluß nehmen können. Der „Motoriker" fühlt die Muskelbewegung des Vorsingenden mit, nicht so der „Optiker" und der „Akustiker". Aber jeder Sänger muß sein Gefühl für eine richtige Stimmgebung üben, jeder Sänger muß durch ein wohlregulierbares Muskelempfinden, das ihm mit der Zeit auch die für ihn so wichtige Selbstkontrolle bringt, neben dem „hören lernen" auch „fühlen lernen". Der Sänger hat ja einen Ton plötzlich einzusetzen, er muß die für die Atmung, die Tonhöhe, die Tonstärke und Klangfarbe im gegebenen Momente erforderlichen Bedingungen rasch herstellen, er kann sich auf das Ohr allein nicht verlassen, da dieses ja erst nach dem Erklingen des Tones kontrollierend und eventuell regulierend eintritt. Und so sagt uns die Gesangsphysiologie wie Gesangspädagogik, daß ein Hauptfaktor im Studium des Sängers die Heranziehung und Heranbildung der Muskelempfindungen ist.

Der zweite zu besprechende Punkt soll die Frage der zu konstatierenden Vibrationen beim Singen behandeln. Die alten Meister des Gesanges pflegten als das zu erstrebende Ziel der Stimmbildung jene Art der Stimmbildung zu bezeichnen, die alles Sing- und Klangbare, was die Natur den Menschen verliehen hat, auch wirklich zum Klingen gebracht wird, daß also der durch die Stimmlippenschwingungen zum Tönen gebrachte Luftstrom alle Resonanzräume zum Mitvibrieren bringt. Welche sind das? Vor allem ist es der Thorax, dann das Ansatzrohr im engeren Sinne, womit ich den oberen Kehlkopfraum, den Pharynx und die Mundhöhle und Nasenhöhle mit ihren Nebenhöhlen bezeichne, und das Ansatzrohr im weiteren Sinne, mit welchem Begriff ich die Gesamtheit der Gesichts- und Schädelknochen zusammenfasse.

Ich stütze mich in den folgenden Ausführungen auf zwei interessante Arbeiten. Die eine von Dr. Eugen Hopmann[1]) behandelt die Untersuchungen über die bei gesungenen Vokalen an Kopf und Hals auftretenden Vibrationen, die andere von Dr. Karl Zimmermann[2]) die Vibrationen des Schädels beim Singen.

Beide Autoren behandeln die Frage der zu konstatierenden Vibrationen in stimmbildnerischer Hinsicht und sind auch die von beiden gefundenen Resultate mit den meinen ziemlich konform.

Über die Untersuchungsmethoden selbst ist zu sagen, daß unser Getast (Gefühl) sich für die Feststellung der Vibrationen sehr gut eignet,

---

[1]) Monatsschrift für die gesamte Sprachheilkunde, 1909.

[2]) Die Stimme, 1911, H. 7.

Digitized by Google
Original from UNIVERSITY OF CALIFORNIA
Generated on 2019-10-24 13:05 GMT / http://hdl.handle.net/2027/uc1.b3252760
Public Domain in the United States, Google-digitized / http://www.hathitrust.org/access_use#pd-us-google

da wir ja in der Lage sind[1]), auch feine Vibrationsunterschiede mit dem Finger abzutasten. Auch mit dem Phonendoskop resp. Stethoskop können wir die Vibrationsbezirke abhorchen. Mit großem Vorteil kann man die auf die eine Art gefundenen Resultate mit der auf die andere Weise erzielten vergleichen resp. kontrollieren.

Im allgemeinen muß man wohl betonen, daß, wenn für gewisse phonetische Untersuchungen keine exakten Apparate zur Verfügung stehen — bei diesen Untersuchungen ist das eben auch der Fall — man sich für dieselben direkt schulen muß, um zu verläßlichen Resultaten zu kommen. Bei meinen Untersuchungen habe ich noch einen dritten Faktor zur Untersuchung resp. Kontrolle herangezogen, der bisher nicht benützt wurde: das Getast (Gefühl) des Taubstummen. Wir wissen, daß bei den Taubstummen dieser Sinn besonders gut entwickelt ist; ich ließ daher in vielen Fällen, soweit es die äußeren Umstände zuließen, nachdem ich einem Taubstummen erklärt hatte, es handle sich mir darum, festzustellen, wann er Vibrationen fühle, den Taubstummen den Vibrationsbezirk bestimmen. Diese Resultate wurden mit den eigenen durch das Getast und mit den durch das Phonendoskop bestimmten verglichen, kontrolliert und gegenseitig ergänzt. Wichtig für diese Untersuchungen ist der Umstand, daß der Untersuchende nur den zu bestimmenden Vibrationsbezirk berührt, sonst keine andere Körperstelle — auch Hopmann weist mit Recht darauf hin —, weil sonst durch Fortleitung leicht Selbsttäuschungen entstehen. Bei allen Untersuchungen, zu denen man Instrumente mit Schallmenbranen irgend welcher Art heranzieht, muß man darauf sehen, daß diese womöglich nur so angelegt werden, daß sie die reinen Vibrationen aufnehmen und nicht auch Schallwellen aus der Umgebung.

Zur Feststellung der Vibrationsgrenzen am Schädel kann man sich des Kocherschen Kraniometers bedienen, das ja jeden Punkt des Schädels genau zu fixieren gestattet (Hopmann), oder man nimmt eine Kappe (aus dünnem Stoff), die einerseits vom oberen Augenhöhlenrand (Margo supraorbitalis) bis zur Protuberantia occipitalis externa, dem Vorsprung des Hinterhauptbeins, andrerseits vom oberen Ansatz der einen Ohrmuschel bis zur gegenseitigen selben Stelle reicht; auf dieser Kappe bezeichnet man die gefundenen Vibrationen (Zimmermann). In den Figuren 1—8 sieht man die verschiedene Ausbreitung der Vibrationsbezirke bei den einzelnen Registern, ihre Zunahme bei größerer Stimmenintensität etc.

Die Ergebnisse dieser Unteruchungen, die stets bei mittlerer, sich möglichst gleichbleibender Stimmstärke ausgeführt werden sollen — auf die näheren Details brauche ich nicht einzugehen, da doch meine Resultate sich in

[1]) H. Gutzmann, Physiologie der Sprache und Stimme, 1909.

Digitized by Google
Original from UNIVERSITY OF CALIFORNIA
Generated on 2019-10-24 13:05 GMT / http://hdl.handle.net/2027/uc1.b3252760
Public Domain in the United States, Google-digitized / http://www.hathitrust.org/access_use#pd-us-google

den wesentlichsten Punkten mit denen Hopmanns und Zimmermanns decken — lassen sich dahin zusammenfassen, daß wir sagen: 1. Die Tastbarkeit der Vibrationen am Schädel (und am Hals) ist ganz individuell. Sie

Fig. 1.

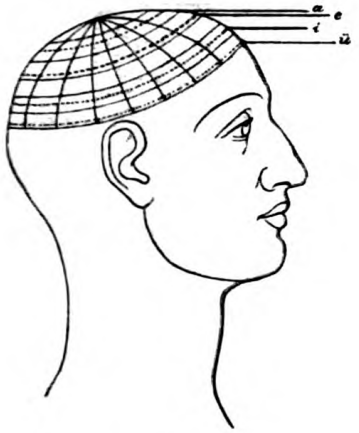

Brustregister
{fortissimo gesungen.}

Fig. 2.

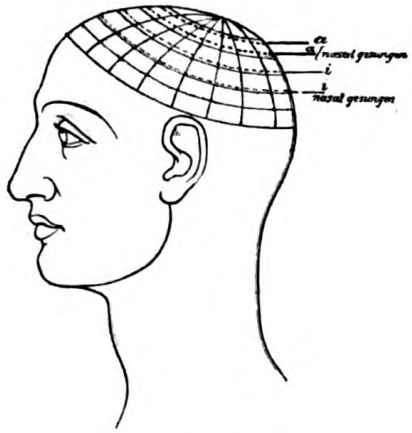

Brustregister
in mittlerer Stärke gesungen.

Fig. 3.

Mittelregister.

Fig. 4.

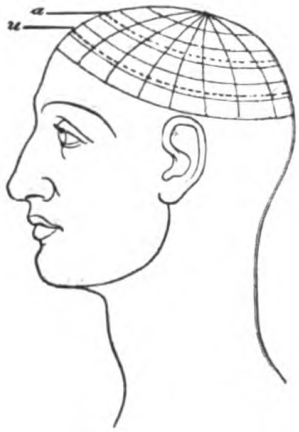

Mittelregister
{Crescendo.}

hängt ab vom Alter des Individuums, dem Bau seines Schädels, der Dicke der Haut und der Knochen, von der mehr oder weniger normalen Beschaffenheit seiner Rachen-, Mund- und Nasenhöhle (Polypen, Muschel-

Digitized by Google
Original from UNIVERSITY OF CALIFORNIA
Generated on 2019-10-24 13:05 GMT / http://hdl.handle.net/2027/uc1.b3252760
Public Domain in the United States, Google-digitized / http://www.hathitrust.org/access_use#pd-us-google

hypertrophien usw.), der Formation der Nebenhöhlen und schließlich auch davon, ob das betreffende Individuum neben einer glücklichen angeborenen Konstitution in kunstgerechter Weise sprechen resp. singen gelernt hat.

Fig. 5.

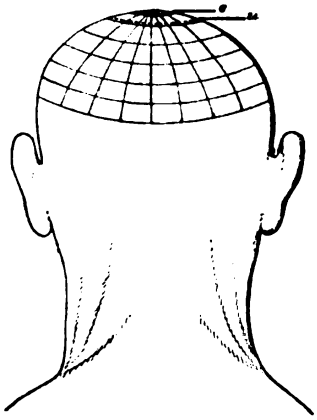

Falsett-Stimme
(nicht basiert, klanglos.)

Fig. 6.

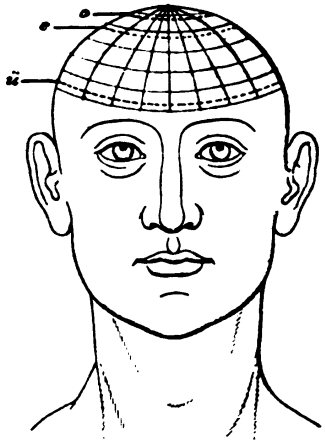

Gut ausgebildetes Kopfregister.

Fig. 7.

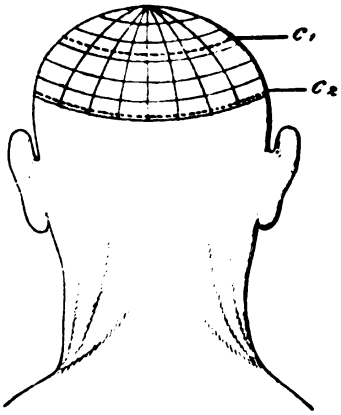

C_1 und C_2 von einem Tenor auf dem Diphtong ü gesungen

Fig. 8.

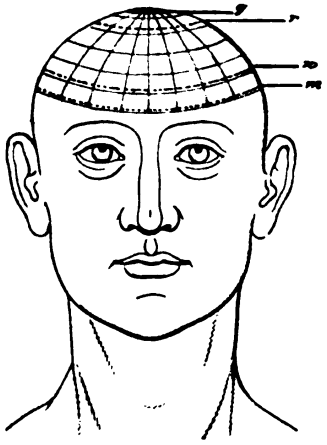

Klingende Consonanten

2. Die Produktion der verschiedenen Laute zeigt deutlich differente Vibrationsbezirke. Von den Vokalen resp. Diphthongen geben u und i die stärksten Vibrationen — noch stärkere ein recht dunkel gefärbtes ü — weniger

Digitized by Google
Original from UNIVERSITY OF CALIFORNIA
Generated on 2019-10-24 13:05 GMT / http://hdl.handle.net/2027/uc1.b3252760
Public Domain in the United States, Google-digitized / http://www.hathitrust.org/access_use#pd-us-google

deutlich sind die Vibrationen bei o und e, während beim a die Vibrationen den kleinsten Bezirk umfassen und am schwächsten sind.

3. Beim Stärkerklingenlassen der Stimme vergrößert sich der Vibrationsbezirk, aber nur bis zu einer gewissen Grenze; darüber hinaus gibt auch der im stärksten Fortissimo gesungene Ton keine Verbreitung der Vibrationsgrenzen. Damit stimmen auch die von Katzenstein auf anderem Wege gefundenen Resultate, daß die Stärke der Obertöne nicht proportional der Stärke des Gesamttones wächst und wir wohl ein Optimum für die Stärke des Anblasens der resonierenden Teile annehmen müssen, über das hinaus keine Verstärkung der Resonanzapparate statthat.

Ich habe diese Untersuchungen nun erweitert, indem ich auch die am Thorax auftretenden Vibrationen untersuchte. Die schwirrenden Erschütterungen, welche die auf den Thorax gelegte Hand wahrnimmt, wenn die untersuchte Person spricht oder singt, sind unter dem Begriffe Stimmfremitus bekannt. Diese Erschütterungen kommen dadurch zustande, daß die an den Stimmlippen entstandenen Schwingungen sich auf dem Wege der Trachea weiter fortpflanzen und sich der Thoraxwand mitteilen, vorn sowohl wie rückwärts. Man fühlt sie am besten an den Stellen, wo das physiologische Bronchialatmen gehört wird, also in der Nähe des Lungenhilus zwischen den Schulterblättern und auf dem oberen Ende des Sternums.

Die Prüfung wird entweder mit dem Stethoskop oder durch Anlegen mit dem bloßen Ohr an den Thorax vorgenommen oder indem man die Hand an die zu untersuchende Stelle anlegt, wozu sich der Ulnarrand der Hand am besten eignet, weil er bei den meisten Menschen ein sehr feines Gefühl besitzt. Noch feiner fühlt die Haut des Ohres, wie ich mich oft überzeugen konnte.

Auch hier ließ ich meine Befunde durch das Getast eines Taubstummen kontrollieren beziehungsweise die Vibrationsbezirke von ihm feststellen. Ich möchte bezüglich dieser und auch der früheren Versuche besonders betonen, daß ich die Resultate noch als keine endgültigen betrachte (wenn ich auch eine große Reihe von Sängern daraufhin untersuchte), da die individuellen Verschiedenheiten überaus große sind, und es soll daher das Ergebnis der bisherigen Beobachtungen im folgenden zusammengefaßt werden: Bei den im Brustregister gesungenen Tönen finden sich auf der Brust zwei Bezirke, wo besonders Vibrationen zu konstatieren sind, und da wiederum bei den dunklen Vokalen und Diphthongen (u, o, ö, ü) in höherem Grade. Der eine Vibrationsbezirk liegt direkt unter dem Sternum; am stärksten unter dem Manubrium sterni (Fig. 9 u. 12). Hier liegt einer der Stützpunkte der Stimme, das auch von den alten Italienern immer als wichtiges Postulat einer richtig sitzenden Stimme geforderte: Appoggio la voce.

Digitized by Google
Original from UNIVERSITY OF CALIFORNIA
Generated on 2019-10-24 13:05 GMT / http://hdl.handle.net/2027/uc1.b3252760
Public Domain in the United States, Google-digitized / http://www.hathitrust.org/access_use#pd-us-google

Die zu konstatierenden Vibrationen beschränken sich aber nicht bloß auf die Sternumgegend, sondern sie reichen beiderseits — und das ist der zweite wichtige Vibrationsbezirk vorn am Thorax — von den Schlüssel-

Fig. 9.

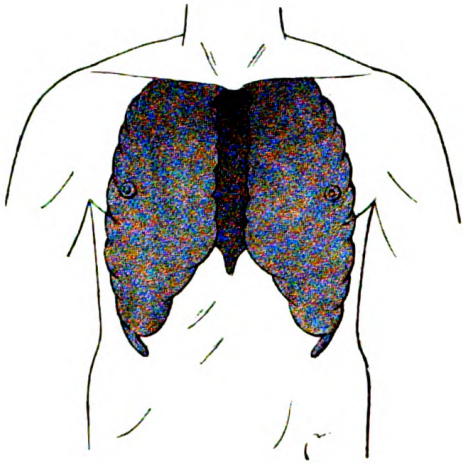

Brustregister.

Fig. 10.

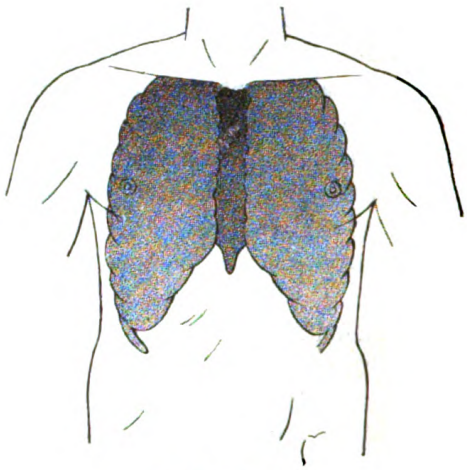

Mittelregister.

Fig. 11.

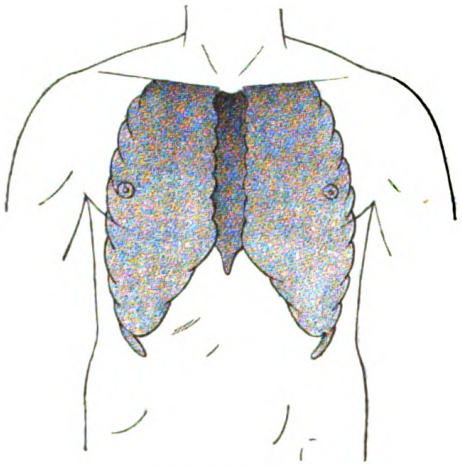

Kopfregister.

Fig. 12.

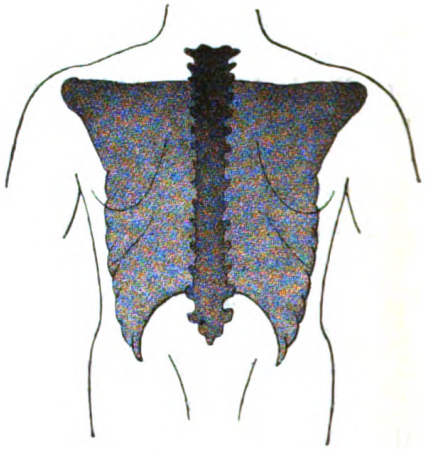

Brustregister.

beinen bis zu den Hüftknochen hinab. Oberhalb der Schlüsselbeine geht dann die Vibrationszone in die des Halses (Hopmann) über.

Bei dem Mittelregister ist die Resonanz noch im oberen Brustkorb, auch hier fühlt man unter dem Manubrium sterni einen starken Vibrationsbe-

Generated on 2019-10-24 13:05 GMT / http://hdl.handle.net/2027/uc1.b3252760
Public Domain in the United States, Google-digitized / http://www.hathitrust.org/access_use#pd-us-google
Digitized by Google
Original from UNIVERSITY OF CALIFORNIA

zirk, außerdem beiderseits ober- und unterhalb der Schlüsselbeine (Fig. 10 u. 13). Bei der Kopfstimme ist der Vibrationsbezirk am Thorax ein kleiner und die Intensität ist eine geringe (Fig. 11 u. 14).

Und nun muß ich, auf die Vibrationen am Schädel wieder zurückkommend, einige Bemerkungen einschalten, die sich mit den Beziehungen der Registerfrage zu den gefundenen Vibrationen beschäftigen. Ich stehe da in einem Widerspruch mit Kollegen Dr. Zimmermann, der von den Übergangstönen (vom Brust- zum Mittelregister) am Schädel eine mit steigender Tonhöhe immer deutlicher zutage tretende Einengung des Vibrationsbezirkes mit entsprechender Intensitätsabnahme der Vibrationen konstatiert hat. Bezüglich

Fig. 13.

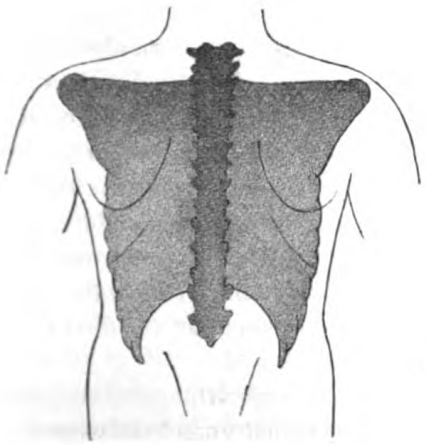

Mittelregister.

Fig. 14.

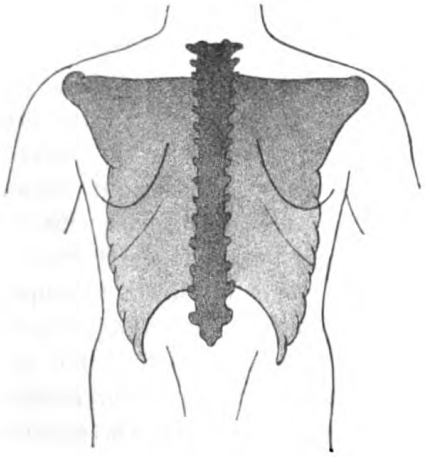

Kopfregister.

des Falsetts — um das gleich mitzubesprechen — konnte er „im unteren Abschnitt derselben, besonders auf i und u, noch deutliche, wenn auch schwache Vibrationen wahrnehmen. Nur bei a war in vielen Fällen nichts zu fühlen. Bei den hohen Kopftönen, sagt Zimmermann weiter, verschwinden die Vibrationen bei allen Vokalen vollständig. Etwas ähnliches ergibt sich, wenn wir die Untersuchungen auf das sogenannte Strohbaßregister ausdehnen. Auch nehmen die Vibrationen mehr und mehr an Intensität ab bis zum fast völligen Verschwinden bei den tiefsten Tönen."

Meine diesbezüglichen Untersuchungen und Beobachtungen divergieren in diesem Punkte mit denen Zimmermanns.

Ich fand im Gegenteil, daß im Mittelregister die Größe des Vibrationsbezirkes am Schädel zunimmt, und daß, wenn man noch höher mit der Stimme hinaufgeht (Kopfregister), auch da keine Einengung des Vibrationsgebietes zu konstatieren ist, sondern eher eine Vergrößerung. Mehr aber noch als letztere

Generated on 2019-10-24 13:05 GMT / http://hdl.handle.net/2027/uc1.b3252760
Public Domain in the United States, Google-digitized / http://www.hathitrust.org/access_use#pd-us-google
Digitized by Google
Original from UNIVERSITY OF CALIFORNIA

in Augenschein tritt, fühlen wir eine Intensitätszunahme der Vibrationen. Leider haben wir für derartige Untersuchungen derzeit noch kein Maß und können daher nur eine relativ bedeutende Intensitätszunahme der Vibrationen am Schädeldach beim Singen von Tönen im Mittel- und insbesondere im Kopfregister konstatieren.

Ich knüpfe nun wieder an das Vorhergesagte an. In demselben Maße, in dem die Vibrationen am Schädel zunehmen, nehmen sie am Thorax — es gilt dies ebenso für die Brust wie für den Rücken — ab.

Hervorgehoben sei hierbei die Beobachtung, daß auf der rechten Seite des Thorax die Vibrationen meist stärker sind als auf der linken Seite, was wohl auf die größere Weite und auf den geraden Abgang des rechten Hauptbronchus zurückzuführen ist.

Sowohl die Physiologie als auch die Gesangspädagogik fordern aber immer, sofern es sich um wirklichen Kunstgesang handelt, als Endziel aller Stimmbildung die Vermischung des Brusttones mit dem Kopfton zu einem „Einregister". Das Kopfregister muß einerseits möglichst weit herunterreichen, andrerseits müssen die Kopftöne in der Brust mitbasiert sein. So werden die Register förmlich vereinigt, das eine in das andere übergeführt und derart jenes Brückchen (il ponticelli) gebildet, von dem die alten Italiener wohl mit Recht behaupten: „Wer das Brückchen (il ponticelli) zu schlagen versteht, ist als Sänger geborgen, wer es nicht versteht, für die Sängerkarriere verloren."

Die Widersprüche der gefundenen Resultate bezüglich der Schädelvibrationen (die Zimmermann und ich fanden) möchte ich zum Teil wenigstens in der leidigen Nomenklatur sehen; aber gerade hier ist, wie ich glaube — es läßt sich nicht mit Sicherheit sagen, ob von physiologischer oder von gesangspädagogischer Seite die Begriffe: „Brust- und Kopfstimme" geprägt wurden —, die Bezeichnung eine treffende. Ich selbst habe in früheren Arbeiten gezeigt, wie groß die Mißverständnisse sind, welche unsere noch immer nicht einheitliche Nomenklatur in der Gesangspädagogik zur Folge hat; aber, wie schon erwähnt, wird man an diesen zwei Begriffen nicht rütteln können, weil in diesem Punkte der Terminologie eine natürliche Auffassung das Gute getroffen hat.[1])

Der Ton, der aus der Kehle tritt, ist mager, klang- und gehaltlos (Wallerstein) und nur durch die Ausnützung der Resonanz erhält er Klang, Farbe und Tragfähigkeit. Bei jedem Ton soll und muß der ganze große Reso-

[1]) Es soll nur nebenbei bemerkt werden, daß die Ausdrücke „Brust- und Kopfstimme" von Laien in falscher Deutung, weil ihnen die Stimme von dort herzukommen schien, als Entstehungsort derselben bezeichnet wurden.

Generated on 2019-10-24 13:05 GMT / http://hdl.handle.net/2027/uc1.b3252760
Public Domain in the United States, Google-digitized / http://www.hathitrust.org/access_use#pd-us-google
Digitized by Google
Original from UNIVERSITY OF CALIFORNIA

nator, welcher der Resonanzboden unseres Körpers ist, mittönen helfen — man könnte füglich sagen: Ein guter Ton geht durch den ganzen Körper —, aber bei jedem Ton herrschte bestimmte Resonanz mehr oder minder vor, und in diesem Sinne haben die Ausdrücke Brust- und Kopfstimme (wenn auch noch andere Faktoren dazu treten müssen, um die verschiedenen Register zu bilden, worüber ich weiter unten spreche) volle Geltung und hat hier die Wissenschaft (Physiologie) das in der Empirie der Kunst Gewonnene bestätigen helfen.

Ich sagte früher, daß die gefundenen, entgegengesetzten Resultate teilweise in der leidigen Nomenklatur liegen, und will das näher zu erklären versuchen: Die Ausdrücke Falsett, Fistel- und Kopfstimme werden als Synonyma gebraucht.

In dem Worte respektive Begriff Falsett liegt ja schon das Unrichtige der Stimmbildung. Das Falsett (Falsetto — die falsche Stimme — des Italieners) ist etwas für den Mann Unnatürliches und kann auch nur in äußerst seltenen Fällen beim Gesang verwendet werden, so z. B. in Gounods „Faust", wo der Tenor das C̄ („Sei mir gegrüßt, du heilige Stätte") mit Falsett bringen kann. Sonst aber wird es wegen seiner gehalt- und klanglosen Wirkung gemieden. Dieses Falsett zeigt nun in der Tat keinerlei oder nur ganz unbedeutende Vibrationen am Schädel, auch sonst sind nirgends Vibrationserscheinungen beim Erklingenlassen desselben zu konstatieren. Aus dieser Tatsache erhellt wohl schon zur Genüge, daß diese Art der Stimmbildung — Register sollte man es auf keinen Fall nennen — für einen kunstgerechten Gesang gar nicht in Betracht kommt, abgesehen von der früher erwähnten unnatürlichen Wirkung, „trägt" es ja nicht, weil bei seiner Bildung fast jegliche Resonanz fehlt, und es wird auch von dem wirklich geschulten Sänger bis auf ganz seltene, indizierte Fälle (z. B. die oben bezeichnete Stelle oder bestimmte Stellen des Tenorbuffo: der Mime in Wagners „Rheingold" und „Siegfried" etc., wo eine kindlich-komische Wirkung erzielt werden soll) nicht gebraucht. Wenn die Untersuchungen Zimmermanns — und dies scheint mir der Fall zu sein — sich auf dieses Falsett beziehen, so stimme auch ich mit ihm überein, daß keinerlei oder nur ganz geringe Vibrationen auftreten. Meine Untersuchungen beziehen sich aber auf die Kopfstimme des Kunstsängers — auch er kann natürlich ein Falsett (im obigen Sinne) singen, das aber keinen Wert hat — und die zeigt immer Vibrationen, sowohl am Thorax wie insbesonders am Schädel.

In der richtigen Bildung von Kopftönen liegt ja ein Teil des Geheimnisses schöner Stimmen — diese Töne müssen aber neben ihrer Mitbasierung in der Brust so „geführt" sein, daß bei ihrem Erklingen am Schädeldach deutliche Vibrationen stets wahrzunehmen sind. Ich wenigstens habe in allen Fällen — besonders deutlich tritt das bei hohen, hellen Baritonen und Tenören zutage — die früher beschriebenen Vibrationen bei der Produzierung der Kopf-

Digitized by Google
Original from UNIVERSITY OF CALIFORNIA
Generated on 2019-10-24 13:05 GMT / http://hdl.handle.net/2027/uc1.b3252760
Public Domain in the United States, Google-digitized / http://www.hathitrust.org/access_use#pd-us-google

stimme geschulter Sänger stets konstatieren können. Schließlich möchte ich auch Katzensteins diesbezügliche Anschauungen wiedergeben[1]), der gefunden hat, daß bei der Fistelstimme (Kopfstimme) die Kopfknochen stark vibrieren, hingegen der Thorax nur wenig resoniert.

Wenn wir den Begriff „Resonanz" festhalten und darunter das tonverstärkende Mitschwingen des in einem Resonator enthaltenen abgegrenzten Luftraumes verstehen, wird es uns auch klar, wieso es zu diesen Vibrationen kommt. In einer Arbeit „Über die Resonanz der Mundhöhle und der Nasenräume" hat Gießwein in ganz ausgezeichneter Weise diese Frage für die Schädel-Vibrationsbezirke erledigt. Für die sonderbaren Vibrationsbezirke der Schädelkonvexität, sagt er, werden vermutlich ähnliche Verhältnisse zu berücksichtigen sein, wie sie Frey[2]) in seinen Versuchen über die Fortpflanzung des Schalles im Knochengewebe mittelst eines verfeinerten Otomikrophons gefunden hat. Ließ dieser Autor nämlich von der Pyramide der einen Seite eines Schädels oder vom Hinterhaupte Schallwellen durch eine direkt aufgesetzte Stimmgabel ausgehen, so verbreiteten sie sich wohl im ganzen Schädel, wurden aber vorzugsweise nach den symmetrischen Punkten der anderen Schädelhälfte geleitet und versetzten also die diametral gegenüberliegenden Stellen des Schädels in lebhafte Vibrationen. Bestätigt wurden diese Versuche durch Iwanoff. Es liegt die Vermutung nahe, daß wir es ebenso bei den Hopmannschen Vibrationsbezirken mit einer Summation von Schallschwingungen zu tun haben, die, von den Wandungen des Ansatzrohres ausgehend, durch Weichteile und Knochen fortgeleitet, auf der Konvexität des Schädels zusammentreffen und hier Bezirke von Vibrationen hervorrufen. Was hier von den Schädelvibrationsbezirken gesagt ist, gilt selbstredend auch für die von mir konstatierten Vibrationsbezirke am Thorax. Sie hängen, wie die am Schädel konstatierten, von der physiologischen Beschaffenheit der Knochen und der Weichteile ab und zeigen bei verschiedenen Individuen verschiedene Intensität und Ausdehnung. Immerhin finden wir bei kunstgeübten Sängern — und auf diese beziehen sich ja zum größten Teile meine Untersuchungen — fast immer die oben beschriebenen Verhältnisse. Kleine Differenzen, die gelegentlich beobachtet werden, spielen da keine große Rolle und kommt es vielmehr auf die Schlußfolgerungen, welche aus diesen Versuchen hervorgehen, an.

Die Feststellung dieser Tatsachen erscheint mir insbesondere dadurch wichtig, weil sie uns für das Verständnis einer der wichtigsten Fragen der Gesangsphysiologie und Gesangspädagogik für die Registerfrage einige neue

[1]) Beiträge zur Anatomie, Physiologie, Pathologie und Therapie des Ohres, der Nase und des Halses, Bd. IV, H. 3 u. 4, 1911.

[2]) Hugo Frey, Experimentelle Studien über die Schalleitung im Schädel. (Zeitschrift für Psychologie und Physiologie der Sinnesorgane, 1902, Bd. 28), sowie: Weitere Untersuchungen über die Schalleitung im Schädel (ebenda 1903, Bd. 33).

Generated on 2019-10-24 13:05 GMT / http://hdl.handle.net/2027/uc1.b3252760
Public Domain in the United States, Google-digitized / http://www.hathitrust.org/access_use#pd-us-google
Digitized by Google
Original from UNIVERSITY OF CALIFORNIA

Aufklärungen gibt. Wenn auch, wie Gutzmann sagt (ich entnehme diese Bemerkung einer Notiz der „Stimme", H. 8, 1911, pag. 242), die Resonanz des Kopfes vielfach falsch aufgefaßt und noch öfter viel zu hoch eingeschätzt wird, so müssen wir doch bei der Beurteilung der Registerfrage die Frage der bei der Stimmbildung auftretenden und stets zu konstatierenden Vibrationen (Resonanz) als wichtigen Faktor mit in die erste Reihe stellen und müssen in Ergänzung der von Manuel Garcia gegebenen Definitionen des Begriffes „Register" sagen: Unter Register verstehen wir eine Reihe von Tönen, die durch denselben Schwingungsmechanismus der Stimmlippen, durch dieselbe Stellung der Stimmlippen, durch eine bestimmte Kehlkopfstellung, durch entsprechende Quantität des Luftverbrauches und schließlich mit derselben Resonanz als teilweisen Erscheinung der Tonführung — dokumentiert durch die beim Singen am Schädel und am Thorax fast ausnahmslos in gleicher Weise auftretenden Vibrationen — gebildet werden. Alle demselben Register angehörigen Töne sind von einerlei Natur, da sie ja durch dasselbe mechanische Prinzip hervorgerufen werden, und unterscheiden sich von den Tönen des anderen Registers, sofern sie nicht in einem Teil ihres Gebietes einanderdecken, durch die oben erwähnten Kriterien ihrer verschiedenen mechanischen (physiologischen) Bildung.

Ein neues Instrument zur Tonsillektomie.

Von Dr. **L. J. D. Swarta** in Milwaukee.

Übersetzt von Dr. **Fritz Schlemmer.**

(Mit 1 Figur.)

Seit unter den amerikanischen Laryngologen die Tonsillektomie die Tonsillotomie größtenteils ersetzt hat und jetzt von den europäischen Spezialisten immer mehr und mehr geübt wird, wird es eine Methode, die imstande ist, jenes Verfahren zu vereinfachen, zur Genüge rechtfertigen, wenn ich unserer ohnehin bereits erschreckend großen Anzahl von Instrumenten noch eines hinzufüge, welches ich „automatisches Nahtinstrument" benannt habe. Nachstehend beschreibe ich dieses (s. Fig. 1).

Das Nahtinstrument zur Tonsillektomie gleicht dem Baue nach einer Schere, deren distale Enden zuerst rechtwinklig nach oben gebogen und dann im Sinne eines Halbkreises nach außen gekrümmt sind.

Das eine Scherenblatt hat eine schmale Spalte an seinem äußersten Ende, in der die Nadel gleitet und daselbst durch die Elastizität der beiden kleinen Branchen festgehalten wird. An dem Punkte, der mit „*A*" bezeichnet ist, be-

Digitized by Google
Original from UNIVERSITY OF CALIFORNIA
Generated on 2019-10-24 13:05 GMT / http://hdl.handle.net/2027/uc1.b3252760
Public Domain in the United States, Google-digitized / http://www.hathitrust.org/access_use#pd-us-google

findet sich eine kleine Öse, so daß die Seide leicht durch diese sowie durch das Nadelöhr durchgeführt werden kann.

Die andere Branche ist in ihrem distalen, gekrümmten Ende in einen äußeren und einen inneren Arm geteilt. Diese beiden Arme sind derartig konstruiert, daß die Elastizität beider Teile ein geringes Auseinanderweichen gestattet, wenn beim Schließen des Instrumentes die Nadel in diese Branche eintritt. Die Nadel nun hat ihrerseits einen zarten Widerhaken nahe ihrer Spitze, der sich an einem Vorsprung des inneren Armes verfängt und es verhindert, daß sie beim Öffnen des Instrumentes abermals aus dieser Branche herausgezogen werden kann.

Fig. 1.

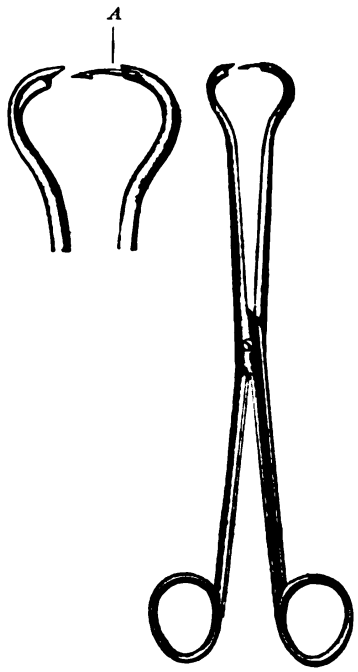

Nun ist die Nadel von der einen Branche in die andere übergegangen. Das Nähen der Tonsille ist nun äußerst leicht und rasch gemacht und der an an seinem freien Ende geknüpfte Faden kann nicht mehr aus der Tonsille schlüpfen.

Die Vorteile dieser Naht sind folgende:

1. Wir vermeiden die Tonsillenpinzette und haben so ein Instrument weniger im Munde, das unser Schauen behindert und in dem ohnehin kleinen Hohlraum nur Platz wegnimmt.

2. Der Pat. kann seinen Mund schließen und leicht Schleim und Blut expektorieren, ohne daß wir dabei unseren Halt an der Tonsille aufgeben müßten.

3. Die Naht ist ganz und gar sicher, wird weder durchschneiden noch herausgleiten, wie dies so oft bei der Pinzette vorkommt, namentlich dann, wenn die Tonsille leicht zerreißlich sein sollte.

4. Beide Tonsillen können zu Beginn der Operation durch die Naht fixiert werden, bevor noch eine Blutung das Operationsfeld undeutlich machen könnte, und dies ist namentlich dann von Vorteil, wenn der Eingriff unter allgemeiner Anästhesie vorgenommen wird, wobei die Blutung eine profusere ist. Bei dieser Gelegenheit würde nämlich ein Erbrechen oder eine Blutung das Entfernen der Pinzette nötig machen, wenn wir wegen des Abflusses der Flüssigkeiten aus dem Munde des Pat. es wünschen sollten, diesen aufzusetzen; anderenfalls müßten wir gestatten, daß Instrumente beim Munde herausbaumeln.

5. Die Leichtigkeit, mit der die Schlinge über unsere Anheftung geführt werden kann.

Generated on 2019-10-24 13:05 GMT / http://hdl.handle.net/2027/uc1.b3252760
Public Domain in the United States, Google-digitized / http://www.hathitrust.org/access_use#pd-us-google
Digitized by Google
Original from UNIVERSITY OF CALIFORNIA

6. Die entschiedene Bequemlichkeit für den Pat.

7. Wir können einen Zug an der Tonsille ausüben, indem wir ein Gewicht an der Seide fixieren, und haben so beide Hände frei.

8. Die Einfachheit der Konstruktion.

Das Instrument, das zur Naht der vorderen und hinteren Schleimhautfalte benutzt wird, vorausgesetzt, daß der Tonsillektomie eine Blutung folgen sollte, ist nach dem gleichen Plan hergestellt. Hier sind die Branchen an ihrem distalen Ende nicht rechtwinklig gebogen, sondern liegen in derselben Ebene wie das Handstück.

Die Spitzen der Branchen sind scharf, so daß die Wundränder leicht an jeder beliebigen Stelle vereinigt werden können.

Bezüglich des Knüpfens der Naht nach durchgezogener Seide durch die Wundränder besteht keinerlei Schwierigkeit: man kann entweder einen einfachen Knoten und dann einen chirurgischen Knoten anwenden oder bloß den chirurgischen. Ich bediene mich dieses Instrumentes auch zur Naht der Uvula sowie zur Verankerung derselben an einem Zahne, wodurch verhindert wird, daß die Uvula gelegentlich der Tonsillektomie nicht mit der Tonsille abgeschnürt wird. In gleicher Weise benutze ich das Nahtinstrument, um einen Faden durch das Zäpfchen zu ziehen, wenn ich beabsichtige, ein Stück einer übergroßen Uvula zu rezieren, oder um die Teile einer Uvula nach einer Keilexcision zusammenzunähen.

Die Instrumente werden von der Firma Reiner in Wien sehr schön hergestellt.

Vereinsberichte.

III. internationaler Laryngo-Rhinologenkongreß zu Berlin.

30. August bis 2. September 1911.

(Fortsetzung und Schluß.)

IV. Tag.

IV. Referat. *a)* Jacques (Nancy): **Sitz, Insertion und Behandlung der sogenannten fibrösen Nasenrachenpolypen.**

Die fibrösen Tumoren des Jünglingsalters, bekannt unter dem Namen der Nasenrachenpolypen, haben ihren Ursprung gewöhnlich am hintersten Teil des Nasendaches und nicht am Dach des Cavum; sie inserieren in erster Linie an der Vorderfläche des Keilbeinkörpers und nicht in dem fibrösen Gewebe am Hinterhauptsbein: sie breiten sich frühzeitig in die Adnexe der Nase und speziell in die Keilbeinhöhle aus, bevor sie in den Epipharynx sich ausbreiten. Die Entfernung der Tumoren per vias naturales hat, wo sie möglich ist, ihre Prognose erheblich verbessert, und es ist den beharrlichen Bemühungen der Spezialisten zu danken, daß man diesen Erfolg erreicht hat.

Digitized by Google
Original from UNIVERSITY OF CALIFORNIA
Generated on 2019-10-24 13:05 GMT / http://hdl.handle.net/2027/uc1.b3252760
Public Domain in the United States, Google-digitized / http://www.hathitrust.org/access_use#pd-us-google

b) Hellat (Petersburg): Die Nasenrachenpolypen nehmen trotz ihrer Seltenheit eine eigentümliche Stellung unter den Fibromen ein wegen ihrer Gutartigkeit im pathologisch-anatomischen Sinne und der Bösartigkeit bezüglich des Endeffektes und vieler Begleiterscheinungen infolge der Enge ihres Entwicklungsortes. Was die Behandlung dieser Geschwülste anlangt, so kommt zweifellos eine Selbstinvolution vor, doch kann man im allgemeinen nicht darauf rechnen, noch sich auf eine nichtoperative Therapie verlassen. Die beliebteste der chirurgischen Behandlungsmethoden ist die Elektrolyse, weniger die Galvanokaustik, die aber beide viel Geduld und Ausdauer verlangen. Bei den rein chirurgischen Operationsmethoden kommen zahlreiche Variationen vor, die sich auf die Grundtypen des nasalen, oralen und facialen Weges reduzieren lassen, und jede dieser Methoden hat 10·3% Todesfälle und 29·1% Mißerfolge zu verzeichnen. Referent selbst hält für die beste Methode die, welche die präformierte Öffnung der Mundrachenhöhle benutzt, und ist dafür, die Operation eventuell in mehreren Etappen auszuführen. Was die Anästhesie anlangt, so sind Chloroform- und Äthernarkosen mißlich, und es ist am besten, wenn man mit Lokalanästhesie auskommt; für die Zukunft scheint die Hedonalnarkose, bei der die störende Maske fortfällt, Hoffnung auf große Vorteile zu erwecken.

Denker (Halle): **Zur Behandlung der typischen fibrösen Nasenrachenpolypen.**

Denker empfiehlt in den Fällen, wo elektrolytische Behandlung, endonasale Eingriffe oder per vias naturales durch den Mund ausgeführte Eingriffe nicht zum Ziele führen, die von ihm angegebene Methode der Operation maligner Nasentumoren auch für die Exstirpation der typischen Nasenrachenfibrome zu verwenden. Er hat ebenso wie Hansberg, Killian und Kümmel mit dieser Methode sehr gute Erfahrungen gemacht. (Der Vortrag wird in der Zeitschrift für Ohrenheilkunde veröffentlicht.)

Ferreri (Rom): **Über die Pathogenese der Nasenrachenfibrome.**

Ferreri geht erst auf die alten Theorien ein und kommt dann zu einer neuen, die er aus seinem klinischen Material gewonnen hat und die darin besteht, daß die Nasenrachenfibrome aus Entwicklungsstörungen der Rachendachhypophyse oder des Canalis craniopharyngeus ihren Anfang nehmen. Darauf demonstriert er einige Bilder, die diese Theorie beweisen sollen.

Kanellis (Smyrne): **Betrachtungen über einige Fälle von Nasenrachenfibrom.**

Verfasser berichtet über 3 Fälle von Nasenrachenfibromen, die er in 7 Jahren beobachtet hat. Alle drei Fälle konnten als geheilt entlassen werden: bei dem dritten war wegen der Größe des Tumors, der bis in die Kieferhöhle hineingewachsen war, eine temporäre Kieferresektion notwendig, während in den beiden ersten Fällen sich die Operation von der Nasen- respektive Mundhöhle ausführen ließ. Nach den Erfahrungen mit diesen drei Fällen kann sich Verfasser nicht mit der Ansicht einverstanden erklären, daß die Nasenrachenpolypen sich ausschließlich auf dem fibrösen Gewebe der Rachendachhypophyse inserieren, da der Stiel des Tumors im ersten Falle am oberen inneren Winkel der Choane befestigt war und noch 1 *cm* breit auf das Septum übergriff; im zweiten Falle saß er etwas höher und erstreckte sich noch auf das Keilbein und im dritten Falle bildete fast ausschließlich das Keilbein die Insertionsbasis. Was die Behandlung anlangt, so ist Verfasser der Ansicht, daß der moderne Rhinologe die Operation auf den natürlichen Wegen ausführen müsse.

Digitized by Google
Original from UNIVERSITY OF CALIFORNIA
Generated on 2019-10-24 13:05 GMT / http://hdl.handle.net/2027/uc1.b3252760
Public Domain in the United States, Google-digitized / http://www.hathitrust.org/access_use#pd-us-google

Wassermann (Meran): **Endonasale Asthmatherapie.**

Verfasser spricht von einer endonasalen Therapie des Asthma, die er seit 10 Jahren anwendet und den übrigen endonasalen Behandlungsmethoden überlegen gefunden hat. Die bisher übliche endonasale Asthmatherapie besteht in der Anwendung des Sprays und in der chirurgischen Beseitigung aller pathologischen Prozesse in der Nasenhöhle und zeigt häufig Mißerfolge oder Rezidive. Verfasser beschränkt sich nur auf die allernotwendigsten Operationen und legt den Pat. in jede Nasenhöhle einen 3 *cm* langen, mit irgend einem Lokalanästheticum getränkten — Verfasser benutzt 1—2%ige Lösungen von Eucain, Eumydrin, Cocain oder Alypin — Wattetampon, der 15 Minuten liegen bleibt und wiederholt diese Tamponade erst täglich, dann jeden zweiten Tag usw., bis er schließlich ganz aufhört. Verfasser sah von dieser Therapie sehr gute Erfolge und bittet, sie nachzuprüfen.

Polyak (Budapest): **Die intralaryngeale Radiumbehandlung der Kehlkopfpapillome** ersetzt vollkommen die operative Behandlung. Polyak hat zwar Rezidive auch nach dieser Behandlungsweise gesehen, dieselben schwanden aber nach nochmaliger Anwendung des Mittels.

Diskussion.

Killian (Freiburg) hat diese Behandlung auch in einem Falle versucht, hält sie aber für unzuverlässig, da die Angaben der Stärke des Radiums meist nicht richtig sind. In seinem Falle betrug diese nur die Hälfte und es trat ein Rezidiv auf, das nach Röntgenbestrahlung wieder zurückging. Diese empfiehlt er.

Ferreri (Rom): **Die Plastik nach Laryngostomie.**

Verfasser bespricht die Vorteile der Laryngostomie unter der Bedingung, daß sie mit Vorsicht ausgeführt wird. Für später, wenn sich der Pat. wieder daran gewöhnt hat, auf natürlichem Wege zu atmen, empfiehlt er eine Plastik, mit der er bei allen 11 Fällen, die er damit behandelte, gute funktionelle Resultate erzielt hat.

Moskowitz (Budapest) spricht **über die rationelle Behandlung der Nasenrachenkatarrhe,** ein Leiden, das in der Praxis der Rhinolaryngologen so häufig sei, daß seine rechtzeitige Behandlung äußerst wichtig erscheine. Die Pinselungen des Rachens wurden und werden meist nur aufs Geratewohl und nicht auf Grund einer rationellen Indikation ausgeführt, wobei sich dann natürlich oft kein Erfolg zeigte, so daß die chronisch-katarrhalischen Affektionen der oberen Luftwege zu den unheilbaren Leiden gerechnet wurden. Es kommt hier aber viel auf richtige Behandlung an, und es ist eine zweifellose Tatsache, daß durch fachkundige Behandlung der Rhinopharyngitis eine ganze Reihe konsekutiver Erkrankungen vermieden werden kann, nur darf der Arzt sich nicht durch die subjektiven, oft falsch lokalisierten Beschwerden des Pat. zu sehr in seinem therapeutischen Handeln beeinflussen lassen. Verfasser behandelt seit 4 Jahren Nasenrachenkatarrhe in der Weise, daß er statt der Rachenpinselungen Einspritzungen von 3 cm^3 einer 3—5%igen Menthol-Paraffinlösung durch den Rachen in die Nase ausführt, und zwar mit einer gewöhnlichen Rekord-Larynxspritze. Die dann aus den Nasenlöchern wieder ausfließende Lösung gestattet, je nachdem sie im Strahl oder tropfenweise zutage tritt, einen Rückschluß auf den Grad der katarrhalischen Affektion. Die Einspritzung durch den Rachen und nicht durch die Nase hat den Vorteil, daß das Medikament nicht in die Tubenöffnungen eindringen kann. Die Besserung der sub-

Digitized by Google
Original from UNIVERSITY OF CALIFORNIA
Generated on 2019-10-24 13:05 GMT / http://hdl.handle.net/2027/uc1.b3252760
Public Domain in the United States, Google-digitized / http://www.hathitrust.org/access_use#pd-us-google

jektiven Beschwerden des Pat. sowie der objektiven katarrhalischen Erscheinung durch diese Injektionen ist ganz frappant, so daß es Verfasser zur Nachahmung empfiehlt.

Guttmann (Prag): **Beitrag zur Ätiologie und Therapie der chronischen Pharyngitis.**

Guttmann untersuchte, veranlaßt durch an sich selbst gemachte Beobachtungen über Koinzidenz von Hals- und Magenbeschwerden, den Magensaft nach der Robinschen Methode in 231 Fällen von Pharyngitis und fand bei 179 Hyperacidität, bei 38 Hypacidität und nur bei 14 normale Acidität. Die Pat. klagten über Magenbeschwerden nur in 70 Fällen, die Halsbeschwerden bestanden meist in Brennen, Kratzen und Austrocknen. Mit der medikamentösen Regelung der Magenacidität schwanden auch die Halsbeschwerden, und zwar in 137 später wieder kontrollierten Fällen 133mal. Diese Erfolge erklären auch die Wirkung alkalischer Mineralwässer bei Rachenkatarrhen, indem es sich in solchen Fällen wohl meist um Hyperacidität handelt. Verfasser ist daher der Ansicht, daß die chronischen Pharyngealbeschwerden nur in seltenen Fällen von pathologischen Veränderungen der Schleimhaut des Rachens herrühren.

Trétrôp (Antwerpen): 1. **Nervöse Kehlkopfbeschwerden und Lungenphthise.**

Verfasser berichtet über funktionelle Störungen der Larynxinnervation bei Lungentuberkulose, die er auf eine toxische Parese der motorischen Larynxnerven zurückführt. Sie kommen oft ganz im Anfang der Lungentuberkulose vor, auch hat Verfasser sie bei einer Influenzaepidemie beobachtet. Die Behandlung hat die kausalen Momente zu berücksichtigen und besteht sonst in Schweigen und Inhalationen, warmen Bädern, Injektionen von Menthol etc.

2. **Behandlung der Rachen- und Kehlkopfgeschwülste durch Zink-Ion.**

Verfasser hat in 6 Fällen von malignen Tumoren des Pharynx und Larynx eine Besserung oder wenigstens Stillstand durch Anwendung des Zink-Ions erzielt, indem er die aktive positive Zinkelektrode an dem Tumor, die andere, indifferente negative Elektrode an einer beliebigen Stelle, zum Beispiel am Rücken applizierte. Auch nach Thyreotomie und Abtragung maligner Larynxtumoren empfiehlt Verfasser die Verwendung des Zink-Ions an Stelle der Galvanokaustik.

Wiszwianski (Berlin) berichtet über **die Bedeutung der Nervenmassage in der Rhinolaryngologie,** eine Behandlungsmethode, die für die funktionellen Erkrankungen, speziell Neurasthenie und Hysterie, in Frage kommt. Cornelius fand nämlich, daß jeder peripher nervöse Schmerz einen ganz bestimmten sensiblen Nervenpunkt zur Ursache hat, der auf einen normalen Reiz mit einer hierzu in keinem Verhältnis stehenden Stärke reagiert und der sich durch Abtasten des erkrankten Gliedes mit einer für normales Gewebe schmerzlos bleibenden Kraft auffinden läßt. Häufen sich nun die Reize, die solche Nervenpunkte treffen, wie dies bei seelischen Erregungen, körperlichen Anstrengungen, Intoxikationen oder Infektionen etc. der Fall ist, so tritt eine dauernde Erregung ein, die sich bis zu den komplizierten Symptomenkomplexen der Neurasthenie und Hysterie steigern kann. Das charakteristische Wechselspiel aller dieser nervösen Erscheinungen erklärt sich durch den Zusammenhang aller Nervenpunkte, wodurch sich die Erregung einer Stelle auf andere übertragen kann. Die Nervenpunktmassage bezweckt nun eine Beruhigung jener erregten Nervenpunkte durch reibende Druckbewegung und der

Generated on 2019-10-24 13:05 GMT / http://hdl.handle.net/2027/uc1.b3252760
Public Domain in the United States, Google-digitized / http://www.hathitrust.org/access_use#pd-us-google
Digitized by Google
Original from UNIVERSITY OF CALIFORNIA

Verlauf einer Massagekur, deren Dauer durchschnittlich auf 30—40 Sitzungen sich beläuft, geht für gewöhnlich so vor sich, daß nach einer ursprünglichen Besserung Rückschläge, sogenannte Reaktionen, erfolgen, bis allmählich die Heilung eintritt. Auf laryngorhinologischem Gebiete sind besonders nervöser Schnupfen und Husten, nervöse Zuckungen der Gesichtsmuskulatur und nervöse Schluck- und Schlingbeschwerden sowie die nasalen Reflexneurosen, ferner Rheumatismus der Kehlkopfmuskulatur und Arthritis cricoarythaenoidea, schließlich der Globus hystericus, das sogenannte Leerschlucken und die Aphonia hysterica dankbare Angriffsobjekte für die Nervenmassage. Bei der Coryza nervosa ist der Sitz der Nervenpunkte ein ganz verschiedener, sie können über das ganze Gesicht, Brust, Kopf und Rücken verteilt sein, wie es Verfasser in einem Falle gesehen hat. Beim nervösen Husten sitzen sie im Gesicht, bisweilen zu beiden Seiten des Kehlkopfes, vor allem in der Fossa jugularis, aber auch in den verschiedenen Interkostalräumen. Auch hier erwähnt Verfasser einen mit Erfolg behandelten Fall. Verfasser hält es daher für durchaus wünschenswert, daß sich auch die Rhinolaryngologen mit der Technik der Nervenmassage vertraut machen, wozu die vom Ministerium kreierte Poliklinik für Nervenmassage gute Gelegenheit biete.

Horsford (London) demonstriert einen **Apparat, um die Epiglottis bei Kehlkopfoperationen zu fixieren.**

Kopilow (Sebastopol): **Neue Inhalationsmethode — Wechseltemperatur — Inhalationen.**

Kopilow erzielte eine tonisierende Wirkung auf die Schleimhaut durch Gymnastik der Gefäße, indem er durch steten Temperaturwechsel der zu inhalierenden Medikamente die Blut- und Lymphgefäße zu Verengerung und Dilatation zwang.

Zielinsky (Berlin): **Die Bekämpfung der Nasenstenose durch Oberkieferdehnung vom Munde aus.**

Zielinsky bespricht die Methode der unblutigen Oberkieferdehnung vom Munde, mit der er die auf dem Boden eines zu schmalen Gaumens entstandene Nasenstenose behandelt.

Baumgarten (Budapest): **Die durch nasale Operationen geheilten und gebesserten Sehstörungen.**

Es wurden nicht nur solche Fälle behandelt, bei welchen in der Nase Nebenhöhleneiterungen vorhanden waren, oder größere Veränderungen wie Knochenblasen, sondern auf Verlangen des Augenarztes auch solche, bei denen kaum merkliche Veränderungen vorhanden waren. Bei diesen wurden Resektionen der mittleren Muschel und Eröffnungen des Sinus sphenoidalis gemacht. In einigen Fällen wurde totale Blindheit geheilt, ebenso Fälle von Neuritis retrobulbaris, Papillitis acuta und chronica, Neuritis und beginnende Dekoloration der Papille.

Max Rosenberg.

Oto-rhino-laryngologische Gesellschaft in Rumänien.

Sitzung vom 1. November 1911.

Die Gesellschaft wählte für das Jahr 1911/12 zum Vorsitzenden Herrn Dr. Orescu; als Schriftführer wurde Herr Dr. Mayersohn wiedergewählt.

1. Costiniu demonstriert eine Pat., die mit einem **Epitheliom des Rhinopharynx** behaftet ist.

Digitized by Google
Original from UNIVERSITY OF CALIFORNIA
Generated on 2019-10-24 13:06 GMT / http://hdl.handle.net/2027/uc1.b3252760
Public Domain in the United States, Google-digitized / http://www.hathitrust.org/access_use#pd-us-google

Die 36jährige Pat., die stets gesund war, leidet seit 4 Monaten an Nasenobstruktion. Bei der Rhinoscopia posterior wird an der hinteren Wand des Epipharynx ein Tumor sichtbar, dessen obere Grenzen weder sichtbar noch tastbar sind. Zögernd zwischen der Diagnose des nasopharyngealen Fibroms und des bösartigen Tumors wurde die histologische Untersuchung gemacht, bei welcher sich ein Epitheliom entpuppt hatte. Der Autor glaubt, daß dieser Fall angesichts des guten Allgemeinzustandes des Pat. operierbar ist.

Diskussion.

Felix meint, den Tumor, der unter der Mucosa liegt, leicht enukleieren zu können, indem man vorerst die Tracheotomie macht und den weichen Gaumen spaltet.

Orescu ist auch derselben Meinung, da eine andere Methode der Exstirpation aus kosmetischen Gründen zu verwerfen sei.

2. Mayersohn: **Syphilitisches Gummageschwür am Gaumen und Struma exophthalmica, geheilt mit Quecksilber und Jod, dargereicht zu gleicher Zeit.**

Vortragender stellt eine 46jährige Pat. vor, welche seit 6 Monaten an Halsrespektive Schlingbeschwerden, Nasenverstopfung und zeitweiser Entleerung der verschluckten Flüssigkeiten durch die Nase klagt. Die rechte Seite des Velum und des vorderen Gaumenbogens ist geschwollen; der Tumor reicht bis zur entsprechenden Choane und verstopft dieselbe. Als Antezedentien werden gelegentlich der vor 25 Jahren stattgefundenen Geburt auf ihrem ganzen Körper gesehene rötliche Flecken und auch am neugeborenen Kinde aufgetretene Ausschläge, die erst nach 2 Jahren heilten, angegeben. Vortragender behandelte die Pat. mit täglichen intramuskulären Injektionen mit 0·02 *mg* Hydrargyr. bijodat. rubr. und reichte zugleich 2—3 *g* Jodkali innerlich. Diese Behandlung resultierte nach 11 Tagen das Verschwinden der vorhandenen Schmerzen, der Nasenobstruktion; auch hat der Tumor in seiner Größe beträchtlich abgenommen. Besonders hervorzuheben ist, daß die seit 10 Jahren bestehende Struma auch vollständig verschwunden ist. Verfasser fragt nun, welcher Natur diese Struma war, welche, obzwar sie orangengroß war und sämtliche Symptome des Morbus Basedowi zeigte, unter gleichzeitiger Behandlung von Jod und Quecksilber gänzlich verschwunden ist.

Nachdem Vortragender in den letzten sechs Monaten einen ähnlichen Strumafall mit Erfolg durch innerliche Darreichung von 3 *g* Jodkali pro die behandelt hatte, glaubt er, daß auch im ersteren Falle das Jodkali das gewünschte Resultat gab.

Diskussion.

Felix bemerkt an einigen Stellen der Zunge der Pat. Leukoplasie und will dem Quecksilber + Jod den guten Erfolg zuerkennen.

Costiniu glaubt, daß einzig das Quecksilber imstande war, die Struma zum Verschwinden zu bringen.

Mayersohn will jetzt das Quecksilber bei der Pat., die über den Rückgang ihrer Struma recht glücklich ist, meiden und die Behandlung mit 3 *g* Jodkali fortsetzen.

3. Seligmann berichtet über einen 51jährigen Pat. mit einem **bösartigen Tumor des linken Stimmbandes**, den er im Juni 1911 in dieser Gesellschaft vorgestellt hatte und an dem vor 3 Monaten Dr. Hirsch in Wien eine

Generated on 2019-10-24 13:05 GMT / http://hdl.handle.net/2027/uc1.b3252760
Public Domain in the United States, Google-digitized / http://www.hathitrust.org/access_use#pd-us-google
Digitized by Google
Original from UNIVERSITY OF CALIFORNIA

linkseitige Laryngektomie mit Erfolg durchgeführt hat; Pat., der Schneider ist, geht seinem Berufe mit großem Eifer nach. Costiniu.

Sitzung vom 12. Dezember 1911.

Vorsitzender: Orescu.
Schriftführer: Mayersohn.

I. Costiniu stellt einen Kranken vor mit **Syphilisgumma am rechten Stimmbande.**

Der 41jährige Pat. wird am 27. IX. 1911 während einer Eisenbahnfahrt plötzlich heiser und fühlt nebstbei Schlingbeschwerden. Bei der Spiegeluntersuchung sieht man das rechte Taschen- und Stimmband beinahe völlig verdeckt von einem unbegrenzten ödematösen Tumor; rechter Aryknorpel wenig infiltriert. Die linke Larynxhälfte völlig intakt; keine regionäre Drüsenschwellung. Lues wird negiert. Lungenbefund negativ, Wassermann intensiv positiv. Cutis-Tuberkulininjektion wird entscheiden, ob auch Tuberkulose vorhanden ist; wenn dies der Fall ist, haben wir es mit einem syphilitisch-tuberkulösen Gumma zu tun; wenn nicht, wird Salvarsan intravenös injiziert werden.

Diskussion.

Seligmann glaubt, daß es sich hier wegen des gelatinösen Aussehens des Tumors um einen syphilitisch-tuberkulösen Tumor handelt.

II. Costiniu demonstriert einen Kranken mit **Lymphadenom des Rachenpharynx.**

Der 54jährige Pat. klagt über seit 2 Monaten bestehenden Husten, Röte im Halse und Heiserkeit, auch Schlingbeschwerden und schweres Atmen sind vorhanden. Hinter dem Velum sieht man deutlich einen Tumor, welcher sich auf den buccalen Teilen fortsetzt und dadurch das Velum in seiner normalen Beweglichkeit hindert. Pat. gibt an, im 19. Lebensjahre Lues akquiriert zu haben. Es wurde ein Stückchen vom Tumor exzidiert; die histologische Untersuchung (Babes) ergab: Diffuse Infiltration von embryonalem Gewebe mit lymphatischem Charakter auf feinmaschigem Netze; das Epithel ist intakt; mitunter sieht man in diesen Zellen zahlreiche zylindrische Drüsen mit Cilien. Es sind viele spindelförmige Zellen vorhanden. Konklusion: Ein Tumor von kleinzelligen, mononuclearen Zellen syphilitischer oder lymphatischer Natur (kein sicherer Charakter für Syphilis; Karzinom ist ausgeschlossen, wohl aber ist an lymphatischen Tumor zu denken). Wassermann und Bauer-Hecht negativ. Wir haben es hier also entweder mit einem syphilitischen Tumor oder mit einem Lymphadenom zu tun; möglicherweise wird eine Salvarsaninjektion uns bei der Diagnose Bescheid geben.

III. Costiniu stellt einen 45jährigen Mann mit **subglottischen Polypen** vor.

IV. Costiniu: **Langes Offenbleiben einer breit eröffneten Mastoiditis** bei einem 20jährigen Pat., bei dem die Anamnese wie folgt rekonstruiert werden kann: Vor 6 Jahren wurde der junge Mann von einer akuten Mastoiditis ohne Ohrenfluß befallen; Warzenfortsatz eröffnete sich spontan. Bald nachher nimmt das Hörvermögen ohne Ohrenschmerzen ab. Dasselbe Ohr begann vor 4 Jahren zu fließen, zugleich trat ober und hinter derselben Ohrmuschel ein fluktuierender Tumor auf; ein Dorfarzt eröffnete den Absceß und exkochleierte, ohne die typische Antrumeröffnung gemacht zu haben. Der Eiter fließt aber weiter aus dem Ohr und aus der Wunde. Pat. entschloß sich vor

Digitized by Google
Original from UNIVERSITY OF CALIFORNIA
Generated on 2019-10-24 13:05 GMT / http://hdl.handle.net/2027/uc1.b3252760
Public Domain in the United States, Google-digitized / http://www.hathitrust.org/access_use#pd-us-google

2 Jahren, sich in ein Hospital der Hauptstadt aufnehmen zu lassen; hier wurde die Wunde exkochleiert; das Antrum ist aber heute noch intakt. Pat. begab sich in diesem Zustande aufs Land, wo er bis heute verblieb.

Status praesens: In der Gegend des Antrum ist eine für den kleinen Finger leicht durchgängige Höhle vorhanden; diese kommuniziert mit einer anderen über dem Cavum tympani, in der Nähe des Atticum befindlichen Höhle. Das Mittelohr ist vernichtet, wie das Zeichen Lombards zeigt, nämlich: Während der Kranke eine Lektüre liest, wird kräftig Luft in den äußeren Gehörgang des kranken Ohres geblasen und Pat. liest ruhig weiter, ohne seine Stimme zu verändern, während derselbe bei obiger Prozedur und normalem Ohr mit veränderter Stimme liest. Autor glaubt nur durch regelrechte Radikaloperation dem Ohrenfluß ein Ende machen zu können.

Diskussion.

Orescu ist sehr erstaunt, daß trotz der vorhandenen großen Höhle bisher keine Komplikationen aufgetreten sind. Den chirurgischen Eingriff will er nicht als Ursache der ungünstigen Heilung ansehen, vielmehr ist die ungenügende Nachbehandlung die Ursache, da viele Kranke vom Lande das Hospital viel früher verlassen als notwendig wäre.

Seligmann empfiehlt, den großen Substanzverlust nach vollzogener Radikaloperation mit Paraffin zu bedecken.

V. Costiniu demonstriert eine 38jährige Frau mit **Gumma syph. nasi;** die Pat. kann seit $1^1/_2$ Jahren nicht genügend durch die Nase atmen. Naseneingänge derart verengt, daß man an Rhinosklerom denken könnte. Bei der Rhinoscopia anterior wird am Septum, welches in seinem vorderen Drittel perforiert ist, ein großes Gummageschwür entdeckt; die regionären Halsdrüsen sind geschwollen.

VI. Seligmann stellt einen 30jährigen Kranken vor mit **exulceriertem syphilitischen Gummageschwür an der Zungenwurzel.** Pat. leugnet Lues. An der rechten Seite der Zungenbasis im Bereiche der Papillae circumvallatae ist ein talergroßes, speckiges Geschwür sichtbar; Pat. hat eine Septumperforation; 2 *g* Jodkali pro die sind von gutem Erfolg.

VII. Seligmann referiert im Anschluß an 3 Fälle über die **Behandlung der Gaumenparalyse nach Diphtheritis.** Der erste Fall war bei einem 6jährigen Mädchen, bei dem das Näseln 5 Wochen nach überstandener Diphtherie auftrat, im zweiten Falle bei einer 24jährigen Frau, bei welcher seit 4 Monaten Rhinolalia bestand, und im dritten Falle bei einem 37jährigen Pat., wo die Symptome einer Paralyse des weichen Gaumens seit 10 Monaten bestanden. Vortragender erzielte bei allen 3 Pat. durch subcutane Injektionen mit starkem Antidiphtherieserum (Babes) vollständige und dauernde Heilung. Es wurden in den zwei ersten Fällen je zwei Injektionen in einem Zeitraum von 3 Tagen gemacht, während beim letzten Falle drei Injektionen binnen 5 Tagen nötig waren; 8 Tage nach der letzten Injektion trat die Heilung ein. Die Velumparalyse postdiphtherica wird durch Einwirkung der Diphtherietoxine auf die betreffenden peripherischen Nervenendigungen hervorgerufen.

Diskussion.

Mayersohn sah solche Paralysen ohne Seruminjektionen spontan heilen: auch sah er solche Fälle, wo die Paralyse nach einige Tage andauernden Halsschmerzen auftrat.

Generated on 2019-10-24 13:05 GMT / http://hdl.handle.net/2027/uc1.b3252760
Public Domain in the United States, Google-digitized / http://www.hathitrust.org/access_use#pd-us-google
Digitized by Google
Original from UNIVERSITY OF CALIFORNIA

Costiniu sah eine 47jährige und eine 27jährige Kranke; beide hatten einige Tage an Halsschmerzen gelitten. Einige Wochen später traten bei beiden plötzlich Symptome einer Velumparalyse auf. Bei der Untersuchung wurde der auf den Mandeln vorhandene Mucus analysiert, wobei man den Löfflerschen Bacillus fand; beide Fälle heilten durch Strychnininjektionen und Elektrizität.

Costantinescu sah ebenfalls ein 7jähriges Mädchen, das einen Monat nach überstandener Diphtheritis an einer Velumparalyse und interner Ophthalmoplegie erkrankt war. Beide Affektionen heilten nach zwei starken Seruminjektionen und zehn Faradisationen. Costiniu.

Referate.

I. Allgemeines.

Über die zentralen und peripherischen Verbindungen des Hypoglossus. Von Prof. Dr. G. Mingazzini. (Jahresber. d. oto-rhino-laryngologischen Klinik in Rom, Jahrg. VII.)

Anatomisch-histologische Arbeit über das einschlägige Thema. E. Rimini.

Die Hypertrophie des Sternocleidomastoideus und die Syndrome von Avellis bei Aneurysmen des Aortenbogens. Von Prof. A. Signorelli. (Jahresbericht d. oto-rhino-laryngologischen Klinik in Rom, Jahrg. V.)

Verfasser gibt an, daß nicht nur bei Tuberkulose, Schrumpfprozessen in der Lunge und bei anderen Lungenerkrankungen beiderseitige oder einseitige Hypertrophie des Sternocleidomastoideus besteht, sondern daß dieselbe auch bei Aneurysmen des Aortenbogens, die Rekurrenslähmung bedingen, sich entwickelt, und daß außerdem bei diesen pharyngeale und laryngeale Hemiplegie entsteht, die als Avellis-Symptom bekannt ist. Zur Bestätigung dieser Angabe werden 13 einschlägige Fälle mitgeteilt. E. Rimini.

Über Sklerom der oberen Luftwege. Von Prof. Dr. G. Garbini. (Jahresber. der oto-rhino-laryngologischen Klinik in Rom, Jahrg. VII.)

Mitteilung des Falles. Verfasser unterscheidet ein spezifisches, durch den Bacillus Frisch bedingtes Sklerom, bei welchem im Gewebe die Mikuliczschen Zellen und die Bacillen gefunden werden, und ein einfaches Sklerom, das die klinischen Merkmale des spezifischen darbietet, ohne durch einen spezifischen Bacillus bedingt zu sein. E. Rimini.

Über familiäre einseitige Lähmungen des Kehlkopfes, des weichen Gaumens und der Zunge (nukleären Ursprunges). Von Dr. G. Egidi. (Jahresbericht d. oto-rhino-laryngologischen Klinik in Rom, Jahrg. VI.)

Mitteilung von 4 einschlägigen, in einer und derselben Familie beobachteten Fälle. Reiche Literaturangabe. E. Rimini.

Über Foetor ex ore bei Kindern. Von Prof. T. Mancioli. (Jahresbericht d. oto-rhino-laryngologischen Klinik in Rom, Jahrg. VII.)

Mitteilung der verschiedenen Ursachen, die bei Kindern Foetor ex ore bedingen können (cariöse Zähne, Stomatitis, Ozaena, Stauung von Speiseresten

Digitized by Google
Original from UNIVERSITY OF CALIFORNIA
Generated on 2019-10-24 13:05 GMT / http://hdl.handle.net/2027/uc1.b3252760
Public Domain in the United States, Google-digitized / http://www.hathitrust.org/access_use#pd-us-google

in den Lakunen der Tonsillen, stauender Katarrh im Nasenrachenraum bei adenoiden Vegetationen). E. Rimini.

Über die larvierten Formen der Diphtheritis der oberen Luftwege. Von Professor A. Torretta. (Jahresbericht d. oto-rhino-laryngologischen Klinik in Rom, Jahrg. VII.)

Verfasser hat alle klinisch verdächtigen Fälle von Entzündung der oberen Luftwege, denen er in dem Zeitraum von 10 Jahren in den poliklinischen Ambulatorien unserer Spezialität von 2 Spitälern in Genua begegnete, untersucht. Die bakteriologische Technik der einschlägigen Versuche ist ausführlich mitgeteilt. Die Untersuchungen des Verfassers berücksichtigen Fälle, die weder durch ihren Verlauf noch durch ihre klinischen Merkmale als Diphtheritis imponierten und dagegen durch den bakteriologischen Befund als Diphtheritis anerkannt wurden. Zweitens wurden solche Fälle untersucht, welche die charakteristischen Merkmale der Diphtheritis darboten und bei denen die bakteriologische Untersuchung das Vorhandensein von Mikroorganismen, die von den Löfflerschen Bacillen verschieden waren, bestätigte. Reiche Literaturangabe.

E. Rimini.

Résultats critiques de l'examen bactériologique dans le croup. Par M. Collet (Lyon). (Annal. des malad. de l'oreille etc., 1911, 7. Livraison.)

Die Kulturen wurden von der äußeren und von der inneren Wand der Intubationsröhren und einmal von der Kanüle abgenommen. 26 Beobachtungen, bei denen sich der Löfflersche Bacillus im Pharynx nicht nachweisen ließ. Daraus darf man aber nicht auf Pseudocroup schließen, denn in vielen dieser Fälle war im Larynx der Dibacillus vorhanden. Fröschels.

Etwas über Diphtherie mit anderer Lokalisation als Nasen-, Schlund- und Respirationstractus. Von P. Schou. (Tidskrift for den norske Laegefoerening, 1911, Nr. 1.)

Verfasser meint, daß es zweifellos sei, daß eine Anzahl von Diphtheriefällen vorkomme, die nicht erkannt oder gar nicht behandelt werden, und man könne davon ausgehen, daß nach diesen Otitis media kämen. Diese seien dann selbstverständlich mit Diphtheriebacillen kompliziert. Er ist der Ansicht, daß es sich verlohnen könne, regelmäßige Untersuchungen in dieser Beziehung anzustellen. Denn wenn dies richtig sei, so sei es klar, daß diese Individuen in hohem Grade zur Ausbreitung der Diphtherie beitrügen. Wenn man bedenke, daß der Ausfluß in gewissen Fällen so stark sei, daß der Gehörgang beständig fließe, so könne man geneigt sein, diese Pat. für ebenso gefährlich zu halten wie die mit Nasendiphtherie. L. Mahler.

Acetonurie bei Diphtherie und akuten Halsentzündungen. Von Reiche (Hamburg). Münchener med. Wochenschr., 58. Jahrg., Nr. 41.)

Nach dem Vorgang von Harris untersuchte Reiche in den letzten $2^1/_4$ Jahren 3826 Halskranke, hiervon 3200 echte akute Diphtherien, auf das Vorkommen von Aceton im Harn, um aus dem Vorhandensein von Acetonurie

Digitized by Google
Original from UNIVERSITY OF CALIFORNIA
Generated on 2019-10-24 13:05 GMT / http://hdl.handle.net/2027/uc1.b3252760
Public Domain in the United States, Google-digitized / http://www.hathitrust.org/access_use#pd-us-google

eventuell diagnostische und vielleicht prognostische Schlüsse herzuleiten. Nach Harris besteht ein Parallelismus zwischen Schwere der Infektion einerseits und Stärke sowie Dauer der Acetonausscheidung andrerseits, zwischen ihr und der Fieberhöhe bestehen hingegen keinerlei Beziehungen, für die Differentialdiagnose gegen akute Anginen jedoch ist sie wertvoll, indem sie bei diesen weit weniger konstant gesehen wird. Demgegenüber kam Reiche zu dem Resultat, daß der Acetonurie jede Bedeutung in der Differentialdiagnose, die in der Regel zwischen den leichteren Formen der Diphtherie und den schwereren der übrigen Halsentzündungen gemacht wird, abzusprechen ist, wenn dieselbe auch im jugendlichen Alter (bis zum 15. Lebensjahr) bedeutend prävaliert, wie das bei Kindern auch im Verlauf anderer febriler Erkrankungen beobachtet wird. Wenn ferner auch mit dem Steigen der Körpertemperatur eine steigende Häufigkeit des Phänomens beobachtet wird, so macht Reiche dennoch auch hieraus keinerlei Rückschlüsse auf die Schwere der Erkrankung, da bekanntlich gerade bei der Diphtherie jede sichere Wechselbeziehung zwischen Körperwärme und Krankheitsschwere fehlt. Auch bei der Angina follicularis ließ sich eine Bevorzugung der jugendlichen Jahre und ein relativ häufiges Auftreten schon bei wenig gesteigerter Körperwärme erkennen, ohne daß dies zu sicheren Rückschlüssen bezüglich Diagnose oder gar Prognose berechtigte.

Reinhard.

Über die Behandlung von tuberkulösen Affektionen im oberen Teil des Respirationsorganes nach Pfannenstiels Methode. Von E. Stangenberg. (Hygiea, 1911, Nr. 2.)

Die Methode besteht darin, daß der Pat. JNa nimmt und Ozon inhaliert. Man geht davon aus, daß sich im Gewebe freies Jod nach der Formel $2\,NaJ + O_3 + H_2O = 2\,NaOH + O_2 + J_2$ bildet. Nach der Behandlung von 4 Fällen hatte die Methode nicht seinen Erwartungen entsprochen und er empfiehlt ein anderes Verfahren, wobei er NaJ ordiniert und H_2O_2 direkt auf die angegriffenen Partien appliziert. Er hält dieses Verfahren für viel besser und billiger.

L. Mahler.

Behandlung des Schleimhautlupus ad modum Pfannenstiel. Von Ove Strandberg. (Hospitalstidende, 1911, Nr. 45.)

Die Pfannenstielsche Methode bezweckt, therapeutischen Nutzen aus Jod in statu nascendi in den Geweben zu ziehen, die dadurch hervorgerufen wird, daß man Jodnatrium per os, Ozon, H_2O_2 oder einen anderen oxydierenden Stoff lokal gibt. Wenn die Diagnose festgestellt ist, beginnt der Pat. mit geringeren Dosen Jodnatrium, die auf 3 *g* täglich steigen. 2mal täglich werden mit einer Auflösung von 3%igem Oxydol getränkte Gazetampons in die Nase gelegt. Die Pat. tröpfeln alle 10 Minuten Oxydol auf die eingelegten Tampons. Verfasser hat in Finsens medizinischem Lichtinstitut 104 Pat. mit Lupus cavi nasi nach Pfannenstiels Methode behandelt und ausgezeichnete Resul-

Digitized by Google
Original from UNIVERSITY OF CALIFORNIA
Generated on 2019-10-24 13:06 GMT / http://hdl.handle.net/2027/uc1.b3252760
Public Domain in the United States, Google-digitized / http://www.hathitrust.org/access_use#pd-us-google

tate erzielt. Man habe mit anderen Methoden natürlich auch Resultate gehabt, aber nicht so schnelle wie mit dieser, die zugleich den Vorteil habe, daß man keine Rücksicht auf den Unterschied zwischen alten und frischen Leiden zu nehmen brauche. L. Mahler.

L'emploi du salvarsan (606 Ehrlich-Hata) en oto-rhino-laryngologie. Par Eugène Felix (Bucarest). (Annal. des malad. de l'oreille etc., 1911, 7. Livraison.)

Genaues Referat der von oto-rhino-laryngologischen Autoren bisher mitgeteilten Erfahrungen über Ehrlich 606. Fröschels.

Laryngektomie unter hoher Rückenmarksanästhesie. (Laringectomia bajo raquianestesia alta de novocaina.) Von Marenco. (Revista de la Soc. méd. de Buenosayres, 1911, Nr. 106—107.)

Man fand einen Tumor bei einem 70jährigen Greise und die Anästhesie wurde durch Rückenmarksanästhesie mit Novocain bewerkstelligt. Die Punktur erfolgte zwischen dem ersten und dem zweiten Lendenwirbel. Das Resultat war ein sehr gutes sowohl was die Anästhesie als die Operation selbst (totale Exstirpation des Kehlkopfes) anbelangt. Menier.

Über den Wert der Phlebonarkose bei der Chirurgie der oberen Luftwege. Von Prof. G. Ferreri. (Jahresbericht d. oto-rhino-laryngologischen Klinik in Rom, Jahrg. VII.)

Ausführliche Mitteilung der Technik; Injektion in die Vena saphena maior mit einer von Chloroform gesättigten Lösung (0·60%) von physiologischer Lösung, die auf 37° erwärmt wird. Die Geschwindigkeit des Einfließens wird so geregelt, daß in den ersten Minuten bis zur Erreichung des Zweckes gleich 100 cm^3 ist, nachher wird dieselbe auf 50 cm^3 in jeder Minute herabgesetzt. Auf diese Weise wurden von Ferreri 2500 cm^3 Flüssigkeit mit 15 g Chloroform Inhalt in die Venen injiziert. In 5 Fällen wurde auf der oto-rhino-laryngologischen Klinik in Rom die Phlebonarkose mit gutem Erfolg vorgenommen. E. Rimini.

Beitrag zur Technik der Lokalanästhesie in der Rhino-Laryngologie. Von Reimers (Osnabrück). (Münchener med. Wochenschr., 58. Jahrg., Nr. 33.)

Verfasser wendet statt des Cocains seit 2 Jahren ausschließlich das Alypin mit Suprarenin kombiniert an und führte folgende Operationen völlig schmerzlos aus: Operationen an der unteren Muschel, Entfernung von Polypen, Eröffnung der Siebbeinzellen und Ausräumung des Siebbeins; Kauterisationen, Eröffnung der Kieferhöhle vom unteren Nasengang aus, Entfernung von Tuberkulomen aus der Nase, Auskratzung und Verätzung des Grundes, Septumoperationen nach Killian. Ferner nach der Methode von Ruprecht die Paracentese des Trommelfells und schließlich — fast schmerzlos wenigstens — die Eröffnung peritonsillitischer Abscesse. Wegen der geringen Giftigkeit ging er meistens zu etwas stärkeren Konzentrationen über, bis zu 20%igen Lösungen, die man allerdings längere Zeit einwirken lassen muß (bis zu 30 Minuten).

Reinhard.

Digitized by Google
Original from UNIVERSITY OF CALIFORNIA
Generated on 2019-10-24 13:06 GMT / http://hdl.handle.net/2027/uc1.b3252760
Public Domain in the United States, Google-digitized / http://www.hathitrust.org/access_use#pd-us-google

Ein Mundspeculum mit elektrischer Lampe. Von Hans L. C. Huitfeldt. (Norsk Magazin f. Laegevidensk., 1911, Nr. 8.)

Huitfeldt beschreibt eine gewöhnliche elektrische Taschenlaterne mit einer unter einem Winkel angebrachten Metallrohre, woran die Lampe und das Speculum befestigt wird. L. Mahler.

Nouveau pharyngoscope. Par M. André. (Annal. des malad. de l'oreille etc., 1911, 5. Livraison.)

Das Instrument, welches vor der Publikation des Hayschen in den Annalen konstruiert wurde, unterscheidet sich von diesem dadurch, daß es einen Spiegel besitzt, welcher nach Lage und Form dem für die Rhinoscopia posterior sonst verwendeten gleicht. Fröschels.

II. Nase und Nebenhöhlen.

Zur Morphologie des Nasenknorpels. Von Privatdozent Dr. Ludwig Freund (Prag). (Passow und Schäfer, Beiträge etc., Bd. IV, H. 6.)

Vergleichend anatomische Studie. Zum kurzen Referat nicht geeignet. Bondy.

Das biophysikalische Gesetz der Osmose und seine Beziehung zu den vasomotorischen Vorgängen in der Nase. By Jonathan Wright (New York). (New York Med. Journ., 28. Oktober 1911.)

Der wichtigste Bestandteil des Nasenschleims ist das Lipoid Lecithin, dessen Haupteigenschaft es ist, im imbibierten Wasser anzuschwellen, ohne sich in demselben aufzulösen. Seine Wasserimbibition wird durch die verschiedenen Salze oder Elektrolyten reguliert, die die elektrolytische Ladung zu den vom Lecithin gebildeten kolloidalen Einheiten oder Molekülen führen. Diesem kolloidalen Verhalten ist zweifellos die Agglutination von Staubpartikeln zuzuschreiben. Lecithin hat keine bakteriolytischen Eigenschaften, es gibt den Bakterien bloß jenes statische Verhalten, demzufolge sie in den tonsillären Krypten, in die sie drainieren, in veränderter Weise wirken. Die Ausdehnung der die Drüsenacini auskleidenden Zellen sowie die Ausscheidung von Schleim aus den Zellen in die Acini hängt von der erwähnten Eigenschaft des Lecithins ab, im Wasser zu schwellen, ohne sich in demselben aufzulösen. Die Schleimabsonderung kommt im Grunde durch eine Änderung der Oberflächenspannung zustande, deren Ursache die von den vasomotorischen Nerven bewirkte Ablagerung von Elektrolyten in die kolloidale Substanz ist. Die Oberflächenspannung ist auch vorzüglich für das Zuströmen von Fett und lipoiden Granulocyten in das Oberflächenepithel und in die Blutgefäße bei entzündeten Halsmandeln und Nasenpolypen verantwortlich. Physiologischer und pathologischer Nasenfluß kommt dadurch zustande, daß die vasomotorischen Nerven das im Blute zirkulierende Kolloid veranlassen, erst das Wasser des Serums abzugeben, um es dann wieder den nasalen Lymphräumen zu entziehen. Otto Glogau.

Digitized by Google
Original from UNIVERSITY OF CALIFORNIA
Generated on 2019-10-24 13:06 GMT / http://hdl.handle.net/2027/uc1.b3252760
Public Domain in the United States, Google-digitized / http://www.hathitrust.org/access_use#pd-us-google

Über die linkseitige, bei der malarischen Infektion dem Malariaanfall vorangehende Epistaxis. Von Prof. A. Signorelli. (Jahresber. d. oto-rhino-laryngologischen Klinik in Rom, Jahrg. VI.)

Verfasser beobachtete mehrere Fälle von Malaria, bei welchen vor dem Anfall linkseitige Epistaxis auftrat. Gesteigerter Blutdruck in den inneren Organen und auch in den Gefäßen der Schleimhäute wird vom Verfasser als Ursache der Nasenblutung angenommen. E. Rimini.

Beitrag zum Studium der vaskulären Geschwülste der Nase. Von Dr. F. Brunetti jun. (Jahresber. d. oto-rhino-laryngologischen Klinik in Rom, Jahrg. VI.)

Histologischer Befund nebst Beschreibung des klinischen Verlaufes und des vorgenommenen operativen Eingriffes bei einem einschlägigen Falle.

E. Rimini.

Über einen Fall von Cystadenoma myxomatodes der Nasenscheidewand. Von Prof. G. Ferreri. (Jahresber. d. oto-rhino-laryngologischen Klinik in Rom, Jahrgang V.)

Der vom Verfasser operierte Fall bietet Interesse dar wegen der verhältnismäßig seltenen Form der Neoplasie und des ausgedehnten Volumens, das dieselbe erreicht hat. Der klinische Fall wird ausführlich beschrieben.

E. Rimini.

Über die Sarkome der Nasenhöhle und ihre chirurgische Behandlung. Von Dr. G. Paludetti. (Jahresber. d. oto-rhino-laryngologischen Klinik in Rom, Jahrgang VI.)

Literaturangabe nebst Mitteilung der Ätiologie, Symptomatologie und Diagnose der Sarkome der Nase. Fünf klinische Fälle nebst Beschreibung der vorgenommenen operativen Eingriffe werden ausführlich auseinandergesetzt.

E. Rimini.

Beitrag zur Kasuistik der Endotheliome der Nasenhöhle. (Aus der oto-laryngologischen Klinik von Prof. Gradenigo.) Von Dr. Mario Gaggia. (Archivio italiano d'otologia, Bd. XXII, H. 5.)

Mitteilung des Falles und des histologischen Befundes. Rimini.

Über ausgedehntes Ulcus syphiliticum conchae. Von Dr. Alfr. Güttich in Berlin. (Passow und Schäfer, Beiträge etc., Bd. IV, H. 6.)

Kasuistische Mitteilung. Bemerkenswert ist der prompte Erfolg der Salvarsanbehandlung. Bondy.

Über retrobulbäre Neuritis infolge von Nebenhöhlenerkrankungen. (Aus der deutschen oto-rhinologischen Klinik in Prag.) Von Prof. Dr. Otto Piffl. (Zeitschr. f. Ohrenheilk., LXIII, H. 3.)

Verfasser weist auf die komplizierten Zusammenhänge von Erkrankungen des Auges und seiner Adnexe mit Erkrankungen der Nase und ihrer Nebenhöhlen hin. Als sehr auffallend bezeichnet Piffl die Koinzidenz von Nasenerkrankungen bei den retrobulbären Neurititiden. Unter 37 hierhergehörigen Fällen hatten 30 einen positiven Nasenbefund, darunter 7 Nebenhöhlenerkrankungen. Verfasser berichtet über 3 derartige Fälle. E. Urbantschitsch.

Generated on 2019-10-24 13:06 GMT / http://hdl.handle.net/2027/uc1.b3252760
Public Domain in the United States, Google-digitized / http://www.hathitrust.org/access_use#pd-us-google
Digitized by Google
Original from UNIVERSITY OF CALIFORNIA

Meningitis nach larvierter Nebenhöhleneiterung. Von Prof. Gerber (Königsberg). (Zeitschr. f. Ohrenheilk., LXIII, H. 1—2.)

Verfasser berichtet über einen Fall von Meningitis bei gleichzeitig bestehender Mittelohreiterung und Eiterung in den Nasennebenhöhlen. Letztere wurde bei Lebzeiten des Pat. nicht diagnostiziert, da nichts auf diese Erkrankung hinwies und die Meningitis von der Otitis abgeleitet wurde: erst die Obduktion stellte den Fall klar. Verfasser weist auf diese Tatsache hin, um zu zeigen, daß die Möglichkeit rhinogener Hirnkomplikationen immer noch einen zu weit abgelegenen Platz in unserem ärztlichen Bewußtsein einnimmt. Wenn letztere Behauptung auch gewiß richtig ist, so darf andrerseits nicht übersehen werden, daß in dem vorliegenden Fall auch durch eine Diagnose der rhinogenen Eiterung bei Lebzeiten des Pat. keine Änderung des Endresultates eingetreten wäre, da man doch nicht wissen konnte, ob die Meningitis otogenen oder rhinogenen Ursprunges sei. In Anbetracht des häufigeren Vorkommens otogener Meningitiden wäre man doch zunächst zu der Ohroperation geschritten. Der Erfolg wäre voraussichtlich auch nach der Nasenoperation ausgeblieben, da schon einmal eitrige Meningitis vorgelegen ist. Immerhin mag dieser Fall den Mahnspruch enthalten, die Beteiligung der Nase bei intrakraniellen Komplikationen mehr zu berücksichtigen. E. Urbantschitsch.

Klinischer Beitrag zum Studium der syphilitischen Pansinusitiden. Von Doktor F. Leonelli. (Jahresbericht der oto-rhino-laryngologischen Klinik in Rom, Jahrgang VI.)

Mitteilung des Falles, bei welchem lange Zeit hindurch die pathologischen Veränderungen in den Nebenhöhlen der Nase als einzige luetische Erscheinung im Organismus bestanden. E. Rimini.

Osteome der Orbita und der Stirnhöhle. Von Goyanes. (Revista española de laringologia, Mai-Juni 1911.)

Erschöpfende Darstellung der Frage mit einem Bericht über zwei persönliche Fälle, welche mit gutem kosmetischen Erfolg operiert wurden. Verfasser legt viel Gewicht auf die röntgenologische Untersuchung, welche die Differentialdiagnose zwischen Osteom und Sarkom erlaubt: der Schatten des Osteoms ist viel dichter und zeigt eine gelappte Form, die charakteristisch ist.
Menier.

Dermoidcyste in der Kieferhöhle. Von Dr. C. Rusconi. (Jahresber. d. oto-rhino-laryngologischen Klinik in Rom, Jahrg. VI.)

Bei der Eröffnung der Kieferhöhle wurde eine Cyste entfernt, welche bei der histologischen Untersuchung als Dermoidcyste diagnostiziert wurde. Die histologischen differentialdiagnostischen Merkmale zwischen Cysten dentalen Ursprunges und Dermoidcysten sind ausführlich beschrieben.
E. Rimini.

Digitized by Google
Original from UNIVERSITY OF CALIFORNIA
Generated on 2019-10-24 13:06 GMT / http://hdl.handle.net/2027/uc1.b3252760
Public Domain in the United States, Google-digitized / http://www.hathitrust.org/access_use#pd-us-google

Un cas de myxome par malin naso-maxillaire avec propagation fronto-orbitaire et méningée. Resection atypique du maxillaire supérieur et de l'ethmoïde. Par Ricardo Botey (Barcelona). (Annal. des malad. de l'oreille etc., 1911, 6. Livraison.)

Beschreibung eines Falles von Myxom der Kieferhöhle, das trotz gründlicher Operation durch Übergreifen in die Schädelhöhle zum Tode führte. Historischer Überblick über ähnliche Fälle. Fröschels.

Traitement chirurgical des antrites frontales. Étude critique des accidents consécutifs. (1.) Par Sieur et Rouvillons. (Annal. des malad. de l'oreille etc., 1911, 5. Livraison.)

Das erste Kapitel bietet einen historischen Überblick über die Entwicklung der operativen Behandlung der Stirnhöhlenentzündungen. Das zweite Kapitel beschäftigt sich mit den postoperativen Komplikationen, und zwar nach den extranasalen und den intranasalen Eingriffen. 1. Extranasal: Es finden sich in der Literatur folgende Komplikationen: *a)* 2 Hämorrhagien; *b)* 17 Augenaffektionen; *c)* 17 Osteomyelitiden; *d)* 3 Thrombophlebitiden und Pyämien; *e)* 3 leichte, 27 schwere Meningitiden; *f)* 3 Hirnabscesse. Es folgt eine genaue Würdigung der einzelnen Fälle, welche sich in Kürze nicht wiedergeben läßt. Fröschels.

Traitement chirurgical des antrites frontales. Étude critique des accidents consécutifs (Suite). Par Sieur et Rouvillons. (Annal. des malad. de l'oreille etc., 1911, 6. Livraison.)

Kapitel III. Ätiologische Momente, die zu postoperativen Komplikationen prädisponieren. *A.* Prädisponierende Ursachen beim Patienten: 1. Lebensstellung; vom Spital weit entfernte Wohnung bietet viel Gelegenheit zur Erkältung. Der Sommer ist dem Winter vorzuziehen. 2. Alter und Geschlecht. Jüngere Leute neigen mehr zu Osteomyelitiden, ebenso scheinen Frauen dazu mehr disponiert. 3. Allgemeinzustand. Bei Allgemeinleiden (Diabetes, Nephritis, Bronchitis) soll man nicht operieren; desgleichen bei chronisch Infizierten (Pansinusitiden, lange bestehendem Kopfschmerz). Gesondert werden Lues, Tuberkulose und Scharlach besprochen. 4. Lokale Ursachen. *a)* Größe der Stirnhöhle. Ein sehr kleiner Sinus kann leicht nicht aufgefunden werden, so daß man in die Schädelhöhle kommt. Die Autoren sagen, daß nur der orbitale Operationsweg geeignet sei, diese Gefahr zu vermeiden. Die großen Stirnhöhlen prädisponieren sehr zu Komplikationen; die Hauptgefahr ist die geringe Stärke der Wandungen. Es folgt eine genaue Besprechung der Beziehungen großer Stirnhöhlen zu den anderen Nebenhöhlen. Die mittelgroßen Stirnhöhlen bieten besonders die Gefahr von Komplikationen von seiten der Blutgefäße und die Gefahr der Osteomyelitis, besonders wegen der an Diploë reichen oberen Grenze der Höhle. *b)* Ausdehnung und Tiefe der Läsionen in der Stirnhöhle und den benachbarten Nebenhöhlen. Oft findet man pathologisch, durch die Entzündung erzeugte Dehiscenzen. Fast immer finden wir ferner bei Stirnhöhleneiterungen

Digitized by Google
Original from UNIVERSITY OF CALIFORNIA
Generated on 2019-10-24 13:06 GMT / http://hdl.handle.net/2027/uc1.b3252760
Public Domain in the United States, Google-digitized / http://www.hathitrust.org/access_use#pd-us-google

auch eine Infektion der Kiefer- und Siebbeinhöhle; deshalb kommt es dann häufig zu Rezidiven in der Stirnhöhle. *c)* Akute Infektion und akute Inflammation. Bei der Operation kommt es zu starken Blutungen. *d)* Virulenz der Bakterien. *B.* Prädisponierende Ursachen beim Operateur: 1. Frakturen in der Nachbarschaft. 2. Infizierende Operation. 3. Unvollkommene Operation. Kapitel IV. Wege der Infektion. 1. Infektionen per continuitatem: Vordringen durch Periost und Knochen in die Diploë (Stirnlappenabsceß, Phlegmone der Orbita, Extraduralabsceß, Meningitis, Thrombophlebitis, Hirnabsceß). 2. Infektionen auf dem Blutwege. Dieser Abschnitt enthält anatomische und pathologisch-anatomische Betrachtungen sowie experimentelle Untersuchungen anschaulichster Art. Kapitel V. Prophylaxe der postoperativen Komplikationen: 1. Wahl des Operationsweges. Die erste Frage lautet: Ist die Operation überhaupt notwendig? Hajek ist der Begründer und eifrigste Verfechter der endonasalen Methode. Er rät zur Ausführung der Methode mit größter Geduld durch Monate und Jahre, wenn keine dringenden operativen Medikationen vorliegen. Viele Autoren haben sich ihm angeschlossen. Gerber weist besonders darauf hin, daß nach Heilungen auf endonasalem Wege der erste Schnupfen ein Rezidiv erzeugen kann. Die Autoren raten, den Mittelweg zu wählen und nicht extrem auf einer Methode zu bestehen. 2. Präparieren des Kranken. Genaue allgemeine und lokale Untersuchung (bakteriologische und radiologische Untersuchung). 3. Ausführung der Operation: Besprechung der verschiedenen Ausbreitungen der Erkrankung; Gefahren während der Operation. Fröschels.

III. Nasenrachenraum, Pharynx, Mundhöhle.

Über adenoide Vegetationen und den Zustand der Zähne bei den in ein Seehospiz aufgenommenen Kindern. Von Prof. T. Mancioli. (Jahresber. d. oto-rhino-laryngologischen Klinik in Rom, Jahrg. VII.)

Aus den einschlägigen Untersuchungen konnte Verfasser die schon bekannte Tatsache bestätigen, daß bei Kindern das Vorhandensein von adenoiden Vegetationen Störungen im Wachstum der Zähne (besonders der oberen Zahnreihe) und Caries derselben bedingen kann. E. Rimini.

Des Complications de l'adenoidectomie. (1.) Par Grossard (Paris) et Kaufmann (Angers). (Annal. des malad. de l'oreille, 1911, 5. Livraison.)

Die Autoren legen ihrer Arbeit folgende Einteilung zugrunde; 1. Komplikationen infolge ungenauer Diagnose. 2. Blutungen. 3. Verletzungen. 4. Infektionen. 5. Nervöse Komplikationen. 6. Diverse Komplikationen. 1. Eine genaue Diagnose wird eventuell ein abschweifendes Blutgefäß, eine Prominenz des Atlas etc. feststellen und auf diese Weise Komplikationen vermeiden. 2. Die Gründe für Blutung können allgemeiner oder lokaler Natur sein. Zu den letzteren gehören Anomalien der Blutgefäße, unvollkommene Operationen. Es gibt primäre und sekundäre Blutungen. Die primären Blutungen können sofort nach der Operation auftreten und sind, von Hämophilie abgesehen, nie ernst. Ver-

Digitized by Google
Original from UNIVERSITY OF CALIFORNIA
Generated on 2019-10-24 13:06 GMT / http://hdl.handle.net/2027/uc1.b3252760
Public Domain in the United States, Google-digitized / http://www.hathitrust.org/access_use#pd-us-google

zögerte Blutungen kommen nach Cocain-Adrenalinanwendung vor und entstehen meist dadurch, daß der Pat. sich bald nach dem Eingriff größeren Strapazen aussetzt. Der Arzt soll 3—4tägige Ruhe anordnen. Diese retardierten Blutungen können gefährlich werden. Die sekundären Blutungen treten am 5. oder 6. Tage auf und sind auf Ulcerationen oder Infektionen zurückzuführen. Blutungen erlebt man bei Frauen, die zur Zeit der Menstruation operiert wurden, und bei Graviden; ferner bei sklerotischen adenoiden Vegetationen. Die Behandlung besteht im Einblasen verschiedener Substanzen (Alaun etc.) zur Erzeugung von Gerinnseln. Bei Hämophilen sind präventive Seruminjektionen zu empfehlen. Die Autoren empfehlen das Serum von Roux auch nach dem Eingriff. Eventuell ist die Tamponade nötig. Die sekundären Blutungen sind meist infektiöser Natur. Reste von Adenoiden können ebenfalls Hämorrhagien erzeugen und sind dann sofort zu entfernen. Manche Autoren empfehlen die kaustische Entfernung der Adenoiden, um Blutungen zu vermeiden. 3. Verletzungen. Es kommen in Betracht: Zahnverletzungen, solche des Vomer, des Tubenknorpels, der Muscheln und der Uvula und des weichen Gaumens. 4. Infektionen. Der Blutverlust begünstigt Infektionen bei Kindern. Man soll nur in einem relativ aseptischen Pharynx operieren. Aber man soll sich vor starken antiseptischen Mitteln hüten. Die Autoren tropfen 12%iges Hydrogen mit einem Ohrtrichter in die Nase. Caries der Zähne soll vor der Adenoidektomie beseitigt werden. Mac Kengie weist auf fast regelmäßige geringe Temperatursteigerungen am dritten Tage nach der Operation hin. Es folgt die Besprechung folgender Komplikationen: Otitiden, Anginen, Pneumonie, Retropharyngealabsceß, Lymphdrüsenentzündung. 5. Nervöse Komplikationen. Spasmus des Larynx, Hysterie, Chorea, Epilepsie. 6. Verschiedene Zwischenfälle: *a)* Bruch der Curette, bisher ohne Komplikation; *b)* Torticollis: Ferreri hält sie für eine Muskelentzündung, entstanden auf dem Lymphwege; *c)* Eindringen der abgeschnittenen Vegetationen in die Luftwege. Diese Komplikation ist immer gefährlich (Asphyxie, Lungengangrän). Manche Autoren empfehlen die Rosesche Stellung, andere den Gebrauch von Zungenhaltern; *d)* Kollaps; *e)* langsame Synkope; *f)* Gaumenparesen, welche meist schnell heilen; *g)* Phlebitis der Gesichtsvenen; *h)* Eindringen von Adenoiden in die Eustachische Röhre; *i)* Rheumatismus; *k)* tuberkulöse Meningitis; *l)* tödliche Meningitis mit flüchtiger Bronchopneumonie; *m)* Scarlatina; diese kann in schweren Formen auftreten, sie kann den typischen oder einen apokryphen Verlauf nehmen: dasselbe gilt von Morbillen; *n)* purpurartiges Exanthem; *o)* Syphilis; *p)* Narkosekomplikation. Fröschels.

Kasuistischer Beitrag zur Therapie der Nasenrachenfibrome. Von Dr. M. Orioli. (Jahresber. d. oto-rhino-laryngologischen Klinik in Rom, Jahrg. VII.)

Literaturangabe und Auseinandersetzung der Symptomatologie, Diagnose und Prognose der Nasenrachenfibrome. Von drei einschlägigen Fällen wird die Krankengeschichte und der histologische Befund mitgeteilt. E. Rimini.

Generated on 2019-10-24 13:06 GMT / http://hdl.handle.net/2027/uc1.b3252760
Public Domain in the United States, Google-digitized / http://www.hathitrust.org/access_use#pd-us-google
Digitized by Google
Original from UNIVERSITY OF CALIFORNIA

Das Fibroma cavernosum des Nasenrachenraumes. Von DDr. P. Casali und F. Brunetti. (Jahresbericht der oto-rhino-laryngologischen Klinik in Rom, Jahrgang V.)

Histologischer Befund der exstirpierten Geschwulst bei dem einschlägigen Falle. E. Rimini.

Über zehn Fälle von primären malignen Geschwülsten des Nasenrachenraumes. Von Prof. Citelli (Catania). (Bollettino delle malattie dell' orecchio, XXIX. Jahrg., Nr. 9.)

Bei den vom Verfasser veröffentlichten Fällen wurden 4 Sarkome, 5 Carcinome und 1 Epitheliom beobachtet, deren Krankengeschichte und histologischer Befund ausführlich mitgeteilt werden. Bemerkungen allgemeiner Natur über die einschlägigen Tumoren werden der Mitteilung der Fälle angeschlossen. Rimini.

Der Torus palatinus als Rassenmerkmal. Von Dr. Reent Martens, früherer Assistent der Ohren- und Kehlkopfklinik in Rostock.

Zur Feststellung der Frage, ob der Torus bei verschiedenen Völkern verschieden häufig vorkommt, gibt Verfasser eine Übersicht der Häufigkeit des Torus nach Prozenten geordnet bei denjenigen Rassen beziehungsweise Völkerschaften, von welchen er mindestens 80 Schädel untersuchen konnte. Als Torus hat Verfasser nur solche Wülste gezählt, die mindestens 7 *mm* breit und zirka 2 *mm* hoch waren. Aus den Untersuchungen geht hervor, daß die Europäer fast durchwegs häufiger einen Torus zeigen als die Bewohner der anderen vier Erdteile. E. Urbantschitsch.

Über einen Fall von Cyste der Zungentonsille. Von Dr. F. Brunetti jun. (Jahresber. d. oto-rhino-laryngologischen Klinik in Rom, Jahrg. VII.)

Verfasser unterscheidet zwei Formen von Cysten der Zungentonsille: die durch Drüsenretention bedingte und die angeborene. Ein zur ersten Kategorie gehöriger Fall wird beschrieben. E. Rimini.

Die Radiographie bei der Diagnose einiger Munderkrankungen. Von Professor Tommato Mancioli. (Jahresbericht d. oto-rhino-laryngologischen Klinik in Rom, Jahrg. VII.)

Verfasser betont die praktische Wichtigkeit der Radiographie in jenen Fällen, bei denen Trisma besteht. Bei drei mitgeteilten Fällen, bei denen Zahnerkrankungen nebst Trisma bestanden, konnte die entsprechende Diagnose nebst Therapie nur durch die Radiographie gebildet werden. E. Rimini.

***Die Technik* der Mandelexstirpation.** Von Mann (Dresden). (Münchener med. Wochenschr., 58. Jahrg., Nr. 26.)

Verfasser bedient sich ausschließlich der Lokalanästhesie, die er folgendermaßen ausführt: Nach zweimaliger Pinselung der Tonsille und ihrer Umgebung mit 20%iger Cocainlösung wird dieselbe mittelst Häkchens kräftig vorgezogen. Nun wird hinter die Kapsel von oben sowie an 4 weiteren Stellen der

Digitized by Google
Original from UNIVERSITY OF CALIFORNIA
Generated on 2019-10-24 13:06 GMT / http://hdl.handle.net/2027/uc1.b3252760
Public Domain in the United States, Google-digitized / http://www.hathitrust.org/access_use#pd-us-google

Umgebung eine $^1/_2$%ige Novocainlösung gespritzt, der 8 Tropfen Adrenalin zugesetzt ist; im ganzen 10—15 cm^3. Nach Niederdrücken der Zunge wird die angehakte Tonsille mit der Beckmannschen Nasenzange vom vorderen und hinteren Gaumenbogen abpräpariert. Die hintere Peripherie läßt sich bequem mit der von Uffenorde angegebenen Muschelzange abtrennen. Blutende Gefäße werden sofort mit besonderen langen Klemmen samt dem benachbarten Gewebe gefaßt, dann umstochen und unterbunden. Nachblutungen sind selten, doch kommen sie noch nach 8 Tagen zur Beobachtung. Deshalb müssen die Pat. 8 Tage im Hospital bleiben. Mann legt Wert auf die Blutstillung. Die Schluckbeschwerden sind oft tagelang sehr heftig. (Referiert nach dem offiziellen Protokoll der Sitzung vom 11. II. 1911 der Gesellschaft für Natur- und Heilkunde zu Dresden.) Reinhard.

Moderne Tonsillentherapie. Von Lehmann (Dresden). (Münchener med. Wochenschrift, 58. Jahrg., Nr. 27.)

Lehmann empfiehlt in allen akuten Fällen von Angina, wo die Exstirpation nicht möglich ist, sowie in allen chronischen Fällen, ehe man zur Exstirpation rät, die Saugglocke; die Totalexstirpation soll nur als ultimum refugium bestehen. In akuten Fällen legt er die Saugglocke 2—3mal täglich $^1/_2$—2 Minuten lang an, er sah solche danach in 2 Tagen heilen. Nervöses Herzklopfen schwindet, die Lymphdrüsen am Hals bilden sich zurück, sogar Ischias wurde günstig beeinflußt, und auch bei akutem, fieberhaftem Gelenkrheumatismus sah Vortragender günstige Erfolge. (Diskussionsbeitrag zu obigem Vortrag s. o.) Reinhard.

IV. Larynx, Trachea.

Die Laryngitis subchordalis acuta. (Aus der Universitätsklinik für Ohren-, Nasen- und Kehlkopfkranke in Heidelberg [Direktor: Prof. Dr. W. Kümmel].) Von Dr. Alfred Zimmermann, Assistenten der Klinik. (Zeitschr. f. Ohrenheilk., 1911, LXIII, H. 1—2.)

Verfasser bezweckt, durch Mitteilung dreier Fälle von akut stenosierender hypoglottischer Laryngitis neuerdings die Aufmerksamkeit auf dieses Thema hinzulenken, da das eingehende Studium dieser Kehlkopfaffektion bis auf den heutigen Tag erstaunlich wenig Fortschritte aufzuweisen hat. Die in der Literatur gefundenen 40 Publikationen hat Verfasser übersichtlich in einer Tabelle zusammengestellt. Im allgemeinen zeigt es sich, daß vorwiegend Kinder von dem Leiden befallen werden und daß die Symptomentrias, bellender Husten, Heiserkeit und Dyspnoë, in allen Fällen einen fast integrierenden Bestandteil des klinischen Bildes bildet. Für die Entstehung des Krankheitsbildes ist der anatomische Bau des Larynx von einschneidender Bedeutung, in dem die Mukosa der Pars inferior laryngis auffallend leicht verschieblich ist (wodurch eben eine rasche und ausgiebige seröse Durchtränkung sehr gefördert wird), während stimmbandwärts die Schleimhaut am sehnigen Rand der Labia vocalia straff

Digitized by Google
Original from UNIVERSITY OF CALIFORNIA
Generated on 2019-10-24 13:06 GMT / http://hdl.handle.net/2027/uc1.b3252760
Public Domain in the United States, Google-digitized / http://www.hathitrust.org/access_use#pd-us-google

fixiert ist. Verfasser bespricht hierauf an der Hand einschlägiger Fälle die als günstig zu bezeichnende Prognose sowie die Differentialdiagnose und fügt seinen Ausführungen noch ein ausführliches Literaturverzeichnis (63 Nummern) an.

E. Urbantschitsch.

La question de la magnésie calcinée dans le traitement des papillomes diffus du larynx de l'enfant. Par F. Schiffers (Liège). (Annal. des maladies de l'oreille, 1911, 3. Livraison.)

Um die Säureausscheidung des Cocains zu paralysieren, welche das Anästheticum unwirksam macht, empfiehlt der Autor innerliche Gaben von 15 bis 30 *g* Magnesia; er kam durch Zufall zur Erkenntnis dieses Nutzens. Es handelte sich um eine Dame mit Larynxpapillomen, die, wahrscheinlich durch saures Cocain, Magenhyperacidität bekam. Gleichzeitig traten auch seit dem Einnehmen dieses Mittels die Papillomrezidive nicht mehr auf, so daß der Autor die von Claoué empfohlene Behandlung der Papillome mit Magnesia ebenfalls wärmstens empfehlen kann.

Fröschels.

Ein Fall von Kehlkopfverschiebung durch Schrumpfung der rechten Lungenspitze. Von Fried (Nürnberg). (Münchener med. Wochenschr., 58. Jahrg., Nr. 31.)

Verfasser beobachtete bei einem Pat. mit Schrumpfung der rechten Lungenspitze, daß der Kehlkopf des Mannes nach rechts verzogen war, ebenso verlief auch die Luftröhre ein wenig nach rechts (Röntgenbild). Während der Larynx sich rechts im mittleren Halsdreieck dem rechten Kopfnicker dicht näherte, war links von ihm eine große Lücke sichtbar. Ebenso verhielt sich die Trachea im Jugulum. Außerdem war der Kehlkopf nach der Peripherie hin verdreht, was aus der Stellung der Stimmbänder zu erkennen war, die von hinten links nach vorn rechts verliefen //. Die Erscheinung findet ihre Erklärung in einer narbigen Verwachsung der geschrumpften rechten Lungenspitze mit dem benachbarten Teil der Luftröhre, wodurch auch der dieser starr aufsitzende Kehlkopf in ein Zwangsverhältnis zur erkrankten Lungenspitze gerät.

Reinhard.

Obliteration des Larynx. Jahresbericht der Heidelberger chirurgischen Klinik für das Jahr 1909. (Beitr. zur klin. Chir., 1910, Bd. 70, Suppl.-Heft, pag. 72.)

Ein alter Fall von totaler Obliteration des Larynx. Durch plastische Operationen war eine neue Verbindung zwischen Luftröhre und Larynx hergestellt worden.

H. H. Schmid.

Einheilung eines Schrotkornes im Kehlkopfe. (Aus der Ohren- und Kehlkopfklinik in Rostock [Direktor: Prof. Dr. Körner].) Von Dr. Wüstmann, I. Assistent. (Zeitschr. f. Ohrenheilk., H. 3.)

Ein von einer Mauer abprallendes Hasenschrot drang einem 30jährigen Manne von rechts durch den Schildknorpel in den Kehlkopf und setzte sich in den Weichteilen fest, die den Winkel zwischen dem Processus vocalis und dem Processus muscularis des Gießbeckenknorpels ausfüllen, und zwar lateral

Digitized by Google
Original from UNIVERSITY OF CALIFORNIA
Generated on 2019-10-24 13:06 GMT / http://hdl.handle.net/2027/uc1.b3252760
Public Domain in the United States, Google-digitized / http://www.hathitrust.org/access_use#pd-us-google

vom Ansatz des Musculus vocalis und oberhalb des Musculus crico-arytaenoideus lateralis. Nach Rückgang der akuten Reizerscheinungen heilte das Schrotkorn daselbst ein, ohne wesentliche Störungen zu verursachen.

E. Urbantschitsch.

Experimentelle und klinische Untersuchungen über die Frakturen der Kehlkopfknorpeln. Von Dr. G. Vitalba. (Jahresbericht d. oto-rhino-laryngologischen Klinik in Rom, Jahrg. VI.)

Aus den an Leichen vorgenommenen Versuchen schließt Verfasser: 1. Die Frakturen des Kehlkopfes können durch Kompression desselben gegen die Wirbelsäule hervorgerufen werden; 2. die Frakturen sowohl der Hörner des Os hyoides als auch der Hörner und der Platte des Schildknorpels können leicht herbeigeführt werden; 3. der Ringknorpel leistet einen größeren Widerstand als die zwei erwähnten Knorpeln; 4. eine Fraktur der Aryknorpel ist schwer hervorrufbar; 5. die Frakturen des Ringknorpels haben ihren Sitz im vorderen oder seitlichen Teil, nie im hinteren Teil des Ringes. Die bei Hunden vorgenommenen Versuche ergaben kein Resultat. Eine überaus reichhaltige Literatur über Kehlkopffrakturen wird am Ende des interessanten Aufsatzes angegeben.

E. Rimini.

Über die Verlagerung des Kehlkopfes und der Luftröhre bei den verschiedenen Erkrankungen des Halses und des Brustkorbes. Von Prof. A. Signorelli. (Jahresber. d. oto-rhino-laryngologischen Klinik in Rom, Jahrg. VI.)

Genaue und lehrreiche Übersicht aller jener Erkrankungen sowohl des Halses als besonders des Thorax, welche eine Veränderung der Lage des Kehlkopfes und der Luftröhre herbeiführen können. Auf die Röntgendiagnostik legt Verfasser in diesen Fällen großes Gewicht; schöne und klare einschlägige Röntgenbilder, welche Mediastinal- und Lungenerkrankungen und Aneurysmen der Aorta darstellen, steigern das Interesse des Aufsatzes.

E. Rimini.

Die Kehlkopftuberkulose vom anatomisch-pathologischen Standpunkte. (Gruźlica krtani ze stanowiska anatomo-patologicznego.) Von Doz. Nowicki (Lemberg). (Lwowski Tygodnik Lekarski, 1910, Nr. 44—46.)

In 5095 innerhalb 5 Jahren im Lemberger anatomisch-pathologischen Institut ausgeführten Sektionen fanden sich tuberkulöse Veränderungen 2076mal, davon 448mal Tuberkulose des Larynx und der Trachea, also fast in einem Viertel sämtlicher tuberkulösen Fälle. Die verschiedenen Wege der Infektion des Larynx werden besprochen: 1. auf dem Wege der Blutgefäße (sehr selten), 2. der Lymphgefäße (kaum anzunehmen), 3. von der Oberfläche der Schleimhaut aus (am häufigsten). Auf 1159 Fälle mit zerfallender Lungentuberkulose fand sich Tuberkulose der Trachea und des Larynx in 38·6%, auf 688 Fälle mit nicht zerfallender Lungentuberkulose waren Trachea und Larynx nur in 8·2% affiziert. Von 34 Fällen mit zerfallender Tuberkulose der Lungen fanden

Generated on 2019-10-24 13:06 GMT / http://hdl.handle.net/2027/uc1.b3252760
Public Domain in the United States, Google-digitized / http://www.hathitrust.org/access_use#pd-us-google
Digitized by Google
Original from UNIVERSITY OF CALIFORNIA

sich 24mal, von 6 Fällen mit nicht zerfallender Lungentuberkulose nur 2mal Tuberkelbacillen im Larynx. In 8 Fällen von Larynxtuberkulose waren die Lungen frei von der Krankheit, davon waren 3mal tuberkulöse Veränderungen in den Gedärmen vorhanden, 5mal wurden die Tuberkelbacillen nur in der Morgagnischen Tasche gefunden. Die primäre tuberkulöse Affektion des Larynx ist sehr selten. Nowicki hat sie bis jetzt nicht beobachtet. Weiters beschreibt Verfasser die Entwicklung der Tuberkulose und ihrer verschiedenen Formen an verschiedenen Stellen des Larynx vom histologischen Standpunkte aus, ferner die die Tuberkulose der Lungen oft begleitenden, nicht tuberkulösen Veränderungen der Luftwege und die Kombinationen der Tuberkulose des Larynx mit anderen Erkrankungen daselbst (Lues, Carcinom, Sklerom). In einem Falle fand Nowicki eine Kombination von Tuberculosis und Scleroma laryngis, in einem anderen Tuberculosis und Carcinoma laryngis. In bezug auf das Alter fand Verfasser die Krankheit zwischen dem 5.—10. Jahr in 2·6%, zwischen 5.—10. Lebensmonat in 1·33%, zwischen 1.—5. Monat nur 2mal (0·44%), am häufigsten zwischen 20.—30. Lebensjahre, nämlich in 29·9%, selten auch bei Greisen zwischen 60.—70. Jahr in 3·12%, über 70 Jahren in 2·23%. Bei Männern in 62·5%, bei Weibern in 37·5%. Zum Schlusse wird auf Grund der in der Literatur niedergelegten Erfahrung der Einfluß der Schwangerschaft auf den Verlauf der Kehlkopftuberkulose besprochen, die Heilbarkeit derselben und die Häufigkeit von Rezidiven. Endlich erfahren der Wert der mikroskopischen Untersuchung von in verdächtigen Fällen bei Lebzeiten aus dem Larynx exzidierten Partikelchen und die dabei möglichen Irrtümer eine entsprechende Auseinandersetzung und Beleuchtung. Spira.

Therapeutisches Studium der Larynxtuberkulose. (Contribución al estudio terapéutico de la tuberculosis laríngea.) Von Rivero. (Revista española de laringol., September 1911.)

Die Kehlkopftuberkulose ist in ihrem ersten und zweiten Stadium heilbar, nur muß sie primär sein, oder sollte sie sekundär sein, sollen die Lungenläsionen nur beginnen und der Allgemeinzustand ein guter sein. In ihrem ersten Stadium wird sie mehr mit physikalischen Heilmitteln (Klima, Nahrung, Ruhe der Stimme) als mit Arzneien behandelt. In ihrem zweiten Stadium tritt die Galvanokaustik in ihre Rechte ein; in der vegetierenden diffusen Form kann man die Heryngsche Auskratzung mit darauffolgender galvanokaustischer Behandlung anwenden. Für die dritte Periode bleibt nur Morphium übrig. Der Luftröhrenschnitt hat nur zwei Indikationen: die stenosierende Form und einige Dyspnoëfälle von der dritten Periode; manchmal wird sie auch indiziert, zum Beispiel in den Fällen von episodischer Asphyxie oder Dyspnoë, die als Ursache rauh ausgeführte Auskratzungen oder Kaustik haben und welche Glottiskrampf oder subcutanes Emphysem veranlassen. Das Sanatorium ist das un-

Digitized by Google
Original from UNIVERSITY OF CALIFORNIA
Generated on 2019-10-24 13:06 GMT / http://hdl.handle.net/2027/uc1.b3252760
Public Domain in the United States, Google-digitized / http://www.hathitrust.org/access_use#pd-us-google

erläßliche Corollarium der galvanokaustischen Behandlung, oder wenn der Aufenthalt darin nicht zu haben ist (wie in Spanien, wo die Sanatorien nicht existieren oder wenigstens sehr spärlich sind), soll der Pat. ein trockenes Höhenklima und vor dem Nordwind geschützt usw. bewohnen. Menier.

Les traitement de la dysphagie des tuberculeux par les injections au niveau du nerf laryngé supérieure. (1.) Par Lamois (Lyon). (Annal. des malad. de l'oreille etc., 1911, 7. Livraison.)

Die Schwierigkeiten beim Schlucken, welche Kehlkopftuberkulöse oft haben, sind ein beunruhigendes Symptom. Es wurden vielerlei Mittel empfohlen, die sich nicht bewährten. Der Heringsche Vorschlag von Cocaininjektionen direkt in den Larynx wurde anfänglich ausgeführt; später sah man in den zahlreichen Cocaininjektionen eine Gefahr. Spieß hat in neuerer Zeit zum Novocain gegriffen. Nach ihm sind Schwellung, Rötung und Hitze Folgezustände der Schmerzen (nervöse Irritation). Die Anästhesie mit Novocain scheint aber sehr lokalisiert zu sein. Der Autor empfiehlt nach Frey Injektionen von Cocain (1—2%) im Niveau des Laryngeus superior. Er berichtet nur über einen Mißerfolg. Auch die Alkoholinjektionen nach Hoffmann sind zu empfehlen.

Fröschels.

Injection anésthésiques au niveau du laryngé supérieure dans le traitement de la dysphagie des tuberculeux. Par J. Garel. (Annales des maladies de l'oreille, 1911, 7. Livraison.)

Garel gibt bei Gelegenheit der Publikation von Lannois auch seine Erfahrung über diese Injektionen bekannt, die er ebenfalls empfiehlt. Historischer Überblick, kurze Beschreibung des Vorganges bei den Injektionen.

Fröschels.

Über Syphilis der Luftröhre. Von Dr. C. Mazzocchi. (Jahresber. d. oto-rhino-laryngologischen Klinik in Rom, Jahrg. V.)

Der Aufsatz enthält wertvolle Bemerkungen über die syphilitischen Affektionen der Luftröhre. Die pathologische Histologie der syphilitischen Veränderungen der oberen Luftwege, deren Komplikationen, Verlauf, Diagnose und Therapie sind ausführlich behandelt. Mitteilung der beobachteten Fälle nebst dem anatomischen Befund. E. Rimini.

Einige Bemerkungen zur Salvarsanwirkung bei der Larynxlues. Von Henke (Königsberg). (Münchener med. Wochenschr., 58. Jahrg., Nr. 31.)

Verfasser berichtet über günstige Resultate durch Salvarsan bei zwei Fällen von ausgedehnter gummöser Syphilis des Kehlkopfes, die einer wiederholten Behandlung mit Hg und Jod trotzten und nach einer einmaligen Injektion von Salvarsan ausheilten; insbesondere gingen die Atemnot und der Schluckschmerz auffallend schnell zurück. Die deletäre Wirkung dieses Mittels auf die Spirochaeten überhaupt konnte in einem Fall von Carc. laryngis nachgewiesen werden, der mangels einer sicheren Diagnose mit Salvarsan behandelt wurde.

Generated on 2019-10-24 13:06 GMT / http://hdl.handle.net/2027/uc1.b3252760
Public Domain in the United States, Google-digitized / http://www.hathitrust.org/access_use#pd-us-google
Digitized by Google
Original from UNIVERSITY OF CALIFORNIA

Bei der anfänglichen Besserung der Atmung verschwanden gleichzeitig die zahlreich auf der Geschwürsfläche vorhandenen verschiedenartigsten Spirochaeten. Auf diese schnelle Vernichtung führt Henke die rasch eintretende Geschwürsreinigung und damit das augenblickliche Nachlassen der Larynxstenose zurück.

Reinhard.

Über die Laryngostomie bei der Behandlung des Kehlkopfskleroms. Von Professor A. Canèpele. (Jahresbericht d. oto-rhino-laryngologischen Klinik in Rom, Jahrg. VII.)

Zuerst Beschreibung des Skleroms des Kehlkopfes. Verfasser erwähnt nachher die operativen Methoden zur Behandlung der durch Sklerom bedingten Kehlkopfstenosen. Der Laryngostomie schreibt er unter diesen den ersten Platz zu; dieselbe wurde von ihm in 2 Fällen vorgenommen, die er ausführlich beschreibt.

E. Rimini.

Über den Kehlkopfzustand bei den Verletzungen des Recurrens. Von Prof. T. Mancioli. (Jahresber. d. oto-rhino-laryngologischen Klinik in Rom, Jahrg. VI.)

Die interessante Arbeit zerfällt in zwei Teile. Im ersten Teil sind ausführlich die Anatomie und die Physiologie des Recurrens und dessen experimentelle Verletzungen angegeben. Nachher werden im zweiten Teil die Ätiologie und die Pathogenese der pathologischen Veränderungen des Recurrens (zentrale und periphere Ursachen), ihre Symptomatologie und Diagnose und die pathologische Anatomie des Kehlkopfes bei Recurrensverletzungen ausführlich behandelt. Eine einschlägige Kasuistik wird am Ende des Aufsatzes angeschlossen. Umfangreicher Literaturbericht.

E. Rimini.

Die Intubation und die Tracheotomie bei den Kehlkopfstenosen diphtherischen und morbillären Ursprungs. Von Dr. N. Sforza. (Jahresbericht d. oto-rhino-laryngologischen Klinik in Rom, Jahrg. VII.)

Statistische Arbeit über 288 einschlägige und in der Ohren- und Kehlkopfklinik zu Rom behandelte Fälle. Es würde den Rahmen eines einfachen Referates überschreiten, alle lehrreichen Einzelheiten des wichtigen Aufsatzes auseinanderzusetzen; nur sei hier erwähnt, daß die in den Jahren 1904—1908 auf blutigem und unblutigem Wege vorgenommenen Behandlungsmethoden der Larynxstenose bei Diphtheritis und Masern getrennt und ausführlich mitgeteilt werden.

E. Rimini.

Chirurgische Indikationen der Intercricothyreotomie. Von Botey. (Boletin de laringol., 1911, Nr. 63.)

Verfasser macht die Intercricothyreotomie mit Hilfe seiner Kanüle, die spitz ist; er gebraucht auch ein kurzes starkes Messer, das nur auf einer Länge von 15 *mm* scharf ist, so daß die Verletzung der hinteren Larynxwand unmöglich ist. Diese Operation ist indiziert bei dem Luftröhrenschnitt aus dringendem Grunde; bei der Lufteinblasung in die Lungen in den Fällen von Kol-

Digitized by Google
Original from UNIVERSITY OF CALIFORNIA
Generated on 2019-10-24 13:06 GMT / http://hdl.handle.net/2027/uc1.b3252760
Public Domain in the United States, Google-digitized / http://www.hathitrust.org/access_use#pd-us-google

laps; in der Chloroformnarkose (Larynxstenosen); bei der Tamponade des Pharynx; in der Asphyxie (Larynxkarzinom); vor und nach der Thyreotomie; bei der Asphyxie währand der Bronchoskopie oder während der Intubation; und in den Fällen von Kompression der Trachea durch eine Struma. Menier.

Über Veränderungen der Luftröhre infolge von Kompression. Experimentelle und histologische Untersuchungen. (Aus der Laryngologischen Klinik der königl. Universität in Neapel; Direktor: Prof. Massei.) Von Dr. Roberto Ruggiero. (Bollettino delle malattie dell' orecchio etc., XXIX. Jahrg., Nr. 6.)

Aus den vom Verfasser bei Kaninchen vorgenommenen Versucheu werden folgende Schlußfolgerungen gezogen: 1. Eine jede, auch leichte, für einige Zeit auf die Luftröhre einwirkende Kompression bringt einen katarrhalischen Zustand derselben hervor. 2. Das Volumen der Geschwulst, nicht aber deren Konsistenz, ist für die Entstehung der pathologischen Veränderungen in der Luftröhre maßgebend. 3. Die Ansatzstelle der Geschwulst, das heißt oberhalb oder unterhalb der Muskeln, ist für die Entstehung der Trachealläsionen mehr ausschlaggebend als die zwei oben erwähnten Momente. 4. Die Luftröhrenkompression kann auch durch die derselben folgende, langsam sich entwickelnde Asphyxie Veränderungen in den anderen Organen hervorrufen. Rimini.

Trachealgeschwulst; Laryngofissur. Von Prof. G. Ferreri. (Jahresber. d. oto-rhino-laryngologischen Klinik in Rom, Jahrg. V.)

Mitteilung des Falles und Beschreibung des operativen Eingriffes. Die histologische Untersuchung ergab das Vorhandensein eines weichen, polypösen Fibroms der Trachealschleimhaut. E. Rimini.

V. Bronchien, Oesophagus.

Über die Kombination von Asthma bronchiale und Lungentuberkulose. Von Israel Hedenius. (Upsala Läkareföreningens Förhandlingar, 1910—1911, H. 8.)

Aus Hedenius' Untersuchungen geht hervor, daß die Kombination dieser beiden Krankheiten nicht so ungewöhnlich ist, daß sie einander keineswegs ausschließen. Sie stehen in keiner ätiologischen Beziehung zu einander und scheinen einander nicht in ihrem Verlaufe zu beeinflussen. L. Mahler.

Klinische Erfahrungen über Thiosinamin und Fibrolysin. Von Hans L. C. Huitfeldt. (Norsk Magazin for Laegevidenskaben, 1911, Nr. 1 u. 2.)

In 3 Fällen von Strictura oesophagi hat Huitfeldt ein gutes Resultat mit Fibrolysineinspritzungen und gleichzeitiger Bougiebehandlung erzielt.

L. Mahler.

Zur Bronchoskopie bei kleinen Kindern. Von Gustav Killian. (Deutsche med. Wochenschr., 1911, H. 26.)

Auf Grund der Erfahrung, daß Kinder unter sieben Jahren nach der Bronchoskopie wegen subglottischen Schwellungen sehr häufig tracheotomiert

Generated on 2019-10-24 13:06 GMT / http://hdl.handle.net/2027/uc1.b3252760
Public Domain in the United States, Google-digitized / http://www.hathitrust.org/access_use#pd-us-google
Digitized by Google
Original from UNIVERSITY OF CALIFORNIA

werden müssen, hat Verfasser Studien über die Weite des kindlichen Larynx angestellt und gefunden, daß die gewöhnlich gebrauchten Bronchoskopieröhren für den kindlichen Larynx zu dick seien. Auf Grund seiner Messungen hat Killian eine Serie von 7 Röhren konstruieren lassen, deren Durchmesser von 4—7 *mm* reicht und deren Länge sich zwischen 10 und 18 *cm* bewegt (durch die Länge der neuen Röhren fällt das Innenrohr weg). Mit diesen neuen Röhren gelingt es, die nachträgliche Tracheotomie beziehungsweise Intubation zu umgehen, wenn man der Körperlänge des Kindes entsprechend das richtige Rohr (s. Tabelle!) anwendet. Neumann.

Réflexions à propos de nos derniers cas de corps étrangères oesophagiens et trachéobronchiques et en particulier de la thérapeutique endoscopique et leurs complications. Par Guisez. (Annal. des maladies de l'oreille etc., 1911, 4. Livraison.)

33 Fälle von Fremdkörpern der Speise- und Luftröhre. 1. Speiseröhre: Alle Altersklassen. Dominierendes Symptom ist die Dysphagie. Die Schmerzen variieren und hängen von der Reaktion des Nervensystems ab. Die Zeit, während welcher der Fremdkörper vorhanden war, schwankt zwischen wenigen Stunden und vier Monaten. Die diagnostische Unterstützung der Radioskopie versagt manchmal. Sie versagt bei kleinen Knochen. Die Form des Fremdkörpers bestimmt die Art seiner Fixation. Der Sitz war 16mal unmittelbar unter dem Oesophagusrand. Je größer die Fremdkörper sind, desto tiefer sitzen sie. Mit Ausnahme weniger Fälle, bei denen eine definitive Einbettung vorhanden war und die Operation von außen vorgenommen werden mußte, gelang immer die oesophagoskopische Extraktion. Die erste Ursache der Fixation ist der Spasmus des Oesophagus. Dieser wird am besten mit Cocain (20%) überwunden. Unter der Cocainwirkung kann man sich auch gut von eventuellen Verletzungen und Komplikationen überzeugen. Abscesse können gespalten und geätzt werden und heilen dann rasch aus. Um zu verhindern, daß die Oesophaguswände bei der Extraktion verletzt werden, hat der Autor eigene Röhren konstruiert. Stellt man ihren größten Durchmesser transversal, so kann man den Fremdkörper durch sie extrahieren und auch die Stelle überwinden, an der sie meist stecken bleiben, nämlich den unteren Rand des Schildknorpels. Große Fremdkörper werden mit dem Brise-os zerbrochen. Unter 68 Fällen kam es 56mal zur vollständigen Heilung. 4mal war die externe Operation nötig. 2. Luftröhre: Die Diagnose basiert auf einem Ensemble klinischer Symptome, funktioneller und physikalischer, und auf der Radioskopie. Sie ist in der Regel leicht, manchmal aber infolge mangelnder Symptome schwer. Die Anamnese kann fehlen, ebenso die Husten- und Erstickungsanfälle. Die klinischen Zeichen haben, wenn es sich um einen kleinen Fremdkörper handelt, nichts Charakteristisches. Die Radioskopie ergab unter 25 Fällen nur 12mal ein positives Resultat. Wiederholt

Digitized by Google
Original from UNIVERSITY OF CALIFORNIA
Generated on 2019-10-24 13:06 GMT / http://hdl.handle.net/2027/uc1.b3252760
Public Domain in the United States, Google-digitized / http://www.hathitrust.org/access_use#pd-us-google

wurde nach Fremdkörpern gesucht, die nicht existierten. So kommt es auch vor, daß ein Oesophagusfremdkörper, zumal wenn er hoch oben sitzt, in der Luftröhre gesucht wird. Auch Verwechslungen mit Phthise und Emphysem kamen vor. Andrerseits berichten Perrin und Parisol über Fremdkörper, die erst bei der Autopsie entdeckt wurden. Der Autor kam 17mal mit der Brochoscopia superior aus und mußte nur 8mal die Bronchoscopia inferior anwenden. Diese soll nur bei großen Fremdkörpern angewendet werden, um Asphyxien auszuweichen, wenn der Fremdkörper so beschaffen ist, daß er in der Glottis stecken zu bleiben droht. Es folgt die Beschreibung von 33 Fällen, die so interessant und genau ist, daß sie im Original nachgelesen werden möge.

Fröschels.

Eine neue Methode zur diagnostischen Sondierung des Mastdarms und der Speiseröhre. Von Dr. R. Callmann (Berlin). (Deutsche med. Wochenschr., 1911, H. 11.)

Die „Randsonde", wie sie der Verfasser nennt, trägt einen pilzförmigen Kopf, mit dessen Rand man die Wandungen des Oesophagus beziehungsweise Mastdarmes abtasten kann. An der Hand von 11 Krankengeschichten weist Verfasser den Wert des neuen Instrumentes nach. Neumann.

VI. Hals und Schilddrüse.

Über einen Fall von aponeurotischem, eine Struma vortäuschendem Sarkom des Halses. Von Dr. G. Pieri. (Jahresber. d. oto-rhino-laryngologischen Klinik in Rom, Jahrg. VII.)

Die Geschwulst am Halse wurde anfangs als Struma diagnostiziert und entsprechend behandelt. Nach Zunahme des Volumens des Tumors, welcher vom Os hyoides bis zum Jugulum sich ausdehnte, da außerdem beim Pat. Kachexie auftrat, wurde die Bösartigkeit der Geschwulst erkannt, die auf operativem Wege entfernt wurde. Der Tumor hatte sich in dem Raum zwischen den vorderen Halsmuskeln und der Schilddrüse entwickelt. E. Rimini.

Endemische Struma im Husbyer Distrikt (Schweden). Von Gunnar Fiellander. (Hygiea, 1911, Nr. 7.)

Fiellander hat 1075 Personen auf allen Altersstufen untersucht. Von diesen gehörten 515 dem männlichen und 560 dem weiblichen Geschlecht an. Davon hatten 271 = 25·2% Struma. Bei Männern trat es in 15·9%, bei Frauen in 33·6% auf; das Verhältnis war also 1 : 2·1. 11·1% der Knaben und 33·3% der Mädchen unter einem Jahre litten an Struma. 20·2% der Kinder unter 5 Jahren hatten kongenitale Struma. Von den Knaben unter 5 Jahren hatten 18·1%, von den Mädchen 23·3% Struma. Die größte Anzahl der Fälle war in den Perioden 15—20 Jahre, und zwar waren 45·9% der Männer und 58·6% der Frauen daran erkrankt. Das Eintreten der Pubertät wirkt bedeutend prä-

Digitized by Google
Original from UNIVERSITY OF CALIFORNIA
Generated on 2019-10-24 13:06 GMT / http://hdl.handle.net/2027/uc1.b3252760
Public Domain in the United States, Google-digitized / http://www.hathitrust.org/access_use#pd-us-google

disponierend. Vom 20. Jahr an fällt der Prozentsatz sehr. Eine große Anzahl Kranker wohnte in einem Komplex von 5 Häusern. Bei Pferden, Hunden und Kälbern fand sich die Struma ebenfalls häufig. In einem Hause kam die Krankheit in allen dort wohnenden 14 Familien mit Ausnahme von einer vor. Diese Familie war sehr unreinlich und Verfasser ist der Ansicht, daß sie deshalb von der Krankheit verschont wurde, weil sie nur Wasser zum Kochen benutzte.

L. Mahler.

Über die Ein- und Überimpfungen des Schilddrüsengewebes. Von Dr. V. Nicoletti. (Jahresber. d. oto-rhino-laryngologischen Klinik in Rom, Jahrg. VI.)

Die interessante Arbeit wird in zwei Teile geteilt, und zwar berücksichtigt der erste Teil die Einimpfungen des Schilddrüsengewebes. Dieser Teil kann als Sammelreferat über das erwähnte Thema betrachtet werden, da die ganze einschlägige Literatur ausführlich mitgeteilt und einer eingehenden Kritik unterzogen wird. Im zweiten Teil der Arbeit teilt Verfasser die eigenen bei Hunden vorgenommenen Versuche über die Überimpfungen des Schilddrüsengewebes mit. Die Schlußfolgerungen darüber sind folgende: 1. Der nach Verfassers Angabe überimpfte Schilddrüsenlappen kann ungestört wenigstens bis zum 245. Tage vom Anfang der Überimpfung und auf demselben Organismus, aus welchem er fortgenommen wurde, sich erhalten; 2. nach der Überimpfung stellt sich sogleich die Blutzirkulation im Schilddrüsenlappen wieder her; 3. bis zum heutigen Tage ist die Möglichkeit nicht nachgewiesen, daß beim Menschen der ganze oder teilweise überimpfte Schilddrüsenlappen fortgedeihen könne.

E. Rimini.

Thyreoiditis und Morbus Basedow. Beitrag zum Studium der akuten Entzündungen der Schilddrüse. Von Dr. G. Pieri. (Jahresber. d. oto-rhino-laryngologischen Klinik in Rom, Jahrg. VI.)

In dem Aufsatze setzt Verfasser den Zusammenhang auseinander, der zwischen Morbus Basedow und den Entzündungsprozessen der Schilddrüse besteht, welcher zweierlei Natur ist, je nachdem die Thyreoiditis vor oder nach dem Morbus Basedow entstanden ist. An die Mitteilung von 7 Fällen von akuter Thyreoiditis werden einige Betrachtungen über die Diagnose und Therapie angeschlossen.

E. Rimini.

Über Echinococcuscyste der Schilddrüse. Von Prof. R. Alessandri. (Jahresber. d. oto-rhino-laryngologischen Klinik in Rom, Jahrg. V.)

Vorausschickend, daß die Echinococcuscysten der Schilddrüse sehr selten sind, teilt Verfasser einen einschlägigen von ihm operierten Fall mit.

E. Rimini.

Über Epitheliome der Schilddrüse und ihre Metastasen in den Knochen. Von Dr. G. Pieri. (Jahresber. d. oto-rhino-laryngologischen Klinik in Rom, Jahrg. V.)

Eine wichtige statistische und klinische Studie über die in den Knochen Metastasen bedingenden Epitheliome der Schilddrüse. Nach Erwähnung aller in

Digitized by Google
Original from UNIVERSITY OF CALIFORNIA
Generated on 2019-10-24 13:06 GMT / http://hdl.handle.net/2027/uc1.b3252760
Public Domain in the United States, Google-digitized / http://www.hathitrust.org/access_use#pd-us-google

der Literatur gefundenen einschlägigen Fälle werden zwei weitere vom Verfasser in der chirurgischen Abteilung des Poliklinikums von Rom beobachtete Fälle mitgeteilt, deren Verlauf und histologische Untersuchung ausführlich mitgeteilt werden. Die Ätiologie, Pathogenese, pathologische Anatomie, der klinische Verlauf, Diagnose und Therapie dieser bösartigen Geschwülste der Schilddrüse, genau und ausführlich auseinandergesetzt, bilden den letzten Teil dieses hochinteressanten, fleißig bearbeiteten Aufsatzes. E. Rimini.

Personalien und Notizen.

Redaktionswechsel. Prof. Dr. Otto Kahler legt wegen seiner Berufung nach Freiburg seine Stelle als Redakteur dieses Blattes nieder. Die Redaktion des laryngologischen Teiles übernimmt Dr. Hermann Marschik. Originalbeiträge, Referate, Separata, Rezensionsexemplare etc. sind daher künftig an die Adresse: Dr. Hermann Marschik, Assistent der Klinik Hofrat Chiari, Wien, IX/2, Lazarettgasse 14, zu senden.

Für den wissenschaftlichen Teil verantwortlicher Redakteur: Dr. E. Urbantschitsch, Dr. H. Marschik.
Herausgeber, Eigentümer und Verleger: Urban & Schwarzenberg.

Druck von Gottlieb Gistel & Cie., Wien, III., Münzgasse 6.

Digitized by Google
Original from UNIVERSITY OF CALIFORNIA
Generated on 2019-10-24 13:06 GMT / http://hdl.handle.net/2027/uc1.b3252760
Public Domain in the United States, Google-digitized / http://www.hathitrust.org/access_use#pd-us-google

MONATSSCHRIFT FÜR OHRENHEILKUNDE
UND
LARYNGO-RHINOLOGIE.

XLVI. Jahrg. 1912. 4. Heft.

Nachdruck verboten.

Laryngo-Rhinologischer Teil.

Original-Artikel.

Die Beziehungen der Tränenorgane zur Nasenhöhle und zu ihren Nebenhöhlen.

Von Prof. Dr. **A. Onodi**, Direktor der rhinolaryngologischen Universitätsklinik in Budapest.

(Mit 43 Figuren.)

Die Lehrbücher der Anatomie, der Augenheilkunde und der Rhinologie enthalten sehr wenig Angaben bezüglich der Beziehungen der Tränenorgane zu den Nebenhöhlen der Nase. Vereinzelte Aufsätze berühren diese Nachbarverhältnisse in Verbindung mit den neueren therapeutischen Eingriffen, welche mit künstlichen nasalen Öffnungen die Tränenableitung herzustellen bezweckten. Wir wollen in einem Kapitel die topographische Anatomie der Tränenorgane und ihre näheren Beziehungen zur Nasenhöhle und zu den Nebenhöhlen der Nase mit Hinweis der folgenden Abbildungen beim Erwachsenen und beim Kinde besprechen; im zweiten Kapitel wollen wir unsere ätiologischen und klinischen Kenntnisse sowie die neueren rhinochirurgischen Eingriffe und ihre Indikationen kurz erörtern.

I.

Wie bekannt, gelangen die Tränen durch die Tränenpunkte und die Tränenkanäle in den Tränensack, welcher sich in den häutigen Tränennasengang fortsetzt, um in den unteren Nasengang zu münden. Zur Aufnahme des Tränensackes dient die fossa sacci lacrimalis, ihre Fortsetzung, der häutige Gang, wird von dem knöchernen Tränennasengang umgeben. Bevor wir die Tränenorgane, den häutigen Tränenschlauch, näher betrachten, wollen wir die Zusammensetzung und Bildung der fossa sacci lacrimalis und des knöchernen ductus nasolacrimalis besprechen. Die fossa sacci lacrimalis wird vom Tränenbein und vom oberen Kieferbein gebildet, sie wird von zwei leistenartig hervorspringenden Rändern begrenzt, von welchen der hintere Rand schärfer hervortritt, die crista lacrimalis posterior, und dem Tränenbein angehört, der vordere Rand, die crista lacrimalis anterior, dem Stirnfortsatz des oberen

Digitized by Google
Original from UNIVERSITY OF CALIFORNIA
Generated on 2019-10-24 13:06 GMT / http://hdl.handle.net/2027/uc1.b3252760
Public Domain in the United States, Google-digitized / http://www.hathitrust.org/access_use#pd-us-google

Kieferbeines angehört, beide vereinigen sich unten in einen scharfen Bogen, welcher die tiefste Stelle der fossa sacci lacrimalis begrenzt und den Über-

Fig. 1.

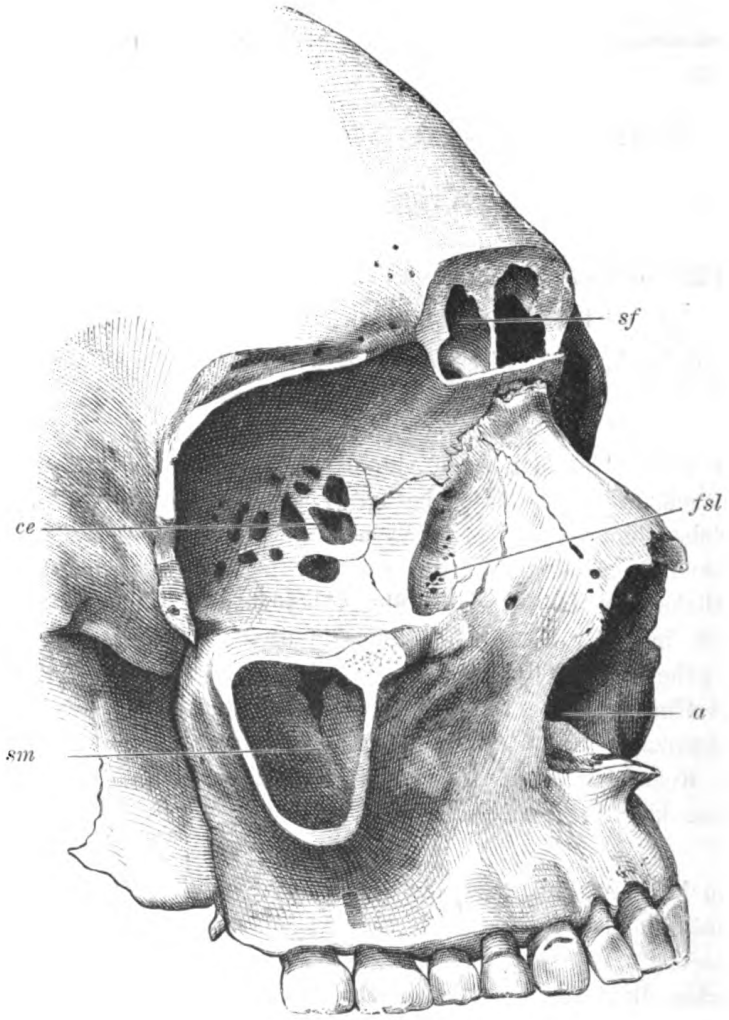

Natürliche Größe.

fsl fossa sacci lacrimalis, *sf* sinus frontalis, *ce* cellula ethmoidalis, *sm* sinus maxillaris, *a* apertura pyriformis.

Das Präparat zeigt die Lage und Ausdehnung der fossa sacci lacrimalis *(fsl)*, die eröffneten Nebenhöhlen der Nase, die Stirnhöhle *(sf)*, die Kieferhöhle *(sm)* und die Siebbeinzellen *(ce)*. Man sieht die vordere und hintere crista lacrimalis, die Verbindung des Tränenbeines mit dem Oberkiefer, mit dem Stirnbein und mit dem Siebbein.

gang in den knöchernen Tränenkanal bezeichnet. Nach oben verflacht sich die Hohlrinne gegen das Stirnbein zu. Den Boden der fossa sacci lacrimalis bildet

Digitized by Google
Original from UNIVERSITY OF CALIFORNIA
Generated on 2019-10-24 13:06 GMT / http://hdl.handle.net/2027/uc1.b3252760
Public Domain in the United States, Google-digitized / http://www.hathitrust.org/access_use#pd-us-google

zur Hälfte das Tränenbein, zur anderen Hälfte der Stirnfortsatz des oberen Kieferbeines. Der Knochen ist in diesem Gebiete sehr dünn. Die Figur 1 illustriert an einem Knochenschädel die Lage und Ausbreitung der fossa sacci lacrimalis *(fsl)*, ebenso ist auch ihre Lage an einem Knochenschädel in der Figur 40 zu sehen. Die fossa sacci lacrimalis geht direkt in den knöchernen Tränennasengang über, welcher von drei Knochen gebildet wird, und zwar vom Oberkiefer, vom Tränenbein und von der unteren Muschel. Zum großen Teil nimmt an der Herstellung des knöchernen Tränennasenganges das obere Kieferbein teil, der nach rückwärts gestülpte hintere Rand des Stirnfortsatzes des Oberkiefers und ein Teil des Oberkieferkörpers; die hier befindliche Rinne wird oben vom Tränenbein und unten vom processus lacrimalis der unteren Muschel zu einem Kanal geschlossen. Die untere Öffnung, die nasale Mündung des so gebildeten knöchernen Tränennasenkanales befindet sich direkt unter der Insertionslinie der unteren Muschel. Gruber beobachtete, daß das Tränenbein an der Bildung des knöchernen Tränennasenganges nicht teilnimmt, sondern durch Fortsätze des Stirnbeines und des Oberkiefers ersetzt wird, ebenso kann auch oft der processus lacrimalis der unteren Muschel sehr reduziert erscheinen. Die Länge des knöchernen Tränennasenganges ist nach Merkel-Kallius (1) nicht größer als 10—12 *mm*, nach Schwalbe kann sie zwischen 12 und 24 *mm* schwanken. Sein Durchmesser ist 3—4 *mm* weit. Bezüglich der topographischen Lage des Tränennasenganges entspricht sie der ganzen Höhe des mittleren Nasenganges lateral der Kieferhöhle. In der Kieferhöhle kann er verschieden stark hervortreten und einen Wulst bilden, welcher von Zuckerkandl (2) als Lacrimalwulst bezeichnet wurde. Er ist öfters überhaupt nicht vorhanden, kann flach erscheinen und verschieden stark hervortreten. Fein (3) fand unter 33 Präparaten den Lacrimalwulst 9mal stark entwickelt, 7mal weniger ausgesprochen und 17mal nicht vorhanden, ferner daß die Verlängerung der Alveole des ersten Praemolaris den Tränennasengang trifft, auch ohne Wulst, und daß die Wanddicke der Kieferhöhle, welche den ductus nasolacrimalis begrenzt, ungefähr 1 *mm* ist.

Was den Verlauf des Kanales betrifft, so hängt dieser von der Formation des Gesichtsschädels ab, er ist nicht ganz vertikal. Die Verlaufsrichtung wird von der Breite des Nasenrückens, von der Breite der apertura pyriformis und von der Breite der unteren Nasengänge zueinander beeinflußt. Die Tränennasengänge am Knochenschädel divergieren nach unten, ihre unteren Enden weichen voneinander ab und im Profil betrachtet ziehen sie nach unten und etwas hinten vom Augenwinkel in der Richtung zwischen dem zweiten Prämolarzahn und dem ersten Molarzahn. Es kann auch vorkommen, daß die Prämolarzähne gar nicht unter die Kieferhöhle zu liegen kommen.

Die Figur 2 illustriert an einem Horizontalschnitt die Lage des Tränennasenganges *(dnl)*, den stark in die Höhle vorspringenden Lacrimalwulst an

Digitized by Google
Original from UNIVERSITY OF CALIFORNIA
Generated on 2019-10-24 13:06 GMT / http://hdl.handle.net/2027/uc1.b3252760
Public Domain in the United States, Google-digitized / http://www.hathitrust.org/access_use#pd-us-google

Fig. 2.

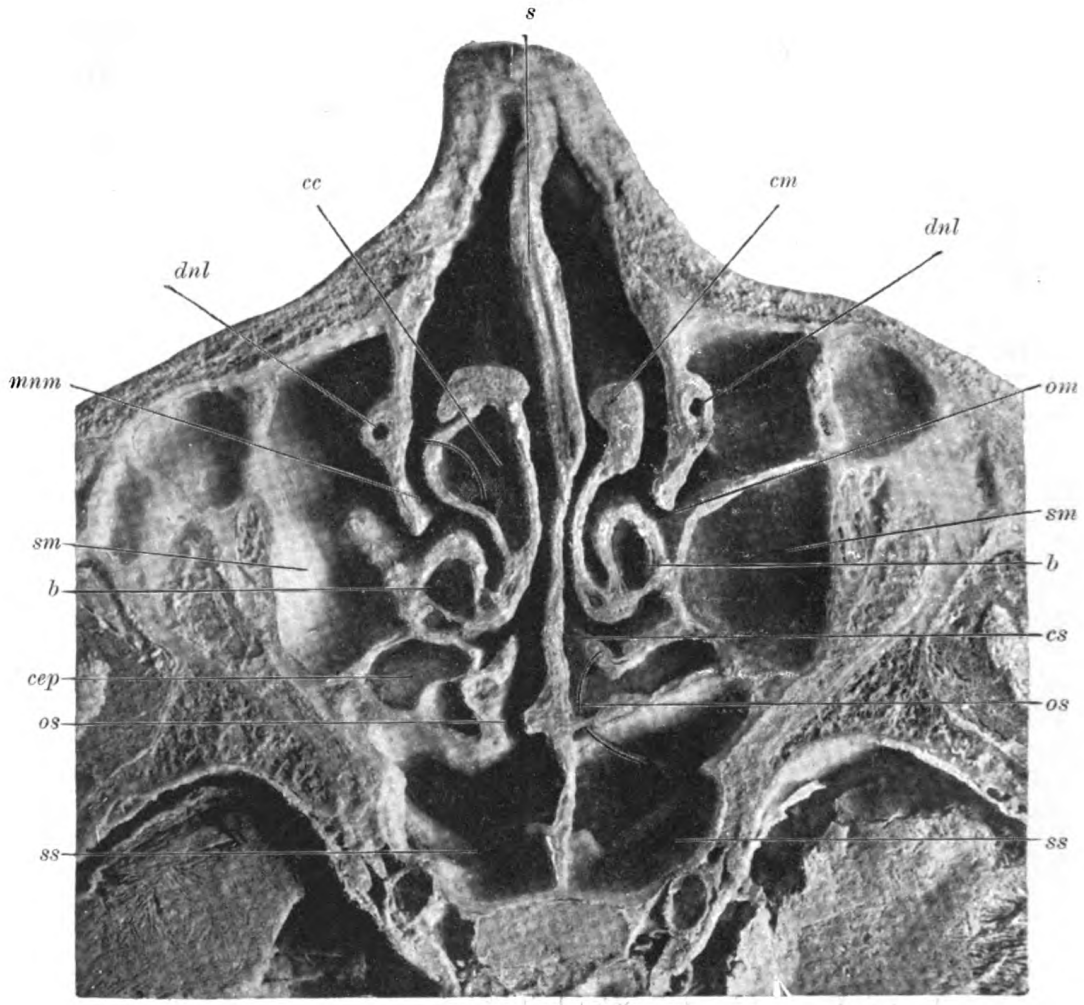

Natürliche Größe.

dnl ductus nasolacrimalis, *sm* sinus maxillaris, *cm* concha media, *ccm* cellula conchae mediae, *mnm* meatus narium medius, *om* ostium maxillare, *b* bulla ethmoidalis, *cep* cellula ethmoidalis posterior, *ss* sinus sphenoidalis, *os* ostium sphenoidale, *s* septum.

Der Horizontalschnitt zeigt den 3 *mm* weiten Tränennasengang *(dnl)* an der medialen Kieferhöhlenwand. Die Hervorwölbung des ductus nasolacrimalis *(dnl)* in die Kieferhöhle *(sm)* ist auf beiden Seiten gut zu sehen, ferner ist das Gebiet jenes operativen Eingriffes zu überblicken, welcher die Freilegung des Tränennasenganges *(dnl)* von der Kieferhöhle *(sm)* aus bezweckt. Durch die Entfernung der fazialen Kieferhöhlenwand von der fossa canina aus ist der Tränennasengang in seinem nasalen Verlaufe zugänglich.

der medialen Kieferhöhlenwand und sein Verhältnis zum mittleren Nasengang *(mnm)*.

Digitized by Google
Original from UNIVERSITY OF CALIFORNIA
Generated on 2019-10-24 13:06 GMT / http://hdl.handle.net/2027/uc1.b3252760
Public Domain in the United States, Google-digitized / http://www.hathitrust.org/access_use#pd-us-google

Die tränenableitenden Organe bestehen aus den Tränenröhrchen, canaliculi lacrimales, aus dem Tränensack, saccus lacrimalis, und aus dem häutigen Tränennasengang, ductus nasolacrimalis. Die soeben besprochenen knöchernen Formverhältnisse, die Fossa sacci lacrimalis und der canalis nasolacrimalis nehmen den häutigen Tränenschlauch auf, in der fossa sacci lacrimalis liegt der Tränensack, in dem knöchernen Kanal seine Fortsetzung, der Tränennasengang. Mit dem Tränensack hängen die Tränenröhrchen zusammen, der Tränennasengang mündet im unteren Nasengang. Wir wollen kurz den häutigen Tränenschlauch beschreiben. Mit dem Tränenpunkte (punctum lacrimale) beginnt das 1·25 *mm* lang aufsteigende und dann 8—10 *mm* lang horizontal verlaufende Tränenröhrchen (canaliculus lacrimalis), welches zwischen den Fasern des musculus palpebralis mit dem anderen Röhrchen ein gemeinschaftliches Endstück bildet und hinter dem ligamentum palpebrale mediale in den Tränensack mündet. Dieser gemeinschaftliche Gang, welcher 2—3 *mm* lang sein kann, kann auch eine Erweiterung dicht vor seiner Einmündung haben, welcher mit dem Namen sinus Maieri bezeichnet wurde. Die Länge des Tränenröhrchens, seines horizontalen Teiles, ist von Luschka mit 10—14 *mm*, von Gerlach mit 6—7 *mm* und von Henle mit 7—9 *mm* angegeben, sein Lumen mit 0·5—1·5 *mm*.

Von Sappey, Foltz, Hyrtl und Lesshaft ist das gemeinschaftliche Endstück der Tränenröhrchen als normales Formverhältnis angegeben, von Henle(4) und anderen wird in der Regel oder häufiger die gesonderte Mündung der Tränenröhrchen betont. Lesshaft fand in 112 Fällen nur 3mal eine gesonderte Mündung. Es sind auch Fälle von Verdoppelung der Tränenröhrchen und der Tränenpunkte beschrieben worden (Foltz, Weber, Graefe, Bockdalek), zwei, auch drei Tränenpunkte an einem Lide, überzählige Tränenröhrchen, die sich entweder vereinigten oder selbständig in den Tränensack mündeten. Ferner wurde auch ein 2 *mm* langer, blinder Gang beschrieben (Bochdalek, Graefe). Schließlich ist auch das Fehlen der Tränenpunkte und der Tränenröhrchen beobachtet worden (Emmert, Magnus, Zehender, Burnett, v. Reuss, Wicherkiewicz). Es wurden auch Faltenbildungen beschrieben; so sah Lesshaft im gemeinschaftlichen Gange eine transversale Falte, Vlacovich in ihrer ganzen Länge longitudinale und schräge Falten und Hyrtl nimmt eine Spiralklappe an. Merkel und Walzberg bestreiten diese Spiralfalte.

Der Tränensack (saccus lacrimalis) füllt die fossa sacci lacrimalis aus, ihre mediale Wand ist mit dem Periost verwachsen, ihre laterale Wand wird von der Periorbita zwischen der vorderen und hinteren crista lacrimalis überspannt. Die Wand des Tränensackes ist mit den Schenkeln des ligamentum palpebrale mediale verwachsen; wo das ligamentum palpebrale den Tränensack nicht berührt, wird er von den Fasern des musculus orbicularis palpebrarum

Generated on 2019-10-24 13:06 GMT / http://hdl.handle.net/2027/uc1.b3252760
Public Domain in the United States, Google-digitized / http://www.hathitrust.org/access_use#pd-us-google
Digitized by Google
Original from UNIVERSITY OF CALIFORNIA

und von der Haut bedeckt. Der Tränensack hat eine Länge von 12 *mm*, eine Breite von 2—3 *mm*. Der obere abgerundete Teil, welcher mit dem oberen Rande des Lidbandes abschließt oder dasselbe ganz wenig überragt, wird als Fornix bezeichnet, nach unten verengt sich der Tränensack und geht über in den Tränennasengang. Die Einmündung der Tränenröhrchen befindet sich an der lateralen Seite des Tränensackes, etwas mehr nach hinten in der Gegend der transversalen Halbierungslinie des ligamentum palpebrale mediale, 2 *mm* vom Fornix des Tränensackes entfernt. Es sei noch erwähnt, daß Manz das vollständige Fehlen des Tränensackes beobachtete. Der Tränensack setzt sich in den häutigen Tränennasengang (ductus nasolacrimalis) fort, die Übergangsstelle, sein Anfangsstück ist eng, 3 *mm* weit, auch isthmus duct. nasolacrimalis genannt, nach unten ist er weiter. Nach Hyrtl kann sich bei älteren Individuen der Tränennasengang auf das doppelte erweitern und nach Joerss soll der rechte Tränennasengang breiter sein als der linke. Nach Henle kann der häutige Tränennasengang eine Länge von 20 *mm* erreichen. Nach Merkel-Kallius ist die Länge niemals weniger als 10—12 *mm* und nie mehr als 22 bis 24 *mm*, im Mittel 15 *mm*, seine Weite in sagittaler Richtung 4 *mm*, in transversaler Richtung etwas geringer. Der Verlauf des Ganges ist gerade oder leicht vorwärts konvex, rückwärts und lateralwärts absteigend und seine laterale Abweichung von der Medianebene entspricht nach Arlt einer Linie, welche vom Halbierungspunkte des ligamentum palpebrale mediale zum sulcus nasolabialis gezogen wird. Arlt sagt: Wenn der Abstand der Nasenflügel voneinander da, wo sie an die Wangenhaut stoßen, gleich ist dem Abstande der Mittelpunkte der beiden inneren Augenlidbänder, so besteht keine seitliche Deklination. Ist, wie gewöhnlich, der erste Abstand größer als der letztere, so beträgt die seitliche Deklination die Hälfte dieser Differenz. Ausnahmsweise sind die Nasenflügel so aneinander gerückt, daß der Abstand kleiner ist als der Abstand der Mittelpunkte der Lidbänder, dann ist die seitliche Deklination negativ. Durch Anlegen einer geraden Sonde, unten an die Basis des Nasenflügels, oben an die Mitte des Lidbandes, läßt sich die seitliche Deklination leicht ermitteln. Bei Kindern kann die Abweichung des Ganges nach hinten in der Art eruiert werden, daß man eine Gerade vom medialen Augenwinkel zum ersten Milchbackenzahn zieht.

Am Sehenden entspricht dem Tränennasengang jene Linie, welche den medialen Lidwinkel und die Grenze zwischen dem zweiten Prämolarzahn und dem ersten Molarzahn verbindet, diese Linie kann auch durch den zweiten Molarzahn, auch durch die Grenze zwischen dem zweiten und dritten Molarzahn ziehen.

Der Tränennasengang mündet im unteren Nasengang, 25—30 *mm* hinter dem unteren Rande des Nasenloches und ungefähr an der Grenze des ersten und zweiten Viertels des Anheftungsrandes der unteren Muschel. Seltener

Digitized by Google
Original from UNIVERSITY OF CALIFORNIA
Generated on 2019-10-24 13:06 GMT / http://hdl.handle.net/2027/uc1.b3252760
Public Domain in the United States, Google-digitized / http://www.hathitrust.org/access_use#pd-us-google

mündet der Tränennasengang am Ende des knöchernen Kanales mit einer runden, weiten Öffnung unter dem Ansatz der unteren Nasenmuschel, meist läuft der Gang eine Strecke weit in der Schleimhaut selbst, die Mündung kann weit, eng, rund oder schlitzartig sein, der Schlitz kann horizontal oder sagittal gelegen sein, die Öffnung kann auch verschwindend klein, punktförmig sein. Nicht selten kann auch eine schmale, seichte Furche, sulcus lacrimalis, an der Schleimhaut vorhanden sein, welche bis unter das vordere Ende der unteren Nasenmuschel sichtbar ist. Manchmal zieht sich von der Öffnung nach unten eine Falte, die plica lacrimalis. Nach Holmes liegt die Mündung vom Boden der Nasenhöhle in maximo 22 *mm*, in minimo 6 *mm*, im Durchschnitt 16 *mm* entfernt; von dem vorderen Ansatze der unteren Muschel in maximo 10 *mm*, in minimo 1 *mm*, im Durchschnitt 6 *mm* entfernt; von dem vorderen Rande des Nasenloches in maximo 34 *mm*, in minimo 25 *mm*, im Durchschnitt 31 *mm* entfernt; von dem unteren Rande der unteren Muschel in maximo 14 *mm*, in minimo 3 *mm*, im Durchschnitt 10 *mm* entfernt.

Der hamulus lacrimalis kann nach Henle doppelt sein oder hoch stehen und zwei obere Öffnungen des Tränennasenganges bilden. Nach Bochdalek steht manchmal der sulcus lacrimalis mit einem in die Schleimhaut des Bodens der Nasenhöhle eingegrabenen Kanal in Verbindung, dessen blindes Ende bis an den Eingang des canalis incisivus reichen kann, ohne mit diesem zusammenzuhängen. Statt dieses Kanals findet sich auch nach Henle eine von einigen Fäden überbrückte Furche. Vlacovich und Manfredi fanden bei Neugeborenen den Tränennasengang am unteren Ende geschlossen, auch zu einer kleinen Ampulle ausgedehnt.

Falten- und Klappenbildung der Schleimhaut des Tränennasenganges sind vielfach beschrieben worden, am oberen und mittleren Teil des Ganges und an seiner Mündung. Am Übergang des Tränensackes in den Tränennasengang haben Krause und Béraud eine Klappe beschrieben, an dieser Stelle kann auch nur ein Schleimhautwulst (Henle), auch eine klappenartige Falte vorkommen. Bochdalek sah ein förmliches Diaphragma mit einem zentralen Loch, für eine Borste durchgängig. In der Mitte des Tränennasenganges ist von Taillefer eine Klappe beschrieben worden. An der Mündung des Ganges kann die Schleimhaut eine Klappe bilden, die allgemein unter dem Namen Valvula Hasneri bekannt ist, sie wurde schon vor ihm von Morgagni und Rosenmüller beschrieben, von den Franzosen mit dem Namen Cruveilhier verbunden.

In der Figur 3 zeigen wir an einem Horizontalschnitt die Lage des 6 *mm* langen und 4 *mm* breiten Tränensackes *(sl)* und seine Beziehung zur inneren Augenhöhlenwand und zu einer vorderen Siebbeinzelle.

Die Figur 4 illustriert ebenfalls an einem Horizontalschnitt die Lage des 6 *mm* langen und $3^1/_2$ *mm* breiten Tränensackes *(sl)* und seine Beziehung zur inneren Augenhöhlenwand.

Digitized by Google
Original from UNIVERSITY OF CALIFORNIA
Generated on 2019-10-24 13:06 GMT / http://hdl.handle.net/2027/uc1.b3252760
Public Domain in the United States, Google-digitized / http://www.hathitrust.org/access_use#pd-us-google

Die Figur 5 zeigt an einem Frontalschnitt auf beiden Seiten die Lage des 11 *mm* langen Tränensackes *(sl)* und seine Beziehung zur Augenhöhle, ferner die Lage des 10 *mm* langen und 4 *mm* breiten linken Tränennasenganges *(dnl)*, welchen eine transversale Klappe am Übergang des Tränensackes in den Gang zu 1 *mm* verengt.

Die Figur 6 zeigt an einem Sagittalschnitt die Lage des Tränennasenganges *(dnl)* im mittleren Nasengang *(mnm)*, seine Konvexität nach vorn, seine

Fig. 3.

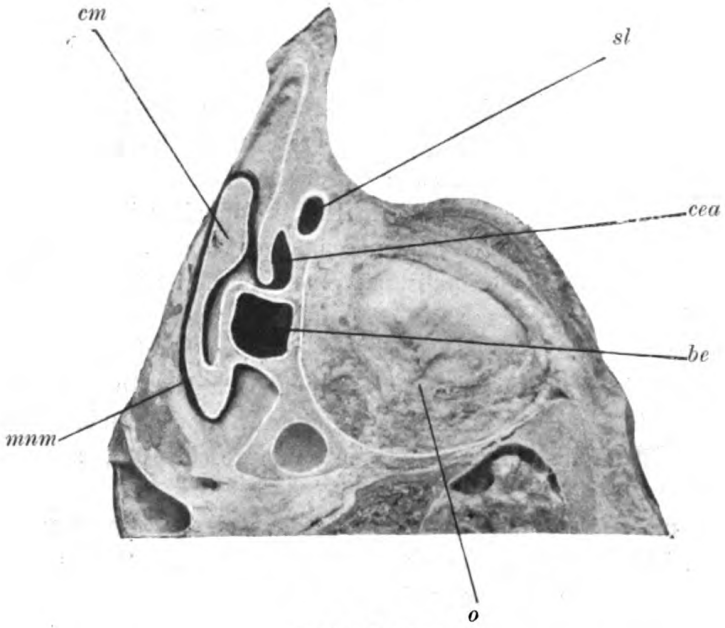

Natürliche Größe.

sl saccus lacrimalis, *cea* cellula ethmoidalis anterior, *cm* concha media, *mnm* meatus narium medius, *b* bulla ethmoidalis, *o* orbita.

Der Horizontalschnitt zeigt die Lage des 6 *mm* langen und 4 *mm* breiten Tränensackes *(sl)*, welchen medial eine vordere Siebbeinzelle *(cea)* begrenzt.

Beziehung zur vorderen Siebbeinzelle *(cea)*, die am Übergang des Tränennasenganges *(dnl)* zum Tränensack liegt und in einem unmittelbaren Nachbarverhältnis steht. Seine Mündung *(ol)* $2^1/_2$ *mm* unterhalb der Ansatzlinie mit einer runden, $1^1/_2$ *mm* weiten Öffnung und eine $3^1/_2$ *mm* lange, schmale Furche, die von der Mündung in der Schleimhaut nach unten zieht.

Die Figur 7 illustriert an einem Sagittalschnitt die Lage des eröffneten Tränennasenganges *(dnl)*, seine 2 *mm* weite Mündung *(ol)*, 7 *mm* von der Ansatzlinie der unteren Muschel entfernt, und eine 2 *mm* breite und 4 *mm* lange Furche, die von der Mündung in der Schleimhaut nach unten zieht. Der

Generated on 2019-10-24 13:06 GMT / http://hdl.handle.net/2027/uc1.b3252760
Public Domain in the United States, Google-digitized / http://www.hathitrust.org/access_use#pd-us-google
Digitized by Google
Original from UNIVERSITY OF CALIFORNIA

Tränennasengang *(dnl)* ist hinten und medial von zwei vorderen Siebbeinzellen *(cea)* begrenzt.

Die Figur 8 zeigt an einem Sagittalschnitt den 21 *mm* langen und 4 *mm* breiten, von außen eröffneten Tränennasengang *(dnl)*, seinen Verlauf, seine Mündung am Dache des unteren Nasenganges *(mni)* und seine Beziehung zum

Fig. 4.

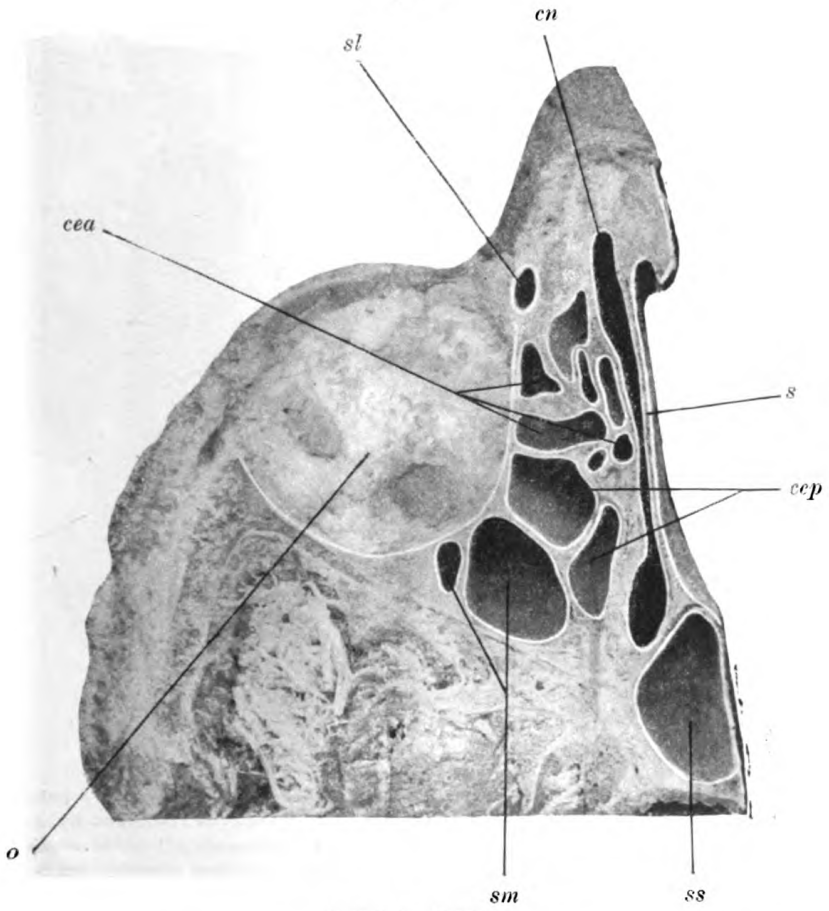

Natürliche Größe.

sl saccus lacrimalis, *cea* cellula ethmoidalis anterior, *cn* cavum narii, *cep* cellula ethmoidalis posterior, *rse* recessus sphenoethmoidalis, *sm* sinus maxillaris, *ss* sinus sphenoidalis, *o* orbita. Der Horizontalschnitt zeigt die Lage des 6 *mm* langen und 3½ *mm* breiten Tränensackes *(sl)*.

mittleren Nasengang *(mnm)* vor dem vorderen Ende der mittleren Nasenmuschel *(cm)*.

Die Figur 9 illustriert an einem Sagittalschnitt die Lage und den Verlauf des 14 *mm* langen und 3—5 *mm* breiten Tränennasenganges *(dnl)*, seine Mündung 2 *mm* unter der Ansatzlinie der unteren Nasenmuschel *(ci)*. Von der

Digitized by Google
Original from UNIVERSITY OF CALIFORNIA
Generated on 2019-10-24 13:06 GMT / http://hdl.handle.net/2027/uc1.b3252760
Public Domain in the United States, Google-digitized / http://www.hathitrust.org/access_use#pd-us-google

Mündung zieht in der Schleimhaut eine 2 *mm* breite und 6 *mm* lange Furche nach unten in den sehr stark ausgedehnten unteren Nasengang *(mni)*. Man sieht auch die extremste vorderste Lage der Kieferhöhlenmündung *(om)* am vordersten Teil des mittleren Nasenganges *(mnm)*, weit entfernt vom hiatus

Fig. 5.

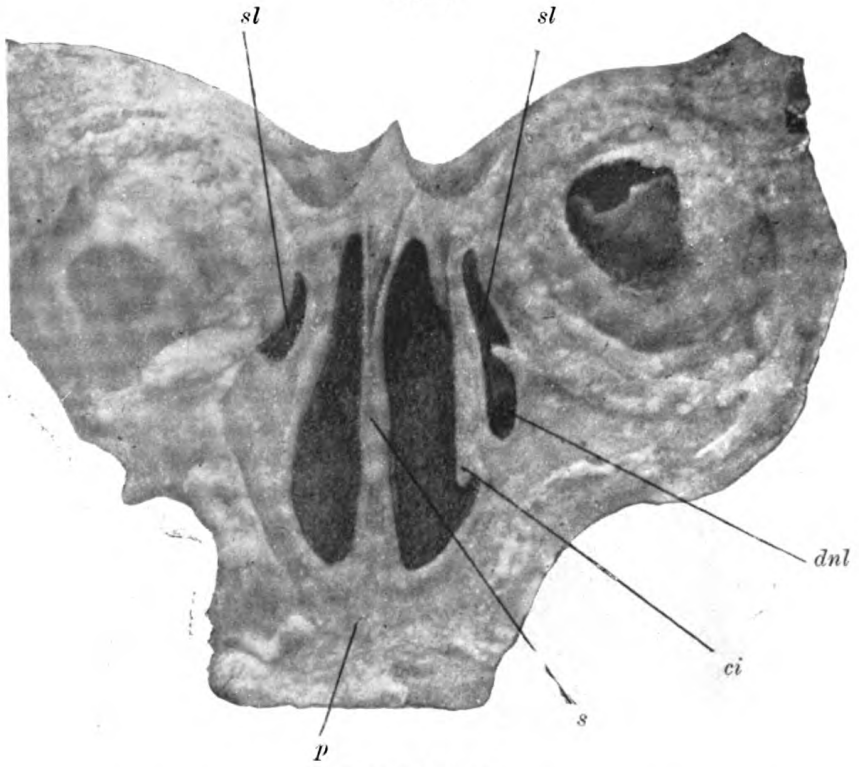

Natürliche Größe.

sl saccus lacrimalis, *dnl* ductus nasolacrimalis, *ci* concha inferior, *s* septum, *p* palatum. Der Frontalschnitt zeigt rechts den Tränensack *(sl)* in einer Länge von 11 *mm* und links sowohl den Tränensack *(sl)* als den Tränennasengang *(dnl)*, der Tränensack *(sl)* ist in einer Länge von 11 *mm*, der ductus nasolacrimalis *(dnl)* in einer Länge von 10 *mm* getroffen. An der Stelle des Überganges des $3^1/_2$ *mm* weiten Tränensackes *(sl)* wird durch eine transversale Klappe die Verbindung des Tränensackes mit dem Tränennasengange zu 1 *mm* verengt, der ductus nasolacrimalis *(dnl)* ist sonst 4 *mm* weit.

semilunaris und in einer Nachbarschaft von 5 *mm* mit dem Tränennasengang *(dnl)*.

Die Figur 10 illustriert an einem Horizontalschnitt auf beiden Seiten die Lage des 2 *mm* weiten Tränennasenganges *(dnl)* an der medialen Kieferhöhlenwand *(m)* und den in die Kieferhöhle *(sm)* hineinragenden Lacrimalwulst und seine Beziehung zum mittleren Nasengang und zur mittleren Muschel *(cm)*. Der

Generated on 2019-10-24 13:06 GMT / http://hdl.handle.net/2027/uc1.b3252760
Public Domain in the United States, Google-digitized / http://www.hathitrust.org/access_use#pd-us-google
Digitized by Google
Original from UNIVERSITY OF CALIFORNIA

Fig. 6.

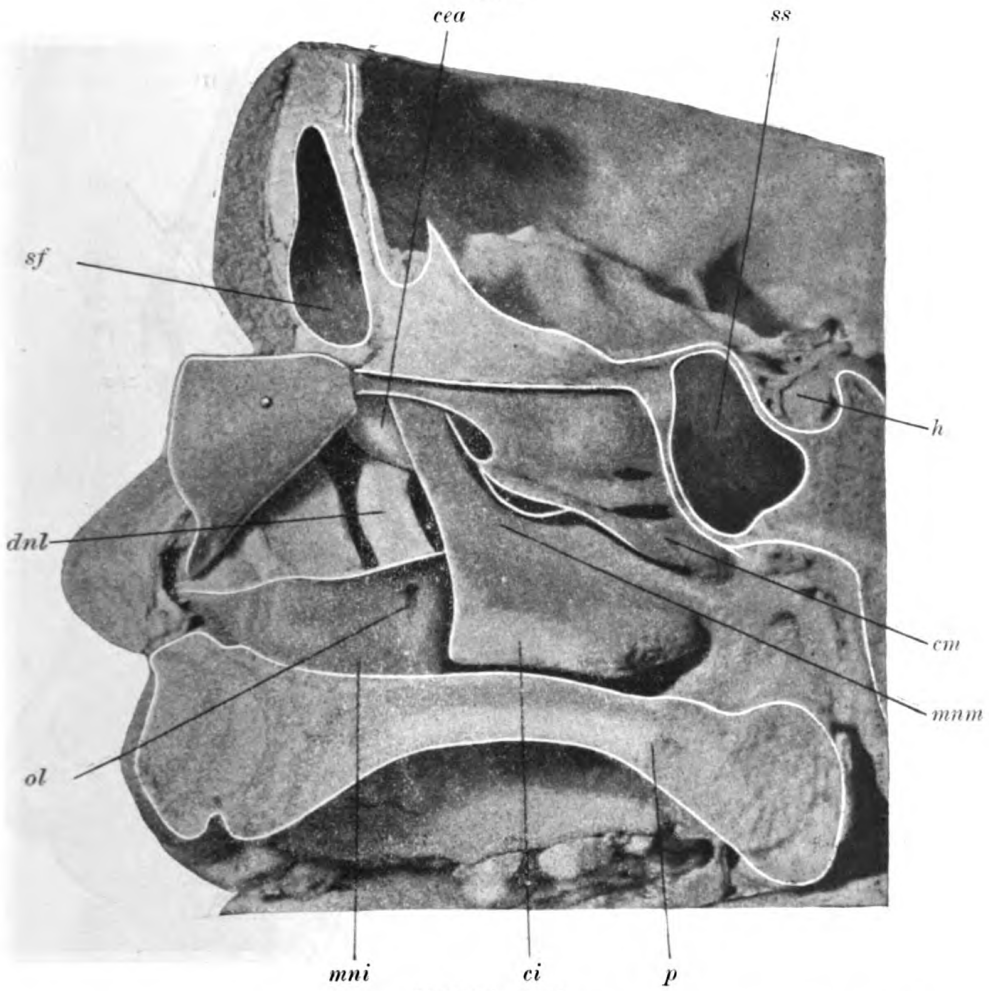

Natürliche Größe.

dnl ductus nasolacrimalis, *ol* ostium lacrimale, *mni* meatus narium inferior, *ci* concha inferior, *mnm* meatus narium medius, *cm* concha media, *cea* cellula ethmoidalis anterior, *sf* sinus frontalis, *ss* sinus sphenoidalis, *h* hypophysis.

Der Sagittalschnitt zeigt die Lage des Tränennasenganges *(dnl)* im Gebiete des mittleren Nasenganges *(mnm)* und ihr Verhältnis zu einer vorderen Siebbeinzelle *(cea)*, welche am Übergang des Tränensackes in den Tränengang plaziert ist. Der vordere Teil der unteren Muschel *(ci)*, ferner die Knochenwand des Tränenganges *(dnl)* und der vorderen Siebbeinzelle *(cea)* ist entfernt. Der Tränennasengang *(dnl)* zeigt nach vorne eine Konvexität und mündet $2^1/_2$ *mm* unterhalb der Ansatzlinie der unteren Muschel *(ci)* mit einer runden $1^1/_2$ *mm* weiten Öffnung *(ol)*, von der Öffnung zieht nach unten in der Schleimhaut eine $3^1/_2$ *mm* lange schmale Furche.

vordere Teil der mittleren Muschel *(cm, ccm)* erstreckt sich vor dem Gebiet des Tränennasenganges *(dnl)*.

Generated on 2019-10-24 13:06 GMT / http://hdl.handle.net/2027/uc1.b3252760
Public Domain in the United States, Google-digitized / http://www.hathitrust.org/access_use#pd-us-google
Digitized by Google
Original from UNIVERSITY OF CALIFORNIA

Die Figur 11 zeigt an einem Horizontalschnitt am Dache des unteren Nasenganges *(mni)*, knapp unter der Ansatzlinie der unteren Nasenmuschel

Fig. 7.

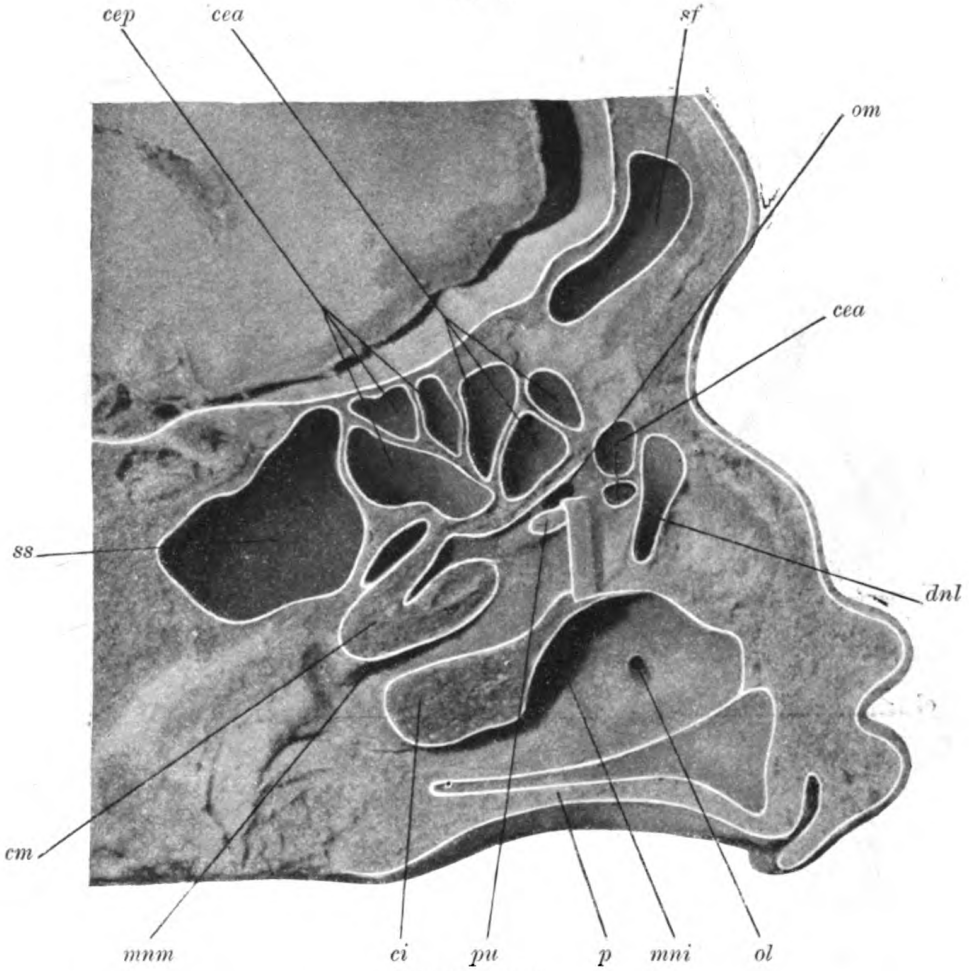

Natürliche Größe.

dnl ductus nasolacrimalis, *ol* ostium lacrimale, *mni* meatus narium inferior, *ci* concha inferior, *p* palatum, *mnm* meatus narium medius, *cm* concha media, *cea* cellula ethmoidalis anterior, *om* ostium maxillare, *cep* cellula ethmoidalis posterior, *ss* sinus sphenoidalis, *sf* sinus frontalis. Der Sagittalschnitt zeigt die Lage des Tränennasenganges *(dnl)* und seine nasale Mündung *(ol)*. Die Mündung ist 2 *mm* weit und liegt 7 *mm* von der Ansatzlinie der unteren Muschel *(ci)* entfernt, von der Öffnung zieht nach unten in der Schleimhaut eine 2 *mm* breite und 4 *mm* lange Furche. Der Tränennasengang ist hinten und medial von zwei vorderen Siebbeinzellen *(cea)* begrenzt. Der vordere Teil der unteren Muschel *(ci)* ist entfernt und die Schleimhaut im Gebiete der Tränennasengänge *(dnl)* abgehoben.

(ci) die 5 *mm* weite rechte *(dnl)* und die 4 *mm* weite linke Mündung des Tränennasenganges *(dnl)*. Der häutige Tränennasengang *(dnl)* mündet am Ende seines knöchernen Kanales.

Generated on 2019-10-24 13:06 GMT / http://hdl.handle.net/2027/uc1.b3252760
Public Domain in the United States, Google-digitized / http://www.hathitrust.org/access_use#pd-us-google
Digitized by Google
Original from UNIVERSITY OF CALIFORNIA

Fig. 8.

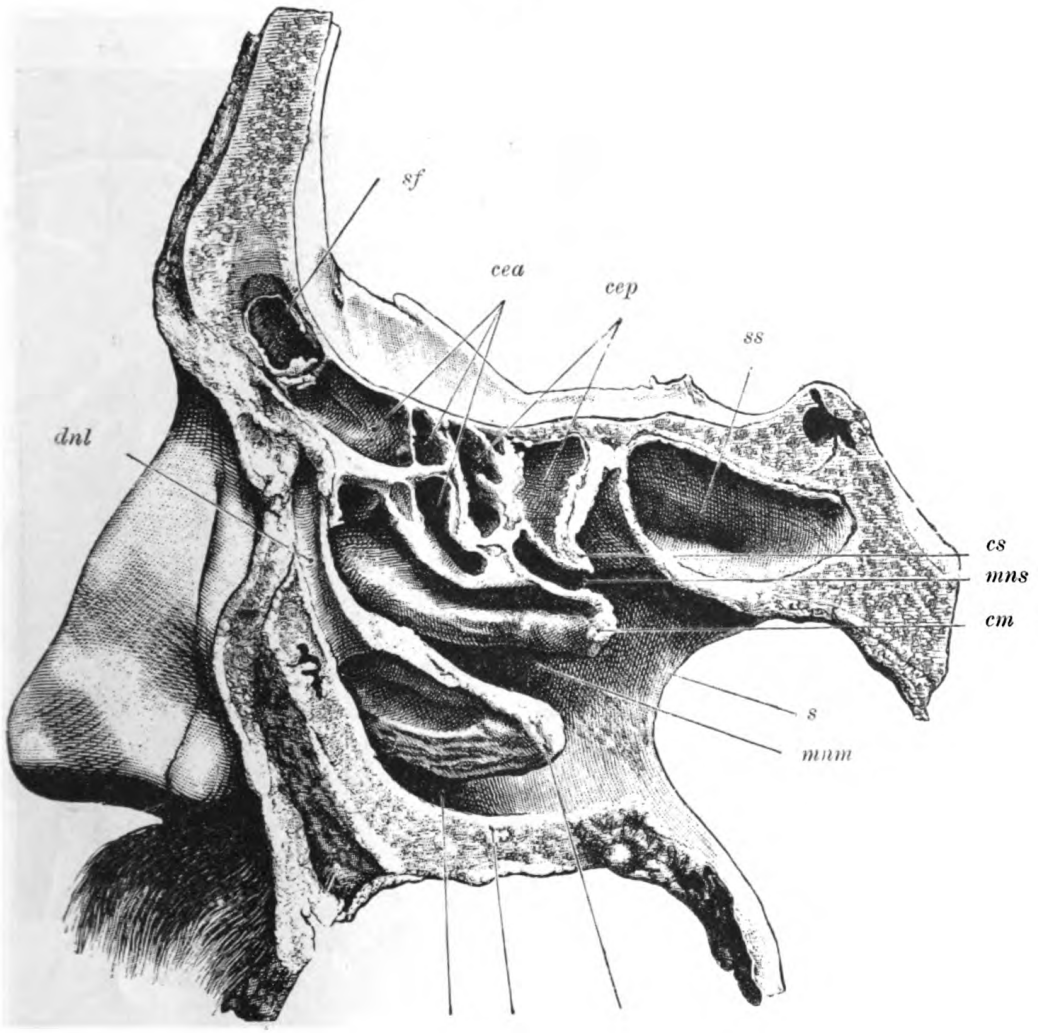

Natürliche Größe.

dnl ductus nasolacrimalis, *mni* meatus narium inferior, *ci* concha inferior, *mnm* meatus narium medius, *cm* concha media, *mns* meatus narium superior, *cs* concha superior, *sf* sinus frontalis, *cea* cellula ethmoidalis anterior, *cep* cellula ethmoidalis posterior, *ss* sinus sphenoidalis, *s* septum, *p* palatum.

Der Sagittalschnitt zeigt den von außen eröffneten 21 *mm* langen und 4 *mm* breiten Tränennasengang *(dnl)*, seinen Verlauf, seine Mündung am Dache des unteren Nasenganges *(mni)* und seine Beziehung zum mittleren Nasengange *(mnm)*, in diesem Gebiete wird einerseits vom Tränensack aus, andrerseits oberhalb der unteren Muschel mittelst Fensterresektion die künstliche nasale Öffnung ausgeführt.

Generated on 2019-10-24 13:06 GMT / http://hdl.handle.net/2027/uc1.b3252760
Public Domain in the United States, Google-digitized / http://www.hathitrust.org/access_use#pd-us-google
Digitized by Google
Original from UNIVERSITY OF CALIFORNIA

Fig. 9.

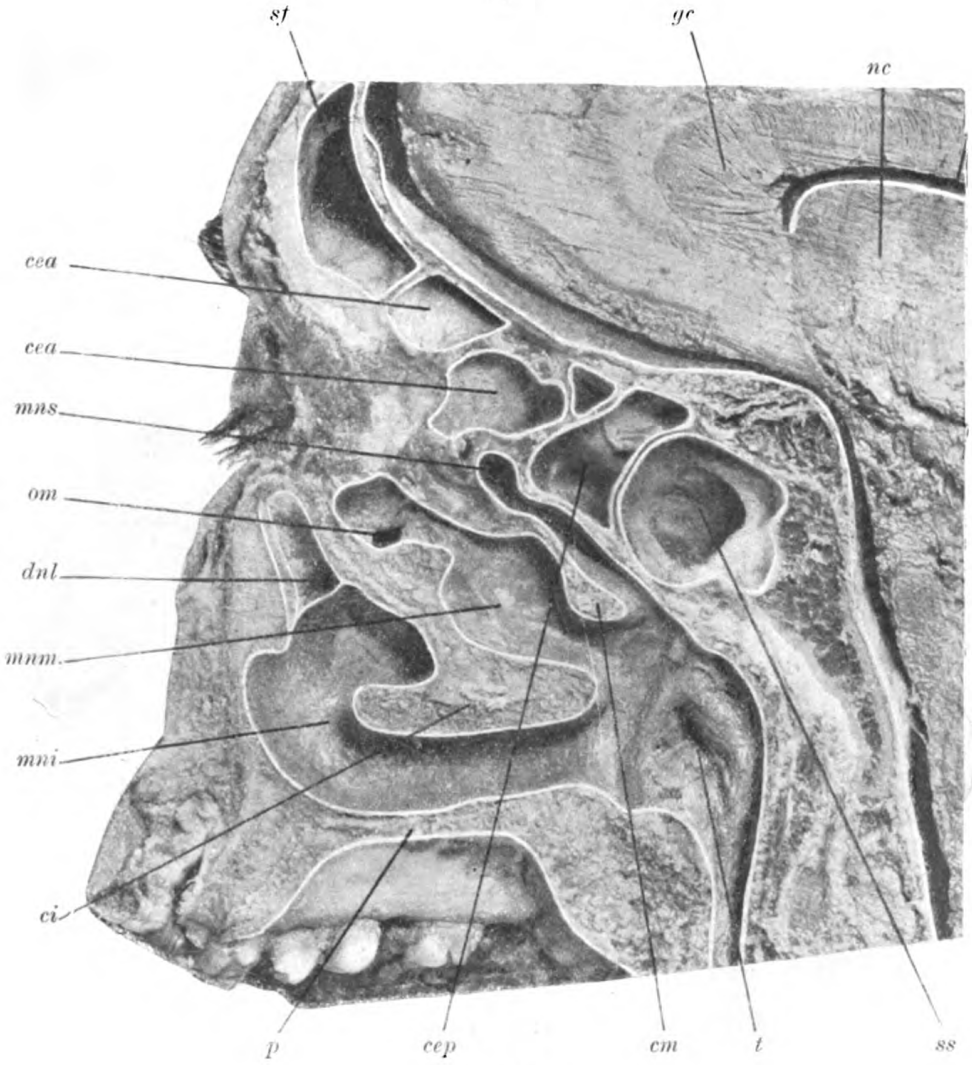

Natürliche Größe.

dnl ductus nasolacrimalis, *om* ostium maxillare, *mni* meatus narium inferior, *ci* concha inferior, *mnm* meatus narium medius, *cm* concha media, *p* palatum, *t* tuba Eustachii, *sf* sinus frontalis, *cea* cellula ethmoidalis anterior, *cep* cellula ethmoidalis posterior, *ss* sinus sphenoidalis, *gc* genu corporis callosi, *nc* nucleus caudatus.

Der Sagittalschnitt zeigt den 5 *mm* weiten Tränennasengang *(dnl)* in einer Länge von 14 *mm* mit seinem 5 *mm* breiten untersten Teil am Dache des abnormal ausgedehnten unteren Nasengangs *(mni)*, seine Mündung 2 *mm* unter der Ansatzlinie der unteren Nasenmuschel *(ci)*, von ihr zieht in der Schleimhaut eine 2 *mm* breite und 6 *mm* lange Furche nach unten, ferner die extremste, vorderste Lage der Kieferhöhlenmündung *(om)* am vordersten Teil des mittleren Nasenganges *(mnm)*, weit entfernt vom hiatus semilunaris und nur 5 *mm* weit vom ductus nasolacrimalis *(dnl)*.

Generated on 2019-10-24 13:06 GMT / http://hdl.handle.net/2027/uc1.b3252760
Public Domain in the United States, Google-digitized / http://www.hathitrust.org/access_use#pd-us-google
Digitized by Google
Original from UNIVERSITY OF CALIFORNIA

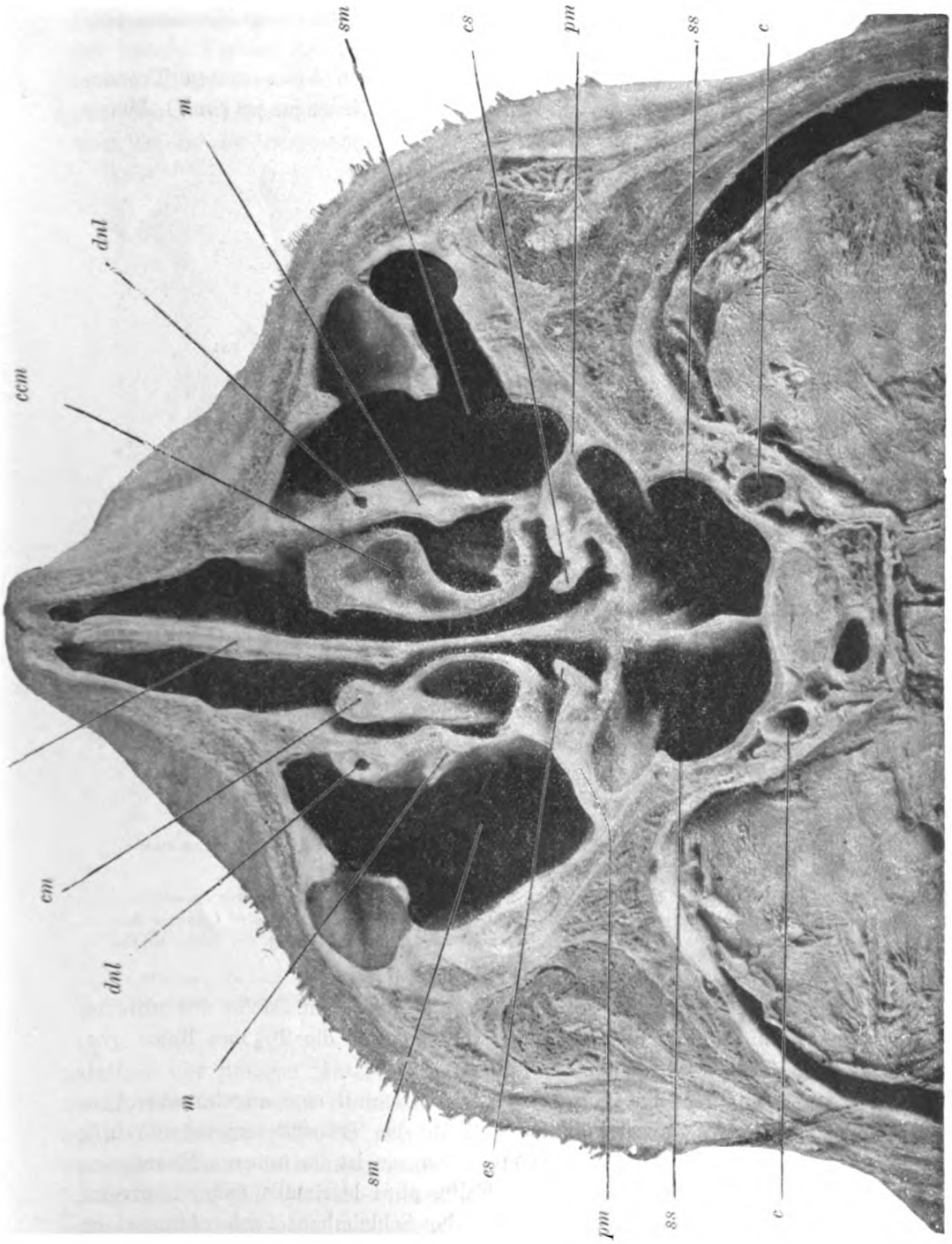

Fig. 10.

Natürliche Größe.

dnl ductus nasolacrimalis, *sm* sinus maxillaris, *cm* concha media, *m* paries medialis, *ccm* cellula concha mediae, *cs* concha superior, *pm* pars maxillaris, *ss* sinus sphenoidalis, *c* carotis, *s* septum.

Der Horizontalschnitt zeigt den 2 *mm* weiten Tränennasengang *(dnl)* an der medialen Kieferhöhlenwand *(m)*. Die Hervorwölbung des ductus nasolacrimalis *(dnl)* in die Kieferhöhle *(sm)*, der Lacrimalwulst ist gut zu sehen auf beiden Seiten, ferner ist zu überblicken das Gebiet jenes operativen Eingriffs, welcher die Freilegung des Tränennasenganges *(dnl)* von der Kieferhöhle *(sm)* aus bezweckt. Durch die Entfernung der faziaden Kieferhöhlenwand von der Fossa canina aus ist in seinem nasalen Verlaufe der Tränennasengang zugänglich.

Digitized by Google
Original from UNIVERSITY OF CALIFORNIA
Generated on 2019-10-24 13:06 GMT / http://hdl.handle.net/2027/uc1.b3252760
Public Domain in the United States, Google-digitized / http://www.hathitrust.org/access_use#pd-us-google

Die Figur 12 illustriert an einem Horizontalschnitt auf beiden Seiten am Dach des unteren Nasenganges *(mni)* die runde, 1 *mm* weite Mündung *(ol)* des Tränennasenganges.

Die Figur 13 zeigt an einem Frontalschnitt den 4 *mm* weiten Tränennasengang *(dnl)* an der lateralen Wand des unteren Nasenganges *(mni)*, knapp vor seiner Mündung.

Fig. 11.

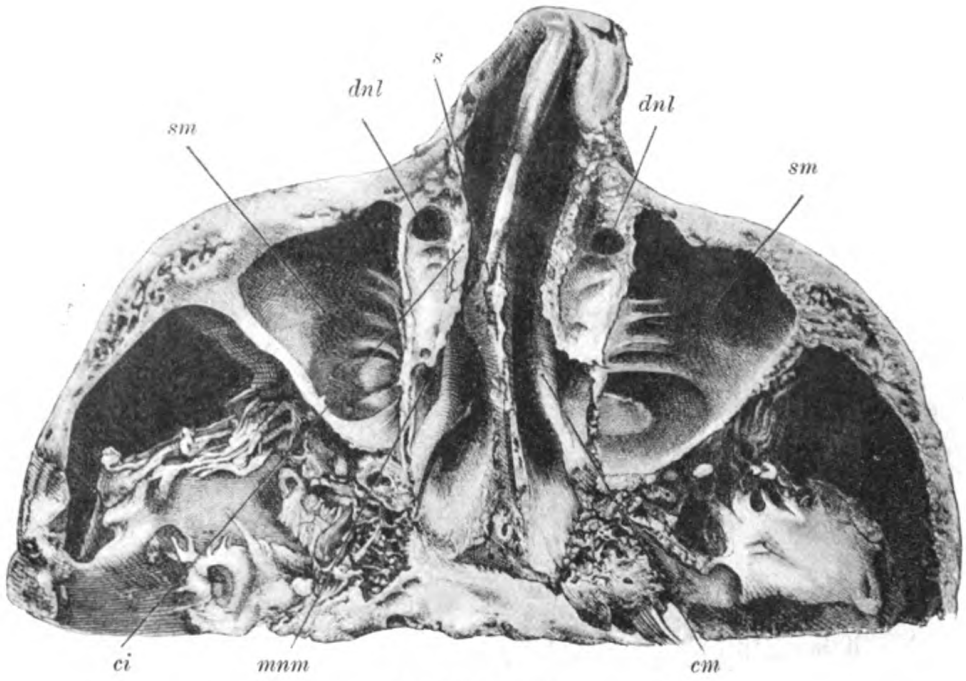

Natürliche Größe.

dnl ductus nasolacrimalis, *ci* concha inferior, *mnm* meatus narium medius, *cm* concha media, *sm* sinus maxillaris, *s* septum.

Der Horizontalschnitt zeigt am Dache des unteren Nasenganges, knapp unter der Ansatzlinie der unteren Nasenmuschel *(ci)* die runde, rechts 5 *mm* und links 4 *mm* weite Öffnung des ductus nasolacrimalis *(dnl)*. In diesem Falle mündet der Tränennasengang am Ende seines knöchernen Kanales.

Die Figur 14 illustriert an einem Frontalschnitt am Dache des unteren Nasenganges *(mni)* die 3 *mm* weite rechte *(ol)* und die $2^1/_2$ *mm* linke *(ol)* Mündung des Tränennasenganges.

Die Figur 15 illustriert an einem Sagittalschnitt eine angeborene Anomalie bezüglich der außergewöhnlichen Weite des Tränennasenganges *(dnl)*, seine Mündung *(ol)* hat eine Weite von 10 *mm*, sie ist im unteren Nasengang *(mni)* durch eine scharf hervortretende Falte, plica lacrimalis *(pl)*, begrenzt, welche sich in einer Länge von 12 *mm* in der Schleimhaut nach unten zieht.

Generated on 2019-10-24 13:06 GMT / http://hdl.handle.net/2027/uc1.b3252760
Public Domain in the United States, Google-digitized / http://www.hathitrust.org/access_use#pd-us-google
Digitized by Google
Original from UNIVERSITY OF CALIFORNIA

Wir wollen nun die näheren Beziehungen, die Nachbarverhältnisse des Tränennasenganges zur Kieferhöhle besprechen. Wir haben schon erwähnt, daß der nasale Verlauf des Tränennasenganges mit der Kieferhöhle in einem Nachbarverhältnis steht und daß der Lacrimalwulst des Tränennasenganges in verschiedener Stärke in die Kieferhöhle hineinragen kann. Der Lacrimalwulst zieht vom Dache der Kieferhöhle an ihrer medialen Wand nach unten bis zur An-

Fig. 12.

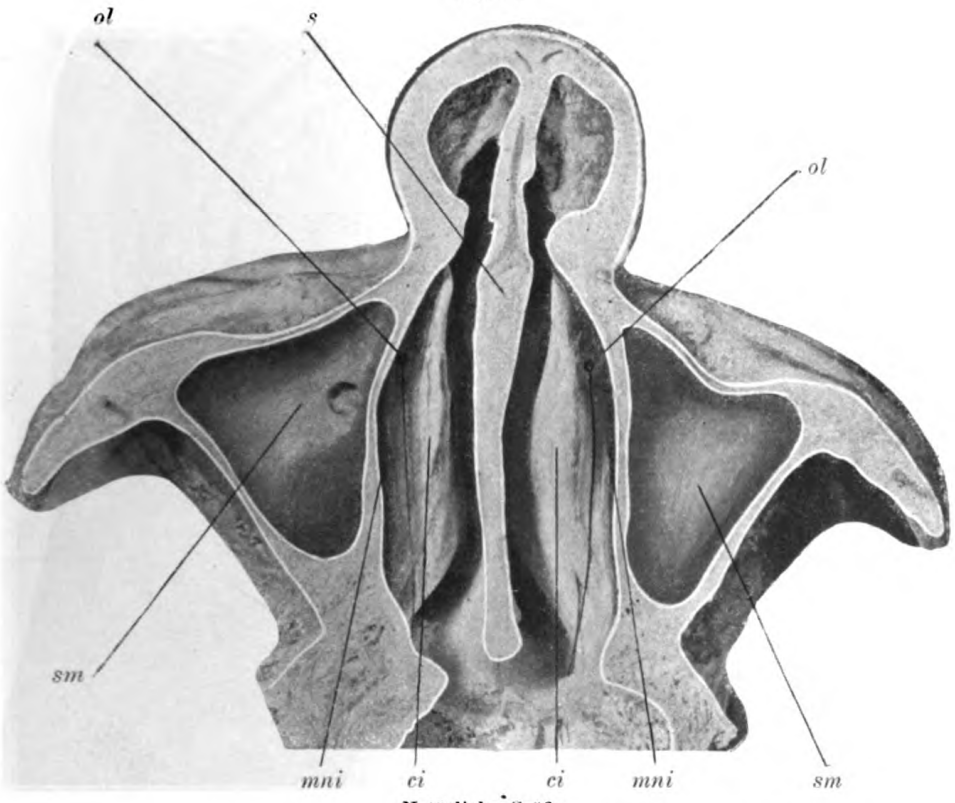

Natürliche Größe.

ol ostium lacrimale, *sm* sinus maxillaris, *mni* meatus narium inferior, *ci* concha inferior, *s* septum.

Der Horizontalschnitt zeigt auf beiden Seiten am Dache des unteren Nasenganges *(mni)* die runde 1 *mm* weite Öffnung des Tränennasenganges *(dnl)*. Eine Borste ist durch denselben geführt.

satzlinie der unteren Muschel. In den Figuren 2 und 9 ist der Lacrimalwulst an Horizontalschnitten zu sehen, an welchen derselbe 3—5 *mm* in die Kieferhöhle hineinragt. Wie wir es schon erwähnten, kann er minder ausgeprägt sein oder fehlen, in seinem nasalen Verlaufe berührt er aber die flache mediale Kieferhöhlenwand. Jene Ausbuchtung der Kieferhöhle, welche vom Infraorbitalnerv medial nach oben und unten sich ausbreitet und von Zuckerkandl als

Digitized by Google
Original from UNIVERSITY OF CALIFORNIA
Generated on 2019-10-24 13:06 GMT / http://hdl.handle.net/2027/uc1.b3252760
Public Domain in the United States, Google-digitized / http://www.hathitrust.org/access_use#pd-us-google

Fig. 13.

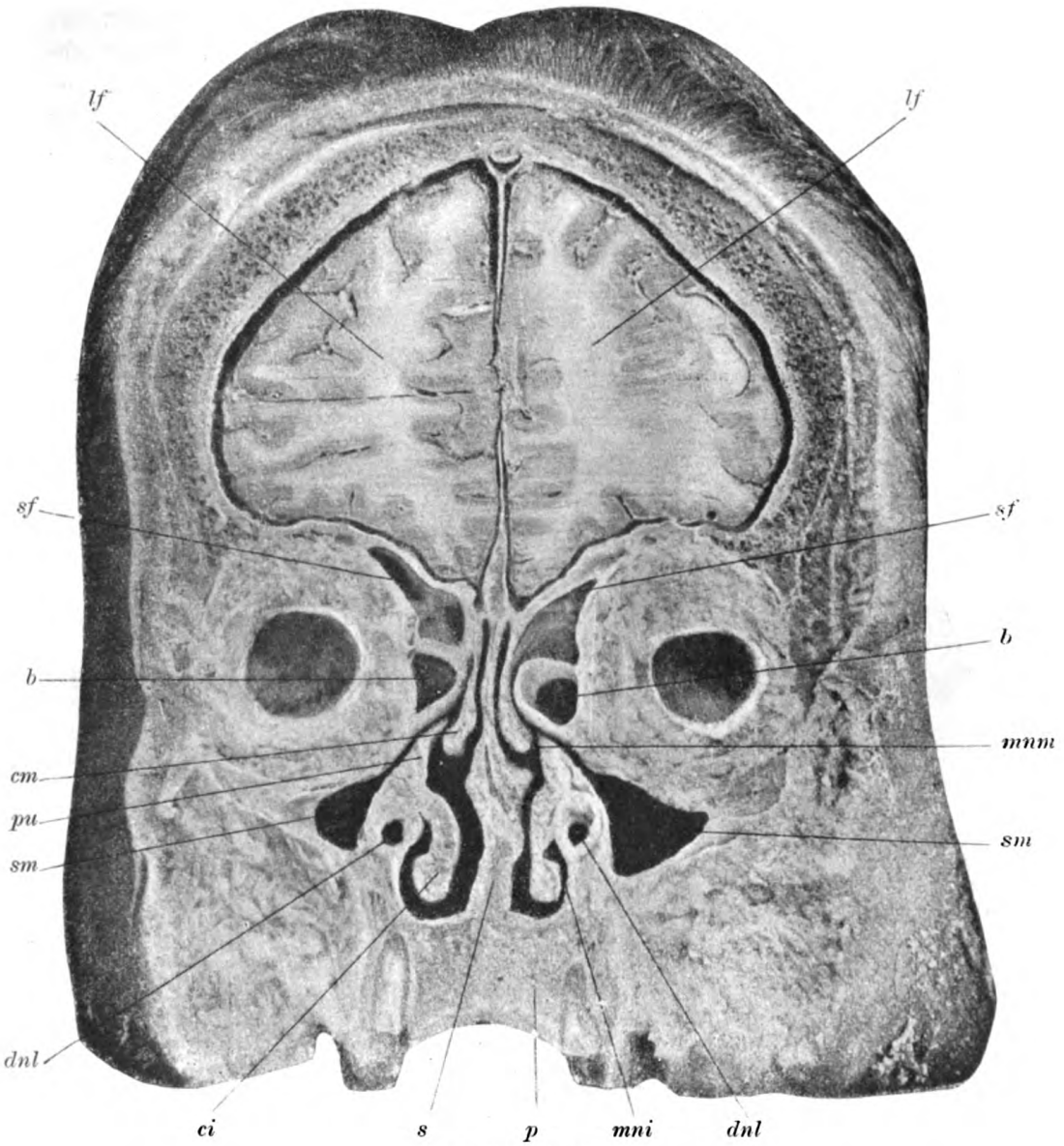

Natürliche Größe.

dnl ductus nasolacrimalis, *mni* meatus narium inferior, *ci* concha inferior, *sm* sinus maxillaris. *pu* processus uncinatus, *b* bulla ethmoidalis, *sf* sinus frontalis, *lf* lobus frontalis, *s* septum. *p* palatum.

Der Frontalschnitt zeigt den 4 *mm* weiten Tränennasengang *(dnl)* an der lateralen Wand des unteren Nasenganges *(mni)* knapp vor seiner Mündung, ferner seine nahe Lage zur medialen Wand der Kieferhöhle *(sm)*.

Generated on 2019-10-24 13:06 GMT / http://hdl.handle.net/2027/uc1.b3252760
Public Domain in the United States, Google-digitized / http://www.hathitrust.org/access_use#pd-us-google
Digitized by Google
Original from UNIVERSITY OF CALIFORNIA

recessus infraorbitalis und von Killian (6) als recessus praelacrimalis bezeichnet worden ist, steht in engerer Beziehung zum Tränennasengang. Dieser recessus praelacrimalis, wenn er vorhanden ist, kann in verschieden großer Ausbreitung den Tränennasengang begrenzen.

Die Figur 16 illustriert an einem Sagittalschnitt den von außen eröffneten Tränennasengang *(dnl)*, unteren Nasengang *(mni)* und die Kieferhöhle

Fig. 14.

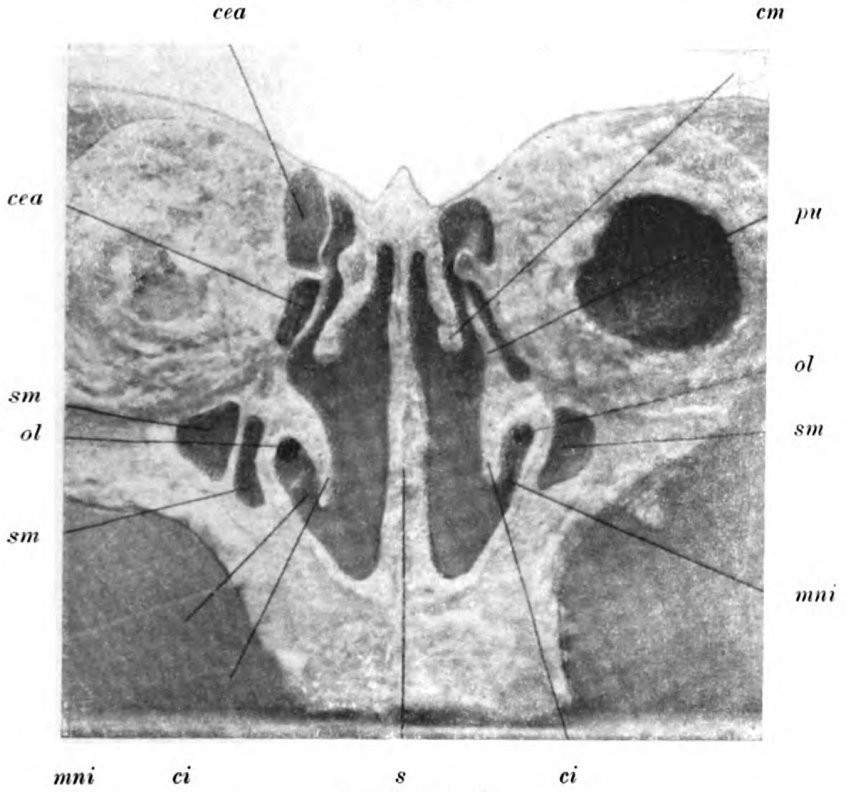

Natürliche Größe.

ol ostium lacrimale, *ci* concha inferior, *mni* meatus narium inferior, *sm* sinus maxillaris, *cea* cellula ethmoidalis anterior, *cm* concha media, *pu* processus uncinatus, *s* septum.
Der Frontalschnitt zeigt am Dache des unteren Nasenganges *(mni)* rechts die 3 *mm* weite und links die $2^1/_2$ *mm* weite Öffnung des ductus nasolacrimalis *(dnl)*, ferner sein Nachbarverhältnis zum vorderen Teil der medialen Kieferhöhlenwand *(sm)*.

(sm). Der Tränennasengang hat eine Länge von 23 *mm*, seine breiteste Stelle ist 6 *mm* weit, er verschmälert sich allmählich und mündet mit einer 2 *mm* weiten runden Öffnung *(ol)* knapp unter der Ansatzlinie der unteren Nasenmuschel *(ci)* am Dache des unteren Nasenganges *(mni)*. Die Kieferhöhle *(sm)* begrenzt den Tränennasengang *(dnl)* in seiner unteren Hälfte vorn und lateral, in seiner oberen Hälfte hinten und medial. Dieser vordere faciale Teil der Kieferhöhle *(sm)* bildet einen Teil des recessus praelacrimalis.

Digitized by Google
Original from UNIVERSITY OF CALIFORNIA
Generated on 2019-10-24 13:06 GMT / http://hdl.handle.net/2027/uc1.b3252760
Public Domain in the United States, Google-digitized / http://www.hathitrust.org/access_use#pd-us-google

Fig. 15.

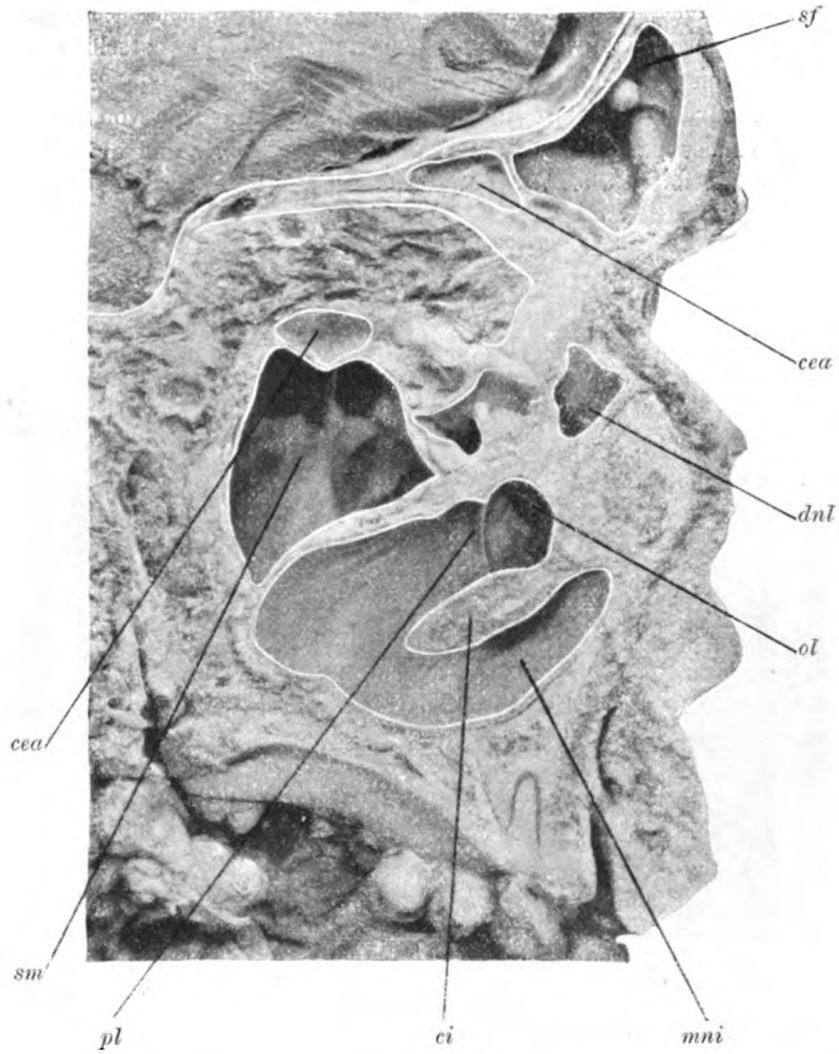

Natürliche Größe.

dnl ductus nasolacrimalis, *ol* ostium lacrimale, *pl* plica lacrimalis, *ci* concha inferior, *mni* meatus narium inferior, *sm* sinus maxillaris, *cea* cellula ethmoidalis anterior, *sf* sinus frontalis. Der Sagittalschnitt zeigt eine außergewöhnliche weite Mündung des Tränenganges. Es handelt sich um eine angeborene Anomalie. Die Mündung des ductus nasolacrimalis *(sl)* hat eine Weite von 10 *mm*, sie ist im unteren Nasengang *(mni)* durch eine scharf hervortretende Falte, plica lacrimalis *(pl)*, begrenzt, die Falte zieht nach unten in einer Länge von 12 *mm*. Der obere Teil des Tränennasenganges *(dnl)* zeigt ebenfalls eine auffallende Weite.

Die Figur 17 zeigt an einem Präparat die Lage, den Verlauf des häutigen Tränennasenganges *(dnl)* und seine Beziehung zur häutigen Kieferhöhle *(rpl)* und zum häutigen unteren Nasengang *(mni)*. Das innige Nachbarver-

Digitized by Google
Original from UNIVERSITY OF CALIFORNIA
Generated on 2019-10-24 13:07 GMT / http://hdl.handle.net/2027/uc1.b3252760
Public Domain in the United States, Google-digitized / http://www.hathitrust.org/access_use#pd-us-google

Fig. 16.

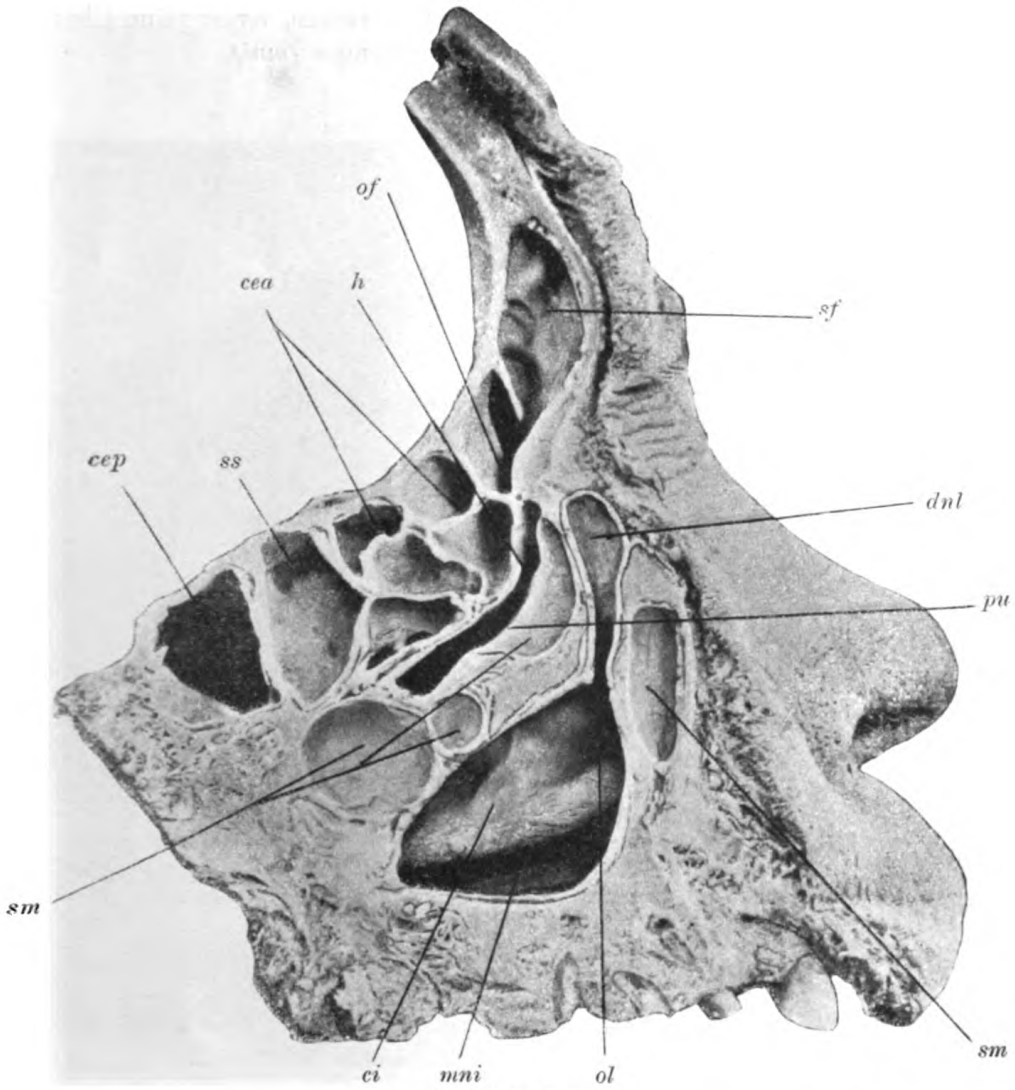

Natürliche Größe.

dnl ductus nasolacrimalis, *ol* ostium lacrimale, *sm* sinus maxillaris, *mni* meatus narium inferior, *ci* concha inferior, *pu* processus uncinatus, *h* hiatus semilunaris, *sf* sinus frontalis, *cea* cellula ethmoidalis anterior, *cep* cellula ethmoidalis posterior, *ss* sinus sphenoidalis.

Der Sagittalschnitt zeigt in situ die von außen eröffnete Nasenhöhle mit ihren Nebenhöhlen und mit dem Tränennasengang, Verlauf und Mündung des letzteren. Der Tränennasengang *(dnl)* hat eine Länge von 23 *mm*, seine breiteste Stelle ist 6 *mm* weit, er mündet knapp unter der Ansatzlinie der unteren Muschel *(ci)* mit einer 2 *mm* weiten runden Öffnung *(ol)*, am Dache des unteren Nasenganges *(mni)*. Das Bild zeigt auch die Nachbarverhältnisse des ductus nasolacrimalis *(dnl)* zur Kieferhöhle *(sm)*, in seiner unteren Hälfte vorn und lateral, in seiner oberen Hälfte hinten und medial begrenzt. Im obersten lateralen Teil des hiatus semilunaris *(h)* erstreckt sich der 10 *mm* hohe und 6 *mm* breite recessus ethmolacrimalis zum Gebiet des Tränensackes.

Generated on 2019-10-24 13:07 GMT / http://hdl.handle.net/2027/uc1.b3252760
Public Domain in the United States, Google-digitized / http://www.hathitrust.org/access_use#pd-us-google
Digitized by Google
Original from UNIVERSITY OF CALIFORNIA

hältnis des 3 *mm* weiten und 25 *mm* langen häutigen Tränennasenganges zum häutigen recessus praelacrimalis *(rpl)* ist gut zu übersehen, ferner seine Übergangsstelle in der Schleimhaut des unteren Nasenganges *(mni)*.

Fig. 17.

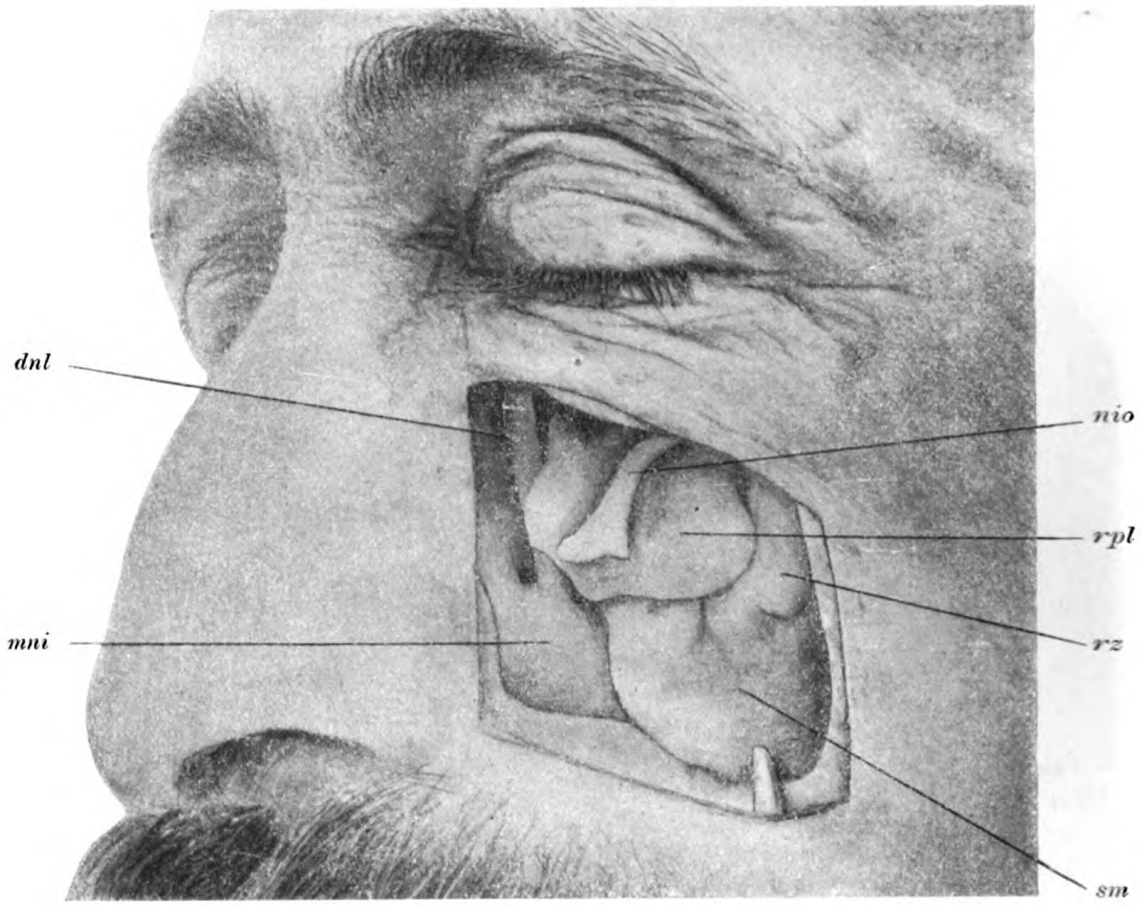

Natürliche Größe.

dnl ductus nasolacrimalis, *mni* meatus narium inferior. *sm* sinus maxillaris, *rpl* recessus praelacrimalis, *nio* nervus infraorbitalis, *rz* recessus zygomaticus.

Zwischen dem unteren Augenlide und dem oberen Alveolarfortsatze ist die Haut, das Bindegewebe und der Knochen entfernt worden und die Schleimhaut der Nasenhöhle *(mni)*, der Kieferhöhle *(sm)* und des Tränennasenganges behalten worden. Das Präparat zeigt in situ den Verlauf des 3 *mm* weiten Tränennasenganges *(dnl)* in einer Länge von 25 *mm* und seine Mündungsstelle in den unteren Nasengang *(mni)*, ferner das Nachbarverhältnis des recessus praelacrimalis *(rpl)*, der Kieferhöhle *(sm)* zum ductus nasolacrimalis *(dnl)*.

Die Figur 18 illustriert an einem Horizontalschnitt den 1 *mm* weiten rechten *(dnl)* und den $1^1/_2$ *mm* weiten linken Tränennasengang *(dnl)*, medial und lateral von der Kieferhöhle *(sm)* begrenzt.

Generated on 2019-10-24 13:07 GMT / http://hdl.handle.net/2027/uc1.b3252760
Public Domain in the United States, Google-digitized / http://www.hathitrust.org/access_use#pd-us-google
Digitized by Google
Original from UNIVERSITY OF CALIFORNIA

Fig. 18.

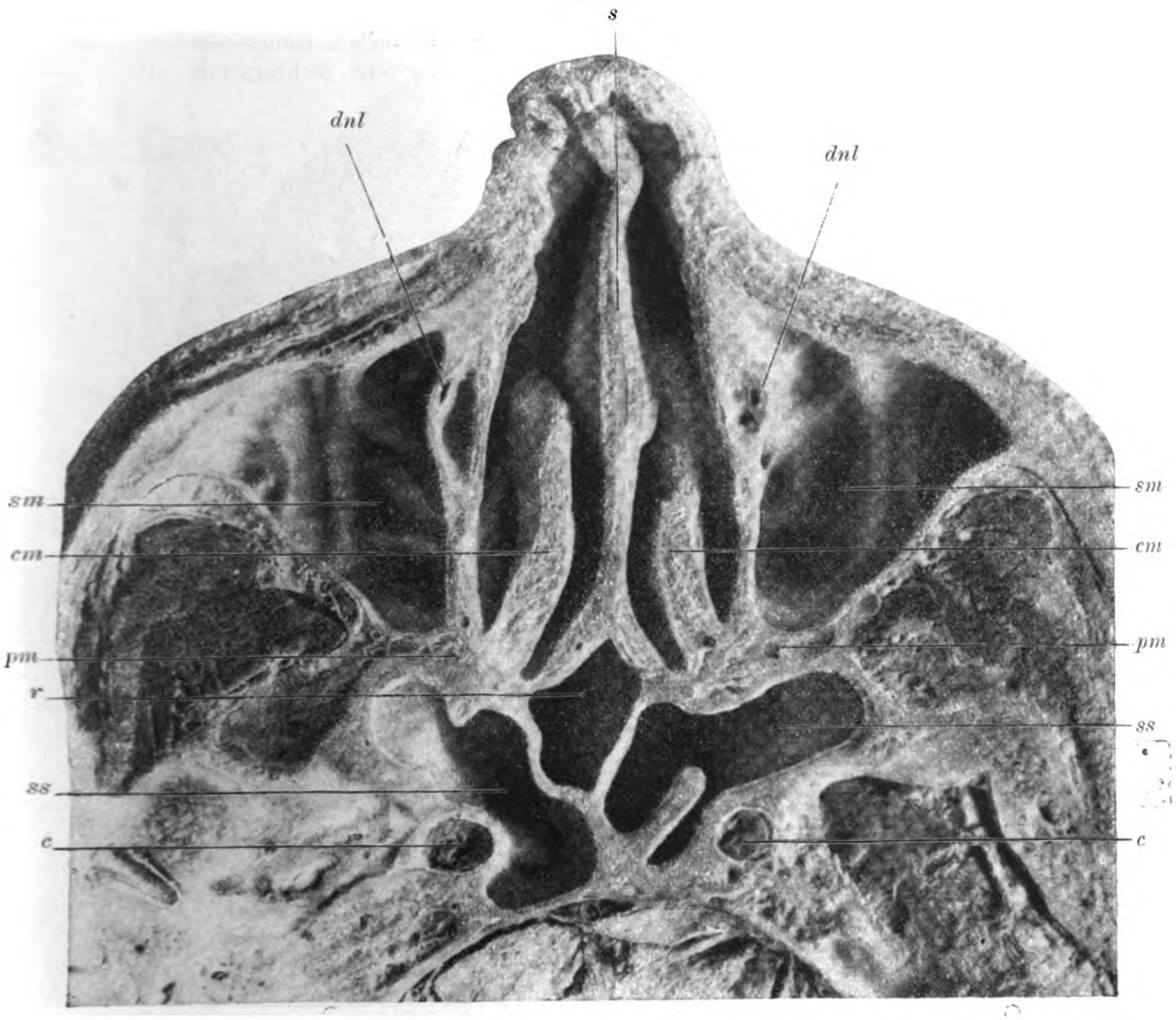

Natürliche Größe.

dnl ductus nasolacrimalis, *sm* sinus maxillaris, *cm* concha media, *pm* pars maxillaris, *ss* sinus sphenoidalis, *r* recessus, *c* carotis, *s* septum.

Der Horizontalschnitt zeigt rechts den 1 *mm* weiten und links den $1^1/_2$ *mm* weiten Tränennasengang *(dnl)* medial und lateral von der Kieferhöhle *(sm)* begrenzt. Auf beiden Seiten ist das Gebiet jenes operativen Eingriffes zu überblicken, welcher die Freilegung des Tränennasenganges *(dnl)* von der Kieferhöhle *(sm)* aus bezweckt. Durch die Entfernung der fazialen Kieferhöhlenwand von der Fossa canina aus ist in seinem nasalen Verlaufe der Tränennasengang zugänglich.

Die Figur 19 zeigt an einem Frontalschnitt die Lage des 12 *mm* langen und 3 *mm* breiten linken Tränennasenganges *(dnl)* und seine Beziehungen zur

Digitized by Google
Original from UNIVERSITY OF CALIFORNIA
Generated on 2019-10-24 13:07 GMT / http://hdl.handle.net/2027/uc1.b3252760
Public Domain in the United States, Google-digitized / http://www.hathitrust.org/access_use#pd-us-google

medialen Kieferhöhlenwand *(sm)* und zum mittleren Nasengang. Was die engeren Beziehungen der vorderen Siebbeinzellen zum Tränensack und zum Tränennasengang betrifft, so sind vereinzelte Angaben zu finden. Rhinologischerseits wurde eine im Nachbarverhältnis stehende vordere Siebbeinzelle als

Fig. 19.

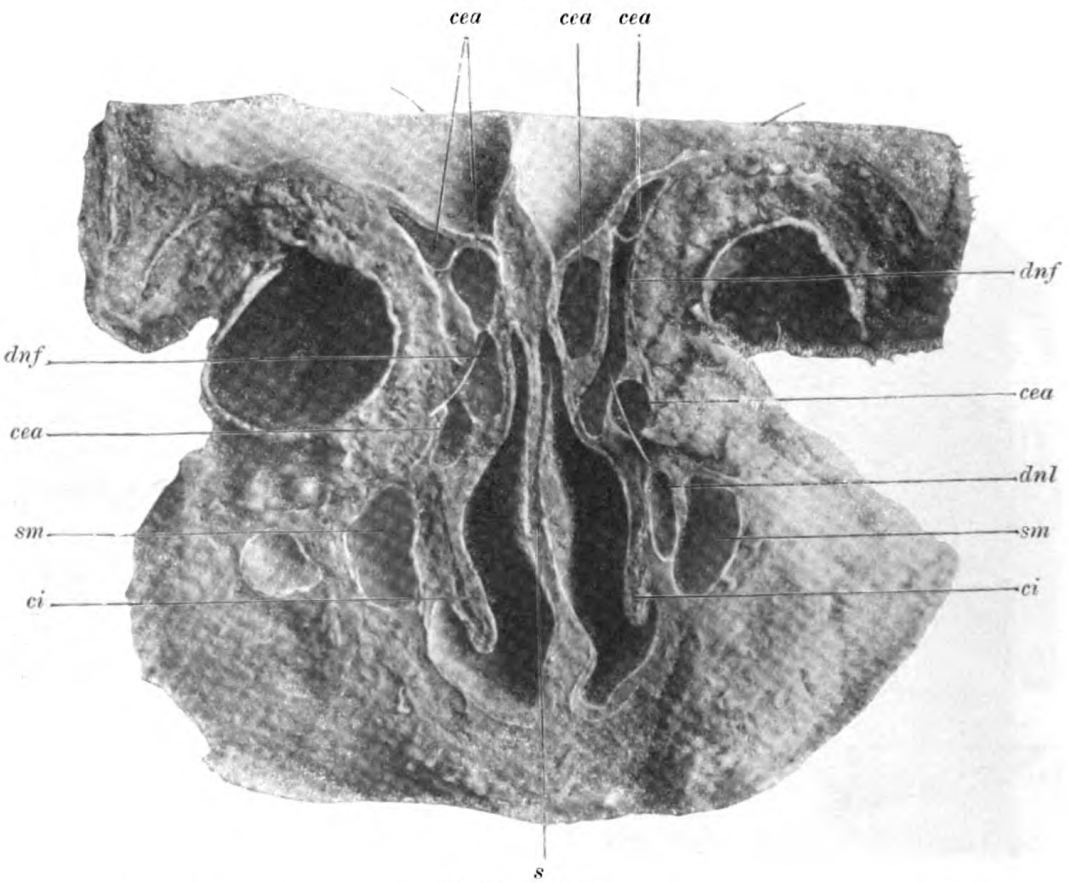

Natürliche Größe.

dnl ductus nasolacrimalis, *sm* sinus maxillaris, *ci* concha inferior, *cea* cellula ethmoidalis anterior, *dnf* ductus nasofrontalis.

Der Frontalschnitt zeigt auf der linken Seite die Lage des 12 *mm* langen und 3 *mm* breiten Tränennasenganges *(dnl)* und seine Beziehungen zur medialen Wand der Kieferhöhle *(sm)* und zum mittleren Nasengang.

cellula lacrimalis bezeichnet. Bei Testut und Jacob (7) zeigt ein Frontalschnitt an der medialen Wand des Tränensackes eine vordere Siebbeinzelle, welche bis zum Dach des mittleren Nasenganges reicht.

In dem Killianschen Atlas grenzt eine cellula infundibularis an den Tränensack von hinten her und an einem anderen Bilde reicht eine cellula

Digitized by Google
Original from UNIVERSITY OF CALIFORNIA
Generated on 2019-10-24 13:07 GMT / http://hdl.handle.net/2027/uc1.b3252760
Public Domain in the United States, Google-digitized / http://www.hathitrust.org/access_use#pd-us-google

Fig. 20.

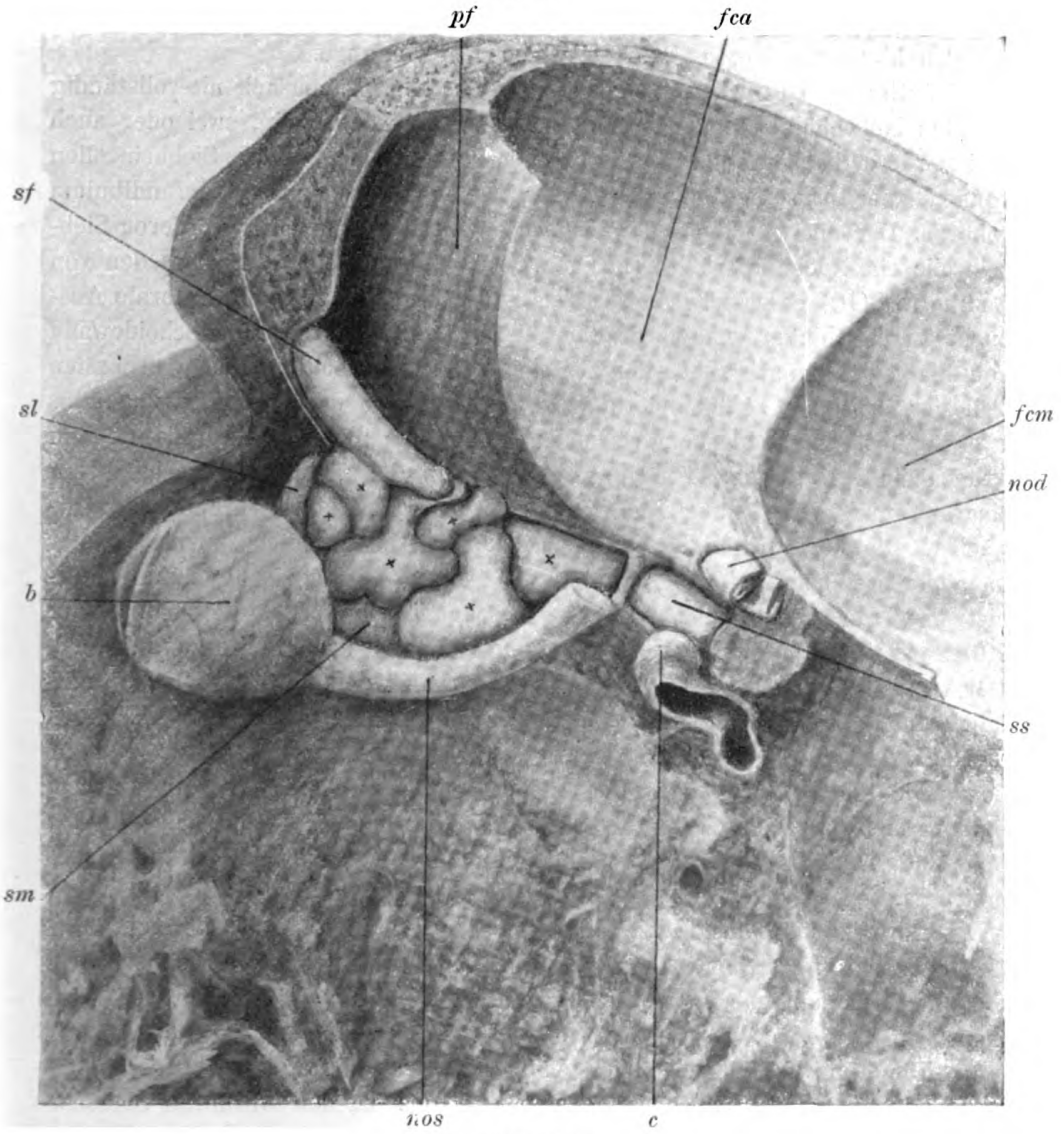

Natürliche Größe.

sl saccus lacrimalis, ×××××× cellulae ethmoidales anteriores et posteriores, *sf* sinus frontalis, *ss* sinus sphenoidalis, *b* bulbus, *sm* sinus maxillaris, *nos* nervus opticus sinister, *nod* nervus opticus dexter, *c* carotis, *pf* processus falciformis, *fca* fossa cranii anterior, *fcm* fossa cranii media.

Das Präparat zeigt die Lage des Tränensackes *(sl)* und sein Nachbarverhältnis zu den vorderen Siebbeinzellen (××). Hinten und medial begrenzen den Tränensack zwei vordere Siebbeinzellen (××). Die Knochenwand der Nebenhöhlen der Nase ist entfernt und ihre Schleimhaut blasenförmig erhalten.

Digitized by Google
Original from UNIVERSITY OF CALIFORNIA
Generated on 2019-10-24 13:07 GMT / http://hdl.handle.net/2027/uc1.b3252760
Public Domain in the United States, Google-digitized / http://www.hathitrust.org/access_use#pd-us-google

infundibularis hinten bis an den Tränennasengang. Thorsch (8) fand in einem Falle die ganze Wand der fossa sacci lacrimalis pneumatisiert und in 16 Fällen nur den hintersten Abschnitt in verschiedenem Umfange.

Aubaret-Bonnefon (9) behaupten, daß der Tränensack nie vollständig von den Nebenhöhlen umgeben werden kann. Es können ein, zwei oder auch drei vordere Siebbeinzellen ein Nachbarverhältnis bilden. Diese Siebbeinzellen können zum processus uncinatus, zum agger nasi oder zum Infundibulum gehören. Der obere Teil des Tränennasenganges kann zu einer vorderen Siebbeinzelle ein Nachbarverhältnis zeigen. Wir wollen noch erwähnen den von Grünwald (10) beschriebenen recessus ethmolacrimalis, der eine laterale Ausbuchtung des hiatus semilunaris darstellt und sich durch eine Scheidewand vom hiatus semilunaris neben ihm zwischen dem Tränenbein und dem vordersten Teil der orbitalen Siebbeinplatte erstreckt. Er fand den processus uncinatus zweimal mit dem Tränenbein verbunden und viermal den agger nasi mit dem Tränenbein verwachsen. Zuckerkandl erwähnt auch, daß der processus uncinatus durch Vermittlung von Knochenblättchen mit dem Tränenbein verwächst. Die Formverhältnisse erklären, daß die im processus uncinatus oder im agger nasi befindlichen vorderen Siebbeinzellen sich gelegentlich in das Gebiet des Tränensackes und des Tränennasenganges erstrecken können. Unter 79 Präparaten fehlte der recessus ethmolacrimalis nach Grünwald 23mal. Der recessus ethmoidalis zeigte einen 6—23 *mm* vertikalen, 4—10 *mm* sagittalen und 3—6 *mm* frontalen Durchmesser; es kommen nach Grünwald auch kleinere vor.

Die Figur 16 zeigt an einem Sagittalschnitt ein Präparat, an welchem im obersten lateralen Teil des hiatus semilunaris *(h)* sich der 10 *mm* hohe und 6 *mm* breite recessus ethmolacrimalis zum Gebiet des Tränensackes erstreckt.

Die Figur 20 illustriert an einem Präparat die Lage des Tränensackes *(sl)* und sein enges Nachbarverhältnis zu den häutigen vorderen Siebbeinzellen (××). Hinten und medial begrenzen den Tränensack *(sl)* zwei vordere Siebbeinzellen (××).

Die Figur 21 illustriert an einem Präparat die Lage der fossa sacci lacrimalis *(fsl)* und ihr enges Nachbarverhältnis zu den vorderen Siebbeinzellen *(cea)*. Die fossa sacci lacrimalis *(fsl)* wird oben, hinten und medial von den vorderen Siebbeinzellen *(cea)* begrenzt.

Die Figur 22 zeigt an einem Präparat die Lage der fossa sacci lacrimalis *(fsl)* und ihr Nachbarverhältnis zur vorderen Siebbeinzelle *(cea)*. Die fossa sacci lacrimalis *(fsl)* wird hinten und medial von einer vorderen Siebbeinzelle *(cea)* begrenzt. Was das Nachbarverhältnis der fossa sacci lacrimalis und des Tränensackes betrifft, so haben wir schon bei der knöchernen Zusammensetzung der fossa sacci lacrimalis die Verbindung des Tränenbeines mit

Digitized by Google
Original from UNIVERSITY OF CALIFORNIA
Generated on 2019-10-24 13:07 GMT / http://hdl.handle.net/2027/uc1.b3252760
Public Domain in the United States, Google-digitized / http://www.hathitrust.org/access_use#pd-us-google

Fig. 21.

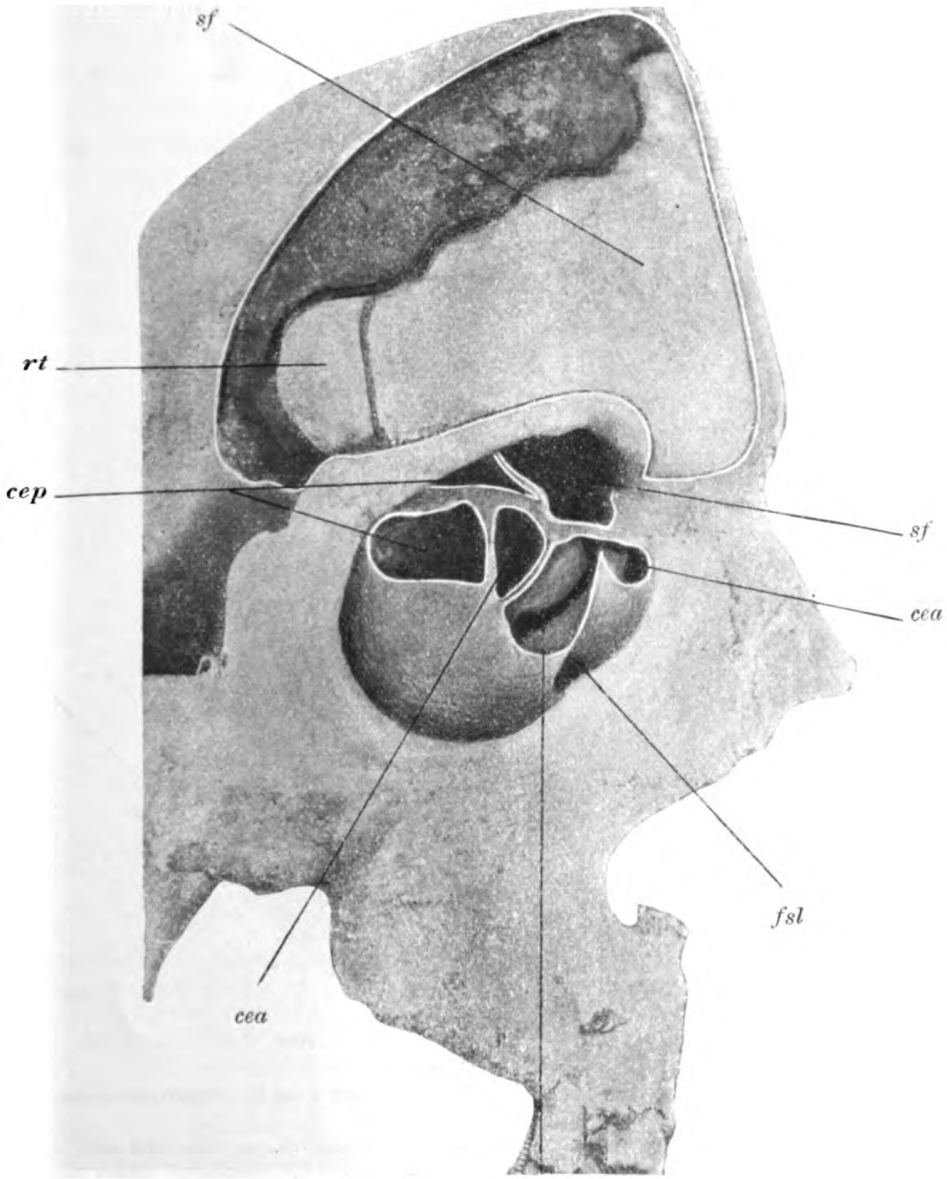

cea

Natürliche Größe.

fsl **Fossa sacci lacrimalis,** *cea* **cellula ethmoidalis anterior,** *sf* **sinus frontalis,** *rt* **recessus temporalis,** *cep* **cellula ethmoidalis posterior.**

Das Präparat zeigt die Lage der fossa sacci lacrimalis *(fsl)* **und ihr Nachbarverhältnis zu den vorderen Siebbeinzellen** *(cea)*. **Die fossa sacci lacrimalis** *(fsl)* **wird oben, hinten und medial von den vorderen Siebbeinzellen** *(cea)* **begrenzt. Die vorderen** *(cea)* **und die hinteren** *(cep)* **Siebbeinzellen, ferner die Stirnhöhle** *(sf)* **sind in der Augenhöhle eröffnet.**

Generated on 2019-10-24 13:07 GMT / http://hdl.handle.net/2027/uc1.b3252760
Public Domain in the United States, Google-digitized / http://www.hathitrust.org/access_use#pd-us-google
Digitized by Google
Original from UNIVERSITY OF CALIFORNIA

dem Stirnbein erwähnt. Bei dieser Verbindung ebenso wie bei der Verbindung des Tränenbeines mit der lamina papyracea des Siebbeines kann der Tränen-

Fig. 22.

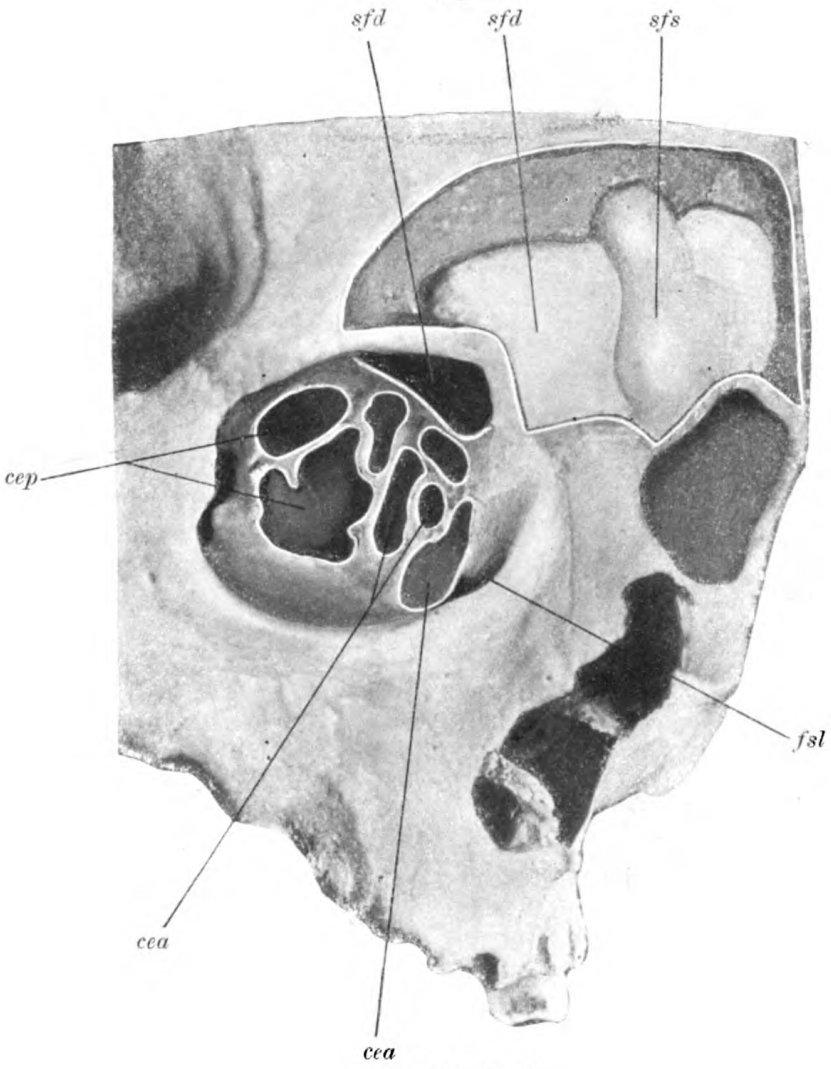

Natürliche Größe.

fsl fossa sacci lacrimalis, *cea* cellula ethmoidalis anterior, *sf* sinus frontalis sinister, *sfd* sinus frontalis dexter, *cep* cellula ethmoidalis posterior.

Das Präparat zeigt die Lage der fossa sacci lacrimalis *(fsl)* und ihr Nachbarverhältnis zur vorderen Siebbeinzelle *(cea)*. Die fossa sacci lacrimalis *(fsl)* wird hinten und medial von einer vorderen Siebbeinzelle *(cea)* begrenzt.

sack mit den genannten Nebenhöhlen in gar keinem Nachbarverhältnis stehen. Bei großen Ausdehnungen der Stirnhöhle kann sich dieselbe in das Gebiet des

Digitized by Google
Original from UNIVERSITY OF CALIFORNIA
Generated on 2019-10-24 13:07 GMT / http://hdl.handle.net/2027/uc1.b3252760
Public Domain in the United States, Google-digitized / http://www.hathitrust.org/access_use#pd-us-google

Tränenbeines erstrecken und mit dem Tränensack in ein engeres Nachbarverhältnis treten.

Fig. 23.

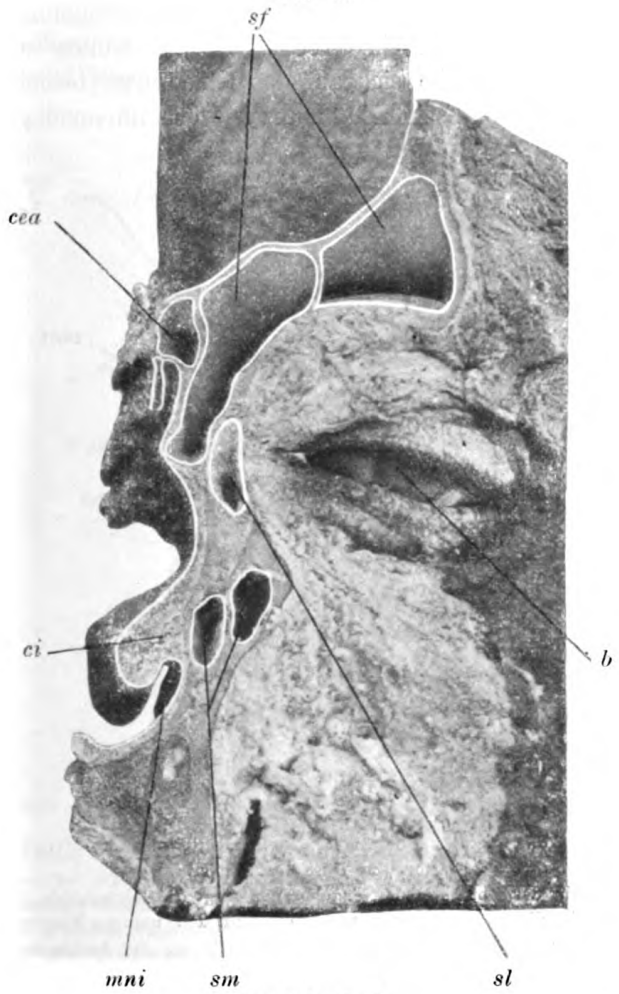

Natürliche Größe.

sl saccus lacrimalis, *sf* sinus frontalis, *cea* cellula ethmoidalis anterior, *b* bulbus, *ci* concha inferior, *sm* sinus maxillaris.

Der Frontalschnitt zeigt das Nachbarverhältnis der Stirnhöhle *(sf)* zum Tränensack *(sl)*. Der 4 *mm* breite Tränensack *(sl)* ist in einer Länge von 8 *mm* von der Stirnhöhle *(sf)* begrenzt.

Die Figur 23 zeigt an einem Frontalschnitt das Nachbarverhältnis der Stirnhöhle *(sf)* zum Tränensack *(sl)*. Der 4 *mm* breite Tränensack *(sl)* ist in einer Länge von 8 *mm* von der Stirnhöhle *(sf)* begrenzt.

Was die tränenableitenden Organe bei Kindern betrifft, so finden wir kaum etwas in den Lehrbüchern. Neben den ausführlichen entwicklungsge-

Digitized by Google
Original from UNIVERSITY OF CALIFORNIA
Generated on 2019-10-24 13:07 GMT / http://hdl.handle.net/2027/uc1.b3252760
Public Domain in the United States, Google-digitized / http://www.hathitrust.org/access_use#pd-us-google

schichtlichen embryonalen Angaben wird nur allgemein bemerkt, daß im Kindesalter sowohl der Tränensack als der Tränengang geringere Dimensionen und Lumen zeigt. Peters machte darauf aufmerksam, daß manchmal bei der Geburt die Verbindung des nasalen Endes des Tränennasenganges mit dem unteren Nasengange noch nicht eingetreten ist. Wir wollen unsere Beobachtungen kurz erwähnen, welche sich auf das Kindesalter beziehen. Die Weite des Tränennasenganges und seiner Mündung ist verhältnismäßig genügend groß,

Fig. 24.

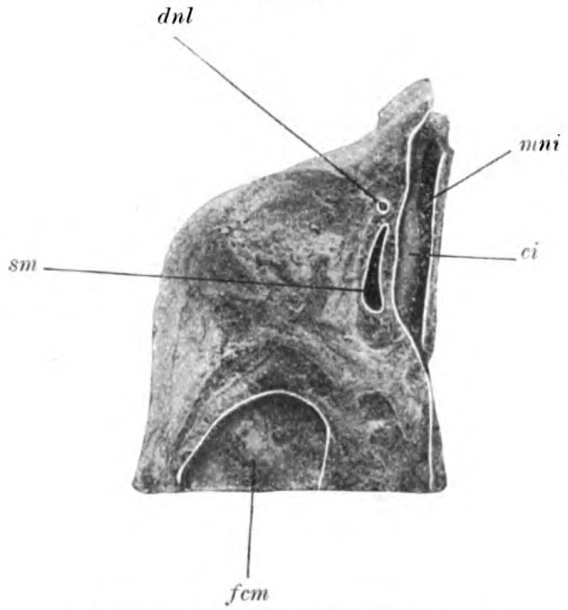

Natürliche Größe. — Neugeborenes Kind.
sm sinus maxillaris, *dnl* ductus nasolacrimalis, *mni* meatus narium inferior, *ci* concha inferior, *fcm* fossa cranii media.
Der Horizontalschnitt des Kopfes eines Neugeborenen zeigt die Kieferhöhle *(sm)*, den ductus nasolacrimalis *(dnl)*, die untere Nasenmuschel *(ci)* und den unteren Nasengang *(mni)*. Die Kieferhöhle *(sm)* ist 11 *mm* lang, 6 *mm* hoch und 4 *mm* breit; der ductus nasolacrimalis hat einen Durchmesser von $1^1/_2$ *mm*. Die Lage des Tränennasenganges und sein Verhältnis zur Kieferhöhle ist zu überblicken.

nur die Raumverhältnisse des Mündungsgebietes im unteren Nasengange können sich sehr eng gestalten, indem das ganze Naseninnere in den ersten Kinderjahren sehr eng ist und durch das Anlegen der unteren Muschel an die laterale Nasenwand der untere Nasengang schon in normalem Zustande ziemlich verengt sein kann.

Bei Neugeborenen wechselte die Weite des Tränennasenganges zwischen $1^1/_2$ und 2 *mm*, bei einem 2 Monate alten Kinde war der Tränennasengang 2 *mm* weit; bei $4^1/_4$ Monate alten Kindern schwankte die Weite des Tränen-

Digitized by Google
Original from UNIVERSITY OF CALIFORNIA
Generated on 2019-10-24 13:07 GMT / http://hdl.handle.net/2027/uc1.b3252760
Public Domain in the United States, Google-digitized / http://www.hathitrust.org/access_use#pd-us-google

nasenganges zwischen 2 und 3 *mm*; bei einem $4^1/_2$ Monate alten Kinde war der Tränennasengang $1^1/_2$ *mm* weit; bei 5 Monate alten Kindern wechselte die Weite des Tränennasenganges zwischen 2 und $3^1/_2$ *mm*; bei einem $5^1/_2$ Monate alten Kinde war die Mündung des Tränennasenganges $2^1/_2$—3 *mm* weit; bei 8 Monate alten Kindern schwankte die Weite des Tränennasenganges zwischen 3 und 8 *mm*; bei einem 11 Monate alten Kinde war der Tränennasengang 2 *mm* weit;

Fig. 25.

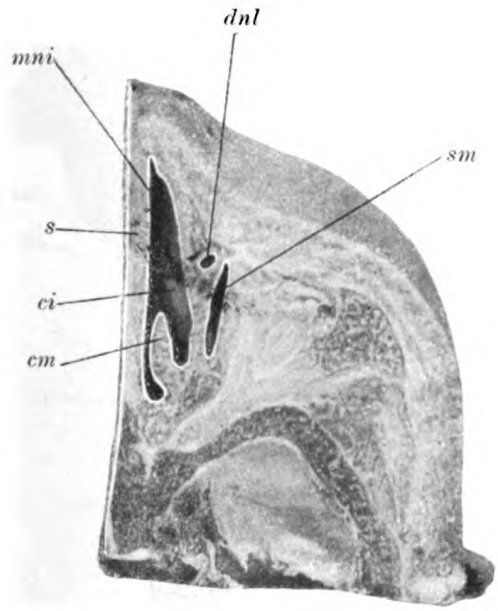

Natürliche Größe. — Neugeborenes Kind.

sm sinus maxillaris, *dnl* ductus nasolacrimalis, *mni* meatus narium inferior, *ci* concha inferior, *cm* concha media, *s* septum narium.

Der Horizontalschnitt des Kopfes eines Neugeborenen zeigt oberhalb der Ansatzlinie der unteren Nasenmuschel *(ci)* die Kieferhöhle *(sm)* und zwischen dem vordersten Teil der Kieferhöhle und der unteren Muschel den ductus nasolacrimalis *(dnl)*. Der Schnitt zeigt noch einen kleinen Teil der mittleren Nasenmuschel *(cm)*, den unteren Nasengang *(mni)* und die Nasenscheidewand *(s)*. Die Kieferhöhle *(sm)* ist 13 *mm* lang, 5 *mm* hoch und $3^1/_2$ *mm* breit, der Tränennasengang *(dnl)* hat einen Durchmesser von 2 *mm*. Der Ductus nasolacrimalis liegt 2 *mm* medialwärts vom vordersten Ende der Kieferhöhle entfernt.

bei einem 12 Monate alten Kinde war der Tränennasengang 3 *mm* weit; bei einem 14 Monate alten Kinde war der Tränennasengang $1^1/_2$ *mm* weit; bei einem 3 Jahre alten Kinde war der Tränennasengang $2^1/_2$ *mm* weit und bei einem 6 Jahre alten Kinde hatte der Tränensack eine Ausdehnung von 3 bis 9 *mm*. Das Nachbarverhältnis des Tränensackes und des Tränennasenganges zu den Nebenhöhlen hängt mit der Entwicklung der Nebenhöhlen zusammen. Was die Lage des Tränennasenganges betrifft, so haben wir bei Neugeborenen den Tränennasengang einmal $1^1/_2$ *mm* vor dem vorderen Ende der Kieferhöhle, ein-

Digitized by Google
Original from UNIVERSITY OF CALIFORNIA
Generated on 2019-10-24 13:07 GMT / http://hdl.handle.net/2027/uc1.b3252760
Public Domain in the United States, Google-digitized / http://www.hathitrust.org/access_use#pd-us-google

mal 2 *mm* medialwärts vom vorderen Ende der Kieferhöhle getroffen: bei einem 2 Monate alten Kinde lag der Tränennasenkanal unmittelbar an der lateralen Seite des vorderen Endes der Kieferhöhle; bei einem $4^1/_4$ Monate alten Kinde ist der Tränennasengang 2 *mm* medialwärts vom vorderen Ende der Kieferhöhle gelegen; bei 5 Monate alten Kindern trafen wir den Tränennasengang einmal 3 *mm* vor dem vorderen Ende der Kieferhöhle, einmal $1^1/_2$ *mm* medialwärts vom vorderen Ende der Kieferhöhle entfernt; bei 8 Monate alten

Fig. 26.

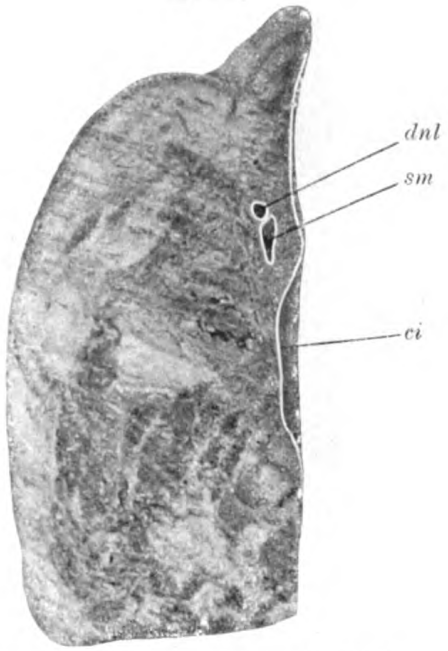

Natürliche Größe. — 2 Monate altes Kind.
dnl ductus nasolacrimalis, *sm* sinus maxillaris, *ci* concha inferior.
Der Horizontalschnitt eines 2 Monate alten Kopfes zeigt die 7 *mm* lange, 3 *mm* hohe und $2^1/_2$ *mm* breite Kieferhöhle *(sm)* im unmittelbaren Nachbarverhältnisse zum ductus nasolacrimalis *(dnl)*. Der unmittelbar an der lateralen Seite des vordersten Endes liegende Tränennasenkanal *(dnl)* ist 2 *mm* weit.

Kindern lag der Tränennasengang einmal 3 *mm* vor dem vorderen Ende der Kieferhöhle, einmal 2 *mm* medialwärts vom vorderen Ende der Kieferhöhle; bei einem 11 Monate alten Kinde lag der Tränennasengang 2 *mm* medialwärts vom vorderen Ende der Kieferhöhle. Bei einem 6 Jahre alten Kinde fanden wir den Tränensack von dem vorderen unteren Teil der Stirnhöhle begrenzt.

Die Figur 24 zeigt an einem Horizontalschnitt beim Neugeborenen die Lage des $1^1/_2$ *mm* weiten Tränennasenganges *(dnl)* $1^1/_2$ *mm* vor der Kieferhöhle *(sm)* entfernt.

Generated on 2019-10-24 13:07 GMT / http://hdl.handle.net/2027/uc1.b3252760
Public Domain in the United States, Google-digitized / http://www.hathitrust.org/access_use#pd-us-google
Digitized by Google
Original from UNIVERSITY OF CALIFORNIA

Die Figur 25 zeigt bei einem Neugeborenen an einem Horizontalschnitt die Lage des 2 *mm* weiten Tränennasengangs *(dnl)* medialwärts 2 *mm* vom vorderen Ende der Kieferhöhle *(sm)* entfernt.

Die Figur 26 illustriert bei einem 2 Monate alten Kinde an einem Horizontalschnitt den 2 *mm* weiten Tränennasengang *(dnl)* unmittelbar an der lateralen Seite des vorderen Endes der Kieferhöhle *(sm)*.

Fig. 27.

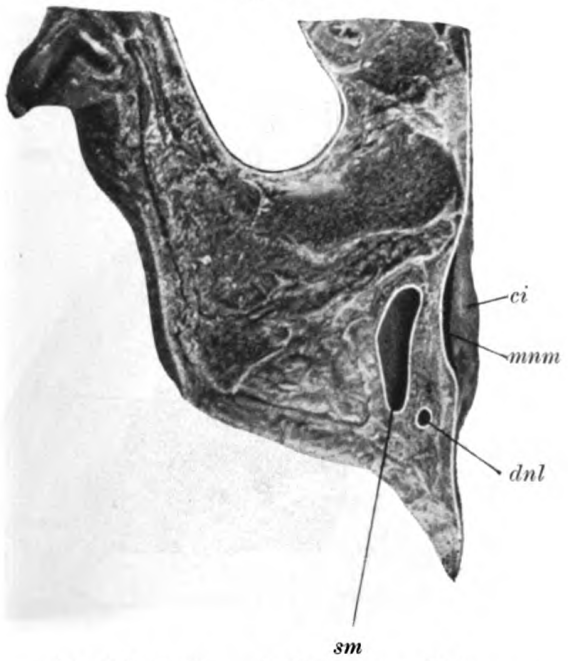

Natürliche Größe. — $4^1/_4$ Monate altes Kind.
sm sinus maxillaris, *dnl* ductus nasolacrimalis, *mnm* meatus narium medius, *ci* concha inferior.
Der Horizontalschnitt eines $4^1/_4$ Monate alten Kopfes zeigt die Kieferhöhle *(sm)* und zwischen ihr und dem mittleren Nasengange *(mnm)* den ductus nasolacrimalis *(dnl)*. Die Kieferhöhle *(sm)* ist 19 *mm* lang, 8 *mm* hoch und $4^1/_2$ *mm* breit; der Tränennasengang *(dnl)* ist 2 *mm* weit und liegt 2 *mm* medialwärts vom vordersten Ende der Kieferhöhle entfernt.

Die Figur 27 zeigt bei einem $4^1/_4$ Monate alten Kinde an einem Horizontalschnitt die Lage des 2 *mm* weiten Tränennasenganges *(dnl)* 2 *mm* medialwärts vom vorderen Ende der Kieferhöhle *(sm)* entfernt.

Die Figur 28 zeigt bei einem $4^1/_4$ Monate alten Kinde an einem Frontalschnitt den fast 3 *mm* weiten Tränennasengang *(dnl)* knapp vor seiner Einmündung in den unteren Nasengang *(mni)*.

Die Figur 29 illustriert bei einem $4^1/_2$ Monate alten Kinde an einem Horizontalschnitt den $1^1/_2$ *mm* weiten Tränennasengang *(dnl)* 3 *mm* vor dem vorderen Ende der Kieferhöhle *(sm)* entfernt.

Generated on 2019-10-24 13:07 GMT / http://hdl.handle.net/2027/uc1.b3252760
Public Domain in the United States, Google-digitized / http://www.hathitrust.org/access_use#pd-us-google
Digitized by Google
Original from UNIVERSITY OF CALIFORNIA

Die Figur 30 zeigt bei einem 5 Monate alten Kinde die Lage des $2^1/_2 mm$ weiten Tränennasenganges *(dnl)* 3 *mm* vor dem vorderen Ende der Kieferhöhle *(sm)* entfernt.

Die Figur 31 illustriert bei einem 5 Monate alten Kinde die Lage des $2—3^1/_2 mm$ weiten Tränennasenganges *(dnl)* $1^1/_2 mm$ medialwärts vom vorderen Ende der Kieferhöhle *(sm)* entfernt.

Fig. 28.

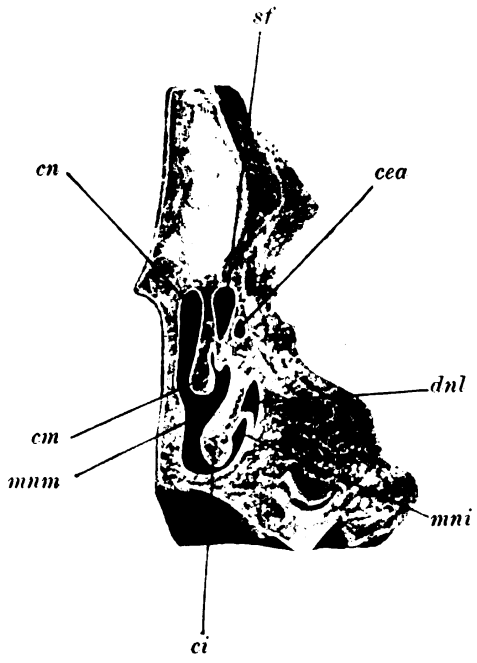

Natürliche Größe. — $4^1/_4$ Monate altes Kind.

sf sinus frontalis, *cea* cellula ethmoidalis anterior, *cn* cavum narium, *cm* concha media, *mnm* meatus narium medius, *ci* concha inferior, *mni* meatus narium inferior, *dnl* ductus nasolacrimalis.

Der Frontalschnitt des $4^1/_4$ Monate alten Kopfes zeigt die $6^1/_2 mm$ hohe, $3^1/_2 mm$ breite und 3 *mm* lange Stirnhöhle *(sf)*, die vordere Siebbeinzelle *(cea)*, den unteren *(mni)* und mittleren *(mnm)* Nasengang, die untere *(ci)* und die mittlere *(cm)* Nasenmuschel. Im Bereiche des unteren Nasenganges *(mni)* ist der ductus nasolacrimalis *(dnl)* zu sehen, in einer Weite von fast 3 *mm* knapp vor seiner Einmündung in den unteren Nasengang.

Die Figur 32 zeigt bei einem $5^1/_2$ Monate alten Kinde an einem Sagittalschnitt die $2^1/_2—3 mm$ weite Mündung *(dnl)* des Tränennasenganges im unteren Nasengange *(mni)*.

Die Figur 33 illustriert bei einem 8 Monate alten Kinde die Lage des 3 - 5 *mm* weiten Tränennasenganges *(dnl)*, 2 *mm* medialwärts vom vorderen Ende der Kieferhöhle *(sm)* entfernt.

Generated on 2019-10-24 13:07 GMT / http://hdl.handle.net/2027/uc1.b3252760
Public Domain in the United States, Google-digitized / http://www.hathitrust.org/access_use#pd-us-google
Digitized by Google
Original from UNIVERSITY OF CALIFORNIA

Die Figur 34 zeigt bei einem 8 Monate alten Kinde an einem Horizontalschnitt die Lage des 3 *mm* weiten Tränennasenganges *(dnl)*, 3 *mm* von dem vorderen Ende der Kieferhöhle *(sm)* entfernt.

Die Figur 35 illustriert bei einem 11 Monate alten Kinde an einem Horizontalschnitt die Lage des 2 *mm* weiten Tränennasenganges *(dnl)*, 2 *mm* medialwärts vom vorderen Ende der Kieferhöhle *(sm)* entfernt.

Fig. 29.

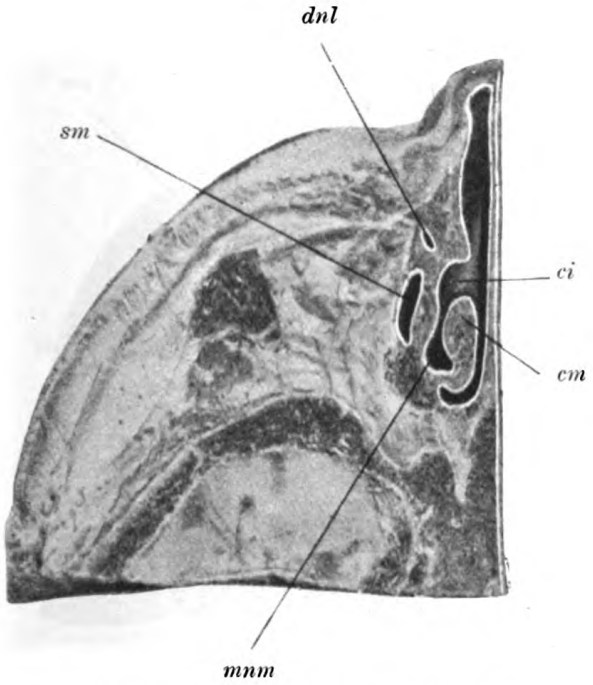

Natürliche Größe. — $4^1/_2$ Monate altes Kind.

sm sinus maxillaris, *dnl* ductus nasolacrimalis, *ci* concha inferior, *mnm* meatus narium medius, *cm* concha media.

Der Horizontalschnitt des $4^1/_2$ Monate alten Kopfes zeigt die 10 *mm* lange, 5 *mm* hohe und 4 *mm* breite Kieferhöhle *(sm)*, den ductus nasolacrimalis *(dnl)*, den mittleren Nasengang *(mnm)*, die mittlere *(cm)* und die untere *(ci)* Muschel. Der Tränennasengang ist $1^1/_2$ *mm* weit und liegt 3 *mm* vor dem vordersten Ende der Kieferhöhle *(sm)* entfernt.

Die Figur 36 zeigt bei einem 12 Monate alten Kinde an einem Frontalschnitt die Lage des 13 *mm* langen und 3 *mm* weiten Tränennasenganges *(dnl)* im Bereiche des mittleren und unteren Nasenganges *(mni)*.

Die Figur 37 illustriert bei einem 14 Monate alten Kinde an einem Frontalschnitt die Lage des 5 *mm* langen und $1^1/_2$ *mm* weiten Tränennasenganges *(dnl)* im Bereiche des mittleren Nasenganges *(mnm)*.

Digitized by Google
Original from UNIVERSITY OF CALIFORNIA
Generated on 2019-10-24 13:07 GMT / http://hdl.handle.net/2027/uc1.b3252760
Public Domain in the United States, Google-digitized / http://www.hathitrust.org/access_use#pd-us-google

Die Figur 38 zeigt bei einem 3 Jahre alten Kinde die Lage des 10 *mm* langen und $2^1/_2$ *mm* breiten Tränennasenganges *(dnl)* im Bereiche des mittleren Nasenganges.

Die Figur 39 illustriert bei einem 6 Jahre alten Kinde an einem Sagittalschnitt die Lage des Tränensackes *(sl)* in einer Ausbreitung von 3—9 *mm* und sein enges Nachbarverhältnis zum vorderen unteren Teil der Stirnhöhle *(sf)*.

Fig. 30.

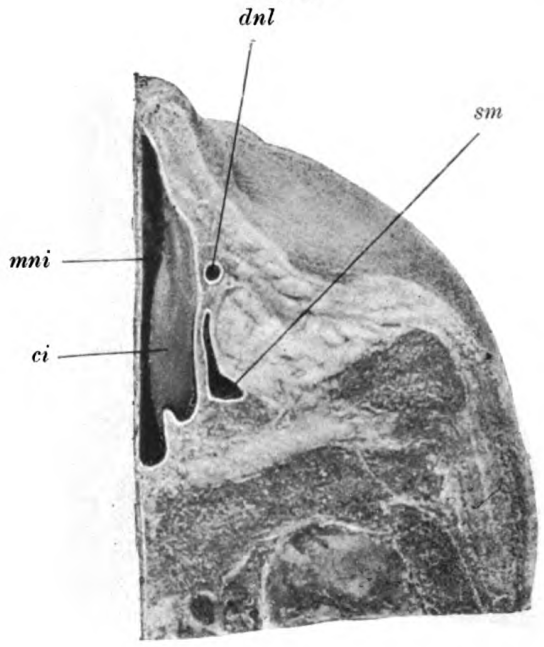

Natürliche Größe. — 5 Monate altes Kind.

sm sinus maxillaris, *dnl* ductus nasolacrimalis, *ci* concha inferior, *mni* meatus narium inferior.

Der Horizontalschnitt eines 5 Monate alten Kopfes zeigt oberhalb der Ansatzlinie der unteren Nasenmuschel *(ci)* die Kieferhöhle *(sm)*, vor der Kieferhöhle *(sm)* neben der unteren Muschel *(ci)* den ductus nasolacrimalis *(dnl)*. Die Kieferhöhle *(sm)* ist 12 *mm* lang, 7 *mm* hoch und 5 *mm* breit; der Tränennasengang *(dnl)* ist $2^1/_2$ *mm* weit und liegt 3 *mm* vor dem vordersten Ende der Kieferhöhle entfernt.

II.

In den letzten Jahren häuften sich die klinischen Versuche, bei den Erkrankungen der tränenableitenden Organe durch rhinochirurgische Eingriffe eine radikale Heilung zu erzielen. Wir werden die verschiedenen Vorschläge und Verfahren erwähnen und wollen erst einige historische Angaben vorausschicken.

In den diesbezüglichen neueren Aufsätzen finden wir kaum eine Erwähnung jener interessanten Tatsachen, nach welchen das Prinzip der neuen Vor-

Generated on 2019-10-24 13:07 GMT / http://hdl.handle.net/2027/uc1.b3252760
Public Domain in the United States, Google-digitized / http://www.hathitrust.org/access_use#pd-us-google
Digitized by Google
Original from UNIVERSITY OF CALIFORNIA

schläge schon längst vertreten und ausgeführt wurde. Ebenso war längst bekannt der kausale Zusammenhang zwischen Tränenschlauch- und Nasenleiden. Schon in der ersten Hälfte des 18. Jahrhunderts empfahl Woolhouse die Schaffung einer künstlichen Ableitung der Tränen und führte auch die Verbindung mit der Nasenhöhle mittelst Perforation aus. Woolhouse exstirpierte in schlimmen Fällen den Tränensack mit Wiederherstellung eines neuen und

Fig. 31.

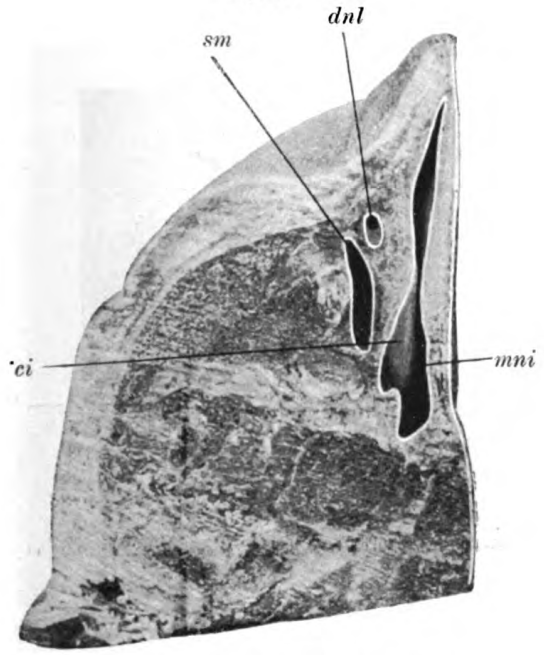

Natürliche Größe. — 5 Monate altes Kind.

sm sinus maxillaris, *dnl* ductus nasolacrimalis, *ci* concha inferior, *mni* meatus narium inferior.

Der Horizontalschnitt eines 5 Monate alten Kopfes zeigt in der Gegend des oberen Teiles der unteren Nasenmuschel *(ci)* die Kieferhöhle *(sm)* und den ductus nasolacrimalis *(dnl)*, welcher in den unteren Nasengang *(mni)* mündet. Die Kieferhöhle *(sm)* ist 14 *mm* lang, 6 *mm* breit und 5 *mm* hoch. Der Tränennasengang *(dnl)* zeigt eine Weite von 2—3½ *mm* und liegt 1½ *mm* medialwärts vom vordersten Ende der Kieferhöhle *(sm)*, ihre runde Mündung *(dnl)* ist am Dache des unteren Nasenganges zu sehen.

bleibenden Weges. Nach Woolhouse führte Plattner (13) folgendermaßen diesen operativen Eingriff aus: Der Tränensack wird exstirpiert, nachdem man eine Sonde in die Tränenkanälchen eingeführt. Das Tränenbein wird durchbohrt mit einer scharfen Hohlsonde, die dann gedreht wird, um ein rundes Loch zu bewirken; es wird ein kegelförmiges metallisches Röhrchen mit äußerem Saum (aus Gold, Silber, Blei) eingefügt, später darüber die Wunde geschlossen, dieses Röhrchen läßt man einige Monate darin, mitunter fällt es von selbst in

Generated on 2019-10-24 13:07 GMT / http://hdl.handle.net/2027/uc1.b3252760
Public Domain in the United States, Google-digitized / http://www.hathitrust.org/access_use#pd-us-google
Digitized by Google
Original from UNIVERSITY OF CALIFORNIA

den Schlund. Ist Knochenfraß am Nagelbein vorhanden, muß die Durchbohrung mit dem Glüheisen ausgeführt werden. Hochinteressant ist die Beschreibung Goethes (10) über den operativen Eingriff, dem er beiwohnte und in Straßburg Lobstein an Herder ausführte: „Das Tränensäckchen nämlich ist nach unten zu verschlossen, so daß die darin enthaltene Feuchtigkeit nicht nach der Nase hin und um so weniger abfließen kann, als auch dem benachbarten Knochen die Öffnung fehlt, wodurch diese Sekretion naturgemäß erfolgen sollte. Der

Fig. 32.

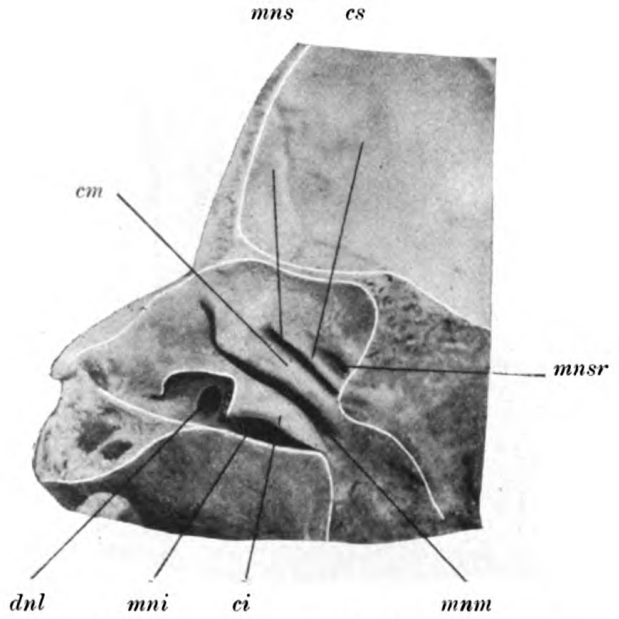

Natürliche Größe. — $5^1/_2$ Monate altes Kind.

dnl ductus nasolacrimalis, *mni* meatus narium inferior, *ci* concha inferior, *mnm* meatus narium medius, *cm* concha media, *mns* meatus narium superior, *cs* concha superior, *mnsr* meatus narium supremus.

Der Sagittalschnitt eines $5^1/_2$ Monate alten Kopfes zeigt die untere *(ci)*, mittlere *(cm)* und die obere *(cs)* Nasenmuschel, den unteren *(mni)*, den mittleren *(mnm)*, den oberen *(mns)* und den obersten *(mnsr)* Nasengang. Der vorderste Teil der unteren Muschel *(ci)* ist entfernt, um die Mündung des ductus nasolacrimalis *(dnl)* zu zeigen. Die länglich-ovale Öffnung des Tränennasenkanals *(dnl)* ist $2^1/_2$—$3\,mm$ weit.

Boden des Säckchens muß daher aufgeschnitten und der Knochen durchbohrt werden, da dann ein Pferdehaar durch den Tränenpunkt, ferner durch das eröffnete Säckchen und durch den damit in Verbindung gesetzten neuen Kanal gezogen und täglich hin und wieder bewegt wird, um die Kommunikation zwischen beiden Teilen herzustellen.“ Weiter macht Goethe noch die Bemerkung: „Nach so viel Qual und Leiden wollte die künstliche Tränenrinne sich nicht bilden und die beabsichtigte Kommunikation nicht zustande kommen. Man sah

Generated on 2019-10-24 13:07 GMT / http://hdl.handle.net/2027/uc1.b3252760
Public Domain in the United States, Google-digitized / http://www.hathitrust.org/access_use#pd-us-google
Digitized by Google
Original from UNIVERSITY OF CALIFORNIA

sich genötigt, die Wunde zugehen zu lassen." In der ersten Hälfte des 19. Jahrhunderts ist ein Stillstand eingetreten und, wie sich Hirschberg (10) ausdrückt: „Im ersten Drittel des 19. Jahrhunderts befreite sich die Augenheilkunde zunächst von der Bildung einer künstlichen Öffnung nach der Nasenhöhle, die eine Täuschung darstellt".

Wie wir schon erwähnten, war die Ätiologie bezüglich des kausalen Zusammenhanges zwischen Tränen- und Nasenleiden längst bekannt. Nach

Fig. 33.

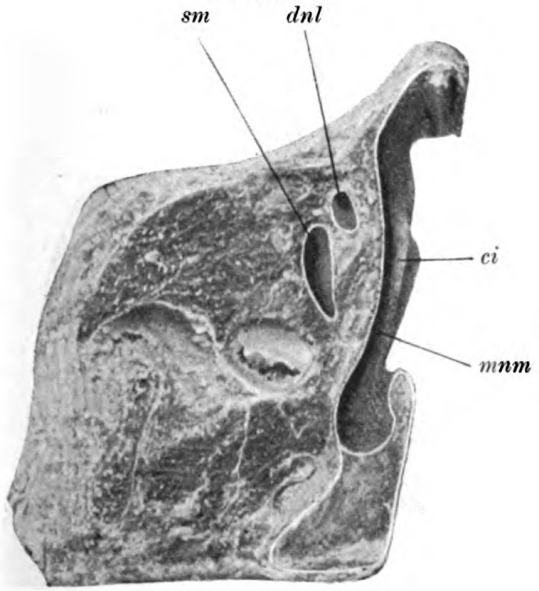

Natürliche Größe. — 8 Monate altes Kind.

sm sinus maxillaris, *dnl* ductus nasolacrimalis, *ci* concha inferior, *mnm* meatus narium medius.

Der Horizontalschnitt eines 8 Monate alten Kopfes zeigt die Kieferhöhle *(sm)*, den ductus nasolacrimalis *(dnl)*, den mittleren Nasengang *(mnm)* und die untere Nasenmuschel *(ci)*. Die Kieferhöhle *(sm)* ist 10 *mm* lang, 5 *mm* hoch und $4^1/_2$ *mm* weit. Der Tränennasengang *(dnl)* ist 3—5 *mm* weit und liegt 2 *mm* medialwärts vom vordersten Ende der Kieferhöhle *(sm)* entfernt.

Kuhnts Erfahrungen (11) haben die Erkrankungen der tränenableitenden Organe in 93·7% einen rhinogenen Ursprung. Daß die nasale Verbindung einen Infektionsweg bilden kann und der Tränennasengang und der Tränensack rhinogen sekundär erkranken können, liegt auf der Hand. Nach Aubarets (12) Versuche ist ein Aufsteigen von Flüssigkeit und vor allem von Luft aus der Nase in den Tränennasengang oder auch weiterhin in den Tränensack möglich und hängt von einer Insuffizienz der funktionell die Rolle von Klappen spielenden Schleimhautfalten ab. Bekanntlich können bei heftigen Schneuzen Sekretpartikelchen aus der Nase in den Tränensack geschleudert werden. Das Aufsteigen

Digitized by Google
Original from UNIVERSITY OF CALIFORNIA
Generated on 2019-10-24 13:07 GMT / http://hdl.handle.net/2027/uc1.b3252760
Public Domain in the United States, Google-digitized / http://www.hathitrust.org/access_use#pd-us-google

von Schnupftabakbröckelchen bis zu den Tränenpunkten wurde beobachtet, ebenso sah Salus, daß Luft und Zigarrenrauch im Strahl durch die Tränenpunkte geblasen werden können, ferner beobachtete Schenk das Auftreten von Blut aus den Tränenpunkten bei Nasenblutungen. Bei Verletzungen des Tränennasenganges nach Durchbohrung der Kieferhöhle von der Alveole aus sah Fein den Luftaustritt aus dem Tränenpunkt. Daß der Luftstrom als In-

Fig. 34.

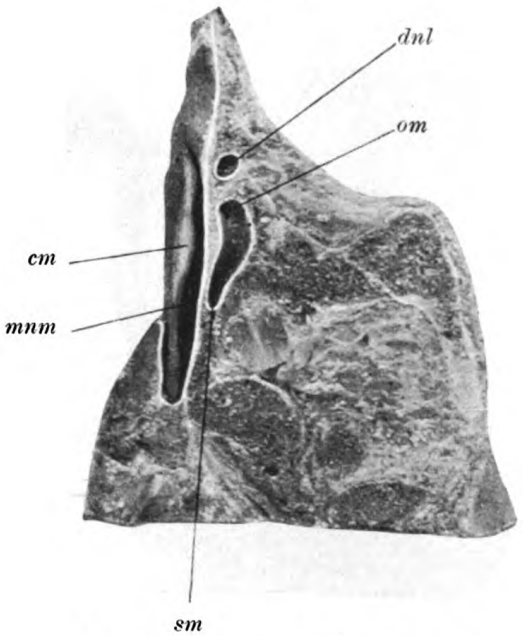

Natürliche Größe. — 8 Monate altes Kind.

sm sinus maxillaris, *om* ostium maxillare, *dnl* ductus nasolacrimalis, *cm* concha media, *mnm* meatus narium medius.

Der Horizontalschnitt eines 8 Monate alten Kopfes zeigt die Kieferhöhle *(sm)*, ihre Mündung *(om)*, den ductus nasolacrimalis *(dnl)*, den mittleren Nasengang *(mnm)* und die untere Nasenmuschel *(ci)*. Die Kieferhöhle *(sm)* ist 13 *mm* lang, 10 *mm* hoch und 5 *mm* breit; der Tränennasengang *(dnl)* ist 3 *mm* weit und liegt 3 *mm* vor dem vordersten Ende der Kieferhöhle *(sm)* entfernt.

fektionsträger dienen kann, ist klar, und die in die tränenableitenden Organe hineingeschleuderten infektiösen Schleimhautpartikelchen und die verschiedenen Mikroorganismen können eine Metastase, eine Fortleitung des krankhaften Prozesses bewirken. Es sei bemerkt, daß die verschiedenen Mikroorganismen aber ebenso in der Bindehaut als in der Nase vorkommen und zu einer Entzündung des Tränensackes führen können. Ätiologisch spielen eine wichtige Rolle alle jene nasalen Veränderungen, die mechanisch sowohl die

Generated on 2019-10-24 13:07 GMT / http://hdl.handle.net/2027/uc1.b3252760
Public Domain in the United States, Google-digitized / http://www.hathitrust.org/access_use#pd-us-google
Digitized by Google
Original from UNIVERSITY OF CALIFORNIA

nasale Mündung verlegen als auch höher den Tränenabfluß verhindern können. Die Entzündung der Nasenschleimhaut kann sich auf die tränenableitenden Organe fortsetzen und der aus verschiedenen Gründen verursachte Druck kann zur Stauung der Tränenflüssigkeit führen.

Manchmal kann es sich auch ohne Verstopfung des Tränennasenganges um Reflexneurosen handeln, welche von der Nase aus ein reflektorisches Tränenträufeln hervorrufen können. Die Mündung des Tränennasenganges kann partiell oder total verlegt werden durch Hypertrophie der Nasenmuscheln,

Fig. 35.

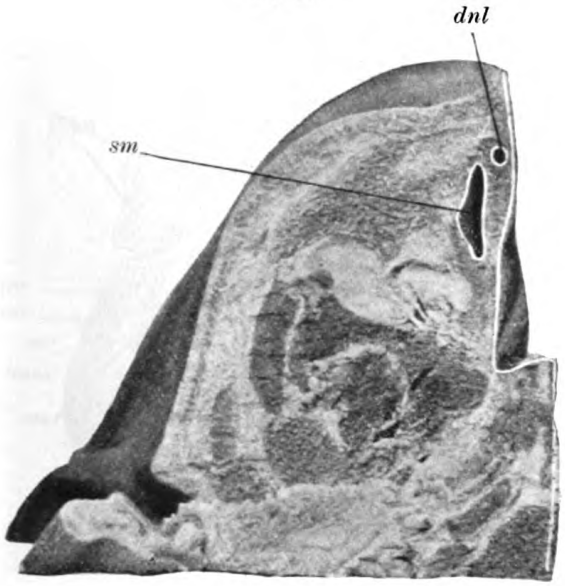

Natürliche Größe. — 11 Monate altes Kind.

sm sinus maxillaris, *dnl* ductus nasolacrimalis.

Der Horizontalschnitt eines 11 Monate alten Kopfes zeigt die 14 *mm* lange, 9 *mm* hohe und 5 *mm* breite Kieferhöhle *(sm)* und den ductus nasolacrimalis *(dnl)*. Der Tränennasengang *(dnl)* ist 2 *mm* weit und liegt fast 2 *mm* medialwärts vom vordersten Ende der Kieferhöhle *(sm)*.

durch polypoide oder papilläre Entartung des vorderen Endes der unteren Muschel, durch Fremdkörper, Zahncysten, durch luetische und tuberkulöse Veränderungen, durch Rhinosklerom, durch Verlötung der Muschel mit dem Nasenboden, durch Periostitis in der Nähe des ostium lacrimale, ferner durch Narbenbildung in diesem Gebiete. Raumbeengende und druckausübende Veränderungen, wie Geschwülste, Polypen, die sogenannte Knochenblase, die blasige Schwellung der mittleren Muschel, schleimig oder eitrig, die Spinen, Deviationen der Nasenscheidewand. Zum Verschluß des Tränennasenganges können Knochendestruktionen, Traumen, obturierende Frakturen der knöchernen Wan-

Digitized by Google
Original from UNIVERSITY OF CALIFORNIA
Generated on 2019-10-24 13:07 GMT / http://hdl.handle.net/2027/uc1.b3252760
Public Domain in the United States, Google-digitized / http://www.hathitrust.org/access_use#pd-us-google

dungen führen. Kuhnt sah einmal das Ductuslumen durch periostale Knochenbildung in einer Länge von 7—8 *mm* völlig obliteriert. Bei der Rhinitis atrophicans wurde die Fortleitung des atrophischen Prozesses und Atrophie des knöchernen Kanals beobachtet (Krieg).

In der Figur 2 ist an einem Horizontalschnitt eine Muschelzelle in der mittleren Muschel *(cc)* zu sehen, die blasige Auftreibung der mittleren Muschel

Fig. 36.

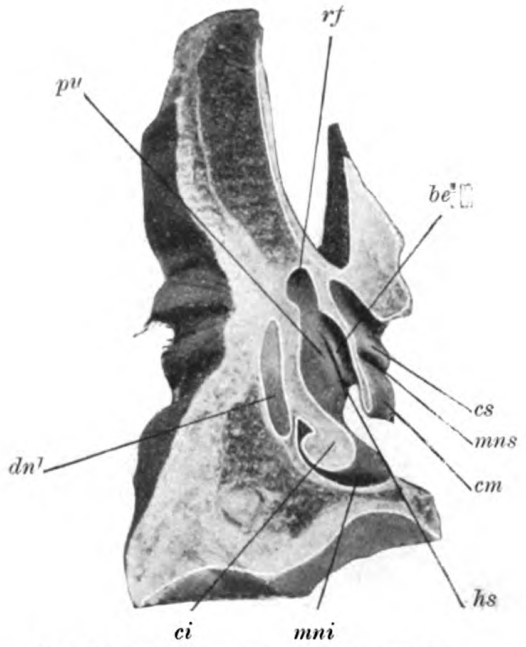

Natürliche Größe. — 12 Monate altes Kind.

sf sinus frontalis, *pu* processus uncinatus, *be* lamina bullae ethmoidalis, *hs* hiatus semilunaris, *ci* concha inferior, *mni* meatus narium inferior. *cm* concha media, *mns* meatus narium superior, *cs* concha superior, *dnl* ductus nasolacrimalis.

Der Frontalschnitt des 12 Monate alten Kopfes ist etwas schräg geführt und zeigt die Stirnhöhle in ihrer Frühform *(sf)*, welcher die Basis des Schuppenteiles des Stirnbeines erreicht und 6 *mm* hoch, 5 *mm* lang und 5 *mm* breit ist und in der Nähe des Tränensackes liegt. Die Stirnhöhle *(sf)* mündet oberhalb des hiatus semilunaris *(hs)*, welchen die bulla ethmoidalis *(be)* und der processus uncinatus *(pu)* begrenzt. Im Bereiche des mittleren Nasenganges *(mnm)* und der unteren Muschel *(ci)* ist in einer Länge von 13 *mm* der Verlauf des Ductus nasolacrimalis *(dnl)* zu sehen, derselbe hat eine Weite von 3 *mm*.

liegt im Gebiete des Tränennasengangs *(dnl)*. Die Figur 9 zeigt ebenfalls an einem Horizontalschnitt die blasige Auftreibung der mittleren Muschel *(ccm)*, welche sich im Gebiete des Tränennasenganges *(dnl)* der medialen Kieferhöhlenwand *(m)* anlegt. Nach unseren Beobachtungen schwankte die Länge der Muschelzellen in der mittleren Muschel zwischen 8 und 27 *mm*, ihre Breite zwischen 5 und 19 *mm* und ihre Höhe zwischen 7 und 16 *mm*. Sie können als

Generated on 2019-10-24 13:07 GMT / http://hdl.handle.net/2027/uc1.b3252760
Public Domain in the United States, Google-digitized / http://www.hathitrust.org/access_use#pd-us-google
Digitized by Google
Original from UNIVERSITY OF CALIFORNIA

Mucocele und Pyocele eine solch große Ausdehnung erreichen, daß sie im Naseninnern raumbeengend und druckausübend wirken und in der Ätiologie der Erkrankungen der Tränenorgane eine Rolle spielen können.

Eine wichtige Rolle spielen die Empyeme der benachbarten Nebenhöhlen. Das Übergreifen von chronischen Eiterungen der Stirnhöhle, der Siebbeinzellen und der Kieferhöhle auf die tränenableitenden Organe sind beobachtet worden.

Fig. 37.

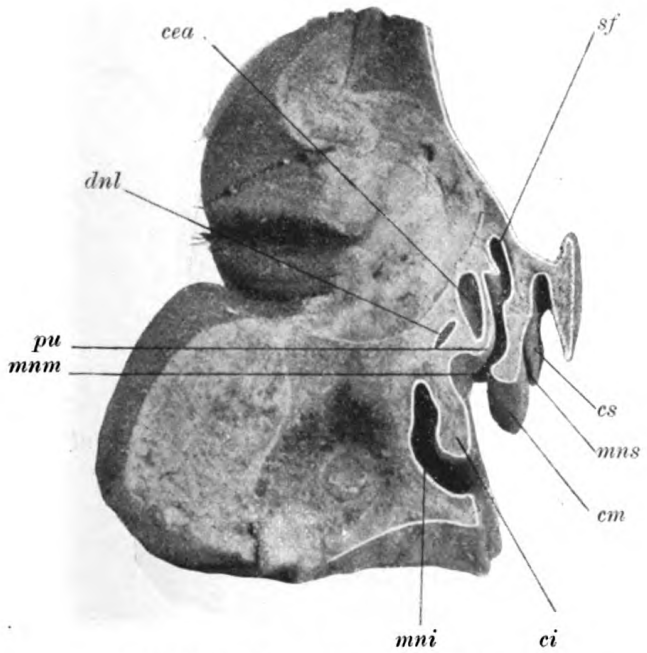

Natürliche Größe. — 14 Monate altes Kind.

sf sinus frontalis, *cea* cellula ethmoidalis anterior, *dnl* ductus nasolacrimalis, *pu* processus uncinatus, *mni* meatus narium inferior, *ci* concha inferior, *mnm* meatus narium medius, *cm* concha media, *mns* meatus narium superior, *cs* concha superior.

Der Frontalschnitt eines 14 Monate alten Kopfes zeigt die laterale Wand der Nasenhöhle mit der unteren *(ci)*, mittleren *(cm)* und oberen *(cs)* Nasenmuschel mit dem unteren *(mni)*, mittleren *(mnm)* und oberen *(mni)* Nasengang. Im Bereiche des mittleren Nasenganges *(mnm)* ist in einer Länge von 5 *mm* der Verlauf des $1^1/_2$ *mm* weiten Tränennasengangs *(dnl)* zu sehen.

Die sekundären Erkrankungen der Tränenorgane sind am häufigsten infolge von Siebbeinzelleneiterungen.

Bei der Fortleitung des krankhaften Prozesses von der Nebenhöhlenschleimhaut durch den Knochen auf die Tränenorgane kann dem Venennetze und dem Lymphwege auch eine Rolle zufallen. Bekanntlich hängt das Venennetz der Nasenschleimhaut sowohl mit der Schleimhaut der Nebenhöhlen als auch mit der Schleimhaut des Tränennasenganges zusammen. Bekannt ist die

Generated on 2019-10-24 13:07 GMT / http://hdl.handle.net/2027/uc1.b3252760
Public Domain in the United States, Google-digitized / http://www.hathitrust.org/access_use#pd-us-google
Digitized by Google
Original from UNIVERSITY OF CALIFORNIA

Verbindung des Venennetzes des Tränennasenganges und des Tränensackes mit der vena facialis anterior, mit der vena ophthalmica und der vena infraorbitalis. Die von Zuckerkandl beschriebene vena lacrimofacialis hängt mit einem stärkeren Venenzweig zusammen, welcher aus den vorderen Siebbein-

Fig. 38.

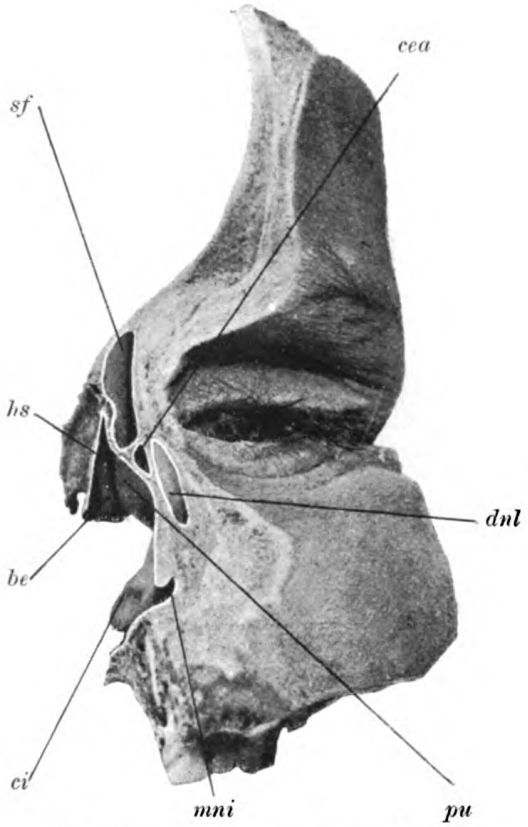

Natürliche Größe. — 3 Jahre altes Kind.

sf sinus frontalis, *cea* cellula ethmoidalis anterior, *hs* hiatus semilunaris, be bulla ethmoidalis, *pu* processus uncinatus, *dnl* ductus nasolacrimalis, *ci* concha inferior. *mni* meatus narium inferior.

Der Frontalschnitt eines 3 Jahre alten Kopfes hat den vorderen Teil der Stirnhöhle *(sf)* vor dem hiatus semilunaris *(hs)* getroffen. Die unterhalb der Stirnhöhle *(sf)* befindliche vordere Siebbeinzelle *(cea)* erstreckt sich 7 *mm* weit in den processus uncinatus und berührt den obersten Teil des Tränennasenganges *(dnl)*. Nach dem Gebiete des mittleren Nasenganges ist in einer Länge von 10 *mm* der $2^1/_2$ *mm* weite ductus nasolacrimalis *(dnl)* zu sehen.

zellen stammt und das Tränenbein durchbohrt. Es kann eine Perforation der trennenden Knochenwand und eine des Tränensackes eintreten, es kann eine Eiteransammlung zwischen Knochen und Tränensackwand, ferner zwischen Knochen und Haut entstehen, auch mit Fistelbildung. In neuester Zeit betont

Generated on 2019-10-24 13:07 GMT / http://hdl.handle.net/2027/uc1.b3252760
Public Domain in the United States, Google-digitized / http://www.hathitrust.org/access_use#pd-us-google
Digitized by Google
Original from UNIVERSITY OF CALIFORNIA

auch Rehse (13) die hervorragende Rolle der Eiterungen der Siebbeinzellen bei Tränensackleiden.

Die Figur 40 zeigt die Lage der fossa sacci lacrimalis *(fsl)* und das Nachbarverhältnis des Tränenbeines zur angeborenen Knochendehiszenz *(d)* der Papierplatte des Siebbeines. Diese kongenitalen Knochendehiscenzen können

Fig. 39.

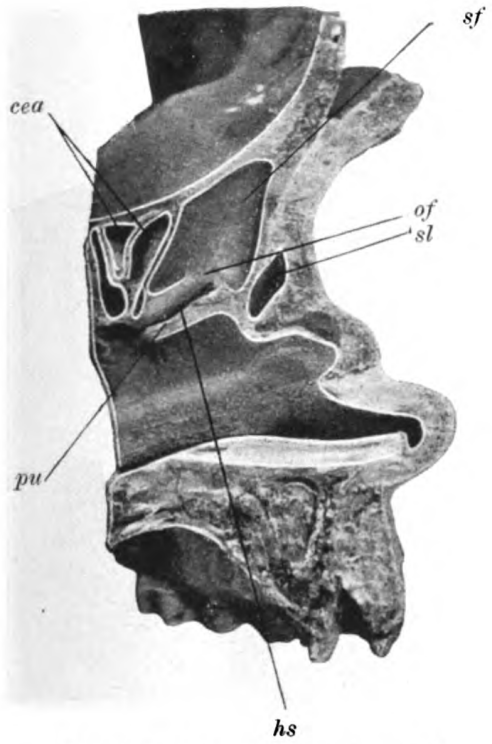

Natürliche Größe. — 6 Jahre altes Kind.

sf sinus frontalis, of ostium frontale, *hs* hiatus semilunaris, *pu* processus uncinatus, *cea* cellula ethmoidalis anterior, *sl* saccus lacrimalis.

Der Sagittalschnitt eines 6 Jahre alten Kopfes zeigt die Stirnhöhle *(sf)*, die vorderen Siebbeinzellen *(cea)*, einen Teil des Tränensackes *(sl)*, den hiatus semilunaris *(hs)* und den processus uncinatus *(pu)*. Die linke Stirnhöhle *(sf)* ist 13 *mm* lang, 18 *mm* hoch und 12 *mm* breit, ihr vorderer unterer Teil berührt den Tränensack *(sl)*, welcher in einer Ausbreitung von 3—9 *mm* zu sehen ist.

bei Erkrankung des Siebbeinlabyrinthes auch die Ursache einer konsekutiven Peridacryocystitis und Dacryocystitis purulenta sein. Wir haben diese angeborene Dehiszenz der lamina papyracea des Siebbeines in 18 Fällen beobachtet, der sagittale Durchmesser der Dehiszenz schwankte zwischen 7 und 28 *mm*, der vertikale zwischen 4 und 8 *mm*. Infolge dieser Dehiszenz kommunizierten die Siebbeinzellen mit der Augenhöhle, in drei Fällen war dadurch auch die

Digitized by Google
Original from UNIVERSITY OF CALIFORNIA
Generated on 2019-10-24 13:07 GMT / http://hdl.handle.net/2027/uc1.b3252760
Public Domain in the United States, Google-digitized / http://www.hathitrust.org/access_use#pd-us-google

Stirnhöhle eröffnet, welche mit den Siebbeinzellen und mit der Augenhöhle kommunizierte.

Von Peters und Hammer wurde behauptet, daß bei Tränensackphlegmonen und bei fistulösen Prozessen eine Erkrankung der Kieferhöhle sich vor-

Fig. 40.

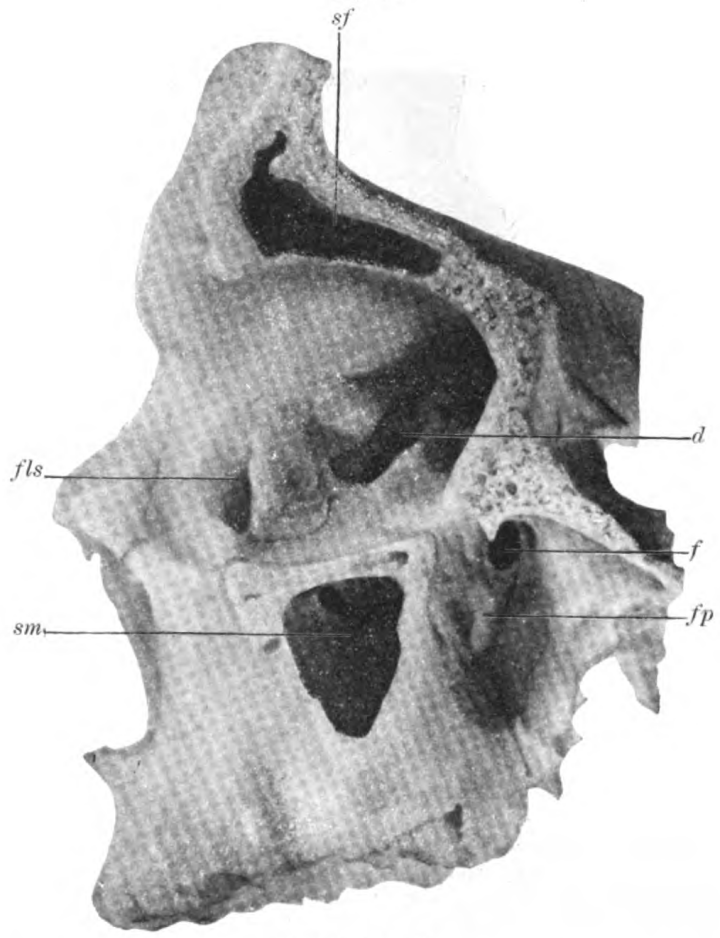

Natürliche Größe.

fsl fossa sacci lacrimalis, *d* dehiscentia. *sm* sinus maxillaris, *sf* sinus frontalis, *f* foramen sphenopalatinum, *fp* fossa pterygopalatina.

Das Präparat zeigt die Lage der fossa sacci lacrimalis *(fsl)*, das Nachbarverhältnis des Tränenbeines zur angeborenen Knochendehiscenz der Papierplatte des Siebbeines, ferner die eröffnete Stirnhöhle *(sf)* und die Kieferhöhle *(sm)*.

finde. Die Beobachtungen haben gezeigt, daß dies nur seltener vorkommt und daß bei Kieferhöhleneiterungen die begleitenden entzündlichen Veränderungen der Nasenschleimhaut sich auf den Tränennasengang fortsetzen können. Die in der Kieferhöhle befindlichen Cysten, Tumoren, Polypen, Zahncysten können

Digitized by Google
Original from UNIVERSITY OF CALIFORNIA
Generated on 2019-10-24 13:07 GMT / http://hdl.handle.net/2027/uc1.b3252760
Public Domain in the United States, Google-digitized / http://www.hathitrust.org/access_use#pd-us-google

einen Druck ausüben und eine sekundäre Verengerung des Tränennasenganges zur Folge haben. Bei Eiterungen können auch Knochendestruktionen und Sequesterbildung auftreten, ebenso bei luetischen und tuberkulösen Erkrankungen.

Fig. 41.

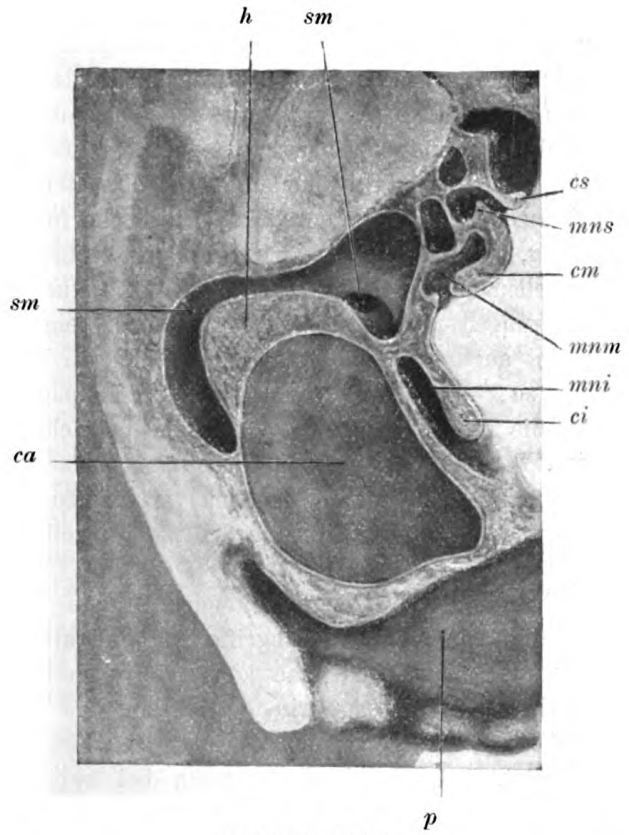

Natürliche Größe.

ci concha inferior, *mni* meatus narium inferior, *mnm* meatus narium medius, *cm* concha media, *mns* meatus narium superior, *cs* concha superior, *ca* cysta alveolaris, *p* palatum, *sm* sinus maxillaris, *h* hyperostosis.

Der Frontalschnitt zeigt eine große Alveolarcyste *(ca)*, welche die Kieferhöhle *(sm)* verdrängt. Im Gebiete des unteren Nasenganges *(mni)* und zum Teil des mittleren Nasenganges *(mnm)* ist anstatt der Kieferhöhle die Alveolarcyste zu sehen, die im Nachbarverhältnisse zu dem Mündungsgebiet des Tränennasenganges steht.

Die Figur 41 illustriert an einem Frontalschnitt eine 28 *mm* lange, 23 *mm* breite und 46 *mm* hohe Alveolarcyste *(cn)*, welche die Kieferhöhle *(sm)* verdrängt, das Gebiet des unteren Nasenganges *(mni)* und zum Teil des mittleren Nasenganges *(mnm)* begrenzt und im Nachbarverhältnis zu dem Mündungsgebiet des Tränennasenganges steht. Solche große Alveolarcysten können einer-

Digitized by Google
Original from UNIVERSITY OF CALIFORNIA
Generated on 2019-10-24 13:07 GMT / http://hdl.handle.net/2027/uc1.b3252760
Public Domain in the United States, Google-digitized / http://www.hathitrust.org/access_use#pd-us-google

seits sowohl auf den Tränennasengang schädlich einwirken, andrerseits können sie nur mittelst radikaler Eingriffe entfernt werden, worüber bei der rhinochirurgischen Behandlung der Tränenorgane von der Kieferhöhle aus noch gesprochen werden wird.

Als Komplikationen der Kieferhöhleneiterungen sind Tränenträufeln, Tränensackeiterungen, Fistelbildung des Tränensackes, Perforation der medialen Kieferhöhlenwand im unteren und im mittleren Nasengange, Sequesterbildung und Perforation des Tränennasenganges beschrieben worden. Bei Stirnhöhleneiterungen sind als Komplikationen Tränenträufeln, circumscripter Absceß an der unteren Stirnhöhlenwand, Tränensackeiterung, Perforation des Tränensackes, Perforation der unteren Stirnhöhlenwand beobachtet worden. Bei Eiterungen der Siebbeinzellen sind Tränensackeiterung, Perforation des Tränensackes, Fistelbildung, Perforation der Siebbeinzellen beschrieben worden.

Wie wir gesehen haben, spielen die Nasenerkrankungen und auch die Nebenhöhlenerkrankungen bei den Tränensackleiden eine wichtige Rolle. Brückner (14) gibt auch in der Mehrzahl die rhinogene Natur der Tränensackerkrankungen zu, wenn er auch die direkte Propagation der Nasenerkrankungen auf die Tränenabfuhrwege als seltene betrachtet und die Nasenerkrankungen eine Verschlimmerung der chronischen Tränensackerkrankungen verursachen können. Schließlich kann es auch vorkommen, daß sich an eine Tränensackeiterung sekundär eine Eiterung der Siebbeinzellen und der Kieferhöhle anschließt.

Was die Behandlung der tränenableitenden Organe betrifft, so wollen wir uns nur auf die rhinologischen Eingriffe und Indikationen beschränken. Es sind Fälle bekannt, in welchen eine konservative endonasale Behandlung gute Resultate erzielte. Kuhnt sagt wie folgt: „Läßt das Verhalten der Nase eine Heilung erhoffen, so wird neben der konservativen okulistischen die nasale Behandlung eingeleitet." Musehold beobachtete bei zwei Patienten, die an Tränenträufeln litten, mittelst Suprareninapplikation im Gebiete der nasalen Mündung eine auffallende Wirkung. Beim Erwachsenen wie noch mehr bei Kindern, besonders in den ersten Lebensjahren, kann schon die einfache Schwellung der Nasenschleimhaut das nasale Mündungsgebiet verlegen, die konservative nasale Behandlung kann von Erfolg begleitet sein. Bei raumverengernden Hypertrophien, bei den polypoiden, papillären Vergrößerungen des vorderen Muschelendes, bei Fremdkörper und den oben angeführten nasalen Veränderungen sind endonasale Eingriffe vorzunehmen. Die einfache Resektion des vorderen Teiles der unteren Muschel hat viele schöne Resultate zu verzeichnen.

In dem Falle von Fischer, in welchem durch Verlegen des nasalen Mündungsgebietes der Tränensack sich zu einer fast hühnereigroßen Cyste vergrößerte, brachte die Resektion des vorderen Endes der unteren Muschel eine

Digitized by Google
Original from UNIVERSITY OF CALIFORNIA
Generated on 2019-10-24 13:07 GMT / http://hdl.handle.net/2027/uc1.b3252760
Public Domain in the United States, Google-digitized / http://www.hathitrust.org/access_use#pd-us-google

definitive Heilung. Schöne Erfolge zeigte die Entfernung der Fremdkörper, welche mechanisch die Mündung verschlossen haben. Mit einem Worte, alle sichtbaren Veränderungen in der Nasenhöhle sind radikal zu beheben, um den Tränenabfluß wieder herzustellen und die Tränensackerkrankung beseitigen zu können. In mehreren Fällen aber konnten diese nasalen Eingriffe nicht zum Ziele führen und deshalb wurden verschiedene neue Wege und Verfahren versucht, um eine radikale Heilung zu erzielen.

Das von Polyak empfohlene Verfahren, die endonasale retrograde Sondierung des Tränennasenganges mittelst gekrümmten Metallsonden, ist bisher nur ein Vorschlag geblieben, sie ist zumeist nach vorheriger Muschelresektion auszuführen und nach Kuhnt fehlt das Gebiet ihrer Indikation. Bei einem Falle von Stenose des Tränennasenganges führte Caldwell im Jahre 1893 eine Sonde bis zur Stenose des Ganges, entfernte mittelst eines elektrischen Trepans einen Teil der unteren Muschel, eröffnete den Gang bis zur Sonde und stellte eine Drainage her. Toti (15) führte im Jahre 1904 seine nach ihm benannte Methode aus, sie besteht in der Ablösung des Periostes der fossa sacci lacrimalis, in der Resektion der Knochenwand, in der Entfernung der hinteren Wand des Tränensackes und in der Entfernung eines Teiles der Nasenschleimhaut. Auf diese Weise versuchte Toti die Verbindung des Tränensackes mit der Nasenhöhle herzustellen und den Tränenabfluß zu sichern. Im Jahre 1904 führte Aubaret (16) die Exstirpation des Tränensackes mit der Resektion des unteren Teiles des Tränenbeines aus, um durch eine genügende Drainage die Heilung der nach Sackexstirpation verbleibenden Kavität zu sichern. Im Jahre 1905 konnte Goris eine Eiterfistel des Tränensackes in der Weise zur Heilung bringen, daß er einen kariösen Teil des Knochens entfernte und eine Drainage mit der Nasenhöhle herstellte. Goris behandelte dann die chronischen Tränensackeiterungen in der Weise, daß er den Tränensack eröffnete, einen Knochenteil entfernte, einen Kautschukdrain anlegte und die Wunde schloß. Im Jahre 1899 empfahl Killian die Entfernung des vorderen Teiles der unteren Muschel und der ganzen nasalen Wand des Tränennasenganges. Killian erzielte mit seiner Methode gute Resultate. Im Jahre 1901 operierte Passow in ähnlicher Weise unter allgemeiner Narkose und mit gutem Resultate. Lagrange-Aubaret (1907) geben ein Verfahren an, welches in der Bloßlegung des Tränensackes, in der Resektion seiner hinteren Wand und in der Knochenresektion des Tränenbeines besteht. Struycken (1910) operierte zwei Fälle in folgender Weise mit gutem Erfolge. Nach Ablösung des Tränensackes reseziert er den Knochen und eröffnet die Nasenhöhle, dann schneidet er einen dreieckigen Lappen aus der hinteren Tränensackwand, legt ihn in die Öffnung und fixiert ihn an die nasale Schleimhaut. Nach 2 respektive 5 Monaten hat sich jedoch die Öffnung bis auf einen Spalt verengt. Aubaret-Bonnefon (1910) (17) empfehlen die Exstirpation des Tränensackes und des Tränennasenganges und

Digitized by Google
Original from UNIVERSITY OF CALIFORNIA
Generated on 2019-10-24 13:07 GMT / http://hdl.handle.net/2027/uc1.b3252760
Public Domain in the United States, Google-digitized / http://www.hathitrust.org/access_use#pd-us-google

stellen die Drainage durch den natürlichen Weg her. Toti (18) teilt in seinen italienischen Aufsätzen (1909, 1910) die Statistik seiner operierten Fälle mit, welche 48% definitive Heilung und 45% keine voilständige Heilung verzeichnet: in diesen letzteren Fällen war die chemische Kontrolle negativ (Applikation von Salicyl in der Bindehaut und von Ferrum sesquichloratum im mittleren Nasengang), die spontane Ableitung der Tränen war nicht nachzuweisen. In einer deutschen Arbeit repliziert Toti auf die Bemerkungen Hirschbergs, daß die Augenheilkunde im ersten Drittel des 19. Jahrhunderts sich befreite von der Bildung einer künstlichen Öffnung nach der Nasenhöhle, die eine Täuschung darstellt, daß die Augenheilkunde nur gewonnen hat mit seiner Methode, die ein gelöstes Problem bildet und keine Täuschung. Toti äußert sich über seine Methode folgendermaßen: „Bloßlegung des Sackes von hinten, Resektion seiner hinteren Wand, Nichtberühren der vorderen Wand mit ligamentum canthi und Honeerschem Muskel, Ausschneiden eines der Lage und Größe der übrig bleibenden vorderen Wand entsprechenden Stückes der Nasenperiostschleimhaut, Schaffung einer flachen, nicht vertieften, nicht kanalartigen Muskulation und natürlich auch der zur Erreichung dieser Ziele nötige Eingriff, Resektion der crista lacrimalis anterior samt ihrer hinteren nasalen Fortsetzung, tatsächlich neu sind und ein Ganzes bilden." Im Anschluß von 7 Fällen teilte West (19) seine endonasale Methode (1911), die Fensterresektion des Tränennasenganges, mit; von den 7 Fällen heilten definitiv 5 Fälle. Die Fensterresektion wird in lokaler Anästhesie ausgeführt mit Hohlmeißeln, es wird oberhalb der unteren Muschel vor dem vorderen Ende der mittleren Muschel die Wand des Tränennasenganges, ein Teil des Tränenbeines und des Oberkieferbeines entfernt. Mit dieser Methode kann eine Striktur im oberen Teile des Kanales beseitigt werden, wobei eine eventuelle Stenose im unteren Teile des Ganges unberührt bleiben kann und die Tränen durch das künstliche Fenster ungestört abfließen können. Polyák (20) hatte bei einem Kinde die Fensterresektion vor der Westschen Veröffentlichung ausgeführt, er führte eine Sonde bis zur Stenose ein, ging mit einem feinen Hohlmeißel auf die Sonde los, ohne die Kieferhöhle zu verletzen, zog die Sonde zurück und trug den Lappen mit dem Konchotom ab. Aus der persönlichen Rücksprache mit Herrn West erfuhr ich, daß sein erster Fall früheren Datums ist als der Fall von Polyák.

In den folgenden Figuren zeige ich die Fensterresektion beim Erwachsenen und beim Kinde.

Die Figur 42 illustriert an einem Sagittalschnitt zwei endonasale rhinochirurgische Methoden. Die untere Muschel *(ci)* zeigt einen Schnitt, welcher sich auf die Resektion des vorderen Endes der unteren Muschel bezieht, mit welcher die Freilegung des Tränennasenganges *(dnl)* nach den Methoden von Caldwell, Killian und Passow verbunden wurden. Oberhalb der unteren

Digitized by Google
Original from UNIVERSITY OF CALIFORNIA
Generated on 2019-10-24 13:07 GMT / http://hdl.handle.net/2027/uc1.b3252760
Public Domain in the United States, Google-digitized / http://www.hathitrust.org/access_use#pd-us-google

Fig. 42.

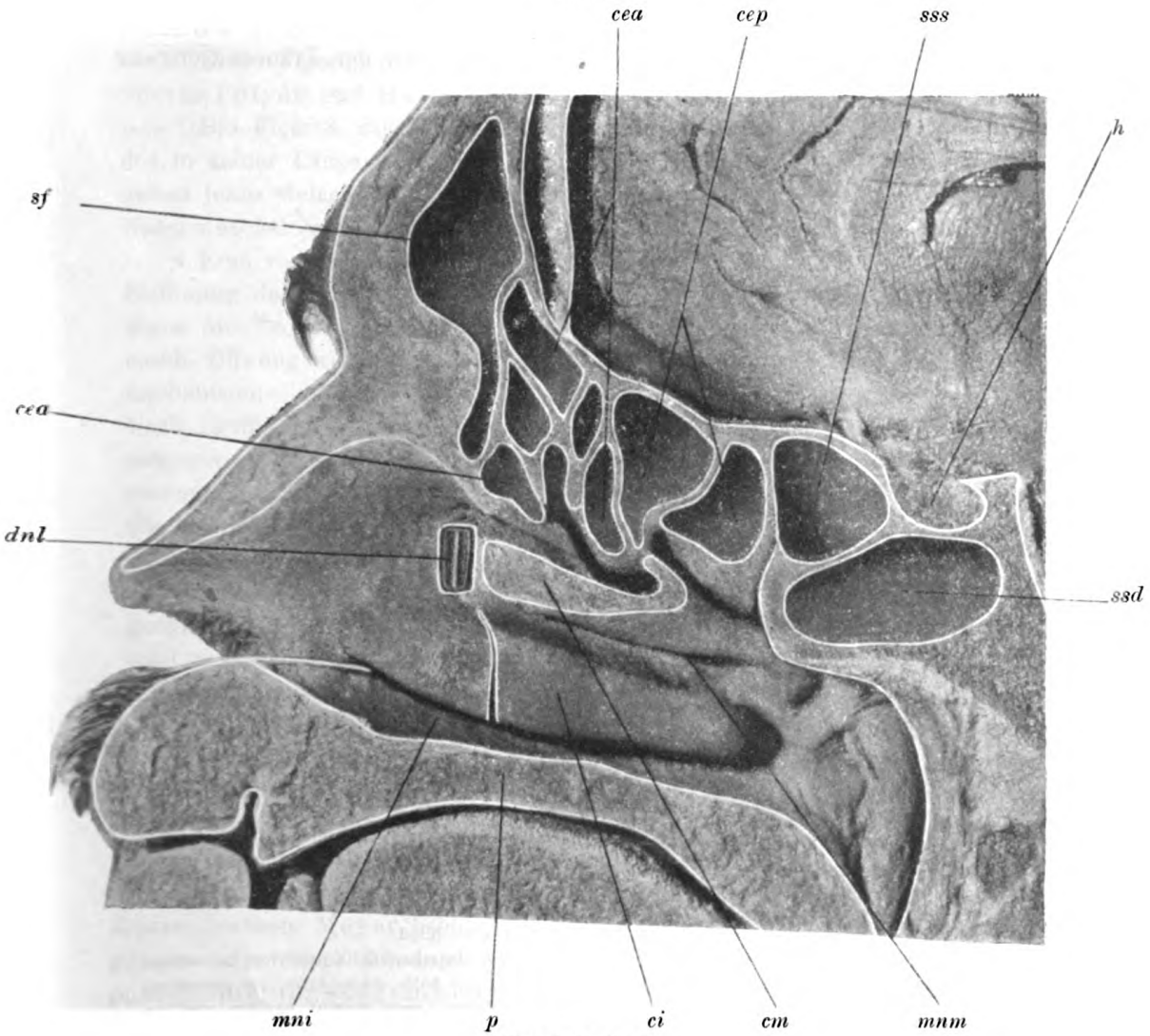

Natürliche Größe.

dnl ductus nasolacrimalis, *ci* concha inferior, *mni* meatus narium inferior, *p* palatum, *cm* concha media, *mnm* meatus narium medius, *cea* cellula ethmoidalis anterior, *sf* sinus frontalis, *cep* cellula ethmoidalis posterior, *sss* sinus sphenoidalis sinister, *h* hypophysis, *ssd* sinus sphenoidalis dexter.

Der Sagittalschnitt zeigt die äußere Wand der Nasenhöhle, die untere *(ci)* und mittlere *(cm)* Nasenmuschel, den unteren *(mni)* und mittleren *(mnm)* Nasengang. Die untere Muschel *(ci)* zeigt einen Schnitt, welcher sich auf die Resektion des vorderen Endes der unteren Muschel bezieht, mit welcher die Freilegung des Tränennasenganges *(dnl)* verbunden wurde. Oberhalb der unteren Muschel *(ci)* und vor dem vorderen Ende der mittleren Muschel *(cm)* ist an der Wand des mittleren Nasenganges *(mnm)* mittelst einer Fensterresektion in einer Länge von 9 *mm* und in einer Breite von 5 *mm* der Tränennasengang *(dnl)* eröffnet, in welchem eine Sonde eingeführt ist.

Digitized by Google
Original from UNIVERSITY OF CALIFORNIA
Generated on 2019-10-24 13:07 GMT / http://hdl.handle.net/2027/uc1.b3252760
Public Domain in the United States, Google-digitized / http://www.hathitrust.org/access_use#pd-us-google

Muschel *(ci)* und vor dem vorderen Ende der mittleren Muschel *(cm)* ist an der Wand des mittleren Nasenganges *(mnm)* mittelst einer Fensterresektion in einer Länge von 9 *mm* und in einer Breite von 5 *mm* der Tränennasengang *(dnl)* eröffnet, in welchen eine Sonde eingeführt ist.

Fig. 43.

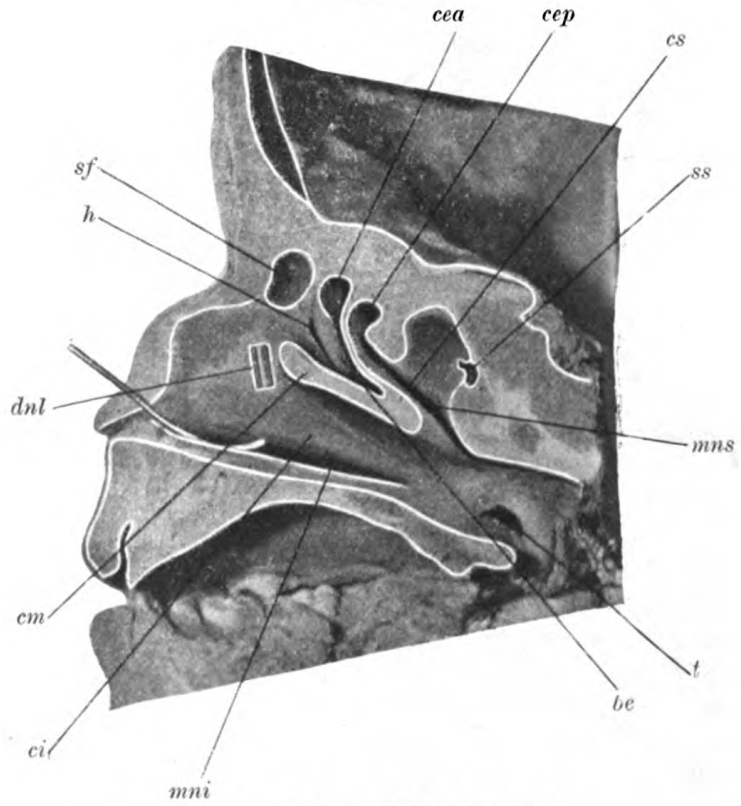

Natürliche Größe. — 2 Jahre altes Kind.

sf sinus frontalis, *cea* cellula ethmoidalis anterior, *cep* cellula ethmoidalis posterior, *os* ostium sphenoidale, *ss* sinus sphenoidalis, *h* hiatus semilunaris, *be* bulla ethmoidalis, *pu* processus uncinatus, *mni* meatus narium inferior, *ci* concha inferior, *mnm* meatus narium medius, *cm* concha media, *mns* meatus narium superior, *cs* concha superior.

Der Sagittalschnitt eines 2 Jahre alten Kopfes zeigt die äußere Wand der Nasenhöhle, den unteren *(mni)*, mittleren *(mnm)* und oberen *(mns)* Nasengang, die untere *(ci)*, mittlere *(cm)* und obere *(cs)* Nasenmuschel. Oberhalb der unteren Muschel *(ci)* und vor dem vorderen Ende der mittleren Muschel *(cm)* ist an der Wand des mittleren Nasenganges *(mnm)* mittelst einer Fensterresection in einer Länge von 6 *mm* und in einer Breite von $2^1/_2$ *mm* der Tränennasengang *(dnl)* eröffnet, in welchen eine Sonde eingeführt ist.

Die Figur 43 zeigt an einem Sagittalschnitt bei einem 2 Jahre alten Kinde oberhalb der unteren Muschel *(ci)* und vor dem vorderen Ende der mittleren Muschel *(cm)* an der Wand des mittleren Nasenganges *(mnm)* mittelst einer Fensterresektion in einer Länge von 6 *mm* und in einer Breite von

Generated on 2019-10-24 13:07 GMT / http://hdl.handle.net/2027/uc1.b3252760
Public Domain in the United States, Google-digitized / http://www.hathitrust.org/access_use#pd-us-google
Digitized by Google
Original from UNIVERSITY OF CALIFORNIA

$2^1/_2$ *mm* den eröffneten Tränennasengang *(dnl)*, in welchem eine Sonde eingeführt ist.

Beide Figuren illustrieren das Gebiet der Fensterresektion, welche nach West, Polyák und Halle ausgeführt wird.

Die Figur 8 zeigt an einem Sagittalschnitt die Lage und den Verlauf des in seiner Länge von außen eröffneten Tränennasenganges *(dnl)* und von außen jenes Gebiet des mittleren Nasenganges *(mnm)*, oberhalb der unteren Nasenmuschel *(ci)*, wo die Fensterresektion ausgeführt wird.

Eine radikalere Methode wurde von Eicken vorgeschlagen, nämlich die Eröffnung des Tränennasenganges von der Kieferhöhle aus. Seine Einwände gegen die Totische Methode sind folgende: 1. In vielen Fällen wächst die nasale Öffnung wieder zu und 2. der wichtige Aspirations- und Expressionsmechanismus des Tränensackes tritt durch diesen Eingriff außer Funktion. Nach Eröffnung der Kieferhöhle wird die knöcherne Wand des Tränennasenganges von der Einmündungsstelle bis zum Tränensack entfernt und der Tränennasengang breit freigelegt. Wenn das Dach der Kieferhöhle nicht weit über die Insertion der unteren Muschel hinausreicht, so legt er durch Resektion eines Teiles des kompakten processus frontalis des Oberkieferbeines den Tränennasengang frei. Es kann auch medial der Knochen des Tränennasenganges entfernt, der häutige Kanal lateral und medial gespalten, partiell oder total reseziert, selbst kleinere größere Abschnitte des Tränensackes mitentfernt werden. Mit dieser Methode operierte Eicken 6 Fälle, darunter vier mit vollständiger Heilung. Eicken meint, daß bei breiter nasaler Verbindung die sekundäre Infektion der Kieferhöhle von seiten der erkrankten Tränenwege nicht zu befürchten ist. In einem Falle hatte Nolthenius von der Kieferhöhle aus den Tränennasengang eröffnet. Als Folgeerscheinung einer Verletzung oder Infektion haben Hajek, Kofler, Tilley, Jocqus und Leblaud nach radikalen Kieferhöhlenoperationen eine Entzündung und Eiterung des Tränensackes auftreten gesehen. Meyer beobachtete infolge einer Verletzung des Tränennasenganges oder seiner Mündung nach einer Denkerschen Radikaloperation Epiphora. Boeninghaus (26) beobachtete in einem Falle infolge einer Verletzung bei einer endonasalen breiten Eröffnung der Kieferhöhle von den unteren Nasengang aus eine Striktur des Tränennasengangs und in einem Falle sah Denker nach seiner Methode eine Striktur des Tränennasenganges auftreten. Fein sah in 2 Fällen, in welchen eine Anbohrung der Kieferhöhle von den Alveolen der ersten und zweiten Prämolaren aus gemacht wurde, eine Verletzung des Tränennasenganges; in beiden Fällen erschien die Spülflüssigkeit am unteren Tränenpunkt. Fein warnt auch bei der Curettage der Kieferhöhle vor einer Verletzung des Lacrimalwulstes, welche auch bei der Aufmeißelung der facialen Kieferhöhlenwand unter Umständen erfolgen kann. Schon Killian machte darauf aufmerksam, daß bei der Auskratzung des recessus

Digitized by Google
Original from UNIVERSITY OF CALIFORNIA
Generated on 2019-10-24 13:07 GMT / http://hdl.handle.net/2027/uc1.b3252760
Public Domain in the United States, Google-digitized / http://www.hathitrust.org/access_use#pd-us-google

infraorbitalis, des recessus praelacrimalis besondere Vorsicht notwendig ist. Ebenso kann die Kieferhöhle bei der endonasalen Fensterresektion bei ungenügender Vorsicht verletzt werden. Fein beobachtete in 2 Fällen von tuberkulöser Knochencaries die Kommunikation des Tränennasenganges mit der Kieferhöhle. Schließlich sind bei oberen Sondierungen Verletzungen beobachtet worden und gelangte die Sonde in die Kieferhöhle.

Die Figuren 2, 9 und 17 zeigen an Horizontalschnitten auf beiden Seiten das Gebiet jenes operativen Eingriffes, welcher die Freilegung des Tränennasenganges *(dnl)* von der Kieferhöhle *(sm)* aus bezweckt. Durch die Entfernung der facialen Kieferhöhlenwand von der Fossa canina aus ist in seinem nasalen Verlaufe der Tränennasengang zugänglich. Außerdem lassen diese Bilder die topographische Lage der Kieferhöhle gut überblicken, die Nachbarverhältnisse des Lacrimalwulstes, des Tränennasenganges sowohl zur Kieferhöhle als zur Nasenhöhle, welche bei operativem Eingriff orientieren und gleichzeitig auch die Erklärung geben können, daß bei den erwähnten verschiedenen rhinochirurgischen Eingriffen der Lacrimalwulst und der Tränennasengang verletzt werden können.

Axenfeld, Fricker, Zimmermann äußern sich nicht sehr günstig über die Totische Methode. In einem von Axenfeld operierten Falle war eine große Knochenöffnung hergestellt worden und war kein Nasenleiden vorhanden, nach ca. $^3/_4$ Jahren war keine Kommunikation mehr vorhanden, bei der Nachoperation war die Knochenlücke narbig, membranös verschlossen. Zimmermann hat in 87 Fällen nur eine Anzahl einwandfreier Resultate erhalten. Salus (21) hat unter 29 Fällen mit der Totischen Methode in 15 Fällen eine vollständige Heilung erreicht, in 14 Fällen konnte aber der Hauptzweck, die spontane Tränenableitung, nicht erzielt werden. Indem er auf die Kontraindikationen und auf die technischen Fehler hinweist, betrachtet er die Totische Operation als eine wertvolle Bereicherung der Therapie, keine andere operative Methode bietet so hohe Chancen bezüglich der Erhaltung beziehungsweise Wiederherstellung der spontanen Tränenabfuhr."

Broeckaert (22) (1911) machte eine Modifikation aus kosmetischen Gründen, zu welcher ihn eigentlich die Patientin bewog, die wegen der Narbe keine Hautschnittwunde zugab. Zur Vermeidung der Narbe im Gesicht, im Augenwinkel, machte Broeckaert eine Incision in der Conjunctiva vor der Caruncula, eröffnete den Tränensack, resezierte die hintere Tränensackwand, entfernte den Knochen, stellte die nasale Kommunikation her und vernähte die Conjunctiva.

Halle (23) (1912) beobachtete in einem nach der Westschen Methode operierten Falle, daß beim Schnauben die Luft durch das Auge tritt; um dies zu vermeiden, nahm er bei 3 Patienten folgende Modifikation vor. Er legt einen Schleimhautschnitt an, der am vorderen Rande der unteren Muschel und

Digitized by Google
Original from UNIVERSITY OF CALIFORNIA
Generated on 2019-10-24 13:07 GMT / http://hdl.handle.net/2027/uc1.b3252760
Public Domain in the United States, Google-digitized / http://www.hathitrust.org/access_use#pd-us-google

der mittleren Muschel etwa $1^1/_2$—2 *cm* nach vorn geht. Die vorderen Enden werden durch einen Längsschnitt verbunden und dann die Schleimhaut und Periost nach hinten abgelöst und herübergeklappt. Nach Durchmeißelung des aufsteigenden Kieferastes kommt man in den Tränennasengang, vom Schleimhautlappen wird ein dreieckiges Stück entfernt, um den Kanal frei zu lassen. Er konnte Heilung erzielen. Er betrachtet den Vorteil seiner Methode darin, daß die ganze Schleimhaut nicht mitgemeißelt wird und eine überflüssig große Narbe vermieden wird.

Blaskovics (24) führte bei 12 Kranken mit gutem Resultat die Totische Operation aus mit der folgenden Modifikation: Er reseziert den Tränensack in viel höherem Maße als Toti, so daß von diesem nur ein kleiner Schleimhautteil zurückbleibt von beiläufig 4—5 *mm* Durchmesser, in welchen Überrest des Tränensackes die Tränenröhrchen münden. Toti legt ein großes Gewicht darauf, daß von der inneren Sackwand nichts mehr übrig bleibt und von der äußeren Sackwand nichts geopfert wird.

Die neueste Arbeit stammt von Toti (25) (1912), um gegen die Behauptung, daß seine Methode ihre Versprechungen nicht in dem erwarteten Maße gehalten hat, Stellung zu nehmen. Auf Grund seiner 7jährigen Erfahrung und seiner 70 Fälle glaubt Toti die Mißerfolge auf technische Fehler zurückführen zu können. Schon Salus hatte auf technische Fehler und auf Kontraindikationen hingewiesen, welche die Heilung vereiteln. Toti beschreibt daher sehr genau seine Methode, welche im Wesen die Herstellung eines großen Knochenloches vorschreibt. Das Knochenloch soll eine längste vertikale Ausdehnung von 18 *mm* und eine horizontale von 13 *mm* besitzen und am Übergang zum unteren Orbitalrand um 6—8 *mm* nach innen unten vergrößert sein. Die Knochenresektion umfaßt also nicht nur die Wegnahme des Bodens und der Ränder der Tränengrube, sondern auch der ganzen Crista lacrimalis anterior und eines Teiles des unteren Orbitalrandes in der Richtung nach innen und unten, nach der Nasenhöhle zu. Da man nach hinten oben ziemlich oft ganze oder Teile von Siebbeinzellen trifft, so empfiehlt er ausnahmsweise die partielle Resektion der crista lacrimalis posterior und des orbitalen Teiles der Tränenbeinplatte. Die Sackwandresektion soll möglichst genau am Übergang von der äußeren zur inneren Sackwand ausgeführt werden, das Nasenschleimhautloch soll in keinem Falle weniger als 10—12 *mm* in horizontaler und 12 bis 15 *mm* in vertikaler Richtung messen. Man soll besonders darauf achten, daß die Mündung der Tränenröhrchen nicht vom Perforationsrand bedeckt wird. Er fand in einer großen Anzahl der Fälle Siebbeinzellen hinter der Tränengrube, besonders hinter ihrem hinteren oberen Segment. Salus fand in 29 Fällen 18mal das Vorhandensein von Siebbeinzellen. Aus diesem Grunde empfiehlt Toti eine ausgiebige Knochenresektion. Salus gibt selbst an, daß in 2 Fällen die Verbindung nicht mit der Nasenhöhle, sondern mit vorliegenden

Digitized by Google
Original from UNIVERSITY OF CALIFORNIA
Generated on 2019-10-24 13:07 GMT / http://hdl.handle.net/2027/uc1.b3252760
Public Domain in the United States, Google-digitized / http://www.hathitrust.org/access_use#pd-us-google

großen Siebbeinzellen gemacht wurde und er ihre Entfernung bei der Operation unterlassen hatte. Er nimmt an, daß sie viel häufiger an Lebenden gefunden werden, als sie Thorsch nach seinen Leichenbefunden angibt. Unsere Illustrationen zeigen zur Genüge, in welch großer Zahl und Ausdehnung die vorderen Siebbeinzellen nicht nur den Tränensack begrenzen, sondern auch den Tränennasengang.

Die Figuren 20 und 21 zeigen an Präparaten die verschieden großen vorderen Siebbeinzellen *(cea)*, welche oben, hinten und medial die fossa sacci lacrimalis begrenzen, sie liegen im Gebiete der Knochenresektion und müssen zur Herstellung der nasalen Kommunikation mit dem Tränensack gründlich entfernt werden. Die Figur 7 zeigt an einem Sagittalschnitt das enge Nachbarverhältnis zweier vorderer Siebbeinzellen *(cea)* zum Tränennasengang *(dnl)*, welche denselben hinten und medial begrenzen. Die Figur 6 illustriert an einem Sagittalschnitt die Lage einer vorderen Siebbeinzelle *(cea)* eben am Übergang des Tränensackes in den Tränennasengang *(dnl)*, gerade jenes Gebiet, wo die Resektion des Knochens und der Nasenschleimhaut geschehen soll, um die Kommunikation zwischen Tränensack und Nasenhöhle herzustellen.

Was die Resektion der mittleren Muschel betrifft, so nimmt dieselbe vor der Operation Toti nur in Fällen von ausgeprägter Hypertrophie oder blasiger Auftreibung der mittleren Muschel vor.

Gegen die Totische Methode ist die Obliteration der künstlichen nasalen Öffnung besonders betont worden. Toti bestreitet diesen Einwand; wenn man seine Methode exakt ausführt, fallen die von technischen Fehlern bedingten Mindererfolge weg. Salus stellt neben der exakten Ausführung der Operation noch zwei Kontraindikationen auf, und zwar: 1. Vorhandensein geschlitzter Tränenröhrchen vor der Operation, es fällt die wichtige Rolle für den aktiven Transport der Tränen weg; 2. schwere und progressive Affektionen der Nasenschleimhaut, die sich direkt auf die Tränenröhrchen und den Bindehautsack fortpflanzt und die Mündung der Tränenröhrchen verschließt.

Diese kurze Zusammenfassung der rhinochirurgischen Eingriffe beleuchtet das ernste Bestreben, eine radikale Heilung zu sichern in all jenen Fällen, wo die okulistische Behandlung kein Resultat erzielen kann. Wir wollen noch vom rhinologischen Standpunkte bezüglich der rhinochirurgischen Eingriffe eine kurze Zusammenfassung der Indikationen folgen lassen: 1. Die Methode nach Toti ist in solchen Fällen auszuführen, wo mit der Hinderung der Tränenableitung die starke Erweiterung des Tränensackes vorhanden ist; 2. wo die Erweiterung des Tränensackes fehlt, ist zur Beseitigung der Stenose des Tränennasenganges die endonasale Fensterresektion nach West des Tränennasenganges oberhalb der unteren Muschel indiziert; auf diese Weise kann die eventuell vorhandene untere Stenose ungestört bestehen, die obere Stenose wird beseitigt; 3. die Methode nach Eicken, die Eröffnung des Tränennasenganges

Digitized by Google
Original from UNIVERSITY OF CALIFORNIA
Generated on 2019-10-24 13:07 GMT / http://hdl.handle.net/2027/uc1.b3252760
Public Domain in the United States, Google-digitized / http://www.hathitrust.org/access_use#pd-us-google

von der Kieferhöhle aus, ist indiziert bei Kieferhöhlenempyemen oder in Fällen von sehr ausgebreiteten vollständigen Stenosen des Tränennasenganges, wo einerseits Voroperationen (Entfernung der Muschelhypertrophien, Leisten, Verbiegungen der Nasenscheidewand etc.) notwendig sind und wo andrerseits die Destruktion der knöchernen Wand des Tränennasenganges vorhanden ist.

Literatur. 1. Henle, Anatomie, 1873. — 2. Merkel, Topograph. Anat., 1890. — 3. Merkel-Kallius, Graefe-Saemisch, 1910. — 4. Killian, Atlas der Nebenhöhlen, 1903. — 5. Testut et Jacob, Anat., 1905. — 6. Aubaret, Archives d'ophtalmologie, 1908. — 7. Aubaret et Bonnefou, Archives d'ophtalm., 1910. — 8. Thorsch, Monatsbl. f. Augenheilk., 1909. — 9. Grünwald, Anatom. Hefte, 1910. — 10. Goethe, Aus meinem Leben, X. Buch. — 11. Kuhnt, Intern. Laryngologenkongreß, Wien 1908. — 12. Toti, Firenze 1909. — 13. Hirschberg, Graefe-Saemisch, 1909. — 14. Toti, Firenze 1910. — 15. Derselbe, Zeitschr. f. Augenheilk., 1910. — 16. Derselbe, Clinica moderna, 1904. — 17. Broeckaert, Presse otolaryngologique belge, 1911. — 18. Eicken, Verein der deutschen Laryngologen, 1911. — 19. West, Archiv f. Laryngol., 1911. — 20. Salus, Monatsbl. f. Augenheilk., 1911. — 21. Brückner, Würzburger Abhandl., 1911. — 22. Fein, Archiv f. Laryngol., 1912. — 23. Toti, Zeitschr. f. Augenheilk., 1912. — 24. Halle, Berliner klin. Wochenschr., 1912. — 25. Blaskovics, Zeitschr. f. Augenheilkunde, 1911. — 26. Boeninghaus, Handbuch der spez. Chirurgie des Ohres und der oberen Luftwege, 1911.

Ein neues Instrument zur Tonsillektomie.

Von Dr. **W. Likley Simpson** in Memphis, Tennessee, U. St., derzeit an der Wiener Universitäts-Ohrenklinik.

(Mit 1 Figur.)

Das Instrument besteht aus einem größeren und kleineren Schlingenrohr und aus einem zweiteiligen Griff, der in geschlossenem Zustande mit den Rohren einen Winkel von ca. 90° einschließt. Durch ein in der Mitte der Griffteile befindliches Gelenk erscheint der Griff in vier Schenkel geteilt. Das kleinere Schlingenrohr ist an dem hinteren oberen Schenkel des Griffes fixiert und in das größere Schlingenrohr eingeschoben, welches an dem vorderen oberen Schenkel des Griffes befestigt ist. Beide Rohre sind so mit dem Griffe verbunden, daß sie beim Öffnen beziehungsweise Schließen des Instrumentes sich auf- und abwärts bewegen. Es ist auch ein kleines Rad vorhanden, das mit dem kleineren Schlingenrohr an dem hinteren oberen Schenkel des Griffes angebracht ist. Die Drahtschlinge geht durch beide Rohre hindurch, um das erwähnte kleine Rad am hinteren Ende des kleineren Rohres herum, dann nach vorne zum vorderen Schenkel, wobei sich der Draht verdoppelt; die distalen Enden des Drahtes werden mittelst einer Schraube fixiert.

Digitized by Google
Original from UNIVERSITY OF CALIFORNIA
Generated on 2019-10-24 13:07 GMT / http://hdl.handle.net/2027/uc1.b3252760
Public Domain in the United States, Google-digitized / http://www.hathitrust.org/access_use#pd-us-google

Die Vorteile dieser Schlinge sind folgende: sie ist stark und daher imstande, jede Tonsille zu entfernen. Sie hat einen Griff, der kräftige Manipulationen gestattet. Das Instrument ist jenem vorzuziehen, bei dem das Schlingenrohr in gleicher Richtung mit dem Griffe — mit geradem Zug — verläuft. Man kann, wenn notwendig, die volle Handkraft anwenden, um eine Tonsille zu entfernen, die sonst — mit der gewöhnlichen Schlinge — nicht entfernt werden könnte. Da die Rohre beweglich sind, kann man das Instrument leicht öffnen und schließen, was bei fixer Konstruktion nicht möglich wäre. Beim Öffnen des Instrumentes zeigt das kleinere Schlingenrohr die Tendenz, sich hinauf, das größere sich hinunter zu bewegen, und umgekehrt beim Schließen.

Fig. 1.

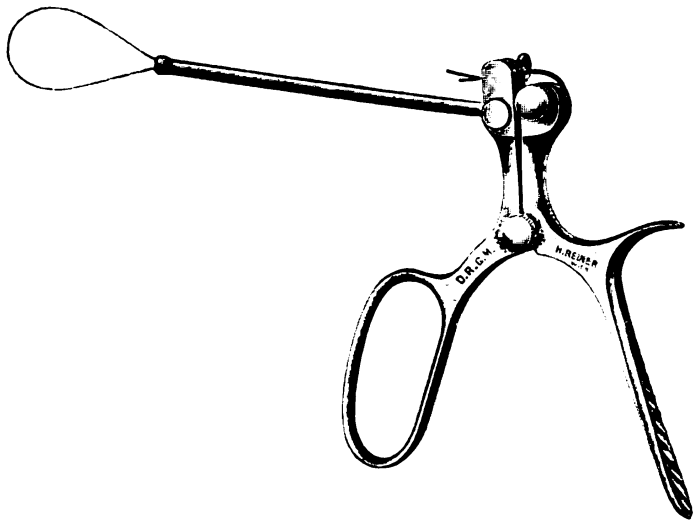

Da aber beide Rohre gleichzeitig in Bewegung gesetzt werden, so kompensieren sich diese Bewegungen.

Eine andere wertvolle Eigenschaft des Instrumentes ist die, daß der Schlingendraht über dem kleinen Rade am hinteren oberen Griffschenkel sich verdoppelt, so daß man das Instrument recht kompendiös machen kann und trotzdem imstande ist, den ganzen Draht hindurchzuziehen.

Ich möchte empfehlen, die Tonsille vor der Exstirpation von jeder Verwachsung mit den Gaumenbögen und von eventuellen Adhäsionen in der Fossa supratonsillaris zu befreien, halte es aber für unnötig, sie aus ihrem normalen Bette zu luxieren, denn sobald die Mandel von jeder Verwachsung befreit ist, entfernt man sie, wenn nur die Schlinge gut über sie hinübergeführt ist, vollkommen mit ihrer Kapsel ohne Verletzung der Gaumenbögen. Bestehen keine Verwachsungen, so wird die Mandel vollkommen mit der Kapsel ganz leicht ent-

Generated on 2019-10-24 13:07 GMT / http://hdl.handle.net/2027/uc1.b3252760
Public Domain in the United States, Google-digitized / http://www.hathitrust.org/access_use#pd-us-google
Digitized by Google
Original from UNIVERSITY OF CALIFORNIA

fernt, indem man die Schlinge gut über sie hinüberzieht und das Instrument schließt.

Diese Schlinge ist bei H. Reiner in Wien zu haben.

Vereinsberichte.

Polnische Oto-laryngologische Gesellschaft in Lemberg.

Sitzung vom 16. Januar 1912.

Vorsitzender: Prof. Jurasz.
Schriftführer: Dr. Wieser.

I. Litwinowicz: Demonstration **eines Falles von unregelmäßigem Verlauf der A. carotis.**

Die pharyngo- und laryngoskopische Untersuchung ergibt deutliche Pulsation, die bis in den linken Sinus piriformis herabsteigt. Litwinowicz glaubt, man müsse immer an die Möglichkeit eines solchen Zustandes denken, trotzdem er zu den Seltenheiten gehört.

Diskussion.

Lehm sah im klinischen Ambulatorium einen ganz analogen Fall bei einem 10jährigen Knaben, der ohne jede üble Folgen tonsillotomiert wurde.

II. Lehm bespricht den Fall **einer Neubildung in der Nase.** Die histologische Untersuchung ergab ein Fibroadenom. Der Tumor nahm jedoch — trotz seines gutartigen Charakters — derart an Wachstum zu, daß er im Laufe eines Jahres die Nasenhöhle auseinanderschiebend in die Siebbeinzellen links hineinwuchs, Exophthalmus des linken Augapfels, eine eitrige Dakryocystitis und grauen Star (wahrscheinlich infolgte herabgesetzter Ernährungsverhältnisse) hervorrief, in die Highmorshöhle und sogar unter die Haut weiterwucherte, so daß in der Gegend der Fossa canina Geschwürsmassen unter den Fingern zu fühlen waren. Ungefähr 1 *cm* vom unteren Orbitalrande befindet sich eine Fistel, durch die man eine Sonde in die Nasen- und Highmorshöhle einführen kann. Was die Therapie betrifft, glaubt Redner, daß hier ein endonasaler Eingriff nicht zum Ziele führen würde, es bleibt nichts übrig, als nach temporärer Resektion der Nase den Tumor gänzlich auszuschälen.

Diskussion.

Prof. Jurasz sah ein Adenofibrom bei einer Frau. Der Tumor wuchs in die Schädelgrube hinein und reichte bis an die Dura. Nach Ausschälung des Neugebildes Heilung — ohne Rezidive. Was den Ausgangspunkt solcher Gebilde betrifft, glaubt Jurasz, daß sie am häufigsten in der Highmorshöhle ihren Anfang nehmen.

III. Wieser bespricht: *a)* **Skleromfälle mit Salvarsan behandelt.**

Angeregt durch die Veröffentlichung (im Archiv für Laryngol.) eines mit Salvarsan geheilten Skleromfalles wandte Redner bei drei Skleromkranken diese Behandlung an. 1. N. W., 42 J., meldete sich mit Atembeschwerden und Heiserkeit. Die Untersuchung ergab im hinteren knöchernen Teile des Nasenseptums eine graugelbe Infiltration, die auf den weichen Gaumen und in den Nasenrachenraum übergeht. Eine bedeutende Infiltration der Plica ary-epiglot-

Generated on 2019-10-24 13:07 GMT / http://hdl.handle.net/2027/uc1.b3252760
Public Domain in the United States, Google-digitized / http://www.hathitrust.org/access_use#pd-us-google
Digitized by Google
Original from UNIVERSITY OF CALIFORNIA

tica, des linken Aryknorpels und des linken falschen Stimmbandes in Form eines glatten, gespannten, walnußgroßen Tumors. Flache, parallel zu den Stimmbändern verlaufende Infiltrate in der vorderen Kommissur und unterhalb der Stimmbänder. Wassermann negativ. Nach 3 Salvarsaninjektionen Besserung des subjektiven Befindens — die beschriebenen Infiltrate blieben jedoch unverändert. 2. M. P., 26 J., kam in Behandlung mit Atembeschwerden und Nasenverstopfung. Die Nase links mit Infiltraten, die auf den weichen Gaumen und die hintere Pharynxwand übergehen, ausgefüllt, rechts noch eine kleine Öffnung vorhanden. Der weiche Gaumen eingezogen, die Uvula fehlt. Unbedeutende Veränderungen im Kehlkopf. Nach 3 Salvarsaninjektionen keine Besserung. 3. R. T., 27 J. Harte Infiltration auf dem Boden der Nasenhöhle, auf dem Septum, beiden Nasenflügeln und der Oberlippe, wo ein ulcerierender Zerfall des Gewebes zu bemerken ist. Im Nasenrachenraum die hinteren Bogen infiltriert. Nach zwei Injektionen Reinigung der Ulceration, doch kein Schwinden der Infiltrate.

In allen diesen 3 Fällen untersuchte Kollege Feuerstein bakteriologisch das infiltrierte Gewebe und erhielt immer Bakterien von der Friedländerschen Gruppe, in die auch die Sklerombakterien Frischs gehören.

b) Demonstration einer 19jährigen Kranken mit **einem Nasenrachentumor.**

Dieser ist hart, beweglich, wie gestielt, sichtbar nach Aufheben des weichen Gaumens. Da auch eine bedeutende Hypertrophie der Tonsillen vorhanden war, wurden diese entfernt, wonach sich der Tumor merklich senkte. Infolge papillomatöser Entartung der unteren Nasenmuschel kann man nicht den Ursprung des Tumors erforschen. Redner behält sich vor, näheres über den Charakter des Gebildes nach der Operation vorzubringen.

Diskussion.

Mondschein (Stanislau) glaubt, es könnte dies eine starke Hypertrophie des hinteren Endes der unteren Muschel sein.

Prof. Jurasz kennt nicht einmal aus der Literatur eine derartige enorme Hypertrophie der unteren Muschelenden, es könnte eher eine übermäßig große, sogenannte dritte Mandel sein oder, was sehr selten vorkommt, eine Tonsilla pendula.

Sitzung vom 30. Januar 1912.

Vorsitzender: Prof. Jurasz.
Schriftführer: Dr. Wieser.

1. Prof. Jurasz stellt einen Fall von **Antrorhinolith** bei einem 30 J. alten Manne vor. Den Kern zur Steinbildung bildete hier ein Holzstück, welches in der rechten Kieferhöhle und in der Nasenhöhle etwa 25 Jahre gelegen hat. Das Präparat wurde demonstriert und erklärt und der Pat. vorgeführt. Der Vortragende bespricht die Krankengeschichte und geht auf die bemerkenswerten Einzelheiten dieses Falles näher ein. Ihrer Seltenheit wegen wird diese Beobachtung in einer Zeitschrift ausführlich publiziert werden.

2. Wieser zeigt einen aus dem **Nasenrachenraum entfernten Tumor** bei einer Kranken, die er bereits in der letzten Sitzung vorgestellt hat. Die Natur der Neubildung war damals noch zweifelhaft. Nach der Exstirpation des Tumors mit einer Zange erwies er sich bei der mikroskopischen Untersuchung als Fibroma molluscum.

Generated on 2019-10-24 13:07 GMT / http://hdl.handle.net/2027/uc1.b3252760
Public Domain in the United States, Google-digitized / http://www.hathitrust.org/access_use#pd-us-google
Digitized by Google
Original from UNIVERSITY OF CALIFORNIA

3. Wieser bespricht den **Fall eines Empyems der hinteren Ethmoidalzellen,** das in die Orbita durchbrach, was einen bedeutenden Exophthalmus des entsprechenden Augapfels hervorrief. Wegen hohen Fiebers des Kranken am Tage der Sitzung unterblieb dessen Vorstellung. Die Therapie beruhte auf Entfernung der vorhandenen Nasenpolypen und der mittleren Muschel und Bildung einer weiten Kommunikation zwischen Orbita und den Ethmoidalzellen. Der Kranke verbleibt noch in Behandlung.

4. Lehm: Vorstellung einer Kranken, die sich mit einer **unvollkommenen Atresie des rechten Naseneinganges** in die Klinik meldete. Bis auf eine kleine (2 *mm*) Öffnung war der rechte Nasenflügel mit dem häutigen Nasenseptum narbig verwachsen. Diese Verwachsung entstand nach einer Ätzung durch einen Arzt, den die Kranke vor 2 Jahren wegen Nasenblutens aufsuchte. Nach einer zweiwöchentlichen Behandlung mit Laminariastiften, Elektrolyse und Einlegen von dickwandigen Drains wurde der Naseneingang fast gänzlich wiederhergestellt.

Diskussion.

Prof. Jurasz hat schon viele nicht angeborene Nasenatresien beobachtet und fast alle entstanden infolge unvorsichtigen oder gewaltsamen Gebrauches von Ätzmitteln; zu diesen gehören: Liquor ferri sesquichlorati, Argentum nitricum, Alumen und vor allem Ferrum candens.

Referate.

I. Allgemeines.

Ein Fall von glosso-laryngealer Hemiplegie (Tapiascher Symptomenkomplex). Von Sanz. (Archivos españoles de neurologia etc., November 1910.)

Der Pat. hatte einen zerfallenen Tumor krebsiger Natur, welcher die ganze Epiglottis und die rechte glosso-epiglottische Falte ergriffen hatte. Die Stimmbänder waren beweglich. Einen Monat nach dem Luftröhrenschnitt beobachtete Sanz, daß die rechte Zungenhälfte und das rechte Stimmband, welches die Neubildung noch verschont hatte, gelähmt waren. Der auf den Vagus und den Hypoglossus ausgeübte Druck hatte die Lähmungen verursacht. Der Druck wirkte unterhalb dem Ausgangspunkt des Nervus pharyngeus superior. Menier.

Neue Adenoidenzange. Von J. Katzenellenbogen. (Russ. Monatsschr. f. Ohren-, Nasen- und Halskrankheiten, 1911, Nr. 1.)

Die Zange besteht aus zwei sich fest ineinander schließenden Ringen, und zwar des vorderen, schneidenden, mit einem Gitter, und des hinteren, breiteren, stumpfen, mit 2 Haken versehenen. Dank dieser Konstruktion wird sowohl jede Verwundung der Tuba, der Uvula und der Pharynxschleimhaut, wie auch die nachfolgende (ziemlich häufige) Trockenheit und Borkenanhäufung im Halse vermieden. L. Mekler (Ufa, Rußland).

Digitized by Google
Original from UNIVERSITY OF CALIFORNIA
Generated on 2019-10-24 13:07 GMT / http://hdl.handle.net/2027/uc1.b3252760
Public Domain in the United States, Google-digitized / http://www.hathitrust.org/access_use#pd-us-google

II. Nase und Nebenhöhlen.

Die Pest und die Nase. Von C. Ziem. (Revue hebdom. de laryngologie etc., 1911. Nr. 25.)

Jeder hat sein Steckenpferd. Wie vielmal hat schon Ziem seine Nasendusche empfohlen! Sollte Ziem Gelegenheit haben, einen Pestkranken zu behandeln, so würde er weder zum Salvarsan noch zum antipestösen Serum greifen, sondern lieber „zu nasalen, pharyngealen, retronasalen, ethmoido-frontalen (?) Duschen mit Salzwasser seine Zuflucht nehmen", in Erinnerung an die guten (?) Resultate, die er damit in der Influenza, diesem Vorläufer (!) der Pest, erzielt. Bei der Originalität Ziems brauchen wir nicht erst zu erwähnen, daß er an die Übertragung der Pest durch die Ratten und das asiatische Murmeltier nicht glaubt. Lautmann.

III. Pharynx und Mundhöhle, Nasenrachenraum.

Zur Therapie der Peritonsillarabscesse. Von M. Dodin. (Russische Monatsschr. f. Ohren-, Nasen- und Halskrankheiten, 1911, Nr. 3.)

Auf Grund eigener Erfahrung empfiehlt Verfasser am wärmsten bei den Peritonsillarabscessen die Eröffnung derselben durch den anatomischen Weg, nämlich durch die Fossa supratonsillaris nach der Methode Killians (Worms). Diese Manipulation kann von jedem praktischen Arzt durchgeführt werden, und es genügt dazu eine gewöhnliche hämostatische Pinzette (Kornzange), die geschlossen in die Fossa hereingeführt und in situ möglichst breit geöffnet wird.

L. Mekler (Ufa, Rußland).

Tonsillektomie oder Galvanokauter. Von Mermod. (Archives internat. de laryng., T. XXXII, Nr. 2, 1911.)

Mit Worten läßt sich trefflich streiten. Mermod, der die Tonsillektomie persönlich nie ausgeübt hat, findet, daß man in allen Fällen, wo dieselbe angezeigt ist, mit dem Galvanokauter auskommt. Was er der Tonsillektomie vorwirft, ist die Schwierigkeit der Ausführung und die Gefahren, denen sie aussetzt. Die Anhänger der Tonsillektomie können dieselben Vorwürfe der Galvanokaustik machen. Wenn Mermod in einer mehr wie 30jährigen, wie bekannt sehr erfolgreichen Praxis von der ständigen Ausübung der Galvanokauterisation der Mandeln nie böse Folgen gesehen hat, ja sogar im Gegenteil radikale Heilung auch der schlimmsten Fälle (rezidivierende Angina, rezidivierende Mandelabscesse, Rheumatismus etc.) gesehen hat, so läßt sich offenbar seine Erfahrung nicht verallgemeinern, denn nach Ansicht aller ist gerade der Galvanokauter in der Therapie der chronischen Infektion der Mandeln ein gefährliches Instrument. Es ist übrigens auch gar nicht möglich, in allen Fällen den sehr versteckt liegenden oberen Teil der Mandel zu versengen, da man seiner nicht leicht ansichtig wird. Bringt man ihn aber zur Ansicht, so hat man auch zu zwei Dritteln die Totalexstirpation der Mandel gemacht. Lautmann.

Generated on 2019-10-24 13:07 GMT / http://hdl.handle.net/2027/uc1.b3252760
Public Domain in the United States, Google-digitized / http://www.hathitrust.org/access_use#pd-us-google
Digitized by Google
Original from UNIVERSITY OF CALIFORNIA

IV. Larynx.

Kehlkopfspülungen durch die Nase. Von Lavrand. (Revue hebd. de laryngol., 1911, Nr. 34.)

Wenn der Laryngologe umgangen werden soll oder muß, so empfiehlt Lavrand, die Ölberieselung des Kehlkopfes derart vorzunehmen, daß das Medikament in die Nase gegossen und der Pat. aufgefordert wird, ruhig zu atmen und keine Schluckbewegung zu machen. Da normalerweise der Speiseröhrenmund geschlossen ist, muß nach Lavrand das Öl hierbei in den tief atmenden Kehlkopf abfließen. Von der Richtigkeit dieser Ansicht hat sich Lavrand überzeugen können dadurch, daß er dem Mentholöl etwas Methylenblau inkorporiert hat, wodurch eine Blaufärbung des Kehlkopfeinganges erzielt wird. Lautmann.

V. Trachea, Bronchien, Oesophagus.

Ein Fall eines Trachealdiaphragmas auf endoskopischem Wege geheilt. Von W. Woyacek. (Russky Wratsch., 1910, Nr. 51.)

Das Diaphragma befand sich im unteren Teil der Trachea, wo eine Tracheotomie unmöglich war. Die Kranke litt an Ozaena simplex und atrophischem Trachealkatarrh. Das Diaphragma hatte eine schmale Öffnung, zirka 2—3 *mm* im Diameter, deren Ränder mit Granulationen bedeckt waren. Es wurde eine Elektrolyse durchgeführt und nachher wurde das Diaphragma selbst und auch die Granulationen mit der Brüningschen Zange ausgezupft. Das Bronchiallumen wurde völlig hergestellt. L. Mekler (Ufa, Rußland).

VI. Hals und Schilddrüse.

Über den akuten Krebs der Schilddrüse. Von P. Moure und G. Liébault. (Revue hebd. de laryngologie, 1911, Nr. 37.)

Diese Mitteilung hat zwar nur ein kasuistisches Interesse, aber da die Fälle von akutem Krebs — und viele Pathologen sträuben sich gegen den Ausdruck akuter Krebs — nicht so häufig sind, so mag er kurz mitgeteilt werden. Zudem ist ja in letzter Zeit wieder mehrfach von der sogenannten Riedelschen Krankheit gesprochen worden, mit der der folgende Fall Ähnlichkeit hat. Es handelt sich um einen 59jährigen Mann, der 3 Monate vor seinem Eintritt ins Spital zwei haselnußgroße Knoten mitten in der Halsgegend bemerkt hat. Etwas später erkältet sich Patient und im Anschluß an den Schnupfen bemerkt er ein rasendes Anwachsen der Knoten. Bald ist der ganze Hals von dem Gewächs eingeschlossen. Seit einem Monat bestehen Schluckschmerzen und spontane Schmerzen in der Halsgegend. Sein Gewicht ist in letzter Zeit rapid gesunken. Der Hals bietet bei der Untersuchung den Typus eines „prokonsularen Halses“. Bei der Palpation fühlt sich die Geschwulst hart und warm an und läßt einige Erhabenheiten, wahrscheinlich Drüsen, auf der Oberfläche erkennen. Besondere Kompressionserscheinungen sind nicht zu konstatieren, nur im Kehlkopf findet sich ein leichtes Ödem. Die Temperatur

Generated on 2019-10-24 13:07 GMT / http://hdl.handle.net/2027/uc1.b3252760
Public Domain in the United States, Google-digitized / http://www.hathitrust.org/access_use#pd-us-google
Digitized by Google
Original from UNIVERSITY OF CALIFORNIA

schwankt um 38°. Die Diagnose war schwer, doch da operiert werden mußte, so war bald Klarheit zu gewinnen. Es wurde eigentlich nur ein Einschnitt in den Tumor gemacht und die Operation sofort abgebrochen, da keine Aussicht vorhanden war, alles zu entfernen. Pat. starb einige Tage später plötzlich. Die Sektion erwies (histologische Untersuchung), daß es sich um einen Krebs handelte und der stellenweise sogar vereitert war (mikroskopische Abscesse). Den plötzlichen Tod schreiben die Autoren dem Glottisödem zu. Lautmann.

Personalien und Notizen.

Verein Deutscher Laryngologen. Neunzehnte Tagung des Vereins Deutscher Laryngologen zu Hannover. Das Programm ist vorläufig wie folgt zusammengestellt: Freitag den 24. Mai, 4 Uhr: Eröffnung, Geschäftssitzung, Demonstrationen. 7 Uhr: Gemeinsames Festessen mit den Otologen. Sonnabend, den 25. Mai, 9—1 Uhr: Wissenschaftliche Verhandlungen. 2 Uhr: Fortsetzung der wissenschaftlichen Verhandlungen.

Bisher sind folgende Vorträge angemeldet: A. Denker (Halle a. d. S.): Praktische Winke zur Technik der Nebenhöhlenoperationen. — Blumenfeld (Wiesbaden): Zur Frage des Zusammenhanges zwischen Nasenstenose und Veränderungen der Lungenspitzen. — Siebenmann (Basel): Schädeltrauma als Ursache von gleichseitiger Schlund-Kehlkopf-Nackenlähmung. — Thost (Hamburg): Die Gicht in den oberen Luftwegen. — Killian (Berlin): Thema vorbehalten. — Dreyfuss (Straßburg i. E.): Über gestielte Tumoren im Hypopharynx. — Oppikofer (Basel): Ausgüsse von Larynx und Trachea in strumöser Gegend. — Hugo Stern (Wien): Physiologie und Pathologie der Mitbewegungen beim Sprechen und Singen. — Kretschmann (Magdeburg): Die sublabiale Septumresektion. — Alexander (Berlin): Der gegenwärtige Stand der Ozaenasammelforschung. (Referat.) — W. Schmiedt (Leipzig-Plagwitz): Beitrag zur Eröffnung der Stirnhöhle und des Stirnnasenganges von außen. — Spiess (Frankfurt a. M.): Die konservative Behandlung hypertrophischer Gaumenmandeln. — Manasse (Straßburg i. E.): Demonstration zur Lehre von den primären Fibromen der Nebenhöhlen. — Elsasser (Hannover): Über Inhalation von warmer mit vergasten Medikamenten vermischter Luft nebst Vorführung eines neuen Apparates zu diesem Zweck. — Dahmer (Posen): Influenza-Laryngitis und Kehlkopftuberkulose. — R. Steiner (Prag): Zur Kenntnis der Kehlkopftuberkulose. — Gutzmann (Berlin): 1. Über die Darstellung der Vokale mit einfachen Resonatoren. (Demonstration.) 2. Ein handlicher Reiseapparat für experimentell-phonetische Untersuchungen. (Demonstration.) — Ephraim (Breslau): 1. Demonstration von Radiogrammen und Präparaten zur bronchoskopischen Frühdiagnose von primären Lungentumoren. 2. Über Anästhesierung zum Zwecke der Bronchoskopie. — Sokolowsky (Königsberg i. Pr.): Analytisches zur Registerfrage. (Aus dem physiologischen Institut der Universität Königsberg i. Pr.) — R. Goldmann (Iglau): 1. Zur Ätiologie des Asthma bronchiale. 2. Zur Ätiologie der Aphonia hysterica. — Schmeden (Oldenburg i. Gr.): Während des letzten Jahres im Oldenburger Land beobachtete Fälle von Übertragung der Maul- und Klauenseuche der Tiere auf Menschen. — W. Brünings (Jena): Über die Dauerresultate der Paraffinplastik bei Recurrenslähmung.

Das ausführliche Programm wird auf Wunsch durch den Schriftführer Dr. R. Hoffmann, Dresden 1, Grunaerstraße 8, 1, versandt.

Generated on 2019-10-24 13:07 GMT / http://hdl.handle.net/2027/uc1.b3252760
Public Domain in the United States, Google-digitized / http://www.hathitrust.org/access_use#pd-us-google
Digitized by Google
Original from UNIVERSITY OF CALIFORNIA

Otologischer Teil.

Original-Artikel.

Weitere Beiträge zur Frage der Schallokalisation. Untersuchungen an Säuglingen und Tieren.[1])

Von weil. Dr. **J. Meyer** in Berlin.

Meine Herren! Zunächst gestatten Sie mir, Ihnen meinen verbindlichsten Dank dafür auszudrücken, daß ich in Ihrer Gesellschaft über einige sinnesphysiologische Untersuchungen berichten darf. Das Thema gehört zwar nicht unmittelbar zur Kinderheilkunde, sondern hat Berührungspunkte sowohl mit dieser Spezialität wie mit der Ohrenheilkunde, der Neurologie und der Zoologie. Demnach mußte ich das Material zu meinen Untersuchungen auch aus verschiedenartigen Anstalten entnehmen, nämlich Kinderkliniken, Säuglings- und Mütterheimen einerseits, andrerseits zoologischen Gärten und Menagerien. Die Leiter, Assistenten und Gehilfen aller dieser Anstalten sind mir bei meinen Untersuchungen auf das Hilfreichste entgegengekommen, und es ist mir ein Bedürfnis, allen diesen Herren dafür auch an dieser Stelle meinen verbindlichlichsten Dank auszusprechen. Insbesondere nenne ich die Herren Ohrenärzte Prof. Heine, Prof. Wanner (München), Prof. Urbantschitsch, Doz. Bárány, Doz. Frey (Wien), die Kinderärzte Prof. v. Pirquet (Wien), Prof. Pfaundler, Hofrat Maier, Doz. Ibrahim (München), die Direktion des Zoologischen Gartens in München, die Menagerie Schwarz (München), die Inspektion der k. k. Menagerie zu Schönbrunn bei Wien und den Elefantendresseur Kossmy in Wien (Zirkus Hatlé).

Meine Untersuchungen bezweckten, folgendes festzustellen: Wann und wie tritt bei Säuglingen das Lokalisationsvermögen auf, wann beginnen die Säuglinge, die Richtung, aus welcher ein Schall ertönt, richtig zu erkennen? Meines Wissens sind über diese Frage bisher systematische Untersuchungen noch nicht ausgeführt, dagegen sind zwei Unterfragen schon vielfach bearbeitet worden, deren Beantwortung der Beschäftigung mit unserem Thema vorausgehen muß. Nämlich die beiden folgenden Fragen:

1. Wann beginnt ein Säugling zu hören?
2. Wie verhält es sich mit dem Lokalisationsvermögen der Erwachsenen?

I. Wann beginnen Säuglinge zu hören?

[1]) Vortrag, gehalten in der Münchener Gesellschaft für Kinderheilkunde am 19. I. 1912.

Digitized by Google
Original from UNIVERSITY OF CALIFORNIA
Generated on 2019-10-24 13:07 GMT / http://hdl.handle.net/2027/uc1.b3252760
Public Domain in the United States, Google-digitized / http://www.hathitrust.org/access_use#pd-us-google

Über dieses Thema hat gerade in der letzten Zeit Kutvirt[1]) 2 Arbeiten in den Passowschen Beiträgen erscheinen lassen, und in diesen Arbeiten findet sich auch die Gesamtliteratur über das einschlägige Thema. Kutvirt wie die meisten anderen Untersucher hat nun gefunden, daß Neugeborene schon in den ersten Stunden nach der Geburt zu hören anfangen, daß sie auf Stimmgabeln, geräuschmachende Apparate, Händeklatschen deutlich reagieren. Nach Kutvirt „reagieren von 111 gesunden Kindern im Alter von einer halben Stunde bis 10 Wochen 78 oder 70% auf den Ton der Stimmgabel c^1 (mit Perkussionshammer zum Tönen gebracht), sei es im Wachen oder im Schlafe". Er gibt an, daß er besonders darauf geachtet habe, daß der untersuchte Säugling nicht direkt mit der Stimmgabel in Berührung komme und daß auch das Kissen des Kindes von der Stimmgabel nicht berührt werde, er sagt aber nirgends, in welcher Entfernung vom Ohr er die Stimmgabel habe erschallen lassen.

Die Schlüsse, zu welchen ich bei den Gehöruntersuchungen an Säuglingen gekommen bin, und diejenigen von Pfister[2]), auf die ich noch zurückkommen werde, weichen stark von den Resultaten Kutvirts ab. Nach Pfister „ist der Neugeborene taub; akustische Reize werden erst allmählich mit zutreffenden Reaktionen (Kopfdrehen, Hinsehen) beantwortet, nach und nach lernt aber das Kind, wie Sehen und Tasten, auch Hören . . ." Und nach meinen Untersuchungen reagiert auf gewöhnliche, nicht zu stark und nicht zu nahe vom Ohr erschallende Geräusche der Säugling erst nach einigen Wochen. Ich glaube, die Differenz in den Resultaten von Kutvirt einerseits und Pfister und mir andrerseits beruht auf folgendem: Geräusche oder Schalleinwirkungen, welche sehr nahe dem Ohr ertönen oder welche von besonders starker Intensität sind, rufen nicht so sehr eine Acusticusreizung hervor, als gewisse taktile Hautempfindungen, welche Urbantschitsch als sensitive Hörempfindungen bezeichnet, und auf diese reagiert der Säugling geradeso wie auf Zugluft, Händeklatschen und andere Luftbewegungen. Bei einem Säugling, bei welchem ich schon auf Anruf in Entfernung von mehreren Metern deutliche Lokalisation feststellte, konnte auf 7 *cm* Entfernung mit der Alarmpfeife noch keine Reaktion hervorgerufen werden. Die Divergenz der Resultate scheint also darauf zu beruhen, daß mit ganz verschiedenen inkommensurablen Versuchsanordnungen gearbeitet worden ist.

Die zweite Vorfrage ist nun: Was verstehen wir unter Lokalisationsvermögen (L.-V.)?

Menschen und Tiere besitzen die Fähigkeit, zwar nicht in allen Fällen, aber, meistens die Richtung, aus welcher ein Schall ertönt, exakt festzustellen. Dieses L.-V. beruht:

[1]) Passows Beiträge, 1911, Bd. IV, H. 3 und 4; Bd. V, H. 4.

[2]) Pfister, Eigenheiten des kindlichen Zentralnervensystems. Pfaundler-Schlossmanns Handb. d. Kinderheilk., 2. Aufl.

Digitized by Google
Original from UNIVERSITY OF CALIFORNIA
Generated on 2019-10-24 13:07 GMT / http://hdl.handle.net/2027/uc1.b3252760
Public Domain in the United States, Google-digitized / http://www.hathitrust.org/access_use#pd-us-google

1. auf einer Reihe von mittelbaren Faktoren: nämlich dem Sehen, den schon oben besprochenen sensitiven Empfindungen, der Gewohnheit und der Erfahrung,

2. auf einem unmittelbaren Faktor: nämlich dem Gehörssinn, durch welchen Töne und Geräusche allein vermittelt werden.

Es wird angenommen, daß das echte L.-V., das heißt dasjenige, bei dem die mittelbaren Faktoren sämtlich ausgeschaltet sind, eine Funktion des binauralen Hörens sei; bei monauralem Hören, bei vollkommener einseitiger Taubheit, ist ein Lokalisieren absolut unmöglich. Man nimmt weiterhin folgendes an: Wenn von irgend einer Seite her ein Schall beiden Ohren zugeführt wird, so wirkt der Schall auf das näherliegende Ohr intensiver als auf das entferntere. Der Hörende empfindet und perzipiert gesondert die beiden verschieden starken Schalleinwirkungen und aus der Differenz in der Intensität schließt er auf die Richtung der Schallquelle. Daß tatsächlich die Ohren für Intensitätsdifferenzen sehr empfindlich sind, ergeben Versuche, die ich zu anderen Zwecken unternommen habe.[1]) Wenn ein Pat., der an einseitiger Schwerhörigkeit leidet, mit verbundenen Augen und unter Ausschaltung aller anderen Hilfsmittel auf 5 bis 6 *m* Entfernung von einer Schallquelle sich befindet und erst das gesunde Ohr, alsdann das schwerhörige Ohr dieser Schallquelle, welche stets von gleicher Intensität ist, zugewendet wird, so bemerkt der Pat. in der überwiegenden Mehrzahl der Fälle, ob der Ton lauter oder leiser klingt.

Um nun das Wesen des L.-V. näher zu ergründen, schien es mir ratsam, das Erwachen dieser Fähigkeit bei dem Säugling zu studieren, denn bei ihm sind in der ersten Zeit des Lebens noch das Bewußtsein, die Intelligenz und andere höhere geistige Funktionen nicht vorhanden. Aus dem gleichen Grunde und außerdem zu Kontrollversuchen schien es erwünscht, die Versuche auf Tiere, insbesondere junge Tiere, auszudehnen. Ich habe schon anfangs erwähnt, daß meines Wissens systematische Untersuchungen über diese Frage noch nicht gemacht worden sind. Alles, was ich bei Kutvirt finde, ist folgendes: An einer Stelle sagt er (l. c. pag. 173): „Einige Wochen alte Kinder wandten sich nach der Tonquelle", er gibt aber nichts Genaueres über seine Untersuchungsmethode an. Weiterhin (pag. 185) erwähnt er, daß „der stärkste Ton oft ältere Kinder nicht aus ihrer Ruhe brachte, daß aber auf leises Anrufen mit ihrem Namen sie sich nach dem Rufer kehrten, mag wer immer und von welcher Seite sie angerufen haben."

Diese Beobachtung ist, wie Sie späterhin aus meinen Untersuchungen sehen werden, ganz richtig. Allerdings weiß ich nicht, ob die untersuchten Säuglinge nicht den Rufer gesehen oder sonstwie bemerkt haben. Pag. 187 sagt er: „Den Anfang eines L.-V. kann man darin erblicken, daß das Kind

[1]) Vortrag, gehalten am 18. XII. 1911 in der Österreichischen Otologischen Gesellschaft zu Wien; siehe diese Monatsschrift, 1912, pag. 1.

Digitized by Google
Original from UNIVERSITY OF CALIFORNIA
Generated on 2019-10-24 13:08 GMT / http://hdl.handle.net/2027/uc1.b3252760
Public Domain in the United States, Google-digitized / http://www.hathitrust.org/access_use#pd-us-google

sich nach der Tonquelle umsieht. Ich sah, wie ein 18 Tage altes Kind während des Stillens beim Ertönen einer Stimmgabel c^2 zu saugen aufhörte und die Augen nach der Stimmgabel wandte. Kinder im Alter von 4, 7, 8, 9, 10 Wochen im wachen Zustande kehrten sich nach dem Ton, als suchten sie die Ursache dieser Gehörsreizung. Bei noch älteren Kindern findet man diese Erscheinung schon regelmäßig."

Mir scheint, wie Sie später sehen werden, der genannte Funktionsbeginn noch etwas zu früh, und ich glaube auch hier, daß Kutvirt nicht mit den Kautelen gearbeitet hat, die ich angewendet habe.

Pfister (l. c.), welcher sich mit den Eigenheiten des kindlichen Zentralnervensystems beschäftigt, sagt: „Am Ende des dritten Monats beherrscht der Säugling den Gebrauch aller Sinneswerkzeuge meistens völlig. In den folgenden Monaten, in welchen auch das Gefühlsleben, Lust und Unlust, sich immer mehr spezialisiert, wird die Fähigkeit zum Merken und zum Verknüpfen der Eindrücke zunehmend mehr ausgebildet. Das Bewußtsein der eigenen Körperlichkeit stellt sich allmählich ein, die Außenwelt wird nach und nach vom Ich different erkannt."

Also Sie sehen, Pfister, der zwar keine besonderen Versuche gemacht zu haben scheint, der aber ein ausgezeichneter Beobachter ist, versetzt diese höheren Funktionen in einen viel späteren Zeitraum als Kutvirt. An dieser Stelle möchte ich etwas anfügen, was Pfister über die Eigenheiten im Bau des kindlichen Zentralnervensystems sagt: „In den ersten Monaten fehlt den Nervenfasern im Gehirn noch die Markhülle, und wenn auch die Funktion der Nervenfaser nicht durchaus an die Existenz der Markhülle gebunden ist, dürfte doch ihr Fehlen Stoffumsatz, Leistungsfähigkeit usw., kurz die physiologische Leistung des nervösen Gebildes merklich beeinträchtigen. In sehr ausgedehnten Bezirken des Gehirns fehlt nach Flechsig den Nerven die Markscheide. Dieses Fehlen erlaubt wohl, einen Schluß zu ziehen auf das Fehlen oder doch eine Insuffizienz ihrer Funktionen."

Und an anderer Stelle sagt er: „Die Rückenmarks-, die Hirnbahnen und Zentren, welche die ersten Lebensäußerungen des Fötus (reflektorische, Kindesbewegungen) und beim Neugeborenen das negative Gedeihen, das Saugen, Schmecken und bald das instinktive Erkennen der Nahrung vermitteln, sind am frühesten markumkleidet."

Bezüglich der zeitlichen Entwicklung des L.-V. sagt er an anderer Stelle: „Ab und zu zeigen sich bei Säuglingen besondere psychische Qualitäten besonders früh (individuelle Frühreife) infolge Irregularitäten der Entwicklung." Wie Sie sehen werden, stimmen meine Beobachtungen in wesentlichen Punkten mit denen von Pfister überein. Die herangezogenen Zitate sind das einzige, was ich in der Literatur über unsere Fragen gefunden habe, und ich möchte hinzufügen, daß, um ohne Voreingenommenheit zu arbeiten,

Digitized by Google
Original from UNIVERSITY OF CALIFORNIA
Generated on 2019-10-24 13:08 GMT / http://hdl.handle.net/2027/uc1.b3252760
Public Domain in the United States, Google-digitized / http://www.hathitrust.org/access_use#pd-us-google

ich die Literatur erst fast am Ende meiner Untersuchungen durchgesehen habe. Erwähnen möchte ich noch, daß Heubner in seinem Lehrbuch der Kinderheilkunde (1906, Bd. I, pag. 31) darüber klagt, „daß eine methodische Darstellung über die Entwicklung des Nervensystems bei Kindern und über die Psychologie des Kindesalters noch fehlt. Eine Vermehrung des Beobachtungsmaterials nach beiden Richtungen hin sei erwünscht", und er weist besonders darauf hin, daß man die Untersuchung nicht nur vom rein physiologischen, sondern auch vom psychologischen Standpunkt aus machen müsse.

Ich komme nun zu meinen eigenen Versuchen und ich möchte

1. berichten, welche Versuchsanordnung und welche Kautelen ich angewendet habe,

2. werde ich untersuchen, ob Hören und Reaktion auf Gehörtes identisch sind und wie es sich mit der Gehörsreaktion bei Erwachsenen verhält,

3. wie sich das L.-V. beim Säugling langsam entwickelt, und

4. zu welcher Zeit diese Fähigkeit beim Säugling auftritt und welchen Modifikationen ihr zeitlicher Beginn unterworfen ist.

Die Versuchsanordnung bei Säuglingen war kurz folgende: Es handelte sich vor allem darum, das Gesicht des Säuglings auszuschalten. Während ich bei Erwachsenen in der Weise vorgegangen bin, daß ich dieselben mit verbundenen Augen auf einen Drehstuhl setzte und diesen so lange langsam drehte, bis der Pat. völlig desorientiert war, konnte ich bei Säuglingen diese Methode naturgemäß nicht anwenden. Ich legte dieselben in wachem Zustande und außerhalb der Stillzeit auf den Wickeltisch oder, falls das Bett frei im Raume stand, ließ ich sie im Bett. Die betreffende Schallquelle, der Anruf u. dgl. mußte dann so ertönen, daß das Kind das Geräusch nicht sah und von der Anwesenheit des Rufeuden nichts wußte. Damit ist aber noch nicht alles geschehen, denn wenn ich nun bei Säuglingen zum Beispiel jetzt eine Klingel ertönen lasse, so braucht er, trotzdem er einen Schall hört, nicht zu reagieren, weil gerade irgend eine andere Sinnesempfindung, Sehen der Wärterin oder Spielen mit Spielzeug, die Aufmerksamkeit ablenkt und völlig verdeckt. Man muß also dafür sorgen, daß der betreffende Säugling nicht zu sehr durch andere Eindrücke in Anspruch genommen wird. Man muß daher viel Geduld bei diesen Untersuchungen haben, dieselben wiederholen und in der Beurteilung der Reaktion sehr vorsichtig sein.

Bei den ersten Untersuchungen in der v. Pirquetschen Universitätsklinik in Wien bin ich so vorgegangen, daß ich nur verschiedene Töne und Geräusche, verdeckt von hinten und seitlich, erschallen ließ. Es fiel auf, daß Säuglinge sich diesen Schalleindrücken gegenüber gänzlich passiv verhielten: als am nächsten Tage die Krankenschwester ungesehen eines dieser untersuchten Kinder etwa aus 10 *m* Entfernung vom zweiten Zimmer aus mit dem

Digitized by Google
Original from UNIVERSITY OF CALIFORNIA
Generated on 2019-10-24 13:08 GMT / http://hdl.handle.net/2027/uc1.b3252760
Public Domain in the United States, Google-digitized / http://www.hathitrust.org/access_use#pd-us-google

Vornamen anrief, reagierte dieses Kind sofort und schaute auch nach der Schallrichtung. Seitdem habe ich getrennt untersucht:

1. Reagiert und lokalisiert der Säugling auf irgendwelche unbekannte Geräusche?

2. Reagiert und lokalisiert er auf den Anruf der ihm bekannten Schwester, Amme, Mutter?

Bei Tieren bin ich ähnlich vorgegangen. Wiederum handelte es sich darum, den Gesichtssinn und hier auch den Geruchssinn auszuschalten. Im einzelnen mußte je nach der Individualität des Tieres vorgegangen werden. Einerseits durfte die Aufmerksamkeit nicht auf denjenigen gerichtet werden, welcher die Schallquelle bediente, andrerseits durfte sie nicht zu stark auf andere Personen oder Sinneseindrücke abgelenkt werden. Zum Beispiel: ich betrat morgens mit dem Löwenwärter im hiesigen Zoologischen Garten Hellabrunn das noch von Gästen leere Löwenhaus. Ich stellte mich ganz links auf und der Wärter ging in eine dem Löwen unsichtbare Stellung nach rechts. Ich pfiff darauf scharf mit einer Trillerpfeife, keiner der Löwen horchte auf oder wendete sich der Schallquelle zu; alle sahen nur nach der Richtung, in welcher sich der Löwenwärter befand. Als ich einige Stunden später den Versuch wiederholte ohne Anwesenheit des Wärters und ziemlich viel Publikum im Hause war, gab ich von weit her den Alarmpfiff noch einmal ab, und sämtliche Tiere lokalisierten deutlich auf mich zu.

Hätte ich nun nach der ersten Untersuchung notiert, daß Löwen auf Alarmpfiff nicht reagieren oder lokalisieren, so hätte ich einen schweren Fehler gemacht.

Zahme und dressierte Tiere konnte ich direkt untersuchen, zum Beispiel stellte ich ein junges Somalischaf mitten in ein Zimmer und ließ von verschiedenen in demselben befindlichen Personen Töne und Geräusche angeben. Bei zwei dressierten Elefanten im Zirkus Hatlé in Wien ging ich folgendermaßen vor: Jeder der Elefanten wurde einzeln in die Mitte der leeren Manege geführt, der Dresseur, Herr Kossmy, und ich stellten uns direkt vor das Tier, und hinter den Logen waren in verschiedenen Richtungen Leute mit Klingeln, Pfeifen, Stimmgabeln usw. aufgestellt. Bei der Untersuchung von Wasserschildkröten trat eine Reihe von Personen um das Bassin herum und ein Pfiff aus der Trillerpfeife wurde bald von dieser, bald von jener Person abgegeben. Kurz, das Prinzip bestand darin, nur die Wirkung des Schalles beim Tier zu untersuchen und die anderen Sinne auszuschalten.

Aus den wenigen Beispielen, die ich bisher angeführt habe, werden Sie schon ersehen haben, daß es sich bei dem Hören und bei der Reaktion auf das Gehörte um komplizierte Verhältnisse handelt, deren Deutung eine recht schwierige ist.

Digitized by Google
Original from UNIVERSITY OF CALIFORNIA
Generated on 2019-10-24 13:08 GMT / http://hdl.handle.net/2027/uc1.b3252760
Public Domain in the United States, Google-digitized / http://www.hathitrust.org/access_use#pd-us-google

Um von einfacheren Verhältnissen auszugehen, möchte ich Ihnen einige Beispiele vom wachenden und schlafenden erwachsenen Menschen vorführen:

1. Ein Landmann kommt zum erstenmal in die Großstadt, und zwar in einen Brennpunkt des Verkehrs. Der Gesamtlärm und die einzelnen Schallarten wirken so vehement auf ihn ein, daß er für längere Zeit wie betäubt ist. Dem Großstädter selbst kommt diese intensive Geräuscheinwirkung gar nicht zum Bewußtsein.

2. Nun mischt sich in diesen von allen Seiten auf ihn eindringenden Lärm des verschiedensten Ursprungs plötzlich nur leise und von weitem hörbar das charakteristische Klingeln heranfahrender Feuerwehr; trotzdem dies Geräusch nur leise ist, wird es von dem Städter sofort bemerkt, er hört es deutlich aus den anderen Geräuschen heraus.

3. Das gleiche elektive Hören können Sie sehr häufig an sich beobachten. Sie sitzen an einer Tafel in der Unterhaltung mit ihrem Nachbarn und hören nicht auf das Gespräch anderer Personen, die an derselben Tafel sitzen. Da wird ziemlich weit von Ihnen irgend ein Sie besonders interessierendes Thema angeschlagen und Sie horchen sofort auf. Während Sie sich vorher nicht bewußt waren, daß Sie überhaupt das Gespräch der Umgebung hören, müssen Sie es trotzdem tatsächlich gehört haben, denn sonst wären die Worte, die sich auf das Sie interessierende Thema bezogen, Ihnen nicht plötzlich zum Bewußtsein gekommen. Sie sehen also schon aus diesen Beispielen, daß Hören, Aufhorchen und sich des Gehörten bewußt werden, differente Dinge sind und nicht durcheinander geworfen werden dürfen.

Einige Beispiele vom schlafenden erwachsenen Menschen: In einem Zimmer, das einem fremd ist, zum Beispiel auf einer Reise, wacht man plötzlich nachts infolge eines knackenden Geräusches auf. Man ist sich des Schalles, der einen geweckt hat, vollkommen bewußt, ist aber im Dunkeln nicht imstande, die Richtung anzugeben, man hört ihn frei im Raume.

Ein anderes Beispiel. Man wacht in einem Hotelzimmer mitten in der Nacht stets um die gleiche Minute auf, ohne daß einem irgend ein äußerer Reiz zum Bewußtsein gekommen ist, welcher das Aufhorchen bewirkt hat. Man erfährt dann später, daß um diese Zeit täglich vor dem Hause ein bestimmtes, kurz dauerndes Geräusch ausgeführt wird (Abfahren des ersten Tramwagens oder dgl.). Man hat also auf das Geräusch durch Aufwachen reagiert, trotzdem der Schall selbst nicht zum Bewußtsein gekommen ist.

Ein letztes Beispiel, das ich selbst erlebt habe: Im Manöver legt sich eine Kompagnie übermüdet am Fuße eines Abhanges nieder und darf ausruhen. Hoch über ihr auf einem Berge werden andauernd Kanonen- und Flintenschüsse abgegeben. Kein einziger von den Leuten wacht durch diese intensiven Geräusche auf, aber als der Hauptmann das gewohnte kurze Kommando „Auf!“ gibt, wachen sämtliche Leute ausnahmslos sofort auf.

Digitized by Google
Original from UNIVERSITY OF CALIFORNIA
Generated on 2019-10-24 13:08 GMT / http://hdl.handle.net/2027/uc1.b3252760
Public Domain in the United States, Google-digitized / http://www.hathitrust.org/access_use#pd-us-google

Die Verhältnisse bezüglich des Hörens beim Säugling nähern sich nun sehr denjenigen beim schlafenden Erwachsenen. Wir können nur dann sagen, daß er hört, wenn er deutlich auf einen Schall reagiert, aber darum wissen wir noch nicht, ob er im Falle des Nichtreagierens nicht doch schon gehört hat. Immerhin müssen wir den Ausweg wählen, daß wir bei Säuglingen und Tieren nur dann von Hören sprechen, wenn sie reagiert haben. Auch insofern ähneln Säuglinge und Tiere dem schlafenden Erwachsenen, als sie durchaus elektiv auf Geräusche reagieren. Dies wird noch später an einzelnen Beispielen zu zeigen sein.

Ich erwähne alle diese Dinge deshalb so ausführlich, weil mit diesen scheinbaren Imponderabilien bisher wohl noch nicht gerechnet worden ist, trotzdem sie meines Erachtens die Resultate von Höruntersuchungen wesentlich beeinflussen.

Es ist nun noch ein Umstand zu berücksichtigen, nämlich die Frage: Ist das Zentralnervensystem bei Säuglingen in höherem Grade reflexerregbar als dasjenige vom erwachsenen Menschen? Darüber sind die Meinungen der Fachmänner durchaus geteilt. Sicher ist wohl, daß der gesunde Säugling, der noch nicht die Hemmung in seinen Nervenbahnen besitzt wie der gesunde Erwachsene, leichter erregbar ist und leichter reagiert als dieser. Andrerseits behauptet Pfister (l. c.): „Bis zur achten Lebenswoche ist die Erregbarkeit der motorischen Nerven (und Muskeln) durch den faradischen wie konstanten Strom bedeutend geringer; ganz allmählich werden erst die dem Erwachsenen eigenen Verhältnisse erzielt, ohne eine Phase der Übererregbarkeit durchzumachen. Diese kommt vor als Symptom eines wenn auch in seinen leichten Schattierungen ungemein verbreiteten Krankheitszustandes:

spasmophiler Zustand (Heubner-Finkelstein),

Hypertarachie (Baginsky).

Auch die sensiblen Nerven sind unmittelbar nach der Geburt weniger erregbar; Neugeborene sind im Gesicht gegen elektrische Ströme völlig unempfindlich (A. Westphal).“

Also in den ersten 8 Wochen besteht eine deutliche Untererregbarkeit des Nervensystems; diese verschwindet alsdann, um entweder normaler Erregbarkeit oder, wie in sehr zahlreichen Fällen von spasmophilem Zustand, einer Phase von Übererregbarkeit Platz zu machen.

Nach allen diesen Vorbemerkungen, die scheinbar nicht zum Thema gehören, ohne welche jedoch ein wirkliches Verständnis für unsere Frage nicht zu erzielen ist, möchte ich Ihnen auf Grund meiner Beobachtungen mitteilen, wie sich das L.-V. beim Säugling und beim jungen Tier entwickelt. Das L.-V. ist eine Funktion des Gehörsinns und entwickelt sich aus dem Hörvermögen heraus.

Generated on 2019-10-24 13:08 GMT / http://hdl.handle.net/2027/uc1.b3252760
Public Domain in the United States, Google-digitized / http://www.hathitrust.org/access_use#pd-us-google
Digitized by Google
Original from UNIVERSITY OF CALIFORNIA

Das Material, auf welches ich meine Schlüsse aufbaue, ist dieser Arbeit in Tabellenform beigefügt; es handelt sich um 47 menschliche Säuglinge, 16 ältere Kinder, etwa 100 Tiere, von denen 9 jünger als ein Jahr sind.

Die Entwicklung des Hör- und Lokalisationsvermögens geht genau in derselben Weise beim menschlichen und tierischen Säugling vor sich. Wir wollen jedoch aus äußeren Gründen die Besprechung dieses Kapitels beim Menschen und Tier gesondert vornehmen.

Das erste Stadium: Der Neugeborene ist taub, er reagiert auf nichts. Bald kommt ein Zustand, in welchem der Säugling auf sehr starke, aus allernächster Nähe ertönende Geräusche durch Aufschrecken und Bewegungen der Glieder reagiert. Wie schon oben gesagt, ist es mir noch nicht sicher, ob die Acusticusreizung diese Reaktionen hervorruft, ob nicht vielmehr andere Arten von Reizung dabei im Spiele sind. Dann kommt ein Stadium, welches ich in einer Reihe von Fällen deutlich beobachtet habe. Der Säugling horcht auf, wenn die Amme oder Wärterin ihn ruft, er reißt die Augen auf, macht Bewegungen, runzelt die Stirne, dagegen reagiert er noch nicht auf Geräusche, wie Klingeln, Pfeifen u. dgl. Er sucht auch noch nicht die Schallrichtung, und zwar weder die eines fremden Geräusches, noch die Stimme der Wärterin.

In der nächsten Etappe sucht der Säugling schon nach der Stimme der Mutter oder Wärterin, indem er mit dem Kopf nach den Seiten Bewegungen macht und die Augen dabei meist weit öffnet. In diesem Stadium pflegt er auch schon auf fremdartige Geräusche leicht zu reagieren.

Es kommt dann ein Zustand, in welchem das Kind auf Anruf der Mutter deutlich lokalisiert, und zwar sind da auch Nuancen zu unterscheiden. Zu allererst dauert es eine ganze Zeit, 8—12 Sekunden, bis das Kind sich entschließt, den Kopf in die Richtung der Schallquelle zu drehen. Die Reaktion erfolgt träge und langsam, und das Gesicht wird nur ganz allgemein nach der betreffenden Seite gerichtet. Die Reaktion wird allmählich immer schneller und in Bezug auf die Richtung immer exakter.

In diesem Stadium reagiert der Säugling auch schon auf fremdartige Geräusche, lokalisiert dieselben aber noch nicht. Auch ist die Reaktion auf die Geräusche viel schwächer als die auf den persönlichen Anruf. Zum Beispiel kommt es vor, daß ein Geräusch aus nächster Nähe kaum vom Säugling bemerkt wird, während er den Anruf der Schwester schon von weither in seiner Richtung vollkommen exakt auffaßt.

Das Endstadium ist schließlich das, daß auf alle Arten von Geräuschen sowie auf Anrufe schnell und mit geometrischer Exaktheit lokalisiert wird. Daß zwischen diesen Marksteinen noch kleine Haltepunkte vorkommen, brauche ich wohl nicht besonders zu betonen.

Digitized by Google
Original from UNIVERSITY OF CALIFORNIA
Generated on 2019-10-24 13:08 GMT / http://hdl.handle.net/2027/uc1.b3252760
Public Domain in the United States, Google-digitized / http://www.hathitrust.org/access_use#pd-us-google

Tabelle I. **Säuglinge.**

A. Universitäts-Kinderklinik München (Prof. Dr. Pfaundler).

				Geräusch:	Anruf:	
1	B. O. . .	9 M.[1])	Tuberkulose, Ernährungsstörung	reagiert nur auf sehr starkes Pfeifen aus der Nähe, lokalisiert nicht	lokalisiert auf Anruf der Schwester bis 8 *m* Entfernung	—
2	H. J. . .	3 M.	habituelles Erbrechen	reagiert durch Aufhorchen, Suchen, bei 50 *cm* wird auch Glocke lokalisiert	sucht und findet ungefähr die Richtung	—
3	B. A. . .	$3^3/_4$ M.	sehr schwere Pneumonie, benommen	durch Unterst.-bewegung, Runzeln der Stirn, Abwehr mit der Hand auf schrille Pfeife	gar nicht	—
4	D. M. . .	12 M.	mikrocephale Starre, Idiotie, Erbsche Lähmung	reagiert auf nichts	reagiert auf nichts	taub?
5	W. H. . .	10 M.	infektiöser Darmkatarrh	lokalis. schwach, aber deutlich	lokalisiert schwach, aber deutlich	—
6	H. M. . .	7 M.	Ernährungsstörung	lokalisiert	lokalisiert sehr gut	—
7	G. Lt. . .	15 M.	tuberkulöse Meningitis, schwer benommen	reagiert auf nichts	reagiert auf nichts	—
8	R. M. . .	7 M.	abgelaufene Pneumonie, Idiotie	reagiert auf starke Geräusche	sucht, reißt Augen auf, sucht. Aber findet Richtung nicht	—
9	F. Cr. . .	7 M.	Frühgeburt, Rachitis	reagiert nicht	deutliche Lokalisation	—

B. Universitäts-Kinderklinik Wien (Prof. Dr. v. Pirquet).

				Geräusch:	Anruf:	
10	Kr. . . .	20 T.	Frühgeburt	reagiert nicht	reagiert nicht	—
11	L. A. . .	10 T.	normal	reagiert nicht, erschrickt nur bei sehr starkem Schall	Namenanruf durch Amme (resp. Mutter) nicht gehört	—

[1]) T. = Tage, W. = Wochen, M. = Monate.

Digitized by Google
Original from UNIVERSITY OF CALIFORNIA
Generated on 2019-10-24 13:08 GMT / http://hdl.handle.net/2027/uc1.b3252760
Public Domain in the United States, Google-digitized / http://www.hathitrust.org/access_use#pd-us-google

				Geräusch:	Anruf:	
12	V. F. . .	7 M.	Ruminant, Otit. med. ac. dextr. im Abheilen begriffen, sehr schreckhaft	wird wegen rechtseitigem Ohrenleiden meist von links her untersucht. Reagiert auf leise Geräusche durch Zwinkern mit den Augenlidern; auf starke Schalleinwirkungen (nahe am Ohr) durch Drehung des Kopfes ungefähr in der Richtung des Schalles	Anruf nicht untersucht (s. Text)	—
	Derselbe	2 T. später	detto	detto	lokalisiert Anruf bis 12 *m*	—
13	N. R. . .	4 M.	Pneumonie, sehr intelligentes Kind	R. auf Trillerpfeife erst aus 7 *cm* Nähe, dann dreht er sich auch (manchmal) der Schallquelle ungefähr zu	Anruf nicht untersucht	—
	Derselbe	2 T. später	—	detto	reagiert nicht auf Anruf	—
14	B. L. . .	35 T.	Frühgeburt, sonst gesund	reagiert nicht	Anruf nicht untersucht	—
	Derselbe	35 T.	detto	reagiert nicht	reagiert nicht	—
15	St. F. . .	8 M.	tuberkulöse Pneumonie, atrophisch, sehr matt, 38·6°	reagiert nur durch Zucken der Augenlider, manchmal schwache Lokalisation: Drehen d. Kopfes ungefähr der Schallquelle zu	Anruf nicht untersucht	—

C. Gisela-Kinderspital München (Privatdozent Dr. Ibrahim).

				Geräusch:	Anruf:	
16	M. Cr. . .	3½ M.	schwere Ernährungsstörung	reagiert und lokalisiert nicht auf Alarmpfeife	reagiert und lokalisiert nicht	—
17	Sch. P. .	8 M.	Ernährungsstörung	reagiert und lokalisiert nicht auf Geräusche	lokalisiert auf Anruf aus 1 *m* Entfernung	—

Digitized by Google
Original from UNIVERSITY OF CALIFORNIA
Generated on 2019-10-24 13:08 GMT / http://hdl.handle.net/2027/uc1.b3252760
Public Domain in the United States, Google-digitized / http://www.hathitrust.org/access_use#pd-us-google

				Geräusch:	Anruf:	
18	H. M. . .	6 M.	gesund	reagiert und lokalisiert auf Geräusche	lokalisiert, reagiert gut auf Anruf der Mutter	Ammenkind
19	Sch. M. .	2 M.	gesund	nicht R. L.	nicht R. L.	Ammenkind
20	Sch. P. .	6 M.	Tetanie, ziemlich kräftig	nicht	nicht Reakt., nicht Lokalisation	—
21	H. E. . .	4 M.	Cystitis, Darmstörung	nicht R. L.	nicht R. L.	—
22	E. M. . .	6 M.	schwere Ernährungsstörung, sehr schwach	reagiert nicht auf Geräusche	hört Anruf, lokalisiert nicht	Anfänge!!
23	C. F. . .	5½ M.	Ernährungsstörung	reagiert nicht, lokalisiert nicht	nicht R. L.	—
24	S. F. . . .	2½ M.	Ernährungsstörung, ziemlich gut genährt	reagiert lokalisiert > nicht	reagiert und lokalisiert bis 2·5 *m*	Fall von Frühreife?
25	B. E. . .	2 M.	Ernährungsstörung	nicht R. L.	nicht R. L.	—
26	F. R. . .	7 M.	Atrophie, ziemlich gut genährt	nicht R. L.	nicht R. L.	—

D. Säuglingsheim München (Hofrat Dr. Maier).

				Geräusch:	Anruf:	
27	F. E. . .	5½ M.	sehr schwächlich, Verdauungsstörung, stark familiär belastet	Aufhorchen bei Ertönen von Geräuschen, aber nicht Lokalis.	reagiert auf Anruf, lokalisiert nicht auf Anruf der Wärterin	vielleicht Frühgeburt
28	E. Th. . .	4½ M.	Verdauungsstörung, Pneumonierekonvaleszent	Aufhorchen, Unbehagen, Schreien, Suchen mit den Augen. Lokalisiert nicht	lokalisiert nicht	—
29	L. E. . .	4 M. 10 T.	—	lokalisiert	lokalisiert	gesundes Kind
30	H. U. . .	8 M.	Anämie	lokalisiert langsam	lokalisiert, aber langsam	2 Monate zu früh geboren

Digitized by Google
Original from UNIVERSITY OF CALIFORNIA
Generated on 2019-10-24 13:08 GMT / http://hdl.handle.net/2027/uc1.b3252760
Public Domain in the United States, Google-digitized / http://www.hathitrust.org/access_use#pd-us-google

				Geräusch:	Anruf:	
31	Fr. A. . .	1½ M.	gesund	Aufwachen, Anlachen, Suchen nicht lokalisiert	Suchen, Lachen, lokalisiert nicht	—
32	Gr. F. . .	8 W.	gesund	Aufschrecken, lokalisiert nicht	Horchen, lokalisiert nicht	—
33	St. Cl. . .	5 W.	Verdauungsstörung	auf Trillerpfeife Augenzwinkern, Zucken, lokalisiert nicht	Zusammenzucken	—
34	Sch. L. .	7 W.	gesund	zuckt bei sehr starkem Pfeifen leicht zusammen	auf Anruf der Amme wendet er ihr ganz langsam den Kopf zu (unter allen Kautelen vor verschiedenen Zeugen)	Ammenkind
35	G. Pr. . .	6 M.	Ernährungsstörung, sehr schwächlich	reagiert nicht, lokalisiert nicht	lokalisiert	—
36	G. E. . .	9 M.	gesund	lokalisiert	lokalisiert	Frühgeburt
37	Sch. A. .	9 M.	gesund	lokalisiert langsam auf Geräusche	lokalisiert schnell und exakt	Frühgeburt
38	Hr. M. .	9 M.	sehr schwächlich, sehr intelligent	reagiert, lokalisiert	reagiert, lokalisiert	—
39	B. J. . .	3 M.	Ernährungsstörung, Augeneiterung	reagiert } nicht lokalisiert }	lokalisiert	—
40	Sch. H. .	3 M.	sehr schwächlich, nervös belastet, Verdauungsstörung	reagiert durch Aufhorchen, Bewegung der Glieder, lokalisiert nicht	horcht auf, lokalisiert nicht	—
41	K. R. . .	3¾ M.	gesund, mäßig kräftig, künstliche Ernährung	reagiert, lokalisiert nicht	lokalisiert nicht	—
42	B. F. . .	4 M.	gesund, künstliche Ernährung, sehr intelligent	reagiert, lokalisiert nicht	lokalisiert nicht	—

Generated on 2019-10-24 13:08 GMT / http://hdl.handle.net/2027/uc1.b3252760
Public Domain in the United States, Google-digitized / http://www.hathitrust.org/access_use#pd-us-google
Digitized by Google
Original from UNIVERSITY OF CALIFORNIA

E. Mutterheim München-Nymphenburg (Hofrat Dr. Maier).

				Geräusch:	Anruf:	
43	W. M. . .	8 W.	gesund	reagiert } deutlich lokalis. } Stimmgabel c^4 und Klingel etc.	prompt lokalisiert Anruf der Mutter h. l. u. r.	gestillt durch Mutter
44	W. G. . .	7 W.	gesund	reagiert durch Aufhorchen, Unruhe, Augenaufreißen, lokalisiert nicht	Aufhorchen, Unruhe, Augenaufreißen, lokalisiert nicht	gestillt durch Mutter
45	U. F. . .	22 T.	gesund	verhält sich passiv gegen Trillerpfeife, lokalisiert nicht	scheint aufzuhorchen, lokalisiert nicht	gestillt durch Mutter
46	Pr. P. . .	2 M.	sehr schwächlich, heredit. Lues, Zwilling, anderer gestorben	reagiert durch Zucken	dreht langsam den Kopf in die ungefähre Richtung des Rufes	künstliche Ernährung
47	R. G. . .	37 T.	gesund	nicht sichere Reaktion. Lokalisiert nicht	horcht auf, lokalisiert nicht	Amme

Tabelle II. **Ältere Kinder.**

A. Universitäts-Kinderklinik München.

				Geräusch:	Anruf:	
1	G. A. . .	4 J.	Idiot, blind	schrickt bei starken Geräuschen zusammen	hört Anruf nicht, lokalisiert nicht	—
2	W. W. .	2 J. 8 M.	Idiot, Lues cerebri	reagiert schwach auf Geräusche	—	—
3	B. C. . .	3 J.	Mikrocephalie	lokal. schwach	lokal. schwach	—

B. Universitäts-Kinderklinik Wien (Isolierstation).

				Geräusch:	Anruf:	
4	L. F. . .	2 J. 3 M.	Rachitis	reagiert prompt auf Geräusche, lokalisiert gut	lokalisiert bis 12 *m* durch verschiedene Zimmer	—
5	X.	2 J.	Myxödem, Masern (36·3°)	reagiert nicht, lokalisiert nicht	reagiert nicht, lokalisiert nicht	—

Generated on 2019-10-24 13:08 GMT / http://hdl.handle.net/2027/uc1.b3252760
Public Domain in the United States, Google-digitized / http://www.hathitrust.org/access_use#pd-us-google
Digitized by Google
Original from UNIVERSITY OF CALIFORNIA

				Geräusch:	Anruf:	
6	Z. R. . .	2 J.	Masern (38°), etwas benommen und schläfrig	reagiert gut, lokalisiert gut	lokalisiert gut	—
7	H. P. . .	2 J.	Varicellen, fieberfrei	lokalisiert bis 10 *m*	lokalisiert bis 10 *m*	—
8	K. M. . .	5 J.	Pertussis, Hirnsklerose seit $2^1/_2$ Jahr.	horcht auf, zuckt leicht zusammen und Augenlidreaktion bei jedem stärkeren Geräusche. Lokalisiert nicht	nicht ausgeführt (s. Text)	—
9	S. K. . .	2 J.	chronische Enteritis, körperlich sehr zurück, geistig normal	reagiert auf alles, aber sehr langsam, stets nach einigen Sekunden. Lokalisiert gut	nicht ausgeführt (s. Text)	—

C. Universitäts-Kinderklinik Wien (Beobachtungsstation für psychisch abnorme Kinder).

				Geräusch:	Anruf:	
10	B. T. . .	6 J.	Hysterie oder sensorisch-motorische Aphasie seit 2 Jahren	lokalisiert richtig	lokalisiert richtig	nach Schreck Stummheit und Stottern
11	S. A. . .	8 J.	sensorische Aphasie seit unbekannter Zeit	lokalisiert nach keiner Richtung	lokalisiert ganz ungeordnet	hört gut
12	F. Cl. . .	9 J.	Imbecillität nach infantilem Gehirnaffekt, intellektuell sehr tiefstehend	reagiert nicht auf schrillste Geräusche	lokalisiert sofort richtig auf Anruf	hört gut
13	O. W. . .	10 J.	Epilepsie mit psychischen Äquivalenten	lokalisiert alle Geräusche	lokalisiert sehr richtig auf große Entfernungen	—

D. Gisela-Kinderspital München.

				Geräusch:	Anruf:	
14	H. Fr. . .	3 J.	blödsinnig, atrophisch	nicht < R. L.	reagiert. lokalis. > gut	—

Digitized by Google
Original from UNIVERSITY OF CALIFORNIA
Generated on 2019-10-24 13:08 GMT / http://hdl.handle.net/2027/uc1.b3252760
Public Domain in the United States, Google-digitized / http://www.hathitrust.org/access_use#pd-us-google

				Geräusch:	Anruf:	
15	L. R. . .	$1^1/_2$ J.	gesund	lokalisiert	lokalisiert	—
16	N. E. . .	$1^1/_2$ J.	schwere Ernährungsstörung, Atrophie	reagiert und lokalisiert auf Trillerpfeife aus der Nähe	laute Anrufe aus der Nähe lokalisiert	—

Tabelle III. **Tiere.**

A. Zirkus Hatlé (Wien, Elefanten, Dressur und Eigentum des Herrn Kossmy).				
a) Indischer Elefant „Betty“ . .	dressiert	7 Jahre	lokalisiert auf Geräusche	hält Ohren seitlich abgespreizt, Augenwenden zur Schallquelle, Kopf dann drehen
b) Indischer Elefant „Ymbo“ .	dressiert	6 Jahre	lokalisiert auf Geräusche	Kopf drehen, dann ganz umwenden; frei in der Manege untersucht
B. K. k. Menagerie Schönbrunn.				
a) Alter Elefant männlich		Alter nicht zu bestimmen	reagiert und lokalisiert promt	—
b) Alter Elefant weiblich			reagiert und lokalisiert prompt	—
c) Junger Elefant		5 Jahre	ängstlich bei fremdartigen Geräuschen, dreht sich um, läuft weg	—
d) Baby		5 Monate	reagiert und lokalisiert auf Anruf und Geräusche (auf ersteres besser) durch Hinhorchen, Zuwenden der Augen, Laufen in der Richtung auf die Schallquelle zu	—
C. Zoologischer Garten München-Hellabrunn.				
1. Leopard . . .		13 Monate	reagiert u. lokalis. sehr scharf auf Anruf und Geräusche	—
2. Eine größere Anzahl älterer Löwen in einem Käfig		—	solange Wärter im Hause befindlich, keine Reaktion oder Lokalisation. Sobald dieser entfernt, bei abgelenkter Aufmerksamkeit sofort deutliches Aufhorchen und Lokalisation (Blicken in die Schallrichtung)	—

Generated on 2019-10-24 13:08 GMT / http://hdl.handle.net/2027/uc1.b3252760
Public Domain in the United States, Google-digitized / http://www.hathitrust.org/access_use#pd-us-google
Digitized by Google
Original from UNIVERSITY OF CALIFORNIA

3. Affen:			
1. Kapuzineraffen	von 1 Jahr aufwärts	lokalisieren gut	—
2. Zwei Pavian	je 1 Jahr alt		—
4. Somalischaf .	8 Monate alt	Tier horcht auf, zuckt mit Ohren, sucht deutlich nach der Richtung, kann sie aber nicht finden	frei im Zimmer herumlaufend; Geräusche von verschiedenen Seiten
5. Zwei sehr große Schlangen (Pitong reticulata)	sehr alt	reagieren nicht auf schrillste Trillerpfeife	—
6. Dreizehn Wasserschildkröten:			sämtliche in großem Bassin unter Wasser. Bassin umstellt von vielen Personen. Geräuscherreger nicht sichtbar
Waldbach-Schildkröte	etwa 100 J. alt	wendet den Kopf langsam der Schallquelle zu	
Kapische Europäische Teich-Schildkröte	1—2 J. alt	— schwimmen auf die Schallquelle zu	
7. Sechs Landschildkröten	Alter unbekannt	horchen auf, stecken den Kopf weit vor, lokalisieren nicht	—
8. Zwei Hunde	5 Tage	reagieren nicht, auch nicht auf stärkste Trillerpfeife	Augen und Gehörgänge verklebt
D. Nymphenburg, Volksgarten.			
1. Zwei junge Bären	6 Monate	horchen beide auf, suchen die Richtung, sehen ungefähr in dieselbe, können sie aber nicht genau finden	—
2. Ein junger Affe	unbestimmt	zu ängstlich	—
3. Zwei Schweinsaffen	ältere Tiere	lokalisieren gut	—
4. Angorahase . .	3 Jahre	horcht auf, lokalisiert nicht	—
5. Löwin	$6^1/_2$ Jahre alt	lokalisiert gut	—
6. Zwei alte Bären	?	lokalisieren gut	—
7. Hyäne	5jährig	nicht zu bestimmen	—
E. Menagerie Schwarz, zurzeit Nymphenburg.			
1. Jaguar	5 Monate	lokalisiert sehr gut	—
2. Nebelpanther .	15 Monate	lokalisiert sehr gut	—

Generated on 2019-10-24 13:08 GMT / http://hdl.handle.net/2027/uc1.b3252760
Public Domain in the United States, Google-digitized / http://www.hathitrust.org/access_use#pd-us-google
Digitized by Google
Original from UNIVERSITY OF CALIFORNIA

3. Zebu	4 Jahre	horcht auf, wackelt mit den Lappen, lokalisiert nicht	—
4. Zwei Affen . .	?	reagieren und lokalisieren	—
5. Tiger	2 Jahre	lokalisiert scharf	—
6. Polarbär . . .	6 Jahre	neigt sich deutlich zur Seite des Geräusches	blind
7. Sämtliche Löwen u. Tiger	jeden Alters	lokalisieren sehr scharf, reagieren auf leisestes Geräusch des Dresseurs und Wärters	(Näheres s. Text) hören, lokalisieren auch bei geschlossenen Laden vor dem Käfig
8. Kreuzung zwischen Panther und Leopard	jung, Alter nicht genau zu bestimmen	lokalisiert sofort	—
9. Antilope . . .	?	lokalisiert gut	—

Tabelle IV. **Anhang: Tiersäuglinge.**

1. Elefant (Schönbrunn)	5 Monate	reagiert gut auf Anruf und Geräusche durch Hinhorchen, Zuwenden der Augen u. Laufen in der Richtung auf die Schallquelle zu; besser auf Anruf als auf Geräusche	—
2. Leopard (Zoologischer Garten, München)	13 Monate	reagiert und lokalisiert sehr scharf auf Anruf und Geräusche	—
3. Somalischaf (Zoologischer Garten München)	8 Monate	horcht auf, zuckt mit Ohren zusammen, sucht mit dem Kopfe die Richtung, kann sie aber nicht finden	frei im Zimmer herumlaufend
4. Zwei Hunde (Zoologischer Garten München)	5 Tage alt	reagieren und lokalisieren nicht	Augen und Gehörgänge verklebt
5. Zwei junge Bären (Nymphenburg-München)	6 Monate	horchen beide auf, suchen die Richtung, schauen ungefähr in diese, können sie aber nicht genau finden	—
6. Jaguar (Menagerie Schwarz)	5 Monate	lokalisiert sehr gut	—
7. Kreuzung zwischen Panther und Leopard (Menagerie Schwarz)	jung, genaues Alter nicht zu bestimmen	lokalisiert prompt u. scharf	—

Digitized by Google
Original from UNIVERSITY OF CALIFORNIA
Generated on 2019-10-24 13:08 GMT / http://hdl.handle.net/2027/uc1.b3252760
Public Domain in the United States, Google-digitized / http://www.hathitrust.org/access_use#pd-us-google

Das Interessanteste, was aus diesen Beobachtungen hervorgeht, ist wohl der tiefgreifende Unterschied im Reagieren und Lokalisieren des Säuglings auf bekannte Anrufe einerseits, auf unbekannte Hör-eindrücke andrerseits. Diese Differenz wird uns bei der Analyse des Lokalisationsvermögens hauptsächlich beschäftigen müssen. Ganz ähnlich liegen die Verhältnisse bei den Tiersäuglingen.

Es haben mir, wie schon erwähnt, im ganzen 9 solcher junger Tiere zur Verfügung gestanden.

1. 2 junge Hunde von 5 Tagen, dieselben haben naturgemäß auf nichts reagiert. Sie liegen noch in tiefem Schlaf, Ohren und Augen sind noch fest verklebt.

Ein zweites Stadium stellen folgende Tiere dar:

1. Ein Somalischaf, 8 Monate alt, reagiert auf den Schall, horcht auf, zuckt mit den Ohren, sucht deutlich im Zimmer nach der Schallquelle, kann sie aber nicht finden.

2. Zwei junge Bären von 6 Monaten (Volksgarten Nymphenburg) horchen beide auf, wenn eine Trillerpfeife ertönt, schauen ungefähr in die Richtung der Schallquelle, können dieselbe aber nicht finden.

Sodann kommen 4 Tiere, welche sowohl reagieren als auch lokalisieren.

1. Ein 5 Monate alter Jaguar, der sehr scharf lokalisiert;

2. ein 5 Monate alter, noch stark behaarter Elefant, welcher stets eilig in die Richtung zur Schallquelle läuft;

3. ein Leopard von 13 Monaten, der auf Anruf und Geräusche sehr gut lokalisiert;

4. eine Kreuzung zwischen Panther und Leopard, welcher bis auf 40 *m* Entfernung leise vom Wärter ausgeführte, ihm bekannte Geräusche (Messerschleifen) schnell lokalisiert.

Zur Kontrolle und da mir ein ziemlich reichliches Material gütigst zur Verfügung gestellt wurde, habe ich auch das L.-V. bei älteren Tieren untersucht.

Und wenn auch eine große Zahl von interessanten Befunden bei diesen Untersuchungen festgestellt worden ist, so bin ich mir keineswegs im Zweifel darüber, daß diese Untersuchungen nur Anfänge darstellen, es müssen an größeren zoologischen Gärten mit reichhaltigerem Tiermaterial systematische Untersuchungen von Fachleuten ausgeführt, ebenso junge Hunde und Füllen längere Zeit hindurch in kurzen Zwischenpausen untersucht werden.

Die älteren Tiere, welche ich untersuchte, waren vor allen Dingen Raubtiere (Löwen, Tiger, Panther, Hyänen) im Zoologischen Garten zu Hellabrunn und in der Menagerie Schwarz, sodann Bären, Elefanten (Wien), Antilopen,

Digitized by Google
Original from UNIVERSITY OF CALIFORNIA
Generated on 2019-10-24 13:08 GMT / http://hdl.handle.net/2027/uc1.b3252760
Public Domain in the United States, Google-digitized / http://www.hathitrust.org/access_use#pd-us-google

Zebus, Schafe, 1 Angorahase, verschiedene Arten von Affen, Land- und Wasserschildkröten, 2 Schlangen.

Es ist natürlich unmöglich, auf die einzelnen Resultate dieser Untersuchungen einzugehen, obwohl dieselben sehr interessant waren. Ich möchte nur eine Einteilung nach dem Grade der Reaktion geben.

1. Zwei sehr alte Riesenschlangen (Pitong reticulata) reagierten überhaupt nicht. Es wäre sehr wichtig, bei jüngeren Schlangen das Hörvermögen zu untersuchen; Gelegenheit dazu würden die soeben geborenen Schlangen im Frankfurter Zoologischen Garten geben.

Es reagierten, aber lokalisierten nicht:

1. Ein Zebu, 4 Jahre alt; es horcht auf, und wackelt mit dem Ohrlappen;

2. ein Angorahase, 3 Jahre alt, horcht auf, kann die Richtung jedoch nicht finden;

3. sechs Landschildkröten; beim Ertönen der Trillerpfeife horchen sie auf, strecken den Kopf und Hals geradeaus, weit nach vorn, wenden sich aber nicht der Schallquelle zu.

Alle anderen von mir untersuchten Tiere lokalisieren unter geeigneten Kautelen exakt, am schärfsten und schnellsten Raubtiere und Hunde, dann Elefanten, dann die anderen. Einige Einzelheiten muß ich trotzdem noch erwähnen.

I. Im Gegensatz zu den nichtlokalisierenden Landschildkröten haben die Wasserschildkröten ein erstaunliches L.-V. Es standen mir zur Verfügung: 13 solcher Schildkröten, welche zusammen in einem Bassin lebten. Und zwar eine Waldbach-Schildkröte, ein Riesenexemplar, deren Alter auf etwa 100 Jahre geschätzt wird; zwei kleine Sumpfschildkröten vom Kap der guten Hoffnung und europäische Teichschildkröten. Diese waren sämtlich kleiner und bedeutend jüngeren Alters.

Bei der Versuchsanordnung, die ich schon oben geschildert habe, zeigte sich folgendes: Die kleinen Wasserschildkröten bewegten sich sämtlich auf die Schallquelle zu bis an die Glaswand des Bassins heran, und zwar von einem Ende des Bassins zum anderen. Die Riesenschildkröte drehte langsam ihren Kopf und Hals nach der Richtung der Trillerpfeife; besonders hervorheben möchte ich für die Otologen folgendes:

1. ein hundert Jahr altes Tier hört und lokalisiert scharf;

2. Tiere lokalisieren unter Wasser auf Schallreize, welche außerhalb des Wassers erzeugt sind.

II. Sodann möchte ich kurz die Reaktion bei den Elefanten erwähnen, welche wohl zu den intelligentesten Tieren gehören.

1. Die beiden dressierten Elefanten des Herrn Kossmy:

a) Indischer Elefant, 7 Jahre (weiblich). Beim Ertönen von Geräuschen werden die Ohrlappen weit abgespreizt und stehen während der ganzen Unter-

Digitized by Google
Original from UNIVERSITY OF CALIFORNIA
Generated on 2019-10-24 13:08 GMT / http://hdl.handle.net/2027/uc1.b3252760
Public Domain in the United States, Google-digitized / http://www.hathitrust.org/access_use#pd-us-google

suchung und auch noch längere Zeit nach derselben als große Flächen senkrecht zum Kopfe gestellt. Beim Ertönen des Geräusches wendet er nur die Augen langsam nach der Seite der Schallquelle, manchmal dreht er aber auch den Kopf in diese Richtung.

b) 6jähriger männl. Elefant, bedeutend beweglicher als der erstere, dreht ebenfalls erst die Augen, dann den Kopf der Schallquelle zu, oft wendet er sich auch mit dem ganzen Körper so lange um, bis er genau in die Richtung der Loge zu stehen kommt, aus welcher das Geräusch erschallt.

2. Vier Elefanten der K. k. Menagerie Schönbrunn, welche in den Käfigen während der Untersuchung verblieben.

a) Zwei ältere Elefanten, Vater und Mutter, reagieren und lokalisieren prompt.

b) Ihr im Garten geborener 5 Jahre alter Sohn ist ängstlich, dreht sich auf Anruf und Geräusche um und läuft weg.

c) Über das 5monatliche Baby, welches sehr genau reagiert, habe ich schon oben berichtet.

III. Löwen und andere Raubtiere hören in geschlossenen Käfigen, vor denen eine Balkenwand sich befindet, auf Hunderte von Metern das Herankommen ihres Wärters und wenden sich genau der Richtung zu, aus der er kommt. Auf 40 *m* hören sie leises Messerschleifen, welches der Wärter verursacht. Dieses Geräusch geht stets der Verteilung des Fleisches voraus, die Tiere assoziieren daher dieses Geräusch mit der Fütterung, also mit ihrem hauptsächlichsten, wenn nicht einzigen Interesse, das sie im Käfig haben, und sie hören dieses Geräusch, selbst wenn es nur ganz leise ausgeführt wird.

Also wiederum wie bei den menschlichen Säuglingen: Sobald die Schallreize ein besonderes Interesse bieten, so reagiert und lokalisiert das Tier viel eher auf sie als auf Geräusche, die ihm fremd und gleichgültig sind.

Soviel über die Tiere.

* * *

Ich kehre zu den Untersuchungen an menschlichen Säuglingen zurück und komme jetzt zum letzten Kapitel: Wie entwickelt sich zeitlich das L.-V., zu welcher Zeit beginnt der Säugling sich der Schallquelle deutlich zuzuwenden?

Übersieht man meine Tabellen, so scheint auf den ersten Blick bezüglich des Auftretens des L.-V. eine vollständige Regellosigkeit zu herrschen. Analysiert man jedoch die Fälle genauer, so bemerkt man eine deutliche Gesetzmäßigkeit, und zwar folgende Erscheinungen:

1. Wie schon öfter erwähnt, richtet das Kind in viel früheren Lebensperioden den Kopf nach einer ihm bekannten Schallquelle als nach einem ihm fremden Geräusche.

Digitized by Google
Original from UNIVERSITY OF CALIFORNIA
Generated on 2019-10-24 13:08 GMT / http://hdl.handle.net/2027/uc1.b3252760
Public Domain in the United States, Google-digitized / http://www.hathitrust.org/access_use#pd-us-google

2. Es besteht ein großer Unterschied im Auftreten des Lokalisationsvermögens bei gesunden und bei kranken Kindern. In der Regel tritt das Lokalisationsvermögen bei gesunden Kindern eher auf als bei kranken, hier besteht eine deutliche Parallele zu dem Auftreten der Hörreaktion, wie sie Kutvirt beschreibt. Auch er betont, daß schwächliche, kranke, künstlich zur Welt gebrachte Säuglinge später Hörreaktion geben als gesunde Sänglinge. Naturgemäß hatte ich in den meisten Fällen mit kranken Säuglingen zu tun, meist litten sie an Ernährungsstörungen, doch auch an anderen fieberhaften und nicht fieberhaften Krankheiten. Es kamen zwar auch unter den kranken Kindern solche vor, die verhältnismäßig früh lokalisierten, jedoch waren dies meist leichter erkrankte Säuglinge, Rekonvaleszenten und dergleichen. Ein einziges, sehr schwer krankes Kind bildete eine Ausnahme, indem es ganz früh lokalisierte. Vielleicht handelt es sich bei ihm um einen Fall von individueller Frühreife, von der Pfister ja (l. c.) spricht, vielleicht aber auch um ein anderes Moment, das ich im nächsten Paragraphen erwähnen werde.

Im einzelnen verhielten sich bezüglich der Zeit des Funktionsbeginnes die gesunden und kranken Säuglinge folgendermaßen:

1. Die gesunden Säuglinge (zu denen ich auch Frühgeburten, die 8 und 9 Monate alt sind, rechne):

Säuglinge von 10, 22, 37 Tagen lokalisieren nicht.

1 Säugling von $1^1/_2$ Monaten lokalisiert zwar noch nicht, sucht aber deutlich den Schall.
1 „ „ 7 Wochen (Ammenkind) lokalisiert deutlich auf Anrufe.
1 „ „ 7 Wochen lokalisiert noch nicht.
1 „ „ 8 Wochen (Ammenkind) lokalisiert auf Anruf und Geräusche.
1 „ „ 2 Monaten lokalisiert nicht.
1 „ „ $3^3/_4$ Monaten lokalisiert nicht (künstlich ernährt).
1 „ „ 4 Monaten lokalisiert auf Anruf, nicht auf Geräusche (künstliche Ernährung).
1 „ „ 4 Monaten 10 Tagen lokalisiert auf Anrufe und Geräusche.
3 „ „ 6, 9, 9 Monaten lokalisieren auf Anruf und Geräusche.

Also bei einem $1^1/_2$ Monate alten Säugling beginnt das Suchen nach der Schallquelle, ein Ammenkind von 7 Wochen lokalisiert auf Anruf, ein Kind aus dem Mutterheim reagiert mit 8 Wochen auf Anruf und Geräusche, viermonatliche Säuglinge lokalisieren sämtlich auf Anruf, ältere auf Anruf und Geräusche.

Wir kommen nun zu den kranken Kindern.

Hier trat das L.-V. in folgender Weise auf:

1 Frühgeburt von 20 Tagen lokalisiert nicht.
2 Frühgeburten „ 5 Wochen lokalisieren nicht.

Digitized by Google
Original from UNIVERSITY OF CALIFORNIA
Generated on 2019-10-24 13:08 GMT / http://hdl.handle.net/2027/uc1.b3252760
Public Domain in the United States, Google-digitized / http://www.hathitrust.org/access_use#pd-us-google

1 Säugling	von	2 Monaten lokalisiert nicht.
1 „	„	2 „ schwer krank, stark abgemagert (hereditäre Syphilis), lokalisiert deutlich auf Anruf (Mutterheim).
1 „	„	$2^1/_2$ Monaten, gut genährt, leichte Verdauungsstörung, lokalisiert deutlich auf Anruf.
1 „	„	3 Monaten lokalisiert auf Anruf und Geräusch.
1 „	„	3 Monaten lokalisiert auf Anruf, nicht auf Geräusch.
1 „	„	3 Monaten lokalisiert nicht auf Anruf, nicht auf Geräusch (sehr schwächlich, schwere Verdauungsstörung, künstliche Ernährung).
2 Säuglinge	„	je $3^1/_2$ Monate alt, beide sehr schwer krank, lokalisieren nicht
1 Säugling	„	4 Monaten (Pneumonie) dreht den Kopf nur bei schrillem Pfeifen der Schallquelle zu.
1 „	„	$4^1/_2$ Monaten (schwach, Pneumonierekonvaleszenz und Verdauungsstörung) lokalisiert nicht.

Säuglinge von 6 Monaten aufwärts lokalisieren fast alle auf Anruf und Geräusche, soferne sie nicht besonders schwer erkrankt sind; in hochfieberhaftem oder benommenem Zustande jedoch lokalisieren sie nicht.

1 Kind aus dem Mutterheim, welches eine besondere Stellung einnimmt, lokalisiert schon 2 Monate alt.

In einzelnen Fällen beginnt bei kranken Säuglingen diese Fähigkeit Ende des dritten Monates und erst bei Säuglingen von 6 Monaten ist sie regelmäßig da. Den gutgenährten Säugling von $2^1/_2$ Monaten, der an einer leichten Verdauungsstörung leidet, kann man wohl kaum den wirklich kranken Säuglingen hinzurechnen.

Im übrigen gilt bezüglich des Funktionsbeginns ein Satz, den wiederum Pfister ausspricht: „Kinder sind individuell zu verschieden, um auf den Tag oder die Woche genau das Auftreten gewisser Eigenschaften oder Fähigkeiten zu fixieren. Es sind gewisse ungefähre Grenzen da.“ Und an einer anderen schon erwähnten Stelle sagt er: „Am Ende des dritten Monats beherrscht das Kind den Gebrauch aller Sinneswerkzeuge meist völlig. In den folgenden Monaten, in welchen auch das Gefühlsleben (Lust und Unlust) sich immer mehr spezialisiert, wird die Fähigkeit zum Merken und zum Verknüpfen der Eindrücke zunehmend mehr ausgebildet.

Mit all diesen Bemerkungen von Pfister stimme ich vollständig überein.

Aber auch noch von anderen Faktoren ist das zeitliche Auftreten des L.-V. abhängig. Vor allem von dem Milieu, in dem ein Kind aufwächst: Kinder aus gut situierten Familien, welche in ängstlichster Weise vor jedem

Digitized by Google
Original from UNIVERSITY OF CALIFORNIA
Generated on 2019-10-24 13:08 GMT / http://hdl.handle.net/2027/uc1.b3252760
Public Domain in the United States, Google-digitized / http://www.hathitrust.org/access_use#pd-us-google

Geräusch bewahrt werden und nur immer wieder dieselben Stimmen der Mutter oder der Wärterin hören, reagieren und lokalisieren schärfer und früher als andere Kinder. Zu diesen Privatkindern, deren Untersuchung mir naturgemäß nicht möglich war, möchte ich jedoch die fünf Kinder des Mutterheims Nymphenburg hinzuzählen, deren Untersuchung mir durch die Güte des Herrn Hofrat Maier gestattet wurde. Diese Säuglinge befinden sich in für unsere Zwecke exceptionell günstigen Verhältnissen. Jeder wird von seiner Mutter gestillt und gewartet und bei der geringen Belegzahl der Anstalt kann natürlich leicht die allergrößte Ruhe dort herrschen. Und vielleicht ist es kein Zufall, daß von den fünf dort befindlichen Säuglingen 3 deutlich lokalisierten, und zwar: 1 gesundes Brustkind von 5 Wochen, 1 gesundes Brustkind von 8 Wochen, 1 schwerkrankes, künstlich ernährtes Kind von 2 Monaten (hereditäre Lues).

Es lokalisierten nicht: 1 22 Tage altes Brustkind, horcht aber auf Anruf deutlich auf.

Ebenfalls lokalisiert nicht: 1 7 Wochen altes Brustkind, reagiert aber durch Aufhorchen und Augenaufreißen.

Ich glaube, die sehr günstigen Resultate dieser Anstalt bezüglich des L.-V. sind auf die besondere Ruhe in derselben zurückzuführen.

Das andere Extrem bilden verwahrloste, schwächliche Kinder aus dem Proletariermilieu, welche in elendem Zustande in große Krankenhäuser aufgenommen werden. In solchen werden trotz der sorgsamsten Pflege die Kinder auf Geräusche und Anrufe bedeutend schwächer und später lokalisieren. Denn es ist unausbleiblich, daß in einem großen Betriebe sehr häufig die verschiedenartigsten Geräusche das kindliche Ohr treffen, daß verschiedene Pflegerinnen sich mit einem Kinde beschäftigen; das Kind wird gegen Geräusche und Anrufe abgestumpft, richtet auf dieselben sehr geringe Aufmerksamkeit.

Doch auch in solchen Anstalten scheint das eigene Kind schärfer und eher den Anruf der Mutter zu bemerken und zu lokalisieren als die anderen von dieser Amme genährten Kinder. Dies hängt wohl damit zusammen, daß die Mutter sich mit ihrem Kinde zweifellos häufiger und intensiver beschäftigt als mit den anderen Kindern.

Es scheint mir auch, daß Brustkinder eher das L.-V. erwerben als Kinder, welche auf künstliche Ernährung angewiesen sind. Dies hängt natürlich mit der besseren Entwicklung eines Brustkindes zusammen, denn wir haben ja gesehen, daß kräftige Säuglinge früher zu lokalisieren beginnen als schwächliche und kranke.

Und noch auf ein letztes Moment möchte ich hinweisen, welches zu dem Lokalisationsvermögen in eine gewisse Beziehung tritt. Es ist mir nämlich aufgefallen, daß hochfiebernde, leicht benommene Säuglinge und solche, die an einem Nervenleiden oder an einer Geisteskrankheit leiden, kein L.-V. besitzen,

Digitized by Google
Original from UNIVERSITY OF CALIFORNIA
Generated on 2019-10-24 13:08 GMT / http://hdl.handle.net/2027/uc1.b3252760
Public Domain in the United States, Google-digitized / http://www.hathitrust.org/access_use#pd-us-google

gleichzeitig jedoch deutlich auf Gehörseindrücke noch reagieren. Ich stellte mir nun die Frage, ob Zustände, welche in irgend einer Weise Gehirn oder Hirnhäute, sei es dauernd, sei es vorübergehend, pathologisch verändern, zur Aufhebung des L.-V. führen. Von 16 Kindern, welche über ein Jahr alt waren, war bei 10 Kindern das Zentralnervensystem in der genannten Weise affiziert. Fünf andere Kinder litten an Ernährungsstörungen, Varicellen ohne Fieber, chronischer Enteritis, Rachitis; 1 war gesund. Diese 5 Kinder lokalisierten sämtlich auf Anruf und fremdartige Geräusche.

Zwischen den Kindern, welche quoad Nervensystem gesund sind, und den 10 übrigen Kindern steht als Übergang ein zweijähriges, an Myxödem leidendes Kind; dieses reagiert nicht und lokalisiert nicht.

Es kommen nun die 10 Fälle, in denen das Zentralnervensystem in irgend einer Weise verändert ist (durch Fieber oder durch ein besonderes Leiden).

Von diesen Kindern lokalisieren auf Anruf ein zweijähriges Kind, welches 38° Fieber hatte und an Masern litt. Sodann ein dreijähriger Mikrocephale, der ganz schwach lokalisierte; ein sechsjähriges Kind, welches an sensorisch-motorischer Aphasie litt (wahrscheinlich auf hysterischer Basis); ein imbecilles Kind, ein Fall von Epilepsie mit psychischen Äquivalenten.

Ein dreijähriges blödsinniges Kind lokalisiert auf Anruf, aber nicht auf Geräusche.

Überhaupt **nicht** wird lokalisiert: in einem Falle von Idiotie, von Lues cerebri, von Hirnsklerose und von sensorischer Aphasie.

Hinzufügen möchte ich, daß Säuglinge bis zu 15 Monaten, die an einem hohen fieberhaften Zustande oder an Meningitis leiden, selbstredend nicht lokalisieren.

So glaube ich Ihnen gezeigt zu haben, wie sich beim Säugling allmählich das L.-V. entwickelt, in welchen Monaten es beim gesunden und kranken Individuum aufzutreten pflegt, und wann es überhaupt fehlt. Diese Resultate scheinen mir aber weniger wichtig als ein anderes Ergebnis meiner Untersuchungen. Wir haben gesehen, daß Tiere und Säuglinge viel früher lokalisieren auf alle Geräusche, die sie in irgend einer Weise interessieren und die mit ihren rein animalischen Funktionen in Beziehung treten. Weiterhin wurde gezeigt, daß Menschen und Tiere, Erwachsene wie Säuglinge aus einem Gemisch von verschiedenen Schallreizen diejenigen heraushören und auf irgend eine Weise auf diejenigen lokalisieren, welche durch Erinnerung, Erfahrung oder auf der Basis irgend einer anderen Association ihr besonderes Interesse erregen. Weiterhin wissen wir aus den Untersuchungen von Pfister und Flechsig, daß gerade in den ersten Monaten (in denen noch kein L.-V. besteht) den Nervenfasern noch die Markhülle fehlt, daß wahrscheinlich das Fehlen derselben die physiologische Leistungsfähigkeit des nervösen Gebildes

Generated on 2019-10-24 13:08 GMT / http://hdl.handle.net/2027/uc1.b3252760
Public Domain in the United States, Google-digitized / http://www.hathitrust.org/access_use#pd-us-google
Digitized by Google
Original from UNIVERSITY OF CALIFORNIA

merklich beeinträchtigt; und zum Schlusse habe ich Ihnen gezeigt, daß in einigen Fällen von Affektionen des Zentralnervensystems, insbesondere des Gehirns, das L.-V. fehlt, ohne daß das Gehör alteriert ist.

Alle diese Überlegungen weisen meines Erachtens auf den Sitz dieser Fähigkeit hin. Ich kann nicht glauben, daß das innere Ohr, speziell die Bogengänge, uns von dieser Art äußerer räumlicher Verhältnisse eine Vorstellung geben, denn dann wäre es nicht verständlich, warum gerade bei Erkrankungen des Nervensystems das L.-V. verloren geht und aus welchem Grunde die elektiven Vorgänge beim Hören und Lokalisieren auftreten. Alle meine Beobachtungen weisen vielmehr darauf hin, daß bei dem L.-V. ein höherer Prozeß auf den Bahnen des Acusticus einsetzt; es handelt sich, um mit Pfister zu reden, „um ein Verknüpfen von Eindrücken, die aus der Außenwelt kommen, und die Außenwelt wird dabei vom eigenen Ich different erkannt."

Das L.-V. ist demnach meines Erachtens zwar eine Funktion des Gehörsinnes, ist aber nicht an die Bogengänge gebunden, sondern muß speziell in höheren Zentren entstehen. Eine genaue Stelle im Gehirn für diese Fähigkeit anzugeben, bin ich noch nicht imstande. Dies wird sich erst ergeben können aus methodischer Untersuchung von Nerven- und Geisteskranken und aus Experimenten an ganz oder teilweise enthirnten Affen. Nur eines glaube ich schon annehmen zu dürfen, nämlich daß diese Funktion mit dem Kleinhirn nichts zu tun hat. Ein Knabe, dessen Untersuchung ich der Güte des Herrn Doz. Bárány verdanke und welcher von Herrn Prof. v. Eiselsberg wegen eines Kleinhirnabscesses in beiden Hälften des Cerebellum ausgedehnt operiert worden ist, lokalisierte mehrere Wochen nach der Operation schnell und exakt. Auf diese eine Beobachtung kann ich natürlich keine Theorie aufbauen, weitere Untersuchungen über diese Frage müssen folgen.

Sie sehen also, meine Herren, daß, je tiefer man in das Problem eindringt, desto komplizierter die Verhältnisse werden. Ich kann Ihnen daher nicht mit abgeschlossenen Ergebnissen gegenübertreten, vielmehr bleibt noch anderen Forschern (Kinder-, Ohren- und Nervenärzten) viel zu tun übrig. Eines glaube ich jedoch mit Sicherheit sagen zu können, nämlich daß die Bedeutung dieser Untersuchungen weniger in der Feststellung des zeitlichen Beginnes des L.-V. beruht, als vielmehr in der Erörterung der Frage nach dem Sitze dieser Fähigkeit. Und meines Erachtens mache ich mich nicht der Phantasterei schuldig, wenn ich annehme, daß wir vielleicht in dem L.-V. ein Symptom finden dürften, das für die Pathologie der Kinder-, Ohren- und Nervenkrankheiten (speziell bei deren Diagnose und Prognose) einmal von Wert sein könnte.

Generated on 2019-10-24 13:08 GMT / http://hdl.handle.net/2027/uc1.b3252760
Public Domain in the United States, Google-digitized / http://www.hathitrust.org/access_use#pd-us-google
Digitized by Google
Original from UNIVERSITY OF CALIFORNIA

Aus der k. k. Universitäts-Ohrenklinik in Wien (Vorstand: Prof. V. Urbantschitsch).

Über frische traumatische Läsionen des Labyrinths.

Von Dr. **Erich Ruttin**, Assistenten der Klinik.

Die Literatur der traumatischen Labyrinthläsion hat wohl schon einen stattlichen Umfang erreicht, doch sind leider die Beobachtungen solcher Fälle, in denen das Trauma vor längerer Zeit stattgefunden hat, viel häufiger als die ganz frischer Fälle. Die Beurteilung der Symptome als unmittelbarer Folgen des Traumas wird aber bei älteren Fällen sehr schwer, ja oft ganz unmöglich. Die Symptomatologie der traumatischen Labyrinthläsion läßt sich daher zunächst am besten an frischen, gut beobachteten Fällen gewinnen. Da in der Literatur viele Fälle in bezug auf Symptome und Funktion des Vestibularapparates recht stiefmütterlich behandelt sind, so lasse ich zunächst eine Reihe von Fällen aus meiner Beobachtung folgen:

Fall I. N. H., Hilfsarbeiter.

Am 15. II. 1910 Sturz von einer Leiter.

Befund: Beiderseits multiple Suffusionen in beiden Gehörgängen, besonders an der oberen Wand und am Hammergriff.

Funktionsprüfung: R. mit Lärmapparat geprüft total taub. Mittlere Stimmgabel nur für wenige Momente gehört. Kopfknochenleitung eher verlängert. C_1 bei mäßigem Anschlag, c^4 erst bei Metallanschlag.

Facialparese r., besonders im Mundast. Spont. Ny. ↻ l. III. Grades. Heftiger Schwindel. Kalor. —.

L. Trommelfell und Funktion normal.

Untersuchung nach einer Woche: Befund ganz gleich geblieben: rechts taub, unerregbar, Facialparese. Schwindel geringer. Ny. ↻ l. nicht sehr stark.

12. IV. 1910: Taub, unerregbar. Facialparese gebessert. Kein Schwindel. Kein Ny. Kalor. R. —. Drehreaktion wurde nicht geprüft.

Fall II. O. Sch., 14 Jahre.

Am 12. VI. 1908 Sturz von einer Tribüne. Angeblich nach dem Sturz bewußtlos.

Untersuchung am 13. VI. 1908: Blutung aus dem r. Ohr, Trommelfell nicht sichtbar. R. Trommelfell normal. Sehr starker spont. rot. Ny. nach l. Schwindel, Erbrechen, Liegen auf der l. Seite.

R. taub für Sprache (mit Lärmapparat geprüft). Die kontinuierliche Reihe beginnt er erst von c zu hören. Weber r., Rinne r. ∞ —, dabei S. verkürzt (12″). C^1 ø, c^4 erst bei lautem Metallanschlag.

14. VI. 1908: Während er gestern sehr viel erbrach, hat er heute nur mehr einmal erbrochen. Ruhige Rückenlage! Ny. ↻ l. scheint etwas geringer als gestern. Er hat keinen Schwindel mehr, auch nicht beim Aufsetzen. W. r., mittlere Gabel vor dem Ohr 18″ (gegen 145″ normal) gehört. Kopfknochenleitung etwas verlängert, R. —, C^1 ø, c^4 erst bei lautem Metallanschlag. Untere Tongrenze bei E (konstant

Digitized by Google
Original from UNIVERSITY OF CALIFORNIA
Generated on 2019-10-24 13:08 GMT / http://hdl.handle.net/2027/uc1.b3252760
Public Domain in the United States, Google-digitized / http://www.hathitrust.org/access_use#pd-us-google

bei wiederholter Prüfung). Mit Hörschlauch Ø. Mit Lärmapparat taub. Kein Fistelsymptom. Keine Facialparese.

Setzt man die mittlere Stimmgabel auf den r. Warzenfortsatz und verbindet den Mund des Pat. durch einen Schlauch, den er zwischen die Zähne nimmt, ohne zuzubeißen, wobei er ruhig atmet, mit dem Ohr des Untersuchers, so hört man die Stimmgabel viel schwächer vom r. als vom l. Warzenfortsatz. Außerdem hört man Schwebungen, während man sie vom l. Warzenfortsatz aus nicht hört. Dasselbe Phänomen bekommt man, nur undeutlicher, wenn man abwechselnd das r. und l. Ohr des Pat. mit dem des Untersuchers verbindet. Setzt man die Stimmgabel auf den Kopf des Pat. und verbindet seinen Mund mit dem Ohr des Untersuchers, so hört man ebenfalls Schwebungen.

16. VI. 1908: Auf dem r. Ohr noch taub. Ny. ↻ l. noch vorhanden.

Bei Ausspritzen des l. Ohres mit kaltem Wasser tritt jedoch nur wenige Momente sehr deutlicher Ny. r. ↺ auf, der aber sehr bald verschwindet. Dann kommt nach einigen Sekunden ein Stadium, wo der Ny. ↻ r. nicht mehr vorhanden ist bei Blick nach r., die Augen bei Blick geradeaus ebenfalls völlig in Ruhe sind und nur bei Blick nach l. Ny. ↻ l. besteht. Nach einigen weiteren Sekunden ist bereits der frühere Zustand da, das heißt Nystagmus II. Grades nach l. (Auf dieses sowie das vorher erwähnte Stimmgabelphänomen will ich in der gegenwärtigen Arbeit nicht näher eingehen, sie seien daher vorläufig nur registriert.)

19. VI. 1908: Ny. ↻ l. noch ziemlich deutlich, doch nicht mehr so stark und nur bei Blick l. Kein Schwindel. Setzt sich auf, geht gut herum. Hört r. mit Hörschlauch Fl.-Spr. gut. W. r., R. lang negativ, Kopfknochenleitung verlängert, C^1 gut, c^4 auffallend schlecht, erst bei Nagelanschlag. Kein Fistelsymptom. Konv.-Spr. 1 *m*, Fl.-Spr. ad conch.

Ausspritzen l. mit kaltem Wasser Ny. r. ↺ typisch. Anscheinend ist aber nach Ausklingen des Kaltwassernystagmus der spontane Ny. ↻ l. bedeutend stärker geworden als vor dem Spritzen.

Fall III. F. E., 43 Jahre.

Pat. war stets ohrgesund. Am 21. IV. 1909 stürzte er die Kellerstiege hinunter. Er war angeblich einige Stunden bewußtlos. Wie er erwachte, „war er ganz verloren". Die nächsten Tage mußte er im Bette bleiben, weil er so schwindlig war. Außerdem hatte er Sausen auf dem l. Ohr, das seither nicht aufgehört hat. Erst bei der Untersuchung erfuhr er, daß er das l. Auge nicht schließen könne und sein Mund schief sei. Er selbst hat es nicht bemerkt. Dagegen habe er bemerkt, daß aus dem l. Ohr Blut gekommen sei.

Befund am 11. V. 1909: Trommelfelle beiderseits normal. Hörweite r. normal, l. (mit Lärmapparat geprüft) für Konv.-Spr. $^1/_2$ *m*, für Fl.-Spr. a. c., W. l., R. beiderseits +, Kopfknochenleitung l. verkürzt, C^1 und c^4 beiderseits +. Kein spont. Ny. Wenig Schwindel.

Kalorische Reaktion; Doppelseitige Spülung (25°), Ny. ↻ l. nach 1′ Spülung. Bei 5′ Dauer keine Änderung. Verbrauch beiderseits 300 cm^3. Etwas Schwindel.

L.: Allein Reaktion prompt, nicht sehr stark.

Kat. get.—An. St. Ny. ↻ l. bei 10 MA.

An. get.—Kat. St. Ny. r. ↺ bei 20 MA.

Digitized by Google
Original from UNIVERSITY OF CALIFORNIA
Generated on 2019-10-24 13:08 GMT / http://hdl.handle.net/2027/uc1.b3252760
Public Domain in the United States, Google-digitized / http://www.hathitrust.org/access_use#pd-us-google

An. l.—Kat. St. Ny. r. ↻ $1^1/_2$ *m* MA.
Kat. l.—An. St. Ny. ↺ l. 5 MA., deutlich bei 8 MA.
Kat. r.—An. St. Ny. r. ↻ 2 MA.
An. r.—Kat. St. Ny. ↺ l. 10 MA.

18. V. 1909: L.: Konv.-Spr. (mit Lärmapparat geprüft) 2 *m*. Facialparese gebessert.

Fall IV. J. K.

Am 3. X. im Bad auf einer Stufe ausgeglitten und gestürzt. Er wurde bewußtlos. Als er aufwachte, hatte er Schwindel, Ohrensausen und Schwerhörigkeit auf dem l. Ohr, aus dem er auch blutete.

Befund am 4. X.: Blutkoagula im l. Ohr. Spont. Ny. r. ↻ III. Grades. Facialparese l. mit Hypästhesie der Kornea. Hörweite l. (Lärmapparat r. appliziert) ad concham für laute Sprache. W. l., R. l., Kopfknochenleitung l. eher verlängert. C^1 und c^4 l. nur bei starkem Anschlag gehört. Danebenzeigen spontan mit beiden Händen nach l.

R. Ohr normal.

Diagnose: Fraktur der Schädelbasis mit Fraktur oder Fissur des Labyrinths.

5. X.: Ny. r. ↻ II. Grades. Kein Schwindel mehr. Konv.-Spr. (mit Lärmapparat geprüft) 2 *m*. Stimmgabelprüfung wie gestern.

6. X.: Ny. r. ↻ wieder stärker. Hörweite wieder auffallend schlechter, $^1/_2$ *m* laute Sprache (mit Lärmapparat geprüft). Beim Aufsetzen Schwindel.

9. X.: Angina. Akute Otitis l.

10. X.: Ny. r. ↻ II. Grades. Konv.-Spr. $^1/_2$ *m*. Eitrig-blutiger Ausfluß l.

15. X.: Jetzt sieht man nach Austupfen eine zackige, ziemlich große Perforation im unteren Trommelfellsegment. Die innere Trommelhöhlenwand ist gerötet und geschwollen. Dünner Eiter in mäßiger Menge. W. l., R. —, Luftleitung für mittlere Gabeln verkürzt. Kopfknochenleitung verlängert. c^4 bei Nagelanschlag gut gehört. C^1 erst bei lautestem Anschlag gehört. Konv.-Spr. (mit Lärmapparat geprüft) 1 *m*. Spont. Ny. r. ↻ II. Grades. Spontanes Vorbeizeigen typisch schwach, links vorbei, entsprechend der langsamen Komponente des Nystagmus. Kalorische Reaktion typisch. Bei kalter und heißer Ausspülung auch typisches Vorbeizeigen. Kein spontaner Schwindel mehr. Kein Schwindel bei der Prüfung des kalor. Ny. trotz des sehr großen Nystagmus.

22. X.: Kein Ohrenfluß mehr. Große, trockene Perforation. W. l., R. —, Kopfknochenleitung verlängert (stark). Luftleitung für mittlere Stimmgabeln stark verkürzt. C^1 und c^4 erst bei starkem Anschlag. Konv.-Spr. (mit Lärmapparat geprüft) 1 *m*. Kein spont. Ny., vielleicht etwas bei Blick r. Schwindel nur mehr ganz gering bei längerem Umhergehen. Hinter der undurchsichtigen Brille kein Nystagmus. Kein spontanes Danebenzeigen.

Nach R. Dr. Ny. → l. 7″. Kein Schwindel. Typisches Vorbeizeigen.
„ L. Dr. Ny. r. ← 20″. „ „ „ „
R. Dr. Kopf vgen. nahezu 0. „ „
L. Dr. „ „ Ny. r. ↻ 11″ sehr stark, große Differenz gegen R. Dr. Kein Schwindel.

Digitized by Google
Original from UNIVERSITY OF CALIFORNIA
Generated on 2019-10-24 13:08 GMT / http://hdl.handle.net/2027/uc1.b3252760
Public Domain in the United States, Google-digitized / http://www.hathitrust.org/access_use#pd-us-google

L. Dr. K. lgen. ↓ 20″ etwas Schwindel im Anfang

R. Dr. K. lgen. ↑ 6″ „ „ „ „

R. Dr. K. rgen. ↓ 16″ „ „ „ „

L. Dr. K. rgen. ↑ 5″ „ „ „ „

Kalorische Reaktion, mit Äthergebläse geprüft, schwache, aber deutliche Reaktion.

Kat. bds.—Anod. Stirn
An. bds.—Kat. Stirn } bei 5 MA. keine Differenz.

Fall V. Karl R., Sicherheitswachmann, 30 J.

Am 22. X. 1911, früh ½7 Uhr, Verletzung mit einem Teeglas, das ihm von einem Exzedenten an den Kopf, und zwar gegen das linke Ohr, geschleudert wurde. Er stürzte sofort bewußtlos zusammen, so daß er von der Amtshandlung nichts mehr weiß. Er fühlte nach dem Erwachen dumpfes Gefühl im Kopf; ob er Schwindel hatte, weiß er nicht, dagegen bemerkte er Schwerhörigkeit und Ohrensausen. Früher hat er nie ein Ohrenleiden gehabt.

Er kam um ½9 Uhr früh in meine Untersuchung. Trommelfelle beiderseits normal. Funktion r. normal, l. Konv.-Spr. (mit Lärmapparat geprüft) 2 *m*, R. +. Kopfknochenleitung verkürzt, C^1 gut, c^4 erst bei Nagelanschlag. W. r.

Spont. Ny. r. ↻ = ↺ l. nur bei seitlicher Stellung der Augen, trotzdem sehr stark. Hinter der undurchsichtigen Brille kein Nystagmus. Kein Fistelsymptom. Kein spontanes Vorbeizeigen.

Nach R.-Dr. Ny. —➤ l. 20″. Kein Schwindel. Typisches Vorbeizeigen
„ L.-Dr. Ny. r. ➤— 16″. „ „ „ „
R. Dr. K. vgen. Ny. ↺ l. 15″, wenig Schwindel
L. Dr. K. vgen. Ny. r. ↻ 10″, „ „
L. Dr. K. lgen. Ny. ↓ 16″, kein „
R. Dr. K. lgen. Ny. ↑ 8″, „ „

Kalorische Reaktion jederseits allein gut, typischer Nystagmus, typisches Vorbeizeigen, typische Fallrichtungen.

Kalorische Reaktion beiderseits glz. kalt. Verbrauch beiderseits = 200 cm^3. Kein Nystagmus.

Kat. get.—An. St.
An. get.—Kat. St. } 5 MA. (mehr verträgt Pat. nicht). Kein Nystagmus.

23. X.: Kein Nystagmus, kein Schwindel, nur etwas Ohrensausen. Hörprüfung genau wie gestern. Kein spontanes Vorbeizeigen.

14. XI.: Kein Schwindel. Etwas Ohrensausen. Spont. Ny. r. ↻ sehr gering, hinter der undurchsichtigen Brille 0. Kein spontanes Vorbeizeigen. Hörweite (mit Lärmapparat geprüft) l. 2½ *m*. W. r., R. l. +, Kopfknochenleitung l. stark verkürzt. C_1 l. gut, c^4 l. erst bei starkem Anschlag.

Nach R. Dr. Ny. —➤ l. 19″, etwas Schwindel. Typisches Vorbeizeigen.
„ L. Dr. Ny. r. ➤— 20″; „ „ „ „

Digitized by Google
Original from UNIVERSITY OF CALIFORNIA
Generated on 2019-10-24 13:08 GMT / http://hdl.handle.net/2027/uc1.b3252760
Public Domain in the United States, Google-digitized / http://www.hathitrust.org/access_use#pd-us-google

Fall VI. M. B., Magd.

Anamnese: Fiel vor einer Woche von einer Leiter und wurde auf die Unfallstation der Klinik v. Eiselsberg gebracht. Gleich nach dem Trauma war sie bewußtlos. Bei ihrem Erwachen aus der Bewußtlosigkeit angeblich Ohrensausen l. und Schwindel. Sie lag 6 Tage zu Bett, als sie am siebenten Tage aufstand, taumelte sie bald r., bald l. Trommelfelle normal.

Funktionsprüfung: Hörvermögen beiderseits für Sprache normal. (Fl.-Spr. + 7 *m*, mit Lärmapparat geprüft). Qualitativ gutes Hörvermögen für alle Töne der kontinuierlichen Reihe.

Nach R. Dr. Ny. —➤ l., 13 Schläge in 16".

„ L. Dr. Ny. 0.

Kalorisch r. 0, l. typische Reaktion, aber schwach und ohne Schwindel. Bei geschlossenen Augen spontanes Fallen nach r., Kopf l. gedreht, Fallen nach rückwärts. Kopf vorgeneigt, Fallen nach rückwärts.

Wir können folgende Typen der frischen Labyrinthverletzung unterscheiden:

1. diffuse traumatische Labyrinthzerstörung,
2. diffuse traumatische Labyrinthläsion,
3. circumscripte Labyrinthläsion.

Die diffuse traumatische Labyrinthzerstörung müssen wir uns pathologisch-anatomisch als eine Labyrinthfraktur oder -Fissur mit ausgedehnter Blutung ins Labyrinthinnere und Zerreißung oder Zerstörung der Labyrinthweichteile vorstellen.

Die Symptome sind denen der diffusen eitrigen manifesten Labyrinthitis gleich: totale Taubheit auf dem erkrankten Ohr. Nyst. rot. dritten Grades zur gesunden Seite mit den vestibularen Begleiterscheinungen: Schwindel, Erbrechen, Gleichgewichtsstörungen, Seitenlage auf der gesunden Seite, Verlust der Erregbarkeit des Vestibularapparates. Die Erregbarkeit des Vestibularapparates ist freilich meist nicht prüfbar, da die Labyrinthfraktur oder -Fissur häufig mit traumatischer Trommelfellruptur kombiniert ist und man ja in einem solchen Falle das Ausspritzen des Ohres, ja, sogar das längere Einblasen kalter Luft vermeiden muß. Die Drehreaktion läßt sich aber wegen des schweren, Bettruhe erfordernden Zustandes des Verletzten gewöhnlich auch nicht durchführen. Im Falle I, wo nur eine leichte Suffusion am Trommelfell bestand, war die kalorische Prüfung, wie dies theoretisch zu erwarten war, tatsächlich negativ. Wir können dies übrigens übereinstimmend mit unseren Erfahrungen bei den Labyrintheiterungen für alle Fälle annehmen, die durch das Trauma auf dem betroffenen Ohr sofort taub wurden und Nystagmus dritten Grades zur gesunden Seite zeigen. Zu den erwähnten Symptomen kommt häufig noch Blutung, eventuell Abfluß von Liquor aus dem Ohr, Facialparese oder -Paralyse. Befindet sich der Verletzte in bewußtlosem Zustande, so ist das einzige Symptom eine Verdrehung der Augen nach der kranken Seite, entsprechend der

Digitized by Google
Original from UNIVERSITY OF CALIFORNIA
Generated on 2019-10-24 13:08 GMT / http://hdl.handle.net/2027/uc1.b3252760
Public Domain in the United States, Google-digitized / http://www.hathitrust.org/access_use#pd-us-google

langsamen Komponente des im wachen Zustande zur gesunden Seite gerichteten Nystagmus.

Kehrt die Funktion in einem solchen Falle nicht innerhalb weniger Tage, wenn auch nur in geringem Grade zurück, so bleibt die Labyrinthfunktion dauernd ausgeschaltet; diese Annahme ist nach unseren Erfahrungen wohl gerechtfertigt.

Bei den Fällen II und IV ist das Hörvermögen innerhalb kurzer Zeit wieder zurückgekehrt, Fall III wurde erst etwas längere Zeit nachher untersucht und Fall I war noch nach einer Woche taub und blieb es auch. Außerdem hat ja Politzer nachgewiesen, daß schon 5 Wochen nach dem Trauma im Labyrinth eine Bindegewebsneubildung vorhanden war.

Wir müssen also annehmen, daß in solchen Fällen die Labyrinthfunktion dauernd erloschen bleiben kann.

Diffuse traumatische Labyrinthläsion. Hierher gehören die Fälle II, III und IV. Es kann die Funktion wie in Fall II total ausgeschaltet sein oder wie in III und IV nahezu. In diesen beiden Fällen war übrigens vielleicht auch gleich nach dem Trauma die Funktion erloschen, aber sehr bald wiedergekehrt. Jedenfalls zeigt Fall II, daß die Funktion, selbst wenn sie ganz erloschen war, in relativ kurzer Zeit wiederkehren kann. Die Symptome dieser Gruppe sind daher gleich denen der ersten Gruppe, nur mit dem Unterschied, daß die Hörfunktion und die kalorische Reaktion (wenn sie prüfbar ist), doch noch, wenn auch nur in sehr geringem Grade, vorhanden ist oder doch wenigstens in kurzer Zeit wiederkehrt. In einem solchen Falle müssen wir auch annehmen, daß das Fistelsymptom auslösbar wäre. Diese Fälle werden die größte Ähnlichkeit mit der serösen Labyrinthitis aufweisen, die ebenfalls unter stürmischen Erscheinungen die Funktion des Cochlear- und Vestibularapparates nur temporär vernichtet oder überhaupt nur hochgradig herabsetzt. Hierfür sind auch die Fälle II, III, IV gute Belege. Sowohl in den Fällen der ersten als der zweiten Gruppe klingen die Symptome in der Regel kontinuierlich in 3—14 Tagen ab (Fall II in 6 Tagen, Fall III in etwa 2 Wochen), wie wir dies auch für die diffuse eitrige und seröse Labyrinthitis zu sehen gewohnt sind. Fall IV macht insofern eine Ausnahme, als die Symptome nicht kontinuierlich abklingen, sondern nachdem sie 3 Tage lang kontinuierlich abnehmen und dabei sich auch die Funktion bessert, plötzlich unter abermaliger Verschlechterung der Funktion wieder stärkere vestibuläre Symptome auftreten. Ob diese Verschlechterung mit der sich vorbereitenden Angina zusammenfällt oder vielleicht in der im Labyrinth vorhandenen Hämorrhagie aus irgend einem Grunde eine entzündliche Reaktion eingetreten ist, läßt sich kaum sagen. Jedenfalls müssen wir darauf gefaßt sein, daß das Gehör kurze Zeit nach dem Trauma besser sein kann als später, auch wenn wir hier von anderweitigen Veränderungen (Narbenschrumpfung, sekundärer Nervendegeneration etc.) absehen.

Generated on 2019-10-24 13:08 GMT / http://hdl.handle.net/2027/uc1.b3252760
Public Domain in the United States, Google-digitized / http://www.hathitrust.org/access_use#pd-us-google
Digitized by Google
Original from UNIVERSITY OF CALIFORNIA

Der Fall IV ist auch noch aus einem anderen Grunde sehr interessant. In der Drehreaktion ergibt sich für den rechten horizontalen Nystagmus nach Linksdrehung und für den linken horizontalen Nystagmus nach Rechtsdrehung eine auffallende Differenz zuungunsten des linken horizontalen Bogenganges; noch deutlicher ist dies für den linken frontalen Bogengang. Auch die kalorische Reaktion ist links herabgesetzt.

In diesem Falle ist also deutlich die kochleare und vestibulare Funktion vermindert geblieben. Fast einen Monat nach der Verletzung besteht auch noch Schwindel. Die Werte der Drehung für die sagittalen Bogengänge bedürfen noch einiger Worte der Erläuterung. Die gefundenen Werte entsprechen durchaus normalen Verhältnissen. Gegenwärtig mit derartigen Untersuchungen beschäftigt, habe ich gefunden, daß bei der Prüfung mit seitlich geneigtem Kopfe normalerweise der Abwärtsnystagmus stets stärker ist als der Aufwärtsnystagmus. Daß wir im vorliegenden Falle trotz der Differenz für den l. u. r. horizontalen und l. u. r. frontalen Bogengang für den sagittalen Bogengang eine derartige Differenz nicht nachweisen können, darf uns ja nicht wundernehmen, da ja die Erregung für beide sagittalen Bogengänge stets gleichsinnig erfolgt.

Die circumscripte traumatische Labyrinthläsion kommt wohl selten in so frischem und eklatantem Zustande in Beobachtung wie in Fall V. Als pathologisch-anatomische Grundlage für derartige Fälle haben wir uns wohl kleine Hämorrhagien in das Labyrinthinnere vorzustellen, wofür insbesondere die Versuche Stengers sprechen.[1]) Solche Fälle werden daher analoge Symptome wie circumscripte Eiterungen, natürlich abzüglich des Fistelsymptoms, geben. Die Symptome dieser Gruppe werden daher sein: Schwerhörigkeit, Ohrensausen, Nystagmus, und zwar wird derselbe wohl analog der circumscripten Labyrinthitis entweder nach der verletzten oder nach der nicht verletzten oder nach beiden Seiten gerichtet sein können. Nach Rhese[2]) kommen auch tatsächlich alle diese Nystagmusarten in solchen Fällen zur Beobachtung.

Für die Beurteilung von Unfallsfolgen ist es wohl von großer Wichtigkeit, zu wissen, daß dieser Nystagmus und der damit verbundene Schwindel wie in unserem Falle V sehr flüchtige Symptome sein und schon den nächsten Tag gänzlich verschwunden sein können. Nur das Ohrensausen und die Hörstörung waren in unserem Falle bleibend.

In den Fällen der Gruppe II ließ sich eine geringere vestibulare Erregbarkeit der verletzten Seite unschwer nachweisen. In Fall II wurde daraufhin nicht untersucht, da es der zeitlich am weitesten zurückliegende Fall ist. In

---

[1]) Stenger, Beitrag zur Kenntnis der nach Kopfverletzungen auftretenden Veränderungen im inneren Ohr. Archiv f. Ohrenheilk., Bd. 79.

[2]) Zeitschr. f. Ohrenheilk., Bd. 52.

Digitized by Google
Original from UNIVERSITY OF CALIFORNIA
Generated on 2019-10-24 13:08 GMT / http://hdl.handle.net/2027/uc1.b3252760
Public Domain in the United States, Google-digitized / http://www.hathitrust.org/access_use#pd-us-google

	Symptome			Kalor. Reakt.	Drehreaktion	Ausgang
	Cochlea	Vestibulum	Andere			
I. Diffuse traumatische Labyrinthzerstörung	taub (Ohrensausen)	Ny. rot. III. Grades z. gesunden Seite, Schwindel, Erbrechen, Gleichgewichtsstörungen	(Blutung aus dem Ohr?) (Liquorabfluß?) (Facialislähmung?)	0	0	Taubheit, Verlust der kal. Reaktion (Ohrensausen? kein Schwindel)
II. Diffuse traumatische Labyrinthläsion	Taubheit oder hochgradigste Schwerhörigkeit, Ohrensausen	Ny. rot. III. Grades z. gesunden Seite, Schwindel, Erbrechen, Gleichgewichtsstörungen	(Blutung aus dem Ohr?) (Liquorabfluß?) (Facialislähmung?)	herabgesetzt bei doppelseitiger Spülung	herabgesetzt für horizontalen und frontalen Bogengang	Taubheit oder Schwerhörigkeit. Ohrensausen? Schwindel?
III. Circumscripte Labyrinthläsion	Herabsetzung der Hörweite, Ohrensausen	Ny. rot. z. gesunden oder kranken oder zu beiden Seiten (Schwindel, Erbrechen, Gleichgewichtsstörungen)	—	nicht herabgesetzt	nicht herabgesetzt	Schwerhörigkeit. Ohrensausen? Schwindel?

Anmerkung: Das ? bedeutet, daß diese Symptome vorhanden sein können oder nicht.

Fall III wurde durch die doppelseitige Spülung Nystagmus zur erkrankten Seite erzeugt, also eine stärkere Erregbarkeit der unverletzten Seite, das heißt, vermutlich eine Herabsetzung der Erregbarkeit der verletzten Seite nachgewiesen. Leider habe ich in diesem Falle die Drehreaktion zu notieren vergessen. In Fall IV wurde durch die Drehreaktion die geringere Erregbarkeit der verletzten Seite erwiesen. Die doppelseitige Spülung wäre wegen der ungleichen Zuleitungsverhältnisse nicht einwandfrei gewesen. Galvanisch ließ sich jedoch eine stärkere Erregbarkeit der verletzten Seite bei Fall III, keine Differenz bei Fall IV nachweisen. Das stimmt mit der von mir in Basel ausgesprochenen

Generated on 2019-10-24 13:08 GMT / http://hdl.handle.net/2027/uc1.b3252760
Public Domain in the United States, Google-digitized / http://www.hathitrust.org/access_use#pd-us-google
Digitized by Google
Original from UNIVERSITY OF CALIFORNIA

Vermutung[1]) überein, daß die kalorische und galvanische Unter- beziehungsweise Übererregbarkeit einer und derselben Seite nicht miteinander übereinstimmen müssen, ja, sogar entgegengesetzt sein können.

In der Gruppe III, das heißt in Fall V, ließ sich jedoch trotz des starken spontanen Nystagmus keine Differenz, weder durch Drehen noch kalorisch in der Erregbarkeit der beiden Vestibularapparate nachweisen. Auch bei den späteren Untersuchungen ließ sich keine Differenz nachweisen. Auch galvanisch war keine Differenz vorhanden.

Fassen wir die Resultate zur besseren Übersicht in eine Tabelle zusammen:

Der Fall VI sei noch nebenbei erwähnt. Er stellt wohl ein Unicum dar, da es sich um eine vollständige Unerregbarkeit sowohl für kalorische als Drehreize handelte bei einem ausgezeichneten Hörvermögen auf der unerregbaren Seite. Durch Läsion des Labyrinths ist dies kaum zu erklären, wir wären eher geneigt, eine zentrale Läsion anzunehmen.

Die Fürsorge für taubstumme Kinder vor dem schulpflichtigen Alter.[2])

Von Prof. Dr. **G. Alexander.**

Die methodische Taubstummenfürsorge setzte Ende des 18. Jahrhunderts in den europäischen Kulturstaaten mit der Gründung von Anstalten ein, in welchen die taubstummen Kinder Schulunterricht erhielten, erzogen und verpflegt wurden. Durch allmähliche Vergrößerung und Vermehrung der Anstalten und durch den wissenschaftlich-theoretischen und praktischen Ausbau der Unterrichtsmethode haben sich diese Anstalten immer mehr vervollkommnet. Die Kinder lernen in der Anstalt sprechen, artikulieren, sie lernen vom Munde ablesen und im übrigen wird auch nach einer entsprechend der Tatsache des Gehörverlustes modifizierten Methode der Lehrplan der allgemeinen Volks- und Bürgerschule durchgearbeitet.

Für die Fürsorge der Taubstummen im schulpflichtigen Alter sind drei Forderungen aufzustellen: 1. Der Unterricht in der Anstalt muß dem der vollsinnigen Kinder gleichwertig sein, 2. der Unterricht muß kostenlos erfolgen und der Staat der Verpflichtung des kostenlosen Volksschulunterrichtes der Kinder nicht nur für die fünfsinnigen, sondern auch für die viersinnigen nach-

---

[1]) Verhandl. d. Deutschen Otol. Gesellsch., Basel 1909.

[2]) Referat in der von der Österreichischen Gesellschaft für Kinderforschung veranstalteten Enquete „Vergessene Zweige der Jugendfürsorge", mitgeteilt am 19. III. 1912.

Digitized by Google
Original from UNIVERSITY OF CALIFORNIA
Generated on 2019-10-24 13:08 GMT / http://hdl.handle.net/2027/uc1.b3252760
Public Domain in the United States, Google-digitized / http://www.hathitrust.org/access_use#pd-us-google

kommen, 3. die Anstalten müssen so zahlreich sein und so viel Plätze enthalten, daß alle schulpflichtigen Taubstummen des Landes untergebracht werden können und keine Taubstummen infolge von Platzmangel ohne Unterricht bleiben.

Die erste dieser Forderungen ist derzeit ziemlich erfüllt dank der Arbeit der Taubstummenlehrer selbst, die unablässig für Verbesserungen der Unterrichtsmethode und für die Erweiterung und Vertiefung des Unterrichtsstoffes bemüht sind. Die zweite und die dritte Forderung sind nur zum Teil erfüllt, doch ist zu gewärtigen, daß wir in dieser Richtung im Laufe der nächsten Zukunft immer mehr der restlosen Erfüllung unserer Wünsche näherkommen.

Für das nachschulpflichtige Alter der Taubstummen ist einigermaßen gesorgt. Zunächst in Form von Fortbildungs- oder Fachschulen, die vereinzelten Taubstummenanstalten angegliedert sind. Eine mustergültige Fortbildungsschule ist an das kaiserliche Taubstummeninstitut in Wien angegliedert. In der Fortbildungsschule eignen sich die dem Institut entwachsenen Zöglinge die für das praktische Berufsleben wichtigen Kenntnisse an. Nicht zu unterschätzen ist aber, daß durch die Fortbildungsschule die Taubstummen auch einige Zeit, nachdem sie der Anstalt entwachsen sind, miteinander und mit der Taubstummenanstalt in regelmäßiger Verbindung bleiben. Für das spätere Berufsleben haben einige von Taubstummen selbst ins Leben gerufene und erhaltene Fürsorgevereine, deren es in Wien zwei gibt, eine Bedeutung. Eine Altersversorgung der Taubstummen existiert in Österreich nicht. In einzelnen Ländern bestehen jedoch eigene Asyle für greise Taubstumme.

Die Zeit der Schulpflicht ist beim Taubstummen zumeist etwas eingeengt. Der achtjährigen Schulpflicht des Vollsinnigen (6. bis 14. Lebensjahr) steht hier allerdings eine achtklassige Ausbildung vom 7. bis 15. Lebensjahre gegenüber. Den Eltern oder deren gesetzlichen Stellvertretern ist es jedoch nach den bestehenden Gesetzen freigestellt, das Kind mit dem vollendeten 14. Lebensjahr aus der Schule zu nehmen und nun einem Berufe zuzuführen. In einzelnen Ländern ist auch die Anzahl der Taubstummenanstalten nicht hinreichend, um sämtlichen taubstummen Kindern den Unterricht zu sichern, wenn auch zugestanden werden muß, daß besonders in Österreich im Verlaufe der letzten Jahre bedeutende Besserungen erzielt worden sind. In vielen Fällen beginnt endlich der Unterricht des taubstummen Kindes nach dem 7. Lebensjahre, so besonders in Fällen, in welchen die Taubheit später erworben worden ist; mitunter muß das Kind nun, wenn es beispielsweise im 8. oder 9. Lebensjahre taubstumm geworden ist, mit dem Unterricht in der Anstalt von vorne anfangen, wenn es auch schon vor seiner Ertaubung Normalschulunterricht gehabt hat. Hier ist zu erwähnen, daß mit der sekundär sich entwickelnden Stummheit auch häufig ein Verlust der Kenntnis der Begriffe sich einstellt, so daß der Unterricht dieser Kinder, auch wenn sie schon das 8. und

Digitized by Google
Original from UNIVERSITY OF CALIFORNIA
Generated on 2019-10-24 13:08 GMT / http://hdl.handle.net/2027/uc1.b3252760
Public Domain in the United States, Google-digitized / http://www.hathitrust.org/access_use#pd-us-google

9. Lebensjahr erreicht hatten, wieder mit der Begriffsbildung einsetzen muß. Ein im 4. oder 5. Lebensjahre ertaubtes Kind kommt nicht selten durch die sekundäre Verstummung auf den seelischen Zustand eines 1—2jährigen, ja selbst ein Kind, das schon Schulunterricht hatte, kann bei ungünstigen äußeren Lebensbedingungen (wenn sich niemand um das Kind kümmert) im Verlaufe der der Ertaubung folgenden sekundären Stummheit eine Einbuße an Intelligenz erleiden, durch die es geistig um 3—4 Jahre zurückgerückt wird.

Es ergibt sich somit zunächst, daß der Taubstumme trotz seiner bedeutenden Unterrichtsbedürftigkeit eine eingeengte Zeit seiner Schulpflicht hat. Wir müssen daher um so mehr darauf bedacht sein, daß die taubstummen Schulrekruten kräftige, aufnahmsfähige Kinder seien, bei welchen der Unterricht, sobald die Kinder in die Taubstummenanstalt eingetreten sind, sofort erfolgreich beginnen kann. Dies ist nun zumeist ganz und gar nicht der Fall. Alle Taubstummenanstalten klagen darüber, daß ihnen die taubstummen Schulrekruten in der überwiegenden Mehrzahl in einem somatischen und psychischen Zustand zugeführt werden, in welchem von einem sofort einsetzenden methodischen Unterricht noch keine Rede sein kann. Diese traurige Tatsache allein muß uns dazu führen, uns mit dem vorschulpflichtigen Alter des taubstummen Kindes näher zu beschäftigen.

Bevor ich aber dies tue, müssen einige wichtige Dinge Erwähnung finden, die bei der Beurteilung der Vorschulpflichtigkeit der Taubstummen nicht vernachlässigt werden dürfen. Die Taubstummheit ist in der überwiegenden Mehrzahl der Fälle eine Erkrankung der armen Klassen; dies gilt sowohl für die angeborene als für die erworbene Taubheit. Diejenigen degenerativen körperlichen und geistigen Veränderungen des Elternpaares, die zur kongenitalen Taubheit in der Deszendenz führen können, finden sich zumeist in der ärmeren Klasse in einer gefahrdrohenden und unheilvollen Weise ausgeprägt. Die akuten Infektionskrankheiten, die im frühen Kindesalter zur erworbenen Ertaubung führen, verlaufen erfahrungsgemäß in den Kreisen der Armut, in welchen die Infektionskrankheit oft sehr spät entdeckt wird und die Miterkrankung des Gehörorgans lange unentdeckt bleiben kann, viel schwerer als in den Klassen, in welchen schon zu Beginn der Erkrankung des Kindes eine nach jeder Richtung sachgemäße ärztliche Behandlung einsetzt. Die Richtigkeit des Satzes, daß, von Ausnahmsfällen abgesehen, die Taubstummheit ein Morbus pauperum ist, ist für den Eingeweihten nicht überraschend.

Das kongenital taube Kind ist zumeist schwächlich. Sektionsbefunde kongenitaler Mißbildungen überhaupt zeigen, daß in dem Körper, in welchem eine Mißbildung vorhanden ist, auch andere Mißbildungen nicht fehlen. Kinder mit kongenitaler Taubheit leiden nicht selten an angeborenen Herz-

Digitized by Google
Original from UNIVERSITY OF CALIFORNIA
Generated on 2019-10-24 13:08 GMT / http://hdl.handle.net/2027/uc1.b3252760
Public Domain in the United States, Google-digitized / http://www.hathitrust.org/access_use#pd-us-google

fehlern und angeborenen Veränderungen der großen Blutgefäße. Sie bedürfen besonderer Pflege in somatischer Beziehung, so wie jedes schwächliche Kind mit besonderer Sorgfalt ernährt werden muß. Aber auch in psychischer Richtung muß besondere Sorgfalt aufgeboten werden, da solche Kinder nicht selten Hörreste aufweisen und das Kind, wenn die Umgebung das Seelenleben des Kindes richtig beeinflußt, bald dazu gelangt, diese Hörreste zu verwerten.

In den Fällen von erworbener Taubheit gilt es vor allem, dem ertaubten Kinde, sofern es schon gesprochen hat, die Sprache oder wenigstens die Kenntnis der Begriffe zu erhalten. Durch geeignete Maßnahmen kann man hier die vollkommene Verstummung verhüten, die sich sonst unausbleiblich an die Ertaubung im frühen Kindesalter anschließt, zumindest aber kann die Stimme, eine wenn auch unbeholfene Artikulation und die Kenntnis der wichtigsten Begriffe, somit eine gewisse Intelligenz dem ertaubten Kinde gerettet werden.

Es ist schon oben hervorgehoben worden, daß unter ungünstigen äußeren Bedingungen verhältnismäßig spät ertaubte Kinder durch den Verlust des Ohres und der Sprache auf den psychischen Zustand eines 1- oder 2jährigen, ja selbst auf einen tierischen Zustand zurücksinken können. Einzelne solcher Ausnahmsfälle betreffen sogar Kinder, die im 8. bis 13. Lebensjahre ertaubt sind und vorher nicht bloß schon vollendet gesprochen, sondern sogar schon Normalunterricht erhalten haben.

Ist die erworbene Taubheit durch eine eitrige Ohrerkrankung verursacht worden, so kommt auch noch die Notwendigkeit der ärztlichen Behandlung des Ohres in Betracht, da die Gefährlichkeit der Eiterung mit dem Eintritt der Ertaubung noch nicht erloschen ist und dem späteren Eintreten lebensgefährlicher Erkrankungen des Schädelinnern und des Gehirns nur durch eine frühzeitig einsetzende sachgemäße Ohrbehandlung und Heilung der Ohreiterung vorgebeugt werden kann.

Man muß sich mit den taubstummen Kindern im frühen Lebensalter sachgemäß beschäftigen; es wäre ganz und gar unrichtig, hier im allgemeinen von einem Nutzen des Verkehrs der kleinen Taubstummen mit ihren gleichalterigen, vollsinnigen Genossen oder mit ihren Familienmitgliedern zu sprechen. Hier genügt gewiß nicht der gute Wille allein, es gehören Kenntnisse dazu, das taubstumme Kind richtig zu beschäftigen und zu würdigen. Es braucht aber wohl kaum erwähnt zu werden, daß auch in vielen Fällen zwar der gute Wille vorhanden ist, die Geduld für diese Beschäftigung aber nicht aufgebracht werden kann. Es ist für mich eine alte Erfahrungstatsache, daß die viersinnigen Kleinen ihren fünfsinnigen Spielgenossen nur ein Spielzeug, wenn nicht gar ein Objekt für Spott und Herabsetzung abgeben. Die Erwachsenen haben aber in den ärmeren Volksschichten zumeist nicht die nötige Zeit und das nötige Konzentrationsvermögen, um den taubstummen Kindern im Verbande der Familie während der Jahre der Vorschulpflichtigkeit auch nur annähernd das zu

Generated on 2019-10-24 13:08 GMT / http://hdl.handle.net/2027/uc1.b3252760
Public Domain in the United States, Google-digitized / http://www.hathitrust.org/access_use#pd-us-google
Digitized by Google
Original from UNIVERSITY OF CALIFORNIA

bieten, was dem vollsinnigen Kinde geboten wird und was sich das vollsinnige Kind schließlich in der Familie auch selbst verschaffen kann. Das taubstumme Kind hat im vorschulpflichtigen Alter von seinem Verbleiben im Verbande der Familie weit weniger Nutzen als das fünfsinnige. Dies gilt sowohl in geistiger Beziehung, weil man ja mit dem taubstummen Kleinen sich besonders beschäftigen muß, als auch in somatischer Beziehung, weil die Ernährungsmöglichkeit durch die Schwierigkeit der Verständigung mit dem Kinde gewiß beeinträchtigt wird.

Verfolgt man den Lebensgang der taubstummen Kinder im vorschulpflichtigen Alter in der Weise, daß man sich von einer großen Anzahl von Fällen tatsächliche Nachrichten verschafft, so läßt sich in der überwiegenden Mehrzahl der Fälle eine Rücksichtnahme auf die Eigenart des taubstummen Kindes im Sinne der oben erwähnten Punkte gänzlich vermissen. Kongenital taube Kinder werden in der Familie nicht selten als Schande oder Unglück betrachtet, die Kinder werden zur Seite geschoben, man möchte sie am liebsten unentdeckt lassen, und selbst bei gutem Willen kann die Armut der Eltern jede Rücksichtnahme auf das taubstumme Kind unmöglich machen. Wenn beide Eltern den Tag über außer Haus beschäftigt sind, muß notwendigerweise das taubstumme Kind Fernerstehenden überlassen oder älteren Geschwistern überantwortet werden, kurz Leuten, denen ein Verständnis für das taubstumme Kind, Zärtlichkeit und zärtlicher Wille noch viel weniger zugemutet werden können. Ich besitze übrigens eine Reihe von Fällen meiner Beobachtung, in welchen die Mutter ohneweiters zugibt, durch Arbeit außer Haus genötigt zu sein, ihr taubstummes Kind stundenlang in der Wohnung allein einzusperren.

Nur in seltenen Fällen ist das taubstumme Kind in seiner Familie derart untergebracht, daß es aus dem Leben im Verbande der Familie in bezug auf seine körperliche und seelische Entwicklung Vorteile zieht. Gerade diese Fälle aber zeigen, daß sich das taubstumme Kind, gute Pflege vorausgesetzt, in den ersten Lebensjahren körperlich und geistig, wenn man von der Gehörseinbuße absieht, immerhin zufriedenstellend entwickeln kann.

Wir können daher nicht überrascht sein, bei einem Besuche der Taubstummenanstalt den Eindruck zu bekommen, daß die taubstummen Schulrekruten mit dem vollendeten 7. Lebensjahre somatisch und psychisch zumeist bei weitem noch nicht die wirkliche Schulfähigkeit erreicht haben. Das taubstumme Kind, das mit dem vollendeten 7. Lebensjahre schulpflichtig geworden ist, wird an eine Taubstummenanstalt zumeist in einem Zustande abgeliefert, der weit schlechter ist als er es sein müßte. Fast durchaus sind diese Kinder unterernährt und in Körpergewicht und Körperlänge weit unter den gleichalterigen Vollsinnigen. Sie sind häufig unbeholfen und mit den wichtigsten Verrichtungen in bezug auf Reinhaltung, Körperpflege, Absetzen von Stuhl und Urin usw.

Generated on 2019-10-24 13:08 GMT / http://hdl.handle.net/2027/uc1.b3252760
Public Domain in the United States, Google-digitized / http://www.hathitrust.org/access_use#pd-us-google
Digitized by Google
Original from UNIVERSITY OF CALIFORNIA

unvertraut, haben von An- und Ausziehen, von der richtigen Anlegung der Kleider und der Reihenfolge des Anlegens der Kleidungsstücke häufig keine Ahnung. Die kongenital Tauben besitzen keine Sprache, nicht selten auch keine Stimme, die Kenntnis der Begriffe fehlt oder ist nur rudimentär vorhanden. Aber auch bei den später ertaubten Kindern hat sich zumeist die Rückwärtsentwicklung, die sekundäre Verstummung, der Verlust der Kenntnisse der Vorstellungen und der Begriffe, ja selbst der Eintritt der Stimmlosigkeit nicht verhüten lassen. Kinder, die im 5. Lebensjahre im Besitze einer gut erlernten Sprache ertauben, werden sehr häufig im 7. Lebensjahre als Taubstumme der Anstalt übergeben, und es ist außer Zweifel, daß die Gefahr der sekundären Verstummung dieser Kinder besonders dadurch gegeben ist, daß sie das vorschulpflichtige Alter in einer indolenten Umgebung verleben, in welcher ihnen keine Aufmerksamkeit geschenkt wird. Welche Bedeutung hier der Umgebung zukommt, geht ja auch aus der Tatsache hervor, daß noch bei der Ertaubung im Alter von 8—13 Jahren dem ertaubten Kinde bei ungünstiger äußerer Umgebung die Verstummung droht.

Die Taubstummenanstalt erhält also, trotzdem, wie oben ausgeführt wurde, infolge der Tatsache der Verkürzung der Unterrichtsdauer ein besonders gut vorbereitetes Schülermaterial wünschenswert wäre, ein in der großen Mehrzahl der Fälle in jeder Beziehung ungünstiges Schülermaterial.

Faßt man alles zusammen, so ergibt sich, daß mit dem gegenwärtigen Zustande, mit dem gegenwärtigen Gebrauche und der Notwendigkeit, die taubstummen Kinder bis zum erreichten 7. Lebensjahre in dem Verbande der Familie zu belassen, keiner der in Betracht kommenden Teile zufrieden ist und auch nicht zufrieden sein kann. Für das taubstumme Kind selbst sind die ersten 7 Lebensjahre nur zu oft unnütz verbrachte Leidensjahre, für die Eltern bedeutet das taubstumme Kind, besonders unter nicht günstigen materiellen Familienverhältnissen, eine schwere Belastung und für das Taubstummeninstitut ergeben sich Schwierigkeiten dadurch, daß es Schulrekruten bekommt, die von einer wirklichen Schulfähigkeit zumeist noch weit entfernt sind. Berücksichtigen wir diese Tatsache, so müssen wir uns bemühen, diesen unhaltbaren, elenden Zuständen endlich abzuhelfen.

Die Mutter bringt ihr 2- oder 4jähriges taubstummes Kind in die Klinik, sie erfährt die traurige Diagnose, daß das Kind vollkommen taub, daß eine Besserung oder Heilung gänzlich ausgeschlossen ist. Die Mutter fragt nun: „Was soll ich mit dem Kinde tun?“ Nach den gegenwärtigen traurigen Zuständen vermag ich nichts anderes, als sie zu trösten und ihr zu sagen: „Behalten Sie das Kind zu Hause, nähren Sie das Kind gut, beschäftigen Sie sich viel mit ihm.“ Und wenn nun die Mutter angibt, arm zu sein, arbeiten zu müssen und

Digitized by Google
Original from UNIVERSITY OF CALIFORNIA
Generated on 2019-10-24 13:08 GMT / http://hdl.handle.net/2027/uc1.b3252760
Public Domain in the United States, Google-digitized / http://www.hathitrust.org/access_use#pd-us-google

selbst bei bestem Willen nicht imstande zu sein, sich um das Kind ausreichend zu kümmern und nun fragt, ob es nicht möglich sei, das Kind in einer Anstalt unterzubringen, so lautet derzeit die Antwort: „Sie müssen das Kind bis zum vollendeten 7. Lebensjahre zu Hause behalten, da es zurzeit in Österreich weder einen Kindergarten noch eine Anstalt gibt, die taubstumme Kinder im vorschulpflichtigen Alter aufnehmen."

Wie ist nun diesem Zustande abzuhelfen? Die Lösung der Fürsorgefrage der Taubstummen im vorschulpflichtigen Alter kann verschieden angebahnt werden. Es kommt darauf an, ob wir der Sache allmählich beikommen wollen oder diese Frage ein für alle Male ihrer Lösung zuzuführen geneigt sind. Es ist heute keineswegs zum erstenmal, daß über die Fürsorge der vorschulpflichtigen Taubstummen gesprochen wird. Michael Berger, ein verdienter Taubstummenlehrer in Wien, hat vor Jahren über die Notwendigkeit und Ersprießlichkeit von Kindergärten für Taubstumme eine Broschüre veröffentlicht. Die Veröffentlichung blieb erfolglos. Ich habe 1902 auf dem I. österreichischen Taubstummenlehrertag die Frage der Taubstummenfürsorge im ersten Kindesalter erörtert und die Errichtung von Kindergärten für kleine Taubstumme gefordert. Jeder praktische Erfolg ist ausgeblieben. Sodann hat Imhofer[1]) 1911 auf dem IV. Taubstummenlehrertag ein Referat über die Erziehung des taubstummen und des schwerhörigen Kindes in den ersten Lebensjahren mitgeteilt. Gelegentlich der Diskussion über dieses Referat habe ich neuerlich auf die traurigen Zustände der taubstummen Kinder im vorschulpflichtigen Alter hingewiesen und im wesentlichen die Reformvorschläge gemacht, die ich im nachstehenden mitteile.

Die Tatsache selbst anlangend, wären zunächst Palliativmittel zu erwähnen. Ein solches Palliativmittel stellen die Vorschulen dar; dieselben sind an Taubstummenanstalten angegliedert und nehmen Kinder vom 4. bis 6. Lebensjahre auf. Solche Vorschulen gibt es: 1. in Medford im Anschluß an die Taubstummenanstalt in Boston, 2. in Form einer Kleinkinderbewahranstalt für Taube in Philadelphia (Bericht von Smith Turnbull[2]), 3. in der Taubstummenanstalt in Dresden, 4. in der städtischen Taubstummenanstalt in Berlin

---

[1]) Bericht über den IV. österr. Taubstummenlehrertag. Wien, Selbstverlag des Vereines österr. Taubstummenlehrer, 1911.

[2]) American Association to promote the teaching of speech to the deaf. Circular of information, Nr. 4, Philadelphia 1901. — Teuth Report of the home for the training in speech of deaf children before they are of school age. Philadelphia 1910. — Mary S. Garret, Birthright oft the normal deaf child. Philadelphia 1911. — G. B. Schowalter, Wie man tauben Kinder in der frühzeitigen Ausbildung im Sprechen mehr Gelegenheit geben kann. Washington 1908. — Ch. S. Turnbull, Eine Betrachtung über die Wohlfahrt tauber Kinder und die Pflichten des ärztlichen Standes. Washington 1908.

Digitized by Google
Original from UNIVERSITY OF CALIFORNIA
Generated on 2019-10-24 13:08 GMT / http://hdl.handle.net/2027/uc1.b3252760
Public Domain in the United States, Google-digitized / http://www.hathitrust.org/access_use#pd-us-google

(Direktor Schorsch) und 5. als Kindergarten für Taubstumme im Verbande der kgl. Taubstummenanstalt in Waitzen. Diese Vorschulen werden kindergartenmäßig geführt, die Deutungs- und Lautierfähigkeit des Kindes wird unterstützt und vorhandene Hörreste werden nach Tunlichkeit benutzt.

Ein anderes wichtiges Hilfsmittel wäre die Errichtung von Auskunftsstellen an einzelnen Taubstummenanstalten. Mein Vorschlag ging (s. o.) dahin, taubstumme Kinder, sobald ihre Taubheit festgestellt worden ist, an der Taubstummenanstalt, in welcher sie später auf Grund ihrer Landeszugehörigkeit oder aus irgend welchen anderen Gründen Unterricht erhalten sollen, zu immatrikulieren und von dort aus genau in Evidenz zu halten. 2—3mal im Jahr erfolgt die Ohruntersuchung dieser Kinder durch den Ohrenarzt und die somatische Untersuchung durch den Arzt der Anstalt. 1—2mal im Monat wird von einem Lehrer der Anstalt eine Sprechstunde erteilt, in welcher die Eltern oder die verantwortlichen Aufseher der kleinen Taubstummen Auskunft über Erziehungsfragen erhalten und in welchen die jeweilig erzielten Erziehungsergebnisse durch den Lehrer der Anstalt kontrolliert werden. Nicht zuletzt sei erwähnt, daß solche Sprech- oder Auskunftsstellen über einen Fond an Geldmitteln verfügen müssen, um in berücksichtigenswerten Fällen materiell helfen zu können. Unter Einhaltung dieses Vorschlages[1]) würde das taubstumme Kind in der Familie bereits das vorschulpflichtige Alter in stetem Kontakt und unter fortgesetzter Kontrolle der Fachleute einer Taubstummenanstalt verbringen. Durch diese Maßnahme wird man aber auch am ehesten zu praktischen Erfahrungen gelangen, vor allem auch zur ungefähren Kenntnis derjenigen Taubstummen, die für die Abgabe in ein eventuell als Internat zu errichtendes Institut für Taubstumme im vorschulpflichtigen Alter in Betracht kämen.

Will man jedoch die endgültige Lösung der Frage herbeiführen, so ist dies meines Erachtens nicht anders möglich, als durch Gründung einer selbständigen Anstalt für taubstumme Kinder im vorschulpflichtigen Alter. Solcher Anstalten sind mir zwei bekannt, die von Mary S. Garrett (Home for the training in Speech of deaf children before they are of School age) in Philadelphia[2]) und ein Privat-Kindergarten für Taubstumme in Berlin. Über die Organisation dieser Anstalten fehlen mir genauere Kenntnisse; nach dem Namen scheint mir jedoch die Anstalt in Philadelphia weit mehr den Charakter einer Unterrichtsanstalt zu haben, als ich es für die vorschulpflichtigen Taubstummen wünschen würde.

Ich denke mir ein solches zu gründendes Institut als Internat. Es könnte klein angefangen werden, müßte aber in jeder Richtung die Möglichkeit all-

[1]) Von befreundeter Seite erfahre ich, daß dieser Vorschlag, den ich in der Diskussion auf dem IV. Taubstummenlehrertag, Ostern 1911, gemacht habe, seither bereits realisiert worden ist, leider nicht in Wien, sondern in Berlin.

[2]) Siehe Anmerkung 2 auf pag. 489.

Digitized by Google
Original from UNIVERSITY OF CALIFORNIA
Generated on 2019-10-24 13:08 GMT / http://hdl.handle.net/2027/uc1.b3252760
Public Domain in the United States, Google-digitized / http://www.hathitrust.org/access_use#pd-us-google

mählicher Vergrößerung in sich tragen. Es müßte frei von kleinlichem Bedenken derart geleitet werden, daß es den Taubstummen im vorschulpflichtigen Alter Österreichs, nicht bloß eines bestimmten Kronlandes oder kleinerer Kreise zu gute kommt. Die oberste Leitung dieses Instituts müßte eine ärztliche sein. Die Sorge für die taubstummen Kinder selbst obliegt im Taubstummenfache besonders ausgebildeten Kindergärtnerinnen oder Taubstummenlehrern. Im Vordergrunde stehen die somatische Pflege und die gute Ernährung der Kinder. Es wird kein regelmäßiger Unterricht erteilt, doch wird die Stimmbildung unterstützt und die Artikulation ausgebildet, besonders wenn sie durch vorhandene Hörreste erleichtert ist. Eine wichtige Aufgabe einer solchen Anstalt bestünde darin, in Fällen von erworbener Taubheit die sekundäre Stummheit zu verhüten, die Sprache oder wenigstens Sprachreste zu erhalten; die Begriffsbildung müßtegefördert, an Erworbentauben das Verlorengehen der Begriffe verhindert werden, endlich wären für alle Taubstummen Übungen für das Gefühl von Rhythmus von großer Bedeutung.

Hoffentlich ist es mir vergönnt, Ihnen bald über die erfolgte Gründung eines solchen Instituts in Wien berichten zu können.

Vereinsberichte.

Österreichische Otologische Gesellschaft.

Sitzung vom 18. März 1912.

Vorsitzender: A. Politzer.
Schriftführer: E. Urbantschitsch.

Der Vorsitzende verliest ein Schreiben der laryngo-rhinologischen Klinik in Neapel, in welchem diese für die 40 Lire dankt, welche die Österreichische Otologische Gesellschaft als Beitrag für die Cozzolino-Büste gewidmet hat.

Ferner teilt der Vorsitzende mit, daß sich die Herren E. Ruttin und H. Neumann bereit erklärt haben, als Vertreter der Österreichischen Otologischen Gesellschaft an dem Amerikanischen Otologen-Kongreß in Boston (August 1912) teilzunehmen.

Zu Mitgliedern der Gesellschaft werden gewählt: Dr. Simpson (Memphis) und Dr. Mc Donald (Washington).

I. Ernst Urbantschitsch: **Angiosarkom des Mittelohres, Schrumpfung durch kontinuierliche Einwirkung von frischem Zitronensaft.**

Die 76jährige Pat., die ich vor 3 Jahren in dieser Gesellschaft demonstriert habe, leidet an einem — wie die histologische Untersuchung ergeben hat — Angiosarkom des rechten Mittelohres, das ich bereits zweimal reseziert habe: stets trat Rezidive ein, so daß der Tumor im Verlaufe weniger Monate wieder aus dem Gehörgange herausragte. Eine eingreifende Operation war mit Rücksicht auf das hohe Alter der Pat. und die relative Gutartigkeit der Geschwulst kontraindiziert.

Digitized by Google
Original from UNIVERSITY OF CALIFORNIA
Generated on 2019-10-24 13:08 GMT / http://hdl.handle.net/2027/uc1.b3252760
Public Domain in the United States, Google-digitized / http://www.hathitrust.org/access_use#pd-us-google

Wenn auch der Tumor, wie erwähnt, als benigner anzusehen ist, da er keine Tendenz zeigt, auf die Nachbarschaft überzugreifen — Pat. steht bereits seit 8 Jahren in meiner Beobachtung —, so bestand doch eine bedeutende Gefahr durch die häufigen spontanen, oft recht profusen Blutungen; auch in den Zeiten, da keine stärkeren Blutungen auftraten, war das aufliegende Verbandmaterial stets etwas blutig. Therapeutisch versuchte ich Tuschierungen mit purem Perhydrol, Lapis in Substanz oder in 10%iger Lösung, absolutem Alkohol, den ich durch Jahre täglich stundenlang einwirken ließ, schließlich auch Formol, in der Absicht, den Tumor gleichsam in vivo zu härten; leider mußte ich von letzterem Versuche durch die bei der Formolapplikation auftretenden Schmerzen wieder abgehen.

Seit Juni 1911, also ungefähr $^3/_4$ Jahre, lasse ich nunmehr ununterbrochen frischen Zitronensaft auf die Geschwulst einwirken: Pat. legt täglich einen damit getränkten Wattebausch auf und läßt diesen bis zu dessen Erneuerung liegen. Der Erfolg ist ein ganz bedeutender. Seit dieser Zeit ist keine einzige Blutung mehr aufgetreten, nicht einmal eine hämorrhagische Tinktion der aufgelegten Watte; die Geschwulst selbst hat sich über die Hälfte verkleinert, so daß der größte Teil des Gehörganges frei ist: in seiner Tiefe sieht man die in toto pulsierende Geschwulst.

Ich erlaube mir, die Pat. wegen dieses therapeutischen Erfolges zu demonstrieren. Ich glaube, daß der ununterbrochenen Einwirkung ein guter Teil des Erfolges zuzuschreiben ist. Immerhin spricht aber letzterer auch für die Wirkungsweise des als Volksmittel öfter gebrauchten Zitronensaftes. Jedenfalls wäre es wohl eines Versuches wert, ihn in ähnlichen, nicht operablen Fällen zu probieren. Ich will damit Versuche bei granulierenden Formen der eitrigen Mittelohrentzündungen anstellen.

Diskussion.

Alexander: Ich habe zwei Fälle von Angiosarkom gesehen. Der eine Fall wurde von mir vor 4 Jahren operiert (ich habe die histologischen Präparate des Falles hier demonstriert): Radikaloperation, vollständige Entfernung des Tumors. Pat. vollständig geheilt. Den anderen Fall, der ein Spindelzellensarkom des Mittelohres betrifft, habe ich seit 5 Jahren in Beobachtung. Der Gehörgang war durch einen Tumor vollständig verlegt, der Schädel auf der Seite der Erkrankung diffus geschwollen, vergrößert, so daß in der Ansicht von vorne die Asymmetrie des Gesichtes deutlich wahrgenommen wurde. Auf Röntgenbehandlung (je einmal in 3 Monaten) reagierte dieser Fall ausgezeichnet. Pat. hört bedeutend besser, hat keine Blutungen aus dem Ohre und, was das Wesentliche ist, der Tumor ist wesentlich kleiner geworden, die Schädelasymmetrie ist vollständig zurückgegangen, so daß Pat. anstandslos seinem Berufe nachgehen kann. Während bei Kindern die Ohrsarkome eine schlechte Prognose geben, ist dies bei dem Sarkom der Erwachsenen nicht so sehr der Fall.

Politzer fragt, wie lange Urbantschitsch den Alkohol angewandt hat.

Urbantschitsch: Ich habe durch Jahre alltäglich stundenlang Alkohol einwirken lassen.

Politzer: Es ist ja bekannt, daß diese blutreichen, sogenannten angiomatösen Polypen manchmal durch Alkoholapplikation zum Schrumpfen gebracht werden können, aber conditio sine qua non ist eine durch sehr lange Zeit und täglich einige Stunden hindurch vorgenommene Applikation. So konnte ich.

Digitized by Google
Original from UNIVERSITY OF CALIFORNIA
Generated on 2019-10-24 13:08 GMT / http://hdl.handle.net/2027/uc1.b3252760
Public Domain in the United States, Google-digitized / http://www.hathitrust.org/access_use#pd-us-google

wenn auch oft erst nach Monaten, Polypen von mehreren Zentimetern Größe zur vollständigen Schrumpfung bringen. In den ersten 4—5 Wochen zeigt sich keine Änderung, dann tritt die Schrumpfung rasch ein. Ich stelle mir die Schrumpfung so vor, daß der Alkohol die Kapillaren an der Peripherie zur Thrombose bringt und konsekutiv durch die Thrombose der kleinsten Gefäße eine Atrophie des Polypen entsteht.

E. Urbantschitsch fragt Alexander, wie die Blutungen bei der Operation bzw. Probeexzision waren. In soinem Fall war die Blutung sehr profus.

Alexander: In dem einen Falle war intra operat. eine starke Blutung, welche, nachdem der ganze Tumor mit dem scharfen Löffel entfernt war, stand. In dem zweiten Falle machte ich bloß eine Probeexcision. Es erfolgte eine sehr starke Blutung. Wir waren aber auf diese Blutung vorbereitet und konnten sie leicht stillen. Im Verlaufe (nach der Röntgenisierung) trat keine Blutung mehr auf.

II. Daniel Kaufmann: **Taubheit nach Salvarsan (?).** Ich erlaube mir aus der dermatologischen Abteilung des k. k. Krankenhauses Wieden (Primarius Dr. Rusch) eine 22jährige Pat. vorzustellen, welche im Jahre 1910 Lues akquiriert hatte und im k. k. Rudolfs-Spitale 30 Einreibungen erhielt. Von März bis Mai 1911 war sie wegen Rezidive in der dermatologischen Abteilung Prof. Ehrmanns im Allgemeinen Krankenhause in Behandlung und erhielt am 24. März eine intramuskuläre Injektion von 0·5 Salvarsan. Die von Dr. Beck vorgenommene Untersuchung des Ohres hatte einen vollkommen normalen Befund ergeben. Aber bald nach dem Austritte aus dem Spitale trat eine rapid zunehmende Schwerhörigkeit mit Schwindelgefühl auf; seit Ende Juni 1911 hört Pat. überhaupt nichts mehr. Die Untersuchung der Ohren ergibt normales Trommelfell und Mittelohr, komplette Taubheit für Uhr, Sprache, Pfeife und Trompete; bei Prüfung mit Stimmgabeln gibt die Pat. an, dieselben nur zu „spüren". Galvanische Prüfung: Bei 8 M.-A. keine Reaktion, bei Ausspritzung mit kaltem Wasser sehr geringer horizontaler Nystagmus bei extremer Blickrichtung ohne subjektive Beschwerden. Stehen und Gehen mit geschlossenen Augen ohne Störung. Wir besitzen keine diagnostischen Anhaltspunkte, zu entscheiden, ob diese komplette Taubheit Folge einer luetischen Affektion oder einer Salvarsanschädigung ist. Es wird bei der Pat. jetzt neuerlich eine energische antiluetische Kur vorgenommen. Sollte diese ohne Erfolg sein, dann ist es wohl sehr wahrscheinlich, daß wir es in unserem Falle mit einer Taubheit nach Salvarsan zu tun haben.

Diskussion.

Beck: Ich möchte an Herrn Kaufmann die Frage richten, ob bei dieser Pat. der Harn auf Arsen untersucht wurde. Ich habe hier seinerzeit einen Fall vorgestellt, bei dem nach intramuskulärer Injektion beiderseits Taubheit und Ausschaltung der Vestibularapparate auftrat. Auf dem einen Ohr ist die Taubheit geblieben, das andere hört laute Konversationssprache auf 15 *cm*. 6 Monate nach der Injektion konnte noch Arsen im Urin nachgewiesen werden. Allerdings könnte man daran denken, daß das Arsen im Muskeldepot liegen geblieben war und erst später resorbiert wurde. Der zweite Fall, den ich in der Münchener med. Wochenschrift publiziert habe, ist nach der intravenösen Injektion auf beiden Ohren komplett taub geblieben. Nach einigen Pilocarpininjektionen konnte man, Monate nach der Injektion, Arsen im Harne nachweisen. Man kann daher denken, daß das zu lange Verbleiben des Arsens im

Digitized by Google
Original from UNIVERSITY OF CALIFORNIA
Generated on 2019-10-24 13:08 GMT / http://hdl.handle.net/2027/uc1.b3252760
Public Domain in the United States, Google-digitized / http://www.hathitrust.org/access_use#pd-us-google

Körper für diese Schädigungen verantwortlich zu machen sei. Deshalb wäre es interessant, im Falle Kaufmanns den Harn auf Arsen vor und nach den Pilocarpininjektionen zu untersuchen. Außerdem möchte ich noch hervorheben, daß in der Publikation Freys über die Schädigungen des Gehörorgans im Frühstadium der Syphilis auch zwei Fälle (einer davon von Jörgen Möller) mit Ertaubung verzeichnet sind. In diese Fällen ist aber nach antiluetischer Behandlung, soweit mir erinnerlich ist, das Gehör wiedergekommen. Es scheint, daß in Fällen von Salvarsantaubheit die Taubheit nicht zurückgeht und nur Besserungen des Vestibularapparates zeitweilig vorkommen. Ob der Wassermann im Blute bei diesen Fällen positiv oder negativ ist, spielt wohl für die Beurteilung keine Rolle, es wäre aber doch interessant, bei solchen Fällen den Wassermann im Lumbalpunktat zu prüfen.

Alexander: Seit der Einführung der intravenösen Injektion sehen wir diese schweren Fälle seltener als früher, und vielleicht ist darin der Angelpunkt für die Erklärung dieser Differenz zu finden. Ich habe nun in mehreren Fällen eine vielleicht als differentialdiagnostisches Hilfsmittel brauchbare Beobachtung gemacht: Die Fälle, die im Verlaufe der Lues vollständig ertauben, bekommen eine negative galvanische Acusticusreaktion, die Salvarsanfälle zeigen Acusticusreaktion bei querer Durchleitung durch den Kopf trotz der Taubheit. Und noch ein drittes (ich urteile natürlich nach meinem eigenen Material): Ich habe einen Fall in Beobachtung, der total taub zu mir gekommen ist; Pat. leidet seit dem Frühjahr 1911 an Lues. Zwei Wochen nach einer intramuskulären Salvarsaninjektion trat vollständige Ertaubung auf. Jetzt geht es ihm besser und er hört starke Schallquellen, die er besonders nach der Tonhöhe unterscheiden kann. Steigern kann man diese Fähigkeit, solange man einen starken galvanischen Strom durch den Kopf leitet. Bei 20—30 M.-A. kann er Glockentöne nach der Höhe unterscheiden, setzt man aus, so kann er dies nicht mehr.

Kaufmann: Bei 8 M.-A. hatte Pat. kein Schwindelgefühl und nur sehr geringen Nystagmus nach rechts.

Goldmann: In einem Falle von mir, der vor 6 Monaten Lues akquirierte und zweimal je 0·3 Salvarsan intramuskulär erhielt, trat 6 Wochen danach apoplektiform beiderseitige Facialis-Acusticuslähmung und Ptosis auf einer Seite auf. Der Acusticus ist auf der einen Seite total ausgeschaltet, auf der anderen Seite wird lautes Schreien als dumpfer Schall vernommen und der Vestibularis reagiert kalorisch und auf Drehung spurweise. Der Zustand ist gleich geblieben. (Ausführlich publiziert in der Wiener klin. Wochenschrift vom 14. März 1912.)

Politzer: Es ist geradezu auffallend, daß hier in Wien so viel Fälle vorkommen, während wir von auswärts relativ wenig diesbezüglich vernehmen.

Beck: Von Deutschland sind relativ wenig Fälle bekannt. Haike hat in der letzten Zeit über solche Fälle berichtet. Ich kenne aber aus den Provinzstädten Fälle, die ertaubt sind, aber nicht publiziert wurden.

III. Daniel Kaufmann: **Rechtsseitiger Occipitallappenabsceß.** Ich will Ihnen über einen Fall berichten, den ich im Krankenhause Wieden jetzt beobachtet habe. Ein 10jähriger, sonst gesunder Knabe erkrankte um Weihnachten 1911 mit Fieber und Schmerzen im rechten Ohr. In den ersten Tagen Januar 1912 kam er in mein Ambulatorium in das Krankenhaus Wieden mit den Erscheinungen einer akuten Entzündung des rechten

Generated on 2019-10-24 13:08 GMT / http://hdl.handle.net/2027/uc1.b3252760
Public Domain in the United States, Google-digitized / http://www.hathitrust.org/access_use#pd-us-google
Digitized by Google
Original from UNIVERSITY OF CALIFORNIA

Trommelfells, gutem Gehör; der Lichtreflex war gut sichtbar. Auffallend war nur die Klage über sehr heftigen Kopfschmerz und Schwindelgefühl, dabei bestand horizontaler Nystagmus. Das Kind wurde zunächst zur genauen Beobachtung am 5. I. 1912 auf die interne Abteilung (Prof. Sternberg) aufgenommen, die inneren Organe waren normal, kein Fieber. Am 10. I. trat Temperatursteigerung auf, am 11. I. war Temperatur 38. Am 13. I. früh fällt es auf, daß der Knabe einen „starren Blick" zeigt: er liegt sehr ruhig da, auf Befragen klagt er nur über Kopfschmerz, ist vollkommen bei Bewußtsein. Einige Stunden nachher treten Zuckungen in beiden Augenlidern auf, dann klonisch-tonische Zuckungen in der ganzen linken Körperhälfte, die scheinbar im Gesichte anfangen und sich über die ganze linke Seite ausbreiten. Rechts nur Zuckungen der Augenlider. Ein solcher Anfall dauert 1—2 Minuten, nach 5 Minuten tritt ein neuerlicher Anfall auf. Pat. wird bewußtlos, Pupillen weit, reaktionslos, keine Nackensteifigkeit, Patellarreflexe gesteigert. Ich nahm sofort die Operation vor und es fand sich ein Absceß an der Basis des Warzenfortsatzes vor mit einem sehr großen, weit nach hinten reichenden Extraduralabsceß. Lumbalpunktion ergibt normalen Liquor. Gleich nach der Operation ist Pat. wohl, spricht, zeigt keine Lähmungserscheinungen. Bei bakterieller Untersuchung des Eiters findet sich Streptococcus pyogenes. Normaler, afebriler Wundverlauf. Nach 15 Tagen (am 28. I.) neuerlich Temperatursteigerung. Kopfschmerz, Erbrechen. Puls 120. 23.000 Leukocyten. Am 1. II. wieder Operation. Incision in den Temporallappen und Freilegung des Kleinhirns, nirgends Eiter. Am 5. II. Temperatur 39·3, Bewußtlosigkeit. Incision des Kleinhirns ergibt keinen Eiter. Das Kind starb am 7. II. Die Obduktion ergab einen Absceß des Hinterhauptlappens (Absc. acut. centr. semiovalis lob. occipitalis hemisphaer. dextr. cerebri c. empyemate ac. tot. ventric. d. cerebri).

IV. Ruttin: **Meningitis gummosa der hinteren Schädelgrube mit Ausschaltung der Nn. cochlearis, vestibularis, facialis und trigeminus.**

K. W., 34 Jahre alt, wurde mir liebenswürdigerweise von Prof. Kovacs zur Demonstration überlassen. Die Pat. war am 24. II. 1912 auf die Abteilung Kovacs' aufgenommen worden, wo ich sie zu untersuchen Gelegenheit hatte. Sie will stets gesund gewesen sein, negierte Lues, hatte nie Kinder, niemals abortiert. 4 Wochen vor ihrer Aufnahme bekam sie ganz plötzlich Drehschwindel, gleichzeitig trat Sausen und Schwerhörigkeit auf dem linken Ohr auf. 8 Tage später bekam sie eine Schwellung der linken Gesichtshälfte und bemerkte, daß dieselbe gelähmt sei. Der Schwindel besserte sich nicht, das Ohrensausen wurde stärker, den Zustand des Gehörs kann sie nicht beurteilen. Bei der Untersuchung fand ich: Das Trommelfell rechts etwas getrübt und eingezogen, links eine atrophische Narbe. Links total taub für Sprache und Stimmgabeln, rechts normales Gehör. Starker Romberg ohne ausgesprochene Fallrichtung. Kein spontanes Danebenzeigen. Spontaner Nyst. rot. II. Grades nach rechts. Kalorische Reaktion l. nicht vorhanden. Kalorische Reaktion r. prompt mit typischen Zeige- und Fallreaktionen. Totale Anästhesie der l. Gesichtshälfte für Nadelstiche, für Kälte und Wärme. Totale linkseitige Facialparalyse. Nach r-Drehung Nyst. —➤ l. 4"; nach l-Drehung Nyst. ➤— r. 15". Galvanisch: Kat. l. Ansteigen bei 8 M.-A. Kein Nyst. Die übrigen galvanischen Prüfungen ergeben wegen des starken spontanen Nyst. kein sicheres Resultat. Augenhintergrund normal. Dagegen: Luetische Gummen an den Beinen. Leberschwellung, Leukoderma syph. Wassermann +. Prof. Kovacs stellte auch

Digitized by Google
Original from UNIVERSITY OF CALIFORNIA
Generated on 2019-10-24 13:08 GMT / http://hdl.handle.net/2027/uc1.b3252760
Public Domain in the United States, Google-digitized / http://www.hathitrust.org/access_use#pd-us-google

die Diagnose Gumma der hinteren Schädelgrube, allerdings meint er, daß wegen der tiefen bis zur Clavicula herabreichenden Anästhesie etc. auch eine Hg-Komponente mit zu berücksichtigen ist. Gegenwärtig hat sich im otologischen Befund nichts geändert, abgesehen davon, daß der Schwindel fast aufgehört hat und nur mehr geringer Nyst. nach beiden Seiten besteht. In der Literatur sind nicht viele derartige genau untersuchte Fälle mit nachgewiesener totaler Ausschaltung dieser vier Nerven bekannt. Unter anderen hat Kollege Beck einen solchen Fall gesehen. Am wichtigsten ist wohl die Frage nach der Prognose in solchen Fällen von basaler Meningitis gummosa. In unserem Falle ist bisher noch nicht in einem der beteiligten Nerven die Funktion zurückgekehrt. Bei der rheumatischen Polyneuritis cerebralis, von der ich gegenwärtig 4 Fälle in Beobachtung habe, ist die Funktion in keinem einzigen Falle in allen Nerven zurückgekehrt, am häufigsten scheint der Facialis gelähmt zu bleiben.

Diskussion.

H. Frey: Wie alt ist die Lues?

Beck: Mein Fall hat insofern prognostische Ähnlichkeit, als in demselben Trigeminus- und Vestibularisaffektionen zurückgegangen sind; die anderen Nerven erholten sich nicht.

Frey: Nach meiner Erfahrung handelt es sich bei der Prognose darum, in welchem Stadium der Lues (zeitlich genommen) diese Erscheinungen auftreten. Ich kann da an einen von meinem Assistenten Dr. Braun hier vorgestellten Fall erinnern, wo komplette Ausschaltung des Facialis, Cochlearis und Vestibularis der einen Seite auftrat und vollständig nach einiger Zeit zurückging. Ein später aufgetretenes Rezidiv ging auf energische wiederholte Kuren ebenfalls zurück. Allerdings traten diese Erscheinungen $^3/_4$ Jahre nach der Infektion auf.

Bondy: Ich habe einen ähnlichen Fall beschrieben, in dem ebenfalls Facialis, Cochlearis und Vestibularis erkrankten, und zwar 8 Wochen nach der Infektion. In diesem Falle ist vollkommene Heilung der Nervenaffektion eingetreten.

V. F. Heschl: **Gaumendehnung zur Wiederherstellung der Nasenatmung nach Entfernung adenoider Vegetationen.**

Die Pat. L. P. wurde vor längerer Zeit auf der Abteilung des Herrn Dozenten Frey wegen rezidivierenden Tubenkatarrhs behandelt. Ursache waren adenoide Vegetationen, welche im Mai 1909 entfernt wurden. Bekanntlich ist eine gewöhnliche Begleiterscheinung der adenoiden Vegetationen eine eigentümliche Verbildung des Gesichtsskelettes, insbesondere die hohe und enge Gaumenwölbung. Nach der Darstellung Dr. W. J. Bradys (Transactions of the American Society of Orthodontist, 1902) und Edward H. Angles (Behandlung der Occlusionsanomalien der Zähne, deutsch von J. Grünberg) ist als Ursache dieser Verbildung die Ausschaltung der normalen Nasenatmung und Etablierung der Mundatmung anzusehen. Bei der normalen Nasenatmung und infolgedessen geschlossenem Munde liegt die Zunge dem harten Gaumen auf und übt dadurch auf die Gestaltung des Gaumengewölbes und Erhaltung der Breite desselben einen nicht unerheblichen Einfluß aus. Wird infolge Verlegung der Nasenwege die normale Nasenatmung ausgeschaltet und tritt an ihre Stelle die Mundatmung, so muß der jugendliche Pat. durch Offenhalten des Mundes für eine ständige Kommunikation zwischen Atmungsorganen und Außenluft sorgen und es wird infolge dessen der ständige Kontakt zwischen Zunge und

Digitized by Google
Original from UNIVERSITY OF CALIFORNIA
Generated on 2019-10-24 13:08 GMT / http://hdl.handle.net/2027/uc1.b3252760
Public Domain in the United States, Google-digitized / http://www.hathitrust.org/access_use#pd-us-google

hartem Gaumen aufgehoben. Während die infolge des Offenhaltens des Mundes in ständiger Spannung gehaltenen Wangenmuskeln einen erhöhten Druck auf das Oberkieferskelett ausüben, entfällt der Gegendruck der Zunge von innen her. Durch diese Störung in der Harmonie von Druck und Gegendruck sind Veränderungen in dem oben angedeuteten Sinne plausibel. Es mag vielleicht nicht recht glaubhaft klingen, daß anscheinend so unbedeutende Kräfte, wie der Druck der Zunge, auf die Entwicklung des Gesichtsskeletts einen so bedeutenden Einfluß ausüben sollen; aber wenn man sich überzeugt hat, welche zarte Vorrichtungen und welche geringe Kraftwirkungen bei der Behandlung dieser Anomalien nötig sind, um ganz ausgiebige Verschiebungen zu bewerkstelligen, der lernt auch die Bedeutung so geringfügiger Kräfte wie des Zungendruckes auf die Konfiguration des Gaumengewölbes richtig einschätzen. Ein Beweis für die Stichhältigkeit dieser Auffassung mag auch in dem Verhalten des Unterkiefers liegen, welcher gewöhnlich seine normale Breite beibehält, weil eben in diesen Fällen die Zunge dem unteren Zahnbogen beständig aufliegt und dadurch ihren Einfluß auf die Konfiguration desselben ausübt. (J. Sim. Wallace, Essay on the Irregularities of the Teeth.) Wie nun das Gipsmodell des Oberkiefers vom November 1909 zeigt, wies auch unsere Pat. alle Folgeerscheinungen der behinderten Nasenatmung bei adenoiden Vegetationen auf, die unverändert auch nach der Entfernung der Wucherungen mehrere Monate lang fortbestanden. Während dieser Zeit blieb die Sprache und der Gesichtsausdruck typisch wie bei behinderter Nasenatmung, trotzdem sicher alles entfernt worden war und sonst keinerlei pathologische Erscheinungen im Nasenrachen bestanden. Ich verweise auf den typischen hohen und schmalen Gaumen, den verengten Zwischenkiefer, so daß die Eckzähne labial durchgebrochen sind und außerhalb der Zahnreihe stehen, die Verschmälerung des Zahnbogens und den offenen Biß. Die Porträts der Pat. aus dieser Zeit, ein en face- und ein Profilbild, zeigen die ebenfalls charakteristischen Störungen in der Harmonie der Gesichtsbildung: den offenen Mund, die kurze Oberlippe und das stupide Aussehen. Schon das Modell vom April 1910 zeigt eine bedeutende Änderung. Der Gaumen ist viel breiter und flacher, der Zahnbogen normal hergestellt und der Zahnschluß normal. Heute (März 1912) zeigt ein Vergleich des Gesichtsausdruckes der Pat. mit den Porträts vom November 1909, daß die Harmonie im Gesichtsausdruck hergestellt ist, daß auch der Zahnbogen und der Schluß der Zähne ein normaler und gefälliger geworden ist, gleichzeitig besitzt die Pat. jetzt normale Nasenatmung und auch ihre Sprache ist wesentlich verbessert. Löhnberg (Zentralblatt für Ohrenheilkunde, 1905) hat ebenfalls ähnliche Argumente schon vorgebracht. Die Behandlung wurde im November 1909 begonnen und ist jetzt abgeschlossen und, wie der Anblick der Pat. lehrt, mit vollem Erfolg. Sie geschah nach dem System von Edward H. Angle auf orthodontischem Wege. Es ist also durchaus nicht nötig, daß man sich etwa bemüht, durch direkte Wirkung auf den harten Gaumen diesen zu dehnen, sondern es genügt vollständig, die Zahnregulierung nach dem System Angles durchzuführen. Die Herstellung des normalen Zahnbogens allein hat schon eine Verbreiterung und Abflachung des harten Gaumens zur Folge, und da der harte Gaumen zugleich den Boden der Nasenhöhle bildet, muß der Erfolg auch eine größere Geräumigkeit der Nasenhöhle herbeiführen. Das Vorgesagte möge demnach eine Anregung sein, sich bei der Behandlung der adenoiden Vegetationen nicht allein mit der Entfernung derselben zu begnügen und damit auf halbem Wege stehen zu bleiben, sondern auch alle

Digitized by Google
Original from UNIVERSITY OF CALIFORNIA
Generated on 2019-10-24 13:08 GMT / http://hdl.handle.net/2027/uc1.b3252760
Public Domain in the United States, Google-digitized / http://www.hathitrust.org/access_use#pd-us-google

weiteren Folgen der gestörten Nasenatmung zu beheben und dementsprechend die Pat. auch einer orthodontistischen Behandlung zuzuführen, wenn sich nicht alle als Folgen der behinderten Nasenatmung angesehenen Erscheinungen in entsprechender Zeit nach der Operation spontan zurückbilden.

Berliner Otologische Gesellschaft.

Sitzung vom 17. November 1911.

Vorsitzender: Passow.
Schriftführer: Beyer.

Vor der Tagesordnung.

I. Haike demonstriert eine Pat., die er wegen chronischer Mittelohreiterung mit Labyrinthsymptomen radikal operiert und labyrinthektomiert hat. Die Pat. zeigt jetzt ein interessantes Symptom, sie hat das Gefühl für die Richtung der aufrechten Kopfstellung verloren. Wenn man die Pat. den Kopf auf die Schulter der kranken Seite neigen läßt und sie dann auffordert, den Kopf wieder gerade aufzurichten, beugt sie ihn weit auf die gesunde Seite herüber. Es handelt sich also um eine **Bewußtseinsstörung für die Vertikalstellung des Kopfes,** ein Symptom, welches bei Erkrankungen des Vestibularorgans für die Diagnostik wichtig sein kann.

II. Busch demonstriert ein jetzt dreijähriges Kind, welches vor 2 Jahren wegen Abscesses antrotomiert wurde. Da die Wunde nicht heilte, wurde das Kind noch zweimal, schließlich radikal operiert, wobei eine ausgedehnte Karies der hinteren Gehörgangswand und des Amboßes gefunden wurde. Das mikroskopische Präparat der Granulationen erwies die Natur des Leidens als tuberkulös. Nachdem dann lange Zeit Fieber, Ikterus, allgemeiner Kräfteverfall, Diarrhöe bestanden hatten und das Kind schon aufgegeben war, deckte eine weitere Operation einen fünfpfennigstückgroßen Knochendefekt, ausgedehnte **tuberkulöse Erkrankung der Dura mit einer Fistel ins Cerebrum** auf, Prozesse, die allmählich völlig ausheilten. Das hereditär stark mit Tuberkulose belastete Kind ist jetzt wohl und munter.

III. Bernhard: Ein Fall von **Sinusthrombose,** der deswegen besonderes Interesse hat, weil sich in seinem Verlaufe ein Lungen- und Niereninfarkt entwickelte und im Anschluß daran eine Lungentuberkulose. Pat., der Ohrenlaufen links und heftige Schmerzen hat und trotz Schüttelfröste und Fiebers bis zum letzten Augenblick gearbeitet hat, wird nach dreitägiger Beobachtung in der Klinik von Schwartze operiert. Es zeigt sich ein perisinuöser Absceß, die Sinuswand ist verfärbt. Da keine ausgesprochene Pyämie vorlag, wurde der Sinus nicht eröffnet. Da das Fieber pyämischen Charakter annahm, wurde nach 7 Tagen zum zweiten Male operiert, der Sinus bis zum Bulbus und nach oben bis zum horizontalen Teil freigelegt, eröffnet und mißfarbige Thromben entfernt. Die Jugularisunterbindung unterblieb, da der Pat. einen zu dekrepiden Eindruck machte. 4 Tage nach dieser Operation entstand plötzlich profuse Hämoptoe, die schließlich nach Gelatineinjektion stand. 10 Tage nachher reichlich Eiweiß mit Zylindern im Urin. Einige Wochen nach der eingetretenen Heilung wurde bei dem vor der Operation sicher lungengesunden Pat. eine deutliche tuberkulöse beiderseitige Spitzenaffektion festgestellt.

Digitized by Google
Original from UNIVERSITY OF CALIFORNIA
Generated on 2019-10-24 13:08 GMT / http://hdl.handle.net/2027/uc1.b3252760
Public Domain in the United States, Google-digitized / http://www.hathitrust.org/access_use#pd-us-google

Diskussion.

Levy hält es für wahrscheinlich, daß die Hämoptoe durch einen tuberkulösen Herd verursacht wurde.

Ritter glaubt nicht, daß ein Infarkt auf einer Seite eine doppelseitige Lungenerkrankung machen könne.

Grossmann hat einmal eine tödliche Blutung nach einem Infarkt eintreten sehen.

Brühl hält es für gesucht, in diesem Falle eine Lungenerkrankung für die Blutung verantwortlich zu machen, da die Untersuchung der Lunge vor der Operation keine Anzeichen von Tuberkulose ergeben habe. Daß ein Pat. auch nach derartig schwerer Erkrankung und Infarkt eine tuberkulöse Infektion bekommen kann, sei verständlich.

IV. Halle sah bei einem Pat., den er wegen Cholesteatom radikal operiert hatte, während der Nachbehandlung (mit Transplantation) starke, schwammige Granulationsbildung und Blutung auftreten. Weißliche Massen in der Tiefe erweisen sich bei mikroskopischer Untersuchung als **Karzinom.** Trotz ausgedehntester Operation und Entfernung alles Krankhaften traten wenige Tage später wieder karzinomatöse Massen auf, bis eine Arrosion der Carotis den Exitus herbeiführte. Vielleicht hat hier die Transplantation mit der Bildung des Karzinoms etwas zu tun.

Diskussion.

Ritter bemerkt, daß ihm aus der Literatur mehrere Fälle bekannt sind, bei denen nach Radikaloperation während der Nachbehandlung sich Tumormassen bildeten. Vielleicht lag in diesen Fällen bereits beginnende Tumorbildung vor, die übersehen wurde, oder Disposition dazu.

Passow glaubt, daß man bei malignen Tumoren des Ohres mit der Operation nur schaden kann. Selbst bei gründlichster Ausräumung wachsen die Tumormassen bald wieder rapid.

Ritter hält es doch unter Umständen für möglich, der Erkrankung Herr zu werden, wie ein Fall von ihm beweist, der vor 2 Jahren operiert wurde mit Wegnahme fast der ganzen Pyramide, und der bis jetzt rezidivfrei geblieben ist. Bei einem anderen Falle von Fibrosarkom, das nur zum Teil entfernt wurde, bildete sich der Rest glatt zurück.

V. Friedländer zeigt einen Pat. mit einem **eigentümlichen Trommelfellbild.** Im hinteren oberen Quadranten befinden sich drei dunkelrote Blasen, die sich bis jetzt (monatelang) unverändert erhalten haben, so daß es sich um keine Entzündung handeln kann. Der Pat. gibt an, seit 5 Jahren auf diesem Ohr schlecht zu hören, Flüstersprache versteht er am Ohr, der Rinne ist negativ, Weber wird nach kranker Seite lateralisiert. Jodkali hat keinen Einfluß, Wassermann ist negativ.

Tagesordnung.

A. Blumenthal: **Über primären Schluß der Wunde nach Eröffnung des Warzenfortsatzes.**

Blumenthal tritt an der Hand von mehreren Fällen für sein Verfahren ein, durch das er ausgedehnte Knochenhöhlen des operativ eröffneten Warzenfortsatzes bei akuter Mastoiditis schneller als bisher und mit lineärer Narbe zum Verschluß bringt. Er ist auf diesen Weg geführt worden, weil die Heilung der Knochenhöhlen per granulationem außerordentlich lange dauert und oft

Digitized by Google
Original from UNIVERSITY OF CALIFORNIA
Generated on 2019-10-24 13:08 GMT / http://hdl.handle.net/2027/uc1.b3252760
Public Domain in the United States, Google-digitized / http://www.hathitrust.org/access_use#pd-us-google

schlechte Narben gibt. Die bisher veröffentlichten Versuche, die Knochenhöhlen primär durch Naht über dem Blutschorf oder der Jodoformplombe zu schließen oder die Hautwunde zu vernähen bis auf den unteren Wundwinkel und durch letzteren zu tamponieren, werden als unzuverlässig abgelehnt. Blumenthal näht die Hauträndер mit Michelschen Klammern und drainiert im unteren Wundwinkel mit Gummidrains. Dadurch wird eine feste Nahtvereinigung bei genügendem Abfluß gewährleistet. Die trichterförmige Knochenhöhle wird durch Abschrägung der Ränder so weit wie möglich vorher abgeflacht. Zur Prüfung der Brauchbarkeit der Methode wählte Blumenthal nur solche Fälle, bei denen es zur Knochenfistel mit subperiostalem Abceß und ausgedehntem Ödem gekommen war. Selbst unter diesen schweren Bedingungen wurde erheblich beschleunigte Heilung gegenüber der Heilung per granulationem und eine strichförmige Narbe mit der angegebenen Methode erzielt. Bei starken Knochenblutungen und verdächtig aussehendem Sinus wurde 1—2 Tage mit Anlegung der Naht gewartet. Intradurale Komplikationen, Sinusthrombose, Maceration der Epidermis hinter dem Ohr werden als Kontraindikationen angesehen, desgleichen ein subperiostaler Abceß, der zu dicht unter die Hautoberfläche vorgedrungen ist.

Sitzung vom 15. Dezember 1911.

Vorsitzender: Schwabach.
Schriftführer: Beyer.

Vor der Tagesordnung.

I. Graupner zeigt eine Pat. mit starker Verengerung und Verdickung beider Gehörgänge. Eine Probeexcision zeigte eine starke bindegewebige Wucherung. Wassermann fiel zweimal negativ aus, ebenso die mikroskopische Blutuntersuchung. Vielleicht handelt es sich um **Elephantiasis.**

Diskussion.

Grossmann kennt die Pat. von früher, er hat die Affektion als chronisches Ekzem gedeutet und nach Salbenbehandlung Besserung gesehen.

Wagner sah einen ähnlichen Fall, der kein chronisches Ekzem war. Nach dem vorliegenden Präparat von dem demonstrierten Falle glaube er nicht, daß es sich um Elephantiasis handle.

Beyer sah bei dem vorgestellten Falle niemals Reizerscheinungen, die auf Ekzem deuteten.

Clauss sah einen Pat., der trotz jahrelanger Reizung beider Gehörgänge mit einem Streichholz kein Ekzem hatte.

II. Blumenthal demonstriert ein Präparat, welches ein **häutiges Septum im Sinus sigmoideus** zeigt, nach seiner Ansicht nicht durch eine Entwicklungsstörung, sondern durch eine abgelaufene Thrombosierung verursacht.

Diskussion:

Beyer hat vor kurzer Zeit einen Jungen mit einem doppelten Sinus operiert.

Heine hat einmal einen Fall beschrieben, bei dem ein Teil eines doppelten Sinus thrombosiert, der andere bluthaltig war. Bei der Sektion zeigte sich ein knöchernes Septum.

Grossmann sah einen Fall von Sinusphlebitis, bei dem 2 Septen miteinander verschmolzen waren.

Digitized by Google
Original from UNIVERSITY OF CALIFORNIA
Generated on 2019-10-24 13:08 GMT / http://hdl.handle.net/2027/uc1.b3252760
Public Domain in the United States, Google-digitized / http://www.hathitrust.org/access_use#pd-us-google

III. Haike: Ein junger Mann mit linkseitiger Facialislähmung seit drei Jahren und Schwerhörigkeit zeigt das Trommelfell stark vorgedrängt in den hinteren Partien, während es nach vorn scharf abfällt. Bei Untersuchung mit Sonde und Pravazspritze zeigt sich die Vorwölbung knochenhart, so daß Haike eine **Hyperostose in der Pauke** annimmt, welche den Steigbügel wahrscheinlich ankylosiert und den Facialis gelähmt hat. Eine Labyrinthstörung liegt nicht vor.

Diskussion.

Brühl glaubt nicht, daß eine Hyperostose vorliegt.

Haike trägt nach, daß der Pat. nie eine Ohreiterung gehabt habe und erst seit $1^1/_2$ Jahren schwerhörig sei. Über das Resultat einer demnächst vorzunehmenden Operation will er berichten.

IV. Lewy stellt einen Pat. mit einer **Mukokele der linken Stirnhöhle** vor, dem vor 3 Jahren die Exenteratio bulbi gemacht worden ist. Die Stirnhöhlen gegend und die laterale Nasenwand im Bereich des mittleren Nasenganges ist stark vorgetrieben, das Röntgenbild zeigt eine sehr ausgedehnte Stirnhöhle.

Tagesordnung.

I. Haike hat in den letzten 5 Jahren **6 Fälle von Kiefer- (Zahn-) cysten** operiert. Sie verlaufen oft symptomlos, erst eine Vorwölbung der Fossa canina oder in der Nase läßt an ihr Vorhandensein denken. In einem Falle, wo sich nach dem Röntgenbilde eine Cyste vermuten ließ, wurde nur eine lederartig verdickte Schleimhaut mit Polypen gefunden. In einem Falle drang Eiter aus einer Fistel im unteren Nasengang. Ein anderer Pat. hatte eine starke Schwellung der rechten Gesichtsgegend und eine Fistel oberhalb des 2. Prämolaris bei gesunden Zähnen. Die Therapie hat vor allen Dingen eine sorgfältige Exstirpation zu erstreben. In vielen Fällen kann der Balg nicht ganz entfernt werden. Bei diesen und bei bestehenden Verwachsungen ist die Anlegung einer breiten Öffnung nach der Nase zu erforderlich. Bei symptomlos verlaufenden Cysten kann man die Weiterentwicklung durch Punktion verhindern. Haike hat 7 Fälle histologisch untersucht. In allen Fällen fand sich mehrschichtiges Plattenepithel, nur einmal bestand neben Platten- Zylinderepithel am Ort des Ursprungs der Cyste am unteren Teil. Vielleicht ist es entstanden durch Einreißen der Cystenwand bei Extraktion von Zähnen. Jedenfalls ist das Vorkommen von Zylinderepithel entgegen der Ansicht Oppikofers bewiesen.

Diskussion.

Kramer sah 4 operierte Fälle von Zahncysten vom zweiten oberen Schneidezahn ausgehen. Bei seinen Fällen bestand keine Vortreibung der Fossa canina, sondern eine Vorwölbung des Nasenbodens und des harten Gaumens.

Ritter hat vor kurzem eine Doppelcyste nach der Denkerschen Methode operiert.

Grossmann regt an, darauf zu achten, ob in dem Zylinderepithel, welches Haike beschrieb, hyaline Körperchen gefunden werden, welche ein charakteristisches Kennzeichen der Kieferhöhlenschleimhaut sind.

N. bemerkt, daß die Diagnose von Zahncysten leicht durch eine Filmaufnahme im Munde gestellt werden kann.

Digitized by Google
Original from UNIVERSITY OF CALIFORNIA
Generated on 2019-10-24 13:09 GMT / http://hdl.handle.net/2027/uc1.b3252760
Public Domain in the United States, Google-digitized / http://www.hathitrust.org/access_use#pd-us-google

Graupner hat einen Fall gesehen, bei dem nur durch die Röntgenaufnahme allein die Diagnose einer Cyste ermöglicht wurde; außer Druck- und nervösen Beschwerden bestanden sonst keine Erscheinungen.

II. Brühl: **Beitrag zur pathologischen Anatomie des Felsenbeins. Demonstration von Präparaten.**

Von den demonstrierten Präparaten sind besonders drei interessant. Das erste zerfällt durch eine vollkommen erhaltene Sutura squamo-mastoidea und petrosquamosa ohne weiteres in zwei Teile. Beide Teile haben eine knöcherne Scheidewand, welche die Zellen der Pars squamosa völlig von denen der Pars petrosa trennt. Das zweite Schläfenbein zeigt kolossale Hyperostosen an der Hinterfläche des Felsenbeins und Verengerung des inneren Gehörganges, es stammt von einem idiotischen Taubstummen. Das dritte hat eine große Dehiszenz an der Außenfläche des Proc. mast., entstanden durch einen vorgelagerten Sinus, durch den außerdem ein Bulbus superior unter der oberen Felsenbeinkante gebildet wird, dessen prominenteste Stelle nach dem Antrum zu dehiszent ist.

Sodann zeigt Vortr. noch mikroskopische Präparate von einer 80jährigen tauben Frau mit Atresie des Gehörgangs und spontan ausgeheilter Otit. media et interna. Die Pauke und das ganze innere Ohr ist verödet durch fettgewebehaltiges, cystenreiches Bindegewebe und Knochen, die Bogengänge sind völlig durch Knochen ausgefüllt. A. Sonntag.

Verhandlungen der Gesellschaft deutscher Naturforscher und Ärzte.

82. Versammlung zu Königsberg vom 18. bis 24. September 1910.

Abteilung: Ohrenheilkunde.

In der Abteilung für Ohrenheilkunde wurden drei Sitzungen abgehalten, die zweite und dritte gemeinsam mit der Abteilung für Hals- und Nasenheilkunde; die Zahl der Vorträge betrug 10, die Zahl der Teilnehmer 18. Zum Vortrage über „Experimentelle Untersuchungen zur Histopathologie der Meningitis“ war die Abteilung für Psychiatrie und Neurologie eingeladen. Außerdem fand eine Besichtigung der Taubstummenanstalt mit Vorführung der Unterrichtsmethode statt.

Der Vorsitzende der ersten Sitzung, Herr E. Berthold (Königsberg), begrüßte die Mitglieder und entwarf in Kürze ein anschauliches Bild von dem riesenhaften Fortschritt, den das Fach der Ohrenheilkunde im letzten halben Jahrhundert gemacht hat, und gab dem Wunsche Ausdruck, daß diese Disziplin recht bald zu einem ordentlichen Lehrfache an den Universitäten erhoben werden möge. Er gedachte in Dankbarkeit derjenigen Männer, welche diese hohe Entwicklung der Ohrenheilkunde herbeigeführt haben, verweilte pietätvoll bei der Erinnerung an Schwartze, durch dessen Arbeiten die Ohrenheilkunde eine vollständige Umwandlung erfahren, hob dessen eminente Bedeutung für die Otochirurgie hervor und forderte zum Schlusse die Anwesenden auf, diesen unvergeßlichen Meister seines Faches durch Erheben von den Plätzen zu ehren.

Generated on 2019-10-24 13:09 GMT / http://hdl.handle.net/2027/uc1.b3252760
Public Domain in the United States, Google-digitized / http://www.hathitrust.org/access_use#pd-us-google
Digitized by Google
Original from UNIVERSITY OF CALIFORNIA

H. Neumann (Wien) sprach hierauf über: **Ursachen und Behandlung des Schwindelgefühls.**

Die richtige Orientierung im Raum erfolgt durch die Association der Empfindungen, welche durch das Auge, das Ohrlabyrinth und durch den Muskelgelenksinn vermittelt werden. Die Störung einer dieser Empfindungen hebt die normale Orientierung auf und löst ein Gefühl aus, das als Schwindel bezeichnet wird. Unter normalen Verhältnissen genügen zwei der erwähnten drei Organe zur Orientierung, so bei einer bestimmten Gruppe von Taubstummen der Gesichts- und Muskelgelenksinn. Bei progressiver Zerstörung des einen oder anderen Organes kann das Organ vollständig vernichtet werden, ohne je Schwindel hervorgerufen zu haben, weil sich die unbeschädigt gebliebenen Empfindungen an den Verlust ihres Mithelfers zu gewöhnen Zeit und Gelegenheit haben: bei plötzlich einsetzender krankhafter Veränderung tritt dagegen ein heftiger Schwindel ein. Der labyrinthogene Schwindel läßt sich durch die Labyrinthoperation (Neumann) beheben.

H. Streit (Königsberg): **Experimentelle Untersuchungen für Histopathologie der Meningitis.**

Streit versuchte auf dem Wege des Tierexperiments die pathologisch-anatomische Grundlage für die Komplikationen meningitischer Art zu erforschen, die manchmal in direktem Anschluß an einen durch eine Mittelohrentzündung bedingten operativen Eingriff unter alarmierenden Symptomen eintreten, einige Tage anhalten, um dann spontan zu schwinden. Aus diesen experimentellen Versuchen scheint sich mit einer gewissen Wahrscheinlichkeit zu ergeben, daß bei einer gegen die Duraaußenfläche sich richtenden Infektion die Intraduralräume relativ häufig am Entzündungsprozeß respektive dessen Abwehr sich beteiligen. Die hierdurch bedingten Zerebralsymptome dürften zwischen dem Gefühl leichter Eingenommenheit des Kopfes, einem leichten Unwohlsein und sogenannten meningitischen Symptomen schwanken beziehungsweise sich bis zum ausgesprochenen Krankheitsbilde der Meningitis steigern, je nach der Beteiligung der Dura, der Leptomeningen und der Zerebraloberfläche.

G. Jerosch (Königsberg): **Beitrag zur otitischen Pyämie.**

Vortragender berichtet über zwei Fälle von Pyämie, die offenbar keinen anderen Ausgangspunkt als das vereiterte Mittelohr und den sekundär erkrankten Processus mast. gehabt habe, wobei jedoch trotzdem der Sinus völlig normal gefunden wurde. Diese Beobachtungen erschüttern die viel verbreitete Ansicht, daß eine Pyämie nur durch Vermittlung des Sinus zustande komme, der total oder wandständig erkrankt ist.

O. Krafft (Königsberg): **Die heilpädagogische und spezialohrenärztliche Taubstummenfürsorge.**

Vortragender weist mit Freude und Genugtuung auf das frühzeitige Ineinandergreifen von medizinischer und heilpädagogischer Fürsorge hin, das als Ausgangspunkt einer zweckmäßigen Fühlungnahme unterrichtlichen Wirkens und spezialärztlicher Praxis anzusehen sei. Er stellt fest, daß im Königreiche Preußen die Provinz Ostpreußen die größte Zahl von Gehörlosen aufweise (19·3 auf 10.000 Einwohner), von welchen 40% taub geboren und 60% die Taubheit erworben haben, darunter 37% im ersten und zweiten Lebensjahre. 75% aller Taubstummen sind gänzlich taub, darunter relativ die meisten taub geboren, 25% besitzen noch Hörreste oder Sprachreste, wobei man Kinder mit Schallgehör (10%), Vokalgehör (12%) und Wort- und Satzgehör (3%) zu

Digitized by Google
Original from UNIVERSITY OF CALIFORNIA
Generated on 2019-10-24 13:09 GMT / http://hdl.handle.net/2027/uc1.b3252760
Public Domain in the United States, Google-digitized / http://www.hathitrust.org/access_use#pd-us-google

unterscheiden hat. Das Unterrichtsziel wird bei den nach vollendetem siebenten Lebensjahr in die Anstalt aufgenommenen und vorerst auf Hör- und Sprachreste untersuchten Kindern auf Grund des rein deutschen Lehrverfahrens und eines systematischen Artikulationsunterrichtes angestrebt. Die dauernde ärztliche Fürsorge vom Tage des Eintrittes der Zöglinge in die Anstalten hat sich mit Rücksicht auf die oft bestehenden Ohreiterungen, dann Rachen- und Nasenkrankheiten als eine unabweisbare Notwendigkeit herausgestellt, und der Anschluß an Universitätskliniken führte frühzeitig zu einer vorbildlichen Spezialbehandlung.

Von großer Bedeutung ist auch die ministeriell verfügte Einrichtung der im Jahre 1900 ins Leben gerufenen Kurse zur Ausbildung von Anstaltsärzten in der Spezialbehandlung taubstummer Zöglinge. Die Anstalt in Königsberg stehe auf dem Standpunkte, daß eine Trennung der Zöglinge nach ihren geistigen Fähigkeiten von größerem Werte sei als eine solche nach ihrem Hörvermögen, womit sich auch Dozent Dr. Neumann einverstanden erklärt.

Im Anschluß an diesen Vortrag stattete die ohrenärztliche Abteilung der Provinzial-Taubstummenanstalt zu Königsberg einen Besuch ab und wohnte in verschiedenen Klassen dem Unterricht bei.

R. Kayser (Breslau): **Ein einfacher Ersatz für den Lärmapparat.**

Den Zweck, den ein Lärmapparat erfüllen soll, kann man nach Vorschlag Kaysers auf einfache Weise dadurch erreichen, daß man die flache Hand dicht aufs Ohr legt und kräftig die Ohrmuschel reibt. Dieses Geräuschverfahren kann noch dadurch verstärkt werden, daß man die Hand vorher mit Wasser befeuchtet und während des Verfahrens mit geschlossenem Munde summt. Für die praktischen Bedürfnisse genüge die einfache Ohrmuschelreibung, um bei der Prüfung mittelst lauter Konversationssprache ein Ohr sicher auszuschalten.

R. Dahmer (Posen): **Zur Mißbildung des Gehörorganes.**

Nach einem kurzen Überblick über die Bildungsexzesse und Bildungsdefekte respektive Bildungshemmungen der Ohrmuschel und des Gehörganges bespricht Vortragender die Behandlung der Atresie. Er eröffnet bei membranösem Gehörgangsverschluß die Membran nicht — wie vorgeschlagen — durch ringförmiges Ausschneiden derselben, sondern durch Kreuzschnitt, worauf er einige Tage fest tamponiert und den Pat. einen entsprechend großen Zelluloid-Ohrentrichter tragen läßt.

Er erläutert die Entwicklungsgeschichte des Gehörorgans und betont, daß inneres, mittleres und äußeres Ohr nicht nur in ihrem funktionellen, sondern auch ihrer Entstehung nach außerordentlich verschieden sind. Da das Labyrinth den frühesten Teil des Gehörorganes bildet, das mittlere und äußere Ohr nur später hinzugekommene Hilfsapparate vorstellen, so müssen Mißbildungen der letzteren durchaus nicht mit Verkümmerungen des inneren Ohres zusammenhängen. Auf Grund dieser entwicklungsgeschichtlichen Erwägungen und der von Steinbrügge publizierten Sektionsergebnisse ist Dahmer im Gegensatz zu der herrschenden Anschauung bei einem 3jährigen Kinde die beiderseitige knöcherne Atresie operativ angegangen und hat funktionell einen vollen Erfolg erzielt. Das Kind hatte neben der starken Mißbildung der Ohrmuscheln knöcherne Atresie beider Gehörgänge ohne die kleinste Andeutung einer Knochendelle. Das Kind war nach Ansicht der intelligenten Eltern vollkommen taub und gab keinen wortähnlichen Laut von sich. Auf laut tönende, tiefe Stimmgabeln reagierte es gar nicht und wandte nur der stark angeschlagenen f^4-Stimm-

Digitized by Google
Original from UNIVERSITY OF CALIFORNIA
Generated on 2019-10-24 13:09 GMT / http://hdl.handle.net/2027/uc1.b3252760
Public Domain in the United States, Google-digitized / http://www.hathitrust.org/access_use#pd-us-google

gabel den Kopf zu. Bei kräftiger Luftdusche glaubte Dahmer durch das am Planum mastoideum aufgepreßte Phonendoskop ein Paukenhöhlenreibegeräusch zu hören. Bei der Operation fand sich in einer Tiefe von über 1 *cm* beiderseits eine präformierte Höhle — Paukenhöhle —, die auf beiden Seiten des Trommelfells entbehrte und auf der einen Seite Hammer und Steigbügel, auf der anderen Amboß und Steigbügel enthielt. Wundverlauf war normal. Das Gehör soll nach Angabe der Eltern vollkommen normal sein.

H. Streit (Königsberg): **Wie kann und soll man bei der Freilegung von Antrum und Kuppelraum in akustisch günstig gelegenen Fällen operativ möglichst konservativ verfahren?** Siehe diese Monatsschrift, 1910, p. 1229.

A. Linck (Königsberg): **Demonstration einer Cholesteatombildung an beiden Felsenbeinen.**

Der Fall beansprucht insofern ein besonderes Interesse, als auf der einen Seite keine klinisch nachweisbare Mittelohraffektion (Trommelfell normal) zu finden war, während die Sektion verknöcherte Residuen einer früher abgelaufenen Atticeiterung nachweisen konnte. Dieser Fall beweise, wie leicht ohne Spezialsektion ein isoliertes Felsenbeincholesteatom für ein wahres im Sinne Körners gedeutet werden kann.

P. Stenger (Königsberg): **Die Indikation zur Unterbindung der Vena jugularis bei akuten und chronischen Mittelohreiterungen.**

Stenger weist auf die Wichtigkeit hin, bei otitischen Komplikationen festzustellen, ob als Ursache eine akute oder eine chronische Ohreiterung vorliege, weil von dieser ätiologischen Feststellung auch das therapeutische Vorgehen beeinflußt werde. Bei akuten Eiterungen sind Eingriffe am Sinus möglichst einzuschränken und dementsprechend auch die Jugularisunterbindung seltener erforderlich als bei chronischen Ohreiterungen, wo — insbesondere bei den mit Cholesteatom komplizierten — die Unterbindung stets erforderlich erscheint. Lawner.

Bücherbesprechungen.

Lehrbuch der Ohren-, Nasen- und Kehlkopfkrankheiten. Nach klinischen Vorträgen für Studierende und Ärzte von Dr. O. Körner, o. ö. Prof. der Medizin und Direktor der Universitäts-Ohren- und Kehlkopfklinik in Rostock. Dritte umgearbeitete und vermehrte Auflage. Wiesbaden 1912, Verlag von J. F. Bergmann.

Die Beliebtheit, deren sich dieses Lehrbuch zu erfreuen hat, dokumentiert sich wohl am deutlichsten in dem Umstande, daß seit der letzten Auflage kaum 3 Jahre verstrichen sind. Speziell die seit der zweiten Auflage durchgeführte Vereinigung der drei verwandten Disziplinen in einem gemeinsamen Werk dürfte der Verbreitung unter Studierenden wie praktischen Ärzten sehr förderlich gewesen sein. Aber auch die Fachärzte werden mit Interesse die Ansichten und persönlichen Erfahrungen des Verfassers lesen.

Das neue Lehrbuch unterscheidet sich von dem im Jahre 1909 erschienenen hauptsächlich durch die Ausgestaltung des laryngo-rhinologischen Teiles, der nunmehr dem otologischen nicht nachsteht. Neu aufgenommen wurde die Beschreibung der Autoskopie, der Tracheo-Bronchoskopie und der endolaryngealen Operationsmethoden, umgearbeitet und ausführlicher behandelt erscheinen

Generated on 2019-10-24 13:09 GMT / http://hdl.handle.net/2027/uc1.b3252760
Public Domain in the United States, Google-digitized / http://www.hathitrust.org/access_use#pd-us-google
Digitized by Google
Original from UNIVERSITY OF CALIFORNIA

die Kapitel über Erkrankungen der Nasennebenhöhlen und Fremdkörper in den tieferen Luftwegen.

Die Vermehrung des Inhaltes wurde durch häufigeren Petitdruck wettgemacht, so daß das Buch selbst nur wenig umfangreicher ist als das der vorhergehenden Auflage.

Sehr zu begrüßen sind die meist ausgezeichneten Abbildungen (219 nebst einer Tafel), von denen insbesondere die topographisch-anatomischen sehr instruktiv sind. Jedenfalls hat der Verlag keine Mühen und Kosten für die äußere Gestaltung des Werkes gescheut.

Im übrigen sei auf die Besprechung der letzten Auflage dieses Lehrbuches in dieser Monatsschrift (XLIV. Bd., pag. 732) verwiesen.

Ernst Urbantschitsch.

Die Behandlung der Syphilis mit Dioxydiamidoarsenobenzol (Ehrlich-Hata 606). Von Sanitätsrat Dr. Wilhelm Wechselmann. Berlin 1912, Verlag von Oskar Coblentz. (Preis 10 Mark.)

Das, was in diesem Buche den Otiater am meisten interessiert, ist die Erklärung für jene Affektionen im Gebiete des Gehörorganes, auf die der Referent bei Salvarsanpatienten zuerst aufmerksam machte. Wechselmann hält es für nicht denkbar, daß die verschiedenen Erkrankungen des Cochlearis, Vestibularis, Octavus, die Kombination mit dem Facialis als toxische Kernaffektion aufzufassen seien. Auch eine Erkrankung des Cochlearis und Vestibularis in ihren engen Knochenkanälen erklärt nicht die Mannigfaltigkeit des klinischen Bildes. Denkt man aber an einen Prozeß an der Basis cerebri, wird das ganze Bild sofort klar: aus den Symptomen einer Basilarmeningitis ließen sich zwanglos alle Erscheinungen an den Hirnnerven deuten.

Ob aber Wechselmann mit dieser gewiß naheliegenden Erklärung über den springenden Punkt der „Neurorezidiven" hinwegkommt, ist eine andere Frage. Die Tatsache, daß sich seit der Einführung des Salvarsan die Affektionen im Bereiche der Hirnnerven so bedeutend gemehrt haben, ist trotz aller Erklärungen noch immer nicht geklärt. Ich glaube ruhig behaupten zu können, daß in der Vorsalvarsanzeit der Dermatolog — sit venia verbo — von der Existenz des Gehörorganes überhaupt keine Notiz genommen hatte. Es ist doch merkwürdig, daß gerade in den letzten 2 Jahren die Kliniken für Syphilidologie der Otiatrie so schönes Material liefern. Oskar Beck (Wien).

Les otites moyennes et leurs complications. Von Descomps et Gibert. Paris 1912, Steinheil.

Bar von allen Theorien, ohne unnötige Literaturangaben und mit einer Einfachheit und einer Kürze, welche wir nicht gewohnt sind, erscheint uns das neue Buch, welches in 250 Seiten alles sagt, was man über dieses wichtige Kapitel unserer Spezialität wissen muß. Und trotz seiner Einfachheit und Kürze vermissen wir darin nichts von dem, was der Fachmann und der praktische Arzt suchen könnten. Die Erfahrung der Verfasser sowie ihrer Vorgänger ist in diesem Werke niedergelegt zum Wohl der Kollegen. Ein solches Werk ist für ein kurzes Referat nicht geeignet; es mag genügen, zu sagen, daß es bei uns einen großen Erfolg gehabt hat und daß dieser wohlverdient erscheint. Menier.

Digitized by Google
Original from UNIVERSITY OF CALIFORNIA
Generated on 2019-10-24 13:09 GMT / http://hdl.handle.net/2027/uc1.b3252760
Public Domain in the United States, Google-digitized / http://www.hathitrust.org/access_use#pd-us-google

Referate.

I. Allgemeines.

Über den Zusammenhang des vestibularen Apparates und der Seekrankheit. Von Dr. Hugo Lorenz. (Budapesti Orvosi Ujság, 1911, Nr. 31.)

Besprechung des Wesens der Seekrankheit, empyrische Ratschläge, durch vorgeneigtes Sitzen und Fixierung eines entfernten Punktes die Übelkeiten zu vermeiden. Baumgarten.

Über Nystagmus bei Erysipel. Aus der k. k. Universitsäts-Ohrenklinik in Wien (Vorstand: Prof. Urbantschitsch). Von Dr. Erich Ruttin. (Zeitschr. f. Ohrenheilkunde, LXIV, H. 1.)

Verfasser ist der Ansicht, daß die im Initialstadium eines Erysipels auftretenden Erscheinungen sehr leicht Veranlassung zur Verwechslung mit intrakraniellen Komplikationen geben können. Als nahezu konstantes Symptom des postoperativen otitischen Erysipels gibt Verfasser spontanen Nystagmus bei seitlicher Blickrichtung an. Auf Grund mehrerer angeführter Krankheitsgeschichten kommt Verfasser zu folgendem Resümee:

1. Spontaner Nystagmus bei seitlichem Blick ist ein häufiges Symptom des postoperativen otitischen Erysipels.

2. Der durch das Erysipel hervorgerufene Nystagmus kann vielleicht durch seröse Labyrinthitis, sicher aber auch intrakraniell hervorgerufen sein.

3. Die Richtung und Intensität dieses Nystagmus ist sehr verschieden, zur kranken oder gesunden oder nach beiden Seiten, nach auf- oder abwärts.

4. Das Auftreten des Nystagmus kann prodromal zugleich mit Fieber und Kopfschmerz vor der Rötung der Haut oder bei voll entwickeltem Erysipel erfolgen.

5. Das Aufhören des Nystagmus erfolgt stets vor dem Abklingen des Fiebers oder zugleich mit dem Fieberabfall.

6. Die Dauer des Nystagmus ist nur kurz, wenige Tage im Beginne und während der Dauer des Erysipels.

7. Ein akuter Nachschub des Erysipels kann durch ein neues Auftreten des Nystagmus angezeigt werden. E. Urbantschitsch.

Hysterische Taubstummheit. Von Hernandez. (Revista de laringol., September 1911.)

14jähriger Knabe, der einige Jahre in einer Blindentaubstummenanstalt wegen einer ulcerösen Bindehautaffektion verbracht hatte, ohne selbst Störungen der Sprache noch des Gehörs zu haben. Nach einer Züchtigung wurde er plötzlich taub und stumm; Verfasser bepinselte den Rachen mit Schwefeläther, was eine schnelle Wiederkehr der Sprache und des Gehörs zur Folge hatte. Hernandez glaubt, daß besagter Anstaltsaufenthalt nicht ohne Einfluß auf die Entwicklung der hysterischen Erscheinung war. Menier.

Digitized by Google
Original from UNIVERSITY OF CALIFORNIA
Generated on 2019-10-24 13:09 GMT / http://hdl.handle.net/2027/uc1.b3252760
Public Domain in the United States, Google-digitized / http://www.hathitrust.org/access_use#pd-us-google

II. Äußeres Ohr und Mittelohr.

Klinische Beobachtungen über eine bisher nicht beachtete Form der Mittelohrtuberkulose. Von Jörgen Möller (Kopenhagen). (Zeitschr. f. Ohrenheilkunde, LXIV, H. 1.)

Charakteristisch für diese Krankheitsform ist nach Verfasser folgendes: Abnahme des Gehörs, Trommelfellbild ähnlich wie bei der akuten exsudativen Mittelohrentzündung bis auf die Farbe des Trommelfells, das mehr weißgelb mit zahlreichen injizierten Radiärgefäßen erscheint. Bei der Paracentese zeigt sich das Trommelfell auffallend verdickt und zähe, in der Paukenhöhle kein Sekret. Tags darauf ist die Paracentesenöffnung geheilt. Nach wochen- bis monatelangem Bestand dieser Erscheinungen tritt entweder regressive Metamorphose ein oder der Prozeß schreitet weiter: es entstehen ein oder mehrere Geschwüre mit speckigem Boden.

Verfasser bezeichnet diese „diffuse tuberkulöse Infiltration des Trommelfells" als „Myringitis tuberculosa diffusa" mit dem Hinweis, daß es sich bei diesem Prozeß auch um eine tuberkulöse Infiltration der Mittelohrschleimhaut handelt. E. Urbantschitsch.

Die Bedeutung der Tubenbehandlung bei chronischer und rezidivierender Otorrhöe. Von Privatdozent S. S. Preobraschensky (Moskau). (Revue mens. des maladies de l'oreille, St. Petersburg, November 1910, pag. 799—808.)

Autor weist darauf hin, daß in der gesamten Literatur sehr wenig Gewicht auf die Behandlung der Tuba Eustachii bei Ohreiterungen gelegt wird, und führt das Resultat seiner eigenen Beobachtungen in folgenden 6 Thesen an: 1. Nicht immer bessern sich die entzündlichen Veränderungen der Tuben bei der Behandlung der Paukenhöhle und bewirken hierdurch die lange Dauer der Ohreiterung; 2. diese Veränderungen können sowohl in Eiterungen der erweiterten oder verengten Tuben, wie auch in anderen entzündlichen Erscheinungen oder auch nur in Störung der Blutzirkulation bestehen; 3. diese Veränderungen in den Tuben verlaufen gewöhnlich unbemerkt für Pat. und Arzt und werden nur in wenigen Fällen während der Bougierungen erkannt; 4. fötides, der Behandlung nicht weichendes Sekret braucht nicht nur aus dem Atticus und Antrum zu kommen, sondern kann auch von der Eiterung der unbehandelten Tube herrühren; 5. die entzündlichen Veränderungen der Tube brauchen nicht gleichzeitig mit Aufhören der Ohreiterung zu schwinden; 6. Rezidive der Ohreiterung brauchen nicht immer die Folge einer nicht zugewachsenen Trommelfellperforation zu sein oder ihre Ursache in der Nase zu haben, sondern können auch von zurückgebliebenen Veränderungen in der Tube herrühren. Wenn nach ein- bis zweimonatlicher Behandlung einer Ohreiterung mit gleichzeitiger Berücksichtigung der Nase und des Pharynx kein gutes Resultat erzielt wird, so hält Autor sich berechtigt, den Mißerfolg der Tube zuzuschreiben und hofft, daß durch die spezielle Tubenbehandlung die Zahl aller langdauern-

Generated on 2019-10-24 13:09 GMT / http://hdl.handle.net/2027/uc1.b3252760
Public Domain in the United States, Google-digitized / http://www.hathitrust.org/access_use#pd-us-google
Digitized by Google
Original from UNIVERSITY OF CALIFORNIA

den Ohreiterungen stark herabgesetzt werden kann. Als Behandlungsmethode schlägt Autor die kombinierte Vibration und bei Undurchgängigkeit der Tube Aussaugung durch den Gehörgang, Durchblasungen und Eingießungen von Medikamenten in die Tube vor. (Ich weise hier auf die von Dr. E. Urbantschitsch in dieser Frage erschienenen Arbeiten hin. Ref.)

Jürgens (Warschau).

III. Labyrinth und Hörnerv.

Die durch Lärm bedingten Hörnervschädigungen mit besonderer Berücksichtigung der mit großem Lärm einhergehenden Gewerbeberufskrankheiten. Von Dr. Ödön Pogány. (Budapesti Orvosi Ujság [Fülészet], 1911, Nr. 23.)

26% der untersuchten Acusticusaffektionen waren auf Berufskrankheiten zurückzuführen. Erwähnung der üblichen Erklärungen. Prophylaktische Ratschläge. Baumgarten.

Hörnervaffektionen nach Salvarsangebrauch. Von Dr. Béla Freystadtl. (Budapesti Orvosi Ujság [Fülészet], 1911, Nr. 23.)

Mitteilung eines Falles, bei welchem Schwindelanfälle erst nach 50 Tagen erfolgten; es ist fraglich, ob das Arsen oder die Lues die Ursache war.

Baumgarten.

Affektion des Hörnerven nach einer Ehrlichschen Injektion. Von Dr. K. M. Sugár. (Orvosi Hetilap, 1911, Nr. 6.)

Sugár hat zuerst einen Fall beschrieben, bei welchem nach einer Salvarsaninjektion eine Affektion des Acusticus auftrat, und warnt abermals bei Otosklerose vor Anwendung des Mittels. Besprechung der seit dieser Zeit publizierten Fälle und Erörterungen. Baumgarten.

Labyrinth und Nystagmus. Von Dr. K. M. Sugár. (Orvosi Hetilap, 1911, Nr. 39.)

Sugár macht nochmals auf die Arbeiten von Andreas Högyes aufmerksam, der der erste war, welcher auf die Beziehungen des Labyrinthes zu den Augenbewegungen durch seine Experimente aufmerksam machte und die dazugehörigen Erklärungen gleichzeitig feststellte, und zwar sowohl beim Drehwie beim kalorischen Nystagmus. Baumgarten.

Fall von totaler Taubheit nach einer Salvarsaninjektion. Von Dr. Adolf Neubauer. (Budapesti Orvosi Ujság, 1911, Nr. 18.)

Pat. wurde an einer dermatologischen Abteilung mit einer schweren Infektion behandelt und wurde ganz taub. Baumgarten.

Die Wirkungen des Salvarsans auf das Ohr. Von Dr. Josef Seller. (Budapesti Orvosi Ujság [Fülészet], 1911, Nr. 51.)

Besprechung des Gegenstandes vom syphilidologischen Standpunkte. Verf. gebraucht kleine Dosen. Bei jeder Salvarsaninjektion sollte erst das Ohr untersucht werden. Baumgarten.

Generated on 2019-10-24 13:09 GMT / http://hdl.handle.net/2027/uc1.b3252760
Public Domain in the United States, Google-digitized / http://www.hathitrust.org/access_use#pd-us-google
Digitized by Google
Original from UNIVERSITY OF CALIFORNIA

IV. Otochirurgie.

Ein Beitrag zur Frage der Heilbarkeit der eitrigen Meningitis bei Mittelohrentzündung. Von Dr. J. Holinger (Chicago). (Zeitschr. f. Ohrenheilk., LXIV, H. 1.)

Eine Pat. erkrankte an einer akuten Mittelohrentzündung, an die sich nach wenigen Tagen eine Meningitis anschloß. Verfasser nahm eine Dehiszenz im Tegmen tympani an. Nach der erfolgten Heilung erkrankt Pat. 6 Monate später an Ohrenschmerzen mit Kopfweh und Nackensteifigkeit, welche schnell zum Tode führten. Die Sektion bestätigte die Dehiszenz im Tegmen tympani. Dura, Pia und die benachbarten Gehirnteile bildeten um die Öffnung herum eine Narbe. Nach Verfasser handelte es sich in diesem Falle nicht um ein Rezidiv der Meningitis, sondern der Otitis. E. Urbantschitsch.

Zur Frage von der Lokalanästhesie bei Operationen am Sinus transversus. Aus der Abteilung für Infektionskrankheiten des städtischen Kinderhospitals. Von Dr. W. D. Szokolow. (Revue mensuelle des maladies de l'oreille etc., St. Petersburg, Januar 1911, pag. 132—135.)

Autor erzählt von einem Falle von Lokalanästhesie durch 1% β-Eucain, wo es sich um eine Warzenfortsatztrepanation mit Freilegung des Sinus und Bulbus venae jugul. handelte, welche bei Komplikationen von Scharlach-Ohreiterung vorgenommen werden mußte. Da Endokarditis und allgemein schwerer Zustand vorlag, glaubte man, von einer Allgemeinnarkose absehen zu müssen. Während der Operation schrie das Kind auf, wobei der Sinus transversus verletzt wurde. Autor ist der Meinung, daß die Verletzung des Sinus durch eine scharfe Spitze der Sinuswand und durch die Bewegung des Kindes beim Schreien zustande gekommen sei. Die Begebenheit veranlaßt den Autor, die allbekannte Tatsache zu erwähnen, daß auch die Lokalanästhesie ihre Mängel habe. Von der Anwendung von Lokalanästhesien bei Operationen am Sinus transv. spricht Autor, wenn wir vom angeführten Falle absehen, kein Wort.

Jürgens (Warschau).

Modifikation der Plastik nach Panse bei der Radikaloperation des Warzenfortsatzes. Aus der chirurgischen Klinik des Kasaner Hospitals von Prof. Praksin. Von Privatdozent J. A. Krassin. (Revue mens. des maladies de l'oreille etc., St. Petersburg, Mai 1911, pag. 419—425.) (Mit Abbildungen im Text.)

Autor pflichtet der Meinung von Prof. Passow bei, daß das Vorhandensein einer retroauriculären Öffnung bei Radikaloperationen die Nachbehandlung, besonders wenn sie durch Nichtspezialisten vorgenommen wird, bedeutend erleichtere. Von diesem Prinzip ausgehend, suchte er die Plastik durch Zweilappenbildung nach Panse zu modifizieren. Er macht den Hautschnitt auf folgende Weise: Aus dem mittleren hinteren Teil der Haut der Ohrmuschel bildet er ein Dreieck, welches mit der Basis auf den Warzenfortsatz zu liegen kommt und mit seiner Spitze zum Rand der Ohrmuschel hingerichtet ist. Diesen Hautlappen separiert er. Hierauf macht er den Hautschnitt hinter dem Ohr.

Digitized by Google
Original from UNIVERSITY OF CALIFORNIA
Generated on 2019-10-24 13:09 GMT / http://hdl.handle.net/2027/uc1.b3252760
Public Domain in the United States, Google-digitized / http://www.hathitrust.org/access_use#pd-us-google

der in der Richtung mit der Basis des Dreiecks zusammenfällt, nach oben und nach unten. Sodann vollführt er nach Ablösung der Knochenhaut die Radikaloperation, drückt das Dreieck in die Knochenwunde, vernäht den oberen und den unteren Schnitt, wie auch den in der Ohrmuschel durch die Bildung des Dreiecks entstandenen Defekt, indem er die Wundränder zusammennäht, und tamponiert durch die retroauriculäre Öffnung. In 2 Fällen, welche Autor nach dieser Methode operierte, trat die Heilung beim ersten Fall in 4 Wochen, beim zweiten Fall in 3 Monaten ein. Jürgens (Warschau).

Kasuistische Mitteilungen. Von Dozent Dr. Géza Krepuska. (Budapesti Orvosi Ujság, 1911, Nr. 23.)

1. Ein mit Gehirnabsceß komplizierter Fall von Sinusphlebitis.

16jähriger Knabe, wegen Otitis media supp. und Sinusphlebitis operiert, wurde wegen Verdacht eines Abscesses nochmals operiert, aber der Absceß konnte nicht gefunden werden. Bei der Sektion wurde ein Absceß im Frontallappen und im Nucleus caudat. der anderen Seite gefunden. Verfasser meint, daß die Bronchitis diesen Abszeß durch Metastase verursachte.

2. Fall von vollständiger Gesichtslähmung nach einer akuten Mittelohrentzündung.

Besprechung der Ursache der Lähmung.

3. Beginnende Sinusphlebitis im Anschlusse einer akuten Mittelohrentzündung, bedingt durch eine Thrombophlebitis der Vena mastoidea. Operation.

Der Entzündungsprozeß dehnte sich auf den Sinus sigmoideus aus. Die Höhle war mit Blutgerinnsel erfüllt, im Sinus noch keine Thrombose. Die Operation erfolgte den vierten Tag nach der Erkrankung. Heilung.

4. Ein Fall von Labyrinthitis luetica.

Der Pat. bekam Asurolinjektionen; Ataxie und Schwindel gebessert, Hörvermögen bisher kaum nachweisbar.

5. Selten großes Cholesteatom des Felsenbeins.

Das Cholesteatom war kleinapfelgroß, die Dura in großem Umfange freigelegt. Pat. hatte bis zur Operation kaum Beschwerden. Baumgarten.

Ein mit seltenen Komplikationen verbundener Fall eines operierten Gehirnabscesses. Von Dozent Dr. Géza Krepuska. (Orvosi Hetilap, 1911, Nr. 12.)

Bei einem Mädchen wurde die Aufmeißelung gemacht; die fieberhaften Erscheinungen waren durch einen retromaxillären Absceß erklärt. Danach wegen meningealen Erscheinungen zweite Operation, wobei ein großer Gehirnabsceß gefunden und entleert wurde. Weitere Komplikation: Auffindung eines retropharyngealen Abscesses. Eröffnung desselben und Heilung. Baumgarten.

Digitized by Google
Original from UNIVERSITY OF CALIFORNIA
Generated on 2019-10-24 13:09 GMT / http://hdl.handle.net/2027/uc1.b3252760
Public Domain in the United States, Google-digitized / http://www.hathitrust.org/access_use#pd-us-google

Mehrfache Erkrankung der Gehirnsinuse bei einseitiger Felsenbeineiterung. Von Dozent Dr. Géza Krepuska. (Budapesti Orvosi Ujság [Fülészet], 1911, Nr. 51.)

Der Fall wurde rechterseits operiert, die Jugularis unterbunden, der Sinus transversus und Sinus sigmoideus eröffnet, Eiter und Blutgerinnsel entfernt. Collaps und Tod. Bei der Sektion fand man: Otitis media suppurativa lat. dextr. cum sinusitide purulenta consecut. propag. per sinum transversum dextrum ad latus sinistrum etc. Nach Krepuska fand retrograde Thrombusbildung statt mit retrogradem Transport der Thrombusteile. Der Fall spricht gegen Körners Ansicht, da bei umgekehrter Blutströmung die sprungweise Erkrankung der Schädelblutleiter erklärlich ist. Der Fall ist kompliziert und bilden Krepuskas Erklärungen interessante Aufklärungen. Baumgarten.

Personalien und Notizen.

Zu dem Artikel „Oto-rhinologische Kasuistik" von Dr. R. Spira, Absatz „Neue Mittel". Von Dr. Karl Theimer. Herr Dr. Spira erwähnt daselbst, daß er mit Borodat bei chronischem Ohrenfluß keine nennenswerten Erfolge hatte. Nachdem ich sehr gute Erfolge erzielte (vide diese Monatsschrift, Jahrg. 1909, Nr. 6) und diese Erfolge mir von vielen Seiten literarisch und auch brieflich bestätigt wurden, bitte ich Herrn Dr. Spira um nähere Angaben, wie, bei welchen Fällen und wie oft er Borodat verwendet hat. Ich wäre Herrn Dr. Spira für seine näheren Mitteilungen sehr verpflichtet, da ich als derjenige, der Borodat zuerst in der Ohrenheilkunde verwendet hat, selbstverständlich sehr großes Interesse für seine gegenteiligen Erfahrungen habe.

Über Borodat. Von Dr. Spira (Krakau). Ich bin zur Anwendung von Borodat geschritten, angeregt durch die Mitteilung des Herrn Koll. Dr. Theimer und aufgemuntert durch seine Erfahrung und durch die Zusammensetzung des Mittels, welches zu den besten Erwartungen berechtigte. Ich habe das Borodat in Form täglicher Einblasungen in einigen Fällen langwieriger chronischer Mittelohreiterungen angewendet, in denen eine lange vorausgegangene sonstige Behandlung erfolglos geblieben war. Gegen alle Erwartung und zu meinem Erstaunen fand ich manchmal die Sekretion nach Anwendung dieses Mittels stärker als zuvor. Die Patienten klagten über stärkeren Ohrenfluß; in keinem einzigen Falle habe ich aber ein besseres Resultat als bei sonstiger Behandlung dabei erreicht. Im übrigen jedoch kann ich die drei Schlußfolgerungen, in denen Herr Dr. Theimer die Resultate seiner Arbeit zusammenfaßt, vollkommen bestätigen.

Verliehen: Dr. Viktor Hammerschlag, Privatdozent für Ohrenheilkunde an der k. k. Universität in Wien, der Titel Professor.

Habilitiert als Privatdozenten für Ohrenheilkunde an der k. k. Universität in Wien: Dr. Otto Mayer, Primararzt am städt. Kaiser-Jubiläumsspital in Wien-Lainz, und Dr. Gustav Bondy, Assistent an der k. k. Universitäts-Ohrenklinik in Wien.

Gestorben: Dr. Julius Meyer, dessen letzte Arbeit sich in diesem Hefte findet.

Für den wissenschaftlichen Teil verantwortlicher Redakteur: Dr. E. Urbantschitsch, Dr. H. Marschik.
Herausgeber, Eigentümer und Verleger: Urban & Schwarzenberg.

Druck von Gottlieb Gistel & Cie., Wien, III., Münzgasse 6.

Digitized by Google
Original from UNIVERSITY OF CALIFORNIA
Generated on 2019-10-24 13:09 GMT / http://hdl.handle.net/2027/uc1.b3252760
Public Domain in the United States, Google-digitized / http://www.hathitrust.org/access_use#pd-us-google

Herrn Prof. Dr. [illegible]

anläßlich seiner 25jährigen Lehrtätigkeit,

überreicht von Schülern [illegible]



Digitized by Google

Original from UNIVERSITY OF CALIFORNIA

Generated on 2019-10-24 13:09 GMT / http://hdl.handle.net/2027/uc1.b3252760
Public Domain in the United States, Google-digitized / http://www.hathitrust.org/access_use#pd-us-google

Gehirnabsze bei einseitiger Felsenbeineiterung.
...ka. (Budapest ... Orvosi Ujság 1909, Heft 4.)

... rechts operiert, die Jugularis unterbunden, der ... Sinus eröffnet. Eiter und Blutgerinnsel ... r Sektion fand man: Otitis media suppurativa ... ria consecut. Meningitis per sinum transversum. ... Nach Krecke [illegible] und retrograde Thrombose ... Transport der Thrombusteile. Der Fall spricht ... bei angeborener Blutstromung die sprungweise ... erklärlich ist. Der Fall ist kompliziert und ... interessante Verhältnisse. Baumgarten.

Personalien und Notizen.

... Bei A... bei „Oto-rhinologische Kasuistik" von Dr. R. Spira, Absatz „Neue ... Theimer, Herr Dr. Spira ... hat daselbst, daß er mit ... seinem Ohrenöl keine befriedigenden Erfolge hatte. Nachdem ... wurde diese Monatsschrift ... Jahrg. 1909, Nr. 6) und diese ... Daten literarisch und auch ... lich bestätigt wurden, ... genauere Angaben, wie, bei welchen Fällen und wie oft ... Ich ware Herrn Dr. Spira für seine näheren Mitteilungen ... noch als derjenige, der bekanntlich ... in der Ohrenheilkunde ... ein ... sehr großes Interesse für seine gegenteiligen Be...

... Von Dr. Spira (Krakau). Ich ... zur Anwendung von Boroglyc... durch die Mitteilung des Herrn Kollegen Dr. Theimer und ... die Einführung und durch die Zusammensetzung des Mittels, welche ... Ich habe das Boroglyc... in Form tägli... einigen Fällen langwieriger chronischer Mittelohreiterungen, ... von der lange vorausgegangenen sorgfältigen Behandlung erfolglos geblieben ... die Erwartung und zu meinem Erstaunen fand ich manchmal die Se... nach Anwendung dieses Mittels stärker als zuvor. Die Patienten klagten ... über ein vermehrtes, in keinem einzigen Falle habe ich aber ein besseres Re... als bei sonstiger Behandlung dabei erreicht. Im übrigen jedoch kann ich ... Seite Gegenteiliges, in denen Herr Dr. Theimer die Resultate seiner Arbeit ... konstatiert, vollkommen bestätigen.

Verehelicht: Dr. Viktor Hammerschlag, Privatdozent für Ohrenheilkunde ... an der k. k. Universität in Wien, der Titel Professor.

Habilitiert als Privatdozenten für Ohrenheilkunde an der k. k. Universität in Wien: Dr. Otto Mayer, Primararzt am städt. Kaiser-Jubiläumsspital in Wien-Lan... und Dr. Gustav Bondy, Assistent an der k. k. Universitäts-Ohrenklinik in Wien.

Gestorben: Dr. Julius Meyer, dessen letzte Arbeit sich in diesem Hefte find...

... wissenschaftlicher ... verantwortlicher Redakteur: **Dr. E. Urbantschitsch, Dr. S. Mayer.**
Herausgeber, Eigentümer und Verleger: **Urban & Schwarzenberg.**

Druck von Gottlieb Gistel & Cie., Wien, III., Münzgasse 6

Digitized by Google
Original from UNIVERSITY OF CALIFORNIA
Generated on 2019-10-24 13:09 GMT / http://hdl.handle.net/2027/uc1.b3252760
Public Domain in the United States, Google-digitized / http://www.hathitrust.org/access_use#pd-us-google

Herrn Prof. Dr. Onodi,
anläßlich seiner 25jährigen Lehrtätigkeit,
überreicht von Schülern und Freunden.



Digitized by Google
Original from UNIVERSITY OF CALIFORNIA
Generated on 2019-10-24 13:09 GMT / http://hdl.handle.net/2027/uc1.b3252760
Public Domain in the United States, Google-digitized / http://www.hathitrust.org/access_use#pd-us-google

Generated on 2019-10-24 13:09 GMT / http://hdl.handle.net/2027/uc1.b3252760
Public Domain in the United States, Google-digitized / http://www.hathitrust.org/access_use#pd-us-google

Digitized by Google

Original from
UNIVERSITY OF CALIFORNIA

MONATSSCHRIFT FÜR OHRENHEILKUNDE
UND
LARYNGO-RHINOLOGIE.

XLVI. Jahrg. 1912. 5. Heft.

Nachdruck verboten.

Laryngo-Rhinologischer Teil.

Original-Artikel.

Aus der oto-laryngologischen Universitätsklinik in Amsterdam.

Entstellung der äußeren Nase bei Polypen und bei tropischer Gundu.

Von Prof. **H. Burger**, Vorstand der Klinik.

(Mit 13 Figuren.)

Mitteilungen über Formveränderungen der äußeren Nase infolge von Polypen sind in der Literatur nur spärlich vertreten. Levy, der im Jahre 1903 seine Königsberger Doktorarbeit diesen Formveränderungen widmete, stellt aus der Literatur 18 Fälle zusammen und teilt zwei neue Fälle aus dem Gerberschen Ambulatorium mit. Und Zarniko bringt es in der dritten Auflage seines so vollständigen Handbuches, also 1910, nicht weiter als 24 Fälle.

In Anbetracht der riesigen Frequenz der Nasenpolypen würden diese Zahlen auf eine große Seltenheit der in Rede stehenden Komplikation hindeuten. Indessen ist es wohl sicher, daß dieselbe verhältnismäßig viel häufiger vorkommt, als sie beschrieben worden ist. Mehrere Nasenärzte, zu denen ich mich wandte, erinnerten sich, ähnliche Fälle gesehen zu haben. Jedenfalls aber dürfte die Veröffentlichung von drei einschlägigen Fällen in einer Familie wohl gerechtfertigt sein.

Die drei kleinen Pat. (Fig. 1), welche ich am 19. XI. 1911 der Niederländischen Gesellschaft für Hals-, Nasen- und Ohrenheilkunde vorgestellt habe, sind Geschwister, die einzigen Kinder eines Elternpaares; ihr Alter ist respektive 9, 10 und 11 Jahre. 5 Jahre vorher, also im Alter von 4, 5 und 6 Jahren, sind sie zuerst in spezialistischer Behandlung gewesen wegen Nasenverstopfung. Laut bereitwillig erstatteter Informationen litten damals sämtliche 3 Kinder an Nasenpolypen. Die Kleinen ließen sich schlecht behandeln. Es gelang nicht, die Neubildungen vollständig zu entfernen, und dieselben wuchsen immer wieder nach. Mit großen Pausen wurde die Behandlung während zweier Jahre fortgesetzt. Der Erfolg bezüglich der Verstopfung war immer nur ein mäßiger

Digitized by Google
Original from UNIVERSITY OF CALIFORNIA
Generated on 2019-10-24 13:10 GMT / http://hdl.handle.net/2027/uc1.b3252760
Public Domain in the United States, Google-digitized / http://www.hathitrust.org/access_use#pd-us-google

und bald vorübergehender. Im Laufe dieser Zeit fingen die 3 Nasen an, dick zu werden.

Die letzten 2 Jahre sind die Nasen stets verlegt gewesen; die Kinder halten den Mund fortwährend offen. Das 11jährige Mädchen hat dann und wann Kopfschmerz; auch hat sie intermittierend an Chorea gelitten. Der kleinste der beiden Knaben hat mitunter leichte Schwindelanfälle gehabt. Sonst sind keine

Fig. 1.

Drei Bauernkinder mit Nasenverunstaltung durch Polypen.

Beschwerden oder Erkrankungen zu verzeichnen. Die Kinder sind gesund; alle sind normal geboren.

Mai 1911 werden sie in die Klinik aufgenommen.

Status: Bei allen dreien fällt bereits in der Entfernung die Entstellung der Nase auf, am meisten ausgeprägt bei dem Mädchen. Die Formveränderung besteht wesentlich in einer Abflachung und Verbreiterung der knöchernen Nase, verursacht durch die Bildung von zwei runden Leisten, welche beiderseits von der Gegend des Augenwinkels nach unten und außen verlaufen. Diese Leisten sind glatt und knochenhart, auf Druck nicht empfindlich; die sie bedeckende Haut ist normal von Aussehen und Verschieblichkeit. Dieselben entsprechen genau den geschwollenen Nasenfortsätzen des Oberkiefers.

Die Nasenmaße sind folgende:

	Nasenbreite	Nasenlänge	Gesichtsbreite	Nasenindex
I.	5·2	5·8	10·8	89·6
II.	4·1	4·2	10·2	97·6
III.	3·9	4·4	9·6	88·6

Nasenmessungen am Lebenden sind notwendigerweise ungenau. Immerhin ist der aus obigen Zahlen zu berechnende Nasenindex in den 3 Fällen ein

Generated on 2019-10-24 13:09 GMT / http://hdl.handle.net/2027/uc1.b3252760
Public Domain in the United States, Google-digitized / http://www.hathitrust.org/access_use#pd-us-google
Digitized by Google
Original from UNIVERSITY OF CALIFORNIA

sehr hoher: 89·6 respektive 97·6 und 88·6, während derselbe bei normalen Kindern in diesem Alter nach meinen Messungen durchschnittlich nur 56·3 beträgt.

Bei allen 3 Kindern sind die Nasenflügel außerordentlich schlaff. Der nasale Luftweg ist vollständig verlegt. Nur beim jüngsten ist links noch ein minimaler Luftdurchgang möglich; dagegen kommen bei ihm durch das rechte Nasenloch die Polypen hervorgewachsen. Die 3 Nasen sind mit sehr weichen Schleimpolypen ganz ausgestopft, zwischen welchen schleimigeitriges Sekret sich befindet. Die Nasenräume der ältesten 2 Kinder sind frei von adenoiden Wucherungen, während diese beim jüngsten zugegen sind. Beim Mädchen wachsen die Polypen in den Nasenrachen hinein.

Mitbeteiligung der Mittelohren macht sich bei den 3 Kindern durch Trübung und Einziehung der Trommelfelle kund.

Das Mädchen, bei dem die Formveränderung der Nase am stärksten ausgeprägt ist und die gezwungene Mundatmung am längsten gedauert hat, besitzt einen exquisit hohen Gaumen mit sehr unregelmäßigem Gebiß im Oberkiefer. Bei den Knaben ist die Gaumenform eine ziemlich normale.

Die Röntgenphotographie der 3 Köpfe ergibt nichts Bemerkenswertes. Die Siebbeingegend erscheint auf den 3 Platten ziemlich dunkel, während an keinem der 3 Köpfe eine Stirnhöhle angedeutet ist.

In mehreren Sitzungen sind dann bei den 3 Pat. die massenhaften Polypen entfernt worden. In sämtlichen Fällen zeigte sich das Siebbein erkrankt. Dasselbe wurde von der Nase aus eröffnet und so gut wie möglich ausgeräumt. Die Kinder ließen sich ganz gut helfen. Die Schmerzhaftigkeit war — dank sei dem Cocain — eine geringe. Blutung war bei dem Mädel trotz Adrenalinapplikation jedesmal eine erhebliche, bei den Buben dagegen keine schwere. Das Mädchen hat kein einziges Mal, die Knaben je einmal mit Fieber auf einen endonasalen Eingriff reagiert. Auffällig war in allen 3 Fällen, auch noch während der Nachbehandlung, die Anwesenheit äußerst zähen Schleimes, der nur mit der größten Mühe entfernt werden konnte. Aus den eröffneten Siebbeinzellen kam nur ein einziges Mal beim Mädchen, ein Tropfen Eiter heraus, der für die Untersuchung aufgehoben wurde. Sonst wurde immer nur der genannte zähe Schleim und stark geschwollene Schleimhaut respektive Polypen angetroffen.

Die mikroskopische Untersuchung sowohl der abgetragenen Gewebsteile wie des Sekretes brachte nichts Bemerkenswertes zutage. Im Eitertropfen war bakteriologisch der Streptococcus longus vorherrschend. Die Gewebsteile zeigten die bekannten Bilder von Nasenpolypen und entzündeter Schleimhaut.

In wenigen Sitzungen ist bei den 3 Kindern der Nasenweg freigemacht. Bei einem Knaben auch durch die Adenotomie. Alle drei konnten bei ihrer Entlassung am 19. VII. gut durch die Nase atmen. Indessen schliefen das

Digitized by Google
Original from UNIVERSITY OF CALIFORNIA
Generated on 2019-10-24 13:09 GMT / http://hdl.handle.net/2027/uc1.b3252760
Public Domain in the United States, Google-digitized / http://www.hathitrust.org/access_use#pd-us-google

Mädchen und der jüngste Knabe noch immer mit offenem Munde. Zu Hause sollten die Nasen regelmäßig mittelst Wasserstoffsuperoxyd und Spülungen gereinigt werden.

Von Mitte November bis 5. XII. sind sie wiederum in der Klinik verpflegt gewesen. Die Absonderung hatte wieder zugenommen und es zeigten sich beim Mädchen und bei einem der Knaben die Polypen nachgewachsen, ohne jedoch zu einer beträchtlichen Verstopfung geführt zu haben. Von neuem sind dann auf endonasalem Wege die Polypen abgetragen und die Siebbeine ausgeräumt worden. Als die Kinder sich am 19. I. 1912 noch einmal vorstellten, waren die Eltern und auch wir sehr zufrieden. Die beiden Knaben hielten den

Fig. 2.



Nasenverunstaltung durch Polypen bei Gerber.

Fig. 3.

Nasenverunstaltung durch Polypen bei Levy.

Mund stets verschlossen und die Schleimabsonderung war eine sehr geringe geworden. Bei dem Mädchen war dieselbe noch ziemlich stark. In keiner von den drei Nasen waren Polypen nachgewachsen.

Wir haben es hier also mit 3 Geschwistern zu tun, alle seit den frühen Kinderjahren leidend an Polypen und Siebbeinentzündung. War ja in einem Alter von 4, 5 und 6 Jahren die Nasenverstopfung bereits eine so erhebliche, daß Bauersleute sich deswegen in der Stadt an einen Spezialisten wandten. Und wie selten sind in diesem Alter sowohl die Nebenhöhlenentzündungen wie die Nasenpolypen! Zwar ist in diesen Jahren die Erkrankung des Siebbeins weniger selten als diejenige der übrigen Nebenhöhlen; dennoch dürfte das Vorkommen derselben bei 3 kleinen Kindern aus einer Familie etwas recht merk-

Generated on 2019-10-24 13:09 GMT / http://hdl.handle.net/2027/uc1.b3252760
Public Domain in the United States, Google-digitized / http://www.hathitrust.org/access_use#pd-us-google
Digitized by Google
Original from UNIVERSITY OF CALIFORNIA

würdiges sein. Dasselbe gilt für die Nasenpolypen. Früher hat man geglaubt, daß dieselben unterhalb 16 Jahren nur ausnahmsweise vorkämen. Goldstein[1]) bestreitet dieses seltene Vorkommen und führt 5 einschlägige Fälle ins Feld, in welchen es sich um Kinder zwischen 12 und 15 Jahren handelt. So viel ist aber sicher, daß der Nasenpolyp, je mehr man in die Jugend zurückgeht, ein immer selteneres Ereignis darstellt. Und bei meinen drei sehr jungen Pat. sind die Nasen auf beiden Seiten mit Polypen gänzlich ausgefüllt!

Noch seltsamer wird die Sache, wenn wir sehen, daß bei allen 3 Kindern die Polypen eine Formveränderung der äußeren Nase hervorgerufen haben. Daß diese Komplikation der Polypen nicht so selten sein kann, als aus den spärlichen diesbezüglichen Mitteilungen in der Literatur hervorgehen sollte,

Fig. 4.

Nasenmißbildung durch Polypen bei einem älteren Manne.

Fig. 5.

Nasenmißbildung durch Polypen bei einem älteren Manne bei Gerber.

ist oben schon gesagt. Einer meiner ersten Pat., der vor etwa 20 Jahren aus der chirurgischen Universitätspoliklinik mir überwiesen wurde, war ein Fischer von 53 Jahren, bei dem ich ungefähr 100 Polypen entfernte. Er hatte eine unförmliche Nase, von welcher ich leider keine Photographie besitze. Dieselbe war in ihrem unteren Teil ungeheuer breit, wie wenn die Apertura pyriformis enorm vergrößert wäre, während der weiche Nasenteil wie ein schlaffes Segel vor derselben ausgespannt war. Zufälligerweise zeigte sich vor wenigen Tagen in meiner Poliklinik ein 68jähriger Mann mit ganz demselben Nasentypus. Seine Nase war mit Polypen gänzlich ausgefüllt. Diese Nase ist in Fig. 4 reproduziert.

[1]) Goldstein, Über Nasenpolypen bei Individuen unter 16 Jahren. Dissert., Leipzig 1894.

Digitized by Google
Original from UNIVERSITY OF CALIFORNIA
Generated on 2019-10-24 13:09 GMT / http://hdl.handle.net/2027/uc1.b3252760
Public Domain in the United States, Google-digitized / http://www.hathitrust.org/access_use#pd-us-google

Wenn man nun diesen Typus mit demjenigen meiner 3 kleinen Pat. vergleicht, so springt der Unterschied zwischen denselben sofort in die Augen. Bei den beiden alten Herren ist die Verbreiterung des beweglichen Nasenabschnittes vorherrschend, während dagegen bei den Kindern die symmetrischen Knochenleisten zu beiden Seiten der Nase am meisten charakteristisch sind.

Levy, in seiner bereits erwähnten Dissertation, unterscheidet zwischen Fällen, in welchen die Auftreibung der Nase in der Jugend, und solchen, wo dieselbe in einem späteren Alter zur Entwicklung gekommen ist. Die letzteren Fälle seien dadurch charakterisiert, daß der knöcherne Nasenrücken dem Druck der Polypen keinen genügenden Widerstand hat leisten können und Dehiszenzen entstanden sind, entweder zwischen den beiden Nasenbeinen oder zwischen diesen und dem aufsteigenden Ast des Oberkiefers. Den von ihm zitierten Fällen kann ich noch einen weiteren von Broeckaert[1]) hinzufügen, in welchem bei einem 50jährigen Manne die massenhaften Polypen die Verbindung zwischen Nasenbein und Oberkiefer links gesprengt hatten und die Polypenmassen in der Dehiszenz durch die Haut hindurch zu palpieren waren.

Daß bei Kindern solche Dehiszenzen sich nicht bilden, erklärt Levy wohl mit Recht durch die in der Jugend so stark ausgesprochene Wachstumsenergie des Knochens, infolge welcher der von den Polypen ausgeübte Druck nicht nur Knochenschwund, sondern zu gleicher Zeit infolge periostitischer Reizung Neubildung von Knochen hervorruft. Diese Erklärung ist meiner Ansicht nach ganz besonders auf die seitlichen Knochenleisten bei meinen kleinen Pat. anwendbar, für deren Bildung ein entzündlicher Vorgang am Periost der Nasenfortsätze entschieden angenommen werden muß. Wenn dagegen die Ansammlung von Polypen in höherem Alter auftritt, so gäben nach Levy die atrophisch gewordenen Knochen dem Druck nach und werden auseinandergedrängt.

Indem ich mich mit diesen Betrachtungen einverstanden erkläre, kann ich jedoch die bestehende oder fehlende Dehiszenzbildung für das Entscheidende zwischen zwei Typen der durch Polypenbildung verursachten Nasenentstellung nicht ansehen. Denn auch bei im späteren Alter entstandener Mißbildung können Dehiszenzen fehlen. Dies war der Fall bei meinen beiden älteren Pat.; auch in einem von Gerber abgebildeten und von mir in Fig. 5 reproduzierten Falle ist von einer Dehiszenz nicht die Rede. Vielmehr ist der kindliche Typus durch die leistenförmige Verdickung der Nasenfortsätze des Oberkiefers, der ältere Typus durch die Verbreiterung des unteren, weichen Nasenabschnittes charakterisiert. In sämtlichen veröffentlichten und abgebildeten Fällen, welche sich auf jugendliche Personen beziehen, finden sich die erwähnten symmetrischen.

---

[1]) Broeckaert, Annales de la Société belge de Chirurgie, 1904, Nr. 4.

Digitized by Google
Original from UNIVERSITY OF CALIFORNIA
Generated on 2019-10-24 13:09 GMT / http://hdl.handle.net/2027/uc1.b3252760
Public Domain in the United States, Google-digitized / http://www.hathitrust.org/access_use#pd-us-google

leistenförmigen Schwellungen, zum Beispiel bei Levy und bei Gerber, welche Fälle in Fig. 3 und 2 wiedergegeben sind.[1])

* * *

Die Tatsache der höchstgradigen Polypenbildung mit Formveränderung der äußeren Nase bei 3 jungen Kindern aus einer Familie ist so merkwürdig, daß die Zufälligkeit wohl nicht zur Erklärung herangezogen werden darf. Der Gedanke drängt sich auf, daß entweder eine besondere Infektion oder die vererbte Anlage einer unbekannten Erkrankung im Spiele sei.

Leider muß ich diese Frage ungelöst lassen, da die genaue Untersuchung der Fälle nichts Besonderes zur Erklärung ergeben hat. Auch die rhinologische Literatur gibt für die erwünschte Erklärung keinen einzigen Fingerzeig.

Die tropische Medizin dahingegen kennt eine besonders in West- und Ostafrika vorkommende Erkrankung, welche mit dem äußeren Bilde meiner 3 Pat. eine große Ähnlichkeit zeigt. Es ist dies die Gundu oder Anakhré, beides Namen, welche in den Sprachen der westafrikanischen Neger „große Nase" bedeuten.

Ich muß gleich vorwegnehmen, daß ich keinen Augenblick annehme, daß die von mir beschriebenen holländischen Bauernkinder etwa an tropischer Gundu leiden sollten. Allein die Ähnlichkeit des äußeren Nasenbildes veranlaßt mich, die Aufmerksamkeit auf eine Erkrankung zu lenken, welche, sofern ich weiß, in der rhinologischen Literatur fast keine Erwähnung gefunden hat. Es mögen diese Zeilen dazu beitragen, das Interesse der Spezialisten für die genannte Tropenkrankheit wachzurufen. Wie sehr dieselbe der rhinologischen Forschung noch bedarf, geht daraus hervor, daß sie 1905 in Menses Handbuch[2]) noch als „eine in ihrem Wesen völlig dunkle Erkrankung" vorgeführt wird. Bezüglich der Ätiologie gibt es noch nicht einmal berechtigte Ahnungen; pathologisch-anatomisch ist wegen vollständigem Mangel an Obduktionen noch nichts von Bedeutung gemacht worden und nosologisch wird noch heute jeder angemeldete Fall ohne Legitimation zur Kasuistik zugelassen. Die besten mir bekannten Studien über diese Krankheit sind diejenigen von Friedrichsen[3]) und namentlich von Radloff.[4])

Der Name Gundu findet sich zuerst bei Maclaud[5]), der auch die erste

---

[1]) Herr Kollege Moure (Bordeaux), dem ich die Ehre hatte, gelegentlich des Besuches meiner Klinik die drei kleinen Pat. vorzustellen, sandte mir nachher die Photographie eines von ihm behandelten Knaben, dessen Nase nach demselben Typus mißbildet war.

[2]) Plehn, Menses Handbuch der Tropenkrankheiten, Leipzig 1905.

[3]) Friedrichsen, Arch. f. Schiffs- u. Tropenhygiene, 1903, pag. 7.

[4]) Radloff, Über Gundu in Deutsch-Ostafrika. Dissert., Leipzig 1907.

[5]) Maclaud, Arch. de méd. nasale, LXIIII, Januar 1895, pag. 25.

Digitized by Google
Original from UNIVERSITY OF CALIFORNIA
Generated on 2019-10-24 13:09 GMT / http://hdl.handle.net/2027/uc1.b3252760
Public Domain in the United States, Google-digitized / http://www.hathitrust.org/access_use#pd-us-google

ausführliche Beschreibung gibt, welche — der Hauptsache nach — auf eine beschränkte Zahl früher und später mitgeteilter Fälle paßt. Kurz ist dieses Bild folgendes: Gewöhnlich in den Kinderjahren debütiert die Krankheit mit Kopfschmerzen und mit blutig-eitriger Absonderung aus der Nase. Dann entwickeln sich zu beiden Seiten der Nase Schwellungen, welche neben dem inneren Augenwinkel anfangen und, dem Nasenfortsatz des Oberkiefers ganz breit aufsitzend, schräg nach unten und außen verlaufen bis etwa einen Finger breit oberhalb des Alveolarrandes des Kiefers. Diese Schwellungen sind meistens symmetrisch; sie sind knochenhart, glatt, auf Druck nicht empfindlich und die sie bedeckende Haut ist normal und frei beweglich. Sie wachsen äußerst langsam, bis nach einigen Jahren das Wachstum aufhört, während dagegen in 2 Fällen Maclauds das Wachstum immer weiter ging, bis die Tumoren den Umfang einer Orange, ja (in einem Falle) sogar den eines Straußeneies erreicht hatten. Auch in einem dritten Falle Maclauds, wie in dem einen Falle Radloffs wird von hühnereigroßen Gebilden gesprochen. Bei den weiteren 4 Pat. Maclauds hatten die Schwellungen nur den Umfang einer Mandel oder einer Bohne. Die Mitteilung Maclauds, daß die Geschwülste durch zunehmendes Wachstum nicht nur mechanisch das Gesicht gefährden, sondern auch zur Zerstörung der Augen führen können, steht in der Literatur vereinzelt da, und es dürfte sich in diesem von ihm beobachteten Falle vielleicht um etwas ganz anderes als Gundu gehandelt haben. Nur bei Chalmers[1]) findet sich die nämliche Mitteilung, daß die Schwellungen beim Weiterwachsen sich vor die Augen lagern und diesen das Gesicht nehmen; allein er erwähnt ausdrücklich, daß es dabei niemals zur Zerstörung der Augen komme. Dieser Autor gibt auch die Abbildung eines „vorgeschrittenen Falles", auf der beide Augen von 2 Tumoren gänzlich verdeckt sind (s. Fig. 10). Bemerkenswert ist indessen, daß diese Abbildung offenbar keine photographische ist, während in dem einzigen von ihm im Text beschriebenen „vorgeschrittenen Fall" von solchen die Augen verdeckenden Schwellungen nicht die Rede ist. Die Photographien, welche er von zwei selbst beobachteten leichteren Fällen gibt, zeigen nur die auch sonstwo publizierten Verdickungen der Nasenfortsätze des Kiefers (s. Fig. 8).

Übrigens schildern sowohl Maclaud wie Chalmers einen Typus von Nasenverunstaltung, der, wie aus der gegebenen Beschreibung hervorgeht, in seine leichten Form demjenigen unserer 3 Polypenkinder vollkommen ähnlich ist. Denselben Typus finden wir zurück in den Beschreibungen und Abbildungen von Gundukranken von Strachan[2]) (s. Fig. 6), Renner[3]) (s. Fig. 7), Mendes[4]), Nell[5]),

[1]) Chalmers, The Lancet, 1900, I, pag. 20.
[2]) Strachan, Brit. med. Journ., 1894, I, pag. 189.
[3]) Renner, Journ. of trop. Med., Januar 1900, pag. 145.
[4]) Mendes, Revue de chir., 1901, pag. 445.
[5]) Nell, Journ. of trop. Med., 1903, pag. 348.

Digitized by Google
Original from UNIVERSITY OF CALIFORNIA
Generated on 2019-10-24 13:09 GMT / http://hdl.handle.net/2027/uc1.b3252760
Public Domain in the United States, Google-digitized / http://www.hathitrust.org/access_use#pd-us-google

Friedrichsen (s. Fig. 9), Radloff, Leber und Prowazek[1]), wahrscheinlich auch bei Braddon[2]), der aber keine Abbildung gibt.

In sämtlichen diesen Fällen war die Nasenmißbildung charakterisiert durch die schmerzlosen, knochenharten, glatten, breiten, leisten-, bohnen- oder eiförmigen Verdickungen auf beiden Nasenfortsätzen des Oberkiefers. Bei der 3jährigen Pat. Strachans sowie bei Nell soll die Mißbildung von Geburt an bestanden haben; nach Renner, Chalmers, Mendes, Friedrichsen und Radloff entsteht sie in den Kinderjahren. Leber und Prowazek teilen keine Einzelheiten mit; der Fall von Renner allein bezieht sich auf eine in den dreißiger Jahren entstandene Affektion.

Während in den meisten Fällen krankhafte Nasensekretion nur im Anfang des Leidens verzeichnet wird, bestand in dem Friedrichsenschen und in dem ersten Radloffschen Fall eine solche auch zu einer späteren Zeit und war hier die Nasenschleimhaut entzündet, bei Friedrichsen sogar stark geschwollen und polypenartig gewulstet.

Vor Strachan und Maclaud sind von Macalister[3]) und von Lamprey[4]) unter dem Namen „horned men in Africa" Fälle beschrieben worden, welche von den späteren Autoren auch zur Gundu gerechnet worden sind. Die Mißbildung war indessen eine andere wie in den oben referierten Fällen, und da die klinische Beschreibung bei Macalister gänzlich fehlt, bei Lamprey eine sehr ungenügende ist, so muß es dahingestellt bleiben, ob man ein Recht hat, diese Fälle mit den übrigen zu identifizieren. Die Tumoren in Macalisters Fall (s. Fig. 11) saßen zu beiden Seiten in der Antrumgegend und waren von unregelmäßiger Gestalt. Die Vermutung wird ausgesprochen, daß die Affektion eine artefizielle und die Folge von Tätowierung sei. Bei den 3 Patienten Lampreys (s. Fig. 12) war nicht der Nasenfortsatz, sondern der Margo infraorbitalis Sitz der Schwellung. Dieselbe hatte die ausgesprochene Leistenform, deren Richtung, dem Margo infraorbitalis entsprechend, eine horizontale war. Der Autor hält die Erkrankung für eine kongenitale.

Als Gundu beschrieben, aber von dem oben beschriebenen Bilde abweichend war die Erkrankung in den Fällen von Maxwell[5]), Graham[6]), Keng[7]), Orpen[8]), Reeves[9]) und Shircore.[10])

[1]) Leber und v. Prowazek, Archiv f. Schiffs- u. Tropenhygiene, 1911, Nr. 13.
[2]) Braddon, Journ. of trop. Med., 15. Mai 1901.
[3]) Macalister, Proceed. R. Irish Acad., III, Science, 1883, pag. 771.
[4]) Lamprey, Brit. med. Journ., 1887, II, pag. 1273.
[5]) Preston Maxwell, Journ. of trop. Med., Dezember 1900.
[6]) Graham, Journ. of trop. Med., August 1900.
[7]) Lim Boon Keng, Journ. of trop. Med., 1. Juli 1901.
[8]) Orpen, Annals of trop. Med. and Parasit., 3. Februar 1908.
[9]) Reeves, Ref. im Archiv für Schiffs- und Tropenhyg., XV, 1911, pag. 104.
[10]) Shircore, Brit. med. Journ., 1910, I, pag. 503.

Generated on 2019-10-24 13:09 GMT / http://hdl.handle.net/2027/uc1.b3252760
Public Domain in the United States, Google-digitized / http://www.hathitrust.org/access_use#pd-us-google
Digitized by Google
Original from UNIVERSITY OF CALIFORNIA

In Grahams Fall von einseitiger Affektion war der linke Nasenflügel nach unten, das linke Auge nach oben verdrängt. Es dürfte hier vielleicht eine Neubildung des Kiefers respektive des Antrums im Spiele gewesen sein.

Bei dem Maxwellschen, dem einzigen in China beobachteten Fall (siehe Fig. 13) war nicht der Nasenfortsatz geschwollen, sondern es saß zu beiden Seiten der knöchernen Nase eine eirunde Geschwulst, fast gestielt, auf. Wenigstens erweckt die nicht photographische Abbildung diesen Eindruck.

Fig. 6.

Fig. 8.

Fig. 7.

Fig. 9.

Gundu-Fälle von Strachan (6), Renner (7), Chalmers (8), Friedrichsen (9).

Der Kengsche Fall gehört sicher nicht zur Gundu. Die Schwellungen waren teilweise weich und pulsierend; der Autor spricht selbst von einer in das Siebbein hineingewachsenen Encephalocele, und das Kind starb an Hydrocephalus.

Bei dem Pat. Orpens bildete sich ein Jahr nach dem Erscheinen der Nasenschwellungen eine dritte Geschwulst in der linken Wangengegend; zugleich Sekretion aus der rechten Nasenseite und Geruchstörung.

Generated on 2019-10-24 13:09 GMT / http://hdl.handle.net/2027/uc1.b3252760
Public Domain in the United States, Google-digitized / http://www.hathitrust.org/access_use#pd-us-google
Digitized by Google
Original from UNIVERSITY OF CALIFORNIA

Auch die Beschreibung von Reeves paßt zum Bilde der Gundu nicht: die betreffende Pat. soll zu gleicher Zeit an Gundu und an Leontiasis gelitten haben. Die Nasenschwellungen begannen im 50. Lebensjahre und während deren Wachstum bestand ein serös-eitriger Nasenkatarrh; auch gingen sämtliche Oberkieferzähne, bis auf die Eckzähne, verloren.

Fig. 10.

Fig. 11.

Fig. 12.

Fig. 13.

Abweichende Typen bei Chalmers (10), Macalister (11), Lamprey (12), Maxwell (13).

Die Geschichte von Shircores Pat. ist offenbar die einer akuten, durch Fliegenstich verursachten Erkrankung: Eine Woche, nachdem eine Fliege die Nase besucht hatte, entstand Nasenbluten und kamen mehrere Fliegenlarven heraus. Es folgte Schmerz und Schwellung in den Nasenbeinen, Ulceration im Vestibulum nasi usw.

Generated on 2019-10-24 13:09 GMT / http://hdl.handle.net/2027/uc1.b3252760
Public Domain in the United States, Google-digitized / http://www.hathitrust.org/access_use#pd-us-google
Digitized by Google
Original from UNIVERSITY OF CALIFORNIA

Auf operativem Wege entfernt sind die Tumoren, soweit mir bekannt, von Strachan, Chalmers, Mendes und Radloff. In sämtlichen diesen Fällen gingen dieselben vom Nasenfortsatz des Oberkiefers aus und bestanden aus spongiösem Knochengewebe, welches von einer harten Knochenschale bedeckt war.

Ätiologisch nicht bestätigt blieben bis jetzt die Auffassungen von Strachan: Ursache Atavismus, von Maclaud: Fliegenlarven, von Chalmers und Nell: Framboesia, von Friedrichsen: Lues und dazu tropischer Phagedänismus. Ebensowenig ist die Vermutung Plehns, daß es sich um eine abweichende Form von Rhinosklerom handeln könne, annehmbar; während die Meinung von Fisch[1]), daß die Schwellungen selbst als luetische Tophi zu betrachten seien, sicher nicht zutreffend ist.

Die Autopsie eines angeblich gundukranken Hundsaffen ist von Bouffard[2]) gemacht worden, mit dem Resultat, daß eine Verdickung sämtlicher Schädelknochen gefunden wurde. Auch Marchoux und Mesnil[3]), welche gunduartige Erkrankungen bei Affen beobachtet haben, beschreiben dabei allgemeine Erscheinungen, namentlich solche an den Knochen der Extremitäten. Zur Klärung der Pathogenese der Gundu kann also vorläufig die tierliche Pathologie nicht beitragen.[4])

Soweit das äußerst spärlich vorliegende pathologische Material es erlaubt, Schlüsse zu ziehen, muß es sich bei dieser Krankheit entweder um eine osteoplastische Periostitis oder, wie es Mendes und Radloff befürworten, um eine auf entzündlicher Basis entstandene echte Osteombildung handeln. Für die während vieler Jahre progressiven, schließlich zu einem großen Umfang herangewachsenen Knochengeschwülste ist wohl kaum eine andere Auffassung wie die des echten Osteoms zulässig. Daß indessen in manchen Fällen, wo die Geschwulst nur den mäßig geschwollenen Nasenfortsatz darstellt, vielmehr eine hyperplastische Periostitis besteht, diese Möglichkeit ist, wie mir scheint, vorläufig nicht von der Hand zu weisen.

Diese leichten Fälle sind es, welche mit dem Bilde der von mir beobachteten kindlichen Polypennasen eine treffende Übereinstimmung zeigen. Nicht nur im äußeren Bilde, sondern auch insofern in beiden Fällen in einem jugendlichen Alter ein vom Naseninnern ausgehender entzündlicher Reiz die Schwellung des Nasenfortsatzes des Kiefers verursacht haben muß.

In beiden Fällen muß dieser Reiz und also auch der primäre Entzündungsprozeß etwas anderes gewesen sein wie der banale Schleimhautkatarrh.

---

[1]) Fisch, Archiv f. Schiffs- u. Tropenhygiene, VIII, 1904, pag. 207.

[2]) Bouffard, Bull. Soc. path. exot., IV, 14. April 1909.

[3]) Marchoux und Mesnil, Bull. Soc. path. exot., 8. März 1911.

[4]) Auch bei der von Ziemann (Archiv f. wissensch. u. prakt. Tierh., XXXI, 1905) beschriebenen, tödlich verlaufenden Kieferkrankheit der Pferde in Kamerun dürfte die Analogie mit der Gundu nicht sehr auf der Hand liegen.

Generated on 2019-10-24 13:09 GMT / http://hdl.handle.net/2027/uc1.b3252760
Public Domain in the United States, Google-digitized / http://www.hathitrust.org/access_use#pd-us-google
Digitized by Google
Original from UNIVERSITY OF CALIFORNIA

Im Falle der Gundu, weil auch in den Tropen die ganz unkompliziert verlaufenden Nasenkatarrhe alltägliche Vorkommnisse sind. Bei meinen kleinen Pat., weil das gehäufte Vorkommen von mit Polypenbildung und Nasenverunstaltung komplizierter Siebbeinentzündung bei drei sehr jungen Geschwistern etwas ganz exzeptionelles ist.

Wie es bei der Gundu mit dem Siebbein steht, ist noch gänzlich unbekannt, zumal bis jetzt kein einziger nasenärztlich wohl untersuchter Fall vorliegt. Mit Rücksicht auf die in der Gunduliteratur vertretene Möglichkeit, daß Lues oder die mit ihr verwandte Framboesia ätiologisch eine Rolle spielen könnten, ist bei meinen 3 Pat. das Blut nach Wassermann untersucht worden. Das Resultat dieser Untersuchung war bei den beiden Knaben ein negatives, bei dem Mädchen ganz unerwarteterweise ein positives, und zwar dreimal bei von drei verschiedenen Kollegen bereitwilligst gemachten Untersuchungen. Anamnestische Momente für Syphilis sind in der betreffenden Familie nicht vorhanden; die Eltern sind gesunde Leute, die nach den Aussagen des langjährigen Hausarztes sicher nie luetisch erkrankt gewesen sind. Aus der Nase des Mädchens entfernte krankhafte Gewebsteile sind von Doktor Swellengrebel mit negativem Resultat auf die Anwesenheit von Protozoen untersucht worden.

Ätiologisch bleibt also die von mir beschriebene Familienerkrankung unerklärt, wie dies übrigens auch mit der Gundu der Fall ist.

Zwei Fälle von Geschwülsten, welche der Wand der Nebenhöhlen der Nase aufgelagert waren.

Von Hofrat Prof. Dr. **O. Chiari** in Wien.

Geschwülste, welche der Wand der Nebenhöhlen der Nase aufgelagert sind, sind ein seltener Befund. Sie können daher recht leicht eine Ektasie derselben vortäuschen, wenn man nicht alle Behelfe der Diagnose verwendet. Daß trotzdem die völlige Klärung der Verhältnisse erst während der Operation gelingt, zeigen die beiden folgenden Fälle, welche ich kurz nacheinander zu beobachten Gelegenheit hatte.

Angioma cavernosum der rechten Orbita; Verdacht auf Ektasie der Stirnhöhle und der Siebbeinzellen.[1])

Der 40jährige Abraham Sch. wurde am 19. II. d. J. von der Ambulanz der Klinik des Hofrates Ernst Fuchs an meine Klinik gesendet, und zwar wegen rechtseitiger hochgradiger Vortreibung des Bulbus, dessen Sehvermögen

[1]) Kurz demonstriert von dem klinischen Assistenten Dr. H. Marschik in der Märzsitzung der Wiener Laryngo-rhinologischen Gesellschaft.

Digitized by Google
Original from UNIVERSITY OF CALIFORNIA
Generated on 2019-10-24 13:09 GMT / http://hdl.handle.net/2027/uc1.b3252760
Public Domain in the United States, Google-digitized / http://www.hathitrust.org/access_use#pd-us-google

bis auf einen myopischen Astigmatismus normal war. Im rechten mittleren Nasengang waren polypöse Schwellung und Eiterung gesehen worden.

Die Anamnese des Pat. ergab nur eine angebliche Nieren- und Lungenentzündung vor mehreren Jahren. Vor 2 Jahren erhielt er einen Hieb mit einem Holzstück gegen das rechte Auge. 1911 bemerkte er den Beginn des Exophthalmus, der langsam zunahm, ohne ihm Schmerzen zu verursachen. Dagegen war ihm das Tränenträufeln sehr lästig.

Die genaue Untersuchung der Augenhöhle ergab hochgradigen Exophthalmus rechts nach außen und unten. Oberhalb des inneren Augenwinkels ist in der Orbita eine zirka nußgroße Geschwulst undeutlich tastbar. Bindehaut des Auges und der Lider mäßig entzündlich verändert.

Rhinoscopia anterior: Die Ränder des Hiatus semilunaris etwas ödematös, aus dem Hiatus hie und da etwas Sekret austretend.

Rhinoscopia posterior zeigt starke Hypertrophie im unteren Anteil des Septum beiderseits.

Röntgenphotographie: Beide Stirnhöhlen mäßig entwickelt, beiderseits deutliche Processus supraorbitales. Der untere Stirnhöhlenabschnitt ist rechts leicht verschleiert, und dieser Schatten verbreitet sich etwas in die Orbita. Die Siebbeinzellen sind lufthaltig, die Kieferhöhlen frei.

Nach diesen Daten mußte man mit großer Wahrscheinlichkeit eine Ausdehnung der rechten Stirnhöhle vermuten, welche auf chronische Entzündung zurückzuführen wäre; doch ließ sich auch mit Sicherheit ein intraorbitaler Tumor nicht ausschließen, um so mehr, da die Freund-Kaminersche Reaktion auf Karzinom positiv war.

Am 24. II. führte ich in Narkose (mit Billroth-Mischung) nach Vernähung der Augenlider den Hautschnitt für die Killiansche Stirnhöhlenoperation aus. Nach Abhebung des Periost, auch weit in die Orbita hinein, erwiesen sich die untere Wand der Stirnhöhle und die Lamina papyracea allenthalben als glatt und intakt. Irgend eine Vorwölbung der Stirnhöhle oder der Siebbeinzellen war nicht vorhanden; daher mußte ein Tumor in der Orbita angenommen werden. Ich durchtrennte daher die Tenonsche Kapsel und kam zuerst auf eine sich vorwölbende gelbliche, weiche Masse, die sich aber bei vorsichtiger stumpfer Präparation als Orbitalfett erwies; hierauf tastete ich im innern Augenwinkel nach dem Tumor, den ich auch zu fühlen glaubte. Ich durchtrennte deshalb stumpf das Orbitalfett in der Richtung nach hinten und kam bald auf eine blau-bräunlich gefärbte, glatte Geschwulst, welche mit der Tenonschen Kapsel verwachsen war; sie ließ sich stumpf ziemlich leicht isolieren bis auf den nach hinten reichenden Stiel; über die Geschwulst schob ich nun eine kalte Drahtschlinge, schnürte sie fest zu und entfernte damit den Tumor samt dem Stiel. Er war in seiner Mitte gefaßt und erwies sich als taubeneigroß, glatt und überall durch eine unverletzte Kapsel umschlossen.

Digitized by Google
Original from UNIVERSITY OF CALIFORNIA
Generated on 2019-10-24 13:09 GMT / http://hdl.handle.net/2027/uc1.b3252760
Public Domain in the United States, Google-digitized / http://www.hathitrust.org/access_use#pd-us-google

Die Blutung war sehr gering; Drainage mit Jodoformgaze und nach Hautnaht leichter Kompressionsverband.

Auf dem Durchschnitt zeigte der Tumor eine bräunliche, von zahlreichen kleinen Hohlräumen durchsetzte Masse. Die histologische Untersuchung durch Dr. Wiesner, Assistenten des Hofrates Prof. Weichselbaum, zeigte den Tumor als Haemangioma cavernosum, an dessen Peripherie einige Lymphknötchen eingestreut waren.

Der Heilungsverlauf war sehr günstig. Nach leichtem Fieber in den ersten 3 Tagen ungestörtes Wohlbefinden. Das Sehvermögen und die Bewegungen des Bulbus waren immer normal, nur bestand in den ersten Tagen starkes Ödem beider Augenlider. Das untere Augenlid war am vierten Tage normal, dagegen blieb das obere Augenlid leicht ödematös und konnte nicht gehoben werden.

Wegen dieses Befundes und des unveränderten Ödems der Schleimhaut im mittleren Nasengang wurde am 12. III. das rechte Siebbein ausgeräumt. Dabei zeigten sich die vorderen Siebbeinzellen mit ödematöser Schleimhaut ausgekleidet, enthielten aber keinen Eiter. Die hinteren Siebbeinzellen und die Keilbeinhöhle waren gesund.

Am 19. III. wurde der Pat. mit geheilter Hautwunde und intaktem, gut beweglichem Bulbus entlassen; nur das obere Augenlid war noch leicht ödematös und konnte aktiv nicht gehoben werden, so daß ich doch eine Verletzung des M. levator palpebrae während der Operation annehmen muß. Doch ist eine Rückbildung der Ptosis nach den Erfahrungen der Ophthalmologen nicht ausgeschlossen; die innere Siebbeinwunde war gereinigt, aber ihre Ränder noch leicht ödematös.

Chronische Entzündungsgeschwulst der vorderen Wand der Kieferhöhle.

Frau Anna H., 66 Jahre alt, Kleidermacherin, kam am 13. III. 1912 in meine Ambulanz. Früher immer gesund, beobachtete sie vor 3 Monaten eine schmerzhafte Schwellung in der linken Wangengegend, nachdem sie vorher durch 14 Tage aus der linken Nasenseite Eiter entleert hatte. Die Schwellung schwand bald, stellte sich aber wieder ein, wurde härter und bald schmerzlos. Zahnschmerzen hatten nie bestanden, ebensowenig wie Fieber.

Die Untersuchung des Gesichtes ergab ein guldenstückgroßes, ziemlich flaches, sehr hartes Gebilde nach außen vom Nasenflügel, welches dem Processus frontalis des Oberkiefers und der Wand der Fossa canina fest aufsaß; die Haut war darüber frei verschieblich. Die Rhinoscopia anterior zeigte normale Verhältnisse, die Punktion und Ausspülung der Kieferhöhle ergab reines Spülwasser. Die Röntgenphotographie erwies die linke Kieferhöhle etwas verdunkelt. Drüsen waren nicht tastbar.

Digitized by Google
Original from UNIVERSITY OF CALIFORNIA
Generated on 2019-10-24 13:09 GMT / http://hdl.handle.net/2027/uc1.b3252760
Public Domain in the United States, Google-digitized / http://www.hathitrust.org/access_use#pd-us-google

Der derart diagnostizierte Tumor wurde von mir am 20. III. in lokaler Anästhesie von einem Schleimhautschnitte aus, wie bei der Operation nach Luc-Caldwell, entfernt. Er ließ sich mit dem Raspatorium vollständig von dem intakten und glatten Knochen abheben und wurde dann mit dem Skalpell von den Weichteilen der Lippe und Wange rein abgetragen. Nach Einlegung eines Jodoformgazestreifens in der Mitte des Schnittes wurde dieser mit Catgut vernäht. Normaler Wundverlauf ohne Schmerzen oder Fieber. Am 2. Tage wurde der Gazestreifen entfernt, am 4. Tage war die Wunde fest geschlossen. Heilung am 6. Tage vollendet. Die Pat. sah ich noch anfangs Mai bei vollem Wohlbefinden, nur die linke Fossa canina war noch etwas voller als die rechte.

Die vom Dozenten Dr. Bartel durchgeführte histologische Untersuchung der Geschwulst ergab teils schwieliges, teils Granulationsgewebe auf chronischer Entzündung beruhend.

Was die Zähne anlangt, fehlten seit Jahren im Oberkiefer alle bis auf den Eckzahn, welcher immer gesund und unempfindlich war.

Die Röntgenplatte nach der Operation zeigt die linke Kieferhöhle bedeutend aufgehellt.

Epikrise. In dem ersten Falle sprachen alle Ergebnisse der Untersuchung für eine Ektasie der Stirnhöhle und der Siebbeinzellen; es war aber doch ein Orbitaltumor vorhanden. Doch bestand auch leichte Entzündung der vorderen Siebbeinzellen, wie die Ausräumung des Siebbeins nach der Exstirpation des Angiosa cavernosum nachwies.

Im zweiten Falle wiesen alle diagnostischen Momente auf einen der Kieferhöhle aufgelagerten Tumor hin, der sich auch bei der Operation fand. Die Verdunklung der Stirnhöhle im ersten Falle und der Kieferhöhle des zweiten Falles im Röntgenbilde mahnen uns zur Vorsicht bei der Verwertung dieser wichtigen Untersuchungsmethode.

Aus der Königl. ungar. Universitätsklinik für Nasen- und Kehlkopfkrankheiten in Budapest (Direktor: Prof. Dr. Onodi).

Experimentelle Beiträge zur Gehirnpunktion.

Von Dr. **Desiderius Dörner.**

Die schwersten Komplikationen der Nasennebenhöhleneiterungen sind diejenigen, welche in der Schädelhöhle auftreten. Diese können Extraduralabscesse, Sinusthrombosen, Entzündungen der Hirnhäute oder Abscesse im Hirn sein.

Wenn in der Literatur nur wenige rhinogene Schädelhöhlenkomplikationen zu finden sind, kann dies nur dadurch begründet werden, daß man früher bei den Sektionen die Nebenhöhlen zu untersuchen oft versäumt hat und

Generated on 2019-10-24 13:09 GMT / http://hdl.handle.net/2027/uc1.b3252760
Public Domain in the United States, Google-digitized / http://www.hathitrust.org/access_use#pd-us-google
Digitized by Google
Original from UNIVERSITY OF CALIFORNIA

nur in den letzten Jahren, wo die Sektionstechnik mehr ausgebildet wurde und die makroskopischen und mikroskopischen Untersuchungen der Nebenhöhlen pünktlicher ausgeführt werden, wurden mehr und mehr solche Fälle bekannt, welche bestimmt nasalen Ursprunges sind.

Drei Wege sind es, auf welche die Schädelhöhlenkomplikationen entstehen können:

1. durch Gewebskontinuität,
2. durch die Blutgefäße,
3. durch die Lymphgefäße.

1. Am häufigsten führt der Infektionsweg von der Nebenhöhle in die Schädelhöhle durch Gewebskontinuität. In diesem Falle findet man entweder makroskopische oder mikroskopische Veränderuugen. Nach Hajek entsteht die Schädelhöhlenkomplikation durch Gewebskontinuität so, daß zuerst die Nebenhöhlenschleimhaut vereitert, es bildet sich ein subperiostaler Abszeß, infolgedessen nekrotisiert der Knochen und der so nekrotisierte und durch pyogene Bakterien durchwachsene Knochen verursacht einen Extraduralabsceß, durch welchen dann Meningitis, Sinusthrombose oder ein Hirnabsceß entstehen kann. Öfters sind diese Veränderungen nicht zu sehen. Die Destruktion des Knochens ist nicht vorhanden, sondern nur eine Verfärbung der Dura und des darüber gelegenen Knochens. Nach Kuhnt (1) ist diese Veränderung eine Folge der Venenanastamosen der Nebenhöhlen mit der Dura. Die anastomisierenden Venen thrombosieren und es entsteht sozusagen ein metastatischer Absceß, ohne daß am Knochen eine größere Veränderung zu konstatieren wäre.

2. Am Wege der Blutgefäße entstehen die Schädelhöhlenkomplikationen so, daß in den von der Nebenhöhlenschleimhaut wegführenden Venen Thrombosen auftreten, diese schreiten dann in das Venensystem der Schädelhöhle und verursachen dort entweder Sinusthrombose oder nach Zerfall dieser Abscesse.

3. Den dritten Infektionsweg stellen die Lymphgefäße dar. Es wurde nachgewiesen, daß die Nebenhöhlen, besonders die Siebbeinzellen durch Lymphgefäße in vielfachem Zusammenhange mit der Schädelhöhle stehen.

Miodowski (2) stellt die Frage, weshalb in einem Falle ein Extraduralabsceß, ein andresmal eine Meningitis, wieder ein drittesmal ein Hirnabsceß usw. entsteht, und gibt auch zugleich eine Erklärung dafür, indem er meint, daß die verschiedenen Komplikationen von der Virulenz und im Zusammenhange mit dem von dem schnellen Progredieren der Infektion abhängig sind. Er ist der Meinung, wenn die Infektion schwer ist und schnell vorwärts schreitet, eine allgemeine Meningitis entsteht; ist sie aber schwach, so daß sie nur langsam weiterdringt, entsteht eine circumscripte Entzündung der Dura und der weichen Hirnhäute und es verschließt sich der arachnoidale Sack so, daß die Infektion mit Vermeiden des arachnoidalen Sackes in das Hirn hinein-

Digitized by Google
Original from UNIVERSITY OF CALIFORNIA
Generated on 2019-10-24 13:09 GMT / http://hdl.handle.net/2027/uc1.b3252760
Public Domain in the United States, Google-digitized / http://www.hathitrust.org/access_use#pd-us-google

dringt. Neumann (3) sagt, die Komplikationen sind von zwei Faktoren abhängig: Der eine ist die Virulenz der Bakterien, der andere der Weg der Infektion. Bei geringer Virulenz entstehen zuerst Adhäsionen und dann dringt die Infektion erst weiter, bei hoher Virulenz dagegen dringt sie schon weiter, bevor noch Verwachsungen zustande gekommen wären. Beim zweiten Faktor geschieht es folgendermaßen: Geht die Infektion durch präformierte Wege weiter, gelangt sie schnell im Arachnoidalsack; schreitet sie aber langsam fort, z. B. durch einen Knochen, dann verursacht sie zuerst einen kleinen Reiz, der die Hirnhäute verklebt, und dringt erst dann durch die verklebte Stelle in das Hirn.

Die Theorie der Entstehung der Hirnabscesse gab den Anlaß dazu, nach einer Methode zu forschen, um bei den Heilverfahren der Hirnabscesse, die Punktion, eine sekundäre Infektion zu vermeiden, die zwar im ganzen und großen nicht allzu häufig ist, aber immerhin eine schwere Komplikation darstellt.

Das Hirn ist das Organ, welches lange Zeit für unantastbar gehalten wurde. Die Chirurgie wies schon lange schöne Erfolge auf, doch niemand traute sich das Hirn anzurühren. Dupuytren (4) war der erste, der den Mut hatte, in das Hirn einzuschneiden, um aus dem dort befindlichen Absceß den Eiter auszulassen und dort wie anderswo im Organismus durch Granulationen eine schnelle und sichere Heilung zu erzielen. Sein Verfahren wirkte aber nicht ermutigend, denn sein Pat. starb bald nach der Operation. Die guten Erfolge bei der Entfernung von Knochensplittern aus dem Hirn bei Schädelfrakturen und die guten Resultate bei den Tierversuchen übten eine neue Anregung auf die Hirnchirurgie. Bald wurden die Eröffnungen der Abscesse allgemein ausgeführt und sogar die Punktionen zu diagnostischem Zwecke wurden überall angewendet, im Anfange mit der Hohlnadel, bald aber auf Bergmanns (5) Empfehlung mit dem Messer. Es herrschte überall die Auffassung, die Hirnpunktionen wären ganz unschädlich und es gebe kaum ein toleranteres Organ als das Hirn.

Und diese Anschauung hielt sich um so mehr aufrecht, weil wie Reinking (6) sagt: „Niemand beeilte sich, seine schlechten Erfahrungen publizieren.“ Die langjährigen Erfahrungen Bergmanns und Körners (7) bewiesen aber, daß die Hirnpunktionen nicht so ungefährlich sind, wie man sie im allgemeinen hielt. Sie empfehlen, die Chirurgen mögen die Hirnpunktionen möglichst einschränken. Nach Reinking sind die Gefahren, die bei der Hirnpunktion vorkommen können, folgende:

1. die Verletzung der Ganglienzellen der Rindensubstanz und der Faserzüge im weißen Marklager;
2. die Gefahr, die großen, zentralen Ganglien zu verletzen;
3. die Gefahr der Verletzung des Seitenventrikels:
4. Verletzung größerer Gefäße;

Digitized by Google
Original from UNIVERSITY OF CALIFORNIA
Generated on 2019-10-24 13:09 GMT / http://hdl.handle.net/2027/uc1.b3252760
Public Domain in the United States, Google-digitized / http://www.hathitrust.org/access_use#pd-us-google

5. Verschleppung virulenter Kreise und

6. Entstehung eines Hirnprolaps.

1. Die Verletzung der Rindensubstanz und der Faserzüge, wie das vielmals bewiesen wurde, bildet keine große Gefahr. Die Kranken vertragen sie ganz gut, besonders wenn die Punktion mit einer dünnnen Nadel geschieht. Stokers (8), Botey (9), Loël (10) u. a. publizieren Fälle, wo 15—20 Punktionsstiche gemacht wurden, und wenn auch Störungen vorkamen, waren sie nicht groß und verschwanden bald, so daß höchstwahrscheinlich nicht die Verletzung der Ganglienzellen diese verursachten, sondern es sich um einen Reizzustand und sensorische Verwirrung handelte. Die uns zu beschreibenden Versuche und andere an unserer Klinik gemachten Tierversuche beweisen dies auch. Besonders einfache Stiche mit der Hohlnadel, aber auch Schnitte mit dem Messer in der Rindensubstanz verursachen bei Hunden nur ganz kleine Temperaturerhöhungen, kleine Reizerscheinungen, eventuell Paresen, die aber in kurzer Zeit ganz verschwinden.

2. Was die Verletzung der großen zentralen Ganglien anbelangt, können wir selbe leicht vermeiden, wenn wir bei den Punktionen die durch Prof. Onodi (11) gemachten pünktlichen Messungen vor Augen halten, die die Richtung der Punktionsnadel bestimmen.

3. Ebenso verhält sich die Sache auch mit den Seitenventrikeln, wo die Gefahr darin besteht, daß ein fortwährender Abfluß des Liquor zustande kommen kann; oder, und was eine größere Gefahr involviert, daß wir die Infektion in die Ventrikel verschleppen können. Der Abfluß des Liquor kommt im allgemeinen selten vor, weil der Weg bis zum Seitenventrikel ziemlich lang und die Hirnsubstanz weich ist, so daß der Punktionsweg sich durch Aneinanderlegen der Punktionswege schließt. Bei großem Druck kann aber dies vorkommen. Groß ist die Gefahr, wenn wir Infektionskeime in den Ventrikel hineintragen, die sich dann dort verbreiten und eine allgemeine eitrige Entzündung und Meningitis verursachen können. Das geschieht, wenn die Punktionsnadel durch das infizierte Gewebe geführt wird, z. B. wenn die Dura infiziert ist oder wenn wir den Absceß überschreiten.

Nach Prof. Onodi können wir die großen zentralen Ganglien und die Seitenventrikel dann vermeiden, wenn wir die Punktionsnadel in der vorderen Schädelgrube nicht höher als 18 *mm* und unter dieser Höhe 4—5 *cm* nach hinten und lateralwärts führen. In 20 *mm* Höhe dürfen wir mit der Nadel nur 2—3 *cm* tief eindringen. Wenn wir im Gyrus centr. ant. in die Capsula interna eindringen wollen, dann muß die Nadel von der Schädelbasis 4 *cm* nach oben und hinten und eine Strecke weiter gegen das vom Polus frontalis 8—9—10 *cm* entfernte Gebiet des Gyrus centr. ant. vordringen.

4. Eine viel größere Gefahr bedroht uns von der Seite der Blutgefäße. Die Beschädigung dieser können wir manchmal nicht vermeiden. Die dadurch

Digitized by Google
Original from UNIVERSITY OF CALIFORNIA
Generated on 2019-10-24 13:09 GMT / http://hdl.handle.net/2027/uc1.b3252760
Public Domain in the United States, Google-digitized / http://www.hathitrust.org/access_use#pd-us-google

entstehenden Blutungen (apoplektische Herde) können drohende Erscheinungen verursachen. Die in der Hirnsubstanz verletzten kleinen Gefäße bilden kleine Blutherde, um welche die Hirnsubstanz erweicht, wenn jetzt Infektionskeime dazu kommen, entstehen kleine Abscesse. Bei größeren Blutungen kann der Druck sich stark erhöhen, was eine sehr schwere und drohende Gefahr bedeutet; besonders wenn die Plexi beschädigt werden, bilden sich Blutextravasate in den Ventrikeln, die sich auch in die anderen Ventrikeln verbreiten können, und nehmen beim Menschen meistens ein tödliches Ende. Aber nicht nur die Beschädigung der in der Hirnsubstanz sich befindlichen Gefäße und Plexi, sondern auch durch die Beschädigung der an der Hirnbasis zu findenden Gefäße entstehen sehr große und gefährliche Blutungen.

5. Die Verschleppung der virulenten Keime kann auf zwei Wegen geschehen: von außen nach innen oder von innen nach außen. Die Verschleppung von außen nach innen geschieht dann, wenn wir durch die infizierten Hirnhäute eine Punktion vornehmen, wir tragen dann die Keime selbst mit der Nadel in das Hirn hinein. Von innen nach außen so, daß wir bei der Entfernung der Punktionsnadel, die sich früher im Absceß befand, die Keime in die Hirnsubstanz versetzen oder, was eine größere Gefahr bildet, auf die Meningen oder sogar direkt in den Subduralsack. Öfters ist es schon vorgekommen, daß man bei der Punktion keinen Eiter bekam, bei der Sektion aber mehrere Abscesse im Bereiche des Stichkanals gefunden hat. Diese wurden höchstwahrscheinlich durch die Punktion verursacht.

6. Die Entstehung eines Prolaps ist auch eine Gefahr, die bei der Punktion vorkommen kann. Der Prolaps entsteht besonders dort, wo die Dura breit geschlitzt wird, wie zum Beispiel bei der Punktion mit Messer und Klemme. Der Prolaps kann manchmal auch nützlich sein, indem dadurch der innere Druck vermindert wird, im allgemeinen aber ist er eine unangenehme und schwere Komplikation. Man kann ihn am besten verhüten, wenn man mit einer Nadel die Punktion ausführt. Bei Gebrauch des Messers, wo die Dura geschlitzt wird, näht man dieselbe zusammen und bedeckt sie mit einem Knochenlappen.

Dem Gesagten zufolge muß man bei den Punktionen mit der größten Vorsicht vorgehen, besonders dann, wenn man sie zu diagnostischem Zwecken vornimmt, um die auch ohnehin schwere Erkrankung nicht noch bedrohlicher zu machen. Um die Gefahren bei der Punktion zu vermeiden, rät Miodowski, die Nadel entlang dem Infektionswege zu führen. Dies soll der kürzeste Weg zum Absceß sein. Hier dringt man in Gebiete der Verwachsungen vor, die die Subduralräume verschließen und sie dadurch vor der Infektion verhüten. Körners (13) Meinung ist dieselbe. Nach Macewen (14) ist das nicht genügend, was uns die Natur darbietet, und wie er auf dem Internationalen Otologenkongreß in Bordeaux ausführte, sollte man zu Maßnahmen greifen,

Digitized by Google
Original from UNIVERSITY OF CALIFORNIA
Generated on 2019-10-24 13:09 GMT / http://hdl.handle.net/2027/uc1.b3252760
Public Domain in the United States, Google-digitized / http://www.hathitrust.org/access_use#pd-us-google

welche die natürlichen Schutzwälle zu verstärken ermöglichen. Man sollte die Entleerung der Abscesse durch einen serösen Sack, wie es der arachnoideale ist, verhindern, wie es beim operativen Verfahren bei dem Echinococcus geschieht. Meier und Whiting wollen das Entstehen von extra- und subduralen Abscessen so verhüten, daß sie Gazetampons zwischen die Dura und den Knochen legen; ein Verfahren, welches das Eindringen grober Eitermassen verhütet. Um ein vollkommenes Verschließen des subduralen Sackes zu bewirken, müßte man einen Reiz auf die Hirnhäute ausüben, wodurch eine Entzündung entstehen würde, die durch Granulationen eine Verklebung resultieren kann. Macewen ist auch dieser Meinung und machte Versuche mit Karbolsäure (1 : 40), hatte aber kein entsprechendes Resultat. Miodowski (15) ging auch von diesem Standpunkte aus und unternahm deshalb Versuche an Hunden. Seine Versuche sind sehr anregend. Er gebrauchte bei seinen Versuchen verschiedene Reizmittel und wartete eine Zeitlang, um durch das Mittel einen langdauernden Reiz auf die Stirnhäute auszuüben und Verwachsungen zwischen ihnen zu erzielen. Im allgemeinen ist bei einem Stirnabsceß ein schneller Eingriff angezeigt, doch ist eine zu große Eile nicht notwendig, da der innere Druck (die größte Gefahr) durch die Eröffnung der Schädelhöhle verkleinert wird. Nach Macewen sind die letztgenannten präventive Verfahren solcherart, die selbst gefährlich sind, jedoch geeignet, um die Abschließung des arachnoidealen Sackes gegen die Infektion zustande zu bringen, die einerseits von innen, andrerseits von außen her kommen kann.

Miodowski machte Versuche mit dem Paquelinstiftbrenner, Argentumstift, Karbolsäure, Jodoformgaze- und Jodtinkturtampons. Er kauterisierte oder ätzte mit den genannten Mitteln die Dura oder legte die durchtränkten Tampons auf die Dura.

Seine Resultate waren folgende: Der Paquelinstiftbrenner verursachte oberflächliche Nekrosen und zelligen Belag, der Argentumstift Dura- und Hirnnekrose, die Carbolsäure Nekrose der Dura und Blutungen, die Jodoformgaze nur spärliche Leukocytenansammlungen. Diese Versuche waren also von schlechtem Erfolge. Bei der Anwendung der Jodtinkturtampons fand er nach einem Tage nur Injektion und Leukocytenanhäufung und fibrinösen Belag. Nach $4^1/_2$ Tagen junges Granulationsgewebe zwischen der Dura und der Arachnoidea, nach 17 Tagen waren die Adhäsionen ausgedehnter. Zwischen Dura und Arachnoidea war eine strangförmige Adhäsion vorhanden; auf Grund dieser Versuche glaubt Miodowski, solche Verklebungen zwischen den Hirnhäuten zustande zu bringen, wenn wir Zeit haben zu warten, welche eine eventuelle Infektion der Subduralräume vermeiden kann.

Ich veranstaltete einige Versuche an Hunden, um einerseits einen Vergleich anzustellen zwischen den verschiedenen Punktionsmethoden, andrerseits da die Versuche Miodowskis mit der Jodtinktur nur von geringer Anzahl

Digitized by Google
Original from UNIVERSITY OF CALIFORNIA
Generated on 2019-10-24 13:10 GMT / http://hdl.handle.net/2027/uc1.b3252760
Public Domain in the United States, Google-digitized / http://www.hathitrust.org/access_use#pd-us-google

	Nummer des Hundes	Seite	Datum der Operation	Verfahren	gestorben oder getötet	lebte
1	Hund I	r.	22. II.	$1^1/_2$ *cm* tiefer Stich mit einer dünnen Nadel	24. II.	2 T.
2	„ I	l.	23. II.	$2^1/_2$ *cm* tiefer Stich mit dünner Nadel	24. II.	1
3	„ II	r.	11. III.	Schnitt mit Messer, $2^1/_2$ *cm* tief	19. III.	8
4	„ II	l.	15. III.	2 *cm* tiefer Stich mit 2 *mm* breiter stumpfer Nadel	19. III.	4
5	„ III	r.	14. III.	Schnitt mit Messer, Spreizung mit Klemme	20. III.	6
1	Hund IV	r.	11. III.	Tampon mit Acetonalkohol aa.	13. III.	2
2	„ V	r.	11. IV.	Jodtinkturtampon	15. IV.	4
3	„ V	l.	12. IV.	Jodtinkturtampon	15. IV.	3
4	„ VI	r.	15. VI.	Jodtinktureinpinselung	22. VI.	7
5	„ VI	l.	16. VI.	Jodtinktureinpinselung	22. VI.	6
6	„ VII	r.	1. VII.	Jodtinkturtampon	7. VII.	6
7	„ VII	l.	3. VII.	Jodtinkturtampon	7. VII.	4
8	„ VIII	r.	22. XII.	Sterilgaze	22. XII.	—
		l.	1 Uhr nachmittags	Jodtinkturtampon	8 Uhr abds.	—
9	„ IX	r.	25. XII.	Sterilgaze	27. XII.	2
		l.	25. XII.	Jodtinkturtampon	27. XII.	2

Digitized by Google
Original from UNIVERSITY OF CALIFORNIA
Generated on 2019-10-24 13:10 GMT / http://hdl.handle.net/2027/uc1.b3252760
Public Domain in the United States, Google-digitized / http://www.hathitrust.org/access_use#pd-us-google

Makroskopischer Befund	Mikroskopischer Befund
An der Dura eine kleine Lücke, hier kleine Verklebung mit dem Hirn	Die Dichtigkeit der Hirnsubstanz ist an einer längeren Strecke vermindert. Spärlich vorhandene Rundzellen, hie und da minimale Blutkörner. Polynukleäre Leukocyten nirgends
wie 1	wie 1
Dura $1^1/_2$ *cm* breit getrennt. Mit der Hirnsubstanz an der Schnittwunde verklebt. Viel Blut	Eine keilförmige, entzündete Stelle. Überall junge Granulationen, viel neue Blutgefäße. Fibroblasten. Viel Fettkörperchen voll mit Blutkörnern
Dura durchlocht, mit dem Hirn verwachsen, wenig zerstörte Hirnsubstanz	Dem Punktionsweg entlang ist die Hirnsubstanz stellenweise körnig zerfallen. Blut nirgends zu sehen. An der Oberfläche fibrinöser und zelliger Belag. Fibroblasten
Dura 2 *cm* breit, zertrennt. Punktionsstich bis zum Ventrikel zu sehen. Blut im Seiten- und mittleren Ventrikel. Viel zerstörtes Hirngewebe	Destruierte Hirnsubstanz. Viel polynukleäre Leukocyten. Fettkörper mit Blutkörnern. Im lateralen Ventrikel zerfallene Blutkörperchen. Die Ependyma blieb nur teilweise unbeschädigt. Das Epithel des Plexus chorioideus in beginnender Koagulationsnekrose
Dura entlang des Tampons nekrotisiert, oberflächliche Nekrose des Hirns	Körniger Zerfall der oberflächlichen Hirnsubstanz. Sehr viel Eiterkörperchen. Injektion der Blutgefäße. Fibroblasten. Fettzellen. Fibrinöser, zelliger Belag
Dura nekrotisiert, so auch die Oberfläche der Hirnsubstanz	Dasselbe wie bei Hund IV
Dura nekrotisiert, so auch die Oberfläche der Hirnsubstanz	Dasselbe wie bei Hund IV
Keine Veränderung	Keine Veränderung
Keine Veränderung	Keine Veränderung
Dura nekrotisiert, so auch die Hirnsubstanz ziemlich tief	Dasselbe wie bei Hund IV und viel junges Granulationsgewebe, junge Blutgefäße
Dura nekrotisch, oberflächliche Nekrose der Hirnsubstanz	Dasselbe wie bei Hund IV und viel junges Granulationsgewebe, junge Blutgefäße
Keine Veränderung	Minimale Injektion der Blutgefäße
Keine Verklebung der Hirnhäute	Kleine Injektion der Blutgefäße
Keine Verklebung der Hirnhäute	Kleine Injektion der Blutgefäße, kleiner fibrinöser Belag
Kleine Verklebung der Hirnhäute	Fibrinöser Belag der Hirnhäute zellig durchsetzt. Injektion der Blutgefäße. Polynukleäre Leukocyten

Generated on 2019-10-24 13:10 GMT / http://hdl.handle.net/2027/uc1.b3252760
Public Domain in the United States, Google-digitized / http://www.hathitrust.org/access_use#pd-us-google
Digitized by Google
Original from UNIVERSITY OF CALIFORNIA

	Nummer des Hundes	Seite	Datum der Operation	Verfahren	gestorben oder getötet	lebte
10	Hund X	r.	3. I.	Jodtinkturtampon	5. I.	2
		l.	3. I.	Jodtinkturtampon	5. I.	2
11	„ XI	r.	3. I.	Jodtinkturtampon	7. I.	4
		l.	3. I.	Jodtinkturtampon	7. I.	4
12	„ XII	r.	4. I.	Sterilgaze	4. I.	6 St.
		l.	2 Uhr nachmittags	Jodtinkturtampon	8 Uhr abds.	
13	„ XIII	r.	4. I.	Sterilgaze	5. I.	1
		l.	4. I.	Jodtinkturtampon	5. I.	1
14	„ XIV	r.	19. I.	Sterilgaze	22. I.	3
		l.	19. I.	Jodtinkturtampon	22. I.	3
15	„ XV	r.	19. I.	Sterilgaze	24. I.	5
		l.	19. I.	Jodtinkturtampon, nach 2 Tagen Einstich mit Staphylokokken infizierter Nadel	24. I.	5
16	„ XVI	r.	19. I.	Sterilgaze	24. I.	5
		l.	19. I.	Jodtinkturtampon, nach 2 Tagen Einstich mit Staphylokokken infizierter Nadel	24. I.	5

waren, so daß ein endgültiger Schluß aus diesem nicht gezogen werden konnte, hielt ich es für angezeigt, diese Versuche fortzusetzen.

Bei den Punktionsversuchen an Hunden wurde nach dem Hautschnitt die Muskulatur mit dem Raspatorium abgeschoben und ein Knochenlappen gebildet. Nach der Hirnpunktion wurde der Knochenlappen in die Trepanationsstelle zurückgelegt, mit der Muskulatur bedeckt und die Haut vernäht. Nach dem Töten des Hundes wurde die Schädelhöhle von den äußeren Weichteilen befreit, an einer anderen Stelle geöffnet und in Formalin gelegt. Die Punktionen veranstaltete ich mit einer dünnen, spitzigen Punktionsnadel, mit dem Skalpell, mit einer stumpfen Punktionsnadel (die nach Reinkings Empfehlung 2 *mm* breit und mit einer Mandrine versehen war) und mit dem Messer und der Klemme.

Um zwischen den Hirnhäuten eine Verklebung hervorzurufen, gebrauchte ich einmal Acetonalkohol aa., sonst Jodtinktur. Bei diesen Versuchen wurde

Digitized by Google
Original from UNIVERSITY OF CALIFORNIA
Generated on 2019-10-24 13:10 GMT / http://hdl.handle.net/2027/uc1.b3252760
Public Domain in the United States, Google-digitized / http://www.hathitrust.org/access_use#pd-us-google

Makroskopischer Befund	Mikroskopischer Befund
Minimale Verklebung d. Hirnhäute	Kleiner fibrinöser und rundzelliger Belag. Injektion der Blutgefäße
Nekrose der Dura, oberflächliche Hirnnekrose	Oberflächlicher, körniger Zerfall der Hirnsubstanz. Sehr viel polynukleäre Leukocyten um die injizierten Blutgefäße
Minimale Verklebung d. Hirnhäute	wie bei Hund X r.
Dura durchlocht, blutige Infiltration des Hirngewebes	Dura nekrotisiert. Die Hirnsubstanz körnig zerfallen. Viel Blutgerinnsel, viel Fettzellen. Stark injizierte Blutgefäße, viel Eiterzellen. Fibroblasten, junges Granulationsgewebe, junge Blutgefäße
Keine Veränderung	Keine Veränderung
Kleine Verklebung der Hirnhäute	Fibrinöser und zelliger Belag auf den Hirnhäuten. Injizierte Blutgefäße
Keine Verklebung der Hirnhäute	Ganz kleiner fibrinöser und zelliger Belag
Kaum eine Verklebung der Hirnhäute	Fibrinöser und zelliger, ausgebreiteter Belag auf den Hirnhäuten. Injektion der Blutgefäße
wie bei Hund XI	wie bei Hund X r.
wie bei Hund XI	wie bei Hund X l.
Minimale Verklebung d. Hirnhäute	wie bei Hund X r.
Punktförmige Stichwunde	wie bei Hund II l.
Minimale Verklebung d. Hirnhäute	wie bei Hund X r.
Ein erbsengroßer Absceß	Um den Absceß stark injizierte Blutgefäße, junges Granulationsgewebe, junge Blutgefäße. Überall sehr viel polynukleäre Leukocyten

der Knochenlappen entfernt, um einen Druck auf das Hirn zu vermeiden. An 6 Hunden wurden die Versuche so veranstaltet, daß wir die Schädelhöhle auf beiden Seiten zu gleicher Zeit öffneten, auf einer Seite wurde ein Sterilgazetampon gelegt, auf die andere ein mit Jodtinktur durchtränkter Tampon, um einen Vergleich bei demselben Hunde zu machen zwischen der Wirkung der Jodtinktur und des sterilen Tampons.

Die vorstehende Tabelle gibt eine Übersicht meiner Tierversuche:

Aus den oben ausgeführten Tierversuchen ergibt sich, daß in den Fällen, wo wir die vergleichenden Punktionen veranstalteten, der kleinste Defekt dort entstanden ist, wo mit der dünnen Nadel punktiert wurde. Diese verursachte kaum eine Zerstörung des Hirngewebes, es konnte sozusagen nur eine Verminderung der Dichtigkeit der Hirnsubstanz konstatiert werden. Die Punktion mit dem Skalpell (scharf, spitz) verursachte schon einen größeren Defekt. An

Generated on 2019-10-24 13:10 GMT / http://hdl.handle.net/2027/uc1.b3252760
Public Domain in the United States, Google-digitized / http://www.hathitrust.org/access_use#pd-us-google
Digitized by Google
Original from UNIVERSITY OF CALIFORNIA

der Punktionsstelle fanden wir eine starke Granulation, viel Fettkörperchen, voll mit Blutkörnern und Blutgerinnsel. Bei der Punktion mit der breiten, stumpfen Nadel war nirgends eine Blutung zu finden, die Hirnsubstanz zeigte aber entlang der Punktion hie und da einen körnigen Zerfall. Bei der Punktion mit dem Messer und der Pince war eine mächtige Blutung vorhanden und ein ausgebreiteter körniger Zerfall der Hirnsubstanz. In diesem Falle war auch der Seitenventrikel und der mittlere Ventrikel mit Blutgerinnsel ausgefüllt, die Ependyma blieb nur teilweise gesund, das Epithel des Plexus chorioideus zeigte eine beginnende Koagulationsnekrose. Der Hund, der 18 *kg* schwer war, wurde am 14. II. operiert. Es wurde zuerst mit dem Skalpell ins Hirn eingeschnitten, dann die Öffnung mit der Pince gespreizt. Bei diesem Verfahren ergoß sich aus der Hirnwunde Liquor und Blut. Wir nähten die Dura zusammen, legten den Knochenlappen darauf, bedeckten ihn mit der Muskulatur und vereinigten die Haut. Der Hund war diesen Tag soporös und an der linken Seite gelähmt. Temperatur 40° C. Den nächsten Tag nahm er schon Speisen zu sich. den dritten Tag bewegte er etwas die früher gelähmten Extremitäten, den vierten Tag stellte er sich schon auf, am siebenten Tage ging er ganz gerade herum, war ziemlich munter und hatte guten Appetit.

Nach den wenigen Versuchen, wo wir die Punktionen veranstalteten, fanden wir die von Reinking empfohlene breite, mit Mandrin versehene Hohlnadel zu Punktionen am geeignetsten. Die dünne Hohlnadel mit Spitze wird, besonders wenn der Eiter dickflüssig ist, nicht ausreichen, außerdem fanden wir die Hohlnadel mit Hirnsubstanz ausgefüllt, was eine Entleerung des Eiters unbedingt verhindern würde. Wo wir mit dem Skalpell punktierten, fanden wir viel Blutungen und die Gefäße durchschnitten, ein Beweis, daß die Gefahr der Schädigung der Gefäße begründet ist. Bei der Anwendung der breiten, stumpfen Nadel war die Hirnsubstanz entlang des Punktionsweges hie und da körnig zerfallen, eine Blutung war aber nirgends zu finden. Die größte Gefahr verursacht die Punktion mit Messer und Pince, es kann bei dieser Punktionsmethode immer eine größere Blutung, eine ausgebreitetere Zerstörung der Hirnsubstanz und ein Prolaps entstehen.

Wie aus den oben beschriebenen Versuchen zu ersehen, um einen Verschluß des Arachnoidalsackes zu erzielen, wirkte der Tampon mit Acetonalkohol nekrotisierend auf die Dura. Der Gebrauch dieses Mittels ist also nicht zu empfehlen. Die Jodtinktur wirkte aber auch nicht so, wie es nach den Versuchen von Miodowski zu hoffen war. Wo wir die Jodtinktur rein in Anwendung nahmen in Form von Einpinselungen, waren absolut keine Resultate zu finden; wo wir aber mit Jodtinktur durchtränkte Tampons auf die Dura legten, dort bestand am 1.—2. Tage, wie die histologische Untersuchung zeigte, eine akute, fibrinöse Entzündung, wobei das Exsudat von vielen polynukleären Leukocyten durchsetzt war, in manchen Präparaten fanden wir auch

Digitized by Google
Original from UNIVERSITY OF CALIFORNIA
Generated on 2019-10-24 13:10 GMT / http://hdl.handle.net/2027/uc1.b3252760
Public Domain in the United States, Google-digitized / http://www.hathitrust.org/access_use#pd-us-google

eine ausgesprochene umschriebene Entzündung mit Nekrose der Dura und superficialer Nekrose der Hirnsubstanz. Nach längerem Belassen der Tampons in der Schädelhöhle schreitet die Entzündung zur fibrösen Umwandlung des Exsudates, welches von vielen Fibroblasten und dünnwandigen, neugebildeten Kapillaren durchwuchert erscheint. In den Fällen, wo zur gleichen Zeit Sterilgaze und mit Jodtinktur durchtränkte Tampons auf die Dura gelegt wurden, fanden wir an der Seite, wo die Sterilgaze lag, gar keine oder nur ganz unbedeutende Veränderungen an den Hirnhäuten (kleine Injektion, ganz kleiner, fibrinöser Belag mit sehr spärlichen Leukocyten gemengt); an der anderen Seite, wo die Jodtinkturtampons lagen, fanden wir die oben beschriebenen Veränderungen.

In 2 Fällen hatten wir mit einer in Staphylokokkenemulsion getauchter Nadel eine Punktion an der Stelle gemacht, wo der Jodtinkturtampon zwei Tage auf der Dura lag. In einem Falle fanden wir keine Eiterung, im anderen beim Hunde XVI eine circumscripte Meningitis und Encephalitis. Dieser Versuch spricht scheinbar für die Jodtinktur, wir können aber diesen einzigen Fall nicht als maßgebend betrachten, denn die Bakterienkultur war sehr schwacher Virulenz, so daß sie bei dem Hunde XV gar keine Eiterung verursachte; außerdem ist es bekannt, daß bei Punktionen in den meisten Fällen keine allgemeine Infektion der Hirnhäute auftritt.

Wir können nun die Wirkung der Jodtinktur auf die Hirnhäute im folgenden zusammenfassen:

Die Jodtinktur, rein angewendet in Form von Einpinselungen, ist nicht verwendbar, da man mit ihr bei dieser Anwendung das gewünschte Ziel nicht erreichen kann. Die mit Jodtinktur durchtränkten Tampons auf die Dura gelegt, sind auch nicht entsprechend, sie erzeugen zwar hie und da eine kleine Injektion der Gefäße, einen fibrinösen und zelligen Belag, können aber eine Nekrose verursachen, was keineswegs das gewünschte Resultat ist.

Dies sind unsere Erfahrungen bei Hunden; ob der Vorgang auch beim Menschen derselbe ist, können wir nicht behaupten, da wir keine Gelegenheit hatten, auch bei Menschen das Verfahren zu erproben; nach den gemachten Erfahrungen aber würde ich die Jodtinktur zum Abschließen des arachnoidalen Raumes nicht sehr empfehlen.

Literatur: 1. Hajek, Pathologie und Therapie der Nebenhöhlen der Nase. 2. Miodowski, Archiv f. Ohrenheilk., Bd. 77, pag. 292. — 3. Neumann, Der otitische Kleinhirnabsceß, pag. 197. — 4. Dupuytren, Theoretisch-praktische Vorlesung über Verletzung durch Kriegswaffen, 394. Berlin 1836. — 5. Bergmann, Die chirurgische Behandlung von Hirnkrankheiten, III. — 6. Reinking, Über die Gefahren der Hirnpunktionen. Zeitschrift für Ohrenheilkunde, Bd. LX, pag. 68. — 7. Körner, Die otitischen Erkrankungen des Hirns etc. — 8. Zit. nach Körners Otitische Erkrankungen etc. — 9. Botey, Internat. otologischer Kongreß in Bordeaux 1904. — 10. Joël, Deutsche med. Wochenschr., 1895, Nr. 8. — 11. Onodi,

Digitized by Google
Original from UNIVERSITY OF CALIFORNIA
Generated on 2019-10-24 13:10 GMT / http://hdl.handle.net/2027/uc1.b3252760
Public Domain in the United States, Google-digitized / http://www.hathitrust.org/access_use#pd-us-google

Zeitschr. f. Laryngol. u. Rhinologie und ihre Grenzgebiete, Bd. IV, H. 1, pag. 23. — 13. l. c. pag. 196. — 14. Macewen, Compt. rend. VII Congrès international, 1904, pag. 475. — 15. Miodowski, Arch. f. Ohrenheilk., Bd. 77, pag. 300.

Leiomyoma laryngis.

Von Dozent Dr. **Z. Donogány** in Budapest.

(Mit 1 Figur.)

Im Jahre 1907, am 20. VII., kam ein 11 Jahre alter Knabe mit seinem Vater, der Bahnwächter ist, mit folgenden Beschwerden zu mir: Die Stimme ist sehr heiser und das Atmen schwer. Auf nähere Fragen wird erzählt, daß der Bursche bis Januar 1907 eine ganz gute Stimme hatte, und dann trat die Heiserkeit ein, die besonders im Monat Mai auffallend wurde. Seit 14 Tagen gesellte sich ein schweres Atmen dazu, besonders in der Nacht. In der Anamnese sonst nur hie und da leichtere Nasenblutungen und 1902 leichte Masern. Das Kind ging fleißig in die Schule, nur in den letzten Tagen blieb es bei seinen Eltern.

Bei der Untersuchung des gut entwickelten und lebhaften Burschen antwortet er mit schwacher, aber nicht stark heiserer Stimme, die Atemnot trat nur bei der Kehlkopfspiegelung hervor. In Nase und Rachen nichts abnormes. Beim Untersuchen des Larynx konnte ich einen haselnußgroßen Tumor konstatieren, dessen Oberfläche und Farbe mit jenen der Umgebung übereinstimmte und den ganzen Larynxeingang ausfüllte. Ich riet zur sofortigen Operation im Spital. Erst nach 5 Tagen, am 25., entschließen sich die Eltern, das Kind wegen beständiger Dyspnoe ins Bethesda-Spital aufnehmen zu lassen. Ich versuchte sofort zuerst die endolaryngeale Entfernung, welche aber wegen der schweren Atemnot nicht ausführbar war, und mußte deshalb sofort die tiefe Tracheotomie ausführen. Am 12. VIII., nach Gewöhnen an die Spiegeluntersuchung, nahm ich wieder die endolaryngeale Operation vor. Diese wurde unter leichter Cocainisierung mit der Schlinge ausgeführt, die Entfernung gelang sehr leicht. Dann stellte sich heraus, daß die Stimmbänder und die übrigen Larynxteile intakt sind, nur am linken Taschenband, am freien Rand, ist eine 4—5 *mm* lange Schnittwunde zu sehen, gegen die vordere Kommissur, wo der Tumor inserierte. Der Tumor war kleinhaselnußgroß, glatt, mit gesunder Schleimhautbedeckung versehen und resistent. Der weitere Verlauf war glatt, nach 4 Tagen Kanüleentfernung, die Stimme rein, Atmung leicht. Nach 10 Tagen Entlassung aus dem Spital. Seit der Zeit kamen die Eltern mit dem Knaben öfters zur Kontrolle und ich konnte mit Freude konstatieren, daß kein Rezidiv auftrat.

Die mikroskopische Untersuchung wurde von Herrn Prof. Dr. Krompecher ausgeführt, wofür ich ihm auch an dieser Stelle meinen innigsten

Digitized by Google
Original from UNIVERSITY OF CALIFORNIA
Generated on 2019-10-24 13:10 GMT / http://hdl.handle.net/2027/uc1.b3252760
Public Domain in the United States, Google-digitized / http://www.hathitrust.org/access_use#pd-us-google

Dank ausspreche. Die Untersuchung ergab folgendes Resultat: Mikroskopisch erscheint das Gewebsstück von einer ziemlich derben Bindegewebskapsel umgeben und geht ohne scharfe Grenze in das zellig-faserige Gewebe über, aus welchem der Tumor aufgebaut ist. Präparate, welche nach van Gieson gefärbt sind, färben sich abwechselnd intensiv rot und gelb. Die zelligen Elemente, welche spindelförmige Gestalt aufweisen, einen stäbchenförmigen Kern und mehr weniger reichliches Protoplasma enthalten, färben sich gelb und bilden dünnere und dickere Züge, welche einander in den verschiedensten Richtungen kreuzen. Die Querschnitte dieser Zellen erscheinen in Form mehr runder oder polygonaler Gebilde. Das spärliche Bindegewebe ist meist sehr zellarm und färbt sich nach van Gieson intensiv rot. Die gelb gefärbten Zellstränge erscheinen vielfach in mehr weniger ausgesprochener Weise ödematös durchtränkt und bloß hie und da meist peripherwärts kleinzellig infiltriert. Diagnose: Leiomyoma laryngis.

Fig. 1.



Das Resultat der mikroskopischen Untersuchung würdigt den Fall zur Publikation, weil ich in der Literatur keinen anderen fand.

Zum Schlusse sei mir gestattet dem Herrn Prof. Krompecher und Herr Dozenten Primarius Dr. Kertész, Direktor des Bethesda-Krankenhauses, meinen besten Dank auszusprechen.

Über die Wirkung einiger Drüsen mit innerer Sekretion auf die Entwicklung des Kehlkopfes.

Von Prof. **Gherardo Ferreri** in Rom.

(Mit 10 Figuren.)

Im Bereich der Wissenschaft der oberen Luftwege scheint noch nicht alles ganz aufgeklärt zu sein; jeder Kongreß bringt neue Forschungen, welche

Generated on 2019-10-24 13:10 GMT / http://hdl.handle.net/2027/uc1.b3252760
Public Domain in the United States, Google-digitized / http://www.hathitrust.org/access_use#pd-us-google
Digitized by Google
Original from UNIVERSITY OF CALIFORNIA

die unvernünftigen und armseligen Vorurteile, die die Laryngologie in die zweite Reihe der ärztlichen Spezialfächer reihen wollen, zurückweisen.

Diese falschen Anschauungen werden durch drei große, innerhalb einiger Jahre für die Wissenschaft entdeckte klinische und physio-pathologische Kapitel: der Adenoidismus und seine Beziehungen zu der Pathologie des Kindes, die Broncho- und Oesophagoskopie und die Stimmlehre am besten widerlegt; diese sind die letzten Ereignisse der rhino-laryngoskopischen Wissenschaft.

Soll man die Bedeutung der Stimmlehre nach den in kurzer Zeit hintereinander erschienenen Arbeiten schätzen, so kommt man zu der Überzeugung, daß sie ein Gebiet ist, wo sich noch die besten geistigen Kräfte messen werden. Die Ursache ist klar, wenn man bedenkt, daß die Stimmlehre außerhalb der experimentellen Untersuchungen auch im sozialen Leben Interesse fand, wo sie noch wichtige Probleme lösen wird.

Die Lehre der Stimme wäre unfruchtbar, wenn die Untersuchungen nur auf die Physiologie und auf die Singstimme beschränkt blieben und der soziale Verkehr, wie die Entwicklung der Sprache, welche der Ausdruck der musikalischen Gedanken des Volkes ist, außer acht gelassen würden.

Diese Abhandlungen über die experimentelle Stimmlehre müssen die Aufmerksamkeit unserer Meinung nach nicht bloß auf die anatomischen Daten, sondern auf die gesamte Anatomie, Physiologie und Pathologie gelenkt haben.

Wir können stolz sein, daß die ersten, die sich um die Wirkung des Stimmorgans auf die Entwicklung der Sprache interessiert haben, zwei Italiener waren, deren Ruhm für Jahrhunderte gesichert ist:

Gineio Casserio mit seiner Abhandlung: „De vocis auditusque Historia" und Lionardo da Vinci mit seinem Buche: „De voce." Beide Autoren — welche zu vernachlässigen ein Fehler wäre von denen, die sich mit der Stimmlehre befassen — beschäftigen sich mit sämtlichen Problemen. Und dies nicht nur im allgemeinen, sondern sie haben auch die Beziehungen zum Lebensalter, Geschlecht und zu einigen besonderen physiologischen Zuständen (Mutation, Menstruation, Menopause, Gravidität) und zur Kastration studiert. Außerdem haben sie auf die vergleichende Stimmlehre hingewiesen.

Diese alten Autoren haben den Wechsel der Stimme außerhalb der verschiedenen Lebensalter auch bei den Folgezuständen nach Entfernung der Hoden bemerkt. Zum Beispiel Aristoteles in seinem Werke: „De Hist. anim. 4. IX. C. 50. beschreibt interessante Fälle:

„Se il gallinacco da castrare è perfetto, adulto si verrà riducendo la cresta, cesserà di cantare e non ripeterà più il coito; ma se è ancora pulcino non avverrà nel suo organismo alcuno di quei mutamenti che sono consuet durante l'accrescimento.

Digitized by Google
Original from UNIVERSITY OF CALIFORNIA
Generated on 2019-10-24 13:10 GMT / http://hdl.handle.net/2027/uc1.b3252760
Public Domain in the United States, Google-digitized / http://www.hathitrust.org/access_use#pd-us-google

Ciò accade certamente, anche nella specie umana: poichè se si castra un fanciullo, esso non diverrà pubere, e non muterà la propria voce, la quale rimarrà con la sua tonalità acuta e infantile."

Casserio befaßt sich im allgemeinen mit dieser Frage in seinem Werke „De Larynge, vocis organo", wo er sich oft auf die Autorität des Aristoteles beruft, und schließt sich der Meinung Aristoteles, an; er glaubt wirklich, daß diese Veränderungen von der Luftmenge, welche die Luftröhre durchströmt, und von der größeren oder kleineren Geschwindigkeit, mit welcher die Luft durchströmt, abhängig sind. Was die Wirkung der Geschlechtsdrüse auf die Mutation im Pubertätsalter betrifft, so ist sie in bestimmter Weise von der beginnenden Geschlechtsreife des Individuums abhängig (siehe eine Reproduktion von Casserios Tafel, wo die Anatomie des Hahnenkehlkopfes illustriert wird (Fig. 1).

Auch Galileo Galilei hat zahlreiche Abhandlungen über die Verschiedenheiten der Vogelstimmen, in welchen er einige Kapitel aus seinem Werke „Sagiatore" (vol. VI, pag. 269) zu bestätigen vermag.

„Onde avvenga che le canne dell' organo non sonano tutte all' unisono, ma altre rendono il tono più grave ed altre meno?" ... „la corde dell' arpa, benchè siano tutte della medesima materia, rendon suoni differenti, perchè sono di diverse lunghezze ... e l'istesso si può dire della canna della gola, la quale col variar lunghezza e larghezza, accomodandosi a formar varie voci, può senza errore dirsi ch'ella diventi canne diversi ..."; e altrone gli ucceli „con bell' artificio, colla stessa aria colla quale respirano, ad arbitrio loro formano canti diversi, e tutti soavissimi ... onde si ridusse a tanta diffidenza del suo sapere che domandato come si generavano i suoni, generalmente rispondeva di sapere alcuni modi, ma che teoeva per fermo, potervene essere cento altri incogniti ed inopinabili."

Andrerseits würden wir eine falsche Richtung einschlagen in den Fortschritten der experimentellen Stimmlehre, wenn wir uns mit der normalen und pathologischen Anatomie des Stimmorgans nicht befassen würden, dann brächten uns diese keine nützlichen Ergebnisse: Man käme mit sich selbst in Widerspruch, wenn man bei der Larynxuntersuchung und funktionellen Prüfung die anatomische Konstruktion des Kehlkopfes und die Veränderungen, welche mit dem Lebensalter, Beschäftigung, mit physiologischen und pathologischen Bedingungen einhergehen, außer acht ließe.

Dank der Stimmlehre können wir die Krankheiten der Stimme zweifellos viel besser bestimmen und die Heilwirkung kontrollieren, gerade so, wie wenn niemand ein verdorbenes Klavier reparieren würde, ohne seine Konstruktion zu kennen.

Die feineren Untersuchungen der menschlichen Tonleiter sind speziell auf diese Frage gerichtet, die Resonanz des Tonkastens, die bei der Sprache

Digitized by Google
Original from UNIVERSITY OF CALIFORNIA
Generated on 2019-10-24 13:10 GMT / http://hdl.handle.net/2027/uc1.b3252760
Public Domain in the United States, Google-digitized / http://www.hathitrust.org/access_use#pd-us-google

und beim Gesang nötige Luftausgabe, die Formveränderungen, welchen das Stimmorgan während der Sprache und des Gesanges unterworfen ist, und die pneumographischen Methoden.

Jeder Kliniker, der sich mit dem Gesang befaßt, weiß, wie vielfach verschiedene Gestaltungen der Kehlkopf bei verschiedenen Timbren zeigt; das Organ einer Baßstimme ist groß, seine Härte steht in Zusammenhang mit der frühzeitigen Verknöcherung, welche zu einer falschen Diagnose Anlaß geben kann.

Jedes Timbre hat eine charakteristische Kehlkopfformation: Ein nicht unbedeutender Teil der Differenzierung des Stimmorgans fällt der inneren Sekretion einiger Drüsen zu (Hoden und Eierstöcke). Zur Bestätigung dessen

Fig. 1.

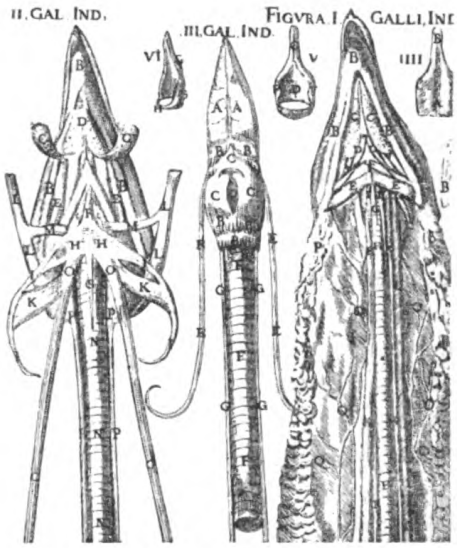

Fig. 2.

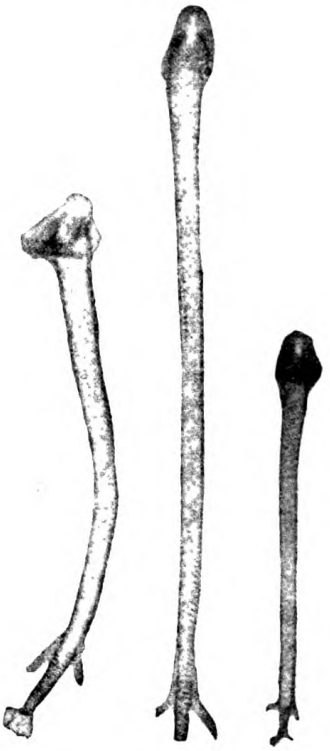

stehen uns radiologische Befunde von Hühnchen, Hähnen und Kapaunen zur Verfügung, an denen der Zusammenhang zwischen der Kehlkopfgestaltung und dem Geschlechtsleben auf der Hand liegt (Fig. 2).

Der Einfluß auf die Kehlkopfgestaltung ist klar ersichtlich bei den Eunuchen, ebenso wie bei solchen, die eine Eunuchenstimme haben, und ist nur mit dem Verknöcherungsvorgange zu erklären.

Max Scheier hat als erster im Jahre 1897 das Kehlkopfskelett der Eunuchen untersucht und konstatiert, daß in dem Stimmorgan derselben die Verknöcherung bedeutend langsamer vor sich geht, nicht so vollkommen ist wie beim normalen Menschen und sich mehr dem weiblichen Kehlkopfe nähert.

Generated on 2019-10-24 13:10 GMT / http://hdl.handle.net/2027/uc1.b3252760
Public Domain in the United States, Google-digitized / http://www.hathitrust.org/access_use#pd-us-google
Digitized by Google
Original from UNIVERSITY OF CALIFORNIA

Schon Luschka sah, daß der Kehlkopf des Eunuchen zwar größer ist als der des Weibes, doch gleicht er diesem mehr als dem des Mannes. Davon sollte die besondere Veranlagung der Eunuchen zum Gesange herstammen; sie haben doch im Gegensatz zum kleinen Kehlkopf eine große männliche Brust. Max Scheier fand, daß die Verknöcherung verschiedene bedeutende Abweichungen nach dem Geschlechte zeigt, daß vorne die Verknöcherung beim Weibe fehlt, hingegen wird sie beim Manne nicht stationär, im 45. Lebensjahr verbreitet sie sich über das ganze Stimmorgan. Er hat die Frage untersucht, ob die Kastration keinen unmittelbaren Einfluß auf die Verknöcherung hat. Gruber erwähnt von der Untersuchung des Kehlkopfes bei einem 65 Jahre alten Eunuchen, daß er im knorpeligen Zustande verblieb, dagegen kamen Scheier und Talpas (Konstantinopel) durch histologische und radiologische Untersuchungen zu der Überzeugung, daß der Eunuchenkehlkopf an der hinteren Wand ebenso wie der weibliche verknöchert. Scheier konnte diesen Verknöcherungstypus bei einem 22 Jahre alten Hermaphroditen, welcher bis dahin für ein Mädchen gehalten wurde, bestätigten.

Wir wollen diese Studien verfolgen und erweitern, deren große klinische und physiologische Wichtigkeit nicht verkannt werden darf.

Man hat eine ganze Reihe von Untersuchungen begonnen, um die Gewebsfestigkeit des Kehlkopfskelettes, der Schleimhaut, des Drüsensystems von Hahn, Kapaun und Hühnchen und die Nervenendigungen in deren Kehlkopf zu beweisen.

Diese Studien sind nicht zwecklos, weil in den letzten Zeiten unsere Kenntnisse über die innere Sekretion der Drüsen und die Wirkung dieser auf den Organismus sich vermehrt haben. So hat man bei Akromegalie bei gleich großem kraniopharyngealen Kanal ungewöhnlich großen Kehlkopf gesehen.

Uns scheint es also, daß der Moment gekommen ist, in welchem wir untersuchen sollen, welchen Einfluß außer den Geschlechtsdrüsen die innere Sekretion der Thymus und Hypophyse auf die Entwicklung des Stimmorgans haben. Um so mehr, weil man jetzt in Bezug auf die Entwicklung der Geschlechtscharakteristik der Thymus eine antagonistische Wirkung zuschreibt. Es scheint also, daß zwischen den Geschlechtsorganen und dem Thymussekret eine Reziprozität besteht, die Kastration bewirkt die Atrophie der Thymus, dagegen bewirkt die frühzeitige Implantation eine frühzeitige sexuelle Entwicklung.

Es scheint noch, daß die Thymus mit der inneren Sekretion der Nebennierenrinde in Korrelation ist, welche das Körperwachstum und die Entwicklung der Pubertät beeinflußt. Alle diese Untersuchungen und Versuche haben dahin geführt, daß die Tendenz zweckmäßig erscheint, manche Kehlkopfkrankheiten durch die Hypophyse und die Thymus zu heilen, und auch der amerikanische Vorschlag verdient Beachtung, nach welchem die Kastration als ein soziales und moralisches Schutzmittel anzuwenden sei.

Generated on 2019-10-24 13:10 GMT / http://hdl.handle.net/2027/uc1.b3252760
Public Domain in the United States, Google-digitized / http://www.hathitrust.org/access_use#pd-us-google
Digitized by Google
Original from UNIVERSITY OF CALIFORNIA

Diese Ideen waren durch Experimente und histologische Untersuchungen zu bestätigen, welche ich unternahm. Mit der wertvollen Hilfe des Professors G. Bilancioni habe ich Hühnersorten zum Tierexperiment gewählt, bei welchen die Modifikation des Stimmorgans während des physiologischen Wachstums ebenso wie während der Störungen dieses durch Kastration oder durch Entfernung der Thymusdrüse untersucht werden sollte.

Nach der Beendigung unserer Experimente haben wir den Kehlkopf des Hühnchens, des jungen und des vollentwickelten Hahnes und des vom Thymus befreiten Hahnes, welchen man 2 Monate am Leben gelassen hat, untersucht (Fig. 3).

Bevor wir die histologischen Untersuchungen beendet haben, haben wir teilweise makroskopische Untersuchungen an verschiedenen Exemplaren von Kehlköpfen gemacht; ich referiere zuerst die morphologischen Eigenschaften,

Fig. 3.

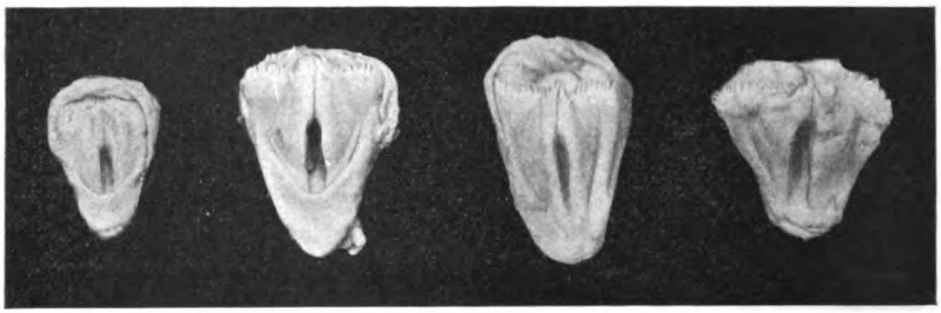

welche in aller Hinsicht besser illustriert werden durch die obenstehenden Photographien als durch Beschreibung.

Unsere Technik war die folgende: Einfache Färbung mit Hämatoxylin-Eosin nach vorheriger Fixation in Alkohol; nachher die photographische Methode von Ramon y Cajal, um die Nervenfibrillen in dem Kehlkopfgewebe studieren zu können. Zuletzt die Methode von Löwit-Cipollone, um Beobachtungen von dem Nervenzustand des Kehlkopfes und von den Nervenendigungen in der Kehlkopfmuskulatur zu erhalten.[1])

[1]) Man isoliert ein Stückchen Muskel und wäscht das Blut ab, dann bringt man es auf 8—30 Minuten in eine 1%ige wässerige Ameisensäurelösung; dadurch werden die Stücke durchscheinend und die Nervenfibrillen sichtbar. Nachher werden die Stücke mit einer Elfenbeinpinzette herausgenommen, in reichlichem Wasser abgespült, mit Löschpapier abgetrocknet und in Goldchloridlösung gegeben, wo sie je nach der Jahreszeit 15—20 Minuten verweilen. Aus dieser Lösung entfernt werden die Stücke mit Eihaut (frisch präpariert, gewaschen und in destilliertem Wasser

Generated on 2019-10-24 13:10 GMT / http://hdl.handle.net/2027/uc1.b3252760
Public Domain in the United States, Google-digitized / http://www.hathitrust.org/access_use#pd-us-google
Digitized by Google
Original from UNIVERSITY OF CALIFORNIA

Ganz junger Hahn.

Bei der morphologischen Untersuchung des laryngotrachealen Apparates haben wir schon einige Eigenschaften des Kehlkopfes erwähnt.

Zu allererst bemerken wir von dem Kehlkopf der Hühnersorten, daß an der Glottis eine respiratorische und eine phonatorische Partie zu unterscheiden ist. Die fehlende Epiglottis wird von einer Stachelzone ersetzt.

Fig. 4.

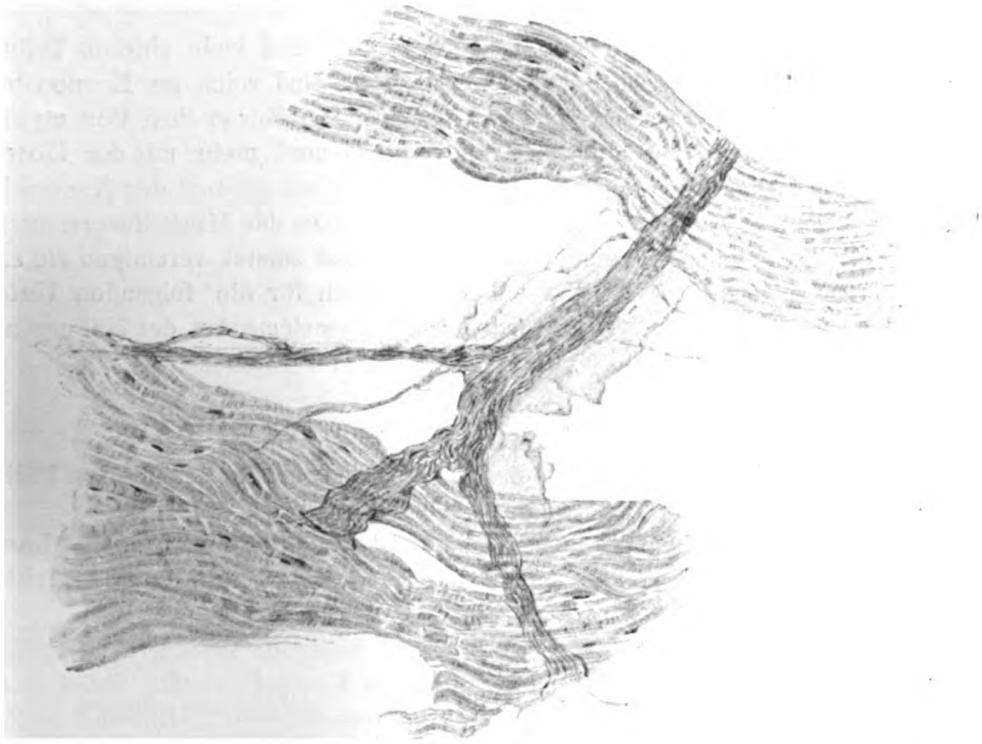

Die Stimmritze des Hühnchens hat eine Länge von 8 *mm*, aber der Unterschied zwischen der respiratorischen und phonatorischen Partie der Stimmritze ist nicht sichtbar, denn die erstere ist der anderen überlegen. Der Kehlkopfeingang ist nicht durch Erhabenheiten unterbrochen (Sinus piriformis)

aufbewahrt) überzogen, mit Seidenfaden an beiden Enden zugebunden und in 20%ige Ameisensäurelösung getaucht, wo sie in diffusem Lichte 24 Stunden verweilen. Die Stücke werden weinrotfarbig, von der Hülle befreit und gewaschen; dann gibt man sie in reines Glycerin, welches man mit einigen Tropfen Ameisensäure versetzt, dann breitet man flach aus und verschließt das Deckglas mit Paraffin; den Rand überzieht man mit einer Masse, so werden die Präparate aufbewahrt.

Digitized by Google
Original from UNIVERSITY OF CALIFORNIA
Generated on 2019-10-24 13:10 GMT / http://hdl.handle.net/2027/uc1.b3252760
Public Domain in the United States, Google-digitized / http://www.hathitrust.org/access_use#pd-us-google

wie in dem vorgeschrittenen Alter. Es fehlen die zwei warzenförmigen Fortsätze, welche beim alten Hahn vorhanden sind. Die pektorale Zone gleicht einer Bürste.

Knorpel. Wenn wir den Knorpel an jungen Individuen untersuchen, bemerken wir, daß im Grunde genommen neben einem undifferenzierten Gewebe (welches eher retikulär ist als hyalin) ein großer Zellenreichtum vorhanden ist, von welchem einige größer und dichter sind. Das Perichondrium kann man von dem Knorpel nicht gut unterscheiden, es geht allmählich in denselben über.

Der Kern der Knorpelzellen ist stark gefärbt und viele sind in Teilung getroffen. Die Muskelfasern des ganzen Kehlkopfes sind reich an Kernen und zeichnen sich durch besondere Querstreifung aus. Die Kerne des Perimysium sind gut gefärbt. Mit der Methode Ramons und noch mehr mit der Löwit-Cipolloneschen können wir die Struktur der Muskulatur und der Nerven beobachten. Feine Nervenfasern ziehen durch die Lücken der Muskelfasern durch, von Zeit zu Zeit zweigen kollaterale Fasern ab und zuletzt vereinigen sie sich zu pinselförmigen Bündeln. Wertvoll ist das auch für die folgenden Untersuchungen, da uns keine Beobachtungen von Nervenelementen des Hahnes und des Kapaunes zur Verfügung stehen (Fig. 4).

Junger Hahn.

Die Morphologie des Kehlkopfes unterscheidet sich in den meisten Fällen hauptsächlich von den im oberen Kapitel beschriebenen.

Das Perichondrium des jungen Hahnes ist schmächtig und besteht kaum aus 2—3 Bindegewebszellenschichten mit spindelförmigen, stark gefärbten Kernen.

Am äußeren Rande des Perichondrium begegnen sich die Fasern des Musculus thyreoarytaenoideus schief. Was den Knorpel betrifft, findet man keinen äußeren schichtförmigen Teil (wie beim neugeborenen Kinde) und keinen inneren rein knorpeligen Teil; der ganze Knorpel besteht aus mit mangelhafter Kapsel versehenen Zellen, welche in ein hyalines Grundgewebe eingebettet sind. Jede Spur von Gefäßen fehlt. Die Muskulatur gleicht derjenigen des Hühnchens, nur an Kernen ist sie reicher.

Stimmritze. Die Epithelhülle umgibt den Rand ungleichmäßig, an der vorderen und hinteren Kommissur sind unzählige, aus kubischen Epithelzellen bestehende Schichten (siehe Fig. 5). Diese erscheint gegen die Submucosa in deutlichen Papillen. Neben den beiden seitlichen Erhabenheiten beginnt die Umwandlung des Epithels. Die Papillen werden viereckig und das Epithel alveolär, später becherförmig und bekommt reichlich Schleimdrüsen, und am freien Rande der Zellen wird an verschiedenen Stellen eine kleine Menge dickflüssigen Sekrets sichtbar (Alkohol). Die Drüsen münden direkt in

Digitized by Google
Original from UNIVERSITY OF CALIFORNIA
Generated on 2019-10-24 13:10 GMT / http://hdl.handle.net/2027/uc1.b3252760
Public Domain in the United States, Google-digitized / http://www.hathitrust.org/access_use#pd-us-google

die Stimmritze und werden von jungen Zellen mit großen, stark gefärbten Kernen mit vielen Körnchen gebildet.

Schleimdrüsen. Bei sämtlichen, von jungen Hähnen stammenden Präparaten können wir unter den Stimmbändern eine aus quergestreiften Muskeln bestehende Zone beobachten, welche besonders hinter der Stimmritze entwickelt ist, die sie versperrt. Noch weiter hinter diesen Muskelzügen befinden sich zwei symmetrische mächtige alveolare Schleimdrüsen (siehe Fig. 6),

Fig. 5.

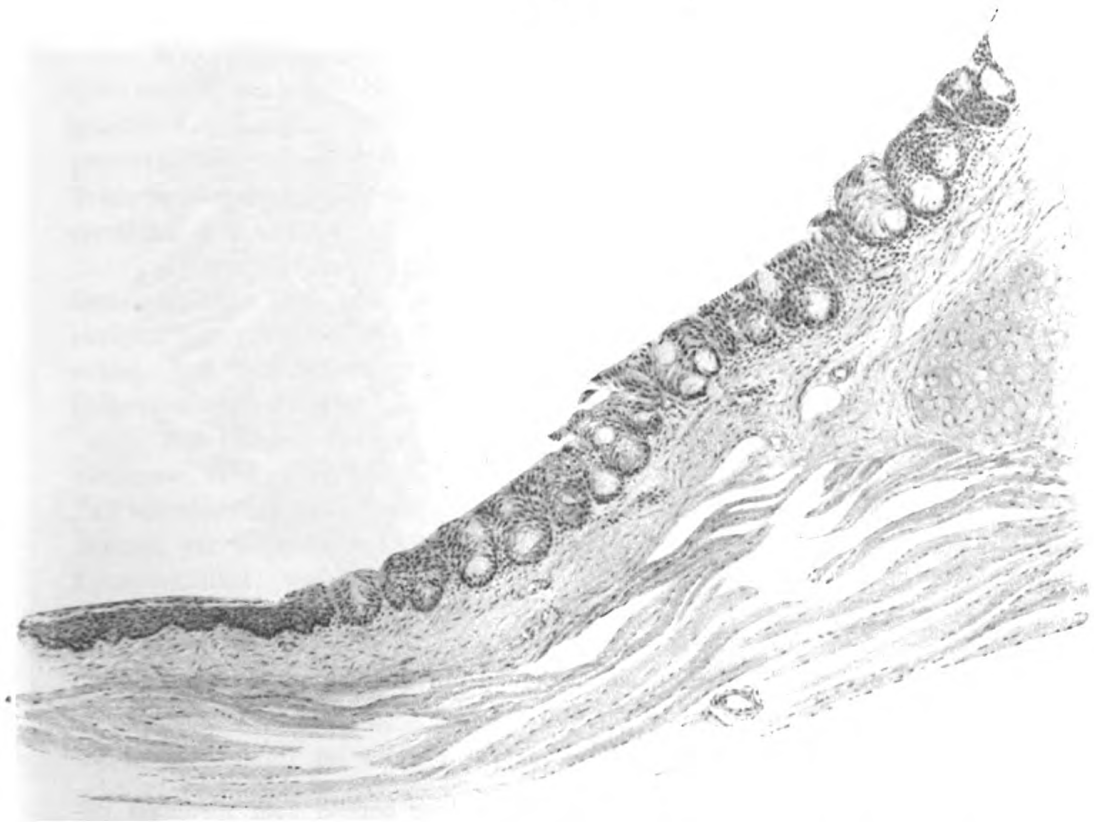

welche schon mit schwacher Vergrößerung durch ihre Histologie und Entwicklung von dem sie umgebenden Bindegewebe zu unterscheiden sind. Diese Drüsengruppen umgeben die hintere Krümmung des Kehlkopfes halbmondförmig, von da gehen sie nach vorn, doch erreichen sie die vordere Wand des Kehlkopfes nicht, sondern enden verdünnt an einem gewissen Punkte. Mikroskopisch kann man beobachten, daß die Drüsenalveolen reich an sezernierenden Zellen mit großen Kernen sind; inmitten der Alveolen ist angehäuftes Drüsensekret zu finden

Generated on 2019-10-24 13:10 GMT / http://hdl.handle.net/2027/uc1.b3252760
Public Domain in the United States, Google-digitized / http://www.hathitrust.org/access_use#pd-us-google
Digitized by Google
Original from UNIVERSITY OF CALIFORNIA

Zwischen den einzelnen Alveolen ist eine fibröse Schicht und in mancher Zone zusammengedrückt in der Ecke zwischen einzelnen Alveolengruppen sind Muskelfasern zu erkennen. Merkwürdig ist die Tatsache, daß die Drüsen an der Peripherie mit einer fibrösen Hülle umgeben sind, an welcher die Muskelfasern haften. Bei der Betrachtung dieser Muskelfaserhaftung könnte man

Fig. 6.

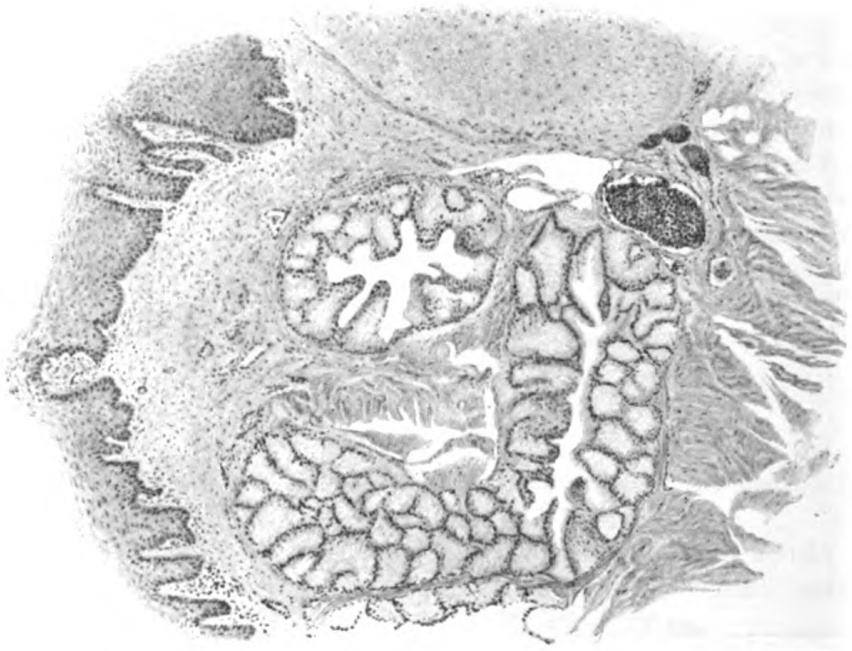

denken, daß die Muskelfunktion einen Einfluß auf die Entleerung des reichen Drüsensystems hat.

Erwachsener Hahn.

Der hintere phonatorische Teil hat sich hier bereits vom vorderen respiratorischen Teil gesondert, welch letzterer tiefer und breiter ist.

Der phonatorische Teil wird mit dem Alter tiefer und breiter, beim erwachsenen und beim alten Hahn macht er ein Drittel der ganzen Stimmritze aus, er erreicht eine Länge von 15 *mm*. Beim ganz jungen Hahn ist der respiratorische Teil dem andern an Größe überlegen, die Sinus piriformis sind beim erwachsenen und beim alten Hahn gut ausgebildet, hingegen beim jungen nicht. Die kammartige oder verruköse Zone entspricht der Arytaenoidmucosa und den beiden seitlichen symmetrischen Fortsätzen. Das Perichondrium ist fibrös und nicht so dicht wie das des jungen Hahnes. Die Muskelfasern haben

Generated on 2019-10-24 13:10 GMT / http://hdl.handle.net/2027/uc1.b3252760
Public Domain in the United States, Google-digitized / http://www.hathitrust.org/access_use#pd-us-google
Digitized by Google
Original from UNIVERSITY OF CALIFORNIA

eine schräge Richtung und stehen mehr voneinander ab. Der Knorpel hat mitsamt dem Perichondrium ein dichtes, lamellöses Aussehen und zeigt hie und da Kalkablagerungen. Der in der Mitte gelegene Teil des Knorpels ist reich an kleinen, gleichförmigen, nicht sehr gefärbten Zellen. Die Zellen befinden sich in Ruhe und zeigen keine Teilungserscheinungen. Mit schwacher Vergrößerung ist die Struktur des Knorpels und des Perichondrium sehr gut erkennbar. Beim Hahn ist auch im stark vorgerückten Alter keine Vascularisation im Knorpel nachweisbar, welche den Beginn der Verknöcherung zeigen würde, was Bonanno bei erwachsenen und alten Menschen zu sehen vermeinte.

Während unserer Beobachtungen haben wir nicht nur keine neuen Gefäße in den Knorpel eindringen, sondern auch kein Kanalsystem und keine lamellöse Knochenbildung gesehen, dagegen Kalkablagerung in der Knorpelgrundsubstanz. Das Perimysium ist am alten Individuum dünn und enthält weniger Kerne. Die Muskelfasern haben auch weniger Kerne, obwohl die Querstreifung gut sichtbar ist.

An der Epithelbekleidung der Stimmritze unterscheiden wir Pflaster- und Drüsenepithel. Das erstere ist im allgemeinen weniger reich an Zellen, entspricht der phonatorischen Zone und charakterisiert sich durch lamellöses Aussehen. Das Schleimdrüsensystem hat dieselbe Topographie wie bei dem jungen Individuum (siehe Fig. 7 und 8).

Die Drüsen sind nicht so zahlreich an Zellen wie die des jungen Individuums, auch bestehen sie nur aus einer mit länglichen Kernen versehenen Zellschicht. Das Sekret ist in der Mitte der Zelle angehäuft, aber in kleinerer Menge wie beim jungen Hahn. Zerstreut zwischen den Alveolen findet man Lymphfollikel, welche gleichförmig dicht mit Zellen versehen sind, die einen stark gefärbten Kern zeigen.

Kapaun.

Der Kehlkopf des Kapauns zeigt die Erscheinungen der Rückbildung; seine Muskulatur ist weniger leistungsfähig und fettreich, was die Farbe der Kehlkopfschleimhaut beeinflußt, hingegen ist sein Skelett hart und verknöchert. Wie beim jungen Individuum ist der respiratorische Teil größer als der phonatorische.

Der Knorpel zeigt schon bei schwacher Vergrößerung eine Differenz zwischen den zwei Zonen; die äußere ist groß, die innere zentral und breiter. Die erstere besteht aus wenigen länglichen, spindelförmigen Zellen, die zweite aus zahlreichen mit verschieden großen Kapseln bekleideten Zellen und wenig Intercellularsubstanz. An einzelnen Stellen sind die Zellen zahlreicher und hier sind viele wahrscheinlich verkalkte Körner zu beobachten, welche zur Verknöcherung dieser Zone beitragen.

Digitized by Google
Original from UNIVERSITY OF CALIFORNIA
Generated on 2019-10-24 13:10 GMT / http://hdl.handle.net/2027/uc1.b3252760
Public Domain in the United States, Google-digitized / http://www.hathitrust.org/access_use#pd-us-google

Entsprechend der hinteren Kommissur im Querschnitt sind zwei achterförmige Markräume, welche Knochenmark enthalten. Die umgebende Knochensubstanz ist rein lamellös. Die Muskulatur des Kapaunenkehlkopfes zeigt von den vorigen eine Abweichung. Die Fasern haben wenig Kerne, das intermuskuläre Bindegewebe und das areolare Gewebe zeigen Hohlräume (wahrscheinlich Fett), zwischen den einzelnen Muskelfasern ist ein merkwürdiger Gefäßreichtum auffallend, die Gefäße haben dünne Wände. Die Betrachtung der Kehlkopfmuskulatur in verschiedenen Lebensaltern (Hühnchen, junger und er-

Fig. 7.

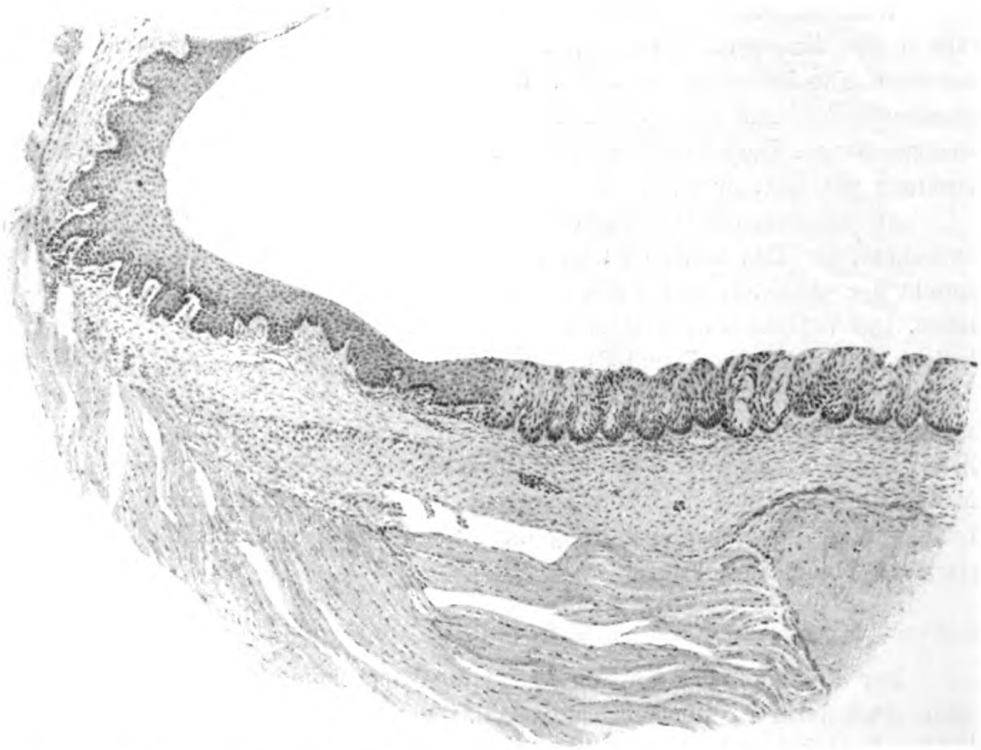

wachsener Hahn, Kapaun) führt zur Bestärkung dessen, daß bei dem Kapaun die einzelnen Muskelfasern schmächtiger sind, hingegen ist das perimuskuläre Gewebe reichlicher vorhanden. Diese geringe Entwicklung ist wahrscheinlich mit der funktionellen Ermüdung im Zusammenhang; dabei auch die Veränderung im peripheren Nervenapparat, Ganglion und Nerv.

Das gesamte Kehlkopfmuskelsystem des Hahnes steigt in verschiedenen Gestaltungen leicht zur mittleren Scheidewand, daher haben beide Muskelbündel ihre gefiederte Gestaltung. Die einzelnen Bündel sind nicht kontinuierlich, sie zeigen deutliche Spalten.

Generated on 2019-10-24 13:10 GMT / http://hdl.handle.net/2027/uc1.b3252760
Public Domain in the United States, Google-digitized / http://www.hathitrust.org/access_use#pd-us-google
Digitized by Google
Original from UNIVERSITY OF CALIFORNIA

An der Stimmritze bei der Kommissur ist ein Pflasterepithel vorhanden; die Drüsen am Rande sind bedeutend kleiner (siehe Fig. 9). Das Schleimdrüsensystem stimmt beinahe mit dem des normal entwickelten Individuums überein, die Zellen stehen dichter und angehäufter, dabei zeigen sie fast den Ruhezustand.

Was das Drüsenepithel anbelangt, so ist dieses aus einer oder zwei Reihen Zellen gebildet. Die Alveolen und Ausführungsgänge werden von ihrem

Fig. 8.

Inhalt nicht hervorgewölbt wie beim jungen Hahn, doch sind sie allerdings weiter als die des erwachsenen.

An den im Gewebe zerstreuten Lymphfollikeln findet man nichts besonderes, vielleicht ist ihre Zahl etwas geringer (siehe Fig. 10). Was die Nerven betrifft, zeigen diese nichts bemerkenswertes zur Bestärkung dessen, daß trotz der Atrophie einzelner Muskelbündel des Kapauns keine Degeneration eintritt.

Hahn nach Entfernung der Thymus.

Wir haben die Thymus drei jungen Hähnen operativ entfernt; der eine starb nach beiläufig 24 Stunden infolge der Operation, zwei überlebten die

Generated on 2019-10-24 13:10 GMT / http://hdl.handle.net/2027/uc1.b3252760
Public Domain in the United States, Google-digitized / http://www.hathitrust.org/access_use#pd-us-google
Digitized by Google
Original from UNIVERSITY OF CALIFORNIA

Operation; der eine von diesen beiden lebte scheinbar gesund, bis er getötet wurde, der andere begann im Gewicht abzunehmen und zugrunde zu gehen. Er war immer abgeschlagen und, was bemerkenswert ist, veränderte seine Stimme. Man hat auch diesen nach 2 Monaten getötet.

Den ersten hat man zur Untersuchung der Kehlkopfmuskulatur und der Nerven verwendet, von dem Kehlkopf des anderen hat man Schnitte gemacht zur Untersuchung der einzelnen Gewebe, an welchen man das oben erwähnte Färbungsverfahren angewendet hat.

Fig. 9.

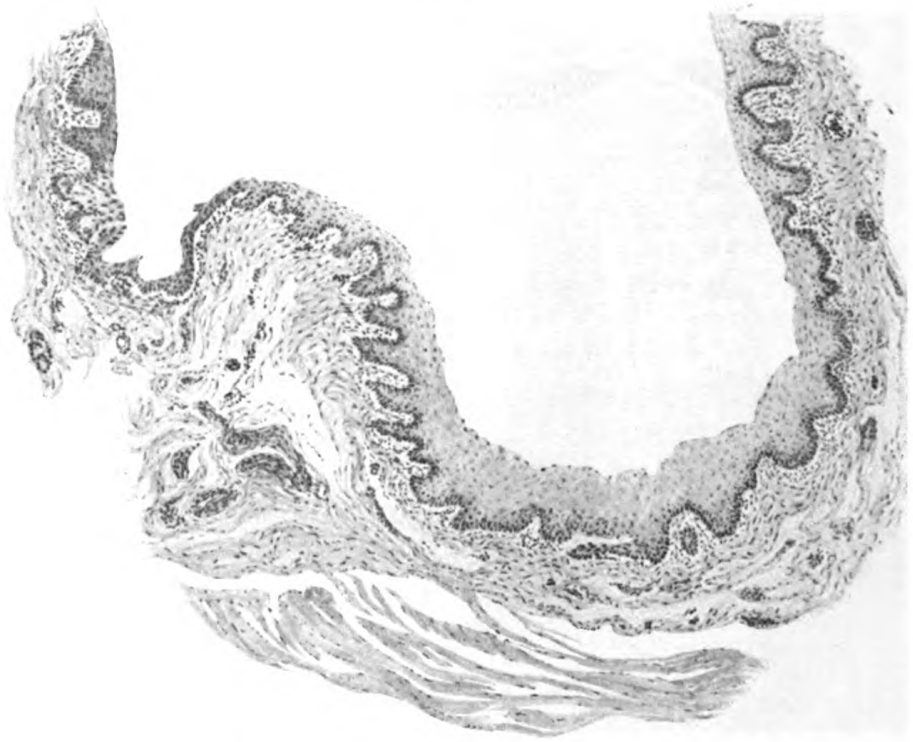

Die histologische Untersuchung zeigt eine interessante Tatsache, doch müssen wir vorsichtshalber noch die Ergebnisse unserer Arbeiten durch nachträgliche Untersuchungen erhärten.

Wir waren die ersten, die die Wirkung der inneren Sekrete auf die Veränderung der Struktur des Stimmorgans untersuchten. Diese vorläufige Mitteilung ist um so notwendiger, weil die von uns beobachtete Veränderung bei einem der drei Versuchsobjekte sichtbar war.

Das Perichondrium und der Knorpel zeigten keine Veränderung. Dagegen waren andere Veränderungen genügend deutlich sichtbar, besonders am Epithelüberzug, an der Muskulatur und am Drüsensystem.

Generated on 2019-10-24 13:10 GMT / http://hdl.handle.net/2027/uc1.b3252760
Public Domain in the United States, Google-digitized / http://www.hathitrust.org/access_use#pd-us-google
Digitized by Google
Original from UNIVERSITY OF CALIFORNIA

Das Folgende geben wir als vorläufige Mitteilung. In dem Epithelüberzug beobachtet man reichlichere Rundzelleninfiltration als in der Submucosa um die Gefäße, welche an manchen Stellen in das Pflasterepithel dringen.

In der Mitte der Stimmritze findet man Schleimdrüsen, von denen einige dicht mit Rundzellen umgeben sind. Ebensolche Veränderungen sind an den Muskelbündeln zu finden, ohne daß die Fasern sich selbst verändert hätten. Auch die Löwit-Cippollonesche Methode zeigt keine Änderung, die Muskelfasern und die Nerven betreffend.

Fig. 10.

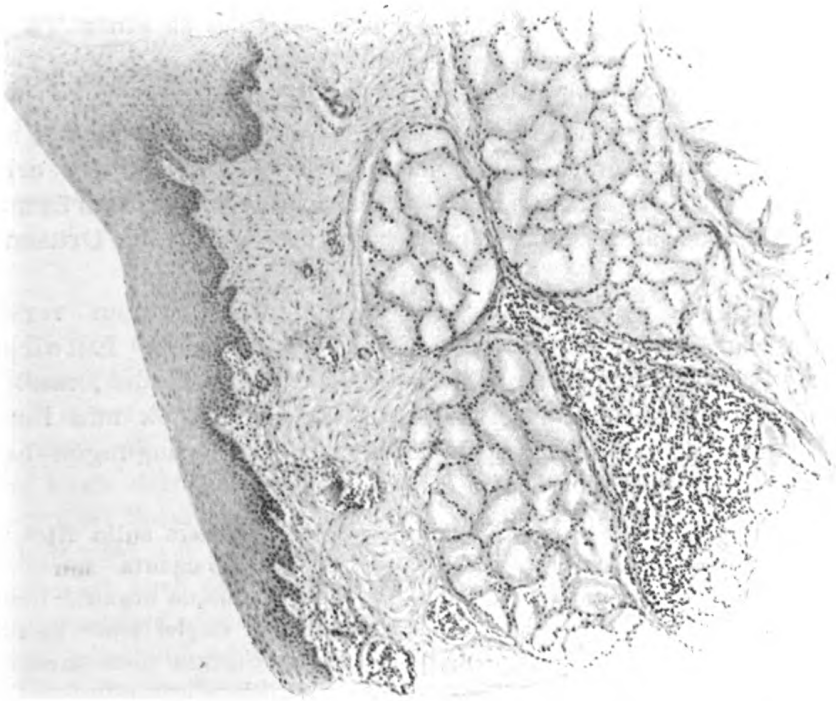

Die Gefäße des ganzen Organs enthalten reichlich Blutfarbstoff (?) mit vielen kernhaltigen roten und weißen Blutzellen. Die Gefäßwand zeigt keine Veränderung.

Ich habe nicht die Absicht, in dieser kleinen Abhandlung alle die Probleme zu lösen, welche sich beim Lesen dieses Titels aufdrängen. Unser Plan war bloß, die Aufmerksamkeit auf jene noch vieles Unbekannte enthaltenden Verhältnisse zu lenken, welche schon oft untersucht wurden, aber noch vieler nachträglicher Versuche bedürfen. Diese Untersuchungen haben noch immer den Reiz der Neuheit

Generated on 2019-10-24 13:10 GMT / http://hdl.handle.net/2027/uc1.b3252760
Public Domain in the United States, Google-digitized / http://www.hathitrust.org/access_use#pd-us-google
Digitized by Google
Original from UNIVERSITY OF CALIFORNIA

Die Gelehrten, welche sich mit unserem Spezialfache befassen, haben ihr Augenmerk auf eines der interessantesten Probleme der Rhinolaryngologie gewendet, nämlich auf die Stimmlehre, welche unseres Erachtens nicht bloß auf die Gebiete der Physiologie und Pathologie beschränkt ist, sondern sich auch auf die Anatomie erstreckt.

Aus dem ganzen folgt, daß die Stimmlehre nicht bloß von dem Standpunkte der Physiologie des Alters, des Geschlechtes, der Nationalität und der Sprache zu betrachten ist, sondern auch nach den verschiedenen strukturellen Gestaltungen, welchen das Stimmorgan bei den mannigfachen Erkrankungsformen des Adenoidismus, Akromegalie usw. unterworfen ist, bei welchen man alle jene anatomischen Veränderungen und Funktionsstörungen finden kann, denen das Organ des Eunuchen, des Myxödemkranken oder des an einer Thymusläsion leidenden Kindes unterworfen ist.

Unsere makro- und mikroskopischen Untersuchungen waren gering an Zahl, doch überzeugend, was übrigens schon frühere Autoren konstatiert haben über die Veränderungen, welche das Knorpelskelett des Kehlkopfes erleidet durch das Alter und durch Entfernung der männlichen Geschlechtsdrüsen, obwohl diese Tatsache nicht durch die Wirkung der erwähnten Drüsen bestimmt ist.

Wir haben mit der Entfernung der Thymus zu bekräftigen versucht, daß die vermehrte oder verminderte Funktion der Drüsen die Entwicklung des Kehlkopfes beeinflussen kann. Will man diese Arbeit vollenden, muß man natürlich die Versuche in dem Sinne fortsetzen, wie die Phonetik und ihr anatomisches Substrat in verschiedenen physiopathologischen Bedingungen betreffend die innere Sekretion einiger Drüsen verändert werden.

Literatur: Maffei, Giovanni Camillo da Solofra, Lettera sulla filosofia e sulla medicina. Discorso sulla voce e sul modo di cantare di Garganta senza maestro ecc. Napoli 1562. — Casserius, Julius, De vocis auditusque organis historia, Ferrariae 1600. — Mayer, Les organes de la parole et leur emploi pour la formation du langages. Paris 1885. — Kuhne, Neue Untersuchungen über motorische Nervenendigung. Zeitschr. f. Biologie, 1887. — Masini, Ricerche preliminari sulla fisiopatologia di alcuni muscoli della laringe. Archivi italiani di laringologia. Ann. 1891, p. 21. — Dansac, Lesions des nerfs dans les arytenoidites tuberculeuses, Annales des mal. de l'or. etc., T. XIX, 1893. — Onodi, A., Die Innervation des Kehlkopfes, Wien 1895, pag. 48. — Derselbe, Der Sympathicus in der Innervation des Kehlkopfes. — Cipollone, Ricerche sul' anatomia normale e patologica della terminazioni nervose nei muscoli striati. Supplemento agli Annali di medicina navale, anno 3°, 1897. — Graborver, Über Nervenendigungen im menschlichen Muskel. Archiv f. mikr. Anatomie, 1902, H. 2. — Scheier, Max, Le larynx des enuques. Archives internationales de laryngologie, d'otologie et de rhinologie, T. XV, 1902, pag. 67 et 405. — Geronzi, Gastano, Sulla presenza di gangli nervosi intramuscolari in alcuni muscoli intrinseci della laringe. Archivi italiani di Laringologia, fasc. 4°,

Digitized by Google
Original from UNIVERSITY OF CALIFORNIA
Generated on 2019-10-24 13:10 GMT / http://hdl.handle.net/2027/uc1.b3252760
Public Domain in the United States, Google-digitized / http://www.hathitrust.org/access_use#pd-us-google

anno XXXV. — Solmi, Edmondo, Il trattato di Leonardo da Vinci sul linguaggio „De voce“ (con illustraz.). Archivio storico lombardo, anno XXXIII, Settembre 1906. — Bertelli, Della morfologia e dello sviluppo della larynge negli uccelli. Archivio italiana di otoiatria, vol. XII°, 1908, pag. 135. — Bonanno, G., Sulle modificazioni di struttura delle cartilagini laringee nelle diverse età con speciale riguardo alla loro ossificazione. Ricerche fatte nel laboratorio di anatomia normale della R. Università di Roma, vol. XIII°, fascicolo 3, 4, pag. 223, 245, 1908. — Brunetti Federico (junior), Ricerche anatomiche ed anatomo-patologiche delle terminazioni nervose nei muscoli intrinseci della laringe umana. Arch. Ital. di laring., anno XXIX°, fasciolo 2°, aprile 1909. — Sakutaro, Kano, Contributo alla fine struttura della laringe. Zeitschrift f. Ohrenheil. etc., Bd. 61, pag. 121, 145, 1910. — Ploschko, Adam, Die Nervenendigungen und Ganglien der Respirationsorgane. Anat. Anzeiger, Bd. 13. 10—22.

Aus der II. medizinischen Klinik der königl. ungar. Universität in Budapest (Direktor: Hofrat Prof. Ernst Jendrássik).

Recurrenslähmung, verursacht durch Stenosis ostii venosi sinistri.

Von Dr. **B. Freystadtl** und Dr. **J. Stranz.**

Es ist uns seit verhältnismäßig kurzer Zeit bekannt, daß die bei Stenosis ostii venosi sinistri am Herzen entstehenden Veränderungen die Lähmung des linken Nervus recurrens vagi verursachen können. Ortner veröffentlichte im Jahre 1897 die beiden ersten hierher gehörenden Fälle. In den ersten vierzig Jahren nach der Erfindung des Kehlkopfspiegels war diese Ätiologie der Entstehung der Recurrenslähmung unbekannt. Zweifellos ist dies durch große Seltenheit der auf diesem Wege entstehenden Stimmbandlähmungen bedingt. Dies beweist auch der Umstand, daß seit der Mitteilung Ortners, diese beiden Beobachtungen mitinbegriffen, in der Literatur nur 5 solche Fälle besprochen sind, in welchen der Kausalnexus zwischen der Stenose des linken Ostiums und der Entstehung der Recurrenslähmung auch durch Autopsie bewiesen wurde. Nachdem nun diese Fälle nur in geringer Zahl bekannt sind, andrerseits aber der Mechanismus der Entstehung dieser Lähmungen nicht genügend geklärt ist, erscheint es zweckmäßig, unseren folgenden Fall zu publizieren.

D. N., 30jähriger Mann. Wurde aufgenommen am 2. Mai 1911. Starb am 8. Juli 1911.

Anamnese: Vater an Lungenentzündung gestorben, Mutter und 5 Geschwister gesund. Pat. ist seit 5 Jahren verheiratet, hat 2 gesunde Kinder. Geringer Nikotin- und Alkoholgenuß. Lues wird geleugnet. Pat. hustet seit 3—4 Monaten, ist seit 2 Wochen heiser, schweratmig und hat Herzklopfen, auch schwellen die Füße an.

Digitized by Google
Original from UNIVERSITY OF CALIFORNIA
Generated on 2019-10-24 13:10 GMT / http://hdl.handle.net/2027/uc1.b3252760
Public Domain in the United States, Google-digitized / http://www.hathitrust.org/access_use#pd-us-google

Status praesens: Pat. ist mittelmäßig entwickelt, etwas abgemagert. Der Knochenbau ist normal. Die Lippen und Ohrmuscheln sind ausgesprochen cyanotisch. Haut und sichtbare Schleimhäute sind blaß, Lymphdrüsen sind nicht palpierbar. Die Halsgefäße pulsieren deutlich. Die Herzgegend ist vorgewölbt. Links steht auch die Brustwarze höher. Perkussionsschall über beiden Lungenspitzen gedämpft. Links rückwärts vom unteren Drittel der Interscapulargegend abwärts 4 Finger breit tympanitischer Schall, so auch rechts unten an der unteren Lungengrenze. Über der linken Lungenspitze rauhe, der bronchialen ähnliche Atmung. Über der rechten Spitze rauhes In-, gedehntes Exspirium. Über den tieferen Lungenpartien rauhes Atmen mit feinen Rasselgeräuschen, besonders rechts. Die unteren Lungengrenzen verschieben sich bei tiefem Inspirium genügend gut. Spitzenstoß außerhalb der Mammillarlinie, 12 *cm* von der Mittellinie palpierbar im VI. Interkostalraum. Relative Herzdämpfung beginnt oben an der Parasternallinie an der II., an der Mammillarlinie an der III. Rippe; reicht links 18, rechts 6 *cm* von der Mittellinie. Absolute Dämpfung beginnt oben an der Parasternallinie an der III., an der Mammillarlinie an der IV. Rippe. Über der Spitze systolisches Geräusch, diastolischer Ton. Der II. Pulmonalton ist verstärkt. Der Puls ist etwas leer, leicht unterdrückbar, Frequenz 72—80 in der Minute. Röntgenbefund ergibt einen den Perkussionsverhältnissen entsprechenden großen Herzschatten und einen sehr breiten Gefäßschatten. Die obere Grenze der Leberdämpfung beginnt an der Parasternallinie an der VI., an der Mammillarlinie an der VIII. Rippe. Der Leberrand ist zirka 2 Finger breit unter dem Rippenbogen palpierbar. Die Milzdämpfung befindet sich zwischen der IX. und XI. Rippe. Ausgesprochener Ascites. Keine Empfindlichkeit im Abdomen. Im Urin 1·5‰ Eiweiß, kein Zucker. Im Sediment sind granulierte und hyaline Zylinder reichlich vorhanden.

Nase und Rachen normal.

Die ausgestreckte Zunge weicht nicht von der Mitte ab. Der weiche Gaumen hebt sich symmetrisch. Epiglottis, Taschenbänder und Stimmbänder sind blaß. Das linke Stimmband ist während Phonation und Respiration unbeweglich in Kadaverstellung, sein Rand ist etwas exkaviert; die Ad- und Abduktionsbewegungen des rechten Stimmbandes sind normal. Während der Phonation erreicht das rechte Stimmband das linke nicht.

Der Zustand des Kranken besserte sich während der Behandlung. Die Ödeme verschwanden. Der Ascites verringerte sich. Der Urin wurde eiweißfrei. Die Herztätigkeit besserte sich wesentlich. Die linkseitige Stimmbandlähmung blieb unverändert. Pat. verließ in gebessertem Zustande am 12. Mai die Klinik, kam jedoch nach einem Monat in erheblich verschlimmertem Zustande zurück. Recurrenslähmung war unverändert. Nephritis erheblich schlimmer. Exitus unter den Erscheinungen von Herzschwäche am 8. Juli.

Unsere klinische Diagnose war: Insufficientia valvulae bicuspidalis. Paralysis nervi recurrentis sinistri e compressione atrii sinistri valde dilatati. Nephritis acuta.

Auskultatorische Zeichen, welche auf Stenosis ostii venosi sinistri hingewiesen hätten, waren zwar nicht vorhanden, jedoch dachten wir wegen des am Röntgenbilde sichtbaren, sehr stark dilatierten linken Vorhofes, wegen der hochgradigen

Generated on 2019-10-24 13:10 GMT / http://hdl.handle.net/2027/uc1.b3252760
Public Domain in the United States, Google-digitized / http://www.hathitrust.org/access_use#pd-us-google
Digitized by Google
Original from UNIVERSITY OF CALIFORNIA

Stauung im kleinen Kreislaufe und wegen der Recurrenslähmung auch hieran. Recurrenslähmung erfolgt nach den bis nun bekannten Daten der Literatur nur bei Stenosis ostii venosi sinistri, die Insufficientia bicuspidalis verursacht nach den bisherigen Beobachtungen keine Recurrenslähmung.

Aus dem Sektionsbefund (Prof. Krompecher) entnehmen wir nachfolgenden wesentlichen Teil: Im Perikard zirka 150 *g* gelbliche, durchsichtige Flüssigkeit. Das Herz ist 2 Männerfäuste groß, an der Vergrößerung nehmen hauptsächlich die beiden Vorhöfe und in kleinerem Masse die linke Kammer teil. Die Klappen des linken venösen Ostiums sind im größten Maße vernarbt und verkalkt, die Sehnenfäden sind verdickt, sehr kurz, das Ostium selbst ist nur für einen Bleistift durchgängig. Die Aortenklappen sind dünn, durchscheinend. Die linke Kammer ist kaum dilatiert, ihre Muskulatur ist mitteldick. Die rechte Kammer ist von mittlerer Weite, ihre Muskulatur 1 *cm* dick. Beide Vorhöfe, hauptsächlich der linke, sind stark erweitert, letzterer fast faustgroß. Das linke Herzohr ist reichlich von frischen Thromben ausgefüllt. Die Muskulatur des Herzens ist mittelmäßig bluthältig, von genügender Resistenz. An der Innenfläche der Aorta sind einige schwefelgelbe Flecken vorhanden. An der Innenfläche der Arteria pulmonalis sind genug zahlreiche schwefelgelbe Flecken.

In unserem Falle zeigte der Sektionsbefund, daß der zufolge der Mitralstenose hochgradig erweiterte linke Vorhof den linken Recurrens so stark an die Aorta drückte, daß dessen Lähmung erfolgte. Die Stenose des Ostium venosum sinistrum und die Recurrenslähmung standen also im ursächlichen Zusammenhang.

Wir legten den linken N. recurrens noch in seiner ganzen Ausdehnung frei und konnten so jeden anderen Grund der Entstehung der Lähmung — Lymphdrüsenvergrößerung, Struma, Tumor mediastini, oesophagi, tracheae — ausschließen.

Die linke Kehlkopfmuskulatur ist stark atrophisch. Der gelähmte Musc. cricoarytenoideus posticus ist kaum zur Hälfte so dick wie der rechte intakte. Mikroskopisch sind sowohl an diesem wie auch an dem M. thyreo-arytenoideus internus und externus Degenerationserscheinungen sichtbar. Ein Teil der Muskelfasern ist verdünnt, färbt sich homogen gelb (v. Gieson), ist stellenweise geschwellt und zerfällt entweder in rundliche Knoten oder verdünnt sich aufs Neue. Die Querstreifung ist im allgemeinen erhalten. Um diese Fasern ist das Bindegewebe vermehrt, von Rundzellen infiltriert. Der Querschnitt der einzelnen Bündel ist nicht polygonal, wie unter normalen Verhältnissen, sondern rundlich.

Die histologische Untersuchung des nach der Marchischen Methode untersuchten gelähmten N. recurrens zeigt ausgesprochene Degeneration. Am Querschnitte sind zwischen den lichtgelben Bündeln zahlreiche schwarze Schollen sichtbar. Der N. vagus — zentral von der Abzweigung des N. recurrens untersucht — zeigt keine Degenerationserscheinung.

Digitized by Google
Original from UNIVERSITY OF CALIFORNIA
Generated on 2019-10-24 13:10 GMT / http://hdl.handle.net/2027/uc1.b3252760
Public Domain in the United States, Google-digitized / http://www.hathitrust.org/access_use#pd-us-google

Unser Fall ist ein Beispiel dafür, daß der linke Vorhof den N. recurrens an jener Stelle, wo er sich um den Aortenbogen schlingt, direkt drücken kann. In einigen Fällen der Literatur entstand aber die Lähmung anders.

Ähnlich wie unser Fall waren die Beobachtungen von Ortner, Hofbauer und zum Teil von Frischauer, hingegen war im Falle von Kraus der Mechanismus der Entstehung der Lähmung ein anderer.

Im ersten Falle von Ortner hatte das Lumen des linken Vorhofes die Größe einer kleinen Männerfaust. Der so erweiterte Vorhof übte in gefülltem Zustande einen Druck auf den linken Bronchus, den N. recurrens und den Aortenbogen aus. Der N. recurrens war in einer Länge von 2 *mm* an der Druckstelle grau verfärbt, durchscheinend und verdünnt.

Im zweiten Falle Ortners war der linke Vorhof sehr stark erweitert, fast auf Faustgröße. Die Weite der Aorta entsprach der Norm. Der linke Recurrens lag der oberen Wand des ausgedehnten linken Vorhofes an und war gegen die Aorta gepreßt. Der Nerv war an dieser Stelle bandförmig abgeplattet.

Auf Grund dieser beiden Fälle gelangte Ortner zu dem Schlusse, daß in einigen Fällen der Mitralstenose der linke Vorhof so stark dilatiert sei, daß derselbe den N. recurrens an den Aortenbogen preßt. Zufolge des Druckes degeneriert der Nerv und es erfolgt Lähmung des linken Stimmbandes.

Der Sektionsbefund des Falles von Hofbauer zeigte, daß das linke Herzohr zwischen Arteria pulmonalis und Aorta vorgedrängt durch Druck auf den N. recurrens, dessen Degeneration hervorrief. Hier verursachte also auch ähnlich wie in den Fällen Ortners unmittelbar der linke Vorhof die Recurrenslähmung.

Aus dem Sektionsprotokoll des Falles von Frischauer erhellt, daß der mächtig dilatierte Vorhof nicht direkt, sondern durch Vermittlung der Arteria pulmonalis den linken N. recurrens an den Aortenbogen preßte, so daß dessen Fasern degenerierten und Lähmung des linken Stimmbandes erfolgte.

Ganz anders entstand die Lähmung des linken Recurrens im Falle von Kraus. Wegen Dilatation der rechten Kammer des kolossal vergrößerten Herzens war die Lage des Herzens und das Verhältnis der Arteria pulmonalis, des Ligamentum arteriosum und des Aortenbogens derart verändert, daß das Lig. Botalli den N. recurrens kreuzte und strangulierte; derselbe erschien von hier an verdünnt und grau verfärbt. Der linke Vorhof lag trotz seiner riesigen Dilatation 4 *cm* von der Kreuzungsstelle entfernt. Die Art der Entstehung der Lähmung erklärt, daß die Lähmung schon während der Kompensation erfolgen konnte, während sie in den Fällen Ortners nur im Stadium der Dekompensation eintrat.

Der Ductus Botalli kann übrigens auch auf andere Weise die Lähmung des N. recurrens hervorrufen. So wurde in einem Falle Schrötters die link-

Digitized by Google
Original from UNIVERSITY OF CALIFORNIA
Generated on 2019-10-24 13:10 GMT / http://hdl.handle.net/2027/uc1.b3252760
Public Domain in the United States, Google-digitized / http://www.hathitrust.org/access_use#pd-us-google

seitige Recurrenslähmung dadurch verursacht, daß der Nerv zwischen dem dilatierten und durchgangbar gebliebenen Ductus Botalli und die Aorta eingekeilt war und durch den pulsierenden Druck der großen Gefäße erkrankte der Nerv. Die geringe Stenosis ostii venosi sinistri, welche in diesem Falle bestand, hatte keine Rolle bei der Entstehung der Lähmung.

Schon Gerhardt bemerkt, daß Dilatation des Ductus Botalli Lähmung des Recurrens verursachen könne.

Hofbauer beobachtete in einem Falle von neben Stenosis ostii venosi sinistri entstandener Stimmbandlähmung — welcher aber nicht zur Sektion kam —, daß der Pat. in einer gewissen Lage weniger heiser war. Bei rechtseitiger und Rückenlage war die Heiserkeit geringer als bei linkseitiger Lage oder beim Vorbeugen. Hofbauer erklärt dieses Symptom so, daß der N. recurrens in gewissen Lagen mehr, in anderen weniger stark gezerrt wird.

In unserem Falle beeinflußte die Lageveränderung den Grad der Heiserkeit nicht. Mit Betracht darauf, daß der N. recurrens und die Kehlkopfmuskeln schon degeneriert waren, konnte dies, wenigstens im Sinne der Hofbauerschen Erklärung, nicht erfolgen.

Die durch Stenosis ostii venosi sinistri verursachte Stimmbandlähmung kann also, wie oben ersichtlich, so entstehen, daß der dilatierte linke Vorhof direkt einen Druck auf den linken N. recurrens ausübt oder daß derselbe indirekt durch die Arteria pulmonalis gedrückt wird; und schließlich, daß durch Lageveränderung des Herzens das Ligamentum Botalli den Nerven stranguliert.

Literatur: Frischauer, Wiener klin. Wochenschr., 1905. — Hofbauer, Wiener klin. Wochenschr., 1902 u. 1905. — Kraus, Verhandl. d. XIX. Kongr. f. innere Medizin. — Ortner, Wiener klin. Wochenschr., 1897. — H. v. Schrötter, Zeitschrift f. klin. Med., Bd. 43.

Aus der königl. Universitätspoliklinik für Hals- und Nasenkranke zu Königsberg.

Die Operation der Nasenrachentumoren.

Ein Vortrag von Prof. **Gerber.**

(Mit 3 Figuren.)

Meine Herren! Die Nasenrachentumoren haben von je das Interesse der Ärzte erregt, auch schon in der langen vor-rhinologischen Zeit, da sie unerkannt hinter dem Segel ein mysteriöses Dasein führten. Man nannte damals alles, was man in der schwer zugängigen Höhle fühlen, sehen oder vermuten konnte: Nasenrachenpolypen und meist erst, wenn diese unheimlichen Gebilde sich auf Kosten der Nachbarorgane bedrohlich entwickelten, wurde die späte Hilfe des Chirurgen aufgesucht.

Digitized by Google
Original from UNIVERSITY OF CALIFORNIA
Generated on 2019-10-24 13:10 GMT / http://hdl.handle.net/2027/uc1.b3252760
Public Domain in the United States, Google-digitized / http://www.hathitrust.org/access_use#pd-us-google

Richtiges Licht haben hier erst die rhinologischen Untersuchungmethoden verbreitet und uns gelehrt, daß wir es hier mit sehr verschiedenartigen Geschwulstbildungen zu tun haben. Wie schon der Name „Nasenrachenraum" sagt, finden wir hier sowohl Tumoren, die dem eigentlichen Rachen, wie auch solche, die der Nase entstammen, und teilen sie demnach in zwei große Gruppen: 1. die Pseudo-Nasenrachentumoren und 2. die echten Nasenrachentumoren. Zu den ersteren rechnen wir die exzessiven Hypertrophien der hinteren Muschelenden, sowohl die glatten polypoiden, wie auch die himbeerartigen papillomatösen, die beide oft kolossale Größe annehmen, die Choanen völlig verschließen und überragen können und ohne hintere Rhinoskopie oft nicht leicht von anderen Tumoren zu unterscheiden sind. Die letzteren wachsen sich bisweilen zu richtigen Papillomen aus (Jurasz, Sendziak). Wir rechnen weiter hierher die retronasalen Polypen, die, solitär, noch viel gewaltigere Größe erreichen können und eine oder beide Choanen verschließen, die Tuben bedecken und — im Epipharynx nicht mehr Platz findend — in den Mesopharynx hinabwachsen. Den Übergang zu den derberen Tumoren bilden dann die fibromukösen Choanalrandpolypen, die gleichfalls respektable Größe erreichen können.

Die Operation aller dieser Pseudo-Nasenrachentumoren steht heute außer aller Diskussion, sie gehört unbestritten in die Hand des Rhinologen, und wer in den oberen Luftwegen Bescheid weiß, wird diese dankbaren Eingriffe sicher ausführen und die Patienten rasch von ihren Beschwerden befreien. Das souveräne Instrument für alle diese Gebilde, soweit man sie vom Rachen aus operieren muß, ist die Nasenrachenschlinge, und zwar meistens die kalte Drahtschlinge, so für alle retronasalen Polypen. Nur wo man Blutungen fürchtet — sei es infolge von derber, blutreicher Beschaffenheit hinterer Enden, sei es infolge des Alters oder Allgemeinzustandes des Pat. —, nimmt man die heiße, galvanokaustische. Technisch ist die Anlegung der Schlingen die gleiche und wird unter Leitung des Nasenrachenspiegels nach Cocainisierung und nötigenfalls vorausgehender Einübung des Patienten ausgeführt. Dabei ist die Herumführung der Schlinge um die Geschwulst und ihre Totalexstirpation mit der Wurzel nicht immer leicht. Bei den Polypen benutzt man die Schlinge nur zum Anschlingen der Geschwulst und reißt sie dann langsam heraus; bei den Hypertrophien braucht man sie meist als schneidendes Instrument.

Ein ganz ander Ding ist die Operation der echten Nasenrachentumoren, zu denen wir die Fibrome, Fibrosarkome, Sarkome, Lymphosarkome, Karzinome u. a. rechnen. Unter diesen nehmen wieder die Fibrome, die eigentlichen Nasenrachenpolypen im engeren Sinne eine besondere Stelle ein, einmal wegen ihrer pathologisch-klinischen Eigenart, dann infolge ihrer schwierigen Therapie. Sie sind bekanntlich histologisch gutartig und klinisch bösartig.

Digitized by Google
Original from UNIVERSITY OF CALIFORNIA
Generated on 2019-10-24 13:10 GMT / http://hdl.handle.net/2027/uc1.b3252760
Public Domain in the United States, Google-digitized / http://www.hathitrust.org/access_use#pd-us-google

Um diese Nasenrachenfibrome besonders haben bis in die letzte Zeit Chirurgen und Rhinologen gekämpft, diese wie jene sie für ihre Domäne erklärend. Es sind nicht weniger wie 55 verschiedene chirurgische Operationsmethoden — die Hilfsoperationen, wie Tracheotomie etc., nicht eingerechnet — erdacht worden, um diese Tumoren zu beseitigen, und bis auf den heutigen Tag werden immer noch neue angegeben, weil die Chirurgen selbst mit den bisherigen nicht zufrieden sind. Das spricht schon allein für die Berechtigung, andere Wege zu suchen. Wie aber sind die Resultate jener chirurgischen, indirekten Operationen? 50% der Fälle starben oder rezidivierten, 40% verließen mit unvollständig entfernten Tumoren die Behandlung (Grönbeck, auch Escat, Bryson Delavan, Hellat u. a.). Hierzu kommt nun die Erfahrung hinzu, daß diese juvenilen Fibrome meist jenseits der Wachstumsperiode, nach dem 25. Lebensjahre, sich zurückzubilden pflegen, daß also die ärztliche Behandlung in den meisten derartigen Fällen genug leistet, wenn es ihr gelingt, die oberen Luft- und Speisewege der Pat. bis zur spontanen Involution einigermaßen frei zu machen. Ausgenommen hiervon sind nur solche Fälle, in denen lebenswichtige Organe durch die Geschwulst unmittelbar bedroht werden.

Nach alledem ist also die Berechtigung der direkten Methoden erwiesen, sei es nun, daß man rein per vias naturales vorgeht oder sich die Zugänge durch bestimmte Hilfsoperationen, die aber nie von außen her durch die Weichteile des Gesichtes gehen, erweitert.

Wir Rhinologen aber gehen heute weiter und behaupten auf Grund der bisherigen Erfahrungen, der Fortschritte der modernen Rhinochirurgie und gewisser, gleich zu erwähnender Hilfsmomente: Der Arzt hat heute nicht nur die Berechtigung, sondern die Verpflichtung, die Nasenrachenfibrome — mit wenigen Ausnahmen vielleicht — der direkten, intrapharyngealen und intranasalen Operation zu unterwerfen.

Unter den direkten Methoden haben wir zu unterscheiden: solche, die die Geschwulst an Ort und Stelle zu zerstören suchen, und solche, die sie von ihrem Standorte entfernen, exstirpieren wollen. Von den ersteren kommen jetzt nur noch in Frage die Galvanokaustik und die Elektrolyse. Die Galvanokaustik ist am wirksamsten in Form der Glühschlinge, dies aber nur bei gestielten Tumoren. Doch kann man sich zum mindesten Teile die Geschwulst immer künstlich demarkieren und auf diese Weise in größeren Partien abtragen. Daneben kommt der Spitz- und Kuppelbrenner zur Anwendung, der — an verschiedenen Stellen in die Geschwulst versenkt — diese zur Schrumpfung oder Nekrose bringen soll. Die nekrotisierten, erweichten Geschwulstteile wird man dann allerdings mit Choanenzangen und anderen chirurgischen Instrumenten zu eliminieren suchen. Diese Methode leistet in vielen Fällen Ausgezeichnetes, braucht aber — in einzelnen Sitzungen

Digitized by Google
Original from UNIVERSITY OF CALIFORNIA
Generated on 2019-10-24 13:10 GMT / http://hdl.handle.net/2027/uc1.b3252760
Public Domain in the United States, Google-digitized / http://www.hathitrust.org/access_use#pd-us-google

appliziert — lange Zeit und ist oft von Blutung und Jauchung und deren üblen Folgen begleitet.

In letzterer Hinsicht überlegen ist ihr die Elektrolyse, die am besten bipolar mittels Platin-Iridium-Doppelnadeln angewendet wird. Der oft erheblichen Schmerzen wegen ist dabei langsames Ein- und Ausschleichen mit dem nicht unterbrochenen Strom notwendig. Man beginnt mit 20, 30 M.-A. und kann bisweilen bis auf 100 gehen, in Sitzungen von 10—15 Minuten, die man allmählich verlängern kann und zwischen die man — je nach der Reaktion — Pausen von 3—6 Tagen legt. Zeit und Geduld aber braucht man zur elektrolytischen Behandlung noch mehr wie zur galvanokaustischen. Auch sie wird man mit instrumenteller Behandlung, wie auch mit der Galvanokaustik, kombinieren können und manche Operateure verzeichnen so Heilungen bis zu 60% (Grönbeck, Böhnke u. a.).

Wollen wir nun rascher zum Ziele kommen und die Exstirpation der Geschwulst von innen vornehmen, so ist dazu die Erfüllung folgender Postulate notwendig: Gute Übersicht des Operationsfeldes, Beherrschung der Blutung und Vermeidung der Aspiration, ungestörte Narkose, respektive durch die Narkose unbehinderte Operation. Wir können nun heute stolz behaupten, daß diese Bedingungen sämtlich erfüllt werden können. Was erstens die Übersicht des Operationsfeldes betrifft, so ist bei den reinen intrapharyngealen Geschwülsten (Bensch) nur das Segel die hindernde Kulisse. Wie früher, so kann man nötigenfalls auch heute noch das Segel spalten, schräg oder — für die Naht noch besser — quer am Rand des harten Gaumens (Kuhn).

In den meisten Fällen gewinnt man aber mit der unblutigen Schürzung des Segels die gleiche Übersicht, indem man einen Gummidrain oder eine gespaltene Binde durch beide Nasenhöhlen und die Mundhöhle hindurchführt und vorne verknüpft (Türck, Störk, Krakauer, Löwe), wozu von Hopmann sen. ein eigener „Velotraktor“ angegeben wurde. Hat die Geschwulst aber große und adhärente Fortsätze oder Wurzeln in den Nasen- oder Nebenhöhlen oder extrapharyngeal in der Fossa sphenomaxillaris, so haben wir in der Denkerschen Operation, die die Vorteile der Friedrichschen einerseits und der inneren Luc-Bönninghaas-Gerber-Kretschmannschen andrerseits, aber ohne äußerere Weichteilschnitte kombiniert, das denkbar beste Verfahren zur Beseitigung auch dieser schwer zugängigen Geschwulstteile. Wir können auf diesem Wege die ganze mediale Kieferhöhlenwand und soviel vom Processus frontalis, vom Siebbein und vom Septum wegnehmen, wie nötig, und erreichen durch Fortnahme der hinteren Kieferhöhlenwand auch die sphenomaxillaren Fortsätze (Hausberg). So haben wir also ein gefahrloses, kosmetisch tadelloses Verfahren, um die Schädelbasis breit freizulegen und Geschwülste ebenso ausgiebig zu entfernen, wie es sonst nur etwa nach der Oberkieferresektion möglich wäre.

Digitized by Google
Original from UNIVERSITY OF CALIFORNIA
Generated on 2019-10-24 13:10 GMT / http://hdl.handle.net/2027/uc1.b3252760
Public Domain in the United States, Google-digitized / http://www.hathitrust.org/access_use#pd-us-google

Was fernerhin die Blutung betrifft, so müssen wir auf sie bei der Bearbeitung der Geschwulst immer gefaßt sein, welche der vielen dazu verwendeten Instrumente wir auch gebrauchen mögen — und so war die Aspirationsgefahr mit ihren Folgen bisher immer ein Schreckgespenst. Die Operation am hängenden Kopf, in Seiten- oder Schräglage beseitigte sie nicht und vermehrte die Blutung, dazu kam bei den bisherigen Arten der Narkose der Umstand, daß Operateur und Narkotiseur sich fortwährend im Wege waren — ein Umstand, der auch beim Junkerschen Apparat nicht völlig zu umgehen war. Über alle diese Schwierigkeiten hat uns nun mit einem Schlage die „pulmonale Narkose", durch die Kuhnsche perorale Tubage ermöglicht, hinweggebracht. Was diese für die allgemeine Chirurgie bedeutet, steht mir nicht an zu beurteilen, für die Operationen an den oberen Luftwegen erscheint sie mir als die ideale Methode, als ein wahrer Segen. Ich behalte mir vor, auf die an meiner Klinik hiermit gemachten Erfahrungen noch ausführlicher zurückzukommen und erwähne hier nur als ihre rasch einleuchtenden Vorteile: Vor allem die Möglichkeit, die tieferen Luft- und Speisewege gegen die oberen völlig abzutamponieren, daher kein Herabfließen des Blutes mehr, ungehinderte Luft- und Chloroformzufuhr bei sparsamstem Verbrauch, keine Würg- und Brechreflexe, keine hindernde Maske, der Narkotiseur belagert nicht das Operationsfeld und kann doch jeden Atemzug belauschen. Unbehindert arbeitet der Operateur in der Mundrachenhöhle, in der Nase wie ihren Nebenhöhlen, wie in jedem anderen, nicht mit den Luft- und Speisewegen zusammenhängenden Raume. Was das alles gerade für die Operation der Nasenrachentumoren bedeutet, braucht nicht erst erörtert zu werden. Auf diese Weise können wir nun also auch die rasche Exstirpation der Nasenrachenfibrome in einer oder zwei Sitzungen in Narkose vornehmen.

Es bleiben nun noch die malignen Tumoren des Epipharynx übrig, vor allem die Sarkome, Lymphosarkome und Karzinome. Hier kann ich mich kurz fassen. Eine Heilung gelingt hier ja weder der einen noch der anderen Methode. Muß die Behandlung aber eine palliative bleiben, so werden wir selbstverständlich erst recht die weniger eingreifenden, schonenderen Methoden wählen und hier ebenso vorgehen wie bei den Fibromen, das heißt mittelst Galvanokaustik, Elektrolyse oder durch Entfernung des Erreichbaren die oberen Luftwege möglichst frei zu machen und den Pat. ihre Leiden wenigstens zu erleichtern suchen. Das gelingt bisweilen noch für beträchtliche Zeit.

Ich möchte hier nun als Paradigma einen Fall von juvenilem Nasenrachenfibrom des Epipharynx, des Cavum narium und der Fossa sphenomaxillaris kurz anführen, der auf die geschilderte Weise mittelst kombinierten Verfahrens unter pulmonaler Narkose operiert ist und ohne irgend welche makroskopisch sichtbare Geschwulstreste entlassen wurde:

Digitized by Google
Original from UNIVERSITY OF CALIFORNIA
Generated on 2019-10-24 13:10 GMT / http://hdl.handle.net/2027/uc1.b3252760
Public Domain in the United States, Google-digitized / http://www.hathitrust.org/access_use#pd-us-google

Isaak B., 16 Jahre, aus Grodno in Rußland. Luftbeschwerden seit 1907. Von verschiedenen Ärzten ohne Erfolg behandelt. Erste Untersuchung Februar 1908. Blasser, schwächlicher, junger Mensch. Äußere Nase normal, beide Höhlen von derben, unbeweglichen Tumormassen verlegt, die mit einem fast den ganzen Epipharynx ausfüllenden Tumor zusammenhängen. Nur der unterste Teil der rechten Choane ist frei. Diagnose: Nasenrachenfibrom. Mikroskopische Untersuchung: derbe, wellige, dichte Lagen von Bindegewebsfasern, zahlreiche Kerne und Gefäße. Entfernung eines großen Teils der Geschwulst von hinten her mit der heißen Schlinge. Intranasal: Verkleinerung mit schneidenden Brennern, Schlingen und Zangen. Nach einigen Wochen ist die rechte Nasenhöhle fast ganz luftdurchgängig, die linke zum Teil. Pat. wünscht nach Hause zu fahren. Er stellt sich schon im September 1908 mit einem Rezidiv vor. Wiederum ist die ganze Nase total verlegt, der weiche Gaumen jetzt etwas vorgewölbt. Operation am 30. IX. 1908 in Chloroformnarkose am hängenden Kopf. Spaltung des Segels links von der Raphe. Ablösung des Tumors teils mit abgebogenen Kauteren, teils mittelst Zangen und Cooperscher Schere. Heftige Blutung, Kompression. An der hinteren Rachenwand zeigt sich der Knochen zum Teil von Schleimhaut entblößt. Naht des Segels, keine Tamponade. 4. X. 1908: Rechte Nasenhöhle ganz frei, in der linken noch Tumorreste, die von links hinten oben kommen (Fossa sphenomaxillaris?). Es gelingt auch, diese Reste mit Schlingen und Brennern zu entfernen. Pat. fährt am 23. XI. 1908 mit freier Nasenatmung nach Hause.

Fig. 1.

Am 12. VIII. 1911 — also 3 Jahre später — stellt Pat. sich wieder vor. Er sieht im ganzen viel wohler aus wie früher. Doch ist die Nase wieder völlig verstopft und über der linken Nasolabialfalte zeigt sich eine bedeutende Vorwölbung (Fig. 1). Diese letztere erweist sich nach Abziehen der Wange als ein sowohl gegen Haut wie gegen Schleimhaut verschieblicher, mit seinem größten Teil oberflächlich gelegener kleinbirngroßer Tumor, dessen Zusammen-

Digitized by Google
Original from UNIVERSITY OF CALIFORNIA
Generated on 2019-10-24 13:10 GMT / http://hdl.handle.net/2027/uc1.b3252760
Public Domain in the United States, Google-digitized / http://www.hathitrust.org/access_use#pd-us-google

hang mit den Geschwulstmassen der Nase und des Nasenrachenraums (durch die Fossa sphenomaxillaris?) einfach palpatorisch nicht recht nachzuweisen ist. Nasenhöhlen und Epipharynx wiederum ganz mit Geschwulst erfüllt. Die Massen zeigen teils einen derben, teils auch einen glasigen, mehr polypösen Charakter. Der weiche Gaumen stark vorgewölbt, unbeweglich. Die histologische Unter-

Fig. 2.

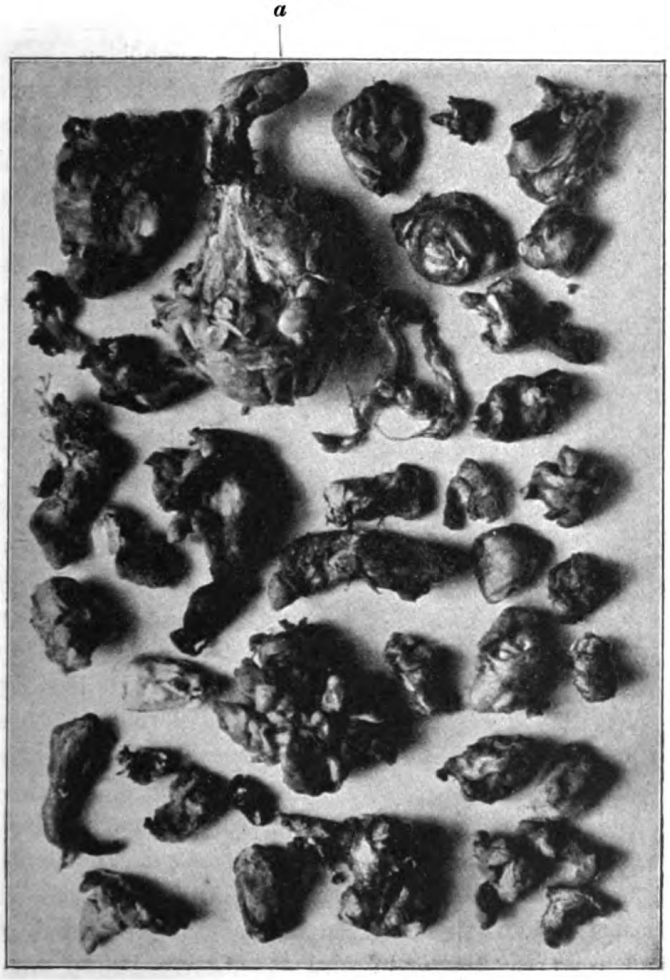

suchung zeigt keine Veränderung im Charakter der Geschwulst: sehr gefäßreiches Bindegewebe. Keine Drüsen.

Die russischen Ärzte haben den Pat. behufs Radikaloperation — unter Hinweis auf die früheren unvollständigen Eingriffe und den bösartigen Charakter des Tumors — nach Berlin gewiesen. Er erbittet meinen Rat und

Generated on 2019-10-24 13:10 GMT / http://hdl.handle.net/2027/uc1.b3252760
Public Domain in the United States, Google-digitized / http://www.hathitrust.org/access_use#pd-us-google
Digitized by Google
Original from UNIVERSITY OF CALIFORNIA

ich setze ihm auseinander, daß — wenn es durch Operationen von innen her gelingt, ihn wieder für die nächste Zeit beschwerdefrei zu machen — er voraussichtlich von seiner Krankheit in 5 Jahren ganz befreit sein werde. Nach längerer Überlegung folgt er meinem Rat.

25. VIII. 1911: Narkose mit Kuhnscher peroraler Tubage. Austamponieren der Mundrachenhöhle. Schürzung des Segels mit Gummidrains. Blutige Trennung der Geschwulst von hinterer Rachenwand und Segel. Die in den Nasenhöhlen selbst sitzenden Teile sind so fest verwachsen, daß sie nicht herauszubekommen sind. Die vor der Fossa canina lagernde Geschwulst läßt sich nach Schnitt durch die Schleimhaut gut freilegen und isolieren, doch hat sie einen weit nach hinten reichenden dünnen Stiel, der hinter dem Kieferwinkel in der Schleimhaut verschwindet (Fig. 2 *a*). Beim Herauspräparieren dieses Stiels starke Blutung (aus der A. sphenomaxillaris?), steht auf Klemme, die bis zum nächsten Tage liegen bleibt. Tamponade des Epipharynx.

Fig. 3.

30. X. 1911: Erst nachdem der Pat. sich wieder völlig erholt und gekräftigt hat, wird an die Herausbeförderung besonders der intranasalen Reste gegangen. Narkose wie oben. Denkersche Operation. Fortnahme der ganzen linkseitigen lateralen Nasenwand von der Apertur bis zur hinteren Kieferhöhlenwand, nach oben bis zur Orbita. Die in der Rachenhöhle liegenden Tumormassen sind gut übersichtlich. Sie zeigen sich mit dem Boden und Septum fest verwachsen; von letzterem wird das hintere Drittel mit entfernt, soweit es nicht schon usuriert ist. Die mit Elevatoren, Zangen etc. isolierten Massen lassen sich in ihren größten Stücken gut mit kalter Schlinge herausreißen. Tamponade, Naht (Fig. 2).

4. XII. 1911: Eine Kontrolluntersuchung am heutigen Tage zeigt Nase und Nasenrachenraum völlig frei von Tumormassen, die linke Wange gleich der rechten, auch hier von Geschwulst nichts mehr zu sehen noch zu palpieren (Fig. 3).

Generated on 2019-10-24 13:10 GMT / http://hdl.handle.net/2027/uc1.b3252760
Public Domain in the United States, Google-digitized / http://www.hathitrust.org/access_use#pd-us-google
Digitized by Google
Original from UNIVERSITY OF CALIFORNIA

Meine Herren! Ich glaube, Sie werden, wenn Sie meinen Ausführungen gefolgt sind, auch der Ansicht sein, daß die Operation der Nasenrachentumoren fortab nur eine intrapharyngeale respektive eine transnasale und transmaxillare sein muß. Auch die Chirurgen werden gewiß in Zukunft diese Wege einschlagen.

Vincents Halsbräune (Angina), ihre Häufigkeit und die Wichtigkeit ihrer Erkennung.

Von **Thomas H. Halsted** in Syracuse (New York).

Seit der Entdeckung der Ursache von Vincents Halsbräune hat unter den Bakteriologen eine große Meinungsverschiedenheit geherrscht über die Frage, ob die spezifischen Organismen, der spindelförmige (fusiforme) Bacillus und die ihn begleitenden Spirochaeten oder Spirillen in Wirklichkeit zwei verschiedene Organismen seien, die miteinander ein gemeinsames Leben führen, oder nur einer, der spindelförmige Bacillus, während die Spirochaeten oder die Spirillen einfach nur Entwicklungsformen des ersteren darstellen, doch immer zusammen mit dem Bacillus gefunden werden. Letztere Ansicht scheint durch Tunnicliffe und andere endgültig bewiesen worden zu sein.

Dieser Bacillus, der eine pseudomembranöse Eiterung der Kehle und des Mundes herbeiführt, ist aber in dem Bereich seiner Tätigkeit nicht auf diese Teile beschränkt. Obschon er der ansteckende Organismus in Fällen von Vincents Halsbräune und von Wasserkrebs ist, ist er doch auch in berichteten Fällen von Laryngitis, Bronchitis, Luftröhren- und Lungenentzündung oder nur Lungenentzündung und Mastoiditis als die spezifische Ursache gefunden worden. Er verursacht kalten Brand (Gangrän) und ist auch als der ursächliche Faktor in Fällen von brandigen Geschwüren des männlichen Gliedes und der Geschlechtsteile, in Fällen von Geschwüren in der Lunge und in der Milz gefunden worden. Wie neulich von Tunnicliffe im Journal für ansteckende Krankheiten (Januar 1912) berichtet worden, war der spindelförmige Bacillus in einem Falle von allgemeiner Pyämie mit vielfachen Geschwüren in verschiedenen Teilen und Organen des Körpers als die Folge einer Blinddarmentzündung durchgehends das pathogenetische Agens. Es ist hieraus ersichtlich, daß Vincents Halsbräune einfach eine in den oberen Atmungsorganen örtlich begrenzte Manifestation der pathogenen Tätigkeit eines spezifischen Organismus ist, der häufig in allen Teilen des Körpers tätig ist.

Der spindelförmige Bacillus ebensowohl wie der spirochätisch geformte ist anaërob, kommt aber fast immer in Verbindung mit aëroben Bakterien vor, mit Streptokokken, Staphylokokken, Pneumokokken, Diphtheritisbacillen und anderen pathogenen und nicht pathogenen Organismen. Gleich den anderen Organismen, mit denen er in Verbindung gefunden wird, kommt er im gesunden

Digitized by Google
Original from UNIVERSITY OF CALIFORNIA
Generated on 2019-10-24 13:10 GMT / http://hdl.handle.net/2027/uc1.b3252760
Public Domain in the United States, Google-digitized / http://www.hathitrust.org/access_use#pd-us-google

Munde vor, doch vielleicht in mehr auffallender Weise in einem Munde und in einer Kehle, in welchen bereits irgend ein pathologischer Zustand sich vorfindet, wie beispielsweise erkrankte Mandeln, verdorbene Zähne, entzündetes Zahnfleisch. Sein Aufenthaltsort ist hauptsächlich an schlechten und unreinen Zähnen und um dieselben herum. Es ist selten, daß er eine Erkrankung verursacht, wenn die Mandeln, die Zähne und die Schleimhäute in normaler Verfassung sind, aber er tritt auf als die Folge von irgend welchen vorher bestehenden pathologischen Zuständen dieser Teile oder wenn der allgemeine Gesundheitszustand des Einzelnen ein solcher ist, daß seine Widerstandskraft bedeutend geschwächt ist.

Die typische Veränderung, die der spindelförmige Bacillus an der Schleimhaut hervorbringt, wenn er Krankheit erzeugt, ist ein pseudomembranöses Geschwür (Eiterung). Eine Pseudomembran wird in der Kehle nicht nur durch den spindelförmigen Bacillus erzeugt, sondern auch durch Streptokokken, Staphylokokken, Pneumokokken, durch den Micrococcus catarrhalis und den Bacillus coli communis u. a. In beinahe jeder pseudomembranösen Entzündung sind zwei oder mehr dieser Organismen vorhanden — eine gemischte Ansteckung bildet fast immer die Regel. Wir finden sonach Vincents Bräune verbunden mit Diphtheritis, Scharlach, Masern oder mit syphilitischen Veränderungen der Kehle, oder mit anderen nicht diphtheritischen pseudomembranösen Entzündungen, hervorgerufen durch Streptokokken, Staphylokokken und andere Organismen. In der Mehrheit solcher Fälle von gemischter Ansteckung werden die Organismen von Vincents Bräune, obgleich sie die prädominierenden Organismen und die hauptsächliche Ursache der Erkrankung sind, gewöhnlich übersehen, weil sie in der gewöhnlichen Mittelkultur, die bei der Untersuchung für pathogene Organismen gebraucht wird, nicht wachsen. Sie werden nur entdeckt durch eine direkte Untersuchung des dem Munde entnommenen und für die Untersuchung präparierten Belags oder von Abschabungen vom Geschwür oder von der Haut. Mit anderen Worten: um herauszufinden, welcher von diesen verschiedenen, Pseudomembranen verursachenden Keimen der vorherrschende ist, und somit die Ursache der Krankheit zu erkennen, ist es notwendig, sowohl den dem Munde entnommenen Belag selber wie auch die Kultur zu untersuchen; wo nicht, wird Vincents Bräune von den Bakteriologen gänzlich übersehen. Die in den amerikanischen städtischen Laboratorien gebräuchliche Methode für bakteriologische Untersuchungen in Fällen, in denen Diphtheritis vermutet wird, ist die der Untersuchung der Kultur allein und nicht des präparierten Belags. Daher kommt die berichtete Seltenheit der Fälle von Vincents Bräune. Irrtümer in der Diagnose werden fortwährend von kompetenten Ärzten gemacht.

Der Irrtum besteht entweder darin, daß man Vincents Bräune für Diphtheritis hält oder daß man ein Geschwür (Eiterung) der Vincents-Bräune

Digitized by Google
Original from UNIVERSITY OF CALIFORNIA
Generated on 2019-10-24 13:10 GMT / http://hdl.handle.net/2027/uc1.b3252760
Public Domain in the United States, Google-digitized / http://www.hathitrust.org/access_use#pd-us-google

für einen Schleimflecken, oder für ein Zahngeschwür, oder sogar für ein Schankergeschwür der Mandeln hält. Ein dritter Irrtum, der häufig begangen wird, besteht darin, daß man die tiefen und oftmals brandigen Geschwüre (Eiterungen) der Mandel oder des Mundes, die im letzten Stadium von Scharlachfieber und Diphtheritis auftreten, nicht als eine Folge von Vincents Bräune erkennt, sondern sie vielmehr dem Streptokokken- oder dem Klebs-Löffler-Bacillus der ursprünglichen Krankheit zuschreibt.

Es gibt zwei bestimmt bezeichnete klinische Typen. Im ersten Typus ist ein lediglich lokales und ziemlich begrenztes Geschwür oder eine Eiterung vorhanden, die den Veränderungen der Kehle durch Syphilis sehr ähnlich sind. Die Geschwüre, die mit einer Pseudomembran bedeckt sind, pflegen entweder einem Schleimflecken oder dem tertiären Geschwür zu ähneln. Schreiber dieses hatte einen Fall, in welchem das Geschwür der primären, durch Syphilis hervorgerufenen Affektion glich. Nekrose, von Vernarbung gefolgt, kommt vor. Die Drüsen neigen zu Reizbarkeit und Schwellungen. Die Schmerzen sind gewöhnlich ziemlich bedeutend und die Atmung ist erschwert. Oft ergibt die Krankheitsgeschichte vorhergegangene ähnliche Anfälle. Die positive Diagnose kann nur durch eine bakteriologische Untersuchung des präparierten Belags gemacht werden, obgleich die klinische Diagnose in diesem Typus der Erkrankung einfacher ist als in dem anderen Typus.

Im zweiten Typus ist die Krankheit zu unterscheiden von Diphtheritis und von anderen nicht diphtheritischen pseudomembranösen Bräunen. Hier sind die lokalen Symptome viel ernster als die allgemeinen. Das Schlucken ist mit vielen Schmerzen verbunden, mit einem ausgesprochenen üblen Geruch des Atems. Die Temperatur ist normal oder nur wenig erhöht. Bei der Untersuchung findet man eine Pseudomembran, welche ein Geschwür der einen oder beider Mandeln bedeckt, welches sich aufwärts bis zum Zäpfchen erstrecken und den weichen Gaumen bedecken mag. Diese Erscheinungen sind regelmäßig von Mundschleimhautentzündung, insonderheit Entzündung des Gaumens begleitet. Die Membran ist der Farbe nach gräulich oder gelblichgrau, bröckliger vielleicht als bei Diphtheritis, doch ist dies oft nicht zu unterscheiden. Ödem am weichen Gaumen, auch am Zäpfchen, ist oft vorhanden. Bemerkenswert ist eine ausgesprochene Neigung zu Nekrose und Zerstörung von Teilen — beispielsweise der Mandeln und des Zäpfchens — und abweichend von der Diphtheritis folgt leicht Heilung durch Vernarbung. Schreiber dieses hatte einen Fall, in dem das Zäpfchen vollständig zerstört war und eine verunstaltende Vernarbung des Gaumensegels (Velum palatinum) folgte. Die Pseudomembran bleibt für die Dauer von wenigen Tagen bis zu mehreren Wochen bestehen, im Durchschnitt für 18 Tage, wie Rolleston auf Grund von 32 Fällen berichtet.

Generated on 2019-10-24 13:10 GMT / http://hdl.handle.net/2027/uc1.b3252760
Public Domain in the United States, Google-digitized / http://www.hathitrust.org/access_use#pd-us-google
Digitized by Google
Original from UNIVERSITY OF CALIFORNIA

Vincents Bräune ist als eine verhältnismäßig seltene Krankheit betrachtet worden im Vergleich mit anderen pseudomembranösen Entzündungen der Kehle. Rolleston sagt, daß von 18.187 Fällen, in denen Diphtheritis vermutet wurde und die im Metropolitan Asylums Board Hospital (London) in den Jahren 1905—1907 Aufnahme fanden, 3047 nach der Aufnahme sich nicht als Diphtheritisfälle erwiesen. Von diesen letzteren nicht diphtheritischen Fällen waren nur 95 Fälle Vincents Bräune, das heißt also: diese Krankheit fand sich in nur 0·5% von allen Formen von häutiger Bräune und in nur 3·1% von den nicht diphtheritischen Bräunen. Im Grove Hospital (für ansteckende Krankheiten) fand sich Vincents Bräune in nur 0·9% von allen häutigen Bräunen und in 4·9% von den nicht diphtheritischen Fällen. Vincent fand sie in 2·2% von allen Fällen, während A. Meyer unter 15.000 Fällen von Ohr- und Halskrankheiten in Heymanns Klinik in Berlin nur 30 Fälle sah. Andrerseits fand Lublowitz die Organismen in 6 von 38 Fällen von Mundschleimhautentzündung in Begleitung von Geschwüren, Beitzke in 5 von 58 Fällen von vermuteter Diphtheritis, während Rodella die Organismen in ungefähr einem Drittel von pseudomembranösen Bräunen fand. Von den letzten 2500 Fällen aller Art von Ohr-, Nasen- und Halskrankheiten, die von dem Verfasser in seiner Privatpraxis beobachtet wurden, waren 20 oder 1 auf 125 Fälle Vincents Bräune. Seine Diagnose wurde durch die bakteriologische Untersuchung des Belags bestätigt. Die Mehrzahl dieser Fälle war von dem Typus, in welchem die Affektion mehr der Syphilis als der Diphtheritis glich.

Daß der Typus von Vincents Bräune, der klinisch der Diphtheritis ähnelt, durchaus häufiger ist — in ländlichen Distrikten wenigstens —, als die obigen statistischen Angaben zeigen, scheint durch die statistischen Berichte des Michigan State Board of Health Bacteriological Laboratory erwiesen. Dr. M. L. Holm, der Bakteriologe dieser Anstalt, berichtet, daß in den Jahren 1909—1910 von 687 von Ärzten für Untersuchungen auf vermutete Diphtheritis eingesandten Belägen 242 Fälle bakteriologisch als Diphtheritisfälle erwiesen wurden, während in 445 Fällen Diphtheritis nicht vorhanden war. Von diesen nicht diphtheritischen Fällen wurden 178 bakteriologisch als Vincents Bräune erwiesen, das heißt: in dieser Zahl waren die spindelförmigen Bacillen mit den Spirillen die vorherrschenden Organismen, während die anderen Organismen in der Reihenfolge ihrer überwiegenden Zahl Staphylokokken, Streptokokken, Pneumokokken waren. Von den 687 „präparierten Belägen", welche zur Untersuchung eingesandt wurden, wurde eine positive klinische Diagnose auf Diphtheritis in 224 Fällen gemacht, aber die bakteriologische Untersuchung erwies Diphtheritis in nur 120 Fällen, von den übrig bleibenden 104 Fällen erwiesen sich 46 als Fälle von Vincents Bräune. Andere Spezien von Organismen wurden immer mit dem spindelförmigen Bacillus vereint gefunden, aber in allen diesen Fällen war dieser letztere der vorherrschende. In allen diesen

Digitized by Google
Original from UNIVERSITY OF CALIFORNIA
Generated on 2019-10-24 13:10 GMT / http://hdl.handle.net/2027/uc1.b3252760
Public Domain in the United States, Google-digitized / http://www.hathitrust.org/access_use#pd-us-google

Fällen wurden die Untersuchungen direkt an dem präparierten Belag ausgeführt. Von dem Belag wurden Kulturen genommen; aber der spindelförmige Bacillus wurde nur in dem „Belag" und niemals in den Kulturen gefunden, da er auf den gewöhnlichen diphtheritischen Mittelkulturen nicht wächst. Diese letztere Tatsache erklärt es wohl, daß er so oft übersehen wird.

Bronchostenose bei Vorhofvergrößerung.

Von Prof. Dr. **O. Kahler** in Freiburg i. Br.

(Mit 4 Figuren.)

Seit der Einführung der direkten oberen Bronchoskopie durch Killian haben die Erkrankungen des Bronchialbaumes auch das Interesse der Laryngologen wachgerufen, während dieses Grenzgebiet früher nur den internen Kliniker beschäftigte. Speziell über die Verengerungen des Bronchialbaumes finden sich in der Literatur schon wertvolle Beiträge. Mittelst der Bronchoskopie können wir auch geringgradige Stenosen der Trachea und der Bronchien nachweisen, die durch die physikalische Untersuchung nicht diagnostiziert werden können.

Zweck dieser Mitteilung ist es nun, die Bronchoskopiker auf eine wenig bekannte Art von Stenosen des linken Bronchus aufmerksam zu machen, die bisher bronchoskopisch noch nicht beobachtet wurde. Es handelt sich, um dies gleich vorwegzunehmen, um Verengerungen des Bronchus durch den vergrößerten linken Vorhof. Bereits auf der 81. Versammlung deutscher Naturforscher und Ärzte zu Salzburg 1909 habe ich über einige derartige Beobachtungen berichtet.

Auf das Vorkommen von Kompressionen des linken Hauptbronchus durch den erweiterten Vorhof hat schon Friedreich[1]) hingewiesen. Er erwähnt, daß King 1838 über 4 Fälle berichtete, bei denen die Sektion eine etwas über die Hälfte des Lumens betragende Kompression des linken Bronchus aufdeckte, die durch den dilatierten Vorhof verursacht war. Er selbst konnte 1850 bei einer hochgradigen Mitralstenose eine Kompression des linken Bronchus in vivo diagnostizieren durch den Nachweis eines lauten, schnarrenden Atemgeräusches, das über die ganze Thoraxhälfte verbreitet war und seine größte Intensität nahe der Wirbelsäule hatte. Bei der von Virchow vorgenommenen Sektion fand sich, daß durch den enorm erweiterten Vorhof der linke Bronchus außerordentlich zusammengedrückt war, so daß nur mehr ein kleines, schmales Lumen restierte und daß auch noch die großen Verzweigungen des linken Bronchus an der Kompression Anteil nahmen. Seitdem scheint dieses

---

[1]) Friedreich, Virchows Spez. Path. u. Therap., Bd. V, 2, pag. 236.

Digitized by Google
Original from UNIVERSITY OF CALIFORNIA
Generated on 2019-10-24 13:10 GMT / http://hdl.handle.net/2027/uc1.b3252760
Public Domain in the United States, Google-digitized / http://www.hathitrust.org/access_use#pd-us-google

Verhalten ganz in Vergessenheit geraten zu sein. Nur Taylor[1]) berichtete noch über einen Fall von Mitralstenose und Hydropericard mit Bronchostenose.

Angeregt zu meinen Untersuchungen wurde ich durch die Arbeiten von Stoerk[2]) und Kovacs und Stoerk[3]), die bei ihren Untersuchungen über die Pathologie des Herzens speziell auch die topographischen Beziehungen des vergrößerten Herzens zu den übrigen Organen des Mediastinum in den Bereich ihrer Betrachtungen gezogen haben.

Fig. 1.

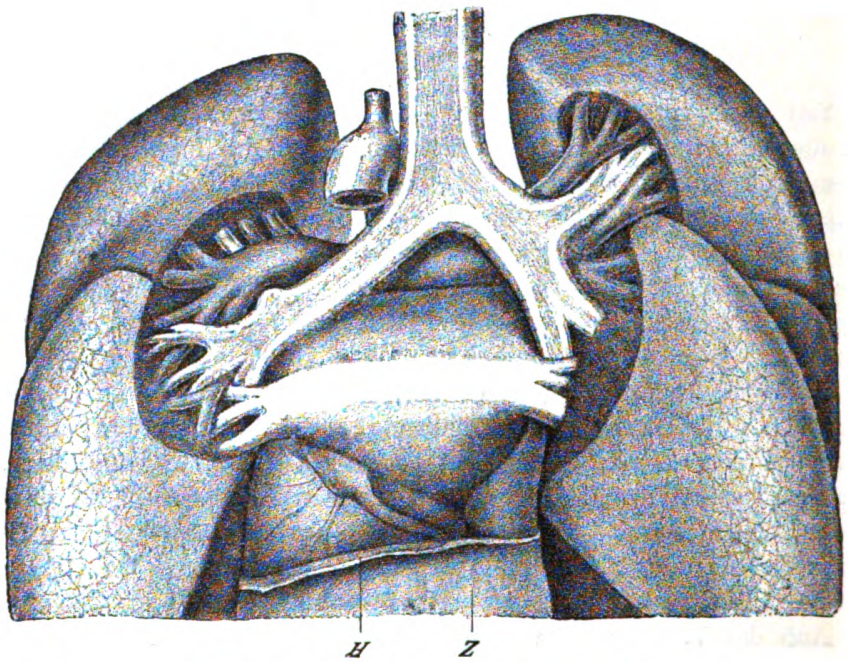

Nach Stoerk. H = Herzbeutel, Z = Zwerchfell.
Ansicht der Brustorgane von rückwärts nach Fortnahme der hinteren Brustwand, der Aorta descendens, des Oesophagus und des Herzbeutels.

Zum Verständnis der später mitzuteilenden Befunde muß ich zunächst auf die normalen anatomischen Beziehungen der Bronchien zum Herzen eingehen, die Stoerk in seiner Arbeit „Zur Topographie des Mediastinum bei normalem und bei pathologischem Herzen“[4]) in erschöpfender Weise klargelegt hat.

Stoerk gewann völlig einwandfreie Bilder in bezug auf die topographischen Beziehungen des Herzens zum Bronchialbaum durch Präparation des

[1]) Taylor, Transaction of Path. Soc. of London. London XI.
[2]) Stoerk, Zeitschr. f. klin. Med., Bd. 69, pag. 32.
[3]) Kovacs und Stoerk, Wiener klin. Wochenschr., 1910.
[4]) l. c.

Generated on 2019-10-24 13:10 GMT / http://hdl.handle.net/2027/uc1.b3252760
Public Domain in the United States, Google-digitized / http://www.hathitrust.org/access_use#pd-us-google
Digitized by Google
Original from UNIVERSITY OF CALIFORNIA

Thorax von in toto gehärteten Leichen von hinten her. Fig. 1, der Stoerkschen Arbeit entnommen, zeigt ein solches Präparat. Es ist eine Ansicht der Brustorgane eines 3jährigen Kindes nach Fortnahme der hinteren Brustwand des Oesophagus, der Aorta descendens und des Herzbeutels. Man sieht den unteren Trachealabschnitt, die Bifurkation der Luftröhre und den Anfangsteil der Bronchien. Der linke Hauptbronchus wird nahe seinem Abgang von der Luftröhre von der Aorta umgriffen. Der Raum zwischen den beiden Hauptbronchien wird vom linken Vorhof eingenommen, so zwar, daß der Tracheobronchialbaum quasi auf ihm reitet. Zwischen Carina und Dach des linken Vorhofs bleibt ein dreieckiger Raum übrig, in dem ein Stück des rechten Astes der Arteria pulmonalis zu sehen ist. Die Richtung des linken Bronchus wird durch den Vorhof beeinflußt. „Wie auf einem Kissen," sagt Stoerk, „liegt der linke Stammbronchus auf dem linken Vorhof." Es gilt das für den Abschnitt des linken Hauptbronchus ungefähr von der Stelle an, wo ihn die Aorta nach rückwärts umgreift, bis zur Abgangsstelle des linken Oberlappenbronchus. Es lasse sich demnach über den Verlauf des linken Stammbronchus aussagen, daß derselbe nach dem Abgang von der Trachea mit ursprünglich steilem Verlauf zu einem mehr der horizontalen sich nähernden durch den vorgelagerten linken Vorhof abgedrängt wird. Der linke Vorhof sei als im Sinne der Formgebung für den linken Stammbronchus schon unter normalen, demgemäß insbesondere auch unter pathologischen Umständen als das wichtigste in Betracht kommende Nachbargebilde anzusprechen. Diese physiologische „Schweifung" des linken Bronchus ist bei jeder direkten Bronchoskopie leicht zu sehen. Während der Anfangsteil des linken Bronchus fast immer leicht einstellbar ist, muß zur Besichtigung des weiteren Verlaufes die obere Bronchialwand mehr oder minder durch das Rohr verdrängt werden.

Fig. 2.

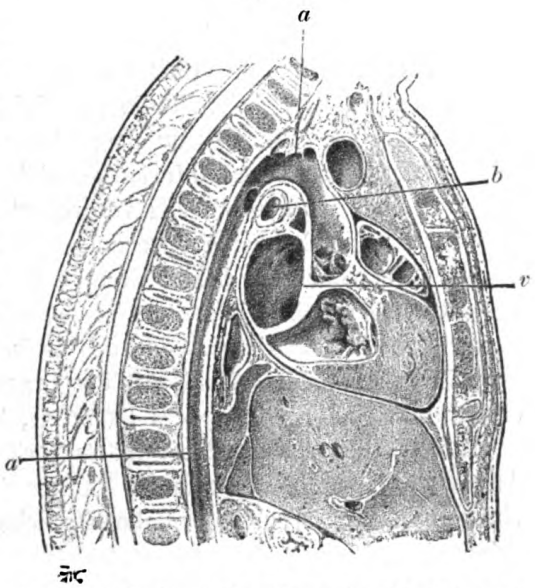

Sagittalschnitt durch den Thorax eines Neugeborenen (etwas links von der Mittellinie geführt). v = linker Vorhof, b = linker Bronchus, a = Aorta.

Ein sehr instruktives Bild der Beziehungen des linken Vorhofes und der Aorta zum linken Bronchus gibt auch Fig. 2. Ich verdanke das Präparat, das

Digitized by Google
Original from UNIVERSITY OF CALIFORNIA
Generated on 2019-10-24 13:10 GMT / http://hdl.handle.net/2027/uc1.b3252760
Public Domain in the United States, Google-digitized / http://www.hathitrust.org/access_use#pd-us-google

der Sammlung der II. anatomischen Lehrkanzel in Wien entstammt, der Liebenswürdigkeit Prof. Hochstetters. Es handelt sich um einen etwas links von der Mittellinie geführten Sagittalschnitt durch den Thorax eines neugeborenen Kindes. In dem Schnitt sieht man Aorta ascendens, Arcus und Aorta descendens, den Vorhof in Diastole. Zwischen beiden, im Querschnitt getroffen, von der Aorta umschlungen, den linken Hauptbronchus. Nach diesem Präparat erscheint es leicht verständlich, daß bei Vergrößerungen des linken Vorhofes der Bronchus in Mitleidenschaft gezogen wird.

Diese Veränderungen wurden nun von Stoerk an in toto gehärteten Präparaten sowie an Ausgüssen des Bronchialbaumes genau studiert. Untersucht wurde eine große Reihe von pathologischen Fällen, meist handelte es sich um Mitralstenosen, dem häufigsten, Vorhofvergrößerung im Gefolge habenden Vitium. Stoerk konnte nun bei seinen Untersuchungen folgende Veränderungen konstatieren: In jedem Falle von linkseitiger Vorhofvergrößerung entsprechenden Grades kommt es zu einer Abstumpfung des Interbronchialwinkels. Das normalerweise zwischen Bifurkationswinkel und oberer Vorhofkante freibleibende Dreieck wird durch den vergrößerten Vorhof vollständig ausgefüllt. Die Bifurkation erfährt eine Spreizung. Dadurch ändert sich der Abgangswinkel der Bronchien. Die beiden Hauptäste gehen flacher ab als normal, ja in den extremsten Fällen bilden sie oft einen Winkel von annähernd 90° mit der Luftröhre. Bei relativer Länge des astfreien Stammbronchusteiles linkerseits sowie bei besonderer Festigkeit des Trachealteilungswinkels kommt es oft zu einer winkeligen Knickung des Bronchus, hervorgerufen dadurch, daß der Anfangsteil des Bronchus steiler abwärts verläuft, der weitere Anteil des Bronchialastes aber hinaufgedrängt wird. Außer diesem Hinaufdrängen kommt es zu einer Abplattung speziell des linken Bronchus, und zwar zu einer Abflachung der Wand im unteren und vorderen Quadranten seines Querschnittes. Dementsprechend bildet sich in fast allen Fällen eine scharfe hintere untere und eine etwas stumpfere vordere obere Kante. Außerdem kann es auch zu einer Torsion des Bronchus kommen in dem Sinne, daß der Oberlappenbronchus nicht wie normal in einer frontalen Ebene abgeht, sondern, aus der vorderen Bronchialwand entspringend, erst einen Bogen beschreibt, um aufwärts zu gelangen. Besonders ausgeprägt sind alle diese Veränderungen, wenn zu der Vergrößerung des linken Vorhofes sich eine beträchtliche Vergrößerung des rechten Ventrikels gesellt. Es wirkt dann der vergrößerte rechte Ventrikel im Sinne der Hebung des linken Vorhofes additionell. In diesen Fällen kommt es zu einer Hebung, ja selbst zu einer Abplattung auch des rechten Stammbronchus.

Soviel zur Orientierung aus der Arbeit Stoerks, auf dessen Anregung ich daran ging, bronchoskopische Untersuchungen an Herzfehlerkranken vorzunehmen, um die oben erwähnten Befunde Stoerks in vivo zu kontrollieren. Speziell erschien es interessant zu prüfen, inwiefern in vivo Stenosen des linken

Digitized by Google
Original from UNIVERSITY OF CALIFORNIA
Generated on 2019-10-24 13:11 GMT / http://hdl.handle.net/2027/uc1.b3252760
Public Domain in the United States, Google-digitized / http://www.hathitrust.org/access_use#pd-us-google

Bronchus nachzuweisen, ob dieselben nur in der Diastole zu sehen oder dauernd zu finden seien. Das Material zu diesen Untersuchungen verdanke ich zum größten Teil Prof. Kovacs, der mir Patienten seiner Abteilung, bei welchen der interne Befund Aussichten auf ein positives Ergebnis der bronchoskopischen Untersuchung bot, zur Untersuchung überwies. 3 Patienten entstammten dem Ambulatorium der Klinik Chiari.

Obwohl die Bronchoskopie heute nach der Verbesserung des Instrumentariums und der Technik ein Eingriff ist, der an jedem Patienten ohne erhebliche Schwierigkeiten und ohne Gefahr, große Übung natürlich vorausgesetzt, ausgeführt werden kann, wurden diese Untersuchungen nur an Patienten vorgenommen, die sich als leicht bronchoskopierbar erwiesen. Schwer autoskopierbare, reizbare Individuen, selbstverständlich auch Vitien im Stadium der Inkompensation, wurden nicht untersucht. Bei leicht bronchoskopierbaren, nicht reizbaren Individuen bringt wohl die Endoskopie kaum eine nennenswerte Belästigung mit sich. Wir gaben vor der Untersuchung 2 *cg* Morphium subcutan. Es genügt dann eine ganz geringe Menge von 20%iger Cocainlösung zur Anästhesierung des Larynx. Ein Beweis, wie wenig belästigend die Untersuchung für unsere Patienten war, dürfte der Umstand sein, daß mehrere Kranke, die nach der Untersuchung eine wohl suggestive Besserung fühlten, stürmisch schon am nächsten Tage eine Wiederholung der Untersuchung verlangten. Es ist übrigens auch nicht die Möglichkeit von der Hand zu weisen, daß die subjektive Besserung nicht nur suggestiv, sondern eine Folge der durch die Bronchoskopie erfolgten ausgiebigen Expektoration sowie der Cocain- und Adrenalinwirkung auf die geschwollene Schleimhaut war. Die therapeutischen Erfolge Ephraims mit der endobronchialen Behandlung der chronischen Bronchitis lassen diese Erklärung wohl zu.

Das Material unserer Untersuchungen ist nun folgendes:

Fall 1. Rosa S., 34 Jahre. Interne Diagnose: Insuffizienz der Mitralklappen, Insuffizienz der Aortenklappen mit leichter Stenose des linken arteriellen Ostiums. Der Mitralfehler überwiegt im Krankheitsbilde. Beträchtliche chronische Inkompensation, deren Intensität schwankt.

Röntgenbefund: Herzgröße 14 *cm* gegen 11 *cm* der Norm. Vergrößerung vorwiegend links.

Tracheoskopischer Befund: Trachea gerade, Sporn genau median stehend, zeigt geringgradige Pulsation von links nach rechts. Der rechte Bronchus scheint etwas flacher abzugehen als normal. Der linke Bronchus fast im rechten Winkel. Die Schleimhaut der Bifurkationsgegend gerötet, die des rechten Bronchus blässer. Das Lumen desselben erscheint normal weit. Die Schleimhaut des linken Bronchus stark gerötet, das Lumen stenosiert durch eine Abplattung der vorderen und eines kleinen Segmentes der unteren Wand. Diese Vorwölbung zeigt mäßige Pulsation. Die hintere Wand zeigt keinerlei Vorwölbung, Aortenpulsation nicht zu sehen.

Digitized by Google
Original from UNIVERSITY OF CALIFORNIA
Generated on 2019-10-24 13:11 GMT / http://hdl.handle.net/2027/uc1.b3252760
Public Domain in the United States, Google-digitized / http://www.hathitrust.org/access_use#pd-us-google

Der Fall kam nach einigen Wochen zur Sektion. Das tracheobronchiale Ausgußpräparat (Prof. Stoerk) zeigt eine ausgesprochene Hebung des linken Stammbronchus, und zwar insbesondere in der distalen Hälfte zwischen Bifurkation und Oberlappenbronchusabgang. In diesem Abschnitt sehr deutlich eine Torsion: von rückwärts über oben nach vorn — daran kenntlich, daß die oberen Enden der Knorpelspangen mehr und mehr nach vorn zu stehen kommen und daß der linke Oberlappenbronchus vorn am Stammbronchus abgeht.

An dem Ausgußpräparat (s. Fig. 3) sieht man deutlich die auch in vivo beobachtete Abplattung im vorderen unteren Quadranten.

Fig. 3.

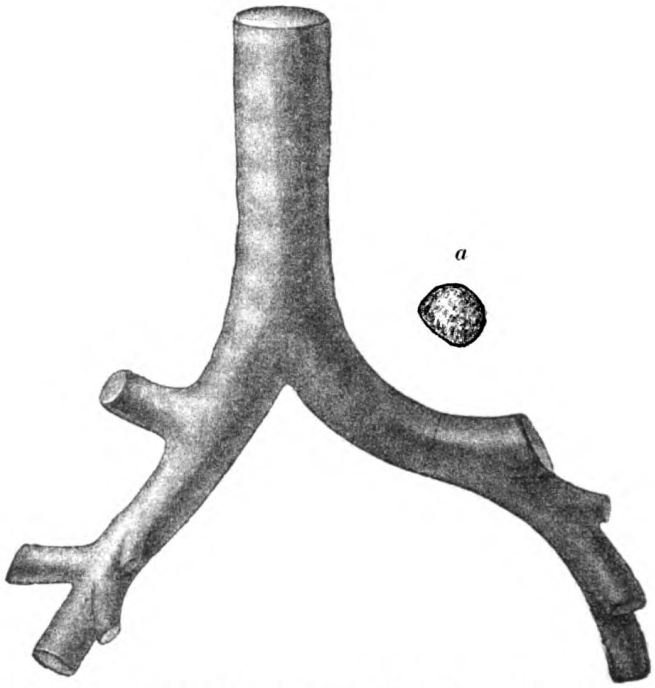

Tracheobronchialausguß. *a* Querschnitt durch den linken Bronchus.

Fall 2. Netti T., 14 Jahre. Insuffizienz der Mitralklappe und Stenose des linken venösen Ostium, Hypertrophie und Dilatation beider, besonders des rechten Ventrikels.

Kein Röntgenbefund. Dilatation des rechten Atrium mäßigen Grades.

Tracheoskopischer Befund: Die direkte Tracheoskopie (Röhrenspatel, 9 *mm*) gelingt leicht. Man sieht schon nach Einführung des Röhrenspatels die Bifurkation. Der Sporn steht annähernd median, zeigt starke pulsatorische Verschiebung von links nach rechts.

Es gelingt leicht, den linken Bronchus einzustellen (durch Hinüberneigen des Rohres gegen den rechten Mundwinkel). Es fällt sofort eine deutliche pulsatorische Verschmälerung des Bronchus auf, und zwar kommt es zu einer deutlichen Abfla-

Generated on 2019-10-24 13:11 GMT / http://hdl.handle.net/2027/uc1.b3252760
Public Domain in the United States, Google-digitized / http://www.hathitrust.org/access_use#pd-us-google
Digitized by Google
Original from UNIVERSITY OF CALIFORNIA

chung der unteren Wand, anscheinend während der Diastole. Das Lumen des Bronchus wird durch die pulsatorische Abplattung ganz spaltförmig, bis weit über die Hälfte reduziert. Die Schleimhaut des linken Bronchus stark gerötet. Der rechte Bronchus scheint etwas flacher als normal abzugehen, keine pathologische Pulsation zu sehen.

Fall 3. Josef T., 56 Jahre alt. Interne Diagnose: Arteriosklerotische Insuffizienz der Aortenklappen mit Stenose des linken arteriellen Ostium. Mächtige, anscheinend gleichmäßige Dilatation der Aorta. Mächtige Vergrößerung des linken Ventrikels. Keine Herzinsuffizienz.

Röntgenbefund: Mächtige Herzvergrößerung, besonders des linken Anteiles. Verbreiterung des Aortenschattens, aber keine Anhaltspunkte für ein Aneurysma.

Tracheoskopischer Befund: Rohr vom linken Mundwinkel leicht einführbar. Trachea weicht ein wenig nach rechts ab. Im unteren Drittel sieht man, am neunten Ring beginnend, eine Abflachung der linken Wand, die allmählich in eine leichte Vorwölbung übergeht; diese zeigt starke Pulsation. Die Zeichnung der Ringe ist verwischt, die Schleimhaut stark gerötet. Der Sporn steht rechts von der Mittellinie, doch ist der Einblick in den linken Bronchus durch die erwähnte Vorwölbung behindert. Durch vorsichtiges Wegdrängen der linken Wand gelingt es, in den linken Bronchus Einblick zu gewinnen, doch ist nur die untere Wand zu sehen, da ein stärkerer Druck nicht ratsam erscheint. Die untere Bronchialwand erscheint mäßig abgeflacht, eine wesentliche Einschränkung des Lumens scheint nicht vorhanden zu sein. Deutliche Pulsation der unteren Wand im Sinne der Hebung und Senkung.

Fall 4. Betti G., 30 Jahre alt. Interne Diagnose: Anscheinend mäßiger Mitralfehler (Insuffizienz ohne Stenose), keine ausgesprochene Dekompensation. Rechter Ventrikel etwas, linker Vorhof mächtig vergrößert. Linkseitige Rekurrenslähmung.

Tracheoskopischer Befund: Trachea gerade, Sporn median gestellt, zeigt lebhafte pulsatorische Verschiebung von links nach rechts. Linker Bronchus zeigt eine leichte Abflachung im vorderen unteren Quadranten, daselbst deutliche Pulsation sichtbar. Auch im rechten Bronchus zeigt sich eine leichte Abflachung der unteren Wand mit deutlicher Pulsation. Eine auffallende Lageveränderung der Bronchien ist nicht vorhanden. Der Sporn des linken Bronchus zeigt pulsatorische Verschiebung von vorn nach hinten. Schleimhaut mäßig gerötet.

Fall 5. Moritz E., 55 Jahre alt. Interne Diagnose: Insufficientia valvulae mitralis mit Stenose des Ostium höheren Grades, hochgradige Hypertrophie und Dilatation des rechten Ventrikels. Insuffizienz desselben; funktionelle Insuffizienz der Trikuspidalis. Allgemeine Stauungserscheinungen.

Röntgenbefund: Herzgröße 17 *cm* gegen 11 *cm* der Norm. Enorme Vergrößerung des linken Ventrikels. Vorhofswölbung mäßig ausgeprägt, geringe Aortendehnung.

Tracheoskopischer Befund: Rohr 11 *mm*, leicht einführbar. Trachea weicht etwas nach rechts ab. Sporn steht rechts von der Mittellinie. Die Bifurkation zeigt starke Pulsation, und zwar im Sinne der Hebung und Senkung und der Verschiebung von links vorn nach rechts hinten. Beide Bronchien gehen in einem fast rechten Winkel von der Trachea ab. Das Lumen des linken Bronchus etwa auf zwei Drittel des Normalen eingeengt durch eine Abplattung der vorderen und des vor-

Digitized by Google
Original from UNIVERSITY OF CALIFORNIA
Generated on 2019-10-24 13:11 GMT / http://hdl.handle.net/2027/uc1.b3252760
Public Domain in the United States, Google-digitized / http://www.hathitrust.org/access_use#pd-us-google

deren Teiles der unteren Wand. Die Schleimhaut besonders im linken Bronchus sehr stark gerötet. Hier deutliche präsystolische Pulsation zu sehen, die sich neben der durch die Aortapulsation bedingten Verschiebung des Bronchus von vorn nach hinten nachweisen läßt. Auch der rechte Bronchus in seinem unteren vorderen Quadranten abgeplattet, Pulsation hier nicht deutlich zu sehen, Der Abgang der Bronchialverzweigung ist nicht abweichend von der Norm.

Fall 6. Josefa K., 52 Jahre alt. Interne Diagnose: Insuffizienz der Mitralklappe mit Stenose des Ostium, Insuffizienz der Aortenklappen, wahrscheinlich mit leichter Stenose des Ostium. Dilatation des linken Vorhofes. Beträchtliche Hypertrophie und Dilatation beider Kammern, Kompressionserscheinungen im linken Unterlappen. Chronische Dekompensation.

Röntgenbefund: Mächtige Verbreiterung des Herzschattens, insbesondere nach links auf 14 *cm* gegen 10 *cm* der Norm.

Tracheoskopischer Befund: Rohr 9 *mm*, leicht vom rechten Mundwinkel einführbar. Trachea gerade, Sporn median. Der linke Bronchus zeigt deutlich winkelige Knickung; etwa 2 *cm* weit von der Bifurkation ändert er seine Richtung und geht fast senkrecht zur Trachea weiter. Hier zeigt sich die untere und vordere Wand abgeflacht, das Lumen fast auf die Hälfte des normalen reduziert, die untere Wand zeigt deutliche Pulsation. Rechter Bronchus annähernd normal.

Fall 7. Karl Z., 31 Jahre alt. Interne Diagnose: Alte, leichte Mitralstenose.

Röntgenbefund: Größe des Herzens 11 *cm* gegenüber $10^1/_4$ *cm* der Norm; leichte Andeutung einer Vorhofwölbung. Larynx normal.

Tracheoskopischer Befund: Trachea gerade, Sporn ganz links stehend. Der rechte Bronchus geht sehr steil ab, der linke Bronchus fast senkrecht zur Trachealrichtung. Das Lumen des rechten Bronchus normal, links sieht man eine ganz leichte Abplattung der vorderen Wand. Aortenpulsation in der Trachea nicht zu sehen. Der Sporn zeigt mäßige Verschiebung von hinten nach vorn.

Pulsation im linken Bronchus nicht vorhanden.

Fall 8. Anton L., 34 Jahre alt. Interne Diagnose: Insuffizienz der Mitralklappen, chronische Myokarditis nach Polyarthritis mit Vergrößerung des rechten Herzens.

Röntgenbefund: 18 *cm* breites Herz gegen 11 *cm* der Norm. Keine Vorwölbung des Vorhofes.

Tracheoskopischer Befund ergibt normalen Befund. Sporn median. Abgang der Bronchien scheinbar nicht abnorm. Keine Vorwölbung, keine Pulsation der unteren Wand zu sehen.

Fall 9. Anna St., 54 Jahre. Interne Diagnose: Insuffizienz der Mitralis, Stenose des linken venösen Ostium, Hypertrophie und Dilatation mäßigen Grades des linken, etwas höheren Grades des rechten Ventrikels. Chronische mäßige Dekompensation.

Röntgenbefund: Größe des Herzens $13^1/_2$ *cm* statt 10 *cm*, rechts zu links $4^1/_2 : 9$ *cm*.

Tracheoskopischer Befund: Trachea gerade, Sporn median, von rechts hinten nach links vorn stehend, linker Bronchus auffallend flach abgehend, stark verengt, zirka $1^1/_2$ *cm* von seinem Abgang. Lumenweite etwa 3 *mm*. Deutliche Pulsation auch

Digitized by Google
Original from UNIVERSITY OF CALIFORNIA
Generated on 2019-10-24 13:11 GMT / http://hdl.handle.net/2027/uc1.b3252760
Public Domain in the United States, Google-digitized / http://www.hathitrust.org/access_use#pd-us-google

bei der Inspiration sichtbar. Rechter Bronchus zeigt eine leichte Abflachung der unteren Wand. Starke Injektion der Tracheobronchialschleimhaut.

Fall 10. Marie D., 56 Jahre. Interne Diagnose: Organische Insuffizienz der Mitralklappen von mäßiger Intensität. Mäßige Hypertrophie und Dilatation beider Ventrikel. Leichte, rasch zurückgehende Insuffizienz des Herzens.

Röntgenbefund: Größe des Herzens 13 *cm*. Stark ausgeprägte linke Vorhofwölbung.

Tracheoskopischer Befund: Trachea gerade, Sporn median gestellt, leichte Abflachung des linken Bronchus im vorderen und unteren Quadranten, deutliche Pulsation in diesem Bereich, rechter Bronchus normal.

Fall 11. Anna S., 50 Jahre. Interne Diagnose: Insuffizienz der Mitralklappen mit Stenose des linken Ostium. Mäßige Dekompensation.

Röntgenbefund: Gleichmäßige Vergrößerung des Herzens auf 14 *cm* statt 10 *cm*.

Tracheoskopischer Befund: Trachea gerade, Sporn median, nicht pulsierend. Linker Bronchus ganz im rechten Winkel abgehend, die untere Wand desselben ganz leicht abgeflacht, zeigt undeutliche Pulsation. Mäßige Rötung der Schleimhaut, rechter Bronchus normal.

Fall 12. Mathilde N., 20 Jahre. Interne Diagnose: Insuffizienz der Mitralklappen mit hochgradiger Stenose des Ostium. Starke Vergrößerung des linken Atrium, mächtige Vergrößerung des rechten Ventrikels, mäßige, doch deutliche Erscheinungen von Herzinsuffizienz, linkseitige Rekurrenslähmung.

Röntgenbefund: Allgemeine, beträchtliche Herzvergrößerung mit ausgesprochener Dilatation des linken Vorhofes.

Tracheoskopischer Befund: Trachea gerade, Sporn sehr breit, wenig prominent, median stehend. Linker Bronchus in seinem Verlaufe sich der Horizontalen auffallend nähernd. Im Anfangsteil kaum verengert, zeigt er nach zirka 2 *cm* deutliche Knickung. Im weiteren Verlaufe ist das Lumen durch Vorwölbung der unteren und vorderen Wand bis über die Hälfte reduziert. Lumenweite an der engsten Stelle zirka 2 *mm*. Deutliche pulsatorische Hebung der vorgewölbten Wandpartie. Die Schleimhaut im Bereiche des linken Bronchus, speziell in der stenosierten Partie, stark gerötet. Nach sanfter Entrierung der Stenose werden reichliche Schleimmengen expektoriert. Rechter Bronchus vielleicht etwas flacher als normal abgehend, keine Lumenänderung oder pathologische Pulsation.

Der Fall kam nach einigen Wochen zur Sektion. Autopsiebefund (Professor Stoerk): Mittelgradige Stenose des Mitralostium mit entsprechender Klappeninsuffizienz. Mittelgradige Insuffizienz der Aortenklappen, Deformation des mittleren Klappenrandabschnittes nach ausgeheilter Endokarditis. Rezente, verruköse Endokarditis an den Klappenrändern des Mitral-, Trikuspidal- und Aortenostium. Exzentrische Hypertrophie des linken Ventrikels mittleren Grades. Beträchtliche Dehnung der Vorhöfe, besonders des linken, geringe Dilatation des rechten Ventrikels. Das Ausgußpräparat des Bronchialbaumes zeigt deutlich die Knickung und die bedeutende Verengerung des linken Bronchus, genau entsprechend dem in vivo erhobenen Befunde (s. Fig. 4*a* u. *b*).

Fall 13. Anna P., 35 Jahre. Interne Diagnose: Insuffizienz der Mitralklappen mit Stenose des linken venösen Ostium.

Digitized by Google
Original from UNIVERSITY OF CALIFORNIA
Generated on 2019-10-24 13:11 GMT / http://hdl.handle.net/2027/uc1.b3252760
Public Domain in the United States, Google-digitized / http://www.hathitrust.org/access_use#pd-us-google

Kein Röntgenbefund.

Laryngoskopischer Befund: Rekurrenslähmung links.

Tracheoskopischer Befund: Trachea gerade, Sporn median, zeigt pulsatorische Verschiebung von links nach rechts, linker Bronchus fast im rechten Winkel abgehend, etwa 2 *cm* von der Bifurkation entfernt, geringe Knickung desselben, mäßige Abflachung der unteren Wand, deutliche, ganz zirkumskripte pulsatorische Hebung desselben.

Das Material, das wir untersuchen konnten, betrifft nach der internen Diagnose 11 Fälle von Mitralstenosen, 1 Fall von reiner Mitralinsuffizienz und

Fig. 4.

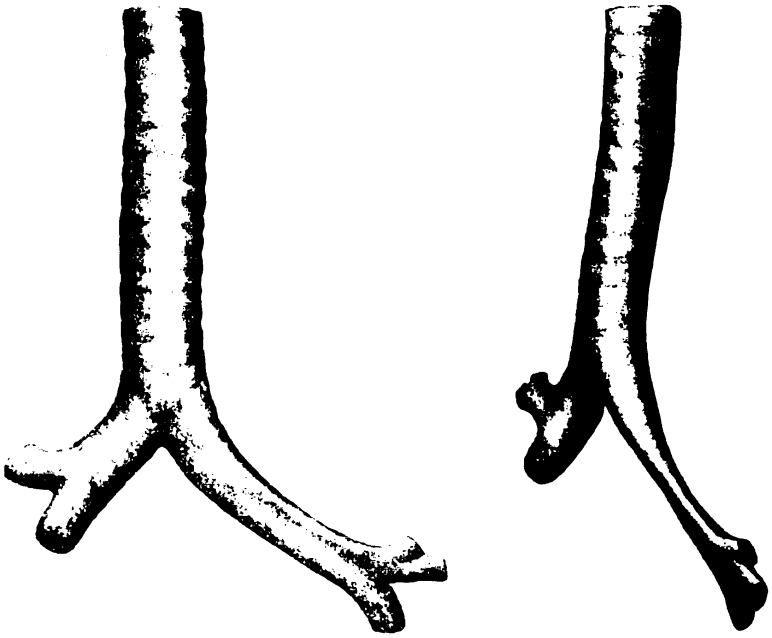

a *b*

Tracheobronchialausguß *a* von vorne, *b* von der Seite gesehen.

1 Fall von Aorteninsuffizienz. Die Veränderungen, die tracheobronchoskopisch zur Beobachtung kamen, seien im nachfolgenden einzeln besprochen.

Bemerkenswert erscheint zunächst die Stellung des Bifurkationssporns. Bekanntlich steht die Carina in einem großen Teil der Fälle extramedian links, so zwar, daß der rechte Bronchus die direkte Fortsetzung der Trachea bildet. Heller und H. v. Schrötter[1]) fanden bei ihren anatomischen Untersuchungen in 57% der Fälle die Carina links von der Medianlinie. Nach bronchoskopischen Erfahrungen scheint dies noch in einem größeren Prozentsatz der Fall zu sein.

[1]) Heller R. und v. Schrötter H., Die Carina tracheae. Denkschriften der Akademie der Wissenschaften in Wien, Bd. LXIV, 1897.

Digitized by Google
Original from UNIVERSITY OF CALIFORNIA
Generated on 2019-10-24 13:11 GMT / http://hdl.handle.net/2027/uc1.b3252760
Public Domain in the United States, Google-digitized / http://www.hathitrust.org/access_use#pd-us-google

Unter 100 Fällen, bei denen ich die Lage der Bifurkation notierte, war 72mal der Sporn links von der Mittellinie, nur 3mal rechts von derselben, in den übrigen annähernd median. In den vorliegenden Fällen fand sich nun 10mal annähernd Medianstellung, 1mal Linksstellung, 2mal Rechtsstellung des Bifurkationssporns. Es liegt der Gedanke nahe, daß es sich hier um eine Folge der Vorhofsvergrößerung handelt. Fall 8, bei dem sich der Sporn links fand, betrifft nämlich eine Mitralinsuffizienz ohne bedeutende Vorhofvergrößerung, bei Fall 5 (rechtsstehender Sporn) lag eine besonders starke Vorhofvergrößerung vor, die Rechtsstellung im Falle 3 kann wohl allerdings auch durch die gleichzeitig bestehende Aortendilatation ihre Erklärung finden.

Dieser Befund entspricht dem von Stoerk durch Messungen des Bronchialneigungswinkels, das ist des Winkels zwischen der über die Bifurkation abwärts verlängerten Trachealachse und der Bronchialachse —, gewonnenen Resultate. Er fand bei einem Ausguß den Neigungswinkel des rechten Bronchus auffallend klein, „was den Gedanken nahelege, daß die Bifurkationsstelle samt unterstem Trachealabschnitt sehr stark nach rechts disloziert worden sei".

Was die Verlaufsrichtung der Bronchien anbelangt, so läßt sich genaueres hierüber nach der bronchoskopischen Untersuchung wohl nicht sagen, da diese bekanntlich physiologisch schon sehr variabel ist. Immerhin war in den Fällen 1, 5, 6, 10, 12 und 13 der Verlauf des linken Bronchus auffallend der Horizontalen genähert. Der Verlauf des rechten Bronchus war als sicher pathologisch in Fall 5 anzusehen, wo er in fast rechtem Winkel von der Trachea abzugehen schien. Hier kam wohl bei der Lageveränderung die additionelle Wirkung des beträchtlich vergrößerten rechten Ventrikels in Betracht.

Ganz deutlich zu sehen war bei 3 Patienten (6, 12 und 13) eine Knickung des linken Bronchus, wie sie von Stoerk beschrieben wurde. Der Bronchus verlief bei diesen Patienten zuerst zirka 2 *cm* etwas steiler nach abwärts, im weiteren Verlaufe nach deutlicher Knickung fast im rechten Winkel. In allen diesen Fällen war auch eine besonders starke Vorhofvergrößerung anzunehmen.

Als typischen Befund konnten wir bei allen Patienten mit Ausnahme des Falles 8 (einfache Mitralinsuffizienz) Lumenverengerungen des linken Bronchus wahrnehmen, graduell verschieden von ganz leichter Abflachung der Trachealwand im linken unteren Quadranten bis zu sehr beträchtlichen Verengerungen. Diese Stenosen scheinen mit der Vorhofvergrößerung parallel zu gehen. Im Falle 8 (keine Stenose) lag kein Grund für eine erhebliche Vorhofdilatation vor, auch im Falle 3 (Aorteninsuffizienz) fand sich nur eine ganz leichte Abflachung im linken Bronchus. Diese dürfte, da eine Vorhofvergrößerung in diesem Falle nicht anzunehmen ist, wohl durch die Hochdrängung des linken Vorhofes durch den beträchtlich vergrößerten linken Ventrikel zustande gekommen sein. Als addierende Komponente kann hier wohl auch die dilatierte Aorta in Betracht gezogen werden.

Digitized by Google
Original from UNIVERSITY OF CALIFORNIA
Generated on 2019-10-24 13:11 GMT / http://hdl.handle.net/2027/uc1.b3252760
Public Domain in the United States, Google-digitized / http://www.hathitrust.org/access_use#pd-us-google

Bei 2 Patienten (Fall 5 und 9) fand sich auch eine Abflachung des rechten Bronchus. Bei beiden bestand eine beträchtliche Vergrößerung des rechten Herzens, die durch Hochdrängung des vergrößerten linken Vorhofes die Abplattung des rechten Bronchus zur Folge hatte. Die Schleimhaut im Bereiche der Stenosen war in den meisten Fällen stärker injiziert, wohl eine Folge der gleichzeitig bestehenden Bronchitis.

Interessant scheinen uns auch die zur Beobachtung gekommenen pulsatorischen Phänomene. Bekanntlich können wir schon in der Norm pulsatorische Bewegungen am Tracheobronchialbaum beobachten. Dieselben wurden schon von H. v. Schrötter[1]) in eingehender Weise behandelt, auch Brünings[2]) bespricht sie kurz in seinem Buche.

Pulsationen an der Bifurkation wurden übrigens schon mittelst der indirekten tracheoskopischen Methode von L. v. Schrötter[3]) gesehen und beschrieben.

Als typisch findet man im untersten Abschnitt der Luftröhre pulsatorische Vorwölbungen der linken Wand infolge der hier der Trachealwand anliegenden Aorta, pulsatorische Erschütterungen durch dieses Gefäß sind speziell bei Dilatationen auch an der hinteren Wand des linken Bronchus zu sehen. Die pulsatorischen Bewegungen der Karina sind wechselnd. H. v. Schrötter gewann den Eindruck, daß die Teilungsstelle sich in den meisten Fällen von rechts nach links bewegt. Doch sah er wiederholt auch die Bifurkation von links nach rechts pulsieren. Die Bewegung des linken unteren Wandabschnittes der Trachea und jene der Bifurkation seien mithin häufig gegeneinander gerichtet. Dazu kommen noch häufig Bewegungen in dorsoventraler und craniokaudaler Richtung. Es ist sicher, daß bei den Bewegungserscheinungen des Trachealteilungswinkels mehrere Komponenten mitwirken, daher der wechselnde, nicht gesetzmäßige Charakter der Bewegungsphänomene. Mit Recht betont daher Brünings, daß sich das ganze Phänomen wegen der Unmöglichkeit der exakten Analysierung nicht zu Schlußfolgerungen eignet. Der auffallend konstante Charakter des Pulsationsphänomens der Bifurkation von Verschiebung des Sporns von links nach rechts in meinen Fällen erklärt sich wohl durch die Hebung der Bifurkation durch den vergrößerten Vorhof, wobei es zu näherem Kontakt mit der Aorta kommt, deren Pulsationen sich nun regelmäßig auf den Sporn übertragen.

---

[1]) Klinik der Bronchoskopie. Jena 1906.

[2]) Die direkte Laryngoskopie, Bronchoskopie und Ösophagoskopie. Wiesbaden 1910.

[3]) L. v. Schrötter, Beobachtungen über eine Bewegung der Trachea und den großen Bronchien mittelst des Kehlkopfspiegels. Sitzungsberichte der kaiserl. Akad. der Wissenschaften, Bd. LXV, 1872.

Digitized by Google
Original from UNIVERSITY OF CALIFORNIA
Generated on 2019-10-24 13:11 GMT / http://hdl.handle.net/2027/uc1.b3252760
Public Domain in the United States, Google-digitized / http://www.hathitrust.org/access_use#pd-us-google

Beachtenswert sind ferner die pulsatorischen Erscheinungen im linken Bronchus. Fast regelmäßig konnten wir eine pulsatorische Hebung in der abgeflachten Partie im vorderen unteren Quadranten wahrnehmen. In den Fällen 2 und 12 sah man sehr deutlich eine pulsatorische Verschmälerung des Bronchus. Es handelte sich hier um zwei jugendliche Individuen, bei denen eine leichtere Kompressibilität des Bronchus annehmbar ist. Kaum zweifelhaft scheint es, daß diese pulsatorischen Phänomene durch die Vorhofpulsation hervorgerufen werden.

Wir konnten also durch unsere Beobachtungen die anatomischen Untersuchungen Stoerks in vivo vollauf bestätigen und nachweisen, daß bei höhergradiger Vorhofvergrößerung regelmäßig mehr oder minder erhebliche Stenosen im linken Bronchusgebiet nachzuweisen sind. Analoge, nur weniger stark ausgeprägte Verengerungen scheinen aber auch (Fall 3) bei Hochdrängung des linken Vorhofes durch die vergrößerten Ventrikel vorzukommen.

Bei 3 Patienten hatte die Vorhofvergrößerung auch linksseitige Rekurrenslähmung zur Folge, bekanntlich ein nicht so seltenes Symptom, das hier jedoch nicht weiter besprochen werden soll. Diese Patienten suchten das Ambulatorium der Klinik für Kehlkopf- und Nasenkrankheiten wegen der seit einiger Zeit bestehenden Heiserkeit auf, ohne von ihrem Herzfehler etwas zu wissen. Da wir in jedem Falle von Rekurrenslähmung zwecks Feststellung der Ursache die Tracheoskopie auszuführen pflegen, so taten wir dies auch bei diesen Patienten und konnten nach dem uns schon bekannten, so charakteristischen Befund schon auf bronchoskopischem Wege die Wahrscheinlichkeitsdiagnose auf einen beträchtlicheren Mitralfehler stellen. Die Richtigkeit der Diagnose fand ihre Bestätigung durch die interne Untersuchung.

Zu überlegen wäre noch, ob ein derartiger Befund nicht auch bei einer anderen Ursache der Bronchuskompression gefunden werden könnte. Differentialdiagnostisch käme hier zunächst das Aneurysma in Betracht, das häufig zu Kompressionen des linken Bronchus führt, doch werden die Wandvorwölbungen hier nie im vorderen unteren Quadranten zu finden sein. Denkbar wäre ein derartiges Bild, wie es von uns bei den Mitralstenosen konstatiert wurde, bei Kompression durch Vergrößerung peribronchialer Drüsen bei Anthrakose, Tuberkulose oder maligner Degeneration. Hier würden wohl so ausgesprochene Pulsationen, wie sie von uns beobachtet wurden, fehlen. Differentialdiagnostisch muß auch die von H. v. Schrötter[1]) beobachtete Stenose des linken Bronchus durch ein pleuritisches Exsudat erwähnt werden. Klarheit wird in allen zweifelhaften Fällen durch Heranziehung der anderen Untersuchungsmethoden gewonnen werden können, jedenfalls ist aber bei bronchoskopischer Konstatie-

[1]) Münchener med. Wochenschr., 1908, Nr. 4.

Digitized by Google
Original from UNIVERSITY OF CALIFORNIA
Generated on 2019-10-24 13:11 GMT / http://hdl.handle.net/2027/uc1.b3252760
Public Domain in the United States, Google-digitized / http://www.hathitrust.org/access_use#pd-us-google

rung einer Stenose im Bereiche des linken Hauptbronchus mit Rücksicht auf unsere Beobachtungen künftighin auch an Vorhofvergrößerung als ursächliches Moment zu denken.

Aus der königl. ungar. Universitätsklinik für Nasen- und Kehlkopfkrankheiten in Budapest (Direktor: Prof. A. Onodi).

Lymphangiom im Nasenrachenraum.

Von Dr. **Arpád Lengyel.**

(Mit 2 Figuren.)

Die Geschwülste der Lymphgefäße — welche durch mit Endothelzellen bedeckte, Lymphe enthaltende Höhlen charakterisiert sind — kann man mitunter kaum von der Dilatation der bestehenden Gefäße unterscheiden, denn es entsteht ebenso das Bild einer Geschwulst durch die Dilatation wie auch durch die Neubildung der Gefäße.

Der größte Teil der Lymphangiome entsteht eigentlich durch Dilatation der Lymphbahnen; sie führt zu einer gleichmäßigen Vergrößerung des Organs — in welchem sie entstanden sind —, wie dies zum Beispiel bei der Makroglossie der Fall ist. Diese Geschwülste sind nach Ziegler entweder Stauungsgeschwülste oder angeborene; die letzteren kommen hauptsächlich in der Umgebung der im embryonalen Leben vorhandenen Spalten vor.

Die Geschwulst, die ich beschreiben will, bildet eine seltenere Form der Lymphangiome, indem dieselbe an einer ganz außergewöhnlichen Stelle entstanden ist und eine durch Lymphgefäßneubildung entstandene Geschwulst, also ein Lymphangiom im wahren Sinne des Wortes darstellt. Der Fall ist folgender:

N. G., 17 Jahre alt, Landmann, erschien am 27. X. 1911 auf der Klinik für Nasen- und Kehlkopfkrankheiten, wo er angab, daß er seit März 1910 durch die rechte Nasenhälfte nicht atmen könne, weshalb er im Juni desselben Jahres auf der chirurgischen Klinik operiert wurde, von wo man ihn geheilt entließ. Er fühlte sich länger wie ein Jahr vollkommen wohl, jetzt ist aber die rechte Nasenhälfte wieder verstopft und zeitweise entleert sich teils aus dem Munde, teils aus der Nase ein mit Blutgerinnseln gemischtes Sekret.

Bei der Untersuchung fällt der nasale Ton des Kranken auf. Äußerlich ist an der Nasengegend nichts Abnormes bemerkbar. Mittelst der Rhinoscopia anterior sieht man in der Höhe des mittleren Nasenganges das kleine Segment einer Geschwulst, welche sich beim Versuch des Nasenausblasens gegen die Nasenhöhle bewegt und den Anschein hat, als ob sie unter der mittleren Muschel entstanden wäre.

Bei der Rhinoscopia posterior und der Digitaluntersuchung stellt es sich heraus, daß die rechte Hälfte der Nasenrachenhöhle von einer graurötlichen, leicht blutenden, kleinapfelgroßen, sich weich anfühlenden Geschwulst, deren Oberfläche

Digitized by Google
Original from UNIVERSITY OF CALIFORNIA
Generated on 2019-10-24 13:11 GMT / http://hdl.handle.net/2027/uc1.b3252760
Public Domain in the United States, Google-digitized / http://www.hathitrust.org/access_use#pd-us-google

höckrig ist, angefüllt ist; den Ausgangspunkt derselben zu eruieren, gelang mir aber nicht.

Die Röntgenuntersuchung ergab, daß die Nebenhöhlen der Nase gleichmäßig rein waren, so daß der Ursprung von den Nebenhöhlen ausgeschlossen werden konnte. Nach Lokalanästhesie der rechten Nasenhöhle und des Rachens mit einer 20%igen Cocainlösung versuchte ich die Geschwulst durch die Nasenöffnung in eine Schlinge zu fassen; als dieser Versuch aber mißlang, schob ich den linken Zeigefinger in den Nasenrachenraum und preßte die Geschwulst gegen die entsprechende Choane, mit der rechten Hand führte ich in die Nasenöffnung einen scharfen Heymannschen Nasenfänger und entfernte die Geschwulst in mehreren Teilen, so daß die Nasen-

Fig. 1.

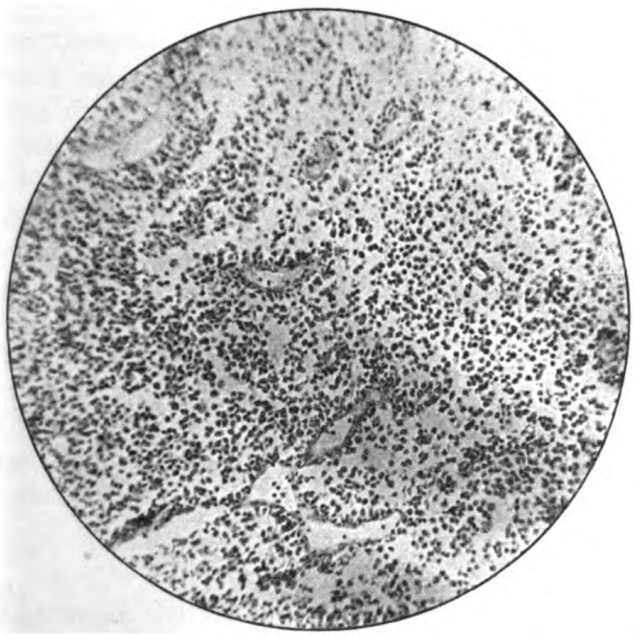

atmung wieder hergestellt wurde. Zur Kontrolle zog ich den weichen Gaumen nach vorne und konnte nun im Spiegelbilde wahrnehmen, daß der Tumor ober und hinter der rechten Tubenmündung in der Ausdehnung von beiläufig Zweihellerstückgröße ausging. Den letzten noch anhaftenden Rest entfernte ich mit einem Adenotom. Die geringe Blutung hörte nach der Operation spontan auf, so daß eine Tamponade nicht notwendig war. Der Kranke war in einigen Tagen geheilt.

Überraschend war das makroskopische Aussehen der in mehrere plattenförmige Stücke zerfallenen Geschwulst, welche in ihrer Farbe und Konsistenz vollkommen dem gekochten Fleisch (Muskel) gleichsah, so daß man nicht entscheiden konnte, zu welcher Kategorie der Geschwülste sie gehört.

Ebenso überraschend war der Befund der histologischen Untersuchung. Die Untersuchung führte Prof. Entz aus. Der Befund war folgender:

Generated on 2019-10-24 13:11 GMT / http://hdl.handle.net/2027/uc1.b3252760
Public Domain in the United States, Google-digitized / http://www.hathitrust.org/access_use#pd-us-google
Digitized by Google
Original from UNIVERSITY OF CALIFORNIA

An der zur Untersuchung eingesandten Geschwulst war gar kein intaktes Gewebe zu erkennen, so daß der Ausgangspunkt der Geschwulst nicht erkenntlich ist.

Die Geschwulst hat ein sehr lockeres bindegewebiges Stroma, welches mit zahlreichen dünnwandigen Kapillaren versehen ist. In den feinen Stromasträngen ist stellenweise mehr, stellenweise weniger Bindegewebe um die Gefäße, dazwischen aber sehen wir ovale, runde oder unförmliche Räume von verschiedener Größe, die mit einer einzigen Zellenschichte bedeckt sind. Die Zellenschichte besteht aus verhältnismäßig großen atypischen, vieleckigen Zellen, welche epithelartig aneinandergereiht sind. Der große, chromatische Zellkern liegt im Zentrum der Zelle, das verhältnis-

Fig. 2.

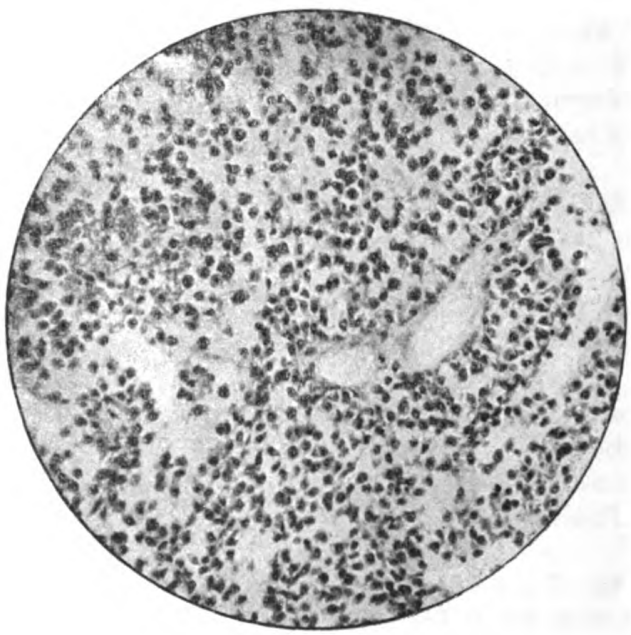

mäßig große Protoplasma färbt sich grau. Die Zellen sehen daher am ehesten aufgequollenen Endothelzellen ähnlich, so daß wir die erwähnten Räume für erweiterte Lymphspalten oder Lymphbahnen halten können Stellenweise haben sich die Zellen abgelöst und liegen frei im Inneren der erwähnten Räume. Im übrigen sind die Räume teils leer, teils mit einer körnigen Masse gefüllt, was der Lymphe entspricht. Die ganze Geschwulst muß wegen der weiten Lymphräume, aus welchen dieselbe größtenteils besteht, für ein Lymphagiom gehalten werden. Die beigefügten Figuren zeigen die Mikrophotogramme der histologischen Präparate.

Da im Nasenrachenraum bisher noch keine ähnliche Geschwulst beschrieben wurde, war es für mich von Interesse, zu erfahren, mit welcher Krankheit der Kranke seinerzeit auf der chirurgischen Klinik operiert wurde,

Generated on 2019-10-24 13:11 GMT / http://hdl.handle.net/2027/uc1.b3252760
Public Domain in the United States, Google-digitized / http://www.hathitrust.org/access_use#pd-us-google
Digitized by Google
Original from UNIVERSITY OF CALIFORNIA

und da stellte es sich heraus, daß von derselben Stelle seinerzeit ebenfalls eine Geschwulst entfernt wurde, welche nicht nur klinisch für ein Sarkom angesehen wurde, sondern bei der mikroskopischen Untersuchung sich auch als ein kleinzelliges Rundzellensarkom erwies.

Daß eine maligne Geschwulst später in Form einer gutartigen rezidivieren soll, ist bisher noch nicht vorgekommen, das Gegenteil kommt aber um so öfter vor. Es ist daher nicht wahrscheinlich, daß die erste histologische Untersuchung richtig war. Nach der Meinung von Prof. Entz handelte es sich auch damals um ein Lymphangiom und er glaubt den Irrtum darauf zurückzuführen, daß zufällig ein solcher Teil der Geschwulst untersucht wurde, welcher zusammengepreßt wurde oder während der Untersuchung so zusammenschrumpfte, daß der Inhalt der Lymphräume sich entleerte und die Zellen wie eine nebeneinandergereihte Masse von kleinen Rundzellen für ein Sarkom angesehen werden konnten, wie auch Angiome nach Entleerung des Blutes den Sarkomen ähnlich sehen.

Wir sehen daher, daß die Richtigkeit der histologischen Untersuchung mitunter von solchen äußeren Momenten abhängig ist, an die wir überhaupt nicht denken können, während doch die Art des operativen Eingriffs zumeist von dem Ergebnis der histologischen Untersuchung abhängt.

In unserem Fall diagnostizierten wir schon im vorhinein einen gutartigen Tumor, weil derselbe genügend mobil war, mit der Umgebung nicht verwachsen war und die Lymphdrüsen nicht infiltriert hatte.

Umschriebene Lymphangiome der oberen Luftwege sind sehr selten. Als Unicum beschrieb Hamm ein Lymphangiom an der Nasenmuschel. Lymphangiome der Mundhöhle beschrieben Labit, Návratil und Weil.

Von speziellem Interesse ist dieser Fall aus dem Grunde, da im Nasenrachenraum eine ähnliche Geschwulstbildung überhaupt noch nicht beobachtet worden ist.

Aus der königl. ungar. Universitätsklinik für Nasen- und Kehlkopfkrankheiten in Budapest (Direktor: Prof. Onodi).

Über die bei Nasen- und Nasennebenhöhlenkrankheiten vorkommenden Gesichtsfeldveränderungen.

Von Dr. **Irene Markbreiter.**

Wir schicken die nächstfolgenden Angaben über die diesbezügliche Literatur voraus. Die bisherigen Kenntnisse haben noch zu keinen definitiven und gleichmäßig ausgebildeten Meinungen geführt, wir stehen teils vor ungelösten Fragen, teils vor neuen Beobachtungen, welche einer weiteren Revision bedürfen.

Digitized by Google
Original from UNIVERSITY OF CALIFORNIA
Generated on 2019-10-24 13:11 GMT / http://hdl.handle.net/2027/uc1.b3252760
Public Domain in the United States, Google-digitized / http://www.hathitrust.org/access_use#pd-us-google

Birch-Hirschfeld (1) betrachtet als erstes Symptom das Zentralskotom bei den Erkrankungen der Nebenhöhlen und findet dasselbe wichtig in bezug auf ihre frühzeitige Behandlung.

Onodi (2) beobachtete das relative Zentralskotom bei dem Empyem der Kieferhöhle, der Stirnhöhle, der Siebbeinzellen und der Keilbeinhöhle. Weiters fand er eine Vergrößerung des blinden Fleckes in 3 Fällen, zweimal zusammen mit Zentralskotom. Er betont, daß das Zentralskotom ebenso wie die Vergrößerung des blinden Fleckes auch infolge anderer Ursachen entstehen können und daß dieselbe zu den Nebenhöhlen der Nase in keinem Zusammenhange steht. Doch selbst wenn das relative Zentralskotom und die Vergrößerung des blinden Fleckes kein sicheres Symptom bildet, sind doch beide bei der Diagnose der manifesten und latenten Erkrankungen der Nebenhöhlen zu verwerten.

Einseitige und beiderseitige Nebenhöhlenerkrankungen können an beiden Augen Veränderungen verursachen, deren Erklärung in den von ihm gefundenen und beschriebenen anatomischen Verhältnissen zu finden ist.

Hoeve (3) fand in seinen Fällen, wobei die Erkrankung der hinteren Nebenhöhlen vorhanden war, eine Vergrößerung des blinden Fleckes. In vier Fällen verschwand die Vergrößernng des blinden Fleckes. Bei der Erkrankung der vorderen Nebenhöhlen fand er keine Vergrößerung des blinden Fleckes. In einem Falle trat zur Vergrößerung des blinden Fleckes später Zentralskotom.

Nach seiner Meinung ist bei der Erkrankung der hinteren Nebenhöhlen die Vergrößerung des blinden Fleckes immer vorhanden, und dieses bildet das erste Symptom und nicht das Zentralskotom. Er betrachtet die Vergrößerung des blinden Fleckes für ein dermaßen wichtiges Symptom, daß schon auf Grund dessen die Eröffnung der hinteren Nebenhöhlen zu empfehlen ist.

Hoeve untersuchte die Ausbreitung des blinden Fleckes bei 100 gesunden Individuen und fand in 6 Fällen den ganzen blinden Fleck unter dem horizontalen Durchmesser des Fixationspunktes; eine Ausnahme, die bei der ersten Aufsuchung des blinden Fleckes zu beobachten ist.

Die horizontale Entfernung des blinden Fleckes vom Fixationspunkte ist im allgemeinen bei emmetropen Augen 15°, bei hypermetropen Augen mehr, bei Myopen weniger. Bei fast allen gesunden Augen ist der blinde Fleck oval, seine Längsachse ist vertikal; die kürzere Achse liegt horizontal, sie hat im Mittel 5° 42′; erstere 7° 26′.

Kleyn (4) fand in 24 Fällen, wobei die vorderen Nebenhöhlen erkrankt waren, in keinem einzigen Falle eine Vergrößerung des blinden Fleckes, Verminderung des Sehvermögens oder periphere Beschränkung des Gesichtsfeldes. Es waren drei Ausnahmen, wo eine Vergrößerung des blinden Fleckes vorhanden war und wo diese mit einer anderen Ursache in Zusammenhang stand, zum Beispiel in einem Falle mit Myopie. Er nimmt an, daß nur die Erkran-

Digitized by Google
Original from UNIVERSITY OF CALIFORNIA
Generated on 2019-10-24 13:11 GMT / http://hdl.handle.net/2027/uc1.b3252760
Public Domain in the United States, Google-digitized / http://www.hathitrust.org/access_use#pd-us-google

kung der hinteren Nebenhöhlen Vergrößerung des blinden Fleckes verursacht. In einigen Fällen beobachtete er bei den Erkrankungen der Nebenhöhlen außer der Vergrößerung des blinden Fleckes auch peripherische Gesichtsfeldeinschränkung.

In den Fällen von Kleyn verschwand die Vergrößerung des blinden Fleckes infolge operativer Eingriffe. In bezug auf die Erkrankung der hinteren Nebenhöhlen untersuchte er 22 Pat., bei allen fand er Vergrößerung des blinden Fleckes, welche nach den Eingriffen verschwand. Kleyn ist derselben Meinung wie Hoeve, daß nämlich die Vergrößerung des blinden Fleckes das erste uud Hauptsymptom bildet und ausschließlich bei der Erkrankung der hinteren Nebenhöhlen vorhanden ist, daß sie durch Behandlung verschwindet.

Kooy und Kleyn (5) beobachteten bei Atrophie des Sehnerven in der Retina des fast blinden Auges inselförmige Stellen, welche funktionierten und im Gesichtsfeld aufzufinden waren und welche miteinander in keiner Beziehung waren; einzelne Gruppen von funktionierenden Fasern im Opticus waren mit zugrunde gegangenen Fasern umgeben.

Wallis Edin (6) fand in 90% sämtlicher Nebenhöhlenerkrankungen Gesichtsfeldveränderung; bei den vorderen nur periphere konzentrische Gesichtsfeldeinschränkung; bei akuten Erkrankungen der hinteren Nebenhöhlen fand er Zentralskotom, bei chronischen Erkrankungen temporäre, bitemporäre Einschränkung und Hemianopsie.

Whinnie (7) fand bei seinen Untersuchungen Vergrößerung des blinden Fleckes und Ringskotom.

Unsere Untersuchungen beziehen sich auf 50 Individuen und führten zu den folgenden Resultaten:

Bei 27 gesunden Individuen fand ich die normale Ausbreitung des blinden Fleckes ebenso groß wie Hoeve, ich betrachte also als die Grenze einer krankhaften Vergrößerung 6° in horizontaler und 10° in vertikaler Richtung. Bei 23 Fällen von 50 waren Veränderungen in Gesichtsfeldlage vorhanden, von diesen 23 Individuen litten 13 an Empyem der Nebenhöhlen. Bei 4 Empyemfällen war keine Veränderung des Gesichtsfeldes vorhanden, bei 7 Fällen von 9 Erkrankungen der vorderen Nebenhöhlen war ein Ausfall im Gesichtsfelde; bei Erkrankungen der hinteren Nebenhöhlen immer. In einem Falle beobachtete ich kontralaterale Gesichtsfeldstörung und in einem Falle zweiseitige Gesichtsfeldveränderung bei einseitiger Nebenhöhlenerkrankung.

Was das Zentralskotom und die Vergrößerung des blinden Fleckes betrifft, beobachtete ich folgendes:

Zentralskotom haben wir in 4 Fällen gefunden, und zwar in 2 Fällen selbständig, in 2 Fällen in Verbindung mit Gesichtsfeldveränderungen.

Vergrößerung des blinden Fleckes war in 13 Fällen vorhanden, welche selbständig nie vorkam; aber immer im Zusammenhang mit einer anderen Gesichtsfeldveränderung.

Digitized by Google
Original from UNIVERSITY OF CALIFORNIA
Generated on 2019-10-24 13:11 GMT / http://hdl.handle.net/2027/uc1.b3252760
Public Domain in the United States, Google-digitized / http://www.hathitrust.org/access_use#pd-us-google

Ringskotom haben wir in 2 Fällen gefunden.

Außerdem fand ich inselförmige, zerstreute Ausfälle im Gesichtsfelde.

In 10 Fällen verschwand das Skotom infolge endonasaler Behandlung in 3 Fällen und nach endonasalen Operationen in 7 Fällen.

Die Resultate unserer Untersuchungen fassen wir in folgendem zusammen:

Bei den vorderen wie bei den hinteren Nebenhöhlenerkrankungen finden wir oft einen Ausfall im Gesichtsfeld; dieser Ausfall ist aber kein beständiges Symptom.

Bei den anderen Erkrankungen der Nase, wo die Nebenhöhlen nicht mitbeteiligt sind, finden wir auch Ausfälle im Gesichtsfeld.

Wallis Edin fand in 90% der Nebenhöhlenerkrankungen Gesichtsfeldveränderungen; dieser Befund stimmt mit unserem nicht überein, weil er die Skotome mit einem 1 mm^2 und die Peripherie mit einem 5×5 mm großen Gegenstand untersuchte.

Bei der Untersuchung mit so einem kleinen Gegenstand finden wir immer ein beschränktes Gesichtsfeld; und wir können auch nicht immer die Skotome ausschalten, nicht einmal bei der besten Sehschärfe.

Wir fanden in unseren Fällen das Zentralskotom und die Vergrößerung des blinden Fleckes als kein Frühsymptom, eines kann bei dem anderen selbstständig vorhanden sein.

Die Vergrößerung des blinden Fleckes zeigte sich in unseren Fällen öfter als das Zentralskotom. Wir fanden auch ziemlich oft im Gesichtsfelde inselförmige Ausfälle. Nach endonasaler Behandlung oder operativen Eingriffen verschwanden das Skotom, die inselförmigen Ausfälle und die Vergrößerung des blinden Fleckes und das verengerte Gesichtsfeld erweiterte sich.

Die Pathologie der nasalen Ursachen der erwähnten Sehstörungen wartet noch auf die Lösung mehrerer offener Fragen.

In einem Teil der Fälle ist der kausale Zusammenhang einwandfrei erwiesen, ebenso die Fortpflanzung des pathologischen Prozesses, die Zirkulationsstörungen und der Druck im Gebiete des Sehnerven wirken bei Erkrankungen der Nase und ihrer Nebenhöhlen als ätiologische Faktoren mit.

Bei manifesten Fällen von Nebenhöhleneiterungen können Sehstörungen auch eventuell infolge anderer Ursachen entstehen.

Bei negativem Nasenbefunde lenkten die erwähnten Sehstörungen — wenn der Augenarzt die Ursache nicht begründen kann — die Aufmerksamkeit in mehreren Fällen auf rhinologische Eingriffe und sie führten öfters durch die Aufhebung der Zirkulationsstörung und Eröffnung eines latenten Eiterherdes zu einem guten Resultat.

Die erwähnten Sehstörungen — obzwar dieselben auch aus anderen Ursachen entstehen können — wollen wir bei den verschiedenen Nasenerkran-

Generated on 2019-10-24 13:11 GMT / http://hdl.handle.net/2027/uc1.b3252760
Public Domain in the United States, Google-digitized / http://www.hathitrust.org/access_use#pd-us-google
Digitized by Google
Original from UNIVERSITY OF CALIFORNIA

kungen und Eiterungen der Nasennebenhöhlen weiteren Kontrolluntersuchungen unterwerfen, um auf Grund eines größeren Materials die Bedeutung und die Verwertung der besprochenen Augensymptome feststellen zu können.

Literatur: 1. Birch-Hirschfeld, Beitrag zur Kenntnis der Sehnervenerkrankungen bei Erkrankung der hinteren Nebenhöhlen der Nase. Arch. f. Ophth., Bd. LXV, pag. 440—485. — 2. Onodi, Der Sehnerv und die Nebenhöhlen der Nase, 1907. — Derselbe, Az orrmelléküreginek bajai által okozott oculoorbitalis tünetek, kórjelzeše eś gyógykezeleše. Orvosi hetilap, 1911, LV, évf. — 3. Dr. J. van der Hoeve, Die Größe des blinden Fleckes und seine Entfernung vom Fixationspunkte in emmetropen Augen. Arch. f. Augenheilk., 1911, Bd. LXX, H. 2. — Derselbe, Sehnervenerkrankung bei Erkrankung der hinteren Nebenhöhlen der Nase. Arch. f. Augenheilk., Bd. LXIV, H. 1. — Derselbe, Vergrößerung des blinden Fleckes, ein Frühsymptom für die Erkennung der Sehnervenerkrankung bei Erkrankung der hinteren Nebenhöhlen der Nase. Arch. f. Augenheilk., Bd. LXVII, H. 2/3. — 4. Kleyn, Studien über Opticus- und Retinaleiden. Graefes Arch. f. Ophth., Bd. LXXIX, H. 3. — Derselbe, Beitrag zur Kenntnis der Sehnervenerkrankungen bei Erkrankung der hinteren Nebenhöhlen der Nase. Graefes Arch. f. Ophth., Bd. LXXV, H. 3. — 5. Kooy und Kleyn, Über einige Fälle von Opticusleiden und die inselförmige Gestaltung des Gesichtsfeldes bei diesen Erkrankungen. Graefes Arch. f. Ophth., Bd. LXXVII, H. 3. — 6. Wallis Edin, The visual fields in sphenoid and ethmoid sinuisitis. The journ. of laryngol., rhinol. and otol., 1911, máj. — Derselbe, The visual fields in anterior nasal sinusitis. The journ. of laryngol., rhinol. and otol., 1911, okt. — 7. A. M. Mc Whinnie, Visual fields in accessory sinus disease. New York Med. Journal.

Fälle von Verletzungen der Augenhöhle und des Sehnervs bei endonasalen Operationen einschließlich der Ethmoidalregion.

Von Dr. **F. Marsh**, konsultierender Arzt an Queens Hospital, Birmingham. Präsident der Laryngological, Otological and Rhinological Section der Jahresversammlung des Britischen Ärztekongresses 1911 etc. etc.

Das vortreffliche und weltberühmte Werk des Herrn Prof. Onodi über die Anordnung der Ethmoidzellen, des Sphenoidalsinus und deren Beziehung zur Augenhöhle und den optischen Nerv ist sowohl für den Nasen- als auch für den Augenarzt von größter Bedeutung. Die von ihm sorgfältigst ausgearbeiteten Tabellen zeigen genau die möglichen Abweichungen von der Norm, was bei Operationen an diesen Teilen stets berücksichtigt werden sollte. Selbst bei Beobachtung dieser Tatsache und Ausübung der größten Vorsicht bei der Operation kann es gelegentlich vorkommen, daß Verletzungen der Augenhöhle und des Sehnervs unvermeidlich sind.

Digitized by Google
Original from UNIVERSITY OF CALIFORNIA
Generated on 2019-10-24 13:11 GMT / http://hdl.handle.net/2027/uc1.b3252760
Public Domain in the United States, Google-digitized / http://www.hathitrust.org/access_use#pd-us-google

Fall 1. Herr A. war unter meiner Behandlung im Jahre 1904 infolge Vereiterung sämtlicher Nasenhöhlen der rechten Nasenseite. Eine Öffnung in der Nasenwand des Antrum war erforderlich; die mittlere Muschel (Concha med.) wurde abgetragen und eine ausgedehnte Ausräumung der Ethmoidalzellen vorgenommen.

Es trat bedeutende Besserung ein, doch zeigte sich noch aus einigen an die Orbita angrenzenden Siebbeinzellen eine Eiterung. Diese wurde sorgfältigst beseitigt und der Pat. war anscheinend vollständig geheilt. Nach einer halben Stunde kam er zurück mit stark angeschwollenen Augenlidern, der Bulbus fast vollständig verdeckt. Die Anschwellung infolge operativen Emphysems erfolgte, während der Pat. unvorsichtig und sehr heftig durch die Nase geblasen hatte. Man befürchtete eine ansteckende Eiterung der Augenhöhle, doch verschwand die Geschwulst glücklicherweise vollständig in einigen Tagen: allmählich trat vollständige Genesung des Pat. ein; die Operation des Frontalsinus erwies sich als unnötig. In diesem Falle hätte der kleine Einschnitt in die Augenhöhle wahrscheinlich keinerlei Komplikationen verursacht, wenn das starke Blasen durch die Nase nicht erfolgt wäre.

Fall 2. Frau M. (36 Jahre alt) konsultierte mich im Juli 1905 wegen einer nicht eiternden Rhinorrhoe, anscheinend gichtischen Ursprunges. Bei Untersuchung der Nase konnte ein chirurgischer Eingriff der Concha med. festgestellt werden. Frau M. sagte mir, daß dies 2 Jahre vorher durch einen Spezialisten geschehen sei und daß Erblindung des l. Auges sofort nach der Operation eintrat. Ein Augenarzt wurde kurz darauf konsultiert und dieser konstatierte totalen Verlust der Sehkraft; bei späterer Prüfung war das Auge weiß überzogen.

Fall 3. Die freundliche Erlaubnis, den Fall anzuführen und dessen Hergang verdanke ich Herrn Prof. Priestley-Smith. Die Pat. — eine junge Dame von 18 Jahren — wurde im Jahre 1907 von einem Chirurgen wegen nasaler Obstruktion infolge Hypertrophie der Concha media und Concha inferior operiert. Die Operation, welche augenscheinlich einen chirurgischen Eingriff in die Concha med. erforderte, wurde unter Narkose vorgenommen und dauerte nur einige Minuten.

Nach Erholung von der Narkose klagte die Pat. über Verlust der Sehkraft des l. Auges.

Ein Augenarzt untersuchte am Tage darauf das Auge und fand dasselbe für Licht ganz unempfindlich, der Pupillarreflex war verloren, wenn das andere Auge geschlossen war; der Fundus oculi war anscheinend unverändert.

Einen Monat später fing die Cornea an, sich weiß zu überziehen. Zwei Monate nach der Operation wurde die Pat. von Herrn Prof. Priestley-Smith untersucht, welcher das Sehvermögen als absolut verloren konstatierte; das Auge war getrübt.

Digitized by Google
Original from UNIVERSITY OF CALIFORNIA
Generated on 2019-10-24 13:11 GMT / http://hdl.handle.net/2027/uc1.b3252760
Public Domain in the United States, Google-digitized / http://www.hathitrust.org/access_use#pd-us-google

In diesen zwei letztgenannten Fällen mußte die sofortige Erblindung durch eine Verletzung der knöchernen Wand zwischen den Ethmoidalzellen und dem optischen Nerv erfolgt sein, wodurch ein Druck auf den Nerv eintrat. Um diese Gefahr zu verringern, scheint es angebracht, die Concha med. nur mit scharf schneidenden Instrumenten zu operieren; Eingriffe mit Pinzetten sind wegen eventuellen Verletzungen zu vermeiden.

Es gewährt mir ein großes Vergnügen, diese kleine Abhandlung zu Ehren Herrn Prof. Onodis beizutragen.

Direkte und indirekte Laryngoskopie.

Von Prof. **F. Massei** in Neapel.

Seit die geniale Idee Kirsteins, vervollkommnet und weiter ausgebildet durch das Geschick Killians, die verdiente Verbreitung gefunden hat, erleben wir in der Laryngologie eine Art Revolution zugunsten der direkten Untersuchungsmethoden gegenüber den älteren indirekten. Meine langjährige laryngologische Erfahrung berechtigt mich zu dem Versuch, durch eine kurze Kritik die Dinge in eine etwas richtigere Beleuchtung zu rücken.

Ganz zweifellos hat die direkte Besichtigung des Larynx und der Trachea Vorteile gegenüber derjenigen mittelst des Kehlkopfspiegels und man kann nicht bestreiten, daß bei sehr kleinen Kindern und in manchen Fällen auch bei Erwachsenen die gewöhnliche indirekte Laryngoskopie häufig nicht zum Ziele kommt. Bei Kindern wird das recht oft zutreffen, bei Erwachsenen relativ seltener, aber es ist klar, daß bei besonders ungünstigen Epiglottisverhältnissen (Deformation, starke Senkung auf den Aditus laryngis, narbige Verwachsung etc.) auch selbst das so wertvolle Haysche Instrument nicht immer hilft. Gerade diese Fälle sind es, die den Laryngologen zwingen, sich mit der Autoskopie vertraut zu machen. Bei kleinen Kindern kann man mit dem einfachen Zungenspatel manche Hindernisse überwinden, man muß aber Geduld haben und verstehen, mit einem kurzen Blick genügend zu sehen. In einer Poliklinik wird es immerhin damit nicht selten gelingen, in dringenden Fällen zu einer Diagnose zu kommen, die gestattet, die entsprechende Therapie einzuleiten. Gelingt es nicht, dann bleibt eben nur die Autoskopie übrig, und diese hat den unzweifelhaften Vorzug, daß sie nicht nur die Diagnose ermöglicht, sondern auch, wenn nötig, sofortiges chirurgisches Eingreifen gestattet.

So sehr ich aber davon überzeugt bin, daß man, wenn das Kind gut festgehalten wird, unter leichter Cocainisierung die Autoskopie gut ausführen kann: so handelt es sich bei derselben stets um eine Untersuchung, die neben viel Zeit auch große Geschicklichkeit und schließlich gute Assistenz erfordert, im Privathaus also nicht gut auszuführen ist. Aber gegenüber dringender Not-

Digitized by Google
Original from UNIVERSITY OF CALIFORNIA
Generated on 2019-10-24 13:11 GMT / http://hdl.handle.net/2027/uc1.b3252760
Public Domain in the United States, Google-digitized / http://www.hathitrust.org/access_use#pd-us-google

wendigkeit wird man sicherlich nicht lange abwägen und die direkte Laryngoskopie wird in solchen Fällen stets ihren großen Wert haben. Bei Erwachsenen werden Übung, gute Anästhesie, eine verbesserte Technik — über die ich später noch einiges sagen will — die allgemein bekannten Schwierigkeiten gewiß leichter überwinden, aber, soweit Larynx und Anfangsteil der Trachea in Betracht kommen, wird man doch zugeben müssen — und das haben vor mir schon andere Autoren betont —, daß die alte indirekte Laryngoskopie sich stets behaupten und mit den neuen Methoden wird konkurrieren können durch die Schnelligkeit und die Eleganz ihrer Ausführung sowie die Geringfügigkeit der durch sie veranlaßten Beschwerden. Ich schreibe das, weil manche, die sich der Autoskopie mit besonderer Geschicklichkeit bedienen, ungerechterweise ihre Vorgänger vergessen und um jeden Preis die alten bewährten Methoden durch die neue ersetzen wollen, freilich nicht immer zur größeren Zufriedenheit der Patienten. Unbestreitbar ist weiterhin, daß, abgesehen von der längeren Vorbereitung, der größeren Belästigung der Patienten, der längeren Dauer der Untersuchung, trotz des besseren Blicks in die Tiefe eine bestimmte Stelle: die Vorderwand des Larynx und der Trachea der direkten Besichtigung und dadurch auch der direkten autoskopischen Therapie schwer oder gar nicht zugänglich ist. Überdies gestattet die Syringoskopie zu gleicher Zeit immer nur die Besichtigung eines relativ geringen Areals; so vorteilhaft das ist, wenn es darauf ankommt, den genauen Sitz einer krankhaften Veränderung oder eines Fremdkörpers festzustellen, so hinderlich ist andrerseits diese Beschränkung des Gesichtsfeldes, wenn eine gute Übersicht über die topographischen Verhältnisse nötig ist. Als Beispiel und Beweis diene folgender Fall:

Fig. 1.

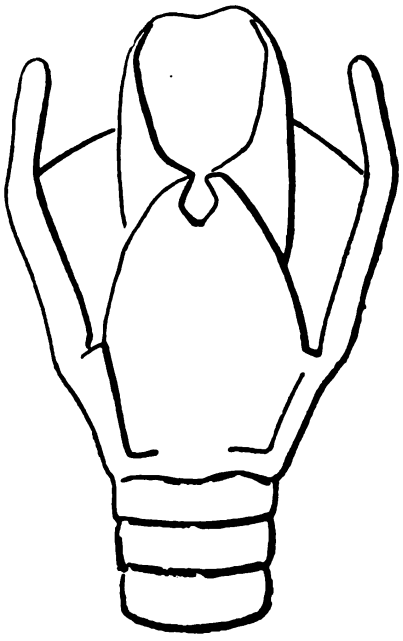

Ein junger poliklinischer Pat. mit alter Syphilis zeigte die Symptome einer Larynxstenose; die indirekte Laryngoskopie ergab rechts und links von der Epiglottis Narbenstränge, durch welche die Epiglottis derart über dem Aditus laryngis fixiert war, daß ein Einblick in das Larynxinnere unmöglich war. Ich nahm meine Zuflucht zur Autoskopie: es gelang mir wohl, die verengerte Glottis zu sehen, aber den eigentlichen Grund der Stenose konnte ich auch so nicht finden. Erst nach Durchschneidung einiger seitlicher Narbenstränge (unter

Generated on 2019-10-24 13:11 GMT / http://hdl.handle.net/2027/uc1.b3252760
Public Domain in the United States, Google-digitized / http://www.hathitrust.org/access_use#pd-us-google
Digitized by Google
Original from UNIVERSITY OF CALIFORNIA

Leitung des Kehlkopfspiegels) vermochte ich die Epiglottis genügend zu mobilisieren, um eine Narbenfixation des linken Arydknorpels zu erkennen, die eine hinreichende Abduktion der Chorda hinderte.

Es gibt natürlich stets rebellische Patienten, bei denen die indirekte Laryngoskopie unmöglich ist: sehr erregte Individuen, die stets die Zunge gegen den Gaumen bäumen, die nicht richtig zu atmen verstehen, die nicht richtig phonieren etc. In diesen Fällen ist die Autoskopie ein erwünschtes Auskunftsmittel. Aber auch hier sollte man nicht vergessen, daß Geschicklichkeit, Geduld, Cocain und eventuell ein Kehldeckelheber doch oft noch eine vollkommene indirekte Untersuchung ermöglichen. Die beiden Methoden schließen sich nicht aus, sondern sollen sich ergänzen. Und wenn einerseits heutzutage

Fig. 2.

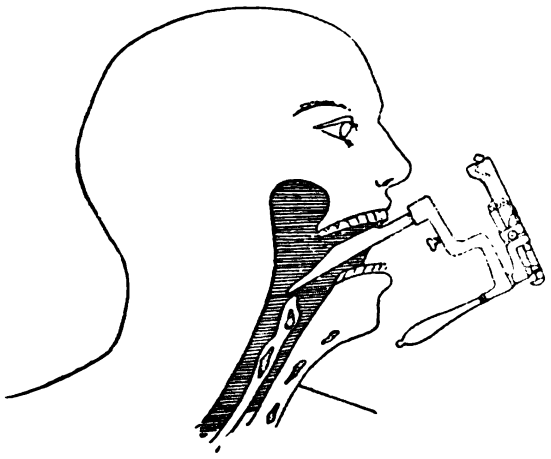

Fig. 3.

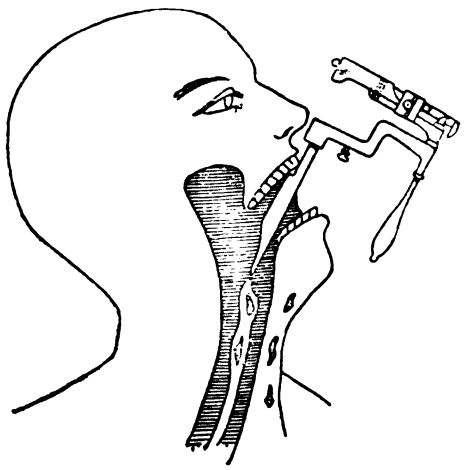

die älteren Laryngologen unbedingt sich mit der Technik der Autoskopie vertraut machen müssen, so ist andrerseits der große Enthusiasmus doch nicht gerechtfertigt, mit dem manche der modernen Laryngologen den altbewährten Kehlkopfspiegel in die Rumpelkammer verweisen wollen.

Bei meinen Untersuchungen pflege ich großen Wert zu legen auf möglichst rasche Ausführung und möglichst geringe Belästigung des Patienten. Wir dürfen zweierlei nicht außer acht lassen: einmal haben wir oft viele Patienten im Tag zu untersuchen und zum anderen sollen wir immer darauf bedacht sein, daß unsere Patienten das Konsultationszimmer nicht mit Unbehagen über quälende Manipulationen des untersuchenden Arztes verlassen, sondern mit Anerkennung und Dankbarkeit für die Geschicklichkeit und das schonende Vorgehen des Arztes. Gilt das schon für den Kehlkopfspiegel, so erst recht für die ohnedies stets mehr oder weniger angreifende Prozedur der Autoskopie. Ausgehend von diesem Grundsatz habe ich, gezwungen, als Autodidakt mich

Generated on 2019-10-24 13:11 GMT / http://hdl.handle.net/2027/uc1.b3252760
Public Domain in the United States, Google-digitized / http://www.hathitrust.org/access_use#pd-us-google
Digitized by Google
Original from UNIVERSITY OF CALIFORNIA

mit der Autoskopie vertraut zu machen, mich vielfach mit der Technik der Methode befaßt und habe schließlich eine sicherere und einfachere Methode der Ausführung gefunden, die ich bei dieser Gelegenheit kurz beschreiben möchte.

In Anbetracht dessen, daß die Hauptschwierigkeit der Einführung von tracheobronchoskopischen Röhren bedingt ist durch deren Länge, habe ich versucht, die Einführung dadurch zu erleichtern, daß ich nicht von oben nach unten, sondern von vorn nach hinten gehe, indem ich mir die geringere Höhe der Kehlkopfhinterwand zunutze mache. Man wird bald einsehen, daß es nicht unbedingt notwendig ist, wie Brünnigs vorschreibt: „die Röhre schräg zu stellen, mit dem Finger die Lippe des Patienten zu schützen und nach Einstellung der Epiglottis mit dem unteren Rohrende stark gegen den Zungengrund zu drücken." Man geht besser so vor, daß man den Tubus gegen den Oesophaguseingang zu gleiten läßt, als ob man oesophagoskopieren wolle. Dadurch kann der Pat. den Kopf besser in der natürlichen Position halten, ohne sich zu stark nach hinten überbeugen zu müssen. Während man nun das Rohr etwas nach vorn und oben zurückzieht, gibt der Kopf des Pat. von selbst etwas nach hinten nach und man erhält damit sofort das Bild der Aryknorpelgegend. Den Kopf des Pat. in dieser Stellung festhaltend, geht man dann leicht mit dem Tubus in den Kehlkopfeingang ein. Das beigegebene Schema erläutert die Methode und zeigt, wie die ganze Prozedur sich, wie beschrieben, in drei Tempi abspielt. Selbstredend muß man gut cocainisieren, aber meist wird man erstaunt sein über die Leichtigkeit, mit der sich die Autoskopie auf diese Art ausführen läßt. Wenn der Pat. etwas vernünftig ist, gelingt es in meiner Poliklinik einem einigermaßen geschickten Studenten oft beim ersten Versuch, den direkten Einblick in den Kehlkopf und den oberen Teil der Trachea zu bekommen. Ich bin viele Male in dieser Weise bei Erwachsenen vorgegangen und kann die Methode nur empfehlen. Weitere Prüfungen müssen ergeben, ob sie sich auch bei Kindern ebenso leicht ausführen läßt.

Fig. 4.

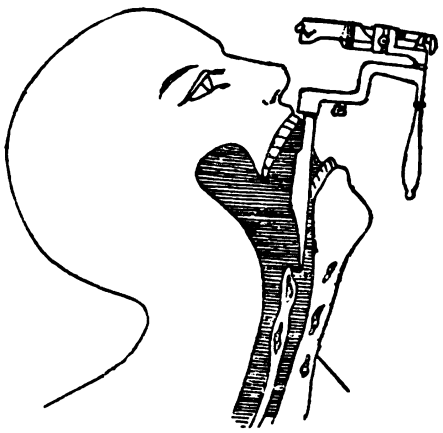

Meine Erfahrungen gehen also dahin, daß die direkte Laryngoskopie die indirekte nicht verdrängt hat und sie auch nicht verdrängen konnte; als Vorstufe der Tracheo- und Bronchoskopie hat sie ihre besonderen Vorzüge und ihre besonderen Indikationen.

Wir älteren Laryngologen haben uns davon überzeugt, daß diese Untersuchungsmethode nicht eine Domäne der jüngeren Kollegen bleiben darf, son-

Digitized by Google
Original from UNIVERSITY OF CALIFORNIA
Generated on 2019-10-24 13:11 GMT / http://hdl.handle.net/2027/uc1.b3252760
Public Domain in the United States, Google-digitized / http://www.hathitrust.org/access_use#pd-us-google

dern daß auch wir uns mit ihr beschäftigen und sie uns aneignen müssen, aber man soll auch auf der anderen Seite nicht außer acht lassen, daß jede Untersuchungsmethode eine Belästigung des Pat. bedeutet. Diese Belästigung auf das Mindestmaß zu beschränken, die für eine Untersuchung notwendige Kraftanwendung möglichst durch Geschicklichkeit zu ersetzen, ist sicher ein Streben, das der Mühe wert ist, und ich glaube, daß ich, der ich als reiner Autodidakt an die Methode herangetreten bin, durch meine kleine Modifikation dazu beigetragen habe.

Im Anschluß an meine vergleichende Kritik der alten und neuen laryngoskopischen Methoden, bestimmt, auch meinerseits meinem verehrten und wissenschaftlich hochangesehenen Kollegen, einem Freund meines Vaterlandes und zugleich meinem Freund, einen Huldigungstribut darzubringen, kann ich nicht umhin, einer Errungenschaft zu gedenken, die, ausgegangen von dem an glücklichen Ideen so reichen Brünings, für die indirekte Laryngoskopie von großem Vorteil zu werden verspricht, des neuen Brüningschen vergrößernden Kehlkopfspiegels. Ich habe mich schon in einer italienischen Fachzeitschrift kurz darüber geäußert, ergreife aber gern die Gelegenheit, um auch hier nochmals zu wiederholen, daß ich ihn täglich anwende und er mir schon manche schwierige Diagnose erleichtert hat. Vor allem denke ich dabei an Fälle mit Adhäsionen, die durch Fixierung der Stimmbänder den Einblick in den subglottischen Raum erschweren, an gewisse Stimmbandinfiltrate, die durch ihre Form den Verdacht eines Neoplasma erwecken, und an die Möglichkeit der Besichtigung eines relativ größeren Teils der Trachea.

Zum Schluß meiner kurzen Ausführungen zugunsten der alten bewährten indirekten Laryngoskopie sei noch auf einen Punkt hingewiesen, der wohl zu beachten ist: es ist eine gefährliche und kurzsichtige Übertreibung, die indirekte Untersuchungsmethode völlig zu vernachlässigen; denn es geht mit der mangelnden Ausübung der indirekten Laryngoskopie zugleich verloren ein großes und wertvolles Stück chirurgischer Kunst per vias naturales, das, ein Ruhmestitel und der Stolz der Altmeister der Laryngologie, uns als kostbares Vermächtnis von ihnen übergeben worden ist!

Deutsch von Dr. Brühl, Sanatorium Schönbuch, Böblingen.

Klinischer Beitrag zum Studium der Kehlkopfpapillome.

Von Dr. **Vitto Massei** (Neapel).

Folgende zwei Fälle von Larynxpapillomen, die jüngst zur Beobachtung kamen, bieten so viel ungewöhnliche, in der betreffenden Literatur noch nicht

Digitized by Google
Original from UNIVERSITY OF CALIFORNIA
Generated on 2019-10-24 13:11 GMT / http://hdl.handle.net/2027/uc1.b3252760
Public Domain in the United States, Google-digitized / http://www.hathitrust.org/access_use#pd-us-google

verzeichnete genetische Beziehungen, daß ich es für angemessen halte, die Aufmerksamkeit meiner Fachgenossen auf sie hinzulenken.

Am 10. August 1910 wurde dem Herrn Prof. Massei ein zwölfjähriger (aus Dugenta-Benevento), mit schwerer Larynxstenose behafteter Knabe zur Untersuchung gebracht.

Wie aus der Anamnese hervorging, hatte sich der schwächlich gebaute Knabe stets einer ziemlich guten Gesundheit erfreut. Keine hereditäre Belastung (insbesondere keine Tuberkulose oder Syphilis). Die Anfangssymptome der aktuellen Krankheit datierten auf vier Monate zurück, und zwar stellten sich dieselben in Folge eines Flußbades ein. Zunächst Stimmlosigkeit, der sich bald eine angsterregende Stenose hinzugesellte. Die laryngoskopische Untersuchung zeigte das Vorhandensein von multiplen, auf das ganze Kehlkopfinnere verbreiteten Geschwülsten, so daß weder die Stimmbänder noch die Stimmritze zu sehen war. In Anbetracht der Schwere der Stenose wurde von jedem endolaryngealen Eingriffe abgesehen, dagegen die Tracheotomie vorgeschlagen und auch am 12. August in einem städtischen Krankenhause ausgeführt. In den ersten Tagen des folgenden Monats wurden sodann dem Kranken die Papillome in mehreren Sitzungen auf endolaryngealem Wege abgetragen und seitdem kommt der Kranke von Zeit zu Zeit zur Beobachtung. Die Stimme ist, beim Schluß der Kanüle, die noch getragen wird, ziemlich gut und die Atmung frei. Innerlich wurde Liquor arsenicalis verabreicht.

Am 21. April 1911 stellte sich der Knabe nochmals zur Beobachtung vor, und zwar von seinem Vater begleitet, welcher um dessen laryngoskopische Untersuchung bat, wegen Stimmstörungen, deren Entstehung er auf eine frühere Epoche als die, wo das Kind von der Erkrankung heimgesucht worden war, zurückdatierte. Der war ein 38jähriger Bauer, von mittlerem Knochenbau und bot keine Spur von Tuberkulose oder Syphilis. Er hatte nie in bezug auf Rauchen und Trinken exzediert; doch hatte er sich viel schädlichen Witterungsverhältnissen ausgesetzt. Die laryngoskopische Untersuchung zeigte ein großes Papillom am vorderen Drittel des linkseitigen Stimmbandes. Die Operation wurde gleich nach Feststellung der Diagnose ausgeführt. Der Mann befindet sich jetzt in Nordamerika, wo er sich guter Stimme und normaler Atmung erfreut.

Zur Ergänzung dieser klinischen Geschichte, werde ich über die betreffenden histologischen Befunde in aller Kürze berichten.

Bei den Präparaten der Geschwulst, die dem kleinen Kranken abgetragen wurde, besteht das Substrat aus feinen Bindegewebsfasern, die sich in allen Richtungen durchkreuzen und ein durch amorphe Substanz erfülltes weitmaschiges Netz bilden. Hie und da sind Gefäße und ziemlich zahlreiche vasculäre Lakunen sowie auch eine ziemliche Menge von Rundzellen vorhanden,

Digitized by Google
Original from UNIVERSITY OF CALIFORNIA
Generated on 2019-10-24 13:11 GMT / http://hdl.handle.net/2027/uc1.b3252760
Public Domain in the United States, Google-digitized / http://www.hathitrust.org/access_use#pd-us-google

welch letztere sich insbesondere um die Lakunen herum angehäuft finden. Die von dieser Kernsubstanz ausgehenden Digitationen bieten eine ähnliche Struktur dar; nur sind die Zellen sowie auch die Gefäße (deren Wände keine deutliche Abgrenzung aufweisen) spärlicher. Einige dieser Digitationen sind sehr groß und veranlassen die Bildung sekundärer Digitationen. Alle oben erwähnten Papillen sind von einem geschichteten Plattenepithel überzogen, das hie und da die interpapillären Räume ausfüllt, wodurch die Oberfläche der Gesamtmasse gleichmäßig erscheint. Die Basalschichten des Epithels liegen auf einer zusammenhängenden Membrana limitans, die sich vom darunterliegenden Gewebe ziemlich scharf abhebt. Die Zellkerne sind überall gut gefärbt und gegen die unteren Schichten lassen sich karyokinetische Figuren erkennen. Auch die oberflächlichen Schichten sind deutlich erkennbar, außer da, wo das Gewebe durch die Pinzette und die Kürette getroffen worden war. Bei keinem der Präparate war der Ausgangspunkt der Geschwulst festzustellen.

Was nun die histologische Struktur der dem Vater abgetragenen Geschwulst betrifft, so ist vor allem hervorzuheben, daß sie, der eben beschriebenen gegenüber, keinen erheblichen Unterschied darbot; nur war die fast den ganzen Kern der Geschwulst bildende Bindegewebesubstanz kompakter und reicher an Zellelementen, die Gefäße dagegen spärlicher und nur zum Teil gut erkennbar. Papillen spärlicher, kleiner und ohne sekundäre Digitationen. Die Membrana limitans ist gut differenziert und das darüberliegende Epithel zeigt, im Gegensatz zu dem des oben beschriebenen Falles, eine größere Zahl von Schichten. Noch ist hervorzuheben, daß, während die Kerne der Basalzellen gut gefärbt, die der oberflächlichen Schichten dagegen fast ungefärbt und mit undeutlichem Kontur erscheinen. Ähnliches bieten die Zellelemente dar, so daß in den peripheren Schichten derselben das Protoplasma als eine undifferenzierte, fast amorphe Substanz erscheint.

Bei keinem Präparate beider Fälle konnte ich mikroskopisch die Anwesenheit von Mikroorganismen feststellen.

In Anbetracht des sonderbaren Zusammentreffens einer und derselben Geschwulst bei Vater und Sohn drängt sich zunächst die Frage auf: bei welchem von diesen ist die Geschwulst zuerst entstanden? Meinem Ermessen nach geben sowohl die klinischen als auch die histologischen Merkmale Anhaltspunkte genug, um behaupten zu können, daß die Neubildung bei dem Vater früher entstanden ist.

Dies angenommen, erübrigt uns nur, die Ätiologie dieser Geschwülste zu ergründen. Bekanntlich sind zwei Theorien hier in die Schranken getreten: erstens die exogene Theorie, welche auf den neuesten Ansichten über die Infektiosität, die mechanischen Reizungen usw., zweitens die endogene Theorie, welche dagegen auf den unverrückbaren Vererbungsgesetzen beruht.

Generated on 2019-10-24 13:11 GMT / http://hdl.handle.net/2027/uc1.b3252760
Public Domain in the United States, Google-digitized / http://www.hathitrust.org/access_use#pd-us-google
Digitized by Google
Original from UNIVERSITY OF CALIFORNIA

Nur ungern möchte ich die erstgenannte Theorie heranziehen, um die Ätiologie meiner Fälle zu beleuchten, weil trotz der jüngsten betreffenden Untersuchungen es noch unentschieden bleibt, ob die von hervorragendsten Seiten beschriebenen und als unmittelbare Ursache der Blastome angesprochenen Mikroorganismen wirklich als solche zu betrachten sind und ob letztere nicht eher als Zellen, deren Kerne oder Protoplasma von degenerativen Prozessen angegriffen worden waren, anzusehen sind. Und es ist nicht leicht, den klinischen Beweis zu erbringen, daß die Infektion durch Wanderung der Zellen von Individuum zu Individuum geschehe. Es bliebe daher nur die Hypothese der mechanischen Reizungen übrig, der zufolge heftige und wiederholte Reizungen so tiefgehende Abweichungen im Zellleben hervorrufen, daß ein Rückschlag zu regressiven Stadien zustande kommen könnte. Diese Hypothese ist jedoch nicht annehmbar, da sie unter anderem die eigenartigen vererbten Charaktere der Zellen unberücksichtigt läßt. Viele Individuen sind Traumen der oberen Atmungswege fortwährend ausgesetzt und doch werden bei allen diesen die abnorm gereizten Organe von Geschwülsten nicht befallen.

Viel zutreffender scheint mir die endogene Theorie (entweder in der Fassung der alten Cohnheimschen Hypothese oder in der Fassung der neuesten Ansichten), um einen tieferen Einblick in die Entstehung der Geschwulst bei den oben beschriebenen Fällen gewinnen zu können. Es kann, nach den neuesten Ansichten, vorkommen, daß den peripheren Schichten die spezifische Eigenschaft verloren gegangen sei, die Hyperplasie der darunter liegenden Schichten zu beschränken, was eine übermäßige Proliferation des Chorion und der basalen Epithelschichten zur Folge haben würde. Überdies wird auch angenommen, daß ein solcher Zustand im Organismus jahrelang latent bleiben kann und daß es einer nur sehr geringfügigen Gelegenheitsursache bedürfe, um den Anstoß zur Entstehung der Geschwulst zu geben. Bei meinen Fällen fehlte auch die Gelegenheitsursache nicht, denn die Symptome der Krankheit stellten sich bei dem erstbeschriebenen Falle nach einem Flußbad ein, und bei dem zweiten Falle ist es wahrscheinlich, daß schädliche Witterungsverhältnisse, Staub usw. als Ursache in Betracht kamen. Außerdem sind in der betreffenden Literatur Fälle von angeborenen Papillomen sowie auch von papillomatösen Zuständen beschrieben worden, bei welchen das gleichzeitige Vorkommen von papillomatösen Neoplasien in vielen Organen, sogar Organsystemen ganz besonders auffällt. Es sind derartige Fälle so wohl bekannt, daß ich nichts weiter darüber zu sagen brauche. Es genüge, den Leser auf die betreffenden schönen Forschungen des Herrn Prof. Martuscelli aufmerksam zu machen.

Noch wäre zu bemerken, daß die in meinen Fällen durch endolaryngeale Eingriffe erzielten Ergebnisse zugunsten dieser Methode sprechen. Ich bin absolut davon überzeugt, daß letztere, trotz der scharfen Kritiken, für

Digitized by Google
Original from UNIVERSITY OF CALIFORNIA
Generated on 2019-10-24 13:11 GMT / http://hdl.handle.net/2027/uc1.b3252760
Public Domain in the United States, Google-digitized / http://www.hathitrust.org/access_use#pd-us-google

den Fachmann die beste bleiben wird. Selbstverständlich ist die Tracheotomie (welche auch in meinem erstgenannten Falle das Ersprießlichste leistete), wenn die betreffenden Indikationen vorhanden sind, nicht zu entbehren; doch sollte sie niemals schablonenhaft ausgeführt werden. Auch die methodische extralaryngeale Abtragung der Geschwülste durch Laryngofissur und Laryngostomie ist nicht in jedem Falle zu empfehlen. In der Tat sind die diagnostischen Schwierigkeiten durch Anwendung der Instrumente von Brünings, Kirstein und durch die verschiedenen Modelle vom Pharyngoskop fast immer zu überwinden. Einem jeden, der die besagten Operationen ausgeführt, oder denselben beigewohnt hat, sind die Unannehmlichkeiten bekannt, die durch die langwierige, manchmal monatelang währende Überwachung des Kranken sowie durch die Medikationen post operationem veranlaßt werden. Die Prognose der extralaryngealen Eingriffe bietet keine absolute Überlegenheit dar, denn es sind in der Literatur Fälle erwähnt worden, wobei lange Zeit nach der Operation Exitus letalis durch Asphyxie erfolgte. Und was die Rezidive anbelangt, so kann man behaupten, daß ihnen durch keine Operation vorzubeugen ist. Die Tracheotomie genügt zwar, um das Organ in Ruhe zu halten. Und sind nicht in der Literatur Fälle verzeichnet worden, wo es notwendig war, die extralaryngeale Operation — Laryngofissur oder Laryngostomie — zu wiederholen?

Abgesehen von allen diesen Betrachtungen ist nun aber auch zu bedenken, daß dem Papillom eine gewisse Neigung innewohnt, im Laufe der Zeit von selbst zu verschwinden. Es pflegt nämlich dem Entwicklungsstadium desselben, wie aus den betreffenden Untersuchungen von Massei, St. Clair, Thomson u. a. hervorgeht, ein Rückbildungsstadium zu folgen. Außerdem ist die endolaryngeale Technik, dank dem gegenwärtigen Armamentarium, sehr erleichtert worden; es genüge, auf die gefensterten Röhren von O. Dwyer oder Gavello, auf die Instrumente von Ferreri, Brünings usw. hinzuweisen.

Zum Schluß noch eine Bemerkung über die von einigen Autoren geäußerte Meinung, es bildeten die Papillome ein Übergangsstadium zwischen gutartigen und bösartigen Geschwülsten. Mir will es scheinen, als ob diese Autoren nur einige Charaktere — rezidiver, rapider Zuwachs, Möglichkeit der Metaplasie usw. — berücksichtigt haben, nicht dagegen das hervorstechendste Merkmal der bösartigen Geschwulst, nämlich die Neigung, das Parenchym der vitalsten Organe anzugreifen und insbesondere eine giftige Wirkung auszuüben, wodurch Kachexie hervorgerufen wird. Sollte diese gekünstelte Klassifikation angenommen werden, dann müßte sie nicht nur die Papillome, sondern auch die bisher als gutartig angesehenen Blastome einschließen.

Digitized by Google
Original from UNIVERSITY OF CALIFORNIA
Generated on 2019-10-24 13:11 GMT / http://hdl.handle.net/2027/uc1.b3252760
Public Domain in the United States, Google-digitized / http://www.hathitrust.org/access_use#pd-us-google

Mitteilung aus der I. Chirurgischen Klinik der kgl. ungarischen Universität in Budapest (Direktor Hofrat Prof. J. Dollinger).

Ein Fall von intrathoracaler Struma (Struma profunda occulta Kocheri).

Veröffentlicht von Dr. **D. v. Navratil,** Privatdozent für Nasen- und Kehlkopfchirurgie.

(Mit 1 Figur.)

In den einschlägigen interessanten Arbeiten von Demme, Wölfler, Wuhrmann, v. Verebély, Kienböck, Kreuzfuchs ist die Literatur dieses Krankheitsbildes so ausführlich behandelt, daß ich es nicht am Platze finde, hierauf bei dieser Gelegenheit näher einzugehen.

Ich will nur den nicht nur vom chirurgischen, sondern auch vom laryngologischen Standpunkte aus wichtigen, lehrreichen Fall in Kürze besprechen.

Es handelt sich um einen 52jährigen Mann, welcher seit sechs Jahren an Atem- und Schluckbeschwerden litt, welche sich in letzterer Zeit erheblich geltend machten.

Bei der Besichtigung des etwas plethorischen Kranken fällt vor allem der reichlich mit Blutgefäßen versehene breite Hals mit seiner stark entwikkelten Muskulatur auf. Es scheint auch die Sternumgegend sich stärker vorzuwölben. Am Brustkorb und Oberarm sind gleichfalls erweiterte Gefäße zu sehen.

Der Kehlkopf selbst kann am stark muskulösen Halse tief unten getastet und von seiner Lage nur sehr schwer verschoben werden. Der untere Pol desselben reicht bis zum Niveau der Incisura Sterni. Beiderseits des Kehlkopfes können die kaum vergrößerten Schilddrüsenlappen, welche sich auch unter das Sternum erstrecken, getastet werden, dieselben können jedoch einerseits infolge des Tiefstandes des Kehlkopfes, andrerseits infolge der stark entwickelten Halsmuskulatur nicht tiefer verfolgt werden. Am Halse selbst keine Drüsen zu tasten.

Rechts läßt sich eine etwa 3 Querfinger breit unter das Sternum reichende Dämpfung nachweisen. Über beide Lungen sowohl percutorisch als auscultatorisch normale Verhältnisse. Große Gefäße intakt. (Keine Basedowsymptome.)

Bei der Durchleuchtung mit Röntgenstrahlen erscheint im Mediastinum anticum ein der Dämpfung entsprechender verschwommener Schatten. Der Schatten der großen Gefäße des Herzens und der Lungen normal. Hals- und Hylusdrüsen klein.

In Anbetracht dieser Umstände vermuteten wir eine intrathoracale Struma, welche die Atem- und Schluckbeschwerden verursachte.

Bevor wir aber endgültig diese Diagnose stellen konnten, mußten wir all jene Momente ausschließen, welche für ein Aneurysma oder malignen

Digitized by Google
Original from UNIVERSITY OF CALIFORNIA
Generated on 2019-10-24 13:11 GMT / http://hdl.handle.net/2027/uc1.b3252760
Public Domain in the United States, Google-digitized / http://www.hathitrust.org/access_use#pd-us-google

Tumor, eventuell für eine maligne intrathoracale Struma oder auch selbst für die Thymus sprechen können.

Der Tiefstand des Kehlkopfes (Thyreoptosis) nach Kocher, die schwere Beweglichkeit (Gebundenheit) nach Wölfler und Kocher, die erweiterten Hals-, Thorax- und Oberarmgefäße nach Kocher und Kreuzfuchs — somit sämtliche Momente — sprachen jedoch für eine intrathoracale Struma.

Fig. 1.

Der Umstand, daß die etwas vergrößerten Schilddrüsenlappen auch unter das Sternum verfolgt werden konnten, bekräftigte die Diagnose der intrathoracalen Struma.

Der am Röntgenbilde rechts unter dem Sternum sichtbare verschwommene, nicht scharf begrenzte Schatten sprach entschieden gegen ein Aneurysma (Kreuzfuchs), obwohl wir dieses — mit Rücksicht auf das gesunde Gefäßsystem — schon gleich bei der ersten Untersuchung fallen ließen.

Gegen einen mediastinalen Tumor, eine etwa vorhandene maligne intrathoracale Struma sprach, daß am X-Strahlenbilde weder am Halse noch am Thorax selbst vergrößerte Lymphdrüsen nachgewiesen werden konnten.

Gegen jedwede maligne Erkrankung sprach auch der trotz des langen Krankheitsprozesses wohl erhaltene Ernährungszustand des Pat.; und auf

Generated on 2019-10-24 13:11 GMT / http://hdl.handle.net/2027/uc1.b3252760
Public Domain in the United States, Google-digitized / http://www.hathitrust.org/access_use#pd-us-google
Digitized by Google
Original from UNIVERSITY OF CALIFORNIA

Grund der oben angeführten Momente konnten wir auch eine etwa vorhandene Thymus für ausgeschlossen erachten.

Bei diesem Sachverhalt konnte also die Diagnose einer intrathoracalen Struma noch vor der Operation mit größter Wahrscheinlichkeit gestellt werden.

Mit der Ausführung der Operation betraute Prof. Dollinger mich und ich erlaube mir im Folgenden den Verlauf derselben zu schildern:

Den Eingriff führte ich nach vorheriger Veronal-Morphinbetäubung in Novocain-Tonogen-(Suprarenin)-Lokalanästhesie derart durch, daß in die regionären Nervenstämme eine 1%ige Novocain-Tonogenlösung eingespritzt und der Operationsbezirk selbst mit einer $^1/_2$%igen Novocain-Tonogenlösung anästhesiert wurde.

Der Verlauf der Operation war folgender: Querschnitt ca. 2 Finger breit ober dem Sternum von einem bis zum anderen Sternocleidomastoideus durch alle Schichten bis auf den Kehlkopf. Der Umstand, daß man viele erweiterte Gefäße ligieren mußte, verzögerte etwas die Operation. Nach Präparation der Kehlkopf- respektive Schilddrüsengegend stellte sich heraus, daß vom rechten Schilddrüsenlappen nur etwa ein kleiner nußgroßer Teil extrathoracal, hingegen ein etwa männerfaustgroßer Teil intrathoracal zwischen dem Sternum und den großen Venen lag. Es gelang leicht, diesen Teil der Struma aus dem Mediastinum herauszuheben, und nachdem ich bereits im vornhinein die Art. thyr. sup. ligiert habe, konnte ich von der colloiden Struma leicht ein männerfaustgroßes Stück resezieren.

Die Art. thyr. inf. ligierte ich während der Resektion innerhalb der Kapsel.

Jetzt inspizierte ich die linke Schilddrüse. Im ersten Augenblick schien es, als ob die kleine nußgroße Schilddrüse kaum unter das Sternum reichen würde. Da sich aber die Atmung trotz der Entfernung des männerfaustgroßen rechten Lappenstückes nicht merklich bessern wollte, präparierte ich auch diese kleine colloide Struma frei und erhob folgenden interessanten Befund: Von der hinteren Fläche des unteren Poles dieser kleinen Struma reichte ein etwa männerdaumenlanger Fortsatz zwischen den Oesophagus und die Trachea hinein, und als ich diesen von dort herausgehoben hatte, wurde die Atmung momentan frei. Der Fortsatz wurde an der Basis ligiert und reseciert. (Die entfernten intrathoracalen Colloidstrumastücke zeigt beistehende Abbildung.) Die Wunde habe ich mit Muskeletagen und Hautnähten ohne Drainage verschlossen und mit einem Collodiumstreifen verklebt.

Der Kranke verließ 8 Tage nach der Operation mit per primam intentionem verheilter Wunde die Klinik. Schluckakt und Atmung frei.

Wenn wir den Verlauf der Operation verfolgen, können wir sehen, daß wir es bei diesem 52jährigen Manne mit einer typischen beiderseitigen, intra-

Digitized by Google
Original from UNIVERSITY OF CALIFORNIA
Generated on 2019-10-24 13:11 GMT / http://hdl.handle.net/2027/uc1.b3252760
Public Domain in the United States, Google-digitized / http://www.hathitrust.org/access_use#pd-us-google

thoracalen Struma (Struma profunda occulta Kocheri) zu tun hatten (nach v. Eiselsberg ist im vorgerückten Alter die intrathoracale Struma fast immer eine beiderseitige) und wie wir oben gesehen haben, die Atem- und Schluckbeschwerden eigentlich nicht der rechtseitige männerfaustgroße intrathoracale Lappen — welchen wir entsprechend seiner Lage nach v. Verebély in die I. (prävenöse) Klasse einreihen müssen, sondern der intrathoracale daumenlange Fortsatz der linken Struma — welcher seiner Lage entsprechend nach v. Verebély der IV. (retrobronchialen) Klasse der intrathoracalen Strumen angehört — verursacht hat, und zwar infolge Kompression des Oesophagus und der Trachea.

I. gem. Abteilung des alten St. Johannes-Spitals in Budapest.

Stirnhöhleneiterung, epi- und subdurale Absceßbildung, Meningitis mit tödlichem Ausgange.

Von Primararzt Dr. **L. Polyák.**

Ich wurde am Morgen des 14. Februar 1911 zu Herrn A. B., Student an der Universität, 22 J. alt, gebeten und erfuhr, daß der Pat. nur seit vier Tagen krank war; die Krankheit begann mit einem unerträglichen pulsierenden, rechtseitigen Stirnkopfschmerz, Fieber mittleren Grades und eitrigem Ausflusse aus der rechten Nase. Der Pat., welcher gut abgehärtet und von athletischem Körperbau war, hat mit dem beginnenden Leiden noch Wintersport (Ski) getrieben, die Kopfschmerzen steigerten sich jedoch in dem Maße, daß er seit 2 Tagen unfähig war, das Bett zu verlassen. Bei genauerer Nachfrage erfuhr ich ferner, daß vor 2—3 Jahren Pat. schon an einem ähnlichen Leiden mit heftigen Kopfschmerzen litt, die Krankheit soll aber damals in 2—3 Wochen spontan ausgeheilt sein.

Bei der Untersuchung fiel mir sofort auf, daß der Pat. trotz der angeblich starken Schmerzen nicht den bei akuten Sinusitiden üblichen Eindruck macht, sondern, wenn auch nur in geringem Maße, apathisch erscheint. Die vordere sowie die orbitale Wand der rechten Stirnhöhle waren hochgradig druckempfindlich, Pat. klagte über heftige pulsierende Kopfschmerzen. Temperatur gegen 38·2° C, Puls entsprechend etwas frequent, kein Erbrechen, keine meningealen oder verdächtigen Symptome. Wenig rahmartiger Eiter im angeschwollenen rechten mittleren Nasengange.

Mit Rücksicht auf den starken Kopfschmerz und auf den Umstand, daß hier wahrscheinlich ein intranasaler oder äußerer chirurgischer Eingriff notwendig sein kann, habe ich den Pat. gleich auf meine Spitalsabteilung geführt, dort den rechten mittleren Nasengang mit Spray cocainisiert, worauf sich viel

Digitized by Google
Original from UNIVERSITY OF CALIFORNIA
Generated on 2019-10-24 13:11 GMT / http://hdl.handle.net/2027/uc1.b3252760
Public Domain in the United States, Google-digitized / http://www.hathitrust.org/access_use#pd-us-google

nicht übelriechender Eiter entleerte und der Kopfschmerz wesentlich nachließ, das Allgemeinbefinden wurde besser, Pat. antwortete lebhafter, die Apathie schwand und die Temperatur sank auf 37·5° C.

Nachmittag gegen 5 Uhr stieg die Temperatur ohne wesentlichere Steigerung der Kopfschmerzen auf 38° C und Pat. klagte über Üblichkeitsgefühl. Ich sah den Pat. eine Stunde später, damals schon mit steigernden Kopfschmerzen und wiederholtem Brechreize. Ich mußte annehmen, daß zu der eitrigen Stirnhöhlenentzündung sich intrakranielle Komplikationen gesellten, deshalb erbat ich sofort die Einwilligung des anwesenden Vaters und bat Herrn Dozenten Manninger, die Eröffnung der Stirnhöhle und eventuell der Schädelhöhle sofort vorzunehmen.

Unerwartete äußere Umstände erheischten die Überführung des Pat. in ein Sanatorium, wohin ich den Pat. auf einem Wagen der Rettungsgesellschaft selbst begleitete und wo die Operation in Chloroform-Äther-Oxygennarkose eine Stunde später stattfand. Die Stirnhöhle wurde nach Killian eröffnet, sie war sehr groß mit vielen Buchten, die Schleimhaut sehr angeschwollen, weich, an vielen Stellen vom Epithel beraubt, konnte mit dem Tupfer von dem Knochen ganz ausgewischt werden. Auf dem ersten Blick war auf der hinteren Wand der Höhle keine Perforation oder Verfärbung sichtbar, nur nach Entfernung einer Knochenleiste fiel uns unterhalb der intakten Oberfläche eine stecknadelkopfgroße, etwas weichere, bläuliche Stelle an der Spongiosa auf, auf welcher Stelle wir die Schädelhöhle eröffneten und fanden, daß die Dura hier dunkelblau, stark angeschwollen, mit Eiter bedeckt war und nicht pulsierte. Nach Erweiterung der Knochenöffnung fanden wir, daß die Dura auf einer zehnhellerstückgroßen Stelle nekrotisch war, von außen und innen mit vielem Eiter bedeckt und außerdem floß ziemlich viel trüber Liquor ab.

Offene Wundbehandlung unter entsprechendem Verbande. Der Zustand des Pat. wurde während der Nacht etwas besser, am nächsten Nachmittage waren aber schon Symptome einer diffusen Meningitis vorhanden, mit hochgradiger Unruhe, Delirien und Lähmungen, welche in weiteren 24 Stunden zum Tode führten.

Natur und Verlauf des Falles brachten es mit sich, daß die Beobachtung nicht genug erschöpfend sein konnte; auch wurde eine Obduktion nicht gestattet. Trotzdem läßt sich auch von diesem Falle etwas Lehre schöpfen, und zwar erstens in negativem Sinne, da trotz des Operationsbefundes wir nicht entscheiden konnten, ob die Infektion des Schädelinhaltes auf dem Wege der Lymphbahnen oder durch Vermittlung der Venae perforantes stattfand? Die scheinbare Intaktheit der äußersten Schichte der hinteren Stirnhöhlenwand kann nicht als sicherer Beweis gelten für die erstere Annahme, da diese Stelle auch im zweiten Falle intakt bleiben kann; obzwar die Annahme, daß durch Vermittlung der Lymphbahnen zuerst eine epi- und subdurale Abceßbildung

Digitized by Google
Original from UNIVERSITY OF CALIFORNIA
Generated on 2019-10-24 13:11 GMT / http://hdl.handle.net/2027/uc1.b3252760
Public Domain in the United States, Google-digitized / http://www.hathitrust.org/access_use#pd-us-google

stattfand und die Erweichung der Knochenwand auf sekundärem Wege von innen nach außen erfolgte, jedenfalls eine größere Wahrscheinlichkeit besitzt.

In positivem Sinne kann der Umstand von der Anamnese verwertet werden, daß die schwere Komplikation in einer Nebenhöhle auftrat, welche schon einmal früher eitrig erkrankt war, worauf auch die hochgradigen Veränderungen der Schleimhaut hinzuweisen scheinen. Die traurigste Erfahrung ist aber jene, daß in Fällen von intrakraniellen Komplikationen der frühzeitige Eingriff (hier 2 Stunden nach Auftreten der ersten Symptome) für den Heilerfolg auch keine Gewähr leistet.

Aus der königl. Universitäts-Poliklinik für Hals- und Nasenkranke in Königsberg (Direktor: Prof. Gerber).

Zur Frage der Tonsillektomie.

Von Dr. **Aurelius Réthi**, Assistent.

(Mit 2 Figuren.)

Die Indikationsstellung der Tonsillektomie ist noch immer ein Gebiet, auf dem keine Übereinstimmung stattgefunden hat. Ein Teil der Autoren nimmt einen radikalen Standpunkt ein; diese machen in jedem Fall Tonsillektomie, auch wenn nur eine einfache hypertrophische, also nicht entzündliche — nicht zu rezidivierenden lokalen und allgemeinen Prozessen Anlaß gebende Tonsillitis vorhanden ist, rotten sie radikal alles Mandelgewebe aus, wie bei einem malignen Tumor. Andere empfehlen die größte Vorsicht. Diese vermuten eine kryptogene innere Sekretion der Mandeln, welche auf die Korrelation des Organismus von wichtigem Einfluß sein konnte. Die Tonsille wird von vielen als eine äußerst wichtige defensive Einrichtung betrachtet und diese lassen nur Tonsillotomie eventuell partielles Morcellement zu, auch wenn chronisch entzündete Zustände und eventuelle allgemeine Folgezustände vorhanden sind. Unser Standpunkt ist ein mittlerer. Wir machen Tonsillektomie:

1. Bei allen Tonsillen, die chronisch entzündet sind und so für sich selbst unangenehme subjektive und objektive Erscheinungen verursachen oder als Ursache der Erkrankung der Nachbarschaft oder selbst des ganzen Organismus dienen. Die Zahl dieser Mandeln ist beträchtlich groß. Doch wird heutzutage diese Tatsache auch von Spezialärzten nicht genügend berücksichtigt. Wir wissen ja heute, daß solche Mandeln nicht selten Ausgangspunkt von Nephritis, Appendicitis, Orchitis, akutem und chronisch rezidivierendem Gelenkrheumatismus sind. So sah ich bei einem 26jährigen Budapester Kollegen und Freund nach chronischer exacerbierender Tonsillitis eine septische Endokarditis und Exitus. In letzter Zeit wurde auch öfter akute Polyomyelitis beobachtet.
2. Wir entfernen die Tonsillen radikal, wo sehr häufig akute Tonsilli-

Digitized by Google
Original from UNIVERSITY OF CALIFORNIA
Generated on 2019-10-24 13:11 GMT / http://hdl.handle.net/2027/uc1.b3252760
Public Domain in the United States, Google-digitized / http://www.hathitrust.org/access_use#pd-us-google

tiden auftreten, auch wenn keine chronische Entzündung zu finden ist. 3. Wo öfter peritonsilläre Abscesse entstehen. 4. Wir können die Entfernung der Tonsillen auch bei sich in die Länge ziehender, hartnäckiger Angina Vincenti empfehlen. So führten wir sie in zwei Fällen aus (bei einem Pat. war sie recidivierend) und bekamen tadellose, reaktionslose Heilung. Die schweren subjektiven und natürlich auch die objektiven Erscheinungen wurden plötzlich aufgehoben. Während wir in dem membranösen Belag massenhaft Spirochaeten und fusiforme Bacillen fanden, konnten wir auf dem Wundbelag nach der Entfernung nicht eine einzige konstatieren. 5. Bei primärer Sklerose, wenn Spirochaetenbefund positiv ist. 6. Bei makroskopisch wahrnehmbaren tuberkulösen Veränderungen der Mandeln. 7. Bei malignen Tumoren der Mandeln.

Tonsillotomie ist indiziert bei einfacher hypertrophischer Form. Was die Entfernung der hypertrophischen Tonsille anbelangt, so sind einzelne Autoren besorgt, daß wir dadurch den Organismus eines wichtigen Verteidigungsmittels berauben, analog der Entfernung von geschwollener Mukosa bei den hypertrophischen Rhinitiden. Diese Besorgnis aber ist unbegründet. Wohl ist es Tatsache, daß der Organismus Schutzmittel gegen äußere Schädlichkeiten, besonders Mikroorganismen, besitzt; und dieses ist wirklich eine Erscheinung von großer Wichtigkeit. So fassen wir ja auch das Fieber nur als eine Abwehrerscheinung auf. Mittelst der Hitze will der Organismus die Krankheitserreger vernichten, doch schießt der Organismus nicht selten übers Ziel hinaus. Mit der zu hohen Temperatur vernichtet er schließlich sich selbst. Dies müssen wir im Notfall denn doch mit Antipyreticis regulieren, aber nicht ganz unterdrücken. So ist es auch mit der hypertrophischen Tonsille. Die Mandeln tragen sowohl histologisch wie klinisch das Zeichen des Schutzorgans. Sie entsprechen histologisch den Lymphknoten, welche in dem Lymphgefäßsystem angeordnet sind und zur Aufnahme des in den Organismus geratenen unreinen Materials dienen. Klinisch sehen wir oft, daß 24—48 Stunden nach den in der Nase ausgeführten operativen Eingriffen Tonsillitis auftritt. Daß diese auf dem Wege der Lymphbahnen entsteht und nicht durch das abfließende Sekret oder ungenügendes Schlucken verursacht wird (D. v. Navratil[1]) ist klargestellt worden durch die beweisenden Versuche v. Lenarts[2]), welche den direkten Zusammenhang der Nasenschleimhaut mit den Tonsillen als mit Lymphknoten mittelst Lymphbahnen plausibel gemacht haben. Demgegenüber ist es unbestreitbar, daß den vielen Nasenoperationen nicht ebenso viele postoperative Tonsillitiden gegenüberstehen, obwohl es kaum möglich ist, in der Nase steril zu arbeiten.

---

[1]) D. v. Navratil, Rhino-laryngol. Sektion d. Königl. ungar. Gesellsch. d. Ärzte in Budapest 1911.

[2]) Z. v. Lénárt, Arch. f. Laryngol., Bd. XXI, pag. 463.

Digitized by Google
Original from UNIVERSITY OF CALIFORNIA
Generated on 2019-10-24 13:12 GMT / http://hdl.handle.net/2027/uc1.b3252760
Public Domain in the United States, Google-digitized / http://www.hathitrust.org/access_use#pd-us-google

Andrerseits aber sind viele Lymphdrüsen zu finden, welche die Mandeln in ihrer Defensivfunktion unterstützen respektive sie vertreten. Daß die Mandeln wirklich einen Schutzmechanismus darstellen, zeigt die kontinuierliche Durchwanderung von weißen Blutkörperchen (Stöhr), letztere sind allerdings meist Lymphocyten; so kommt natürlich selbst die Phagocytose weniger in Betracht. Nach der Entfernung der Tonsillen sind meines Wissens nie betreffs der Harmonie der Tätigkeit des Organismus Ausfallserscheinungen beobachtet worden — weder bei Kindern noch bei Erwachsenen. Es ist also höchstwahrscheinlich, daß in den Tonsillen eine innere Sekretion oder sagen wir, für die Korrelation wichtige Sekretion nicht stattfindet. Die Mandeln sind nur defensive Einrichtungen in Form von eigentümlichen Lymphdrüsen. Wenn aber die Tonsille übermäßig hypertrophiert, so können unangenehme konsekutive Erscheinungen auftreten (Atemstörungen, sekundäre Katarrhe, verursacht durch Abfließen des Sekrets oder dessen Stauung oberhalb der großen Mandeln, klossige Sprache, eventuell behinderte Nahrungsaufnahme etc.). Hier ist also die partielle Entfernung indiziert, also die Tonsillotomie, aber in Anbetracht der Schutzrolle des Organs ist die totale Ausrottung zu verwerfen, ebenso wie bei der einfachen Rhinitis hyperplastica die vormals so viel geübte Turbinektomie. Diejenigen, die auch hier Tonsillektomie machen, argumentieren mit den öfters vorkommenden Rezidiven. Wir glauben eben, daß die Ursache der Rezidive in dem durch die sich erneuernden Infektionen verursachten Proliferationsreiz aufzufinden ist. Und hier leistet der Stumpf der Mandeln einen wichtigen Widerstand. Es wird auch hervorgehoben, daß in 3—4% der einfach hypertrophischen Mandeln die Tuberkelbacillen aufzufinden sind. Nun rotten wir aber wegen dieser 3% 100% aus? Aber da die Einwanderung der Tuberkelbacillen höchstwahrscheinlich durch die Nasenschleimhaut stattfindet und sekundär in die Tonsille gerät, können wir da nicht beinahe mit Bestimmtheit darauf rechnen, daß die übrigen Halslymphknoten auch infiziert sind, welche ebenso wie die Tonsillen dem Weiterschreiten des Prozesses ein Hindernis in den Weg stellen wollen, in welchem Kampfe ein Teil dieser Lymphdrüsen umkommt? Und wenn wir nun die Tonsille radikal entfernen, wird eine erneute Infektion nicht die übrigen Lymphdrüsen infizieren? Wir sehen ja, daß nach der gründlichsten Ausräumung der tuberkulös erkrankten Halslymphdrüsen immer neue und neue ähnliche Erkrankungen auftreten, als Folge einer immer erneuten Infektion — auch wenn die Mandeln radikal entfernt sind. Ja, es kann wohl vorkommen, daß die Mandeln als Eintrittstor der Tuberkulose dienen, aber dies muß doch nur ausnahmsweise vorkommen.

Anders steht die Sache bei den chronisch entzündlichen Prozessen der Mandeln. Hier dient die Tonsille als Träger pathogener Bakterien, welche nur auf günstige Gelegenheit warten, eine größere oder kleinere Erkrankung des Organismus zu verursachen. Diesen Schutzwall halten also eben diejenigen in

Digitized by Google
Original from UNIVERSITY OF CALIFORNIA
Generated on 2019-10-24 13:11 GMT / http://hdl.handle.net/2027/uc1.b3252760
Public Domain in the United States, Google-digitized / http://www.hathitrust.org/access_use#pd-us-google

ihrer Macht, gegen welche dieser aufgeworfen zu sein scheint. Deshalb ist in diesem Falle die radikale Ausrottung am Platze.

Das Morcellement halten wir für ganz überflüssig. Während der Operation können wir nicht mit Bestimmtheit konstatieren, wie tief die Entzündung geht. In mehreren Sitzungen das Verfahren auszuüben, kann doch nur als Quälerei betrachtet werden. Die konservativen Methoden, Schlitzung der tiefen Lakunen, die Auskratzung, Massage bringen meistens nur vorübergehende Besserung. Galvanokaustische Eingriffe geben auch keine schönen Erfolge. Es wurden sogar schwere Störungen, Abceßbildungen etc. nach diesen beobachtet. Wir machen also nur Tonsillotomie oder Tonsillektomie, je nach der Indikation.

Mein Vorgehen bei der Tonsillektomie ist folgendes: Vor der Operation nehmen die Pat. die übliche Mund- und Zahnreinigung vor. Für eines der wichtigsten Erfordernisse halte ich die Anästhesie, und zwar die gute Anästhesie. Diese spielt als wesentlicher Faktor bei dem Erfolg der Operation eine große Rolle. Erst betupfe ich das unmittelbare Nachbargebiet der Tonsille mit 15—20%igem Cocain. Nach einigen Minuten führe ich die eigentliche Anästhesierung aus an der schon oberflächlich unempfindlichen Partie. Als Anästhesierungsmittel benutze ich 1%iges Novocain, welches als ideales Anästheticum betrachtet werden muß, da es vorzüglich wirkt und relativ wenig toxisch ist. So sahen wir bei Operationen an anderen Körperteilen nach der Einspritzung von 30—40 *g* 1%iger Lösung nie die kleinste unangenehme Nebenwirkung. Zu Injektionen dient mir die Alexandersche Spritze, welche, dank ihrer drei Anfassungsringe, sehr bequeme Handhabung bietet. Die Nadel ist entsprechend lang und am Ende gekrümmt. Es ist wichtig, daß wir nie in das Mandelgewebe die Einspritzung machen, da dies zwecklos und unnütz ist. Deshalb steche ich das gekrümmte Nadelende schräg von der Mandel nach auswärts. In das retrotonsilläre Gewebe wird auch kein Anästheticum appliziert. Ich fange mit den Injektionen oben an und mache in 1—1·5 *cm* Entfernung je eine Einspritzung von 0·5—1 *cm* der 1%igen Lösung, während der Senkung der Nadel in die Tiefe lasse ich die Flüssigkeit aus. Dieses Verfahren wende ich rings um die Mandel an und injiziere so 8—10 cm^3 der Lösung. Zu 10 cm^3 Lösung können wir 5—6 Tropfen Suprarenin träufeln, es ist dieses aber nicht unbedingt notwendig. Auf diese Weise bekommen wir um die Tonsille einen Infiltrationsring, welcher nach 6—8 Minuten absolute Unempfindlichkeit hervorruft. Nach dieser Methode anästhesiert, äußern meine Pat. nie Schmerzempfindungen während der Operation. Den zur Wirkung nötigen Zeitraum (6 bis 8 Minuten) abwartend, ohne eine Tonsillenzange zu applizieren, mache ich die oberen Pole der Mandel mit einem grazilen, aber doch großbauchigen Messer frei. Die präzise Ausführung dieses Aktes ist äußerst wichtig. Dem, der in diesen Eingriffen noch nicht geübt ist, wird es anfangs öfter

Generated on 2019-10-24 13:11 GMT / http://hdl.handle.net/2027/uc1.b3252760
Public Domain in the United States, Google-digitized / http://www.hathitrust.org/access_use#pd-us-google
Digitized by Google
Original from UNIVERSITY OF CALIFORNIA

passieren, daß er in das Tonsillengewebe selbst einschneidet. Daß dieses nach oberflächlicher Untersuchung leicht vorkommen kann, zeigen zwei Fälle aus letzter Zeit (siehe Fig. 1). In beiden Fällen imponierte der oben sichtbare Einschnitt als der obere Pol. Der oberhalb des Einschnittes sitzende Mandelteil war mit Schleimhaut bedeckt. An falscher Stelle eingeschnitten, wird der glatte Verlauf der Operation nicht immer gesichert. Mit dem Messer die die obere Mandelpartie bedeckende Schleimhaut hebend, präparieren wir die Spitze frei. In vielen Fällen, bei denen die Spitze frei sitzt, ist natürlich der einfache oberflächliche Schnitt am Platze. Wenn der vordere und hintere Bogen mit der Mandel auch zusammengewachsen ist, so löse ich diese scharf, aber ohne gröbere Verletzung der Bogen ab. Welches von beiden zuerst gemacht wird, ist irrelevant. Wenn nötig, können wir die Ablösung der Spitze und der Bogen mit dem Freerschen, bei Septumoperationen benutzten halbscharfen Raspatorium vornehmen. Wenn dieser, die eigentliche Tonsillenablösung vorbereitende

Fig. 1.

Fig. 2.

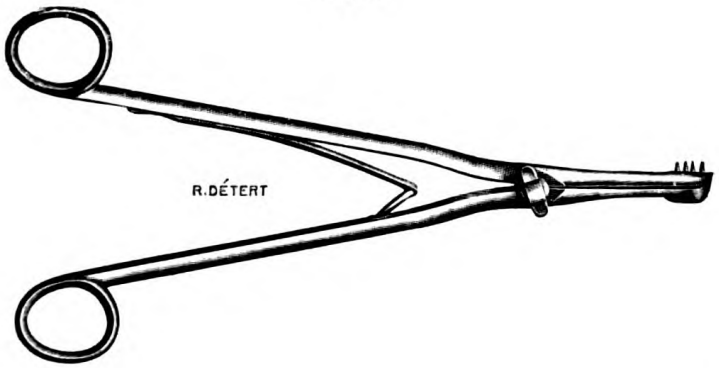

Eingriff Zeit in Anspruch nimmt, so ist die Enukleation selbst die Arbeit eines Moments. Zu diesem Zweck ließ ich ein Doppelelevatorium durch die Firma Rudolf Détert (Berlin NW. 6, Karlstr. 9) anfertigen, welches Schnelligkeit mit Sicherheit vereinigt, stumpf arbeitet und doch nicht reißt, große Kraft leistet und doch nicht grob ist. Das Instrument besteht, wie nebenstehende Abbildung es veranschaulicht (Fig. 2), aus einer starken Zange, deren zwei Hälften im stumpfen Winkel abgehen. Die Branchen berühren sich ohne Kreu-

Generated on 2019-10-24 13:11 GMT / http://hdl.handle.net/2027/uc1.b3252760
Public Domain in the United States, Google-digitized / http://www.hathitrust.org/access_use#pd-us-google
Digitized by Google
Original from UNIVERSITY OF CALIFORNIA

zung an der Spitze des Winkels und nach Schließung der Griffe entfernen sich die zwei Hälften der Kopfpartie voneinander, und zwar beinahe ganz parallel. Diese entsprechen einem Rechteck, dessen Ecken abgerundet sind und dessen Dicke von oben nach unten allmählich abnimmt, so daß es im Querschnitt abgestumpft dreieckig aussieht. An der medialen Platte sind mehrere nach oben gekrümmte Dorne zu sehen. Nach der Freilösung der Mandelspitze lege ich das Doppelelevatorium in die Wundlinie, übe mit dem Zeigefinger einen Druck auf die laterale Branche aus und schließe die Branchen; infolgedessen entfernen sich die Kopfhälften voneinander. Die laterale Hälfte stützt sich auf die laterale Pharyxwand, die andere übt auf die Tonsille einen Druck aus. So löst sich der obere Teil der Mandel leicht ab; jetzt stelle ich den Druck ein, lasse die Zange sich öffnen, was automatisch mit einer starken „Kratzni-Feder" geschieht. Neuer Druck; Schließung der Branchen; der größte Teil der Mandel ist frei. Nach etwa dreimaliger Schließung ist die Mandel abgelöst. Da die erwähnten Dornen an der medialen Platte appliziert nach oben gekrümmt sind, klammern sie sich an die Fascie an, und da sie in größerer Zahl vorhanden sind, reißen sie auch nicht. Wenn wir die Zange abwärts drücken, gleiten die Dorne auch glatt hinunter und so gewinnen sie einen neuen Aggressionspunkt. Dabei behindern sie nicht die Entfernung der Zange mittelst Umwendung, sobald diese nötig ist. Wenn die unteren Pole der Tonsille durch eine dünne, angewachsene Mukosaschicht noch festgehalten werden, können wir die Tonsille, mit einer Pinzette oder besser noch mit einer Hakenzange angezogen, mit einem Messer oder einem Scherenschlag ablösen. Mit diesem Verfahren konnte ich in unkomplizierten Fällen in 15 Sekunden die Tonsillektomie ausüben.

Es ist vorteilhaft, nach dem Aufhören der Blutung, die bald steht, Anästhesin, Cycloform oder Propaesin auf die Operationswunde zu insufflieren. Die Heilung geht glatt vor sich. Nachblutung habe ich bei dieser Methode noch nicht gesehen. Die Operation machen wir in einer Sitzung immer einseitig.

Schließlich erachte ich es für meine angenehme Pflicht, meinem geehrten Chef, Herrn Prof. Gerber, meinen innigsten Dank für die Überlassung des Krankenmaterials und seiner Ratschläge auszusprechen.

Ein diagnostisches Hilfsmittel zur Erkennung oberflächlicher Schleimhautdefekte.[1])

Von Prof. Dr. **Albert Rosenberg** in Berlin.

Meine Herren! Wenn ich Ihnen heute über ein Mittel berichte, das den Zweck hat, Erosionen an der Schleimhaut besser und leichter zu erkennen

[1]) Nach einem in der Berliner Laryngologischen Gesellschaft gehaltenen Vortrag.

Digitized by Google
Original from UNIVERSITY OF CALIFORNIA
Generated on 2019-10-24 13:11 GMT / http://hdl.handle.net/2027/uc1.b3252760
Public Domain in the United States, Google-digitized / http://www.hathitrust.org/access_use#pd-us-google

respektive zu demonstrieren, als das bisher möglich war, so brauche ich Ihnen nicht auseinanderzusetzen, daß das keine Spitzfindigkeit ist. Wir wissen, daß Erosionen dadurch eine größere pathologische Bedeutung haben, daß an diesen Stellen leichter Infektionen eintreten können. Wir wissen, daß zum Beispiel im Kehlkopf dort, wo eine Schleimhaut eigentlich fehlt, wo das Epithel eben nur noch den Knorpel respektive das Perichondrium bedeckt, am Processus vocalis sehr leicht Infektionen eintreten, daß sich von hier aus die Entzündung auf das Perichondrium fortpflanzt und so eine Perichondritis erzeugt. Wir kennen diesen Vorgang von der Tuberkulose her, wo er ja ein häufiger ist; ich habe ihn aber auch nach Influenza beobachtet.

Gewiß, ein geübtes Auge wird in den meisten Fällen Erosionen, besonders wenn sie ein wenig tiefer greifen oder etwas ausgedehnter sind und noch sicherer Ulcerationen erkennen; aber dem Anfänger macht es oft Schwierigkeiten, und selbst Ihnen, die Sie einen geschärften diagnostischen Blick haben, wird es häufig passiert sein, daß Sie sich nicht darüber ins Klare gekommen sind, ob an einer bestimmten Stelle eine Erosion oder ein Ulcus vorhanden war respektive ob es sich nicht um eine Narbe handelte.

Wenn wir eine solche Stelle im Laryngoskop betrachten, so sehen wir ja allerdings, daß dort — und das sind ja die bisher üblichen Methoden, solche Veränderungen zu erkennen — die Schleimhaut nicht mehr den spiegelnden Glanz hat, den die Umgebung aufweist. Dieses mehr stumpfe Aussehen rührt ja daher, daß der Boden der Erosionen eine mehr oder minder stufenartige Anordnung zeigt, daß also die einzelnen Teile eine verschiedene Höhenlage zeigen und die Hauptfläche desselben in verschiedenen Winkeln gegen die Horizontale geneigt ist. Infolgedessen wird das Licht, das wir auf die erkrankte Partie werfen, an den verschiedenen Stellen verschieden reflektiert respektive zum Teil absorbiert, verschluckt, so daß eben die Oberfläche nicht mehr spiegelnd ist. Zur Erkennung von Ulcerationen haben wir früher immer gelernt, im Zweifelsfalle mit einem Pinsel über diese verdächtigen Stellen energisch hinwegzuwischen. Handelt es sich um eine Ulceration, die sich übrigens sehr oft noch durch aufgelagertes, mehr oder minder fest anhaftendes Sekret kenntlich macht, so wird durch die energische Reibung des Geschwürsgrundes eine leichte Blutung erzeugt, während die intakte Schleimhautoberfläche nicht, wenigstens nicht in dieser Weise, darauf reagiert.

Ein sehr brauchbares Hilfsmittel für solche Zwecke ist der anastigmatische Spiegel von Brünings. Es ist mir in der Tat gelungen, in einigen Fällen, in denen ich mich im Zweifel darüber befand, ob eine Erosion vorhanden sei oder nicht, unter Gebrauch seines Vergrößerungsspiegels absolut sicher festzustellen, um was es sich handelte. Ich nehme an, daß Brünings von der Idee ausgegangen ist, mit seinem Spiegel nicht etwa ein vergrößertes laryngoskopisches Bild darzustellen — denn das haben wir ja eigentlich nicht

Digitized by Google
Original from UNIVERSITY OF CALIFORNIA
Generated on 2019-10-24 13:11 GMT / http://hdl.handle.net/2027/uc1.b3252760
Public Domain in the United States, Google-digitized / http://www.hathitrust.org/access_use#pd-us-google

nötig, sondern Details aus dem laryngoskopischen Bilde in vergrößertem Maßstabe zu geben, so daß wir eben Einzelheiten genauer erkennen können, als das bei dem Planspiegel möglich ist.

Ich bin nun auf die Idee gekommen, solche verdächtige Stellen dem Auge dadurch deutlicher sichtbar zu machen, daß ich sie in einer bestimmten Weise färbe. Das kann man sehr bequem und auf einfache Weise durch das Fluorescin. Dieses sieht in konzentrierter Lösung dunkelrot, in schwacher Lösung in durchfallendem Licht gelbrot respektive gelb aus; in auffallendem Licht dagegen, selbst wenn sie schon bis zur Farblosigkeit verdünnt ist, hat sie einen grünlichen Schimmer. Wenn Sie eine etwa 2%ige alkalische Fluorescinlösung auf eine erodierte oder ulcerierte Stelle der Schleimhaut bringen respektive, was uns am meisten interessiert, in den Kehlkopf einspritzen — wir brauchen dazu nur 1—2 Tropfen —, so werden Sie bemerken, daß unmittelbar danach diese Stelle einen gelblichen, ins Grüne schillernden Ton zeigt. Während die übrige Schleimhaut höchstens im ersten Moment einen leicht gelblichen, aber nicht grünlichen Ton annimmt, aber darauf sofort diese Farbe wieder verliert, behält diese erodierte oder ulcerierte Stelle den gelbgrünlichen Ton Minuten, ja selbst Stunden lang: bis zu 24 Stunden. Sie sind also in der Lage, nicht bloß selbst zu erkennen, um was es sich handelt, sondern es eventuell auch einem andern deutlich zu demonstrieren. Ich will vorausschicken — was ja selbstverständlich eine conditio sine qua non ist —, daß dieses Fluorescin absolut harmlos ist und keine schädlichen Wirkungen ausübt. Sie können also auf diese Weise eine solche verdächtige Stelle dem Auge deutlich erkennbar und leicht sichtbar machen.

Dieses alkalische Fluorescin hat die Eigentümlichkeit, in all dasjenige Epithel einzudringen, das erodiert ist, und nicht bloß in diese erodierten Stellen, sondern auch in diejenigen Epithelzellen, die abgestoßen werden, die also abgestorben sind oder jedenfalls sehr an Vitalität eingebüßt haben. Sie können den Versuch sehr leicht machen; Sie brauchen nur einem Pat., der einen Belag auf der Zunge hat, mit diesem Fluorescin die Zunge zu bestreichen und Sie werden sofort sehen, daß diejenigen Stellen, die mit dem Zungenbelag versehen sind, der ja im wesentlichen nichts anderes ist als abgestorbene Epithelien, sich grünlich verfärben, während die übrige Oberfläche der Zunge ihre normale Farbe behält, aber einen leicht gelblichen Ton annimmt, der, wenn man mit Wasser nachspülen läßt, sofort verschwindet. Dieses Fluorescin ist also imstande und hat die Eigentümlichkeit, in die abgestorbenen Epithelien einzudringen, und zwar gewinnt es nach den Versuchen, die früher am Auge gemacht worden sind, den Eindruck, als ob es vor allen Dingen eine besondere Affinität zu der Kittsubstanz zwischen den Epithelien hat, daß es von diesen aufgenommen und von hier nun ins Epithel diffundiert wird, aber nur in das nicht gesunde, in das erkrankte Epithel, während das gesunde Epithel außer

Generated on 2019-10-24 13:12 GMT / http://hdl.handle.net/2027/uc1.b3252760
Public Domain in the United States, Google-digitized / http://www.hathitrust.org/access_use#pd-us-google
Digitized by Google
Original from UNIVERSITY OF CALIFORNIA

in der allernächsten Umgebung dieser erkrankten Stellen vollkommen unberührt davon bleibt.

Daß die abgestoßenen oder im Abstoßen, im Absterben begriffenen Epithelien von dem Fluorescin diese grünliche Verfärbung annehmen, können Sie auch feststellen — und ich habe das in einigen derartigen Fällen gesehen —, bei der Pachydermie, besonders der der hinteren Wand, wo wir ja sehr häufig diese verhornten Epithelien sich abstoßen sehen. Sie bekommen dann eine oberflächliche grünliche Verfärbung an der hinteren Wand des Larynx. Ein Assistent von mir, Herr Dr. Hempel, hat diese Versuche auch bei unseren Ohrkranken gemacht und er hat, wie ich höre, gefunden, daß er zum Beispiel auf diese Weise festzustellen in der Lage ist, ob bei einer Perforation der Rand schon vollkommen vernarbt ist oder nicht, auch glaubt er mit Bezug auf die Erkrankungen der Paukenhöhle einiges herauszubekommen.

Diese Versuche, die ich angestellt habe, sind ausgegangen von der Beobachtung, die ja die Ophthalmologen schon lange gemacht haben, daß Erosionen an der Cornea durch Aufträufeln von Fluorescinlösung diesen grünlich schillernden Ton annehmen. Es ist also ein einfacher Analogieschluß gewesen, den ich gemacht habe, als ich mich entschloß, das auch einmal im Larynx respektive im Pharynx zu machen. Es ist merkwürdig, daß dieser Gedanke nicht schon früher verwirklicht worden ist; denn Fromm und Grönow, die über die diagnostische Verwendbarkeit des Fluorescinfärbung bei Augenerkrankungen schon im Jahre 1890 geschrieben haben, machen schon darauf aufmerksam, daß man diese Methode vielleicht auch bei Erkrankungen anderer Schleimhäute — sie hatten es auch auf der Conjunctiva angewendet — von diagnostischem Werte sein könnte.

Es ist dann einige Jahre später von Fröhlich ein Farbstoff angegeben worden auch für den Nachweis von Erosionen an der Cornea, der nach seiner Meinung manchen Vorzug vor dem Fluorescin hätte; das ist das Aescorcin. Ich habe auch mit diesem Versuche gemacht. Das Aesorcin ist ein Farbstoff, der durch Einwirkung von Natriumhydrat auf Aesculetin entsteht und zwischen den Anilinfarben und dem Fluorescin rangiert und vor letzterem den Vorzug der geringeren Diffundibilität haben soll. Wenn Sie eine Erosion oder Ulceration mit dieser dunkelroten, schwachen Farblösung benetzen, so bekommen Sie sofort eine intensiv rote Verfärbung dieser Partie im Gegensatz zur Nachbarschaft, die im Moment vielleicht etwas rot gefärbt ist, aber sofort ihre natürliche Färbung wieder annimmt, so daß selbst auf einer entzündeten Schleimhaut diese rot gefärbte ulcerierte Stelle sich deutlich durch eine viel tiefere und dunklere Nuance gegen die gesunde Stelle abhebt.

Digitized by Google
Original from UNIVERSITY OF CALIFORNIA
Generated on 2019-10-24 13:12 GMT / http://hdl.handle.net/2027/uc1.b3252760
Public Domain in the United States, Google-digitized / http://www.hathitrust.org/access_use#pd-us-google

Aus der Königl. ungar. Universitätsklinik für Nasen- und Kehlkopfkrankheiten in Budapest. (Direktor: Prof. Dr. Onodi.)

Zur Pathologie und Therapie des Lupus vulgaris der oberen Luftwege.

Von Dr. **J. Safranek,** Assistent der Klinik.

Wie aus der Literatur zu ersehen, wendete sich in den letzten Jahren das Interesse der Fachkreise wieder in erhöhtem Maße den tuberkulösen Erkrankungen, so auch dem Lupus der oberen Luftwege zu. Den letzteren betreffend, findet man nicht nur neue therapeutische Vorschläge, sondern es wurde auch dessen Häufigkeit, Verbreitungsweise, Diagnostik usw. in zahlreichen Mitteilungen erörtert. Dessenungeachtet gibt es noch mehrere offene Fragen in der Klinik des Lupus, wie auch bezüglich jener pathogenetischer Momente die Verhältnisse nicht klar gelegt sind, welche in einem Falle zur Entwicklung der lupösen, im anderen Falle der tuberkulösen Formen im engeren Sinne führen.

Indem wir die Erfahrungen, die wir auf Grund einer eingehenden Beobachtung des Krankenmaterials unserer Klinik machten, zusammenfassen, möchten wir mit unseren Daten zur Klärung einzelner Fragen beitragen.

In der Zeit vom September 1910 bis März 1912 standen auf unserer Klinik 51 Patienten mit Lupus der oberen Luftwege größtenteils durch längere Zeit in Behandlung. Mehrere hiervon konnten länger als ein Jahr genau beobachtet werden. Ein großer Teil unserer Pat. wurde uns von der hierortigen dermatologischen Klinik (Prof. Nékám) zugewiesen, wofür wir zum größten Dank verpflichtet sind.

Bevor wir zur Besprechung unserer Fälle übergehen, dürfte es angezeigt sein, vorauszuschicken, was wir eigentlich als Lupus der in Rede stehenden Organe bezeichnen, und sonach unseren Standpunkt bezüglich der Distinktion zwischen Lupus vulgaris und Tuberkulose im engeren Sinne erörtern.

Selbstverständlich kann von einer Distinktion nur im klinischen Sinne die Rede sein, da ja die tuberkulöse Natur des Lupus vulgaris zweifellos festgestellt ist. — Hierfür sprechen nicht nur klinische Erfahrungen wie die Inokulation mittelst tuberkulös infizierter Gegenstände, ferner die Reaktion des lupös erkrankten Gewebes auf subkutane Tuberkulininjektion, worauf wir noch zurückkommen, sondern auch experimentell ist der Beweis erbracht; es gelang an Tieren durch Impfung mit lupösem Material Tuberkulose hervorzurufen, ferner gelang es, aus Lupusgewebe Tuberkelbacillen in Reinkultur zu züchten, und schließlich konnte mit diesen Kulturen beim Meerschweinchen allgemeine Tuberkulose erzeugt werden. Neuestens wurde nun auch der letzte, bisher

Generated on 2019-10-24 13:12 GMT / http://hdl.handle.net/2027/uc1.b3252760
Public Domain in the United States, Google-digitized / http://www.hathitrust.org/access_use#pd-us-google
Digitized by Google
Original from UNIVERSITY OF CALIFORNIA

mangelnde Beweismoment geliefert: das Tuberkulosevirus konnte in lupösen Geweben regelmäßig nachgewiesen werden.

Bekanntlich konnte man bisher nur durch mühevolle Untersuchung einer großen Anzahl von Serienschnitten einige nach Ziehl-Nielsen gefärbte Stäbchen in den Riesenzellen, mitunter auch in epitheloiden Zellen und frei im lupösen Gewebe finden, jedoch durchaus nicht in jedem typischen Falle von Lupus vulgaris und auch dann nur in sehr spärlicher Anzahl.

Als nun durch die Entdeckung Much s (1907) sich ergab, daß es eine granuläre, nach Ziehl-Nielsen nicht darstellbare Form des Tuberkulosevirus gäbe, welche von Much und auch anderen für eine virulente Wuchsform gehalten wird, fanden Untersuchungen auch nach jener Richtung statt, ob die Muchsche granuläre, durch modifizierte Gramfärbung (und andere Methoden) darstellbare Form (gramgefärbte, stäbchenförmige und unregelmäßige Granula) beim Lupus vulgaris vorhanden sei, ob sie stets zu finden, ferner in welcher Form und Anzahl sie vorkäme. Krüger (1), Hidaka (2), Boas-Ditlevsen(3) u. a. nahmen solche Untersuchungen beim Lupus vulgaris der Haut vor und es stellte sich heraus, daß durch die Antiforminmethode in einer beträchtlichen Anzahl von Fällen das Tuberkulosevirus stets nachgewiesen werden konnte, indem es wohl selten als Ziehlsches Stäbchen, doch häufiger als die Muchsche Form zu finden war.

Die Ergebnisse unserer diesbezüglichen und anderer die Ätiologie und Pathogenese betreffenden Untersuchungen werden demnächst an anderer Stelle veröffentlicht. Ein näheres Eingehen auf die Fragen, die sich seit der Entdeckung Muchs ergaben und die bereits eine große Literatur aufweisen, würde uns von dem hier vorgestreckten Thema ablenken, und wir wollen nur bemerken, daß infolge des Umstandes, daß man die Muchsche Form beim Lupus vulgaris der Haut regelmäßig vorfand, die Beweiskette für die tuberkulöse Natur des Lupus vulgaris als geschlossen betrachtet wird.

Einige Autoren machen auf Grund der einheitlichen ätiologischen Momente auch klinisch keinen Unterschied zwischen Lupus vulgaris und der Tuberkulose im engeren Sinne, so: Massei, Hajek, Zarniko, Holländer, Fein u. a. — Andere hingegen, wie Escat, Jadassohn, Seifert u. m. halten eine Distinktion in der Nomenklatur für angezeigt.

Es ist unleugbar, daß die Differenzierung zwischen Lupus und Tuberkulose im engeren Sinne in einzelnen Fällen schwierig, ja bloß auf Grund des Spiegelbefundes kaum möglich ist. — Auch auf die histologische Untersuchung kann man sich nicht stützen, da man ja bei beiden Prozessen im mikroskopischen Präparate die typischen Tuberkel, epitheloide und Riesenzellen findet; allerdings ist ein Merkmal zu berücksichtigen, und zwar, daß verkäste Tuberkel vornehmlich bei der Tuberkulose im engeren Sinne vorkommen, worauf als Differenzierungsmerkmal auch Fein (4) hin-

Digitized by Google
Original from UNIVERSITY OF CALIFORNIA
Generated on 2019-10-24 13:12 GMT / http://hdl.handle.net/2027/uc1.b3252760
Public Domain in the United States, Google-digitized / http://www.hathitrust.org/access_use#pd-us-google

weist. — Wenn aber auch die Differenzierung manchmal schwierig ist, gibt es immerhin verschiedene Merkmale, welche als für Lupus sprechend angesehen werden können.

Obwohl bezüglich der Symptomatologie des Schleimhautlupus mehrere vortreffliche Beschreibungen älteren und neueren Datums in der Liratur zu finden sind — wir erwähnen nur jene von Chiari-Riehl(5) und Mygind(6) —, wollen wir doch eine kurze Schilderung der Lupusbilder geben, wie wir sie zu beobachten Gelegenheit hatten, und gleichzeitig auf einige Merkmale bezüglich der Differenzierung gegen Tuberkulose im engeren Sinne hinweisen.

Im großen und ganzen konnten wir folgende Formen respektive Stadien des Schleimhautlupus beobachten: 1. Das Initialstadium, welches eine subepitheliale Infiltration der Schleimhaut darstellt, welchem als 2. das Stadium der lebhafteren Proliferation in Knötchenform folgt; 3. das Ulcerationsstadium, Ulcerationen der Knötchen, eventuell im späteren Verlaufe auch der knorpeligen Unterlage und 4. Heilung durch Granulationsbildung und Vernarbung.

Die für den Lupus der äußeren Haut charakteristischen Primäreffloreszenzen — braunrote, unter dem Fingerdruck nicht fühlbare und wenig abblassende, in das Bindegewebe eingebettete Knötchen — findet man beim Schleimhautlupus der Struktur der Schleimhaut entsprechend modifiziert.

Das Initialstadium an und für sich bekommt man eigentlich sehr selten zu Gesichte, indem es zumeist mit Veränderungen der anderen Stadien angetroffen wird, gewöhnlich am Rande oder in der Nachbarschaft derselben bei Fortpflanzung des Prozesses. Es stellt eine mehr oder minder diffuse Schwellung dar, deren Oberfläche nur stellenweise etwas uneben (höckerig) erscheint und zumeist eine stärkere Rotfärbung als die umgebende Schleimhaut aufweist; die erkrankte Partie scheint etwas rigid, wie erhärtet.

Bedeutend häufiger als dieses Stadium trifft man kleine, etwa hirsekorngroße granulationsartige Erhabenheiten, etwas über die Schleimhautoberfläche hervorragend, die seltener vereinzelt, öfters zu Konglomeraten mit unregelmäßiger Form gruppiert, zart rosarote bis gelblich braunrote Farbe aufweisen, auch blässer als die umgebende Schleimhaut sein können, unregelmäßige Konturen und Ausbreitung und eine etwas elastische Konsistenz zeigen. An der mehr oder weniger höckerigen Oberfläche erscheint die Epitheldecke im Anfangsstadium unversehrt.

Auch mikroskopisch findet man das Epithel normal, häufig zeigt es eine Epidermisierung; dicht darunter findet man diffuses Granulationsgewebe, durchsetzt durch knötchenförmige Herde, bestehend aus epitheloiden Zellen, die mit großer Regelmäßigkeit eine oder mehrere Riesenzellen enthalten. Zuweilen ist die Tuberkelstriktur nicht so ausgeprägt und man findet Riesen-

Digitized by Google
Original from UNIVERSITY OF CALIFORNIA
Generated on 2019-10-24 13:12 GMT / http://hdl.handle.net/2027/uc1.b3252760
Public Domain in the United States, Google-digitized / http://www.hathitrust.org/access_use#pd-us-google

zellen frei im Granulationsgewebe. Die Neigung der Tuberkel zur Verkäsung ist sehr gering. Das Epithel zeigt öfters eine atypische Proliferation nach der Tiefe, indem es stellenweise Fortsätze in das Granulationsgewebe aussendet.

Das Initialstadium stellt also eine subepitheliale lupöse Infiltration der Schleimhaut dar. Man trifft sie natürlich in verschiedenen Formen und Graden an; nur vereinzelt sahen wir eine mehr oder minder diffuse Infiltration, in der überwiegenden Mehrzahl fanden wir eine bereits lebhaftere Proliferation der Lupusknötchen vor.

Im späteren Verlaufe nimmt nämlich das lupöse Infiltrat sowohl an Ausdehnung nach der Fläche, wie auch an Prominenz zu; auch zerfällt es später stellenweise und es entstehen seichte Geschwürchen und durch Konfluieren miliarer Geschwürchen auch größere und tiefere Geschwürflächen. Diese Geschwüre sind von unregelmäßiger Form, ihr Grund ist fein granuliert, die Ränder schlaff, leicht unterminiert, nicht infiltriert und sind zumeist mit spärlichem, schleimig-eitrigem, bisweilen — in der Nase — auch zu Krusten eingetrocknetem Sekret bedeckt, das sozusagen geruchlos ist, und das Sekret strömt, worauf ich hinweisen möchte, keinen penetranten Gestank aus, wie das in manchen Beschreibungen zu lesen ist. Tuberkelbacillen im Sekrete konnten wir bei keinem unserer Fälle finden.

Bezeichnend ist es für den Lupus, daß man in der Nachbarschaft der Ulcerationen frische Knötchen aufschießen sieht, die zumeist auch die Ränder der Ulcerationen besetzen, was einen ziemlich markanten Unterschied zwischen den lupösen und „tuberkulösen" Ulcerationen abgibt; es sei hier noch bemerkt, daß die letzteren buchtiger als die lupösen sind, auch sind die „tuberkulösen" Granulationen größer und nicht so flach wie die lupösen Knötchen. Die lupösen Geschwüre führen selten zu großen Destruktionen, im späteren Verlaufe verschonen sie wohl den Knorpel nicht, aber fast immer die knöcherne Unterlage. Eine Ulceration des Knorpels fand sich in unseren Fällen bloß am Septum cartilagineum und an der Epiglottis, worauf wir noch zurückkommen.

Die lupösen Infiltrate können jedoch, ohne daß es zur Ulceration kommt, sich rückbilden; so konnten wir selbst nach monatelangem Bestande deren Resorption beobachten. Alsdann sieht man ein allmähliches Abflachen der Exkreszenzen und es bleibt eine blasse, graulich-weiße Epithelverdickung zurück; auch ein allmähliches Einsinken der Erhabenheiten unter das Niveau konnten wir beobachten, alsdann eine narbig eingesunkene Schleimhautpartie resultiert; aber es kann auch eine Resorption des lupösen Infiltrates, ein vollkommenes Verschwinden der Lupusknötchen stattfinden, ohne eine im Spiegelbilde konstatierbare Narbe zurückzulassen.

Der Verlauf des Ulcerationsprozesses ist bekanntlich ein äußerst langsamer, torpider, wie überhaupt der Verlauf des Lupus exquisit chronisch und relativ gutartig ist. Spontanheilungen kommen auch vor.

Generated on 2019-10-24 13:12 GMT / http://hdl.handle.net/2027/uc1.b3252760
Public Domain in the United States, Google-digitized / http://www.hathitrust.org/access_use#pd-us-google
Digitized by Google
Original from UNIVERSITY OF CALIFORNIA

Die Heilung der Ulcerationen findet durch Granulationsbildung und Vernarbung statt. Die Narbenbildung kann jedoch monatelang hintangehalten werden durch immer frische Nachschübe und es entstehen auf diese Art manchmal größere, papilläre Bildungen, bestehend aus teilweise hyperplastischen, teilweise zerfallenen Granulationen, die dann schließlich zu wulstigen Narben führen. Wie bekannt, verschont der lupöse Prozeß die schon vorhandenen Narben auch nicht; in einigen Fällen beobachteten wir selbst nach längeren, monatelangen Intervallen frische Efflorescenzen an bereits vernarbten Stellen, so daß man progressive und regressive Prozesse zugleich und dicht nebeneinander zu sehen bekommt, was wieder ein Differenzierungszeichen zwischen Lupus und der echten Tuberkulose darstellt, da man bei der letzteren vernarbte Stellen nur selten vorfindet.

Diese kurze Skizze der klinischen Erscheinungsformen des Lupus, wie wir selbe zu beobachten Gelegenheit hatten, gilt für die oberen Luftwege im allgemeinen, einzelne Beobachtungen — bedingt durch die Lokalisation des Prozesses in den einzelnen Abschnitten des oberen Respirationstraktes — sollen später vermerkt werden. Wie bereits erwähnt, trifft man die beschriebenen Stadien in vielgestaltigen Kombinationen und Übergangsformen vor.

Die subjektiven Symptome fanden wir, der allgemeinen Erfahrung gemäß, auch in unseren Fällen sehr geringfügig, ja in der Mehrzahl der Fälle fehlten selbe fast gänzlich und von der dermatologischen Klinik zugewiesene Patienten mit vorgeschrittenem Lupus der äußeren Haut hatten manchmal keine Ahnung von der ebenfalls bedeutenden Erkrankung in Nase oder Hals. In der Schmerzlosigkeit dürfte eben die Ursache zu suchen sein, daß so viele Fälle unentdeckt bleiben. Die Geringfügigkeit respektive das Fehlen der Beschwerden liefert ein weiteres Unterscheidungsmal zwischen Lupus und Tuberkulose im engeren Sinne, obwohl auch manche Formen der letzteren durch Schmerzlosigkeit ausgezeichnet sind.

Hat man nun Gelegenheit, das klinische Verhalten des Lupus längere Zeit hindurch zu beobachten, so wird man es wesentlich verschieden von dem der Tuberkulose im engeren Sine finden; schon der Beginn ist ein allmählicher und der Verlauf exquisit chronisch, die Verbreitung des lupösen Prozesses langsam, schleppend, derselbe zeigt im Verhältnisse zur Tuberkulose im engeren Sinne eine entschiedene Gutartigkeit, wenn auch Rezidive häufig vorkommen; er hat eine ausgesprochene Heilungstendenz, manchmal selbst ohne jedwede Behandlung, wofür wir ein eklatantes Beispiel hatten.

Das klinische Verhalten in Betracht gezogen, neigte man zu der Ansicht, daß es sich beim Lupus und der Tuberkulose im engeren Sinne zwar um einen morphologisch gleichen, aber in seiner Virulenz verschiedenen Bacillus als ätiologischen Faktor handelt. Hier verweise ich noch auf jene von französischen Autoren stammende Annahme, daß die Tuberkulose im

Digitized by Google
Original from UNIVERSITY OF CALIFORNIA
Generated on 2019-10-24 13:12 GMT / http://hdl.handle.net/2027/uc1.b3252760
Public Domain in the United States, Google-digitized / http://www.hathitrust.org/access_use#pd-us-google

engeren Sinne vornehmlich jene Körperpartien befällt, welche arm an lymphoiden Geweben sind, hingegen der Lupus hauptsächlich in an lymphoiden Elementen reichen Partien auftritt, und es kommt infolge ihrer phagocytischen Eigenschaft bloß zur Entwicklung der gutartigen lupösen Form (7). Durch die neuesten, eingangs erwähnten Forschungen bezüglich der Biologie des Tuberkelbacillus sind nun diese okkulten Verhältnisse in ein neues Licht gerückt, deren Besprechung jedoch außerhalb des Rahmens dieser Abhandlung fällt, indem wir uns hauptsächlich mit den klinischen Erscheinungen befassen wollen.

Die Verschiedenheit im klinischen Verhalten der beiden Prozesse vor Augen haltend, scheint der Ausspruch Seiferts (8) berechtigt, wonach eine Distinktion in der Nomenklatur erwünscht sei, wie man auch in der Dermatologie den Unterschied aufrecht erhält und eben wie man an der Haut ein bestimmtes klinisches Bild der Hauttuberkulose als Lupus bezeichnet und von der Hauttuberkulose im engeren Sinne trennt, kann man mit demselben Rechte auch die Bezeichnung „lupöse Schleimhautaffektion" für eine bestimmte, in den meisten Fällen wohl charakterisierte Form der Schleimhauttuberkulose festhalten.

Von einigen Autoren werden außer den beschriebenen noch verschiedene Merkmale zur Differenzierung betont, so der allgemeine Habitus des Pat., Prädilektionssitz der einen und der anderen Form, primäres und sekundäres Erscheinen derselben usw., worauf wir noch zurückkommen.

Daß in der Diagnostik des Lupus die eventuell vorhandene lupöse Hautaffektion oder deren Residuen sehr wertvolle und wichtige Kriterien bieten, braucht wohl nicht hervorgehoben zu werden.

Ohne auf eine detailierte Differentialdiagnostik gegenüber anderen Erkrankungen einzugehen, möchten wir bloß darauf hinweisen, daß eine Verwechslung des Lupus besonders mit Syphilis leicht unterlaufen kann, da die Differenzierung nicht immer eine leichte ist, wozu uns einer unserer Fälle ein eklatantes Beispiel lieferte. Virchow (9) sprach ja von einem „Lupus syphiliticus" und nach Lang (10) pflegen langandauernde syphilitische Infiltrationszustände schließlich das Aussehen von Lupus anzunehmen, wie Lang sagt, pflegt die Syphilis gerade innerhalb der Mund- und Rachenhöhle am täuschendsten durch Lupus imitiert zu werden, und auch vice versa kommen Irrtümer vor; es werden die Schleimhauterscheinungen mit den für Lues diagnostizierten Hauptsymptomen in kausalen Nexus gebracht.

Zur Differenzierung sind bekanntlich einesteils die allgemeinen Merkmale: Alter, Habitus des Pat., Krankheitsverlauf, subjektive Symptome. sonstige Organerkrankungen, andrerseits Konsistenz, Farbe, Ausbreitung, Gruppierung, Konturen der Infiltrate sowie Form, Tiefe, Grund, Ränder der Ulcerationen, durch sie verursachte Destruktionen, Narben usw. zu berücksichtigen. Das kli-

Digitized by Google
Original from UNIVERSITY OF CALIFORNIA
Generated on 2019-10-24 13:12 GMT / http://hdl.handle.net/2027/uc1.b3252760
Public Domain in the United States, Google-digitized / http://www.hathitrust.org/access_use#pd-us-google

nische Bild, ein Vergleich der speziellen Charakteristika, liefert jedoch nicht immer genügende Anhaltspunkte für die Differenzierung, ja selbst die histologische Untersuchung ist nicht immer zu verwerten. Schon Manasse (11) hat nachgewiesen, daß sich bei tertiärer Lues unter Umständen Veränderungen vorfinden, die histologisch dem Tuberkel sehr ähnlich sind und auch Riesenzellen enthalten, und Jadassohn (12) betont, daß bei den klinisch tuberkuloiden Erscheinungsformen der Lues nicht bloß Riesenzellen, sondern selbst tuberkelähnliche Ansammlungen zum Teile selbst mit zentraler Nekrose sich finden.

In diesen fraglichen Fällen kann uns einesteils die Wassermannsche Seroreaktion gute Dienste leisten, deren Bedeutung in zweifelhaften Fällen ich in einer früheren Arbeit (13) zu illustrieren Gelegenheit hatte, andererseits möchte ich auf die Brauchbarkeit der Tuberkulinreaktion hinweisen. Zur Eruierung dessen, ob eine Schleimhautaffektion tuberkulöser (lupöser) Natur sei oder nicht, ist die subkutane Tuberkulininjektion ein vorzüglicher Wegweiser. — Zur diagnostischen Tuberkulininjektion gebrauchen wir das Tuberculinum Kochi (Alttuberkulin). Bei erwachsenen und recht kräftigen Personen kann man als erste Dosis 1 cm^3 der Tuberkulinverdünnung 1 : 1000 geben, sonst — besonders bei schwächlichen und jugendlichen Individuen 1 cm^3 — der Tuberkulinverdünnung 1 : 10.000. Erfolgt auf die erste Injektion keine Reaktion, geben wir nach 48 Stunden die doppelte Dosis; wenn auch auf diese keine Reaktion aufgetreten ist, steigen wir auf das 5fache und schließlich auf das 10fache der ersten Dosis. Erfolgt auch hierauf keine Reaktion, kann die tuberkulöse Natur der fraglichen Veränderung — präziser eine frische oder im Fortschreiten begriffene Tuberkulose — ausgeschlossen werden. Zumeist erfolgt jedoch bei tuberkulösen (lupösen) Prozessen schon auf die ersten Injektionen eine mehr oder minder ausgeprägte örtliche und allgemeine Reaktion: nach einigen (3—6—12) Stunden, zumeist zugleich mit der Temperaturerhöhung oder noch vor derselben verspüren die Pat. ein eigentümliches Prickeln und Brennen; dann tritt eine Schwellung der erkrankten Partie ein, die hochrot und mit einer ziemlich scharf begrenzten ödematösen Zone umgeben ist: gleichzeitig stellt sich eine serös-schleimige, in der Nase auch eine schleimigeitrige Exsudation ein; nicht zu selten treten auch Blutungen (aus der Nase) auf. Bei sehr starker Reaktion kommt es sogar zu einer Nekrotisierung der erkrankten Partie, wobei sich diese mit einem schmutzigen Belag bedeckt. Die lokale Reaktion wird von einer allgemeinen mit Fieber begleitet. Nach einigen Tagen schwinden die entzündlichen Erscheinungen allmählich und man findet dann die erkrankte Partie, besonders in der Nase, mit Krusten bedeckt. Selbstverständlich kommt es nicht immer zu einer so lebhaften Reaktion wie die beschriebene, sondern die Sache bleibt bei den subjektiven Empfindungen und bei Rötung der erkrankten Stelle. Erfolgt schon auf die I. In-

Digitized by Google
Original from UNIVERSITY OF CALIFORNIA
Generated on 2019-10-24 13:12 GMT / http://hdl.handle.net/2027/uc1.b3252760
Public Domain in the United States, Google-digitized / http://www.hathitrust.org/access_use#pd-us-google

jektion wenn auch nur eine geringe Reaktion, so steigt man nicht mit der Dosis, sondern wiederholt nach vollkommenem Abklingen der Reaktionserscheinungen dieselbe Dosis; tritt hierauf wieder und gar eine stärkere Reaktion ein, so ist die fragliche Veränderung ohne Zweifel lupöser (tuberkulöser) Natur. Es sei ausdrücklich betont, daß bei Veränderungen im Larynx, namentlich bei Befallensein der subchordalen Region, die Tuberkelinjektion wegen der möglichen bedeutenden reaktiven Schwellung nur mir großer Vorsicht anzuwenden ist und Vorkehrungen getroffen werden sollen, nötigenfalls bei Stenoseerscheinungen sofort eingreifen zu können.

* * *

Nach der großzügigen Schilderung unserer Beobachtungen betreffs der klinischen Erscheinungsformen und des Verlaufes des Lupus im allgemeinen, gehen wir auf die Fragen über, die sich auf das Vorkommen des Schleimhautlupus beziehen, als: dessen Häufigkeit, Alter und Geschlecht der Pat., ferner dessen Beziehung zum Lupus der äußeren Haut, primäres Auftreten in den Schleimhäuten und durch die Lokalisation des Prozesses bedingte Eigentümlichkeiten.

Die Häufigkeit des Schleimhautlupus betreffend, ist einerseits die perzentuelle Angabe seines Vorkommens im Verhältnisse zu anderen Erkrankungen der oberen Luftwege von Interesse, andererseits die relative Häufigkeit beziehungsweise Beteiligung der Schleimhaut beim Lupus der äußeren Haut von Bedeutung.

Die erste Erscheinung betreffend, beträgt selbe in unseren Fällen 1·14%, indem von 4480 Pat., die während des eingangs erwähnten Zeitraumes in Behandlung standen, 51 lupöse Schleimhautveränderungen zeigten[1]); die zweite beläuft sich auf 73·9%, indem von 65 von uns untersuchten und an Hautlupus leidenden Pat. in 48 Fällen auch die Schleimhaut der oberen Luftwege lupös erkrankt war; näheres über die Lokalisation später.

Was das Alter und Geschlecht betrifft, waren von den 51 Pat.

im	Alter	unter	10	Jahren	—	männlich,	1	weiblich
„	„	von	10—19	Jahren inkl. . .	1	„	16	„
„	„	„	20—29	„ „ . .	5	„	9	„
„	„	„	30—39	„ „ . .	5	„	10	„
„	„	„	40—49	„ „ . .	—	„	3	„
„	„	über	50	Jahre	1	„	—	„
				zusammen . .	12	männlich,	39	weiblich

[1]) Dieser relativ hohe Prozentsatz findet seine Aufklärung darin, daß uns zahlreiche Hautlupuskranke von der dermatologischen Klinik zugewiesen wurden.

Digitized by Google
Original from UNIVERSITY OF CALIFORNIA
Generated on 2019-10-24 13:12 GMT / http://hdl.handle.net/2027/uc1.b3252760
Public Domain in the United States, Google-digitized / http://www.hathitrust.org/access_use#pd-us-google

Diese Zahlen bestätigten die bekannten Tatsachen, daß: 1. der Schleimhautlupus wie der Lupus überhaupt bei Frauen häufiger als bei Männern vorkommt (in unseren Fällen dreimal so häufig) und 2. daß der Lupus vornehmlich in den jüngeren Lebensjahren auftritt, da den anamnestischen Angaben zufolge auch bei mehreren Individuen von mittlerem Lebensalter die Erkrankung schon vor der Pubertät begann.

Diese Erscheinungen lassen sich schwer erklären, möglicherweise daß — wie Forchhammer (14) annimmt — der Unterschied in der Widerstandskraft der Schleimhäute und der Haut bei den zwei Geschlechtern eine Rolle spielt, welcher Unterschied sich schon im Kindesalter manifestiert; auch sind im allgemeinen die Frauen der niederen Bevölkerungsklassen, die das größte Kontingent der Lupuspatienten bilden, der tuberkulösen Infektionsgefahr mehr ausgesetzt als die Männer.

Nun wollen wir die Beteiligung der Schleimhäute beim Hautlupus und die primäre Entstehung des Lupus in den uns interessierenden Schleimhäuten des näheren besprechen.

Wie bereits erwähnt, fanden sich bei 73·9% der an Hautlupus leidenden Pat. auch lupöse Schleimhautveränderungen vor. Dies bekräftigt die neueren Erfahrungen, wonach die Beteiligung der Schleimhäute eine viel häufigere ist. als man noch vor nicht zu langer Zeit annahm. Denn während zum Beispiel Leloir (15) (1892) bei 312 Lupuspatienten bloß bei 20% die Nasenschleimhaut, bei 18% die bucco-pharyngeale Schleimhaut und bei 2% den Larynx befallen fand, traf Mygind (6) (1898—1899) von 200 an Hautlupus leidenden bereits bei 64·5% eine lupöse Schleimhautaffektion der Nase, bei 18% Pharynxlupus und bei 10% eine Affektion des Larynx. Neuestens gibt Forchhammer (14) (1911) in der statistischen Bearbeitung des Lupusmaterials des Finseninstitutes in Kopenhagen eine ähnlich hohe Perzentuation an, indem sich bei 1200 Hautlupuskranken in 62% Schleimhautveränderungen fanden. Hieraus ergibt sich für die Dermatologen die Notwendigkeit, bei allen, auch bei den anscheinend ausschließlich dermatologischen Fällen eine exakte Untersuchung der oberen Luftwege vornehmen zu lassen dessen Wichtigkeit auch Holländer, Gerber, Senator u. a. betonen.

Was nun die Beteiligung der einzelnen Abschnitte des oberen Respirationstraktus betrifft, war bei unseren 51 Pat.:

in 47 Fällen die Nasenschleimhaut (92·1%)
„ 2 „ der Nasenrachen (3·9%)
„ 6 „ die Mundhöhle (11·6%)
„ 4 „ der Rachen (7·8%)
„ 6 „ der Kehlkopf (11·6)

der Sitz der lupösen Schleimhautveränderungen; von den letzten waren bei 3 Pat. keine lupösen Veränderungen der äußeren Haut vorhanden, sonach diese un-

Digitized by Google
Original from UNIVERSITY OF CALIFORNIA
Generated on 2019-10-24 13:12 GMT / http://hdl.handle.net/2027/uc1.b3252760
Public Domain in the United States, Google-digitized / http://www.hathitrust.org/access_use#pd-us-google

bedingt als primäre Schleimhautfälle anzusehen sind. Bringt man diese 3 Fälle in Abzug und faßt die Beteiligung der Schleimhäute bei den 65 Hautlupuspatienten ins Auge, so ergibt sich folgende Perzentuation:

für die Nasenschleimhaut (47 Fälle)	72·3%
„ den Nasenrachen (2 Fälle)	3·08%
„ die Mundhöhle (6 Fälle)	9·2%
„ den Rachen (4 Fälle)	6·16%
„ „ Kehlkopf (3 Fälle)	4·6%

Den angeführten Daten zufolge bietet also — in Übereinstimmung mit den Beobachtungen anderer — **die Nasenschleimhaut** am häufigsten den Sitz der Erkrankung; auch können wir Jadassohn (12) beipflichten, daß das Naseninnere häufig den primären Sitz des Gesichtslupus abgibt, ja man könnte vielleicht sagen, daß der Lupus der äußeren Nase und des Gesichtes größtenteils vom Cavum nasi seinen Ausgang nehme; hingegen dürften Caboche (16) und Dresch (17) zu weit gehen, wenn sie den Gesichtslupus immer als nasalen Ursprunges bezeichnen.

Wir hatten ja wiederholt Fälle zu Gesicht bekommen, in welchen wir beim ausgebreiteten Lupus des Gesichtes, ja selbst der äußeren Nase trotz genauester Untersuchung keine lupöse Veränderung oder auf eine solche deutende Residuen an der Nasenschleimhaut fanden.

Die Richtigkeit unserer Meinung wird auch durch die Resultate der Untersuchungen Forchhammers (14) an 1200 Lupuspatienten des Finseninstitutes in Kopenhagen bestätigt, wonach in initialen Fällen sich zeigte, daß die Hälfte der Lupuserkrankungen in den Schleimhäuten entstand; im Falle einer Koexistenz des Lupus auf der Haut und Schleimhaut läßt sich bei inveterierten Fällen der primäre Sitz nicht entscheiden.

An dieser Stelle möchte ich darauf hinweisen, daß man sehr häufig eine lupöse Affektion an der Übergangsstelle zwischen der Haut des Nasenvorhofes und der Schleimhaut des Naseninneren vorfindet und, wie Mygind sehr richtig bemerkt, dürfte eben diese Zone häufig den primären Sitz der lupösen Affektion bilden, nur läßt sich in diesen Fällen eben nicht entscheiden, ob eigentlich die Schleimhaut oder die angrenzende Haut früher erkrankt war. Dies dürfte auch der Grund der divergierenden Ansichten bilden, indem ein Teil der Autoren diese Fälle als primäre Schleimhautfälle bezeichnet.

Die Verbreitung des Prozesses geschieht bekanntlich durch direkte Fortleitung, indem das Infiltrat sich auf die benachbarte Haut- oder Schleimhautpartie verbreitet oder im Wege der Lymph- und Blutbahnen, hauptsächlich der ersteren.

Die Infektion bei primären Schleimhautfällen kann durch die Inspirationsluft oder durch direkte Inokulation erfolgen, namentlich scheint eine Über-

Digitized by Google
Original from UNIVERSITY OF CALIFORNIA
Generated on 2019-10-24 13:12 GMT / http://hdl.handle.net/2027/uc1.b3252760
Public Domain in the United States, Google-digitized / http://www.hathitrust.org/access_use#pd-us-google

tragung des Krankheitserregers ins Cavum nasi durch die bohrenden Finger sehr plausibel.

Eine überwiegend stärkere Beteiligung einer Nasenhälfte am lupösen Prozesse konnten wir nicht konstatieren, ebenso fanden sich in unseren Fällen keine genügenden Anhaltspunkte dafür, daß Deviationen des Septums oder sonstige die Nasenatmung behindernden Difformitäten die Entstehung des endonasalen Lupus begünstigt hätten, wie dies Holländer (18) analog der Entstehungstheorie der Lungentuberkulose infolge Stenose der oberen Brustapertur annahm, obwohl theoretisch diese Hypothese plausibel erscheint.

Was die Prädilektionsstelle des endonasalen Lupus betrifft, ist diese zweifellos der vordere Teil des Septum cartilagineum, woselbst auch eine Perforation häufig angetroffen wurde, welche zumeist von einem wallartigen Infiltrate umgeben war, das an seiner Oberfläche die typischen Knötchen aufwies. Einigemal beobachteten wir eine stark randstellige Perforation, deren vorderer Rand durch das Septum cutaneum gebildet wurde. Daß der lupöse Prozeß die knöcherne Unterlage verschont, wurde schon oben hervorgehoben; wir fanden in keinem einzigen Falle eine Destruktion des knöchernen Nasenskeletts. Bezüglich der Häufigkeit der Beteiligung der übrigen Partien des Cavum nasi waren nach dem Septum cartil. die untere Muschel, der Boden des Cavum nasi — fast durchwegs im vorderen Teile —, dann der untere Nasengang, die mittlere Muschel, der mittlere Nasengang in dieser Reihenfolge beteiligt.

Die Art der lupösen Schleimhautveränderung betreffend, war in der Mehrzahl unserer Fälle die Knötchenform vorherrschend mit stellenweisen oberflächlichen Ulcerationen; Narbenbildung — in Form von narbig eingesunkenen Schleimhautpartien oder feinen Bindegewebsschichten — fand sich im Cavum nasi seltener. Eine seltene Form nahm die Knötchenbildung in einem Falle an, in welchem nahe an der Grenze des knorpeligen und knöchernen Septums die Knötchen ein fast haselnußgroßes, vorspringendes, tumorartiges Konglomerat bildeten, die Nasenhälfte bedeutend obturierend. In einem anderen Falle kam es in der einen Nasenhälfte zu einer konzentrischen Verengerung durch die etwas rigide, zirka 1 *cm* vom Introitus zirkulär plazierte Knötcheninfiltration, so daß das Bild fast den Anschein eines Skleroms hatte. Die histologische Untersuchung des excidierten Stückes ergab im Granulationsgewebe eingebettete typische Tuberkel.

Daß der tuberkulöse Prozeß sich von der Nase aus durch den Tränennasenkanal nach dem Auge zu fortpflanzen kann, illustrieren zwei unserer Fälle, bei welchen es zur Tuberculosis sacci lacrymalis kam, weswegen die Exstirpation des Tränensackes vorgenommen wurde.

Wie bekannt, verursacht der lupöse Prozeß an den Alae nasi und überhaupt um die Nasenlöcher herum häufig Destruktionen, Narbenbildung und in-

Digitized by Google
Original from UNIVERSITY OF CALIFORNIA
Generated on 2019-10-24 13:12 GMT / http://hdl.handle.net/2027/uc1.b3252760
Public Domain in the United States, Google-digitized / http://www.hathitrust.org/access_use#pd-us-google

folgedessen auch Verengerungen der Nasenlöcher; wir fanden sogar die Nasenöffnung durch Narbenbildung vollständig verschlossen. Selbstverständlich führen die destruierenden Prozesse zu mehr oder minder bedeutenden Formveränderungen der Nase; so sahen wir infolge narbiger Kontraktion des Septum cutaneum die sogenannte Papageinase (stark abwärts gezogene Nasenspitze), dann bei Defekten des Sept. cart. und infolge narbiger Einziehung eine Art Lorgnettennase usw.

Zuletzt möchte ich noch darauf hinweisen, daß Gerber (19) mit vollem Rechte die Wichtigkeit der genauesten Untersuchung des Nasenvorhofes betont, als des sehr häufigen Sitzes des Primäraffektes, und zwar ist es besonders der obere vordere Nasenwinkel, zu dessen besserer Übersicht Gerber einen kleinen, recht brauchbaren Spiegel (Rhinendoskop) empfiehlt. Daß sich bei vielen, an chronischem Schnupfen, an Eczema vestibuli mit borkigen, torpiden Rhagaden leidenden Pat. unter diesem Bilde eine lupöse Affektion verbirgt, wird häufig nur dann eruiert, wenn das Infiltrat allmählich zunehmend, sich auf die äußere Nase erstreckt oder auf das Septum, den Nasenboden usw. übergreift. Sehr richtig bemerkt Gerber, daß auf die Wichtigkeit dieser Tatsache im Interesse der Pat. und einer erfolgreichen Lupusbekämpfung die Aufmerksamkeit in weiteren als Fachkreisen gelenkt werden müßte.

Was die **Mund- und Rachenhöhle** betrifft, sind bekanntlich das Zahnfleisch und besonders der harte und weiche Gaumen häufig der Sitz der Erkrankung, wo hingegen Lupus der Zunge selten vorkommt. So fand zum Beispiel Mygind unter 200 Pat. nur einen, dessen Zunge lupöse Veränderungen aufwies, dieselbe Perzentuation (0·5%) findet sich auch in Forchhammers Statistik.

Wir beobachteten einen Fall von Lupus der Zunge:

Bei einem 18jährigen, an Lupus der äußeren Nase, des Cavum nasi, des Zahnfleisches und des harten Gaumens leidenden Kranken fand sich am rechten Zungenrande, nahe der Spitze, ein bohnengroßes Konglomerat von gelblichen, typischen, teilweise exulcerierten Knötchen. Dasselbe wurde mittelst einer keilförmigen Excision im Gesunden entfernt.

Am harten Gaumen beobachteten wir die lupöse Affektion fast ausschließlich in Form von ziemlich großen und zahlreichen Knötchen, die hier nur eine sehr geringe Neigung zur Ulceration bekundeten und niemals zu größeren Destruktionen führten, wie auch am weichen Gaumen nicht, wo sie sich mit Vorliebe im mittleren Abschnitte der vorderen Fläche festsetzen, und auch hier einen ziemlich stationären Charakter aufweisen. Eine Perforation sahen wir in keinem unserer Fälle. Auch auf der Uvula lokalisiert sich der lupöse Prozeß ziemlich häufig, die dadurch zu einem unförmigen Konglomerate von geröteten Knötchen umgeformt wird, und im Gegensatz zu den früher genannten Gebilden leichter das Opfer eines Destruktionsprozesses

Digitized by Google
Original from UNIVERSITY OF CALIFORNIA
Generated on 2019-10-24 13:12 GMT / http://hdl.handle.net/2027/uc1.b3252760
Public Domain in the United States, Google-digitized / http://www.hathitrust.org/access_use#pd-us-google

wird. Auch scheint sich der Prozeß von der Uvula her auf das Velum zu verbreiten.

An dieser Stelle möchte ich auf eine Hypothese Myginds (6) hinweisen, die wiederum auf einer Theorie Pontoppidans (20) aufgebaut ist. Laut letzterer zeigen die Schleimhäute der oberen Luftwege eine nähere Beziehung zur äußeren Haut als andere Schleimhäute, was die häufige Beteiligung der oberen Luftwege bei Dermatosen hinlänglich beweist; ferner sind nach Pontoppidan die Schleimhäute der oberen Luftwege gleich der Haut dem Einflusse der Luft ausgesetzt und werden von verschiedenen Irritamenten getroffen, die auch die äußere Haut treffen. Nun meint Mygind, daß diejenigen Partien, welche vorzugsweise der Einwirkung der Luft ausgesetzt sind, einen günstigen Boden für den Lupus abzugeben scheinen, und bekräftigt dies mit seinen Erfahrungen, wonach diejenigen Partien des Pharynx, welche dem direkten Einflusse der Luft weniger ausgesetzt liegen (oberer Teil des Rhinopharynx, hintere Fläche des Velum palat.) selten vom Lupus befallen werden, hingegen die Uvula, vordere Seite des weichen und des harten Gaumens zumeist vom Lupus angegriffen werden, was auch unsere Beobachtungen bestätigen.

In Anbetracht dessen, daß der Pharynxlupus sehr selten primär auftritt, während andrerseits man selben sehr oft mit intranasalem Lupus verbunden antrifft, alsdann die Pat. sich mehr oder weniger der Mundatmung bedienen, scheint dieser Umstand dem erwähnten Einflusse eine gewisse Rolle einzuräumen. Zu erwähnen wäre hier noch, daß der Pharynxlupus nur ausnahmsweise als direkte Fortsetzung des endonasalen Lupus auftritt, bei unseren Fällen fanden wir nur zweimal Veränderungen im hinteren Abschnitte des Cavum nasi. Hingegen hat der Lupus des Naseninneren außer der oben angedeuteten Rolle auch noch insoferne eine ätiologische Bedeutung für den Pharynxlupus, als das in der Nase entstehende Sekret in den Rhinopharynx und Pharynx hinabsinkend Reizungszustände daselbst hervorruft, alsdann für die lupöse Infektion ein günstiges Feld geschaffen wird; dementsprechend kann man auch verschiedene katarrhalische Veränderungen vorfinden.

Während man außer den schon erwähnten Partien auch an den Gaumenbögen sowohl Knoten als auch Narben nicht zu selten vorfindet, werden die Tonsillen, wie es scheint, nur selten vom Lupus befallen. In der Literatur fand ich eigentlich nur folgende Fälle: Jadassohn beschreibt einen Fall; Leloir (15) fand unter 312 Lupuspatienten 4mal die rechte und 4mal die linke Tonsille, Mygind bei 200 Pat. bloß einmal die Tonsille angegriffen. Möglicherweise liegt der Grund dieses spärlichen literarischen Befundes in der nicht vorgenommenen Differenzierung zwischen Lupus und Tuberkulose im engeren Sinne.

Digitized by Google
Original from UNIVERSITY OF CALIFORNIA
Generated on 2019-10-24 13:12 GMT / http://hdl.handle.net/2027/uc1.b3252760
Public Domain in the United States, Google-digitized / http://www.hathitrust.org/access_use#pd-us-google

Unter unseren Fällen fand sich 1 Fall von Lupus der Tonsille[1]):

Bei einer 18jährigen, mit Lupus der äußeren Nase und des Vestibul. nasi behafteten Frau war die Oberfläche der mäßig entzündeten rechten Tonsille mit zahlreichen stecknadelkopfgroßen Knötchen bestreut, welche stellenweise in kleine, seichte Geschwürchen zerfallen waren, sonst — außer im Vestibul. nasi — keine Spur von lupösen Veränderungen in den oberen Luftwegen. Die mikroskopische Untersuchung des excidierten Teilchens ergab reichliche, aus epitheloiden Zellen bestehende, teilweise Riesenzellen enthaltende Tuberkel. Die Tonsille wurde exstirpiert.

Der **Lupus laryngis** galt bekanntlich ziemlich lange als eine äußerst seltene Erkrankung. So konnten Chiari und Riehl (1882) in ihrer Statistik unter Hinzufügung eigener Fälle bloß 29 Fälle aus der Literatur sammeln; betreffs der Häufigkeit fanden sie unter 68 Lupuskranken den Kehlkopf 6mal = = 8·8% betroffen. Leloir (1892) fand bei 100 Lupuspatienten bloß bei 2 = = 2% Lupus laryngis; hingegen Mygind (1900) in 10% der Hautlupuspatienten lupöse Affektion der Larynx traf, in der neuesten 1200 Lupuspatienten umfassenden statistischen Bearbeitung Forchhammers (1911) ist der Larynx mit 5% beziffert.

Der primäre Larynxlupus gilt noch heute als recht selten. Seitdem Ziemssen (1876) den ersten primären Kehlkopflupusfall publizierte, wurde bis dato etwa über 30 Fälle berichtet.[2])

Wir haben 3 Fälle von primärem Larynxlupus beobachtet, über die wir kurz berichten:

Der erste Fall bezieht sich auf einen 36jährigen Staatsbeamten[3]), der wegen seit 3 Monaten bestehender leichter Heiserkeit in unserer Ordination erschien; vordem soll er niemals krank gewesen sein, in seiner Familie soll niemand an Tuberkulose leiden. Bei dem kräftigen und gesund aussehenden Manne war die Epiglottis in toto und namentlich im mittleren Randteile bedeutend verdickt, steif, hebt sich kaum beim Intonieren und ist besonders am Rande der mittleren und linken Partie mit zahlreichen hirsekorn- bis stecknadelkopfgroßen blaßroten Knötchen besetzt, die hie und da in kleine, seichte Geschwürchen zerfallen sind; an der rechten Seitenpartie

---

[1]) Wurde in der rhino-laryngologischen Sektion der königl. ungar. Gesellschaft der Ärzte in Budapest am 25. April 1911 demonstriert.

[2]) Im Archiv für Laryngologie (1908, Bd. XX) gab Neufeld eine Zusammenstellung über die bis dahin berichteten Fälle, deren Zahl 24 betrug, und fügte einen eigenen Fall hinzu. Rosenberg beschrieb im selben Bande des Archivs 3 weitere Fälle, dann Baumgarten (Zentralbl. f. Laryngol., 1910, und Cohen, Zeitschr. f. Laryngol., 1909, Bd. II) je einen Fall. Außer diesen sind noch einige Fälle publiziert, bei denen es sich jedoch um gleichzeitige Erkrankung des Pharynx oder auch der Nase — ohne Hautlupus handelte, in welchen Fällen es eben zweifelhaft ist, wo die Krankheit begann.

[3]) Den Pat. demonstrierte ich in der rhino-laryngologischen Sektion der königl. ungar. Gesellschaft der Ärzte in Budapest am 28. Februar 1911.

Generated on 2019-10-24 13:14 GMT / http://hdl.handle.net/2027/uc1.b3252760
Public Domain in the United States, Google-digitized / http://www.hathitrust.org/access_use#pd-us-google
Digitized by Google
Original from UNIVERSITY OF CALIFORNIA

der laryngealen Fläche ist eine lebhaft rote, mehr diffuse, nur wenig unebene (höckerige) Schwellung; stellenweise sind auch mehr blasse, graulich-gelbliche Einsenkungen (Narben) vorhanden. Die ary-epiglottischen Falten sind ebenfalls verdickt und mit mehr isolierten Knötchen bestreut; die Taschenfalten sind gleichfalls infiltriert, eine lupöse Infiltration findet sich auch subchordal beiderseits, während die Stimmlippen frei, nur wenig gerötet und gut beweglich sind. Nase, Nasenrachen, Rachen- und Mundhöhle sowie auch die Haut zeigen keine Spur von lupösen Veränderungen. Der Pat. ist fieberfrei, hat keine Schmerzen, in den Lungen oder sonstwo im Organismus keine Anzeichen von Tuberkulose (I. med. Klinik). Die Sputumuntersuchung auf Kochbacillen negativ. Wassermannsche Seroreaktion ebenfalls negativ.

Der Pat. wurde etwa durch 6 Wochen nach Pfannenstiels Methode (siehe später) behandelt, doch ohne Erfolg. An der mittleren Randpartie kam es allmählich zu einer Konfluierung der miliaren Ulcerationen, es entstand eine etwas über linsengroße Geschwürsfläche, die zu einer Freilegung des Knorpels, im späteren Verlaufe zur Ulceration des Knorpels selbst führte. Da die anfangs angewendeten Ozoninhalationen mit innerer Darreichung von Jodnatrium absolut wirkungslos waren und der Pat. einer chirurgischen Behandlung sich nicht unterwerfen wollte, wurde er später nach Holländers Vorschlag (intern Jod und lokal Calomelinsufflation) behandelt, alsdann zeitweise Ätzungen der geschwürigen Partien mit Trichloressigsäure und in den Zwischenräumen Instillationen von 20%igem Mentholöl vorgenommen. So verstrichen etwa 9 Monate, während welcher Zeit der Pat. konstant fieberfrei war, keine Schmerzen hatte, an Körpergewicht nichts verloren hat und einen guten allgemeinen Kräftezustand zeigte. Außer an der mittleren Randpartie der Epiglottis führte der Prozeß zu keiner bedeutenden Destruktion. Der Verlauf entsprach dem eingangs skizzierten: in gewissen Zwischenräumen traten hie und da neue Efflorescenzen auf, welche wie auch die älteren teilweise durch Resorption wieder schwanden, oder es kam zum ulcerativen Zerfall, alsdann zur Granulationsbildung und auch Vernarbung. Die Schwellung der Epiglottis nahm allmählich ab; im X. Monate sind an der linken Seite einige frische Knötchen, in der Mitte ein etwa linsengroßer Defekt mit etwas gewulstetem Rande, die rechte Seite abgeflacht, die ary-epiglottischen Falten glätteten sich ebenfalls, die Taschenbänder sind noch infiltriert und gerötet; subchordal beiderseits eine rosarote Falte mit etwas unebener Oberfläche; die Stimmlippen weiß, glatt. Nun unternahm der Pat. eine Seereise nach dem Süden, verbrachte 6 Wochen in Sizilien, kehrte von dort quo ad laryngem mit wesentlich unverändertem Zustande, mit vorzüglichem Allgemeinbefinden und an Körpergewicht 4 *kg* zugenommen zurück; hat keine Schmerzen, in den Lungen auch jetzt nichts pathologisches.

In einem zweiten Falle handelte es sich um einen 36jährigen Zigeunermusikanten, der wegen eines seit Wochen verspürten unangenehmen Gefühls beim Schlucken in unserer Ordination erschien. Bei dem kräftigen, gesund aussehenden Manne war die Epiglottis steif, in toto geschwellt und etwa auf das Vierfache der normalen Dicke verdickt. Im mittleren Drittel fand sich ein zirka bohnengroßes Konglomerat von typischen Knötchen, die teilweise unversehrtes Epithel zeigten, teilweise in seichte Geschwürchen zerfallen waren, während nach dem linken Rande zu eine zirka linsengroße narbige Einkerbung, nach der rechten Seite zu hingegen eine

Digitized by Google
Original from UNIVERSITY OF CALIFORNIA
Generated on 2019-10-24 13:12 GMT / http://hdl.handle.net/2027/uc1.b3252760
Public Domain in the United States, Google-digitized / http://www.hathitrust.org/access_use#pd-us-google

mehr diffuse und lebhafter gerötete Schwellung zu sehen war. Außer Anzeichen eines chronischen Katarrhs sonst keine Veränderung im Larynx wie auch im Pharynx und in der Nase nicht. Haut intakt. Lungenbefund: geringgradiges Emphysem und leichter Bronchialkatarrh (I. med. Klinik); kein Fieber, im Sputum keine Kochbacillen, Wassermannsche Seroreaktion negativ. Nach einigen Tagen Probeexcision aus dem mittleren Randteile der Epiglottis; histologischer Befund: „typische Tuberkulose. Im Granulationsgewebe zahlreiche Riesenzellen, hie und da auch beginnende Verkäsung" (II. patholog.-anatomisches Institut der Universität). Von der vorgeschlagenen Amputation der Epiglottis wollte der äußerst furchtsame Pat. nichts wissen und kam dann lange Zeit nicht wieder, wie es sich nachträglich herausstellte, aus Furcht vor einer Operation. Nach etwa 8 Monaten, zufällig angetroffen, gibt er an, sich vollkommen wohl zu fühlen. Hierzu aufgefordert, erscheint er zur Untersuchung, bei welcher es sich herausstellte, daß der Prozeß an der Epiglottis sozusagen ganz abgeheilt ist: selbe ist fast von normaler Dicke, im mittleren Teile am Rande ein linsengroßer Defekt mit vernarbten Rändern, narbige Einziehung links, rechte Seite glatt; chronischer hypertrophischer Katarrh, wie auch im Rachen und in der Nase. In diesem Falle kann man also von einer Spontanheilung sprechen, da ja mittelst der Probeexcsision bloß ein kleiner Teil der Epiglottis entfernt und sonst keinerlei Therapie angewendet wurde. Die Heilung kam zustande, trotzdem der Pat. in hygienischer Beziehung nicht entsprechend lebte, indem er infolge seines Berufes, dem er — mit nur einer kurzen Unterbrechung — nachging, sich in rauchigen und staubigen Lokalen aufzuhalten gezwungen ist. Zu bemerken ist noch, daß 2 Mitglieder der Familie, mit welchen er zusammenhaust, an Hautlupus leiden sollen.

Der dritte Fall bezieht sich auf eine 39jährige Frau, die wegen Verdacht auf Nebenhöhlenempyem in unsere Ordination gewiesen wurde und bei dieser Gelegenheit wir die lupöse Kehlkopferkrankung entdeckten, welche jedoch keinerlei Beschwerden verursachte, so daß von deren Vorhandensein die Pat. keine Ahnung hatte. Die Epiglottis beträchtlich geschwellt, am Rande, besonders im mittleren Drittel, mit zahlreichen Knötchen bedeckt, die größtenteils eine unversehrte Epitheldecke zu besitzen scheinen und nur hie und da ganz kleine Ulcerationen zeigen, hingegen finden sich stellenweise kleine, graulichgelbe, narbige Einziehungen; aryepiglottische Falten beiderseits mäßig verdickt und mit isolierten Knötchen besetzt. Taschenfalten ein wenig verdickt und lebhafter rot, Stimmenlippen normal; subchordaler Raum frei. Kein Fieber. Haut intakt. In den Lungen oder sonstwo im Organismus keine Anzeichen von Tuberkulose (I. med. Klinik).

Eine histologische Untersuchung konnte nicht vorgenommen werden, da Pat. eine Probeexcision mit der Motivierung nicht zuläßt, daß ihr die Kehlkopfaffektion keinerlei Beschwerden verursacht, und man möge ihr nur die Nase behandeln. Bald heilte ihre akute Sinuitis ab und so verloren wir sie nach zirka 2 Wochen aus den Augen. Immerhin läßt sich auf Grund des typischen Bildes und in Betracht der Schmerzlosigkeit, der Benignität des unzweifelhaft längere Zeit bestehenden Prozesses, des Fehlens auf sonstige Erkrankung deutender Anzeichen die Diagnose auf Lupus stellen.

Außer diesen 3 primären Fällen haben wir noch 3 weitere Fälle von Larynxlupus beobachtet, bei welchen auch eine lupöse Hautaffektion vorhanden

Digitized by Google
Original from UNIVERSITY OF CALIFORNIA
Generated on 2019-10-24 13:12 GMT / http://hdl.handle.net/2027/uc1.b3252760
Public Domain in the United States, Google-digitized / http://www.hathitrust.org/access_use#pd-us-google

war. Bei zwei von diesen Fällen war gleichzeitig auch das Cavum nasi, der Nasenrachen, die Rachen- und Mundhöhle erkrankt, hingegen in einem Falle war außer der Larynxerkrankung keine lupöse Schleimhautaffektion.

Bei sämtlichen unseren Larynxlupusfällen war die Epiglottis erkrankt, und zwar war der Kehldeckel der hauptsächliche Sitz der Erkrankung; an ihm konnten wir alle Stadien vorfinden und zum Teile auch den Verlauf respektive die Entwicklung längere Zeit hindurch genau verfolgen. Zu dem bezüglich der Symptomatologie und Differentialdiagnose Gesagten und den oben geschilderten Krankengeschichten sei noch folgendes hinzugefügt:

Die Epiglottis erscheint durch die lupöse Infiltration wie erhärtet, steif, ihre Beweglichkeit erschwert; eine bedeutende Schwellung und die mangelhafte Funktion können den Einblick in das Larynxinnere beträchtlich erschweren, so daß man die direkten Untersuchungsmethoden zu Hilfe nehmen muß, um sich genauer zu orientieren.

Die Schwellung, d. h. die Dickenzunahme war in allen unseren Fällen ziemlich groß, in zweien sogar enorm, wie man sie bei der Tuberkulose im engeren Sinne niemals zu Gesichte bekommt; daß die lupöse Infiltration eine mehr oder minder höckerige Oberfläche aufweist, wurde schon erwähnt, hingegen ist die „tuberkulöse" Infiltration bekanntlich mehr diffus und glatt: auch wird die Form der Epiglottis bei der „Tuberkulose" im großen und ganzen beibehalten, während durch die lupöse Infiltration der Kehldeckel eine Formveränderung erleidet, wie auch durch die Ulceration respektive Narben; in einem Falle hatte die Epiglottis durch eine Knickung in der Längsachse eine dachförmige Gestalt, in einem anderen fand sich infolge eines Randdefektes in der Mitte eine kartenherzähnliche Form. Wie erwähnt, trafen wir sämtliche Stadien an, jedoch vorherrschend war auch hier die Knötchenform; die Knötchen waren zumeist klein, wie Mohnkörnchen, jedoch fanden sich auch größere vor; ihre Farbe war zumeist blaß, zart rosarot oder gelblich, besonders die älteren Knötchen waren so, während die frischen ein lebhafteres Rot zeigen; doch erreicht die Röte, wie überhaupt die Rötung der Schleimhaut niemals das sogenannte Brennrot, wie selbes bei den luetischen Affektionen gefunden wird. Eine Resorption der Knötchen konnten wir genau beobachten: selbe werden immer kleiner und blässer, flachen ab und sinken selbst unter das Niveau. Durch Exulceration der Knötchen und Zusammenfließen der miliaren Ulcerationen entstanden auch größere Ulcerationsflächen, von Linsengröße und auch darüber, die mit einem spärlichen, schleimig-eitrigen Sekret bedeckt waren, in welchem sich niemals Tuberkelbazillen vorfanden. Der Ulcerationsprozeß ergriff — mit Ausnahme eines Falles — auch den Knorpel, doch führte derselbe in keinem Falle zu einer sehr ausgebreiteten Destruktion; wie auch die Narben hier und auch sonst im Kehlkopf nicht besonders deletäre waren, auch nicht die Härte und fibröse Beschaffenheit zeigten, wie die luetischen.

Digitized by Google
Original from UNIVERSITY OF CALIFORNIA
Generated on 2019-10-24 13:12 GMT / http://hdl.handle.net/2027/uc1.b3252760
Public Domain in the United States, Google-digitized / http://www.hathitrust.org/access_use#pd-us-google

Bezüglich der Häufigkeit folgten dem Kehldeckel die aryepiglottischen Falten, alsdann die Taschenbänder; letztere wiesen eigentümlicherweise im Verhältnisse zur übrigen Schleimheit eine intensivere Röte auf; in einem Falle konnte auch eine bedeutende Infiltration der Ligamenta glossoepiglottica und der Ligamenta pharyngoepiglottica beobachtet werden. Die genannten Gebilde waren vornehmlich an dem an den Kehlkopf angrenzenden Teile infiltriert, als ein Zeichen, daß der Prozeß von diesem fortgepflanzt wurde; wie wir dies auch beobachten konnten, als dann die befallenen Teile plump und derb wurden und eine höckerige Oberfläche zeigen, bis es dann später zur lebhafteren Proliferation kommt und die typischen Knötchen erscheinen. Subchordal fand sich in 3 Fällen eine Infiltration, hingegen von den Stimmlippen nur einmal die linke ergriffen war. Dieser Umstand spricht dafür, daß der Fortpflanzung der Prozesses per continuitatem gewisse Schranken gestellt sind, namentlich scheinen die Stimmlippen ziemlich widerstandsfähig zu sein. Bei keinem Falle der subchordalen Infiltration gesellten sich namhafte Atmungsbeschwerden. Ödeme, wie sie bei Tuberkulose im engeren Sinne und bei Syphilis so häufig zu finden sind, beobachteten wir bei keinem unserer Fälle. Mit Ausnahme der Cartilago epiglottidis fanden wir keine Destruktion des knorpeligen Larynxgerüstes. Die Stimme war nur im einem Falle (Stimmlippeninfiltration) stark heiser; bei den übrigen war sie rauh oder verschleiert, aber auch vollkommen normal, wenn nämlich bloß der obere Teil des Larynx affiziert war. Der Husten war — wenn überhaupt vorhanden — sehr unbedeutend. Die subjektiven Beschwerden waren durchwegs sehr gering; in 2 Fällen fehlten selbe gänzlich; ja die Patienten hatten sogar keine Ahnung vom Vorhandensein des Leidens, trotzdem daß dieses bereits stark vorgeschritten war. Dies ist ein äußerst markantes Differenzierungsmerkmal gegen die Tuberkulose im engeren Sinne, da ja eine tuberkulöse Infiltration des Larynxeinganges, der ja der Prädilektionssitz des Lupus ist — bekanntlich ungemein schmerzhaft ist.

Die vorzugsweise Befallenheit der Epiglottis, beziehungsweise des Larynxeinganges — als des an den Rachen angrenzenden Gebietes ließ den Gedanken aufkommen, daß es sich beim Larynxlupus nicht um eine Inhalationsinfektion, sondern um eine Fütterungstuberkulose handle.

Daß die Infektion nicht von den Lungen aus ausgeht oder nur äußerst selten, ist als sicher anzunehmen, da eine Lungenerkrankung zumeist überhaupt nicht nachweisbar oder bloß sehr geringen Grades ist. Bei unseren Larynxlupuskranken war nur in einem Falle eine tuberkulöse Erkrankung der Lunge nachzuweisen, wie überhaupt nur bei einem geringen Teil unserer Lupuspatienten Tuberkulose der Lunge vorhanden war, und von diesen waren wiederum nur einige Bacillenspucker.

Generated on 2019-10-24 13:12 GMT / http://hdl.handle.net/2027/uc1.b3252760
Public Domain in the United States, Google-digitized / http://www.hathitrust.org/access_use#pd-us-google
Digitized by Google
Original from UNIVERSITY OF CALIFORNIA

Zu bemerken wäre noch, daß auch die Lungentuberkulose zumeist einen stationären Charakter resp. chronischen Verlauf zeigte; es dürfte sich bei diesen Formen der Lungenaffektion zumeist um eine Verschleppung des Prozesses von den Schleimhäuten aus, und zwar hauptsächlich am Wege der Lymphbahnen handeln, also um eine primäre Schleimhaut — und eine sekundäre Lungenaffektion, um die sogenannte ascendierende Form der Tuberkulose Holländers. Holländer (21) schlug nämlich vor, anstatt einer Sonderung zwischen Lupus und Tuberkulose die Trennung in primäre und sekundäre, d. h. ascendierende und descendierende Form vorzunehmen, wobei er als ascendierende Form die von den primär erkrankten Schleimhäuten aus zentralwärts fortschreitende Tuberkulose betrachtet, die mit Vorliebe den weichen Gaumen, die hintere Rachenwand und zuletzt den Kehlkopf befällt und bei welcher erst spät Veränderungen in den Lungen beobachtet werden, und zwar sollen diese Veränderungen wie auch jene am Rachen und Gaumen fast ausschließlich auf der jeweilig erkrankten Nasenseite sich vorfinden. Diese einseitige Lokalisation konnten wir zwar nicht beobachten, ansonsten aber das Vorschreiten des Prozesses auf dem genannten Wege verfolgen.

Bei der sekundären Erkrankung der Schleimhaut, von Holländer als descendierende Tuberkulose bezeichneten Form ist der Weg der Infektion ein umgekehrter und das Krankheitsbild wird durch den Lungenzustand beherrscht. Ob man nun die Bezeichnung Holländers akzeptiert oder die alte Benennung Lupus für die bei der ascendierenden Form vorkommenden Schleimhautveränderungen beibehält, ist meines Erachtens nach weniger von Bedeutung; wichtiger ist, daß sich die beiden Formen klinisch wesentlich verschieden verhalten und daß sie sich in den meisten Fällen auf Grund ihrer klinischen Erscheinungen auch gut differenzieren lassen.

Allerdings kann nicht geleugnet werden, daß auch wir einzelne Fälle — man könnte sagen Übergangsformen — hatten, bei welchen eine bestimmte Differenzierung ohne weiteres nicht möglich war.

Als einer bei Lupus häufig vorkommenden Erscheinung sei noch der Drüsengeschwülste am Halse gedacht, denen jedoch meiner Ansicht nach keine diagnostische Bedeutung zugeschrieben werden kann, da ja einen bedeutenden Perzentsatz der Lupuskranken „skrofulöse“ jugendliche Individuen abgeben; in 1—2 Fällen wurde sogar angegeben, daß der lupöse Prozeß von Drüsengeschwülsten her ausging. Die Pubertät, besonders bei anämischen und schwächlichen Individuen ist wie für die Entwicklung respektive Entstehung anderer tuberkulösen Erkrankungen, so auch für den Lupus, begünstigend.

Wie bereits erwähnt, wurden katarrhalische Veränderungen der oberen Luftwege häufig vorgefunden und es dürften diese ebenfalls

Digitized by Google
Original from UNIVERSITY OF CALIFORNIA
Generated on 2019-10-24 13:12 GMT / http://hdl.handle.net/2027/uc1.b3252760
Public Domain in the United States, Google-digitized / http://www.hathitrust.org/access_use#pd-us-google

eine Rolle spielen, indem durch Auflockerung des Epithels oder gar Substanzdefekte desselben, ferner durch die Zirkulations- und Ernährungsstörung bei katarrhalischen Affektionen für die Ansiedlung der Bacillen ein günstiges Terrain geschaffen wird.

Daß neuestens das Tuberkulosevirus bei lupösen Affektionen regelmäßig vorgefunden werden konnte (zumeist als Muchsche Form), wurde eingangs betont; nun kommt jedoch den neueren Anschauungen zufolge nicht nur dem Bacillus selbt, sondern den von ihm gebildeten Toxinen eine bedeutende Rolle zu; die letzteren sollen wieder ihrerseits eine reichliche Antikörperbildung hervorrufen, durch welche dem Organismus ein Schutz gegen neue tuberkulöse Erkrankung verliehen wird (Krüger). Damit werden nun gewisse klinische Erfahrungen in Einklang gebracht, so unter anderem, daß Lupuskranke verhältnismäßig selten von frischer Tuberkulose der inneren Organe, z. B. der Lungen befallen werden.

Was die **Prognose** des Schleimhautlupus betrifft, ist selbe quo ad vitam selbst bei der vollentwickelten Form (mit Beteiligung der Lungen) im allgemeinen nicht ungünstig, obzwar ein Teil der Lupuskranken schließlich der Tuberkulose innerer Organe, namentlich der Lungen, zum Opfer fällt. Der Schleimhautlupus selbst zeigt entschieden einen benignen Verlauf; die Kranken können Jahrzehnte hindurch ohne Schmerzen, ja selbst ohne namhafte Beschwerden fortleben. Wie wir es illustrieren konnten, kommen auch Spontanheilungen vor; allerdings sind andrerseits Rezidive häufig, jedoch kann durch Entfernung des primären Herdes auch eine Ausheilung erzielt werden, woraus sich die Notwendigkeit ergibt, daß möglichst im Beginne des Leidens einzugreifen ist; selbst bei Rezidiven gelingt es zumeist durch entsprechendes Verfahren, die Rezidiven immer milder zu gestalten, selbe auf längere Zeit hinauszuschieben und die Arbeitsfähigkeit des Pat. — wenn sie gestört wurde — selbst auf Jahre wiederherzustellen, was ja aus sozialem Standpunkte von eminenter Bedeutung ist, da ja die Kranken zumeist den ärmeren und niederen Gesellschaftsklassen angehören. — Im allgemeinen ist die Lokalisation und Eigenartigkeit des Prozesses, das Allgemeinbefinden respektive der allgemeine Kräftezustand, der Grad der Lungenbeteiligung, das Alter und die äußeren Verhältnisse, in welchen der Pat. lebt, von Bedeutung. Hier soll noch angeführt werden, daß die Gravidität einen nachteiligen Einfluß auf den Schleimhautlupus ausübt (namentlich ist sie für den Kehlkopf von Bedeutung); es ist mir ein Fall bekannt, bei welchem der primäre Larynxlupus sich infolge der Schwangerschaft derart verschlimmerte, daß wegen Ödem (sonst bei Lupus fast nie vorkommend!) Pat. tracheotomiert werden mußte; nach künstlichem Abortus besserte sich der Zustand auffallend rasch, ohne lokale Behandlung.

* * *

Digitized by Google
Original from UNIVERSITY OF CALIFORNIA
Generated on 2019-10-24 13:12 GMT / http://hdl.handle.net/2027/uc1.b3252760
Public Domain in the United States, Google-digitized / http://www.hathitrust.org/access_use#pd-us-google

In der **Therapie** des Schleimhautlupus war lange Zeit hindurch die auch jetzt gebräuchliche chirurgische Behandlung — Entfernen des krankhaften Gewebes mittelst scharfer Löffel, Küretten und dergleichen mit nachfolgender Kauterisation — die souveräne Methode. Außer dieser ist die Behandlung mit chemischen Mitteln üblich. An der Spitze steht die Milchsäure, welche sowohl als Nachbehandlung nach chirurgischen Maßnahmen als auch an und für sich angewendet wird; es sollen durch Einreiben mit konzentrierter Milchsäure dauernde Heilungen erzielt worden sein (Hajek, 22). Hinsberg (23) legt in 80%ige Milchsäurelösung getränkte Tampons für mehrere Stunden auf die erkrankte Stelle in der Nase. Der Milchsäure kommt eine elektive Wirkung zu, indem sie vornehmlich das Erkrankte angreift und vernichtet, während das Gesunde geschont wird; es entsteht ein Ätzschorf, nach dessen Entfernen abermals die Milchsäure appliziert und so die Behandlung wochenlang fortgesetzt wird.

Die gleichfalls elektiv wirkende Pyrogallussäure nach vorheriger Anwendung von Kalilauge (Blaschko, 24), ferner die Anwendung von Salzsäure nach vorher appliziertem Äthylchloridspray (Dreuw) haben keine allgemeine Verbreitung gefunden.

Mehr Beachtung fand die Jodcalomeltherapie nach Holländer: man läßt den Pat. einen Eßlöffel voll einer 5%igen Jodkalium- (oder natrium-) Lösung nehmen und appliziert $^1/_4$ Stunde auf die erkrankte Stelle Calomel in Substanz. Der Effekt beruht — nach Holländer — auf der Wirkung beider Komponenten, indem einerseits die elektiv-kaustische Wirkung des Quecksilberjodids zur Geltung kommt, elektiv, da das Calomel meist nur an den Ulcerationen haftet und die gesunde Schleimhaut kaum angreift, andrerseits findet eine chemotaktische Joddurchtränkung des erkrankten Gewebes statt. Unseren Erfahrungen zufolge kann diese Behandlungsmethode in einzelnen Fällen — namentlich bei ulcerativen Formen — mit Erfolg angewendet werden, indem ein rascheres Verheilen der Ulcerationen und auch eine schnellere Resorption des ulcerierten Infiltrats beobachtet werden konnte, hingegen bloß die innere Darreichung von Jodkali keine ähnliche Wirkung zu haben scheint.

Die Jodcalomeltherapie wendeten wir hauptsächlich bei Larynxlupus mit Ulcerationen an; allerdings ist bei der Beurteilung der günstigen Wirkung die oft recht gute Heilungstendenz des Lupus zu berücksichtigen.

Eine Joddurchtränkung des erkrankten Gewebes ist auch bei der Behandlungsmethode Pfannenstiels der Grundgedanke, welche Methode als eine neue ich etwas eingehender besprechen möchte.

Pfannenstiel (25) (Malmö) publizierte 1910 seine Methode, mit welcher einige Fälle von Tuberkulose und Lupus der oberen Luftwege geheilt wurden. Der Grundgedanke Pfannenstiels war, daß ein Antisepticum im tuberkulös erkrankten Gewebe selbst gebildet eine kräftigere bakterizide Wirkung aus-

Digitized by Google
Original from UNIVERSITY OF CALIFORNIA
Generated on 2019-10-24 13:12 GMT / http://hdl.handle.net/2027/uc1.b3252760
Public Domain in the United States, Google-digitized / http://www.hathitrust.org/access_use#pd-us-google

üben könne, als wenn dieses Mittel von außen her mit dem Gewebe in Berührung gebracht werde. Zu diesem Zwecke gab er Jodnatrium per os und ließ Ozon inhalieren, wodureh im Gewebe selbst freies Jod gebildet werden soll nach folgender chemischer Formel:

$$2\,JNa + O_3 + H_2O = 2\,NaOH + O_2 + 2\,J.$$

Das freigewordene J wirkt auf das entstehende Na OH:

$$2\,NaOH + J_2 = NaOJ + NaJ + H_2O \text{ usw.},$$

das heißt es wird wieder Jodnatrium gebildet und durch das fortwährend zugeleitete Ozon freies Jod abgespalten. Da das Jodnatrium durch die Schleimhäute des Respirationstraktes ausgeschieden wird und der chemische Prozeß sich in der Schleimhaut abspielt, entfaltet das Jod in statu nascendi eine starke bakterizide Wirkung. Das Jodnatrium wird in einer täglichen Dosis bis 4 *g* unmittelbar vor der Ozoninhalation verabreicht, letztere so vorgenommen, daß der Pat. die mit O_3 gesättigte Luft einer Kabine oder das O_3 unmittelbar von dem Sammelrohr eines Ozonapparates einatmete, mehrere Stunden hindurch 1—2mal täglich. Zur Behandlung sollen sich nur Prozesse mit oberflächlicher Ulceration eignen.

Strandberg (26) verwendete das Verfahren im Finseninstitut Kopenhagens an zur Behandlung des Lupus vulg. des Cavum nasi und modifizierte es, indem er statt Ozoninhalationen in 2—3%ige Hydrog. peroxyd.-Lösung getauchte Tampons in die Nase einlegte, die der Pat. mittelst Pipette beständig befeuchtet hielt. Die Tagesdosis des Jodnatriums betrug 3 *g*, auf mehrere Dosen verteilt:

$$2\,JNa + H_2O_2 = 2\,NaOH + J_2.$$

Später stellte es sich heraus, daß bei Benutzung von säurehaltigem H_2O_2 die Jodausscheidung eine energischere ist, und deswegen wurde eine mit Essigsäure schwach gesäuerte Lösung von Oxydol Petri (3% und 1·5%) gebraucht. Anfangs 1911 berichtete Strandberg über mehrere geheilte und einige gebesserte Fälle nach einer Behandlung von 1—2 Wochen bis 3 Monaten.

Alsdann berichtete Stangenberg (27) (Stockholm) über seine Versuche mit der Pfannenstielschen Methode, die mit einem von Pfannenstiel empfohlenen Apparat (Ozonventilator) vorgenommen wurden. Die Resultate waren jedoch nicht befriedigend, indem bei tuberkulösem Prozeß im Larynx und Pharynx kein nennenswerter Erfolg erzielt wurde.

Tiderström hatte ermunternde Resultate. Pfannenstiel (28) selbst gab anfangs 1911 eine verbesserte Technik an (säurehaltiges Ozon respektive H_2O_2) und führte experimentelle Beweise an, daß die Wirkung keine rein oberflächliche sei, indem das Aufpinseln von Jodnatrium vor der Ozoninhalation wirkungslos war, ferner wurde bewiesen, daß weder Jodnatrium noch einer der beiden anderen Stoffe, allein angewendet, einen Erfolg habe, sondern deren Kombination die guten Resultate zustande bringe. Auch änderte Pfannen-

Digitized by Google
Original from UNIVERSITY OF CALIFORNIA
Generated on 2019-10-24 13:12 GMT / http://hdl.handle.net/2027/uc1.b3252760
Public Domain in the United States, Google-digitized / http://www.hathitrust.org/access_use#pd-us-google

stiel seine Ansicht bezüglich der Indikation der Methode, indem er das Postulat, die lokalen Prozesse müssen ulcerativer Natur sein, fallen ließ, da mittelst Jodnatrium und saurer H_2O_2-Lösung der nichtulcerative Lupus zur Ulceration gebracht wird. In jüngster Zeit zieht auch Pfannenstiel das Wasserstoffsuperoxyd dem Ozon vor, weil es dosiert werden kann. Er verwendet auch H_2O_2 in fester Form als Natr. perboric. und Wein- oder Zitronensäure als Insufflation.

Bevor ich über unsere eigenen Erfahrungen berichte, möchte ich einem Bedenken bezüglich der angegebenen Wirkungsweise seiner Methode Ausdruck geben: Wenn nämlich das Vorhandensein oder Zustandekommen von Ulcerationen eine notwendige Bedingung für die Wirksamkeit der Methode darstellt, ist es nicht unmöglich, daß der Effekt vielmehr **durch** eine Art Ätzung des lupösen Gewebes als durch den chemischen Vorgang **im** kranken Gewebe erzielt werde. Die beständige Anwendung von mit saurer H_2O_2-Lösung getränkten Tampons verursacht nämlich schon nach einigen Tagen Epitheldefekte der Schleimhaut und Ulceration der noch nicht exulcerierten Knötchen; dieser Effekt zeigt sich aber — wie es meine Kontrollversuche zeigten — auch dann, wenn man kein Jodnatrium innerlich anwendet, sondern bloß die beständige Tamponade mit H_2O_2; ferner stellte es sich heraus, daß in manchen Fällen die Ulcerationen auch heilen (epithelisieren) bloß bei Anwendung der Tamponade mit H_2O_2, hingegen in anderen Fällen sie nicht heilen, wenigstens in 3—4 Wochen nicht, wenn man auch Jodnatrium innerlich gibt.

Die Inhalationsmethode wendeten wir in 2 Fällen von Lupus laryngis an. Die Patienten erhielten 3 *g* Jodnatrium pro die auf ebensoviel Portionen verteilt; $^1/_4$ Stunde nachher begann die Inhalation des O_3 am Sammelrohr eines Ozonapparates und dauerte je eine Stunde lang. Bei einem Pat. wurde die Behandlung wegen starkem Jodismus wiederholt unterbrochen, dann wieder aufgenommen und zirka 6 Wochen fortgesetzt, dann jedoch gänzlich abgebrochen, weil der Pat. die Geduld verloren; eine nennenswerte Veränderung war nicht wahrnehmbar. Der zweite Pat. stand durch 4 Wochen in Behandlung, ebenfalls ohne Resultat.

Die Behandlung des Cavum nasi wurde nach Strandbergs Vorschlag bei 18 Pat. vorgenommen; mindestens 3, längstens 8 Wochen lang. Bei den meisten entstand eine Hyperämie, dann kamen Epitheldefekte und Ulceration der nichtexulcerierten Knötchen zustande, im weiteren Verlaufe heilten dann die Ulcerationen, indem sie sich mit kleinen, lebhaften Granulationen füllten, alsdann epithelisierten; inzwischen flachte die infiltrierte Partie ab und nach Weglassen der Tampons hatten wir nach einigen Tagen eine glatte, feste Schleimhautoberfläche vor uns von fast normaler Farbe. So war der Verlauf in der Hälfte der behandelten Fälle, hingegen wich bei den übrigen das Irri-

Digitized by Google
Original from UNIVERSITY OF CALIFORNIA
Generated on 2019-10-24 13:12 GMT / http://hdl.handle.net/2027/uc1.b3252760
Public Domain in the United States, Google-digitized / http://www.hathitrust.org/access_use#pd-us-google

tationsstadium nicht, selbst nach Weglassung des Jodnatriums nicht, wie dies Pfannenstiel in solchen Fällen empfiehlt, oder es entstanden mehr schlaffe Granulationen, die keine Heilungstendenz zeigten, das Infiltrat blieb wie vorher prominent; einige der Pat. wurden mittlerweile der für sie ziemlich lästigen und umständlichen Behandlung überdrüssig und verlangten eine Behandlung, die rascher zum Ziele führt. Zu bemerken ist noch, daß von den geheilten Pat. einer nach 6, ein anderer nach 8 Monaten mit Rezidiven wieder erschien.

Wenn auch die Zahl unserer nach Pfannenstiels respektive Strandbergs Methode behandelten Pat. keine große ist, wurden diese sehr genau beobachtet und die Behandlung mit großer Genauigkeit durchgeführt, so daß wir zu folgenden Schlüssen gelangen:

1. Die Inhalationsmethode erwies sich — bei 2 Fällen von Lupus laryngis — erfolglos;

2. die Behandlung des Lupus cavi nasi mit der von Strandberg modifizierten Methode führte in 50% der behandelten (18) Fälle zum Ziel, in 50% war sie erfolglos, das heißt es zeigte sich innerhalb 4—6 Wochen kein wesentliches Resultat;

3. die Methode schützt vor Rezidiven nicht;

4. die Behandlung ist umständlich, für die Pat. ziemlich belästigend und langwierig. Dieser letzte Umstand ist ein wesentlicher Nachteil der Methode, da ja die Pat. fast durchwegs den ärmeren Arbeitsklassen angehören, bei welchen es oft eine Existenzfrage ist, ihre Arbeitsfähigkeit je eher zu erlangen oder sie der Ausübung ihres Berufes nicht zu entziehen, während diese Behandlungsmethode bei Ambulanten ohne Störung im Berufe kaum ausführbar ist; andrerseits ist es in der klinischen und Spitalpraxis im allgemeinen nicht recht möglich, die Pat. einer so langwierigen Behandlung zu unterziehen und durch sie die Betten so lange belegen zu lassen.

Zum Schlusse sei noch erwähnt, daß Axel Reyn (29), nachdem er auf Grund von Tierversuchen festgestellt hat, daß es möglich ist, nach Eingabe von Jodnatrium per os Jod in statu nascendi im Organismus auf elektrolytischem Wege zu erzeugen, bei Lupus vulg. der Haut die Elektrolyse zu diesem Zwecke mit Erfolg anwendete, und auch bei Lupus vulg. der Schleimhäute und namentlich des Gaumens soll die Methode von guter Wirkung gewesen sein.

Von Medikamenten werden außer den erwähnten noch Trichloressigsäure zur Ätzung und 10—20%iges Mentholöl hauptsächlich zur Instillation in den Kehlkopf verwendet. Das von Liebreich in die Lupustherapie eingeführte kantharidinsaure Natrium hat sich keine allgemeine Verbreitung erwerben können, wie auch die Tuberkulinbehandlung des Lupus der Schleimhäute wegen der regelmäßig eintretenden Rezidiven jetzt kaum mehr

Digitized by Google
Original from UNIVERSITY OF CALIFORNIA
Generated on 2019-10-24 13:12 GMT / http://hdl.handle.net/2027/uc1.b3252760
Public Domain in the United States, Google-digitized / http://www.hathitrust.org/access_use#pd-us-google

verwendet wird; derselben kann bloß eine unterstützende Bedeutung zugesprochen werden und man greift zur selben hauptsächlich nur bei gleichzeitiger Lungenaffektion.

Eine größere Bedeutung kommt den physikalischen Behandlungsmethoden zu, mit welchen bei Hautlupus fast ideale Resultate erzielt werden. Von diesen steht an erster Stelle die Finsensche Lichtbehandlung, welche selbst bei schweren Fällen außerordentlich gute Resultate aufweist, das gesunde Gewebe völlig schont und eine platte Narbe ergibt; leider gelang es bisher nicht, die Strahlen in geeigneter Weise in Nase, Rachen und Kehlkopf zu bringen. Zur Radiumbehandlung soll der Schleimhautlupus, besonders mit kleinen Herden sehr geeignet sein, obwohl über Dauerheilungen noch keine genügenden Erfahrungen vorliegen. Die äußerst hohen Kosten der Behandlung lassen dieselbe nicht in weiteren Schichten heimisch werden.

Die Röntgenstrahlen erfüllen in idealer Weise die bei der Lupusbehandlung sehr wichtige Forderung: die Elektivwirkung auf die pathologischen Zellen, das heißt möglichst vollständige Zerstörung des kranken Gewebes mit Schonung des gesunden, und es scheinen die Schleimhäute äußerst radiosensibel zu sein, indem man überraschend schnelle Resultate (Schrumpfung des lupösen Gewebes) erzielen kann; leider ist die Röntgentherapie hauptsächlich nur in der Mundhöhle und Rachen zu verwenden, hingegen die Röntgenbestrahlung des Kehlkopfes auch mit den diversen Kehlkopfröhren technisch schwierig und vollkommen kaum auszuführen, während die percutane Bestrahlung wohl leicht auszuführen, aber weniger wirkungsvoll ist.

In einer großen Anzahl der Fälle lieferte auch die Holländersche Heißluftbehandlung glänzende Resultate, Heilungen definitiver Art. Bekanntlich wird es durch entsprechende Apparate ermöglicht, einen auf 300 bis 400° C erhitzten Luftstrom auf die erkrankten Stellen zu dirigieren und das Gewebe durch die im Momente der Einwirkung eintretende Ischämie auf einen Grad zu erhitzen, bei welchem die Bacillen absterben und das lupöse Gewebe nekrotisiert. Die Regeneration des zwischenliegenden gesunden und reaktionär erkrankten Gewebes erfolgt rasch und unter vorzüglicher Narbenbildung. Für die Nasenschleimhaut ist die Heißluftkauterisation ohne weiteres nur in den vorderen Partien zu verwenden; ist eine ausgedehnte Erkrankung des Naseninneren vorhanden, kann man die Nase spalten und nach der Ausbrennung die Schnittwunde vernähen. Ähnlich ist der Vorgang auch im Kehlkopf, das heißt es wird die Laryngofissur vorgenommen. Die Technik der Heißluftkauterisation selbst ist sehr einfach und die Resultate wahrhaft vorzüglich, doch lassen sich die Pat. zu einer eingreifenden Operation, wie Spaltung der Nase oder des Kehlkopfes, schwer bewegen, namentlich wenn das Leiden nur geringe oder gar keine Beschwerden verursacht.

Generated on 2019-10-24 13:12 GMT / http://hdl.handle.net/2027/uc1.b3252760
Public Domain in the United States, Google-digitized / http://www.hathitrust.org/access_use#pd-us-google
Digitized by Google
Original from UNIVERSITY OF CALIFORNIA

Der Grund, wegen dessen die physikalischen und übrigen Behandlungsmethoden die chirurgische Behandlung teilweise verdrängten, liegt außer der Operationsscheu der Pat. und der mehr schonenden Art der ersteren darin, daß man befürchtete, durch Eröffnung der Blut- und Lymphbahnen eine Weiterimpfung des Virus herbeizuführen. Diese Befürchtung scheint uns auf Grund unserer Erfahrung unbegründet, ferner kann man unter Anwendung des Cocains und Tonogens oder sonstiger Lokalanästhetika den chirurgischen Eingriff selbst schmerzlos gestalten. Wir halten die chirurgische Behandlung, das energische und möglichst radikale Entfernen alles Krankhaften auf operativem Wege mit nachfolgender Kauterisation (Galvanokauter, eventuell Milchsäure) für die in den meisten Fällen entsprechendste Behandlung, da man ja mit dieser Methode recht gute Resultate erzielt, und wenn auch Rezidiven vorkommen, können selbe auf immer längere Zeit hinausgeschoben werden. Die Methode ist einfach, billig, beansprucht keine besonderen Apparate, keine lange Behandlungsdauer, keine längere Nachbehandlung; die Pat. können baldigst ihre Beschäftigung wieder aufnehmen, was bei der sozialen Lage der meisten Lupuspatienten sehs wichtig ist. Je früher man gegen das Leiden vorgeht, um so günstiger sind die Aussichten auf definitive Heilung; durch das Entfernen des primären Herdes kann in vielen Fällen das Weiterschreiten des Prozesses verhindert werden. Ist der Sitz einer primären Erkrankung im Kehlkopf die Epiglottis, soll sie möglichst bald amputiert werden; kleinere Herde, umschriebene Veränderungen können auch mit der Galvanokaustik erfolgreich behandelt werden; wenn Stellen erkrankt sind, die endolaryngeal mit der indirekten Methode schwer zugänglich sind, kann man zu den direkten Methoden greifen, namentlich scheint die Schwebelaryngoskopie nach Killian für chirurgische Eingriffe vorzüglich geeignet, ansonsten bei schweren Fällen die äußeren Operationen in Betracht kommen, obwohl bei der relativen Benignität des Lupus zu selben selten gegriffen werden muß. Die Tonsillen, die Uvula, die Gaumenbögen werden ebenfalls am zweckmäßigsten operativ entfernt, dann noch kauterisiert; in der Nase leistete uns die alte Behandlungsweise — die Auskratzung mit scharfem Löffel und nachfolgender Milchsäureätzung recht gute Dienste.

Die Nachteile der physikalischen Heilmethoden sind außer den hohen Kosten, deren schwierige Anwendungsart und die lange Behandlungsdauer; eine Ausnahme hievon bildet die Holländersche Heißluftkauterisation, deren Technik einfach, die Behandlungsdauer kurz und die Kosten nicht erheblich; jedoch ist die direkte Anwendung im Naseninneren und im Kehlkopf erst nach präliminarer Spaltung möglich. Wie erwähnt, entfaltet die Methode eine elektive Wirkung, ebenso auch die Milchsäurebehandlung, deren Resultate jedoch der ersteren nachstehen, mit welcher sich die Behandlung

Digitized by Google
Original from UNIVERSITY OF CALIFORNIA
Generated on 2019-10-24 13:12 GMT / http://hdl.handle.net/2027/uc1.b3252760
Public Domain in the United States, Google-digitized / http://www.hathitrust.org/access_use#pd-us-google

bedeutend langwieriger gestaltet; am letzten Umstande leidet auch die neue Pfannenstielsche Methode, welche nach Strandbergs Modifikation in der Nase zwar versucht werden kann, jedoch unseren Erfahrungen gemäß ohne absolut gute Aussicht auf Erfolg.

Selbstverständlich wird man den allgemeinen Maßnahmen ebenfalls eine große Sorgfalt widmen, namentlich wenn es sich auch um Folgezustände in der Lunge (chronische, indurative Tuberkulose) handelt, die ja zumeist gutartig und einer Therapie zugänglich sind.

Literatur: 1. Krüger, Zur Ätiologie des Lupus vulg. Münchener med. Wochenschr., 1910, Nr. 22. — 2. Hidaka, Über den Nachweis von Tuberkelbacillen und Muchschen Granula bei Lupus vulg. etc. Archiv f. Dermatol. u. Syphilis, Bd. 106, 1911. — 3. Boas-Ditlevsen, Über das Vorkommen des Muchschen Tuberkelvirus bei Lupus vulg. Berliner klin. Wochenschr., 1910, Nr. 46. — 4. Fein, Beitrag zur Lehre von der primären Tuberkulose (Lupus) der Nasenschleimhaut. Berliner klin. Wochenschr., 1906, Nr. 48. — 5. Chiari und Riehl, Lupus vulg. laryng. Vierteljahresschr. f. Dermatol. u. Syphilis, 1882, IX. — 6. Mygind, Lupus vulg. laryng. Archiv f. Laryng., 1900, Bd. X. — Derselbe, Lupus vulg. pharyng. Archiv f. Laryngol., 1903, Bd. XIII. — Derselbe, Lupus cavi nasi. Archiv f. Laryngol., 1905, Bd. XVII. — 7. Pistre, Annales des malad. de l'oreille, du larynx etc., 1911, Tom. XXXVI. — 8. Seifert, Tuberkulose und Lupus des Nasenrachenraumes und des Rachens. Heymanns Handb. d. Laryng., 1899, Bd. II. Wien. — 9. Virchow, Die krankhaften Geschwülste. Bd. II, 1864—65, Berlin. — 10. Lang, Vorlesungen über Pathologie und Therapie der Syphilis. 1896, München. 11. Manasse, Über syphilitische Granulationsgeschwülste der Nasenschleimhaut. Virchows Archiv, 1897, 147. — 12. Jadassohn, Die Tuberkulose der Haut. Mračeks Handb. d. Hautkrankheiten. 1907, Wien. — 13. Safranek, Ehrlich-Hatas Arsenobenzol bei syphilitischen Erkrankungen der oberen Luftwege. Zeitschrift f. Laryngol., 1911, Bd. III. — 14. Forchhammer, Erfahrungen über Lupus vulg. der oberen Luftwege. Verhandl. d. III. internat. Laryngo-Rhinologenkongresses, 1912, Berlin. — 15. Leloir, Traité pratique etc. de la scrophulo-tuberculose, 1892, Paris. 16. Caboche, Rôle de la muqu. rituit. dans la path. du lupus. Presse méd., 1907. — 17. Dresch, Annales des malad. de l'oreille, du larynx etc., 1910, Tome XXXVI. — 18. Holländer, Über die mechanische Disposition der Schleimhauterkrankungen bei Lupus vulg. Therapeut. Monatsh., 1902. — 19. Gerber, Lupusbekämpfung und Nasenvorhof. Münchener med. Wochenschr., 1911, Nr. 47. — 20. Pontoppidan, Oni Lupus särligt med. Hensyn til tygdommens Väsen og Aetiologie. Kopenhagen 1876, zit. bei Mygind. — 21. Holländer, Zur Behandlung der Schleimhauttuberkulose. Berliner klin. Wochenschr., 1906, Nr. 23. — 22. Hajek, Die Tuberkulose der Nasenschleimhaut. Internationale klin. Rundschau, 1889. — 23. Hinsberg, Über Augenerkrankungen bei Tuberkulose der Nasenschleimhaut. Zeitschr. f. Ohrenheilk., 1901, Bd. 39. — 24. Blaschko, Sitz. der deutschen Zentralkommission zur Bekämpfung der Tuberkulose. Deutsche med. Wochenschr., 1911. — 25. Pfannenstiel, Tuberkulose des Kehlkopfes mit Jodnatrium und Ozon behandelt. Hygiea, 1910, Nr. 5 u. 6. — 26. Strandberg, Behandlung des Lupus des

Digitized by Google
Original from UNIVERSITY OF CALIFORNIA
Generated on 2019-10-24 13:12 GMT / http://hdl.handle.net/2027/uc1.b3252760
Public Domain in the United States, Google-digitized / http://www.hathitrust.org/access_use#pd-us-google

Cavum nasi etc. Berliner klin. Wochenschr., 1911. — 27. Stangenberg, Über die Behandlung von tuberkulösen Leiden der oberen Respirationswege etc. Verhandl. d. schw. Ärzte-Gesellschaft, 1911. — 28. Pfannenstiel, Allgemeine Beobachtungen und Winke etc. Nord. Tidskr. f. Terapi, 1911, Nr. 4. — 29. Axel Reyn, Methode zur therapeutischen Anwendung von Jod in statu nasc. in den Geweben. Berliner klin. Wochenschr., 1911.

(Mitteilung aus der oto-laryngologischen Universitätsklinik.)

Beitrag zu der translaryngealen Drainrohrs-Fixationsmethode bei der Behandlung chronischer Larynxstenosen.

Von Prof. Dr. **E. Schmiegelow** in Kopenhagen.

(Mit 2 Figuren.)

Es ist mir in den letzten Jahren gelungen, durch Anbringen von Drainröhren in Kehlkopf- und Luftröhrenstenosen und durch eine translaryngeale Befestigung dieser Röhren eine Behandlungsmethode auszubilden, die sich bis jetzt ebenso wirksam wie ungefährlich für den Kranken erwiesen und gleichzeitig den Vorteil hat, daß sie für die Ärzte und für die Kranken ganz außerordentlich einfach ist.

Diese Methode, die ich das erste Mal im Frühjahr 1910 erwähnte, in der Dänischen Oto-laryngologischen Gesellschaft, habe ich dann in einem Vortrag, den ich auf dem ersten am 25.—26. August 1911 stattgefundenen skandinavischen oto-laryngologischen Kongreß in Kopenhagen hielt (erschienen im Archiv f. Laryngol., Bd. 25, H. 3), ausführlich beschrieben.

Sie ist, wie gesagt, außerordentlich einfach und für die Kranken schonend. Die Methode besteht darin, daß man in der Narkose die Stenose von außen durch eine Kehlkopf- oder Luftröhrenfissur spaltet, worauf man soviel wie möglich von dem stenosierenden cicatriziellen Gewebe oder von den etwa vorhandenen diaphragmatischen Bildungen entfernt und dann in der strikturierenden Partie eine ungefähr 4 *cm* lange und entsprechend dicke Drainröhre anbringt, die auf die Weise befestigt wird, daß man einen Silberdraht quer durch die Weichteile und das Knorpelskelett des Kehlkopfes sowie durch die Drainröhre führt. Die Drainröhre wird mit anderen Worten in der Stenose an dem quer durch den Kehlkopf laufenden Silberdraht aufgehängt, wodurch sie in ihrer Lage vollständig gesichert wird. Die Luft kann nun ungehindert durch die Röhre hindurchgehen, vorausgesetzt, daß man bei der Resektion des stenosierenden Gewebes imstande gewesen ist, genügend Platz zu schaffen, damit eine ziemlich dicke und für den Durchgang der Respirationsluft hinreichend große Drainröhre eingelegt werden konnte. Man kann daher in der Regel gleich

Digitized by Google
Original from UNIVERSITY OF CALIFORNIA
Generated on 2019-10-24 13:12 GMT / http://hdl.handle.net/2027/uc1.b3252760
Public Domain in the United States, Google-digitized / http://www.hathitrust.org/access_use#pd-us-google

nach der Anbringung der Drainröhre die vordere Wand der Stenose zunähen, und dadurch die Kranken von der Unbequemlichkeit, die mit dem Tragen einer Kanüle verbunden ist, bewahren.

Einige Male habe ich die Kanüle in der Luftröhre liegen lassen und die transfixierte Drainröhre über der Kanüle angebracht. Erst später, als ich annehmen konnte, daß die Stenose hinreichend ausgeweitet war, habe ich dann die Kanüle entfernt: in der Regel aber kann die Kanüle gleich nach der Anbringung der Drainröhre entfernt werden.

In den nebenstehenden zwei schematisierten Figuren habe ich den Versuch gemacht, eine schematische Darstellung von der Anbringung der Drain-

Fig. 1.

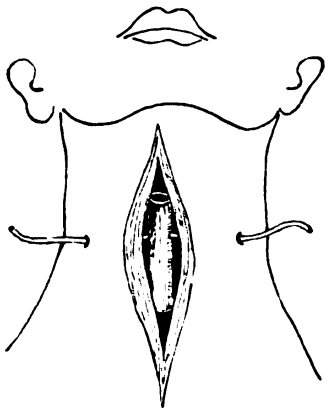

Fig. 2.

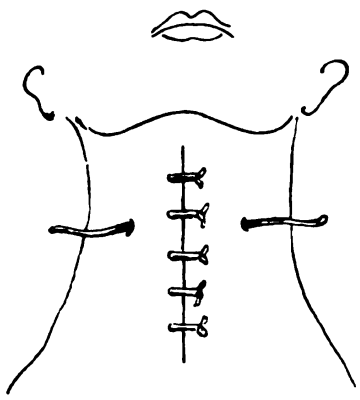

röhre zu geben. Fig. 1 zeigt die von vorne gespaltene Striktur, in der man die mittelst des quer durch den Hals geführten Silberdrahtes aufgehängte Drainröhre sieht. Fig. 2 zeigt den Hals, der nach dem Laryngo-Tracheofissurschnitt durch eine Anzahl von Nadeln primär geschlossen ist. Der Kranke kann jetzt auf natürliche Weise durch die Drainröhre, die die Striktur dilatiert hält, atmen.

Diese Behandlung erfordert im großen und ganzen eine nur geringe Technik. Jedoch können sich einzelne Schwierigkeiten darbieten, die ich hier gleich erwähnen möchte. Die Anbringung der Drainröhre erfordert eine gewisse Vorsicht, damit sie nicht aus der Hand gleitet und in die Luftröhre gelangt, bevor sie transfixiert ist. Dieser Gefahr entgeht man, wenn man die Drainröhre an einem seidenen Faden, den man durch ihre Wand steckt, befestigt, und den man entfernt, sobald die Röhre auf seinen richtigen Platze im Kehlkopfe transfixiert worden ist.

Ferner kann es auch vorkommen, daß man die Drainröhre zu hoch anbringt, so daß ihr oberer Rand über den Aditus laryngis superior hinausragt.

Generated on 2019-10-24 13:12 GMT / http://hdl.handle.net/2027/uc1.b3252760
Public Domain in the United States, Google-digitized / http://www.hathitrust.org/access_use#pd-us-google
Digitized by Google
Original from UNIVERSITY OF CALIFORNIA

Die Folgen davon zeigen sich erst einige Stunden nach der Operation, wenn der Kranke anfängt, zu schlucken. Dann läuft die Speise durch die Drainröhre in die Trachea hinunter und bewirkt Husten. Man muß daher die Entfernung zwischen der Transfixationsstelle und dem oberen Eingang in den Kehlkopf genau berechnen und dafür Sorge tragen, daß die obere Öffnung der Drainröhre genügend tief zu liegen kommt. Hat man sich in dieser Beziehung versehen, so ist nichts anderes zu machen, als daß man die Wunde wieder öffnet, die Drainröhre entfernt und sie in einer tieferen Lage anbringt.

Als Transfixationsmittel soll man am liebsten einen Silberdraht anwenden, da er am wenigsten geniert und am haltbarsten ist: Ein einziges Mal benutzte ich einen Bronzealuminiumdraht, gab es aber sofort auf, da er in der Höhe mit der Haut abbrach. Die freien Enden des Silberdrahtes, die außen vorhängen, kann man dadurch vor dem Ausgleiten schützen, daß man sie mit in der Mitte durchbohrten kleinen Bleikugeln plombiert, die über den Silberdraht gezogen und um diesen dicht innen am Halse festgeklemmt werden. Ein leicht steriler Gazeverband schützt den Silberdraht vor Läsionen und, richtig angebracht, können die Kranken wie in allen meinen Fällen ohne Beschwerde eine solche transfixierte Drainröhre monatelang tragen; sie können die ganze Zeit auf sein, sich frei bewegen und, wenn es nötig ist, ihrer Beschäftigung nachgehen.

Die Methode ist bei hartnäckigen cicatriciellen Stenosen und bei vollständiger Verwachsung in der Trachea und dem Larynx angewendet worden, und in der vorher erwähnten Arbeit im Archiv für Laryngologie habe ich die ersten sechs Krankenberichte der auf diese Weise behandelten Patienten mitgeteilt. Seitdem habe ich sie auch in zwei Fällen in Anwendung gebracht, die Patienten betrafen, welche an Larynxstenosen sowohl cicatricieller als chronisch entzündlicher Art litten, und ich werde diese beiden Krankenberichte hier mitteilen.

I. Stenosis tracheae post tracheotomiam bei einem 5jährigen Mädchen, das am 11. IX. 1911 in die oto-laryngologische Universitätsklinik des Reichshospitals zu Kopenhagen kam. Entlassen am 11. XI. 1911 nach 63tägigem Aufenthalt.

Die Kranke war vor $3^1/_2$ Jahren wegen Croup tracheotomiert worden und hatte seitdem eine Kanüle getragen. Wenn diese entfernt und die sehr eingezogene Luftröhrenfistel geschlossen wird, zeigt sich sowohl die Ex- wie die Inspiration deutlich stenotisch. In der Chloroformbetäubung untersuche ich direkt tracheoskopisch und stelle ein narbiges Diaphragma unmittelbar oberhalb der Luftröhrenfistel fest, die ihren Ausgang von der vorderen Wand genommen und die Lichtung der Luftröhre eingeengt hat bis auf eine spaltenförmige Öffnung.

Generated on 2019-10-24 13:12 GMT / http://hdl.handle.net/2027/uc1.b3252760
Public Domain in the United States, Google-digitized / http://www.hathitrust.org/access_use#pd-us-google
Digitized by Google
Original from UNIVERSITY OF CALIFORNIA

Am 16. IX. werden die Luftröhre und der Kehlkopf gespaltet. Das Diaphragma ist ziemlich dick und faserig; es erstreckt sich fast ganz bis an die hintere Wand, so daß nur eine kleine Spalte übrig bleibt.

Das Diaphragma wird mit Messer und Pinzette ausgeschnitten, die Luftröhrenkanüle wird entfernt und es wird eine Drainröhre (Filière 28) eingelegt, die mittelst eines Silberdrahtes quer durch den Hals und den Kehlkopf befestigt wird. Die Luftröhrenfistel und die Hautwunde werden zugenäht. Steriler Verband.

Am 19. IX. war ich genötigt, die Kanüle wieder einzulegen und die Drainröhre zu entfernen, da sich große Atmungsschwierigkeiten eingestellt hatten. Es zeigte sich, daß dies auf die zu niedrige Lage der Drainröhre zurückzuführen war, so daß deren oberer Rand unter den Stimmbändern lag. Der Raum zwischen diesen und der Drainröhre war mit Granulationen angefüllt.

Am 21. IX. legte ich die Drainröhre von neuem ein, transfixierte sie, jetzt aber in einer höheren Lage, so daß der obere Rand über die Stimmbänder hinausragte.

Am 29. IX. konnte ich feststellen, daß die Kranke die ganze Zeit fieberfrei war und einen guten Appetit hatte. Sie hustet nicht, wenn sie feste Speise zu sich nimmt, sondern nur ab und zu, wenn sie trinkt. Sie schläft nachts gut. Die äußere Wunde ist reaktionslos.

13. X. Die Laryngoskopie ergibt, daß der obere Rand der Drainröhre in gleicher Höhe mit der Spitze der Cartilagines arytaenoideae liegt; die Kranke befindet sich wohl, läuft umher und spielt im Garten des Krankenhauses.

Am 4. XI. nehme ich in der Chloroformnarkose die direkte Laryngoskopie vor, fasse die Drainröhre mit der Zange und entferne sie, nachdem ein Assistent den die Röhre transversal fixierenden Silberdraht herausgezogen hat. Die Röhre zeigte sich vollkommen unverändert, ohne Ablagerungen; die Atmung war unbehindert.

11. XI. Die Stimme ist gut. Der Hals ist auswendig vollständig natürlich und reaktionslos. Der Durchgang durch den Kehlkopf frei und natürlich. Befindet sich jetzt, im April 1912, wohl.

Epikrise: Bei dieser Kranken lag die Drainröhre 44 Tage lang im Kehlkopf, ohne ihr irgend welche Unbequemlichkeiten zu verursachen. Sie konnte sich in der ganzen Zeit frei umherbewegen, und als die Röhre am 4. XI. durch den Mund entfernt worden war, war die Luftröhrenstenose definitiv geheilt.

In der Regel bringt man die Drainröhre zu hoch an, so daß sich Schlingbeschwerden einstellen. Daß man die Drainröhre aber auch zu niedrig anbringen kann, beweist der vorliegende Fall. Nach der ersten Anbringung

Generated on 2019-10-24 13:12 GMT / http://hdl.handle.net/2027/uc1.b3252760
Public Domain in the United States, Google-digitized / http://www.hathitrust.org/access_use#pd-us-google
Digitized by Google
Original from UNIVERSITY OF CALIFORNIA

der Drainröhre entwickelten sich zunehmende Stenoseschwierigkeiten, die daher rührten, daß der obere Rand der Röhre nicht zwischen die Stimmbänder hinaufreichte, wodurch sich der Raum unter diesen mit Granulationsmassen erfüllte, die nach und nach die Stenosenfälle bewirkten. Diese schwanden, als ich die Drainröhre entfernte und so hoch anbrachte, daß sie über die Stimmbänder hinausragte, so daß der obere Rand der Röhre in gleicher Höhe mit der Spitze der Cartilago arytaenoidea zu liegen kam.

II. Stenosis laryngis (Perichondritis et necrosis cartilaginis thyreoideae). Tracheotomie, Thyreotomie, Resectio cartilaginis thyreoideae. Anbringung einer translaryngeal befestigten Drainröhre im Kehlkopf.

Es handelte sich um eine 55jährige Frau, bei der ich am 17. X. 1911 eine Thyreotomie uud Exstirpation des rechten Stimmbandes wegen eines Epithelioms vornahm. Sie wurde aus dem Krankenhause (der oto-laryngologischen Abteilung des Reichshospitals) mit geheilter äußerer Wunde entlassen, kam aber am 15. XII. wegen Atmungsbeschwerden wieder, die sich in den letzten 8 Tagen entwickelt hatten; gleichzeitig war die Kehlkopfgegend geschwollen und empfindlich und in der Narbe nach der Operation befand sich eine Fistel, die Eiter entleerte. Durch Druck auf die Cartilago thyreoidea kam eine Menge Eiter durch die Fistel. Laryngoskopisch sah man eine stark diffuse Geschwulst und eine Rötung des inneren Kehlkopfes, namentlich an der vorderen Wand; nur hinten war ein kleiner Durchgang.

Am 16. XII. machte ich Tracheotomie.

Am 28. XII. Thyreotomie. Ich lege durch einen Querschnitt die Cartilago thyreoidea bloß, worauf es mir gelingt, beide Hälften des Knorpels zu entfernen, die sich nekrotisch zerfallen zeigen. Nirgends sieht man Zeichen von bösartigen Neubildungen im Innern des Kehlkopfes. Um einer Stenosenbildung im Kehlkopfe vorzubeugen, lege ich eine 4 *cm* lange Drainröhre (Filière 38) ein und transfixiere sie mittelst eines Silberdrahtes durch die Weichteile des Halses. Mit Rücksicht auf die große suppurierende Höhle, die sich nach der Entfernung des Schildknorpels zu beiden Seiten des Kehlkopfes gebildet hat, schließe ich den Längsschnitt mit 2 Nadeln, während ich den Querschnitt offen lasse und mit Jodoformgaze austamponiere.

30. XII. Obgleich das obere Ende der Drainröhre — laryngoskopisch gesehen — scheinbar nicht zu hoch liegt, kommt es mir vor, daß die Kranke nicht schlucken kann, ohne Flüssigkeit in die Luftröhre zu bekommen, so daß sie husten muß. Ich lege daher durch die Nase eine Sonde à demeure in die Speiseröhre, die bis zum 18. I. 1912 liegen bleibt. Da sich bei Schluckversuchen zeigt, daß die Speise noch immer durch die Drainröhre geht, deren oberes Ende jetzt zu hoch in den Aditus laryngis hinaufragt, entferne ich sie durch den offen stehenden Defekt in der vorderen Wand des Kehlkopfes. Nachdem ich sie um 1 *cm* kürzer gemacht habe, lege ich sie wieder ein und

Generated on 2019-10-24 13:12 GMT / http://hdl.handle.net/2027/uc1.b3252760
Public Domain in the United States, Google-digitized / http://www.hathitrust.org/access_use#pd-us-google
Digitized by Google
Original from UNIVERSITY OF CALIFORNIA

entferne gleichzeitig — am 18. I. — die Speiseröhrensonde. Darauf befindet sie sich wohl, nimmt an Gewicht zu und schluckt natürlich.

Am 17. II. wird die Drainröhre entfernt, nachdem sie im ganzen sieben Wochen gelegen hatte, und als der Kehlkopf gute Lichtung zeigte, entfernte ich auch die Luftröhrenkanüle. Die Frau wurde am 7. III. 1912 mit natürlich wirkendem Kehlkopf entlassen.

Epikrise: Auch hier zeigte es sich schwierig, die Drainröhre in der richtigen Höhe anzubringen. Es zeigte sich, daß sie zuerst 1 *cm* zu hoch eingelegt war, so daß die Kranke keine Flüssigkeiten genießen konnte, ohne daß diese in die Luftröhre gingen. Dieser Fehler ließ sich leicht dadurch verbessern, daß ich die Drainröhre entfernte und 1 *cm* niedriger befestigte. Übrigens zeigt dieser Krankenbericht eine außerordentlich seltene Komplikation bei einer Thyreotomia, indem sich auf beiden Hälften der Cartilago thyreoidea eine nekrotisierende Suppuration entwickelte, die eine vollständige Exstirpation der Cart. thyreoidea bedingte. Ich befürchtete, daß sich hiernach eine Stenose des Kehlkopfes einstellen würde, weshalb ich in diesem Falle die translaryngeal befestigte Drainröhre als Vorbeugungsmittel anwendete.

Beiträge zur traumatischen Anosmie.

Von Prof. Dr. **Otto Seifert** in Würzburg.

Zu der Festschrift für meinen hochverehrten Freund und Kollegen Onodi erscheint mir ein kleiner Beitrag geeignet, der zu seinem engeren Arbeitsgebiet gehört und auch für die Erweiterung unserer Erfahrungen über Unfallverletzungen mit ihren Folgen nicht ohne allgemeineres Interesse sein wird.

Es kamen in den letzten Jahren zwei Fälle von traumatischer Anosmie mir zur Untersuchung respektive zur Begutachtung, deren Krankengeschichten mit zugehörigen Bemerkungen hier zur Mitteilung gelangen sollen.

1. Herr Schm., 51 Jahre alt, seit 25 Jahren Zigarrenreisender, hatte bis zu einem am 10. Januar 1910 erlittenen Unfall vollkommen guten Geruchs- und Geschmackssinn, besonders ersterer war sehr gut entwickelt, so daß er die verschiedenen Tabak- und Zigarrensorten scharf zu unterscheiden vermochte. Am genannten Tage abends gegen 7 Uhr stürzte er in einem Dorfe, in welchem er geschäftlich zu tun hatte, in eine etwa 1 *m* tiefe Grube, die gar nicht gedeckt und nur von einer ganz niedrigen Mauer umgeben war, und schlug mit dem Gesicht auf einen am Boden der Grube liegenden Stein auf. Für einen Augenblick hatte er das Gefühl der Betäubung, konnte sich aber doch sofort wieder aufraffen, um aus der Grube wieder herauszugelangen. Als er sich erhob, bemerkte er, daß er an der linken Kopfseite sowie aus der Nase blutete. Am folgenden Tage machte er die unliebsame Entdeckung, daß

Digitized by Google
Original from UNIVERSITY OF CALIFORNIA
Generated on 2019-10-24 13:12 GMT / http://hdl.handle.net/2027/uc1.b3252760
Public Domain in the United States, Google-digitized / http://www.hathitrust.org/access_use#pd-us-google

sowohl Geruch als Geschmack vollständig zu Verlust gegangen waren, daß er dagegen ständig einen intensiven Brandgeruch verspürte. Ärztliche Behandlung wegen der Kopf- respektive Nasenverletzung wurde nicht in Anspruch genommen.

In der Zwischenzeit (vom 10. Januar 1910 bis 20. März 1912, also innerhalb $2^1/_2$ Jahren) stellte sich Geruch und Geschmack nur in ganz geringem Grade wieder ein, insoferne er zum Beispiel stark riechende Parfüms wahrzunehmen vermag, ohne aber die Eigenart der Gerüche unterscheiden zu können. Andere starke Gerüche, wie zum Beispiel von Fäkalien, werden nicht wahrgenommen und heute noch besteht der lästige Brandgeruch, besonders bei tiefem Aufatmen, fort. Am unangenehmsten empfindet er die Aufhebung des Geruches beim Prüfen von Zigarren und von Tabak, da er, obgleich Fachmann in dieser Branche, jetzt kein Urteil mehr hinsichtlich der Qualität der Ware abgeben kann. Der Geschmackssinn stellte sich ebenfalls nur zum geringsten Teil wieder ein, beim Genuß von Suppen, Gemüsen, Fleischspeisen wird der Pat. nicht nur durch den Brandgeruch in der Nase, sondern auch durch einen eigentümlichen öligen Beigeschmack außerordentlich belästigt.

Am 6. Mai 1910 hatte ich Gelegenheit, den Pat. zum ersten Male zu untersuchen. Von den Verletzungen am Kopfe und an der Nase waren keine Spuren mehr zu erkennen, bei der Rhinoskopie (ant. und post.) weder an den Muscheln noch am Septum irgendwelche Veränderungen nachweisbar. Geruchsvermögen vollständig aufgehoben. Bei der letzten Untersuchung (20. März 1912) ergab sich das gleiche Resultat.

Eine Klage gegen den Besitzer der Grube um Schadenersatz mit der Begründung, daß diese nicht vorschriftsmäßig gedeckt gewesen sei, wurde abgewiesen; weitere zivilrechtliche Ansprüche konnten somit wenig Aussichten auf Erfolg haben, so daß der Pat. von allen weiteren Schritten abzusehen sich entschloß.

Wenn wir uns der von Onodi[1]) aufgestellten Einteilung der Anosmien nach den ätiologischen Gesichtspunkten anschließen, so gehört der eben geschilderte Fall in die erste Rubrik. Onodi teilt die Anosmien ein in: 1. essentielle oder wirkliche, 2. mechanische oder respiratorische, 3. funktionelle.

Wir werden in Übereinstimmung mit Peltesohn[2]) und Levinstein[3]) (wenn auch dieser nicht so scharfe Trennung betont) bei der essentiellen Form der Anosmie, soweit Unfallsverletzungen in Frage kommen, zu unterscheiden haben zwischen peripheren und zentralen Anosmien, je nach dem Sitze der

---

[1]) Onodi, N. Y. med. News, 8. IX. 1900.

[2]) Peltesohn, Geruchsinn und Unfall. Ärztl. Sachverst.-Zeitung, 1910, 19.

[3]) Levinstein, Beitrag zur Berufsanosmie der Feuerwehrleute. Archiv für Laryngol., Bd. 25.

Digitized by Google
Original from UNIVERSITY OF CALIFORNIA
Generated on 2019-10-24 13:12 GMT / http://hdl.handle.net/2027/uc1.b3252760
Public Domain in the United States, Google-digitized / http://www.hathitrust.org/access_use#pd-us-google

Verletzung respektive der Ausschaltung des Riechapparates. In der Mehrzahl der essentiellen traumatischen (und toxischen) Anosmien handelt es sich um periphere Formen. Die Einwirkung stumpfer Gewalt in der Gegend der Nasenwurzel, wie zum Beispiel der Hufschlag eines Pferdes, der Schlag eines Hammers, aber auch Läsionen der Stirngegend (v. Bergmann[1]), Fall auf das Gesicht, vermögen die Lamina cribrosa des Siebbeins zu verletzen und damit zu einer Zerreißung der Riechnerven zu führen.

Bei zentralen essentiellen Anosmien sind es merkwürdigerweise gerade die Traumen des Hinterkopfes, welche zu einer Zerreißung des Riechnerven führen, so daß wohl anzunehmen ist, daß eine Art Contrecoup diese Art von Anosmie zustande bringt. Übrigens ist bisweilen der vollständige Verlust des Geruchsvermögens das einzige Zeichen einer stattgehabten Schädelverletzung (Peltesohn). In dem ersten Falle von Peltesohn sowie in dem von Schalek[2]) mitgeteilten Falle handelte es sich zweifellos um solche durch Contrecoup entstandene Anosmien (zentrale essentielle). Auf die durch Projektile erzeugten essentiellen Anosmien werde ich kurz bei der Besprechung meines zweiten Falles eingehen. Für die Entstehung von toxischen essentiellen Anosmien kommen in Betracht ätzende Flüssigkeiten oder solche von sehr differenter Temperatur, schädliche Gase, wie sie in manchen Betrieben, zum Beispiel beim Vulkanisieren des Kautschuks zur Verwendung kommen. Hier sind es die Gase des Schwefelkohlenstoffs, welche bei den dort beschäftigten Arbeitern völlige Anosmie erzeugen (Peltesohn). Als Prototyp der essentiellen Anosmie bezeichnet Körner[3]) die Cocainanosmie. Auf die nicht traumatischen zentralen essentiellen Anosmien, wie sie als senile, ferner durch Erkrankungen der Hirnsubstanz (Tumoren, Tabes, progressive Paralyse etc.) bedingt beobachtet werden, soll hier nicht weiter eingegangen werden.

2. Herr K., Metzgermeister und Gastwirt, 45 Jahre alt, nahm am 28. September 1908 an einer Treibjagd auf Hasen teil. Bei der Aufstellung der Schützen hatte sein Nachbar einen etwa 40 Schritte von ihm entfernten Stand. Bei der Annäherung eines Hasen legte dieser Nachbar in der Richtung gegen Herrn K. an und drückte ab, bevor noch dieser einen Warnungsruf erheben konnte. Pat. wurde von Schroten in die rechte Nasen- und Wangenseite, in den Rücken und in die Gesäßgegend getroffen. Sofort nach der Verletzung stellte sich heftiges Nasenbluten ein, das in mäßigem Grade noch etwa drei Wochen lang andauerte. Nach Ablauf dieser Zeit bemerkte Pat., daß sein vorher vollkommen gutes Geruchs- und Geschmacksvermögen völlig zu Verlust gegangen war.

---

[1]) v. Bergmann, Deutsche Chir., Liefg. 31.
[2]) Schalek, N. Y. med. Record, 1902.
[3]) Körner, Heymanns Handbuch, 1899, III. Bd.

Digitized by Google
Original from UNIVERSITY OF CALIFORNIA
Generated on 2019-10-24 13:12 GMT / http://hdl.handle.net/2027/uc1.b3252760
Public Domain in the United States, Google-digitized / http://www.hathitrust.org/access_use#pd-us-google

Die nun von Herrn Kollegen Meyer in Aschaffenburg vorgenommene Untersuchung stellte fest, daß in der Nase auffällige Veränderungen nicht nachweisbar waren, aber der Geruchsinn als völlig aufgehoben sich erwies. Ob bei dieser Untersuchung auf das Vorhandensein von Eiter in der Nase geachtet worden war, geht aus dem betreffenden Gutachten nicht hervor. Für den Verletzten erwies sich am empfindlichsten (die anderweitigen Verletzungen interessieren uns hier nicht) der Verlust des Geruchsinnes und die erhebliche Beeinträchtigung des Geschmacksvermögens, da er hierdurch in der Ausübung seines Gewerbes wesentlich behindert wurde, zumal er einen großen Teil seines Verdienstes in seiner Eigenschaft als Hausmetzger zu suchen hatte, das heißt er nahm während der Herbst- und Wintermonate Privatschlachtungen in den Häusern der Bauern vor. Es war ihm nicht mehr möglich, die Würzung der Wurstwaren in der richtigen Weise zu beurteilen, so daß er sich gezwungen sah, einen Gehilfen anzustellen. Auch für sein Gewerbe als Gastwirt machte sich die Aufhebung des Geruch- und Geschmacksinnes in störendster Weise bemerkbar: bei der Beurteilung von der Güte der zu verabreichenden Speisen oder der Qualität des Bieres, beim Einkauf von Zigarren und Tabak etc.

Herr K. stellte durch seinen Rechtsanwalt, Herrn R. Rieth in Aschaffenburg, welchem ich für die freundliche Überlassung der Prozeßakten zu lebhaftem Danke verpflichtet bin, Klage gegen den Schützen, der ihm die Verletzung zugefügt hatte, und forderte eine jährliche Rente von 1500 Mark. Am 20. September 1909 wurde Herr K. zu mir geschickt behufs Ausstellung eines Obergutachtens. In der Zwischenzeit waren von seiten des Beklagten verschiedene Einwände gegen die Entschädigungsansprüche erhoben worden, und zwar wurde bestritten, daß der Beklagte sich einer Fahrlässigkeit bei der Abgabe des verhängnisvollen Schusses schuldig gemacht habe, und ferner behauptet, daß der Kläger schon vorher an einer Erkrankung der Nase gelitten habe. Bei einer durch das Gericht veranlaßten Augenscheineinnahme an der Unfallstelle konnte der Beklagte nicht umhin, zuzugeben, daß er im Augenblicke der Schußabgabe nur an den Hasen und gar nicht daran gedacht habe, daß der Kläger sich im Bereich des Streuungskegels befunden habe. Gegen den Einwand, daß der Verletzte schon vorher an einer Erkrankung der Nase (Wucherungen) gelitten habe, sprach der Befund von Herrn Kollegen Meyer, der etwa 3 Wochen nach der Verletzung erhoben worden war. Ich konstatierte bei der Untersuchung eine völlige Anosmie und das Vorhandensein von Schleimpolypen an beiden mittleren Muscheln, auf der rechten Seite (wo die Schrote eingedrungen waren) reichlicher als auf der linken. Zwischen den Polypen etwas Eiter hervorquellend.

Auf Grund dieser Befunde lautete mein Gutachten, um mich ganz kurz zu fassen, dahin, daß die Anosmie und damit die Aufhebung der Geschmacksempfindung durch die Schußverletzung bedingt sei, die Schleimpolypen eben-

Digitized by Google
Original from UNIVERSITY OF CALIFORNIA
Generated on 2019-10-24 13:12 GMT / http://hdl.handle.net/2027/uc1.b3252760
Public Domain in the United States, Google-digitized / http://www.hathitrust.org/access_use#pd-us-google

falls als eine Folgeerscheinung der in die mittleren Muscheln eingedrungenen Schrote (Ethmoiditis suppurativa) zu betrachten seien. Inwieweit nach Wegnahme der Polypen und der Beseitigung der Eiterung eine Wiederherstellung des Geruchs- und Geschmacksvermögens zu erhoffen sei, müßte in suspenso gelassen werden. Dementsprechend enthielt ich mich einer gutachtlichen Äußerung über die Höhe einer zu gewährenden Entschädigung. Eine derartige Äußerung wurde auch nachträglich nicht von mir eingefordert, weil die beiden Parteien, wie ich erst in diesen Tagen von Herrn Rechtsanwalt Rieth vernahm, durch einen gütlichen Vergleich den Prozeß zu Ende brachten.

Beobachtungen, in welchen in die Nase eingedrungene Projektile zu einer essentiellen Anosmie führten, finden sich mehrfach in der Literatur verzeichnet. In den Fällen von Jobert[1]) und Hahn[2]) traf die eindringende Kugel den Bulbus olfactorius und bedingte totale Anosmie. In den von König[3]) und Riedel[4]) mitgeteilten Beobachtungen verursachte die in die Nasenwurzel eindringende Kugel totale Anosmie, in dem einen Falle Scheiers[5]) außerdem auch Amaurose und Lähmung des rechten Trigeminus, im zweiten Falle führte eine von der Schläfengegend eindringende Revolverkugel zu beiderseitiger Amaurose und vollkommener Aufhebung des Geruchsinnes. In zwei von Uffenorde[6]) mitgeteilten Fällen von Schußverletzung, bei welchen es zu einer Ethmoiditis suppurativa gekommen war, ist leider über das Verhalten des Geruchsvermögens eine Mitteilung nicht gemacht. Außerordentlich unangenehm für den Betroffenen sind die bei den essentiellen und funktionellen Anosmien als Vorläufer, Nachfolger oder Äquivalente der Anosmie manchmal auftretenden Parosmien, die zumeist als ekelhafte, penetrante Geruchsempfindungen sich bemerkbar machen und dem Betreffenden jeden Lebensgenuß zu verleiden imstande sind. In unserem ersten Falle zeigte sich eine solche Parosmie in Form eines Brandgeruches und dazu gesellte sich noch die eigentümliche Geschmacksparästhesie; im zweiten Falle fehlte eine Parosmie und Geschmacksparästhesie.

Für die Untersuchung von Unfallverletzungen genügt (Peltesohn), mit verdünnten Lösungen von Perubalsam, Jodoform, Terpentin, Kölnischem Wasser, verbrannten Hornspänen auf etwaige Reste erhaltenen Geruchsvermögens zu prüfen. In prognostischer Beziehung weist Peltesohn darauf hin, daß bei funktionellen Anosmien das Geruchsvermögen ganz plötzlich sich wieder ein-

---

[1]) Jobert, Plaies d'armes à feu, pag. 139.
[2]) Hahn, Berliner klin. Wochenschr., 1868.
[3]) König, Lehrb. d. speziellen Chirurgie.
[4]) Riedel, Korrespondenzbl. d. allgem. ärztl. Vereins Thüringen 1892.
[5]) Scheier, Berliner klin. Wochenschr., 1893, 17.
[6]) Uffenorde, Monatsschr. f. Ohrenheilk., 1911, pag. 1347.

Digitized by Google
Original from UNIVERSITY OF CALIFORNIA
Generated on 2019-10-24 13:12 GMT / http://hdl.handle.net/2027/uc1.b3252760
Public Domain in the United States, Google-digitized / http://www.hathitrust.org/access_use#pd-us-google

stellen und daß bei mechanischen Anosmien durch geeignete operative Eingriffe das Geruchsvermögen wieder hergestellt werden kann. Eine Restitution bei essentiellen Anosmien ist so gut wie ausgeschlossen.

Für die Unfallpraxis erscheint naturgemäß jene Frage von großer Bedeutung, wie hoch die Bewertung einer Herabsetzung resp. einer völligen Aufhebung des Geruchsvermögens zu bemessen sei. Diese Funktionsstörung bedingt im allgemeinen bei den in Frage kommenden Unfallversicherten nur selten eine Einbuße an Erwerbsfähigkeit. So hatte zwar in der ersten von Peltesohn mitgeteilten Beobachtnng (Fall auf den Hinterkopf, ein Dachdecker, der im Winter gewöhnlicher Brauereiarbeiter war) der faulige Geruch in der Nase das Allgemeinbefinden sehr gestört, aber doch nicht in der Weise, daß eine Entschädigung von seiten der Berufsgenossenschaft hätte geleistet werden müssen, überdies waren auch vom Verletzten Ansprüche auf Rentenerteilung gar nicht gestellt worden. Es können aber Ansprüche auf Unfallrente erheben alle Arbeiter und Angestellte der Nahrungs- und Genußmittelbranche, da diese unter Umständen vermöge des Geruchssinnes über die eventuelle Brauchbarkeit nicht mehr tadelloser Nahrungs- und Genußmittel respektive zur Sortierung der verschiedenen Qualitäten zu entscheiden haben. In Betracht kommen (Röpke[1]) Metzger, Müller, Bäcker, Konditoren, Angestellte der Spezerei- und Fischhandlungen, ferner Angestellte der Weinkellereien, Tee- und Kaffee- sowie Tabakshandlungen. Von großem Werte ist ein normales Geruchsvermögen noch für Köche und Köchinnen, auch für Gärtner und Angestellte in Blumenhandlungen. Röpke[2]) erklärt, daß bei Angehörigen aller dieser genannten Berufszweige bei vollständigem Verlust oder hochgradiger Herabsetzung des Geruchsvermögens eine Rente zu gewähren sei, welche aber selten 10—15% der Vollrente übersteigen dürfte.

Für meinen ersten Fall würde ich, wenn eine Klage auf Entschädigung erhoben worden wäre, einen Betrag von 15—20% der Vollrente begutachtet haben.

Bei funktionellen Anosmien, wie in dem von Levinstein mitgeteilten Falle, wird bei der relativ günstigen Prognose die Rentengewährung mit der Einschränkung begutachtet werden müssen, daß der Rentenbezug bei Wiederherstellung des Geruchsvermögens aufzuhören hätte. Welche Entschädigungsansprüche in dem von Biasoli und Masucci[3]) angeführten Falle gestellt

---

[1]) Röpke, Handb. d. spez. Chirurgie des Ohres u. d. oberen Luftwege. Katz, Preysing, Blumenfeld, I. Bd. C. Kabitzsch, Würzburg 1912.

[2]) Röpke, Handb. d. spez. Chir. d. Ohres u. d. oberen Luftwege. Katz, Preysing, Blumenfeld. I. Bd. C. Kabitzsch, Würzburg 1912.

[3]) Biasoli und Masucci, Arch. ital. di Otol., September 1910. (Ref. im Internationalen Zentralbl. f. Laryngol., 1911, 1.)

Digitized by Google
Original from UNIVERSITY OF CALIFORNIA
Generated on 2019-10-24 13:13 GMT / http://hdl.handle.net/2027/uc1.b3252760
Public Domain in the United States, Google-digitized / http://www.hathitrust.org/access_use#pd-us-google

wurden, ist aus dem mir vorliegenden Referat nicht zu ersehen. Handelt es sich bei der Begutachtung von traumatischen Anosmien nicht um Angestellte, sondern um selbständige Gewerbetreibende, so dürften die Rentenbeträge respektive die Entschädigungsansprüche höher zu bemessen sein: so hat Peltesohn für seinen zweiten Fall, einen Materialwarenhändler, eine Invaliditätsrente von 25% begutachtet, womit der Verletzte auch schließlich zufrieden war.

Auch für meinen zweiten Fall hätte, wenn nicht ein Vergleich den Prozeß beendigte, eine ziemlich hohe (wenn auch nicht in der vom Kläger geforderten Höhe) Rente begutachtet werden müssen, da es sich um einen nach zwei Richtungen hin selbständigen Gewerbetreibenden handelte. Die Begutachtung einer Rente für mechanische Anosmien wird auszusetzen sein, bis durch einen entsprechenden operativen Eingriff die Frage gelöst ist, ob und in welchem Grade das Geruchsvermögen wieder hergestellt werden kann.

Beitrag zur Lehre von der Entstehung und Heilung kombinierter Nebenhöhleneiterungen der Nase.

Von Prof. Dr. **F. Siebenmann** in Basel.

Die große Rolle, welche die akuten Infektionskrankheiten in der Ätiologie der Nebenhöhlenerkrankungen von Nase und Ohr spielen, ist heute unbestritten. Klärend haben nach dieser Richtung namentlich die Influenzaepidemien der letzten Jahrzehnte gewirkt, so daß es überflüssig ist, noch Worte zu verlieren über die Entstehung der Pansinuitis auf rein hämatogenem Wege. Dagegen fehlt es noch an exakten Beobachtungen, welche das sekundäre Überspringen der eitrigen Entzündung von einer isoliert erkrankten Nebenhöhle auf eine andere des nämlichen Systems beweisen. Ferner dürfte es angebracht sein, auch einige Beispiele für die praktisch wichtige und viel zu wenig bekannte Tatsache zu bringen, daß durch Ausschalten von einer oder zwei eiternden Nebenhöhlen aus einem ganzen erkrankten System, die übrigen eiternden Höhlen spontan ausheilen können.

Ich teile zu diesem Behufe die vier folgenden, möglichst kurz gehaltenen Krankengeschichten mit:

I. Albert D., 44 J., Kaufmann in Basel. (Nr. 1262/1910.) Sinuitis maxillaris caseosa r. (infolge von Zahnkaries), Sinuitis ethmoidalis et frontalis R. Seit Mitte Juli 1910 leichte Schwellung und Schmerz über dem kariösen I. Molar r. o., seit Mitte August eitrige Rhinorrhöe rechts mit Schlaflosigkeit und Druckgefühl in der Gegend des r. Oberkiefers. Kein Kopfschmerz, kein

Digitized by Google
Original from UNIVERSITY OF CALIFORNIA
Generated on 2019-10-24 13:13 GMT / http://hdl.handle.net/2027/uc1.b3252760
Public Domain in the United States, Google-digitized / http://www.hathitrust.org/access_use#pd-us-google

Fieber. Bei der am 23. September 1910 vorgenommenen Untersuchung findet sich Abfluß von beinahe reinem Eiter aus dem rechten mittleren Nasengang. Die Röntgenaufnahme ergibt eine ganz auffallende Verschleierung sämtlicher vorderer Nebenhöhlen der rechten Seite. Die rechte Stirnhöhle ist bedeutend größer als die linke; sie überdacht letztere teilweise, indem sie die Mittellinie überschreitet. Die vorderen Nebenhöhlen der linken Seite sowie beide Keilbeinhöhlen erscheinen im Röntgenbild ganz normal. 24. IX. Die Probeausspülung von der Nase aus fördert aus der Stirnhöhle wenig Eiter, aus der Kieferhöhle dagegen gewaltige Mengen fötider, lehmartiger, grauer Massen zutage. Extraktion des kariösen Zahnes, breite Entfernung der defekten Knochenlamelle, welche die Alveole vom Sinus maxillaris trennt und vollständige Entleerung der Kieferhöhle von ihrem käsigen Inhalt. Am 26. IX. ist das Sekret der Kieferhöhle nur noch schleimig, am 27. läuft das Spülwasser klar ab, ebenso bei den zwei folgenden Kontrollen am 3. und 8. X., ohne daß sie seit dem 24. IX. wieder gespült worden wäre. Am 14. und 17. X. erweist sich auch die Stirnhöhle eiterfrei. Am 1. XI. kann Pat. als definitiv geheilt entlassen werden.

II. Jules P., 33 J., Uhrmacher in Basel. Pansinuitis r. (ausgehend von einem dentalen Empyem der Kieferhöhle). 1898 im Anschluß an das Plombieren eines kariösen Backenzahnes Schwellung der Wange und fötide Rhinorrhöe. Die Extraktion des betreffenden Zahnes durch den Verfasser und zeitweise Spülungen bringen keine Heilung. Es entwickelt sich eine Pansinuitis und Pat. ist nicht zu einer gründlichen Behandlung zu bewegen. Spitaleintritt: 24. XI. 1911. Rechts polypöse Wucherungen und fötider Eiter im mittleren Nasengang, bei der Probeausspülung auch in der Kieferhöhle und in der Stirnhöhle. Das Röntgenbild zeigt rechterseits Verschleierung der Kiefer-, Siebbein- und Stirnhöhle, linkerseits ist alles normal. 25. XI. Caldwell-Luc in Lokalanästhesie mit Eröffnen auch der Siebbeinzellen und der Keilbeinhöhle. In sämtlichen eröffneten Höhlen Eiter und sehr verdickte hyperämische Schleimhaut. Naht. Spitalaustritt: 29. XI. Pat. spült selbst aus. 4. XII. Kieferhöhleneiterung noch nicht geheilt. Stirnhöhle leicht sondierbar, eitert noch reichlich. Kopfschmerz. Pat. spült täglich selbst die Kieferhöhle aus, während die Stirnhöhle nicht behandelt wird. 15. I. 1912. Kiefer-, Keilbein- und Stirnhöhle eiterfrei. 29. I. Kontrolluntersuchung bestätigt die Heilung der Eiterung sämtlicher Nasennebenhöhlen.

III. Franz Z, 21 J., Student in Basel. (Nr. 6/1911.) Pansinuitis r. (ausgehend von der Keilbeinhöhle). Seit Oktober 1910 Schnupfen mit Verstopfung der Nase und eitriger Rhinorrhöe r. Anfangs bestand auch Schwerhörigkeit beiderseits und in der letzten Zeit traten mehrmals morgendliche Attacken von Supraorbitalneuralgie r. auf. Eine Untersuchung am 3. I. ergab rechterseits schleimigeitriges, nicht fötides Sekret im mittleren Nasengang und in der Rima olfactoria. 4. I. Auf den Röntgenplatten erscheinen sämtliche Nebenhöhlen der rechten Nasenhälfte verschleiert, namentlich aber die Siebbeinzellen. Probeausspülung: Der Sinus maxillaris ist (durch ein Ostium accessorium) besonders leicht zugänglich und enthält wenig eitrigen Schleim. Die Keilbeinhöhle, deren vordere Wand mit einer dicken, beinahe geraden Universalkanüle eingebrochen wird, ist mit dickem, nicht fötidem Eiter angefüllt; die Stirnhöhle läßt sich nicht sondieren. Bis am 16. I. wird die Keilbeinhöhle täglich ausgespült. Sie erweist sich jetzt frei von Eiter; Kontrollunter-

Digitized by Google
Original from UNIVERSITY OF CALIFORNIA
Generated on 2019-10-24 13:13 GMT / http://hdl.handle.net/2027/uc1.b3252760
Public Domain in the United States, Google-digitized / http://www.hathitrust.org/access_use#pd-us-google

suchungen mit Spülung am 18., 20. und 21. I. bestätigen die Heilung. Eine Röntgenaufnahme am 20. I. ergibt nur noch eine geringe Differenz zwischen beiden Kopfhälften, einzig die Keilbeinhöhle und die Siebbeinzellen sind r. noch etwas verschleiert. Sekretion ist keine mehr vorhanden.

IV. Martha B., 21 J., Uhrmacherin in Les Bois. Beiderseits Sinuitis maxillaris, ethmoidalis und frontalis chronica. Spitaleintritt: 16. I. 1912. Vor 3 Jahren Eintritt von totaler Nasenobstruktion, eitriger Rhinorrhöe beiderseits und Druckgefühl in der Stirne. Der behandelnde Spezialist entfernte Polypen und machte einige Ausspülungen der rechten Kieferhöhle. 1909 wurde auf der chirurgischen Universitätsklinik in Bern die rechte Stirnhöhle in kurzem Zwischenraume zweimal von außen eröffnet, 1910 ebenso noch einmal in Lausanne. Da die Naseneiterung und die Kopfschmerzen anhielten und rechts eine eiternde Stirnfistel zurückblieb, wurden im August 1911 durch einen Chirurgen in Ch. wieder beide Stirnhöhlen mit Wegmeißeln des Knochens eröffnet (2mal rechts und einmal links). Die Rhinorrhöe hielt trotzdem an und 3 Monate später brach auch die Operationswunde der Stirne wieder auf und eitert seither beständig. An Stelle der r. Augenbraue eine lineare, das Auge auch medialwärts umziehende Schnittnarbe mit einer eiternden, trichterförmig eingezogenen Fistel senkrecht über der inneren Lidkommissur und mit einem entsprechenden in der Tiefe durchzufühlenden, unregelmäßigen Defekt der vorderen Stirnhöhlenwand. Links ähnliche Verhältnisse, aber keine Fistel. Kein Doppeltsehen, kein Schwindel. Nase: Die vordere Hälfte der beiden mittleren Muscheln fehlen; an ihrer Stelle ödematöse Schleimhautwucherungen. Ausspülen der Kieferhöhlen ergibt beiderseits stark fötiden, eitrigen Inhalt. L. Stirnhöhle nicht sondierbar. Rechts läßt sich von der Stirnfistel aus Spülwasser in die Nase pressen. Das Röntgenbild ergibt totale Verschleierung der linken Stirn-, Siebbein- und Kieferhöhle; rechts erscheinen die Siebbeinzellen und die Stirnhöhle weniger affiziert. Die Keilbeinhöhlen sind normal. 18. I. Beiderseits Caldwell-Lucsche Operation in Lokalanästhesie mit gleichzeitiger Eröffnung der Siebbeinzellen. In sämtlichen eröffneten Höhlen stark verdickte Schleimhaut und fötider Eiter. Naht. Keine Tamponade. 21. I. Beide Nasenhälften eiterfrei. Die Stirnhöhle seit der Operation trocken. Pat. wünscht auszutreten, sie hat gelernt, die Kieferhöhlen selbst auszuspritzen. 16. III. Heilung hält an. Nase sekretfrei.

Auf meine Veranlassung hat P. H. Hosch in seiner Arbeit über unsere Erfolge der Radikaloperation der Sinuitis frontalis (Z. f. O., Bd. 61, pag. 349) auf einen Mechanismus hingewiesen, welcher gewiß häufig in Aktion tritt bei der Verschleppung einer Eiterung von einer Nebenhöhle in eine andere. Gewohnheitsgemäß nimmt man ja ohne weiteres an, daß eine solche Infektion durch Hinausfließen des Eiters durch das Ostium eines Sinus und durch einfaches Hineinlaufen in eine andere Höhle entstehe. Dem widerspricht aber der Umstand, daß am Ort des Ausfließens des Eiters in die Nasenhöhle deren Schleimhaut gewöhnlich mehr oder weniger stark geschwellt ist und daß, wenn auch unter normalen Verhältnissen nachgewiesenermaßen Naseninhalt, wie zum Beispiel Erbrochenes, selbst in der Leiche, wo kein erhöhter Druck von der Nase aus wirksam ist, in die Nebenhöhlen gelangt, dies unter obgenannten ab-

Generated on 2019-10-24 13:13 GMT / http://hdl.handle.net/2027/uc1.b3252760
Public Domain in the United States, Google-digitized / http://www.hathitrust.org/access_use#pd-us-google
Digitized by Google
Original from UNIVERSITY OF CALIFORNIA

normen Umständen schwer oder gar nicht möglich ist. Es müssen also noch andere Faktoren vorhanden sein, welche das Eintreten des Eiters von einem Sinus in einen anderen begünstigen und es ermöglichen, daß der zum Beispiel von einem dentalen Empyem der Kieferhöhle abfließende Eiter, wie es in unseren Fällen I und II geschah, vom mittleren Nasengang aus in die Stirn-Siebbeinzellen der nämlichen Seite, in Fall II später auch noch in die Keilbeinhöhle verschleppt wurde und dort ebenfalls eine eitrige Entzündung verursachte. Auch die bloße Kapillaritätsattraktion der Ostienwände kann zur Erklärung dieses Vorgangs keineswegs herangezogen werden, denn es könnte sich dabei nur um kurze Wegstrecken und minimale Sekretmengen handeln; selbst der Schneuzakt allein wäre kaum imstande, namhafte Sekretmengen hinein zu pressen, da die Knochenwände ja alle unnachgiebig sind, keine Ausweichstellen besitzen und daher nur sehr minime Kompression der Höhlenluft gestatten. Ebensowenig würde für die Erklärung solcher Sekundärinfektionen die einfache Fortleitung der Schleimhauterkrankung per continuitatem genügen; denn wir wissen, wie kurz die Schleimhautstrecke der Nasenhöhle ist, welche in solchen Fällen von dentalem Maxillarempyem miterkrankt, insofern, als sie in der Regel sich auf den mittleren Nasengang beschränkt.

Der Hauptfaktor, welcher das Überspringen des dentalen, anfänglich durchaus isolierten Oberkieferhöhlenempyems auf die anderen Nebenhöhlen vermittelt, ist unzweifelhaft der negative Luftdruck, welcher in denjenigen Sinus entsteht, deren Ostien unter dem Einfluß des ausgetretenen reizenden Eiters anderer Höhlen stehen, also in erster Linie der vorderen und mittleren Ethmoidalzellen und der Stirnhöhle, welche sämtlich in den Hiatus semilunaris einmünden. Von hier aus wird der Eiter in einen luftverdünnten Raum teils aspiriert, teils beim Schneuzen hineingepreßt. Der Infektion liegt durchaus der nämliche Vorgang zugrunde, den wir bei derjenigen Entstehung der Mittelohreiterung und der Mittelohrtuberkulose beobachten, wo das infektiöse Material hineingesogen und hineingepreßt wird in Räume, die vorher unter dem Einfluß eines katarrhalischen Tubenabschlusses standen und daher verdünnte Luft enthielten. Ist das pharyngeale Tubenostium vorher infolge Schwellung seiner Wände schon längere Zeit verschlossen gewesen, so wird die Schleimhaut der Mittelohrräume passiv hyperämisiert und es kommt zu Epithelschädigung und zu anfänglich steriler Transsudatbildung, Verhältnisse, welche einer Infektion durch Überschwemmung mit dem bei gelegentlichem Wegbarwerden der Tube hineinstürzenden septischen Material des Cavum retronasale außerordentlich günstig vorbereitet ist. Was wir am Ohr täglich mit unserem Auge genau beobachten und verfolgen können, muß sich in ganz der nämlichen Weise auch in den Nebenhöhlen der Nase abspielen, deren Schleimhaut die nämlichen anatomischen und physiologischen Verhältnisse darbietet, und welche in gleicher Weise beständig die darin enthaltene Luft resorbiert; nur sind dort die anatomischen Verhältnisse für diesen

Digitized by Google
Original from UNIVERSITY OF CALIFORNIA
Generated on 2019-10-24 13:13 GMT / http://hdl.handle.net/2027/uc1.b3252760
Public Domain in the United States, Google-digitized / http://www.hathitrust.org/access_use#pd-us-google

Infektionsmodus insofern noch etwas günstiger als hier beschaffen, als die Höhlenwände eine wenn auch relativ kleine und nachgiebige Stelle — das Trommelfell — besitzen. Das Fehlen solcher nachgiebiger Stellen der Nebenhöhlenwände in der Nase bildet, nebenbei bemerkt, auch die Ursache der Unwirksamkeit der auf theoretisch ganz falscher Prämisse sich aufbauenden Saugmethode, welche unter den konservativen Behandlungsweisen des Nebenhöhlenempyems der Nase kaum sich je ein bleibendes Bürgerrecht erwerben wird.

Was nun den zweiten der in der Überschrift unserer Arbeit genannten Punkte anbelangt, zeigen sämtliche vier mitgeteilten Fälle, daß chronische Eiterungen, die nachweisbar monate- und jahrelang in verschiedenen Nebenhöhlen der nämlichen Nasenseite bestanden haben, durch Ausschaltung eines Teiles, und zwar des Hauptteiles der Eiterquellen, auch ohne weitere Behandlung ausheilen können. Im I., II. und III. Falle war das Mitergriffensein sämtlicher Nebenhöhlen, im IV. Falle wenigstens dasjenige der Oberkiefer-, Stirn- und Siebbeinzellen durch Röntgenuntersuchung und Probeausspülung sicher festgestellt. In dreien dieser Fälle genügte die Caldwell-Lucsche Operation der Kieferhöhle zur Heilung der Pansinuitis. Im Fall III war es die Kieferhöhle, welche am meisten Eiter enthielt und welche deshalb behandelt wurde; auch hier erfolgte die Heilung der übrigen Höhlen spontan. Ob es sich in den beiden Fällen III und IV von Anfang an um eine auf hämatogenem Wege entstandene Pansinuitis gehandelt hatte, war nachträglich nicht mehr mit Sicherheit festzustellen; doch ist dies sehr wahrscheinlich, da ein dentales Empyem sowie ein Trauma oder irgend welche andere Ursache ausgeschlossen werden konnte.

Sämtliche Fälle zeigen ferner, wie sehr es angebracht ist, bei der Behandlung einer Pansinuitis zunächst genau zu untersuchen, welche der drei großen Nebenhöhlen am meisten zur Eiterung beiträgt, und falls es die Keilbein- oder Kieferhöhle ist, diese vor der Operation der Stirnhöhle zu eröffnen und zu behandeln. Mag auch die letztere im großen und ganzen relativ gute Resultate liefern, so bedeutet doch ihr Endeffekt auch im günstigsten Falle nebenbei eine kosmetische Schädigung, in vielen Fällen aber eine häßliche Verunstaltung; und zudem ist eine Mortalitätsziffer von 2—3% bei der operativen Behandlung einer Affektion, die, vielleicht abgesehen von der Rhinorrhöe, keine wesentlichen Beschwerden verursachte, immer noch so hoch, daß wir es dankbar begrüßen müssen, wenn wir auf andere, schonendere Weise zum Ziele gelangen können.

Sollte hinterher, trotzdem die operierten Höhlen ausgeheilt und die anderen mit Ausspülungen erfolglos mehrere Wochen behandelt worden sind, die Stirnhöhlenoperation sich doch noch als notwendig oder wünschenswert erweisen, so sind unterdessen die Vorbedingungen zu einem günstigen Wundverlauf durch diese Vorbehandlung entsprechend gebessert worden, so daß einem

Digitized by Google
Original from UNIVERSITY OF CALIFORNIA
Generated on 2019-10-24 13:13 GMT / http://hdl.handle.net/2027/uc1.b3252760
Public Domain in the United States, Google-digitized / http://www.hathitrust.org/access_use#pd-us-google

solchen schonenden Vorgehen, wie wir es hier empfehlen, auch in ungünstiger verlaufenden Fällen, als sie hier mitgeteilt sind, eine Berechtigung nicht abgesprochen werden darf.

Die transantrale Alkoholeinspritzung bei Neuralgien des Trigeminus.

Von Dr. **Struycken** in Breda.

Sowohl der transmaxillare Weg zur Erreichung des Ganglion Gasseri (Rose, Novaro u. a.) wie der transantrale Weg (zur Erreichung des zweiten Astes von Carnochan, Al. Fränkel bevorzugt) sind von der Mehrzahl der Chirurgen zugunsten des extrabuccalen Weges verlassen.

Auch zur Einspritzung von Alkohol nach Schlösser wird meistens von außen die Nadel eingestochen, obwohl unter anderen Fransen (Z. f. Laryng., H. 5) noch darauf hingewiesen hat, wie unsicher und gefährlich ein solches Verfahren sein kann und wie leicht man, von der oberen hinteren Wand des geöffneten Antrums ausgehend, den zweiten Ast zur Einspritzung erreichen kann.

Mir scheint es möglich, auf diesem Weg noch einen Schritt weiter zu gehen und den zweiten Ast ad oculos bis zum Foramen rotundum zu verfolgen und durch das Foramen die Einspritzung ins Ganglion selbst zu machen. Bei einer mühsamen Bronchoskopie stoßen wir doch öfters auf größere Schwierigkeiten. In der Hoffnung, daß es unserem geschätzten Meister gefallen möge, auch hier die so wechselnden anatomischen Verhältnisse aufzuklären, wage ich es, das von mir bei einzelnen glücklich gelungenen Fällen befolgte Verfahren mitzuteilen.

Schon einige Wochen vor der Operation wird die Mundhöhle einer sorgfältigen Reinigung unterworfen; Zahnsteinwurzeln werden entfernt, kariöse Zähne zweckmäßig behandelt. Endonasale und nasopharyngeale Entzündungserscheinungen werden so möglich zur Genesung gebracht. Zur Narkose gefiel mir am besten die Pantopon-Scopolamineinspritzung und am Anfang der Operation eine so kleine Menge Chloroform, daß noch eben der Schluckreflex anwesend bleibt. Der Pat. liegt mit etwas erhöhtem Oberkörper und erhält am Alveolarrand und auf der Vorderwand des Sinus max. eine Adrenalineinspritzung (0·5—1 cm^3 $^1/_4{}^0/_{00}$). Einschnitt wie für Caldwell-Lucs Operation, Öffnung des Sinus maxillaris so weit wie möglich auch nach der medianen Seite (Meißel und Stanze von Hajek-Claus). Nach Eröffnung wird ein Wundhaken eingeführt, dessen mittleres, $^3/_4$ *cm* breites, aber sehr dünnes Blatt den lateralen Knochenrand umfaßt, während die anderen kürzeren Zähne die Weichteile zurückhalten.

Digitized by Google
Original from UNIVERSITY OF CALIFORNIA
Generated on 2019-10-24 13:14 GMT / http://hdl.handle.net/2027/uc1.b3252760
Public Domain in the United States, Google-digitized / http://www.hathitrust.org/access_use#pd-us-google

Unter Beleuchtung mittelst Kirstein-Brüningscher Lampe wird die hintere obere Wand mittelst kleiner Meißel zerschlagen und die Knochenplättchen gefaßt und abgezogen, die entstandene Öffnung dann mittelst kleiner Stanze (nach Hajek oder Faracci) vergrößert, bis wenigstens 1 *cm* Durchmesser. Fast immer kommt hierbei der Nervus infraorbit. zu Gesicht, dessen Kanal auch nach vorne mit spitzem Conchotom geöffnet wird. Der Nerv wird mit einem kleinen, flachen, zur Seite gebogenes Häkchen gefaßt und medianwärts nach unten angespannt. Die Art. infraorbitalis sieht man dann an der lateralen Seite wie auch die Nervi alveolari. Die Arterie wird gefaßt, peripher durchschnitten und das zentrale Ende durch Torsion geschlossen. Auf Geleit des gespannt gehaltenen Nerven wird dieser weiter in der Tiefe zwischen den Musc. pterygoidei frei gemacht (mittelst sehr dünnen und schmalen Spatels), bis die Stelle erreicht ist, wo der Nerv im Knochen verschwindet. Öfters wird dieses nur eine hintere Ethmoidzelle sein, welche dann unter Entfernnung der Knochenlamellen geöffnet wird.

Während der Nerv frei präpariert wird, findet man an dessen unterer Seite den Nerv. sphenopalat. und kann man auch das Gangl. sphenopalat. zu Gesicht bekommen. Beide werden geschont, da sonst die motorische Innervation des weichen Gaumens geschädigt wird (gegen das Abschneiden hart am Nerv. maxill. mit kleinstem Conchotom ist aber nichts einzuwenden).

Ist man so weit und hat jede Blutung unter Anwendung von Adrenalin aufgehört, dann wird ein sehr schmales, zweiklappiges Speculum eingeführt, welches nur den Nerv. maxill. einfaßt und die Muskelpartien der Pterygoidei wie die Art. maxill. zur Seite hält. Öfter gelingt es so den angespannten Nerven bis ans Foramen rotundum mit dem Auge zu verfolgen.

Mit einer langen, knieförmig gebogenen Nadel wird dann ins Foramen rotund. $^1/_2$—1 *cm* tief eingestochen, wobei man die Richtung des Knochenkanales beibehält, und spritzt 0·5—$^3/_4$ *cm*^{3} 80%igen Alkohols sehr langsam ein unter Beobachtung der Pupille des gleichnamigen Auges (worin man starkes Licht fallen läßt).

Der zweite Ast wird hierdurch vernichtet und kann jetzt obendrein noch herausgezogen werden, um hierdurch auch indirekt Atrophie des Ganglion hervorzurufen (van Gehuchten). Es scheint aber, daß schon die gelungene Einspritzung im Nerven allein genügt, um das Ganglion zu vernichten, denn bei meinen Pat. trat allmählich völlige Anästhesie des dritten Astes und zum Teil auch des ersten Astes auf, während der motorische Teil des Nerven ungeschädigt blieb (dieser Teil hat schon im Ganglion eine tiefere Scheide). (Am Kadaver tritt gefärbter Alkohol gleich bis ins Ganglion, doch ist das Verhalten beim Lebenden noch keiner näheren Prüfung unterzogen.)

Das Antrum wird jetzt gereinigt und im vorderen unteren Teil eine Öffnung nach der Nase angelegt (am einfachsten mittelst Trephine), wozu schon

Digitized by Google
Original from UNIVERSITY OF CALIFORNIA
Generated on 2019-10-24 13:14 GMT / http://hdl.handle.net/2027/uc1.b3252760
Public Domain in the United States, Google-digitized / http://www.hathitrust.org/access_use#pd-us-google

während der Operation ein kleiner Tampon mit Adrenalin-Alypin eingeführt worden ist. Die erstfolgenden Tage kann durch vorsichtiges Saugen (oder aseptisches Spülen) die Höhle leicht gereinigt werden. Die Wangenschleimhaut braucht nicht angenäht zu werden, doch wird ein einfacher, sanft drückender Verband angelegt und kann der Kranke durch Druck mit der Hand, während dem Spülen des Mundes oder die Aufnahme der halbflüssigen Nahrung, leicht verhindern, daß fremde Stoffe in die Höhle dringen. Auch das Öffnen der Wunde nach zum Beispiel 2 × 24 Stunden zur Entfernung von Blutkoagula brachte keine Störung. Die Furcht der Chirurgen für Eröffnung des Antrums bei der Neurektomie des Trigeminus scheint mir sehr übertrieben und trat in meinen Fällen ungestörte Wundheilung auf. Ob bei eitrigen Rhinitiden oder Ozaena die sonst unentbehrliche Drainageöffnung nach der Nase doch ausfallen muß und nur vom Munde aus gespült werden oder vielleicht in diesen Fällen besser dieses Operationsverfahren unterbleibt, wage ich nicht zu entscheiden. Die Vorteile, daß man ohne Gefahr von ernster Nebenverletzung den zweiten Ast und vielleicht auch das Ganglion Gasseri vernichten kann durch Einspritzung genau in der Richtung der Nervenfasern, sind jedenfalls einer weiteren Beachtung wert.

Über die sogenannten fibrösen Nasen-Rachenpolypen.

Von Prof. **V. Uchermann** in Kristiania.

In dem Referat, das P. Jacques für den III. internationalen Kongreß für Laryngo-Rhinologie geliefert hat: „Insertion, siège, mode d'implantation et traitement des polypes fibreux dits naso-pharyngiens“ (Verhandlungen, Teil I, Referate, pag. 118—128) hebt dieser den Gegensatz in der Auffassung dieser Punkte hervor, der noch zwischen den allgemeinen Chirurgen und den Spezialrhinologen herrscht. Während die ersteren noch zum größten Teil der Nelatonschen Lehre (1850) folgen, wonach Nasen-Rachenfibrome von dem fibrösen Gewebe um die Pars basilaris ossis occipitis (und speziell von dem Band, das diesen Knochen mit den oberen Halswirbeln verbindet) ausgehen, meinen die anderen, jedenfalls seit den neunziger Jahren (Capart, Moure etc.), daß die Geschwulst in der Regel von der Vorderfläche des Corpus ossis sphenoidei ausgeht und von da schon frühzeitig in die nasalen Annexe einbricht, insbesondere in den Sinus sphenoidalis, bevor sie sich in der Epipharynx engagiert (Jacques, a. a. O., pag. 128). Als Beleg für diese Meinung führt er an, daß in allen 8 Fällen, die er im Laufe der letzten 15 Jahre beobachten konnte, die Operation (auf transmaxillarem Wege) erwiesen hat, daß das Os sphenoideum und besonders der Recessus ethmoideo-sphenoidalis der primäre Ausgangspunkt der Geschwulst war, während die übrigen Anwachsungen im Verhältnis zu diesen nur als Folgeerscheinungen zu betrachten waren. Da man nicht an-

Digitized by Google
Original from UNIVERSITY OF CALIFORNIA
Generated on 2019-10-24 13:13 GMT / http://hdl.handle.net/2027/uc1.b3252760
Public Domain in the United States, Google-digitized / http://www.hathitrust.org/access_use#pd-us-google

nehmen kann, daß diese Übereinstimmung in dem Auftreten auf Zufall beruht und da die Beobachtungen anderer Rhinologen damit übereinstimmen, so nimmt er an, daß der bestehende Meinungsunterschied in einer mangelhaften Untersuchung von seiten der älteren Chirurgen begründet ist, infolge unzulänglicher oder gänzlich mangelnder Übung in der Benutzung des Rhinoskops und Reflexlichtes (ego). Infolgedessen wird die Geschwulst erst erkannt, wenn sie schon einen größeren oder kleineren Zweig in die Epipharynx hinuntergetrieben hat, wo sie weiter anwachsen kann. Der Operationsmodus selbst, von Mund- und Rachenhöhle aus, und die starke Blutung schließt dann jedes Erkennen der Nase als eigentlichen Ausgangspunkt aus. Der Rhinologe dagegen, der die Krankheit in einem zeitigeren Stadium diagnostizieren kann, wird nicht selten imstande sein, dies ad oculos zu demonstrieren, jedenfalls dann, wenn die Operation auf naso-maxillarem Wege vorgenommen wird. Auch der klinische Verlauf, wonach die nasale Stenose einseitig beginnt und erst später doppelseitig werden kann, erklärt sich am besten aus der Entstehung der Geschwulst in der obersten Etage der Nase. Von hier aus kann sie auf dem kürzesten Wege das Antrum Highmori und die Orbita durch die Ethmoidalzellen erreichen, ferner die Fossa sphenomaxillaris und Schläfengrube durch das Foramen sphenopalatinum und endlich den Sinus sphenoidalis durch sein Foramen. Eine Geschwulst, die von der Fornix pharyngis ausgeht, wird in erster Linie diese ausfüllen und in der Regel gleichzeitig und in ungefähr gleichem Grade beide Choanen verstopfen (Jacques).

Da die Frage nach dem Ausgangspunkt von der größten Bedeutung für die Behandlung ist, die in erster Linie gegen die Radix der Geschwulst gerichtet werden muß, ist es bei der herrschenden Uneinigkeit von Wichtigkeit, daß mehr Material herbeigeschafft wird, damit man zu einer Entscheidung nach der einen oder anderen Richtung kommen kann.

Ich bin in der glücklichen Lage, in den letzten $1^1/_2$ Jahren 6 Fälle von Nasen-Rachenfibromen in Behandlung gehabt zu haben. In allen 6 Fällen hat die Operationsart eine genaue Bestimmung der Ausgangsstelle der Geschwulst ermöglicht, ebenso wie das Resultat gezeigt hat, wie wichtig es ist, daß die Geschwulst von der richtigen Seite angegriffen wird. Die Krankengeschichten sind kurz folgende:

1. A. A., 13 Jahre. Von früher Kindheit an verstopfte Nase, schlief mit offenem Munde. In der letzten Zeit hat der Vater eine Geschwulst im linken Nasenloch gesehen. Der Versuch eines Arztes, diese mittelst Schlinge zu entfernen, rief eine heftige Blutung hervor. Bei der Aufnahme am 30. VIII. 1910 wurde die linke Nasenhöhle völlig ausgefüllt gefunden von einem festen, graurötlichen Tumor, der nicht mit den Seiten zusammenhängt, sondern von der Choane herzukommen scheint. In der Nasopharynx ist bei der Rhinoscopia posterior ein walnußgroßer Tumor zu sehen von gleicher Farbe mit glatter Oberfläche und deutlichen Aderzeichnungen. Die Konsistenz ist fest. Er füllt vollständig die linke Choane aus und bedeckt den

Digitized by Google
Original from UNIVERSITY OF CALIFORNIA
Generated on 2019-10-24 13:13 GMT / http://hdl.handle.net/2027/uc1.b3252760
Public Domain in the United States, Google-digitized / http://www.hathitrust.org/access_use#pd-us-google

obersten Teil der rechten Choane. Er scheint im übrigen mit breiter Basis auf der linken Seite, der Hinterfläche und dem Dach des Epipharynx zu sitzen. Sonst normale Verhältnisse.

Operation 8. X., 30 *g* Chloroform, 1 *cg* Morphin. Hautschnitt à la Nélaton von der Spitze des linken Processus frontalis os. maxill. sup. längs diesem in einem Bogen um die Ala nasi und durch die Oberlippe. Bei der Aufmeißelung des Antrum Highmori findet sich die Schleimhaut stark gelatinös verdickt. In der Höhle leicht gelbweißer Schleim. Proc. frontalis stark verdickt, von einer Seite zur anderen, wird subperiostal entfernt. Die dahinter liegende Scheidewand zwischen Antrum und Nasenhöhle fehlt vollständig, ebenso die Concha inf. Nach der Lösung der Geschwulst mit dem Finger und Kochers Strumasonde wird sie mit einer starken, gebogenen Geschwulstzange entfernt. Es zeigt sich, daß die Geschwulst von dem Corpus os. sphenoid. ausgeht, das heißt dessen Vorderfläche und speziell nach oben und außen, von der Fossa spheno-ethmoidalis. Dagegen hängt sie nicht fester an der Fornix. Tamponade mit Jodoformgaze.

20. X. Tampon entfernt im Verlaufe von einer Woche ohne besondere Blutung. Die Sphenoidalhöhle erweist sich ausgefüllt von polypenähnlichen Massen, die weggenommen werden. Auf beiden Seiten der Öffnung nach der Höhle kleine Tumorreste, die mit Doppelcurette und Galvanokaustik beseitigt werden.

25. X. Infolge starker Sekretion und Krustenbildung tägliche Ausspülungen samt Anbringung von Paraffinum liquidum.

11. XI. Operationshöhle rein; Pat. als geheilt entlassen. Bisher kein Rückfall. Mikroskopische Untersuchung: Fibroma.

2. U. S., 22 Jahre. Erschien in der Poliklinik am 6. VIII. 1909 wegen Verstopfung in der rechten Seite der Nase von 3—4monatlicher Dauer. Oft Nasenbluten. Es fand sich ein weißer, glänzender, glatter, fester Tumor, der die ganze rechte Nasenhälfte ausfüllte, vorn mit der Sonde etwas bewegbar. Ein walnußgroßer, blaßroter, fester, unbeweglicher Tumor in der Nasopharynx. Man nahm an, daß die Geschwulst von deren hinteren Wand nach oben ausgehe. Es wurde mit kalter Schlinge ein Teil der Geschwulst in der Nase entfernt, worauf starke Blutung. Mikroskopische Untersuchung: Fibroma. Nach vergeblicher galvanokaustischer Behandlung von der Nase und Nasopharynx aus ohne nennenswertes Resultat, wurde am 13. IX. 1911 eine Operation von außen wie im vorhergehenden Falle vorgenommen. Es zeigte sich, daß die Geschwulst von der hinteren Nasenwand ausging (Corpus os. sphenoidei), während der Tumor in der Nasopharynx keinerlei Anwachsungen hatte. Die Geschwulst wurde mit Zange in zwei Teilen entfernt ohne stärkeren Blutverlust (Tamponade). Der letzte Rest des Tampons wurde am 25. IX. entfernt. Bei der Untersuchung wurde auf dem hintersten Teil des Septums ein Tumorrest gefunden von zirka Knackmandelgröße, blaß, bei Berührung nicht blutend. Entsprechend dem Sinus sphenoidalis wurden einige kleinere polypoide Auswüchse gefunden. Diese wurden mittelst Galvanokaustik beseitigt. Als geheilt entlassen am 18. XI.

3. A. K., 18 Jahre, Arbeiter. Leidet seit einem Jahr an Nasenverstopfung, bald auf der einen, bald auf der anderen Seite. In den letzten 3 Monaten fast beständig beide Nasenhälften verstopft. Auf der rechten Seite zeigt sich die Choane nach hinten von einem grauweißen Tumor verschlossen, der sich mit dem Gaumen-

Digitized by Google
Original from UNIVERSITY OF CALIFORNIA
Generated on 2019-10-24 13:13 GMT / http://hdl.handle.net/2027/uc1.b3252760
Public Domain in the United States, Google-digitized / http://www.hathitrust.org/access_use#pd-us-google

segel bewegt. Auf der linken Seite ist die ganze Nasenhöhle von einem grauweißen, festen, leicht blutenden Tumor ausgefüllt, der die äußere Nasenwand nach auswärts getrieben hat. Bei der Rhinoscopia posterior zeigt sich der oberste Teil des Nasopharynx von einem glatten, kugelförmigen, etwas beweglichen Tumor angefüllt, dessen Ausgangspunkt nicht bestimmt werden kann.

17. I. 1911. Operation auf der linken Seite à la Denker, aber mit paramedialer Spaltung der Oberlippe hinauf bis zum Boden der Nasenhöhle. Es stellt sich heraus, daß die Geschwulst von der Vorderfläche des Corpus os. sphenoidei, linke Seite, ausgeht. Ein Rest, der in die Fornix hinunterhängt, bleibt zurück und wird später mit Galvanokaustik behandelt. Der Verlauf kompliziert sich durch eine akute Otitis media auf derselben Seite, hervorgerufen durch die Tamponade. Am 23. II. ist das Ohr trocken und der Pat. wird zur poliklinischen Behandlung mit Galvanokaustik (einmal wöchentlich) entlassen. Diese erweist sich indessen als wenig wirksam. Nach zweimonatlicher Unterbrechung der Behandlung infolge Verreisens zeigt es sich, daß die Geschwulst wiederum die Fornix ausfüllt, während die Nasenhöhle fast frei ist. Der Pat. wird infolgedessen am 29. VI. wieder zur Operation aufgenommen. Der Tumor wird in Chloroformnarkose (24 *g*) leicht mit der gebogenen Geschwulstzange durch die Mundhöhle beseitigt. Es stellt sich heraus, daß die Geschwulst mit einem $1^1/_2$ *cm* langen und $^1/_2$ *cm* breiten Stiel an dem linken Choanalrande festsitzt. Die Blutung wird sofort durch hintere Tamponade gestillt. Der Tampon wird am 3. VII. entfernt. Auf der hinteren Pharynxwand sieht man einen roten, weichen Tumor, der der Pharynxmandel entspricht. Am 10. VII. wurden einige Reste des der vorderen Wand des Os sphenoideum und dem Choanalrand entsprechenden Tumors galvanokaustisch beseitigt. Geheilt entlassen.

Mikroskopische Diagnose: Fibroma.

4. G. T., 20 Jahre, Arbeiter. Litt 4—5 Jahre an zunehmender Verstopfung der Nase, besonders auf der rechten Seite. Es wird zwischen der Concha inferior und dem Septum nach hinten ein rötlicher Tumor konstatiert, der sich fest und elastisch anfühlt. In der Fornix zeigt sich auf derselben Seite eine grauweiße, walnußgroße Geschwulst, deren Ausgangspunkt nicht sicher bestimmt werden kann.

Operation am 15. VI. 1911 à la Denker. Es stellt sich heraus, daß der gestielte Nasentumor vom Choanalrande ausgeht, aufwärts in einer Breite von 2·5 *cm*. Er wird mit einer geraden Zange beseitigt. Der walnußgroße Tumor wird mit einer gebogenen Zange entfernt, die vom Munde aus in die Nasopharynx eingeführt wurde. Auch dieser Tumor geht aus von dem oberen Rande der Choane und von einer kleinen angrenzenden Fläche des Corpus os. sphenoidei. Etwas, aber nicht gefährliche Blutung. Tamponade von vorn und hinten. Der letzte Rest des Tampons wird am 20. VI. entfernt. Am 28. VI. einige Schmerzen und vermindertes Gehör auf dem rechten Ohr, was wieder zurückgeht. Am 7. VII. werden mit Galvanokaustik drei kleine Reste des Tumors am Choanalrande entfernt. Geheilt entlassen.

8. VII. Mikroskopische Untersuchung: Fibroma.

5. J. K. S., 23 Jahre, Fischer. Bemerkte im letzten Jahre, daß seine Nase sich nach und nach verstopfte, besonders auf der rechten Seite. Ab und zu Nasenbluten, zum Teil sehr stark. In der rechten Nasenhälfte nach hinten ein graurötlicher Tumor, der die Choane zu bedecken scheint und im übrigen sich wie ein

Digitized by Google
Original from UNIVERSITY OF CALIFORNIA
Generated on 2019-10-24 13:13 GMT / http://hdl.handle.net/2027/uc1.b3252760
Public Domain in the United States, Google-digitized / http://www.hathitrust.org/access_use#pd-us-google

polypartiger Ausläufer zwischen der Concha media und dem Septum nach vorn erstreckt. An derselben Stelle auf der linken Seite eine rötliche, feste, elastische Masse. In der Nasenrachenhöhle ein halbkugelförmiges Gebilde von gleichem Aussehen, das beide Choanen bedeckt und dessen Ausgangspunkt sich nicht feststellen läßt.

17. X. 1910. Operation à la Denker, rechte Seite. Im Antrum Highmori etwas schleimiges Sekret. Die knochige Scheidewand zur Nase fehlt teilweise. Es zeigt sich, daß die Geschwulst von der Vorderfläche des Corpus os. sphenoidei ausgeht und hinübergreift zur der Grenze des Os. ethmoideum. Sie hängt auch mit dem Boden der Nasenhöhle zusammen, läßt sich aber von diesem leicht lösen. Sie ist fest angewachsen an dem hinteren Teil des Septum (Os vomer). Nach Lösung der Geschwulst mit dem Finger soweit wie möglich, wird der Raum zwischen der Geschwulst und dem Boden der Nasenhöhle tamponiert, worauf die Geschwulst mit der gebogenen Geschwulstzange in 3 Tempis entfernt wird. Reichliche Blutung, die jedoch bei der Tamponade aufhört. Im Innern der Sphenoidalhöhle zeigen sich einige hypertrophische Gewebsmassen, die jedoch vorläufig nicht beseitigt werden. In der Folgezeit verursacht der Versuch, die Tampons zu entfernen, jedesmal Blutung, so daß neue aufgelegt werden müssen. Der gesamte Tampon wird erst am 30. XI. entfernt. Es zeigt sich, daß der Tumor wiederkommt, so daß die Atmung auf der rechten Seite unmöglich ist. Der Tumor ist wie ein gleichmäßiges pastöses Kissen, das bei der geringsten Berührung blutet. Es wird galvanokaustische Behandlung angeordnet, die jedoch jedesmal Blutung hervorruft und daher nur einmal wöchentlich angewandt werden kann, wenn der Tampon von dem vorhergehenden Brennen entfernt wird. Im ganzen geringer Erfolg.

3. II. und 8. V. 1911 starke spontane Blutung.

Vom 15. VII. wird mit mehr Erfolg Brennen mit Paquelin versucht, doch auch dabei beständige Blutung.

16. IX. von neuem Operation auf dem alten Wege vom Vestibulum oris aus. Die Geschwulst wird mit dem Finger gelöst und scheint von der unteren und äußeren Wand der Sphenoidalhöhle auszugehen. Wird beseitigt mit gerader Zange. Starke Blutung, die jedoch bei der Tamponade sofort aufhört. Die Tampons werden nach 14 Tagen entfernt. Weitere Geschwulstmassen. Die Behandlung mit Paquelin wird wieder aufgenommen und den ganzen Herbst über fortgesetzt. Die Blutungen werden nach und nach sparsamer. Auf diese Weise glückt es, die letzten Reste zu entfernen. Die Sphenoidalhöhle liegt vollständig offen und die Schorfbildung hat jetzt, da dies geschrieben wird, fast ganz aufgehört. Geheilt entlassen.

Mikroskopische Diagnose: Fibroma.

6. N. N., 19 Jahre, Arbeiter. Seit 1 Jahr Verstopfung der linken Nase. Keine Blutung. Die linke Nasenhälfte und Fornix von einem bleichroten, festen, glatten, Tumor ausgefüllt. 23. IV. 1912. Operation à la Denker. Die Geschwulst geht von der Vorderfläche des Corpus os. sphenoidei aus. Der retronasale Teil wird mit der gebogenen Zange vom Rachen aus, beseitigt. Starke Blutung, die für vordere und hintere Tamponade steht. Mikroskopische Diagnose: Fibroma.

Epikrise. Von den Geschwülsten sind also 3 rechtseitig und 3 linkseitig. Ich habe auch früher keinerlei Vorliebe für die linke Seite bemerken können, wie von Jacques behauptet wird. Von Ferreris 14 Fällen sind

Digitized by Google
Original from UNIVERSITY OF CALIFORNIA
Generated on 2019-10-24 13:13 GMT / http://hdl.handle.net/2027/uc1.b3252760
Public Domain in the United States, Google-digitized / http://www.hathitrust.org/access_use#pd-us-google

9 rechtseitig, 5 linkseitig. Alle Fälle waren Männer. Bei Frauen habe ich dieses Leiden überhaupt nicht beobachtet. In allen Fällen ließ sich konstatieren, daß die Geschwulst von der Vorderfläche des Corpus os. sphenoidei ausging, selbst da, wo man nach der rhinoskopischen Untersuchung zunächst die Fornix pharyngis als Ausgangspunkt angenommen hatte. Bei jedem anderen Operationsmodus als dem angewandten hätte man den Ausgangspunkt gar nicht konstatieren können. Dies gilt ebenso von der Behandlung mit der galvanokaustischen Schlinge, wie sie von Ferreri und anderen benutzt worden ist. Ich will auch die Beherrschung der Blutung hervorheben, die durch die transmaxillare Methode erzielt wird. Diese war in allen den genannten Fällen gering, insofern als sie durch Tamponade sofort zum Stillstand gebracht werden konnte, und wiederholte Eingriffe können in derselben Sitzung ohne Blutverlust von Bedeutung vorgenommen werden. Es stellt sich auch heraus, daß, wenn erst der nasale Teil entfernt ist, die Beseitigung des epipharyngealen Teiles leicht und ganz ungefährlich ist, indem die Blutung sofort durch die gewöhnliche hintere Nasentamponade gestillt werden kann. Anders dagegen gestaltet sich die Sache, wenn die Geschwulst zuerst von der Fornix aus angegriffen wird und es nicht glückt, auch ihren nasalen Teil sofort mitzubeseitigen, was von diesem Punkte aus schwer, oft unmöglich und in jedem Falle von einem Blutverlust begleitet ist, der sich entweder sofort oder durch Nachbluten als lebensgefährlich erweisen kann. Daher auch die vielen präliminaren Eingriffe, um die vollständige Entfernung der Geschwulst und die Kontrolle der Blutung besser sichern zu können. Diese Eingriffe sind jedoch an sich selbst nicht ungefährlich bei den oft stark anämischen Individuen und bringen noch dazu öfter dauernde Schädigungen mit sich, wie Sprachfehler u. dgl.

Im Vergleich hiermit ist die transmaxillar-nasale Methode einfach und gefahrlos, und ich trage keine Bedenken vorauszusagen, daß sie schon sehr bald die übrigen Methoden, selbst die Galvanokaustik und Elektrolyse, durch ihre Sicherheit und Schnelligkeit verdrängen wird. Sie eignet sich auch zur Behandlung von retronasalen und epipharyngealen bösartigen Geschwülsten, die für viele Chirurgen eine wirkliche Crux medicorum oder ein Noli me tangere gewesen sind. Die Chance für die dauernde Heilung ist bei der neuen Methode größer und diese sollte darum öfter benutzt werden. Ich selbst habe neulich auf diesem Wege ein Melanosarkom bei einem jungen Fischer operiert, der durch heftige Blutungen stark erschöpft war. Es ging ebenfalls von dem Corpus os. sphenoidei samt Os vomer aus. Der letzte Rest wurde wurde von der Mundhöhle aus entfernt (der mediane Teil des Palatum durum weggenommen. Der Mann hat seine Kräfte wiedergewonnen und kann seinem Beruf wieder nachgehen. Selbstverständlich besteht die Möglichkeit eines Rückfalls, aber dasselbe gilt auch auf anderen Gebieten; man operiert trotzdem, und das mit Recht.

Digitized by Google
Original from UNIVERSITY OF CALIFORNIA
Generated on 2019-10-24 13:13 GMT / http://hdl.handle.net/2027/uc1.b3252760
Public Domain in the United States, Google-digitized / http://www.hathitrust.org/access_use#pd-us-google

Es ist die Ansicht aufgestellt worden, daß die fibrösen Nasen-Rachenpolypen Resten der Chorda dorsalis oder dem pharyngealen Hypophysengewebe zuzuschreiben und daher fötalen Ursprungs wären. In den oben genannten Fällen ergab die mikroskopische Untersuchung nichts, was auf einen solchen Zusammenhang hindeuten könnte.

Auf der anderen Seite bietet gerade das Keilbein in seiner Entwicklung Eigentümlichkeiten dar, von denen sich wohl denken ließe, daß sie eine exzessive Entwicklung des fibrösen Gewebes begünstigen könnten. So ist auf der Vorderfläche nach unten, wo sich die Crista und das Rostrum bilden, noch lange nach der Geburt eine 2—3 *mm* dicke Knorpelschicht, die mit der Intersphenoidalsynchondrose zusammenhängt. Die Verknöcherung ist oft nicht vor dem 13. Lebensjahr abgeschlossen. Ferner bilden sich vom 1., 2. Lebensjahre an auf der Außenseite der Knorpelschicht Knochenplatten (Conchae sphenoidales sive Bertini), die schließlich die endliche Vorderwand bilden, indem das dahinter liegende Knorpelgewebe und das spongiöse Gewebe verschwinden. Diese Entwicklung ist nicht vor dem 10.—15. Jahre abgeschlossen. Hier geht also gerade in dem Alter, wo die retronasalen Geschwülste beginnen, ein Wachstumsprozeß vor sich, begleitet von Hyperämie, der wahrscheinlich stärker beim männlichen als beim weiblichen Geschlecht ist (cf. Carus) und von dem man sich wohl denken kann, daß er ab und zu in eine einseitige Proliferation ausartet.

Beitrag zur Pathogenese der Nasenpolypen.

Von **P. Watson Williams,** M. D., London, Vorstand der Ohren- und Kehlkopf-Abteilung am königl. Krankenhause und Professor der Otologie, Rhinologie und Laryngologie an der Universität zu Bristol (England).

(Mit 1 Figur.)

In dem hier folgenden Artikel zur Pathogenese des ödematösen Fibroms der Nasenschleimhaut beabsichtigt der Verfasser nicht, in die auf diesen Gegenstand bezughabenden zahlreichen und wertvollen Beiträge einzugehen, da selbst ein kurzes Resümee derselben bedeutenden Raum beanspruchen würde. Er beschränkt sich daher bloß auf seine Konklusionen, die er auf Grund seiner pathologischen und klinischen Untersuchungen schon lange als die alleinige richtige Erklärung des Ursprungs und der Entwicklung des mukösen Nasenpolypen betrachtet, wobei Cysten, die von der Schleimhaut der unteren Muschel oder des Septums ausgehen, außer acht gelassen sind.

Die berühmten Untersuchungen von Prof. Onodi haben viel zu unserem Wissen in bezug auf die außerordentlich große Variation in der normalen Disposition und Entwicklung des Ethmoidallabyrinths und der anderen Nebenhöhlen der Nase beigetragen und wir sollen nun die verschiedenen accessorischen Kavitäten als solche gemeinschaftlichen Ursprungs ansehen. In den meisten Fällen ist wohl die Schleimhaut in der Gegend der Ethmoidalbulla und

Digitized by Google
Original from UNIVERSITY OF CALIFORNIA
Generated on 2019-10-24 13:13 GMT / http://hdl.handle.net/2027/uc1.b3252760
Public Domain in the United States, Google-digitized / http://www.hathitrust.org/access_use#pd-us-google

des Ostium maxillare der ursprüngliche Sitz der Nasenpolypen, nichtsdestoweniger können sich Schleimpolypen auch in der das Innere der Kieferhöhle auskleidenden Schleimhaut sowie auch in den Stirn- und Keilbeinhöhlen entwickeln, vorausgesetzt, daß die pathologischen Faktoren vorhanden sind.

Die Hypothese, daß muköse Nasenpolypen von Knochenaffektionen, mit welchen Polypen häufig verbunden sind, herrühren, bietet keine genügende Erklärung der Osteitis und dürfte man die Knochenveränderungen eher der durch die tiefere Ausbreitung der mukösen Infektion erzeugten Entzündung des Periosts zuschreiben. Man wird wohl nicht behaupten wollen, die Zerstörung des Lungengewebes sei die Ursache der Tuberkulose, bloß weil die Lungengewebe bei Lungentuberkulose ausnahmslos erkrankt ist. Selbst eine Obstruktion der venösen Würzelchen ist nicht imstande, ein lokalisiertes Ödem zur Bildung eines Polypen zu veranlassen, obgleich es denkbar ist, daß sie eine Gefäßneubildung hervorrufen könnte, die jedoch nicht charakteristisch für den mukösen Polypen ist. Diffuse ödematöse Infiltration der Nasenmukosa entsteht häufig bei vasomotorischer Rhinitis und auch unter anderen Umständen, läßt aber nach, während echte Polypen sich unbekümmert um die Schwere bilden und entwickeln, denn man beobachtet, daß sie vom Boden einer Stirnhöhle oder einer Kieferhöhle aufwärts wachsen. Der Verfasser ist der Meinung, daß die hier kurz auseinandergesetzte und von ihm seit vielen Jahren behauptete Lymphgefäß-Obstruktionstheorie die einzige ist, die eine genügende Erklärung des Ursprungs und der Entwicklung des mukösen Nasenpolypen bildet.

Fig. 1.

Mikrophotographie eines Schnittes durch Knochen und Schleimhaut einer Siebbeinzelle, entfernt von einem an Nasenpolypen leidenden Patienten.

Das Zentrum der Figur zeigt eine vorspringende, lokalisierte ödematöse Infiltration mit einem distinkten Stiel, dem beginnenden Polypen.

(Objekt, ein Zoll.)

Der gewöhnlichste pathologische Zustand, welcher der Entwicklung des Nasenpolypen vorangeht und ihr folgt, besteht in Ethmoiditis und Eiterung der Nebenhöhlen. Aber selbst wenn vom Standpunkt klinischer Beobachtung keine Eitersekretion wahrgenommen werden kann, so ist zu bedenken, daß infektiöse Rhinitis in ihren früheren und weniger virulenten Formen von purulenter

Generated on 2019-10-24 13:13 GMT / http://hdl.handle.net/2027/uc1.b3252760
Public Domain in the United States, Google-digitized / http://www.hathitrust.org/access_use#pd-us-google
Digitized by Google
Original from UNIVERSITY OF CALIFORNIA

Sekretion nicht begleitet sein muß. Daher kommt es, daß lange bevor sich der Nasenpolyp entwickelt, das Vorhandensein einer infektiösen Ethmoiditis sich durch Reizerscheinungen, exzessives Niesen und übermäßige Nasensekretion kundgibt. Bloß eine Rötung und möglicherweise eine leichte Verdickung der das Vorderende der mittleren Muschel bedeckenden Schleimhaut dürften bemerkbar sein. In Fällen, in denen sich in der Folge typische Polypen entwickeln, entdeckt man leichte Erhöhungen des Epithels — eine Folge von lokalisierten, stark beschränkten, ödematösen Stellen der Submukosa.

Diese sind offenbar auf den Verschluß der überaus kleinen, mit der ödematösen Fläche korrespondierenden efferenten Lymphgefäße zurückzuführen, und der Verschluß ist andrerseits die Folge der Invasion von infektiösen Organismen, die ihren Eingang durch die Oberfläche des Epithels gefunden haben.

Die entzündlichen Veränderungen, hervorgerufen durch das Eindringen von Organismen, beschränken sich durchaus nicht auf die Schleimhaut. Das Periost des darunter liegenden Knochens ist gleichsam involviert und im Knochen selbst ist die wuchernde und formative Osteitis so gewöhnlich, daß die Knochenaffektion als das bestimmende Moment bei der Polypenbildung angesehen wurde, währenddem sie doch bloß die Folge der infektiösen Invasion ist. Ob nun der Polyp schon als Embryo vorhanden ist oder nicht, dies hängt von dem durch Endolymphangitis hervorgerufenen Verschluß der Lymphgefäße ab, und da bei einem solchen Verschluß die Blutgefäße nicht in Mitleidenschaft gezogen werden, häuft sich das normale, freie, seröse Exsudat in den Maschen der Submukosa an und bildet eine kleine, lokalisierte Papel mit ödematöser Infiltration. In dem Maße, als der ödematöse Fleck im Wachstum zunimmt, ragt er von der Oberfläche als eine kleine, stecknadelkopfgroße Erhöhung hervor, das gewimperte Epithel vorwärts drängend. Aber das Wachstum setzt sich in der Richtung des geringsten Widerstandes fort, da sein Stiel an der Basis je nach der mit dem verschlossenen Lymphgefäß korrespondierenden Schleimhautfläche sich mehr oder weniger verengt, obgleich der Polyp selbst im Laufe von Monaten oder Jahren bedeutende Dimensionen annimmt, seine Flimmerepitheldecke verliert, infolge des Wachstums der Bindegewebsmaschen zäher und gefäßärmer wird und zuweilen sekundäre Veränderungen mit Hypertrophie der Drüsenelemente usw. aufweist. Die Entwicklung des Nasenpolypen ist somit mit der Elephantiasis vergleichbar, bei der gleichfalls eine lokalisierte Hypertrophie durch den Verschluß der efferenten Lymphgefäße bestimmt wird, obgleich die den Verschluß bewirkenden Organismen durchaus verschieden sind. Daß Eiterung der Polypenbildung vorangegangen, ist nicht wesentlich, da jede infektiöse Rhinitis eine Polypenbildung zur Folge haben kann. Aber wo eine purulente Sinuisitis vorhanden ist, ist die Infektionsquelle persistent, und deshalb ist die Heilung der Sinuseiterung mittelst wirksamer Drainage für die radikale Heilung des Nasenpolypen von Wichtigkeit.

Digitized by Google
Original from UNIVERSITY OF CALIFORNIA
Generated on 2019-10-24 13:13 GMT / http://hdl.handle.net/2027/uc1.b3252760
Public Domain in the United States, Google-digitized / http://www.hathitrust.org/access_use#pd-us-google

Man wird des Ferneren beobachtet haben, warum auf das Abschnüren des ganzen sichtbaren Polypen eine Reihe von Rezidiven folgt. Es sind in solchen Fällen eben mehrere Polypen bereits im Wachsen begriffen, und selbst wenn die ursprüngliche infektiöse Ursache auch verschwunden ist, so ist doch schon eine permanente Stenose der mit dieser oder jener Fläche der infizierten Mukosa korrespondierenden Lymphgefäße entstanden und dies hat zur Folge, daß die lokalisierte ödematöse Fläche zur Entwicklung eines Polypen führt. Daher der Wert einer operativen Entfernung der erkrankten Siebbeinzellen etc., obgleich hierbei eine Vorsicht geboten ist, die stark betont wird in Prof. Onodis bekannten Bemerkungen über das Verhältnis zwischen den hinteren Ethmoidalzellen und dem Sehnerv, die die beklagenswerten, aber glücklicherweise seltenen Fälle erklären, wo operative Eingriffe in diesen Teil des Siebbeinlabyrinths wegen Nasenpolypen Blindheit zur Folge hatten.

Die Wirkung des ultravioletten Lichtes auf Riechgase.

Von **H. Zwaardemaker** in Utrecht.

(Mit 1 Figur.)

Bereits vor Jahren[1]) wurde die Aufmerksamkeit auf die Tatsache gelenkt, daß die meisten wässerigen Lösungen sich nicht haltbar zeigen, und zwar um so weniger, je mehr verdünnt sie genommen werden. Später hat sich herausgestellt, daß auch paraffinöse Lösungen vereinzelt dieselbe Erscheinung darbieten.[2]) Weil es sich in diesen letzten Fällen nicht um die Wirkung niederer Organismen handeln kann, ja sogar ein chemisch völlig inaktives Medium vorliegt, wurde geschlossen, daß hier die unmittelbare Einwirkung eines äußerlichen Faktors auf die Moleküle Schuld sein muß. Als dann in jüngster Zeit angefangen wurde, das ultraviolette Licht der Quecksilberlampe zu Desodoriesierungszwecken zu verwenden, habe ich mich entschlossen, die Riechgase systematisch auf ihre Beständigkeit dem ultravioletten Licht gegenüber zu prüfne Um so leichter wurde mir dieser zeitraubende Versuch, da ich mich der freundlichen Hilfe des Herrn Med. Doctorandi Arisz, Arzt, erfreuen durfte.

Unter dem Einfluß des ultravioletten Lichtes sind die verschiedensten chemischen Reaktionen zu erwarten. Oxydationen, Synthesen, Polymerisationen, einfache Dissoziationen sind in großer Zahl beobachtet worden.[3]) Besonders in großer Verdünnung sind sehr viele chemische Körper solchen Einflüssen ausgesetzt. Die Reaktion verläuft jedoch selten zu Ende. Gewöhnlich macht sie

[1]) Die Physiologie des Geruches. 1895, pag. 302.

[2]) Tigerstedts Handb. d. physiol. Methodik, Bd. III, pag. 79.

[3]) G. Ciamician, Sur les actions cliniques de la lumière. Bull. de la soc. chimique de France, 6. Juni 1908; Berthelot, Comptes rendus, 1911, T. 150, 151, 152; A. Coehn, Photochemische Vorgänge in Gasen. Jahrb. der Radioaktivität und Elektrotonik, Bd. 7, pag. 577.

Digitized by Google
Original from UNIVERSITY OF CALIFORNIA
Generated on 2019-10-24 13:13 GMT / http://hdl.handle.net/2027/uc1.b3252760
Public Domain in the United States, Google-digitized / http://www.hathitrust.org/access_use#pd-us-google

an einer gewissen Stelle Halt, wo sich ein chemisches Gleichgewicht herstellt zwischen dem Ausgangsstoff und den Dekomponenten. Wenn man also dem Vorgang der Reaktion mit Hilfe des Geruchorganes zu folgen gedenkt, ist es angebracht, nicht höhere Konzentrationen zu benutzen als jene von 2 Olfaktien. Man hat sich dann bloß zu fragen, ob und in wie langer Zeit die Konzentration unter der Einwirkung des Lichtes so sehr abnimmt, daß sie weniger als eine Olfaktie beträgt, also unterschwellig wird.

Ein Präzisionsolfaktometer gewöhnlicher Art[1]) wurde statt mit dem gewöhnlichen Behälter mit einem von der unten abgebildeten Form ausgestattet.

Eine Quarzlinse von ungefähr 7 Dioptrien schließt den Behälter endständig nahezu luftdicht ab. Die Strahlen einer im Focus der Linse aufgestellten

Fig. 1.

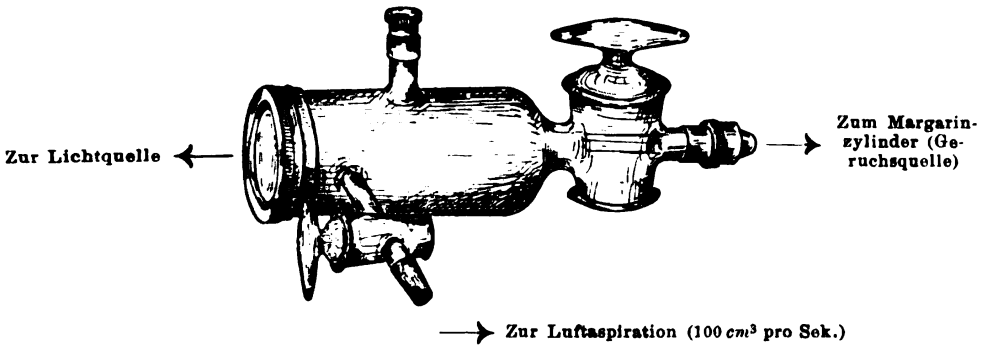

Quecksilberlampe dringen durch diese Quarzwand in einem parallelen Bündel ein und durchqueren den Behälter in seiner vollen Länge.

Das so vorbereitete Olfaktometer wird nun mit einem Magazinzylinder armiert, der den zu untersuchenden Riechstoff womöglich in wässeriger Lösung enthält. Nachdem die Reizschwelle bestimmt ist, wird der Behälter nach Vorschieben des Zylinders bis zu der doppelten Länge des Olfaktienwertes bei gleicher Stromgeschwindigkeit der Luftaspiration von neuem gefüllt und während einer gemessenen Zeit der Bestrahlung ausgesetzt. Erst arbeiteten wir mit einer Uviollampe, später mit einer Quarzlampe von Heraeus, welche Kollege Ernst Cohen so liebenswürdig war, uns zur Verfügung zu stellen. Die Uviollampe eignete sich vorzüglich zu unseren Zwecken, weil es innerhalb der Dauer eines Experiments nicht zur Ozonbildung kommt. Letztere bildete bei der Benutzung der Quarzlampe eine nicht so ganz leicht zu umgehende Komplikation. Sie machte ein Abschwächen der Strahlung durch Vorschieben einer Steinsalzplatte von 1 *cm* oder sogar einer Glimmerplatte von 0·050 *mm* notwendig.

[1]) Über die Proportionen der Geruchskompensation. Arch. f. Anat. u. Physiol., *Abteil.* 1907, Suppl., pag. 59; vgl. Tigerstedts Handb. d. physiol. Methodik, Bd. III, *pag.* 73.

Digitized by Google
Original from UNIVERSITY OF CALIFORNIA
Generated on 2019-10-24 13:13 GMT / http://hdl.handle.net/2027/uc1.b3252760
Public Domain in the United States, Google-digitized / http://www.hathitrust.org/access_use#pd-us-google

Zeit, erforderlich zum Desodorisieren eines Riechgases von 2 Olfaktien, das heißt zweifach konzentrierter, als ein normales Geruchsorgan zur Schwellenempfindung verlangt).

Gerüche	Uviollampe[1])	Quarzlampe mit vorgestellter Steinsalzplatte[2])
I. Isoamylacetat	refraktär	30 Sekunden
II. Nitrobenzol	„	refraktär
Citral	10 Minuten	1 Minute
Kampfer	refraktär	—
Bromkampfer	—	3 Minuten
Saprol	10 Minuten	2 „
Carvon	5 „	—
III. Antiamylsäureester . .	10 Minuten (?)	$1^1/_2$ Minuten
Cumarin	15 „ (?)	—
Ionon	30 „	—
Terpineol	refraktär	5 Sekunden
IV. Trinitroisobutyltoluol .	—	—
Muscon	refraktär	—
V. Äthylbisulfid	„	30 Sekunden
Trimethylamin	—	10 „
VI. Guajacol	refraktär	refraktär
VII. Valeriansäure	„	5 Sekunden
VIII. Pyridin	30 Minuten	10 „
IX. Skatol	refraktär	45 „

Auffallend ist die ungemein viel größere Wirkung der Quarzlampe, von deren Rendement an Lichtstrahlen man sagt, daß es doppelt so groß als jene der Uviollampe. Die Möglichkeit ist nicht ausgeschlossen, daß eine ganz leichte Ozonbildung einen Rest der Riechgase durch Geruchskompensation maskiert. In den Fällen, wo die desodorisierende Wirkung innerhalb einer Minute zustande kommt, ist daran jedoch nicht zu denken. Unter den bis jetzt gebräuchlichen Standardgerüchen, die einzigen, über welche die Tabelle Auskunft gibt, bilden:

Terpentineol
Valeriansäure
Pyridin
Skatol
} gute Beispiele leicht zersetzlicher Gerüche,

[1]) Wellenlänge von 0·597 bis 0·253 μ.

[2]) Ungefähr dieselben Wellenlängen, jedoch von größerer, nahezu doppelter Intensität.

Digitized by Google
Original from UNIVERSITY OF CALIFORNIA
Generated on 2019-10-24 13:13 GMT / http://hdl.handle.net/2027/uc1.b3252760
Public Domain in the United States, Google-digitized / http://www.hathitrust.org/access_use#pd-us-google

Nitrobenzol
Guajacol
} gute Beispiele recht beständiger Gerüche.

Inwiefern eine fortgesetzte Untersuchung der Lichtwirkungen in Zusammenhang mit den Strukturformeln der Stoffe ein tieferes Eindringen in das Wesen des Geruches und namentlich in die Bedeutung der Odoriphoren[1]) gestatten wird, ist der Zukunft vorbehalten. Die vorliegende vorläufige Mitteilung möge jedoch dem um die Pathologie des Geruches so verdienten Forscher Onodi zu seinem Jubiläum gewidmet sein.

Zur Frage der auf dem Wege der Lymphbahnen entstehenden intrakraniellen Komplikationen nasalen Ursprunges.

Von Dr. **Hugo Zwillinger** in Budapest.

In seinem der XV. Sektion des XVI. internationalen medizinischen Kongresses unterbreiteten Referate „Über die intrakraniellen und cerebralen Komplikationen der Nasennebenhöhlenerkrankungen“[2]), in welchen, zum Teile auf eigener Forschung basierend, die anatomischen Grundlagen dieser Vorgänge niedergelegt sind, sagt Onodi bezüglich der Bedeutung der Lymphbahnen bei diesen Prozessen, „daß dieselben neben den bereits angeführten Faktoren auch eine Rolle in der Übertragung des infektiösen Materials von der Nasenhöhle und von den Nebenhöhlen zum Schädelinhalte spielen. Nach den Untersuchungen von Schwalbe, Key und Retzius u. A. hängt der subdurale Raum und der arachnoideale Raum mit den perineuralen Scheiden des Olfactorius zusammen, und diese sind mit einem Netze der Lymphgefäße verbunden. Zu dieser bei Tieren und beim Menschen dargestellten Verbindung zwischen den perimeningealen Räumen und den Lymphwegen der Riechschleimhaut steht auch jene Tatsache fest, daß die perivasculären Lymphbahnen der Gefäße der Nebenhöhlen nicht nur miteinander zusammenhängen, sondern auch jenen Venenanastomosen entsprechen, welche die Verbindung zwischen den Nebenhöhlen und der Dura mater und Pia mater vermitteln.“

Camillo Poli[3]), welcher den anatomischen Teil des Referates „Der Lymphapparat der Nase und des Nasenrachenraumes in seinen Beziehungen zum übrigen Körper“, welches dem III. internationalen Laryngo-Rhinologen-Kongresse vorgelegt wurde, bearbeitete, sagt, das intranasale Lymphgebiet betreffend, daß dasselbe in kontinuierlichem Zusammenhange mit den epiduralen Lymphräumen der Schädelhöhle steht. „Diese zuerst von Schwalbe und

[1]) Die Physiologie des Geruches. Leipzig 1895, pag. 246; H. Russe, Chem. Ber., Bd. 33, pag. 3401; K. v. Majewski, Inaug.-Dissert., Basel 1898.

[2]) Compt. rend. XVI. internat. med. Kongreß, Sekt. XV.

[3]) Verhandlungen des III. internat. Laryngo-Rhinologen-Kongresses, I. Teil.

Digitized by Google
Original from UNIVERSITY OF CALIFORNIA
Generated on 2019-10-24 13:13 GMT / http://hdl.handle.net/2027/uc1.b3252760
Public Domain in the United States, Google-digitized / http://www.hathitrust.org/access_use#pd-us-google

Michel angegebene Tatsache wurde von Axel Key und Retzius für Hunde und Kaninchen bestätigt. Die Kommunikation soll sich mittelst feiner Kanälchen vollziehen, die isoliert durch die Lamina cribosa hindurchtreten und völlig unabhängig von den Olfactoriusscheiden sind." Zuckerkandl bestätigt diesen Zusammenhang zwischen den perimeningealen Räumen und den nasalen Lymphbahnen, hält es aber für möglich, daß es sich um Zerreißung der Pia mater und Extravasation mit konsekutiver Füllung der Lymphgefäße handeln könnte. Cunéo und André endlich bestätigen auch beim Menschen die Resultate Keys und Retzius' und zeigen, daß die Verbindung auf selbständigen, von den Nervenscheiden des Olfactorius unabhängigen Bahnen sich vollzieht. Der lymphatische Charakter dieses Netzes wurde außer durch die histologische Untersuchung von André auch dadurch festgestellt, daß das Blutgefäßnetz dargestellt wurde, hauptsächlich aber dadurch, daß die Injektion mittelst direkten Einstiches dasselbe Netz ergab wie bei subarachnoidealer Injektion.

Hier schließen sich meine eigenen Untersuchungen an[1]), ich habe den anatomischen Nachweis des Zusammenhanges der Lymphwege des oberen Abschnittes der Nasenhöhle mit den Lymphräumen des Zentralnervensystems beim Menschen ebenfalls erbracht, das Vorhandensein eines oberflächlichen, von den perineuralen Lymphwegen des Olfactorius unabhängigen Lymphgefäßnetzes in dem oberen Abschnitte der Nasenhöhle des Menschen nachgewiesen, die Verbindung dieses Netzes sowie die Verbindung der perineuralen Lymphwege mit den perimeningealen Lymphräumen festgestellt. Die Wege, auf welchen postoperative und anderartige meningeale und cerebrale Komplikationen von der Nasenhöhle aus stattfinden, sind daher außer den sonst bekannten die im direkten Zusammenhange mit den genannten Lymphräumen stehenden Lymphwege des oberen Nasenabschnittes.

In der am 13. Februar 1912 abgehaltenen Sitzung der Laryngo-rhinologischen Sektion der königl. Gesellschaft der Ärzte habe ich weitere Präparate demonstriert, welche den Zusammenhang der Lymphbahnen des oberen Nasenabschnittes mit den perimeningealen Lymphräumen klar darlegen. Aus den mit Gerotas Masse vom subarachnoidealen und vom Subduralraume aus injizierten Präparaten sind diese Verhältnisse leicht ersichtlich. Beim Menschen sind außer den bereits erwähnten Untersuchungen Marc Andrés diese Versuche eigentlich die ersten, welche vollkommen gelangen. Dieser Zusammenhang ist, wie hervorgehoben, nicht nur auf dem Wege der perineuralen Scheiden der Olfactoriusfasern vorhanden, sondern besteht von diesen ganz unabhängig mittelst eigener Lymphbahnen. Diese selbständigen Lymphbahnen sind auch an der lateralen Wand vorhanden und ziehen längs der Nasenscheidewand hinunter und nehmen beiläufig das obere Viertel derselben ein. Bezüglich der Wichtigkeit des Erkennens dieser Tatsachen, auf welche Killian

[1]) Arch. f. Laryngol. u. Rhinol., Bd. XVI, H. 1.

Digitized by Google
Original from UNIVERSITY OF CALIFORNIA
Generated on 2019-10-24 13:13 GMT / http://hdl.handle.net/2027/uc1.b3252760
Public Domain in the United States, Google-digitized / http://www.hathitrust.org/access_use#pd-us-google

neuerdings aufmerksam gemacht hat, will ich auf die Angaben von Miodówski[1]) hinweisen, auf drei respektive zwei seiner aus dem Allerheiligenhospital in Breslau publizierten Fälle, in welchen es nach submuköser Septumresektion zu letaler Meningitis kam. Die genaue Krankengeschichte, der Obduktions- und der histologische Befund zeigen im ersten Falle, daß in einem Teile der Dura auffällig viele herdartige runde und längliche infiltrierte Stellen vorhanden sind, letztere verlaufen parallel den Fasern der Dura, es sind aus Lympho- und Leukocyten bestehende Herde, welche um Schräg- und Querschnitte von Nervenfasern gruppiert erscheinen, teils die Durallymphspalten ausfüllen. Die Nervenfasern sind schon infolge ihrer topugraphischen Anordnung als Olfactoriusfasern zu erkennen. Auf einigen günstigen Schnitten sind die Riechnervenfasern in ihrer ganzen Länge zu verfolgen, wie sie durch die Lamina cribrosa, den Knochen und die Dura hindurchtreten, die Verbindung zwischen Nasenschleimhaut und Globus olfactorius zeigen. Das perineurale Exsudat ist vom meningealen Eiterherde längs der Olfactoriusfasern bis in die adenoide Schicht zu verfolgen. Im Bereiche der lateralen Wand zeigen die Riechnervenfasern ebenfalls perineurales Infiltrat, jedoch nicht in solchem Grade wie an der Nasenscheidewand.

Im zweiten Falle sind die Schleimhautblätter der Lamina perpendicularis beiderseits abgehoben, rechts bis an die Lamina cribrosa, sie sind in allen Schichten eitrig infiltriert, das Periost ist mit einem fibrinreichen Granulationspolster bedeckt, am Knochen sind einige Periostlamellen vorhanden. In den Taschen, welche durch die Abhebung der Mukosa entstanden sind, sind Knochensplitter vorhanden, die am hintersten Anteile stehen gebliebenen Knochenreste sind von einem zum Teile organisierten Blutergusse eingehüllt. Die Olfactoriusfasern sind als breite, blasse Bänder sichtbar, wie sie durch die Lamina cribrosa gegen die adenoide Schichte hin verlaufen. Die Fasern zeigen in größerer Zahl verbreitetes Perineurium. Die Verbreiterung ist durch eine im perineuralen Lymphraume sichtbare Lymphocytenansammlung verursacht. Derselbe Befund ist auch an der lateralen Wand vorhanden, am besten ausgesprochen jedoch in der Nachbarschaft der Lamina cribrosa, an den Stämmen größeren Kalibers. Gegen das Zentrum hin geht das Infiltrat in den Eiterbelag am Lobus olfactorius über. In den beiden Fällen handelte es sich um rhinogene Meningitis, als wichtigsten Befund ergibt die Untersuchung des Siebbeines eitrige Infiltration, Einschneidung der Olfactoriusbündel. „Wenn man die Bilder des ersten Falles betrachtet, die dichte Zellanhäufung um die Bündel des Riechnerven, so wird man notwendigerweise zu der Vorstellung gedrängt, daß man hier die Straße vor sich hat, auf der die Infektion ins Endocranium vorgeschritten ist.“ In seinen epikritischen Bemerkungen führt dieser Autor an, daß

[1]) Verhandlungen des III. internat. Laryngo-Rhinologen-Kongresses, II. Teil, *pag. 179.*

Digitized by Google
Original from UNIVERSITY OF CALIFORNIA
Generated on 2019-10-24 13:14 GMT / http://hdl.handle.net/2027/uc1.b3252760
Public Domain in the United States, Google-digitized / http://www.hathitrust.org/access_use#pd-us-google

an einigen Stellen des Knochens Periostplatten haften blieben, wodurch bereits Lymphbahnen eröffnet werden konnten, Olfactoriusfasern seien in der Nähe des Knochens nicht vorhanden. Wie aus dem früher Angeführten ersichtlich, erscheint diese Annahme Miodówskis nun bestätigt. Mit Ausnahme der Fälle Killians und Marschiks[1]) sind solche Befunde bisher wenig bekannt; so ist es erklärlich, daß in Logan Turners umfassenden Referate[2]) „The lymphatic apparatus of the nose and nasopharynx in its relation to the rest of the body" die von den Nasennebenhöhlen aus verursachten intrakraniellen Komplikationen den größten Raum einnehmen. Mehr als ein fatales Resultat sei eingetreten nach submuköser Resektion der Nasenscheidewand, Autor erwähnt die Fälle, in welchen Tod infolge von Meningitis eintrat nach Kauterisation der Nasenschleimhaut, doch liege kein Obduktionsbefund in diesen Fällen vor, so daß bezüglich des Infektionsweges nur Vermutungen angestellt werden können. Tod infolge von Meningitis ist eingetreten nach Entfernung von Nasenpolypen, nach Resektion der mittleren Muschel, doch fehlen auch hier die Obduktionsbefunde. In Hayems Falle handelte es sich um eine Epistaxis, in welchem die Nasenhöhle mit in Eisenchlorid getränkten Tampons ausgefüllt wurde. Pat. verschied einige Tage später unter den Symptomen einer Meningitis. Der Obduktionsbefund zeigte die Riechnervenkanäle der ganzen Länge nach braun verfärbt, die Nervensubstanz gab die Reaktion mit Preußischblau. Es war evident, daß das Eisenchlorid das Gehirn den Nervenfasern entlang durch die Siebplatte erreichte. Die Rolle, welche der Lymphapparat des oberen Abschnittes der Nasenhöhle in den Fällen von Influenzameningitis spielt, die Theorie E. Fränkels, nach welcher der Influenzabacillus auf diesem Wege durch die Lamina cribrosa hindurch in die Schädelhöhle eindringt, ist plausibel, sichere Beweise jedoch fehlen. In den Fällen von Cerebrospinalmeningitis hat Wickham auf die Lymphwege der Nasenschleimhaut als Infektionsweg aufmerksam gemacht, doch ist der Beweis hiefür weder histologisch noch experimentell gelungen. Der Nachweis von Tuberkelbacillen in der gesunden Nasenhöhle hat Weigert zu der Annahme geführt, daß der Nasenhöhle in dem Entstehen der tuberkulösen Meningitis eine wichtige Rolle zufällt, die bekannten Versuche von Magunna und Knowles Renshaw haben jedoch die Lymphwege der Regio olfactoria als Infektionsweg nicht mit Bestimmtheit nachweisen können, ebenso wenig wie die klinische Beobachtung in den Fällen von Demme und Huey. Der Schluß, welcher aus dem Umstande gezogen wird, daß der Lymphstrom von der Schädelhöhle gegen die Nasenhöhle zufließt, dadurch die Gefahr meningealer Komplikationen verringert wird, erscheint durch die experimentellen Untersuchungen Flexners genügend gestützt. Im Gegensatze zu den Obduktionsbefunden, den histologischen Be-

[1]) Compt. rend. XVI. internat. mediz. Kongreß.

[2]) Verhandlungen, I. Teil.

Digitized by Google
Original from UNIVERSITY OF CALIFORNIA
Generated on 2019-10-24 13:14 GMT / http://hdl.handle.net/2027/uc1.b3252760
Public Domain in the United States, Google-digitized / http://www.hathitrust.org/access_use#pd-us-google

funden und den Resultaten experimenteller Forschung, wie solche in den Fällen der von den Nebenhöhlen ausgehenden intrakraniellen und cerebralen Komplikationen vorhanden sind, um nur auf die Publikationen Gerbers, Dreyfuss', Andrés, Grünwalds, Manasses u. A. zu verweisen, sind die klinischen und pathologischen Beobachtungs- und Untersuchungsergebnisse in den Fällen der auf dem Wege der Lymphbahnen entstehenden intrakraniellen Komplikationen nasalen Ursprunges bisher nur sporadisch. Wir müssen es uns versagen, als unser Ziel überschreitend auf erstere einzugehen.

Es wird in manchen Fällen leicht möglich sein, wie dies Killian, Miodówski u. a. gelungen, die Lymphbahnen als Infektionswege zu erkennen, in anderen Fällen wird man sich bemühen müssen, nachzuweisen, daß es die Lymphgefäße sind, längs welcher sich die Entzündung ausbreitete. Der anatomische Nachweis der Verbindung der Schleimhaut der Nasenhöhle mit der Schädelhöhle auf dem Wege der Lymphbahnen gelingt nur schwer, um so schwerer der Nachweis der Einwanderung gewisser Mikroorganismen.

Logan Turner sagt, daß der Beweis von intrakranieller Infektion von der Nase aus auf dem Wege der Lymphbahnen mehr Sicherheit erheischt, als dies bisher möglich war. Er kommt zu dem Schlusse, daß in allen Fällen dieser Art eine genaue histologische Untersuchung wünschenswert sei. „Nach dem Vorhergesagten ist es sicher, daß der Anteil, welcher den Lymphgefäßen im Übertragen der Infektion aus den oberen Luftwegen nach dem Schädelraume zugeschrieben wird, zum großen Teile spekulativer Natur ist und des Beweises noch bedarf (is largely speculative and that definite proof of the same is still wanting). Es scheint uns nach den gesammelten Daten, daß manche Autoren den Lymphkanälen zwischen Nase und Nasennebenhöhlen einerseits und dem Zentralnervensystem andrerseits eine Rolle zugeschrieben haben, welche, soweit bisher bekannt, durch anatomische Tatsachen kaum gerechtfertigt erscheint."

Broeckaert[1]) erscheint es wahrscheinlich, daß es einen direkten Zusammenhang zwischen den Lymphbahnen der Schleimhaut der Nasenhöhle und dem Subarachnoidealraum nicht gibt. Die lymphatische Natur des zuerst von Key und Retzius, später von Marc André injizierten Netzes, welches aus selbständigen, durch die Lamina cribrosa hindurch tretenden kleinen Kanälen besteht, ist durchaus nicht erwiesen. Er glaubt, daß die als Lymphwege beschriebenen Bahnen einfach Bindegewebsspalten sind, bis zu einem gewissen Grade mit den „Lymphgefäßen" des Ohres vergleichbar, welche nach Mouret Bindegewebsspalten darstellen. Demgegenüber sei hervorgehoben, daß das so dargestellte Netz nach Key und Retzius sich in Stämmen sammelte, welche nach dem Gaumen zu verlaufen und dort in wirkliche Lymphdrüsen sich sammeln.

---

[1]) Verhandlungen des III. internat. Laryngo-Rhinologen-Kongresses, I. Teil.

Digitized by Google
Original from UNIVERSITY OF CALIFORNIA
Generated on 2019-10-24 13:14 GMT / http://hdl.handle.net/2027/uc1.b3252760
Public Domain in the United States, Google-digitized / http://www.hathitrust.org/access_use#pd-us-google

Ferner daß, wenn man die Blutgefäße injiziert, man findet, daß das vom Subarachnoidealraume aus injizierte Netz von denselben gesondert, ganz unabhängig ist. Es erweist sich das Netz schon seiner Gestalt nach als zum Lymphgefäßsystem gehörig und zeigt dasselbe bei histologischer Untersuchung alle Eigenschaften von Lymphgefäßen. Ferner sei erwähnt, daß man durch Injektion mittelst direkten Einstiches ein mit dem durch subarachnoideale oder subdurale Injektion dargestellten Netze identisches Netz enthält. Somit erscheint die lymphatische Natur des fraglichen Netzes genügend sichergestellt. Wenn dann Broeckaert[1]) im Schlußworte sagt: „Les quelques faits nouveaux rapportées ainsi que les nouvelles recherches de Zwillinger et d'autres ont conformé cette opinion qu'il n'existe pas à notre connaissance, de communications directes entre le résau lymphatique des fosses nasales et des sinus et les espaces sous-arachnoidiennes. Tout les cas des complications meningitiques rapportées just qu'ici, tels ceux de Miodówski de Sieur et Jacob et d'autres doivent se expliquer par une diffusion microbienne directe, par une penetration des germes dans les gaines des nerfs olfactivs", so wiederholt er seine im Referate gemachte Behauptung, um im letzten Satze Miodówskis Erklärung seiner Fälle außer acht zu lassen.

Sowie nun der anatomische Nachweis des Zusammenhanges der Lymphbahnen der Nasenhöhle mit den Lymphräumen der Schädelhöhle mit Sicherheit erbracht ist und die bisher wenn auch spärlichen Obduktions- und histologischen Befunde die Annahme der Propagation des infektiösen Materials auf diesem Wege als bewiesen erscheinen lassen, so kann doch die Rolle, welche die Lymphgefäße bei diesen Prozessen spielen, noch nicht entsprechend bewertet werden. Diese Rolle kann in anbetracht der anatomischen Verhältnisse sicher keine untergeordnete sein.

Aus dem Vorgebrachten ergibt sich die Tatsache, daß in denjenigen Fällen rhinogener Infektion, in welchen wir die direkte Ausbreitung des entzündlichen Prozesses nicht nachzuweisen imstande sind, nicht nur die perforierenden Venen, sondern auch die Lymphbahnen den Gegenstand genauester Untersuchung bilden müssen, um dann auf Grund zahlreicher und genauer anatomischer Untersuchungen die sich ergebenden Fragen mit entsprechender Sicherheit ihrer Lösung zuführen zu können.

---

[1]) l. c. II. Teil.

Für den wissenschaftlichen Teil verantwortlicher Redakteur: Dr. E. Urbantschitsch, Dr. H. Marschik.
Herausgeber, Eigentümer und Verleger: Urban & Schwarzenberg.

Druck von Gottlieb Gistel & Cie., Wien, III., Münzgasse 6.

Digitized by Google
Original from UNIVERSITY OF CALIFORNIA
Generated on 2019-10-24 13:14 GMT / http://hdl.handle.net/2027/uc1.b3252760
Public Domain in the United States, Google-digitized / http://www.hathitrust.org/access_use#pd-us-google

MONATSSCHRIFT FÜR OHRENHEILKUNDE
UND
LARYNGO-RHINOLOGIE.

XLVI. Jahrg. 1912. 6. Heft.

Nachdruck verboten.

Otologischer Teil.

Original-Artikel.

Vorwort

zu weiland Prof. **Andreas Högyes'** Arbeiten über den **„Nervenmechanismus der assoziierten Augenbewegungen".**

Von Dr. **Martin Sugár** in Budapest.

„Die Kleinen schaffen, der Große erschafft."
(Ebner-Eschenbach.)

Durch die deutsche Übertragung der im ungarischen Original in den Annalen der Akademie der Wissenschaften in Budapest im Jahre 1881, Bd. X, Nr. 18, pag. 1—62 und Bd. XI, Nr. 1, pag. 1—100, ferner Bd. XIV, Nr. 9, pag. 1—84 erschienenen Arbeiten des verstorbenen Andreas Högyes glaube ich eine Lücke in der medizinischen Weltliteratur auszufüllen. Wohl finden sich deutsche Referate über seine einschlägigen Arbeiten, und Högyes selbst hat über seine erste diesbezügliche Abhandlung in Form einer Rekapitulation kurz berichtet, doch seine so interessante Versuchsanordnung, die Methodik seiner Experimente, aber auch seine mit eherner Logik aufgebauten Folgerungen finden wir nur im ungarischen Original ausführlich geschildert.

Nicht ohne Liebe vertiefe ich mich in das größte Lebenswerk unseres Högyes. Im 81. Bande des Archivs für Ohrenheilkunde hat meine Wenigkeit bereits die große Bedeutung seiner Forschungsergebnisse für die Diagnose der Labyrintherkrankungen gewürdigt. Kurz zusammengefaßt, hat Högyes von Seite des Labyrinthes bereits in dreifacher Weise Nystagmus auslösen können: 1. durch Drehung, 2. durch Einblasung, 3. durch mechanische Berührung des häutigen Labyrinths und sehr richtig beobachtet, daß bei Cocainanästhesie des Endapparates der Ampullen, respektive einseitiger oder doppelseitiger Zerstörung oder Entfernung des Labyrinthes die auftretenden assoziierten Augenbewegungen modifiziert werden, respektive sistieren. Ebenso beschreibt Högyes bereits den rotatorischen Nachnystagmus und finden wir in seinen Arbeiten

Digitized by Google
Original from UNIVERSITY OF CALIFORNIA
Generated on 2019-10-24 13:14 GMT / http://hdl.handle.net/2027/uc1.b3252760
Public Domain in the United States, Google-digitized / http://www.hathitrust.org/access_use#pd-us-google

einen deutlichen Hinweis auf die Hervorrufung des kalorischen Nystagmus, ferner auch für das sogenannte Fistelsymptom eine experimentelle Grundlage, schließlich hat er den sogenannten „Preyerschen Reflex“ lange vor Preyer beschrieben.

Die Erwiderungen der Privatdozenten Dr. Hugo Frey und Dr. Robert Bárány auf meine oberwähnte Arbeit, ferner mein Schlußwort auf diese Bemerkungen, sämtlich im 81. respektive 82. Bande des Archivs für Ohrenheilkunde aus dem Jahre 1910, beleuchten einigermaßen den gegenwärtigen Stand der Frage, was wir eigentlich Andreas Högyes zu danken haben. Die Bedeutung des letzteren würdigt seither L. Blau in Berlin in seinen bekannten Berichten über die Fortschritte und Leistungen in der Ohrenheilkunde im Jahrgange 1911, 7. Heft der Schmidtschen Jahrbücher, mit Anführung meiner bescheidenen Arbeit, aber auch der Straßburger Dozent J. Bartels, der die Verdienste unseres Högyes in folgenden Sätzen zusammenfaßt: 1. Högyes hatte zuerst einen ständigen Einfluß des Labyrinthes auf die Augenmuskeln angenommen. 2. Högyes stellte zuerst fest, daß nach Zerstörung beider Labyrinthe oder nach Durchschneidung beider Hörnerven die kompensatorischen Augenbewegungen völlig fehlen. 3. Högyes klassifizierte genauer die einzelnen kompensatorischen Bewegungen beim Kaninchen und benannte sie und wies nochmals gegen Baginsky u. a. nach, daß ihre Ursache im Labyrinth zu suchen sei. 4. Über den Verlauf der einschlägigen Bahnen in der Medulla und höher hinauf sind wir wenig unterrichtet, dies trifft besonders für physiologische Experimente zu. Nur Högyes hat bis jetzt solche angestellt (Gräfes Archiv f. Augenheilk., 76.—78. Bd., 1910—1911).

Doch gerade die übrigens sehr eingehende Arbeit des Kollegen Bartels mit ihrem stellenweise polemischen Ton und ihrer mangelhaften Würdigung der noch immer nicht in vollem Umfang erkannten großen Bedeutung unseres Högyes bestärkte mich in meinem Vorhaben, die Arbeiten Högyes in extenso in das Deutsche zu übertragen, da dieselben nicht nur ein eminent historisches Interesse darbieten, sondern noch heute viel aktuelle Wahrheiten enthalten, welche mir zum tieferen Ausbau der Labyrinthforschung geeignet erscheinen.

Nicht als Homo novus zieht hierbei Andreas Högyes in die deutsche medizinische Literatur ein, wenn ich sein größtes Lebenswerk, das wir hierzulande schon längst gehörig würdigten, weiteren Kreisen zugänglich mache; seine Personalien dürften aber ganz unbekannt sein, und so will ich denn an eitender Stelle zunächst seine kurze Lebensbeschreibung vorausschicken.

Andreas Högyes wurde am 30. November 1847 in Hajdú-Szoboszló im Hajduer Komitat in Ungarn als Sohn eines armen kalvinischen Gewerbetreibenden geboren. Die Mittelschule absolvierte er in Debreczin, die Hochschule in Budapest. Nach erlangtem Doktorat hatte er das Glück, im Jahre 1871

Digitized by Google
Original from UNIVERSITY OF CALIFORNIA
Generated on 2019-10-24 13:14 GMT / http://hdl.handle.net/2027/uc1.b3252760
Public Domain in the United States, Google-digitized / http://www.hathitrust.org/access_use#pd-us-google

zum Assistenten des verstorbenen ungarischen Pathologen Koloman Balogh ernannt zu werden, unter dessen Ägide er reichlich Gelegenheit fand, sich mit der Methodik selbständiger Tierexperimente vertraut zu machen. Bereits im Jahre 1874 erhielt er eine Berufung an die den Namen unseres erlauchten Herrschers tragende Franz Josef-Universität zu Kolozsvár (Klausenburg) als Professor der experimentellen Pathologie, woselbst er bis Herbst 1883 verblieb, um von hier nach Budapest ernannt zu werden, woselbst er mit dem ersten Ordinariat für experimentelle Pathologie in Ungarn betraut wurde. In dieser Stellung wirkte Högyes an der Budapester Universität ebenso bahnbrechend, wie der geniale S. Stricker in Wien und der kerndeutsche Streiter Philipp Knoll in Prag, später in Wien. Seine Arbeiten über den „Nervenmechanismus der assoziierten Augenbewegungen" fallen meist in die Zeit seiner Kolozsvárer Wirksamkeit, und kein Geringerer als der auch in der deutschen medizinischen Wissenschaft rühmlichst bekannte ungarische Pathologe Franz Tangl, sein Schüler und Nachfolger an der pathologischen Lehrkanzel in Budapest, äußert sich über dieselben in seiner formvollendeten Gedenkrede über Högyes in der ung. Akademie der Wissenschaften in Budapest wörtlich folgendermaßen: „Sein bedeutsamstes, vom wissenschaftlichen Standpunkte wertvollstes, an Inventionen und originellen Gedanken reichstes Werk, unter seinen Arbeiten sozusagen ein treues Spiegelbild seiner wissenschaftlichen Individualität, ein bleibendes Andenken seiner meisterhaften Experimentierkunst, seiner großen und auf gründlichem Wissen basierenden geistvollen Kombinationsfähigkeit." (Annalen der ung. Akademie, XIV. Bd., Nr. 9. Gehalten am 20. Dezember 1909, chronologisch nach meiner „In Memoriam Andr. Högyes" im Archiv für Ohrenheilkunde [l. c.] und im „Orvosi Hetilap" bereits am 31. Oktober 1909 in Nr. 44 erschienenen Arbeit.)

Und vor mir liegen die mir vom Bruder des Verblichenen, dem Kollegen Dr. Franz Högyes, übergebenen, aus dem Nachlaß des Verstorbenen stammenden Original- briefe des ehemaligen Berliner Otologen Prof. Weber-Liel, der die ihm nur im Auszuge bekannt gewesenen Arbeiten unseres Högyes wörtlich „brillante Versuche" nennt, ferner des indessen ebenfalls mit Tod abgegangenen berühmten Rostocker Ophthalmologen Prof. Aubert, der wörtlich seine „Bewunderung über die Originalität der Versuche" ausspricht.... Die kgl. Ärztegesellschaft in Budapest hat Högyes für diese seine Arbeit übrigens im Jahre 1885 den großen Balassa-Preis verliehen.

Doch das ganze Leben unseres Högyes zeigt das harmonische Walten eines echten Gelehrten, der in ungetrübter Seelenruhe idealen Zwecken nachstrebt. Er war vor allem ein Gelehrter im alleredelsten Sinne des Wortes, der bei jedem nur das Gefühl der Achtung und Wertschätzung erwecken konnte. Ein gütiges Geschick verlieh ihm, wie dies der ehemalige Professor der deskriptiven Anatomie an der Universität in Tübingen und der derzeitige Vor-

Digitized by Google
Original from UNIVERSITY OF CALIFORNIA
Generated on 2019-10-24 13:14 GMT / http://hdl.handle.net/2027/uc1.b3252760
Public Domain in the United States, Google-digitized / http://www.hathitrust.org/access_use#pd-us-google

stand der anatomischen Lehrkanzel an der Budapester Universität Professor Michael v. Lenhossék an seiner Bahre seinerzeit so treffend hervorhob, wertvolle Eigenschaften des Talentes und Charakters: „Tiefes, in das Wesen der Dinge eindringendes Verständnis, produktive Fähigkeit, gepaart mit Gründlichkeit und nüchterner Kritik, weise Vorsicht in seinen Folgerungen, eisernen Fleiß und unermüdliche Schaffensfreude“ (Orvosi Hetilap, 1906, pag. 857).

Nur die Tragik seines Todes trübt dieses schöne, der Menschheit geweihte, überaus gemeinnützige, gehaltvolle Leben! Högyes starb in geistiger Umnachtung am 8. September 1906.

Auffallend ähnlich ist sein trauriges Ende dem Schicksal des ungarischen Gynäkologen Semmelweis, der, ebenfalls im Irrenhause verschieden, die von ihm ausgestreute Saat nicht in die Halme sprießen sah. Während aber Semmelweis, wie schon sein Name zeigt, eine mächtige Eiche aus dem großen deutschen Walde, lange an der Alma mater Vindobonensis tätig, deutscher Kraft und deutschem Geiste entsprungen, ist Högyes ein typischer Sohn unserer edlen kernmagyarischen Rasse; die Wurzel seines herrlichen Lebensbaumes sind heimischem Urboden entsprossen; in seinem ganzen Sinnen und Trachten ein Abkömmling der edlen „Hajducken“.

Noch einige Jahre vor seinem tragischen Tode befaßte er sich mit der Idee, ein großes, seine Forschungen enthaltendes Werk gerade über den uns Ohrenärzte interessierenden Gegenstand herauszugeben, das er auch in fremde Sprache übertragen wollte. . . .

Andreas Högyes! Dein Wunsch, Deine bahnbrechenden Arbeiten der gebildeten Welt zu vermitteln, ist in Erfüllung gegangen. Was die bescheidene Kraft eines Einzelnen, im Kampfe um das tägliche Dasein Versunkenen zu leisten vermag, glaubte ich im Interesse Deines unsterblichen Namens zu unternehmen. Berufenere mögen Dein Lebenswerk fortsetzen, Deine fruchtbaren Ideen weiter fortspinnen, denn dies übersteigt mein geringes Können, aber auch mein anspruchsloses Wollen. . . .

Möge Dein Werk unter anderem ein Wahrzeichen dafür sein, daß zwischen den Karpathen und der Adria ein strebsames Volk mit mehr als tausendjährigem Bestande lebt, das, eifersüchtig auf seine eigene Sprache wachend, der Kultur des Westens stets zugänglich, Kunst und Wissenschaft nicht abhold ist.

Einen letzten Gruß will ich Dir noch entbieten, indem ich Dein schönstes Werk der deutschen Leserwelt übergebe, im Namen vieler Deiner Verehrer, den ehrerbietigen Gruß aller Jenen, die für das Gute und Schöne sich begeistern. . . .

Budapest, Ostermontag 1912.

Digitized by Google
Original from UNIVERSITY OF CALIFORNIA
Generated on 2019-10-24 13:14 GMT / http://hdl.handle.net/2027/uc1.b3252760
Public Domain in the United States, Google-digitized / http://www.hathitrust.org/access_use#pd-us-google

Über den Nervenmechanismus der assoziierten Augenbewegungen.[1])

Von weil. **Andreas Högyes.**

Übersetzt von Dr. **Martin Sugár** in Budapest.

Inhalts-Verzeichnis.

Einleitung.

Seite

I. Über die willkürlichen und unwillkürlichen assoziierten Bewegungen der beiden Augen beim Menschen und bei Tieren. II. Ansicht der Nativisten und Empiriker über den Nervenmechanismus derselben. III. Die einschlägigen neueren anatomischen und physiologischen Kenntnisse hierüber. IV. Engere Umgrenzung der Frage. V. Idee und Plan zum Studium des Nervenmechanismus der unwillkürlichen assoziierten Bewegungen beider Augen 686

Erster Teil.

Von den die Kopf- und Körperbewegungen begleitenden assoziierten Augenbewegungen beim Kaninchen, bei anderen Säugetieren und beim Menschen . . 693

I. Kapitel. Die Stellung des Kopfes im Raume. Die Lage der Augen im Kopfe 693

II. Kapitel. Überblick der bisherigen Beobachtungen 696

III. Kapitel. Die Erscheinungen der synchronischen passiven bilateralen oder sogenannten kompensatorischen Augenbewegungen bei Kaninchen . . . 701

1. Methoden zur Hervorrufung und Beobachtung der Erscheinungen.

A. Rotationsmethode: 1. Fixierung des Tieres auf der drehbaren Hasenbank. — 2. Methode zur Drehung in der horizontalen Ebene. — 3. Methode zur Drehung in der frontalen und medianen Ebene 702

B. Methoden zur Beobachtung der Augenbewegungen: 1. Beobachtung mittelst eines im Auge befestigten beweglichen und ruhenden künstlichen Augenachsensystemes. — 2. Am Wege der graphischen Aufzeichnung der Augenbewegungen (I. Tafel) 704

2. Methode zur graphischen Beobachtung der synchronischen bilateralen (kompensatorischen und nystagmischen) Augenbewegungen 708

---

[1]) **Anmerkung der Redaktion:** Die große Bedeutung Högyes' für die Erkennung physiologischer und pathologischer Zustände des Labyrinthes sowie die Tatsache, daß die Forschungen über das Labyrinth gerade in den letzten Jahren im Brennpunkte des Interesses stehen, veranlassen die Redaktion, ausnahmsweise die wichtigen Studien Högyes' in dem Gewande einer Übersetzung zu bringen, um so auch den deutschen Ärzten Gelegenheit zu geben, die Arbeiten des Verf. vollständig kennen zu lernen. Die gebotene Übersetzung ist und bleibt die einzige (von der kgl. ungar. Akademie der Wissenschaften subventionierte) Übersetzung in deutscher Sprache.

Digitized by Google

Original from UNIVERSITY OF CALIFORNIA

Generated on 2019-10-24 13:14 GMT / http://hdl.handle.net/2027/uc1.b3252760
Public Domain in the United States, Google-digitized / http://www.hathitrust.org/access_use#pd-us-google

Seite

3. Erscheinungen der synchronischen passiven bilateralen oder kompensatorischen Augenbewegungen bei Kreisbewegungen in der horizontalen Ebene: — 1. Beobachtungen mit dem künstlich ruhenden und beweglichen Augenachsensystem. — 2. Beobachtungen mit Hilfe der graphischen Methode. Größe, Zeitdauer und numerischer Zusammenhang der Augenvibrationen mit der Drehgeschwindigkeit und der Anzahl der Kreisbewegungen (II. Tafel) 709
4. Erscheinungen der synchronischen, passiven, bilateralen Augenbewegungen bei der Kreisbewegung in der medianen Ebene 717
5. Erscheinungen der synchronischen, passiven, bilateralen Augenbewegungen bei Kreisbewegungen in der frontalen Ebene 722
6. Resümee der Resultate der Drehversuche 727

IV. Kapitel. Die synchronischen, bilateralen Augenbewegungen bei anderen Tieren und beim Menschen 732

Einleitung.

I.

Bekanntlich bewegen sich beim gewöhnlichen Sehen während der meisten Augenbewegungen beide Augen gleichzeitig. Wenn wir nach rechts oder nach links, hinauf oder herunter, rechts hinauf oder rechts herunter, links hinauf oder links herunter blicken, wenn wir Gegenstände in der Nähe oder Ferne, daher in jeder Richtung des Raumes betrachten, legen beide Gesichtslinien gleichzeitig ihre Bahn zurück. Die Augenbewegungen stehen auch mit gewissen aktiven und passiven Bewegungen des Körpers oder des Kopfes in Verbindung. Wenn wir unseren Kopf rasch nach rechts oder nach links drehen, (wobei es irrelevant ist, ob die Bewegung passiv oder mit dem ganzen Körper geschieht), so bleiben die Augen zuerst unbewegt und bewegen sich erst später in der Richtung des Kopfes.

Wenn wir den Kopf plötzlich nach vorne drehen, rollen sich beide Augen zugleich nach oben und nach außen. Beim plötzlichen Heben des Kopfes oder beim Rückwärtsneigen desselben senken sich beide Augen gleichzeitig.

Wenn wir den Kopf auf die rechte Schulter neigen, rollen sich die Augen um die Achse nach links, wenn wir den Kopf auf die linke Schulter legen, rollen sich die Augen nach rechts. Ebenso kongruent und gleichzeitig bewegen sich beide Augen bei den verschiedenen Augenbewegungen der einer niederen Klasse der Vertebraten angehörigen Tiere; sogar bei solchen, welche infolge der Seitenlage der Augen zwei abgesonderte Gesichtsfelder haben.

Befestigen wir zum Beispiel ein Kaninchen mit dem in natürlicher Lage fixierten Kopf auf einer Drehplatte und drehen es mit Hilfe dieser in horizontaler, medianer und frontaler Ebene, so entstehen bilaterale Augenbewe-

Digitized by Google
Original from UNIVERSITY OF CALIFORNIA
Generated on 2019-10-24 13:14 GMT / http://hdl.handle.net/2027/uc1.b3252760
Public Domain in the United States, Google-digitized / http://www.hathitrust.org/access_use#pd-us-google

gungen obgenannter Natur, nur mit dem Unterschiede, daß hier beim Drehen nach vorne oder nach rückwärts in sagittaler oder medianer Ebene die Rollbewegungen um die Augenachse geschehen und während des Drehens nach rechts oder nach links in frontaler Ebene das eine Auge sich nach unten, das andere nach oben bewegt, aber stets von der Richtung der Drehung zurückbleibt. Beim Hunde und bei der Katze sind ebenfalls die willkürlichen, gleichzeitig vor sich gehenden Augenbewegungen zu beobachten.

Obwohl die Gesichtsfelder beim Kaninchen vollständig abgesondert sind, ist es doch wahrscheinlich, daß bei demselben, wenigstens für einige willkürliche Augenbewegungen desselben die gleichen Verhältnisse obwalten.

Außer diesen gewöhnlichen, bilateralen Augenbewegungen bestehen noch ähnliche unter folgenden Umständen: Das geschlossene Auge folgt den Bewegungen des geöffneten Auges. Das erblindete Auge bewegt sich zugleich mit dem sehenden, sowohl in seinen parallelen wie auch in den konvergierenden Bewegungen. Die nystagmischen Augenbewegungen gehen an beiden Augen in den meisten Fällen gleichzeitig und in gleicher Richtung vor sich. Das Auftreten der aktiven und passiven Mitbewegungen des Auges haben schon die Physiologen des vorigen Jahrhunderts entdeckt. Schon Marherr beschrieb die in horizontaler und vertikaler Ebene vor sich gehenden aktiven und passiven parallelen Bewegungen.[1]) Hinster dagegen lenkte die Aufmerksamkeit auf die bilateralen Rollbewegungen des Auges in frontaler Ebene.[2]) In ihren Details wurden diese Erscheinungen bezüglich des Menschen erst in den letzten vier Dezennien konstatiert, und zwar mit Hilfe jener feinen optischen Methoden, welche wir Donders, Helmholtz, Hering u. a. zu danken haben. Die beschriebenen bilateralen Augenbewegungen bekamen indessen verschiedene Namen.

Die willkürlichen bilateralen Augenbewegungen nannte man assoziierte, kombinierte, koordinierte Augenbewegungen, je nachdem man der Mitwirkung bestimmter Muskel der beiden Körperhälften oder den verschiedenen theoretischen Standpunkten Ausdruck verleihen wollte.

Die Kopfbewegungen begleitenden bilateralen Augenbewegungen nannte man kompensatorische Augenbewegungen, weil diese angeblich jene Störungen zu kompensieren vermögen, welche die Wendung des Kopfes aus seiner primären Lage dadurch verursacht, daß die auf die Netzhaut reflektierten Bilder von der empfindlichsten Stelle derselben verschoben werden.

Da die gemeinsame Eigenschaft dieser Augenbewegungen darin besteht, daß sie bilateral sind und gleichzeitig auftreten, konnte man sie, ohne viele

---

[1]) Marherr, Philippi Ambrosii Praelectiones in Hermanni Boerhaave Institutiones medicas. Tom. III, pag. 192. Viennae et Lipsiae 1772.

[2]) Bemerkungen über die tierische Ökonomie im Auszuge, mit Bemerkungen versehen von K. J. A. Scheller. Braunschweig 1802, pag. 348—350.

Digitized by Google
Original from UNIVERSITY OF CALIFORNIA
Generated on 2019-10-24 13:14 GMT / http://hdl.handle.net/2027/uc1.b3252760
Public Domain in the United States, Google-digitized / http://www.hathitrust.org/access_use#pd-us-google

theoretische Annahmen, konkommittierende oder synchronische bilaterale Augenbewegungen nennen, und zwar die ersteren willkürliche oder aktive, die letzteren unwillkürliche oder passive Augenbewegungen. Da jedoch die obigen Benennungen bereits gang und gebe sind, ist die Richtigstellung der Nomenklatur nicht unbedingt notwendig und werden wir im folgenden abwechselnd bald den einen, bald den anderen Ausdruck gebrauchen, ohne mit demselben eine besondere Auffassung zu verknüpfen.

II.

Was detailliert unsere Kenntnisse gegenwärtig über diese bilateralen Augenbewegungen auch sein mögen, über das Wesen derselben sind wir viel weniger unterrichtet.

Schon im vorigen Jahrhunderte begann der Streit darüber, ob die Assoziationsfähigkeit der Augenbewegungen dem Menschen angeboren wird oder ob man dieselbe erst später durch Erfahrung aneignet. Bei Marherr[1]) finden wir die Ansicht, daß die Fähigkeit der parallelen Augenbewegungen dem Menschen angeboren ist und später durch Gewohnheit eingeübt wird. Die Anhänger der nativen und empyrischen Entstehung im jetzigen Jahrhunderte sind im großen und ganzen auch nicht weiter vorgeschritten in dieser Frage. Gegenwärtig stehen sogar beide Anschauungen noch schroffer einander gegenüber als je. Mit Hilfe der feinen optischen Prüfungsmethoden ist man bestrebt, die stets neu auftauchenden Forschungsergebnisse im Sinne der eigenen Theorie zu verwerten, sie einerseits als Beleg dafür zu benutzen, daß die vielseitigen Kombinationen der Funktion beider Augen durch einen angeborenen, anatomisch eingerichteten Apparat bedingt und dirigiert werden; andrerseits aber gerade entgegengesetzt, daß die vielseitigen, wechselnden Funktionskombinationen nach der Geburt entstehen und nichts anderes seien, als für den Zweck des einfachen reinen Sehens eingeübte vorteilhafte Mitbewegungen. Über den Nervenmechanismus selbst, welcher diese bilateralen Augenbewegungen erzeugt, wissen wir kaum mehr, als daß hier die 12 Augenmuskeln mit ihren 6 motorischen Nerven eine Rolle spielen, deren Direktion in unbekannter Art vom Ursprung okulomotorischer Kerne, von den beiden Vierhügeln aus geschieht.

III.

Histologische und physiologische Experimente und Forschungen neueren Datums deuten darauf, daß mit diesen Augenbewegungen auch andere Teile des Zentralnervensystems in Verbindung stehen. Hierher gehören die Forschungen Magendies, Hitzigs[2]), Ferriers[3]) und Baloghs[4]), laut welcher

[1]) l. c. pag. 139.

[2]) Hitzig, Untersuchungen über das Gehirn. 1874.

[3]) Ferrier, The functions of the Brain etc. 1876.

[4]) Balogh, Az agy féltekéinek és a kis agynak muködéséről. Akad. Ert. 1876, Nr. VIII.

Digitized by Google
Original from UNIVERSITY OF CALIFORNIA
Generated on 2019-10-24 13:14 GMT / http://hdl.handle.net/2027/uc1.b3252760
Public Domain in the United States, Google-digitized / http://www.hathitrust.org/access_use#pd-us-google

nach Erregung gewisser Teile des Vorderhirns und des Kleinhirns neben anderen assoziierten Bewegungen auch assoziierte Augenbewegungen entstehen. Adamük[1]) untersuchte näher die Vierhügel und fand, daß diese auf verschiedenen Stellen erregt, verschiedene bilaterale Bewegungen verursachen.

Vulpian[2]), Duret[3]), Huguenin[4]), Schwahn[5]) fanden das Auftreten eines bilateralen Nystagmus nach mechanischer Berührung oder Verletzung des Bodens des 4. Hirnventrikels. Hierher gehören die Beobachtungen und Untersuchungen der neueren französischen Forscher[6]) über die sogenannten konjugierten Augendeviationen (Déviations conjugées des yeux). Cyon[7]) fand bilateralen Nystagmus nach Durchschneidung der halbzirkelförmigen Bogengänge.

Ihnen reihen sich an die durch Flourens und Purkinje zuerst beobachteten und durch Breuer und Mach ausführlicher beschriebenen nystagmischen, bilateralen Augenbewegungen, welche bei Kreiseversuchen entstehen.

Die anatomische Untersuchung ergab schon längst die zentrale Endigung der motorischen Nerven des Auges in eigentümlichen Nervenkernen (Stilling etc.).

Die neueren Forschungen (Huguenin, Forel etc.) warfen sogar schon auf die histologische Verbindung der einzelnen Nervenkerne der motorischen Augennerven ein Licht. Hierher gehören ferner die histologischen Untersuchungen von Meynert, Gudden und Forel über die zentralen Kerne der Sehnerven und deren Zusammenhang mit dem Hinterhauptslappen; ferner die Untersuchungen von Hitzig, Goltz, Munk, Lussana, Lemoigue und bei uns Laufenauer über das cortikale Sehzentrum des Großhirns, aus welchen hervorgeht, daß nach Exstirpation des occipitalen Teiles der Hemisphären, auf der entgegengesetzten Seite der Verletzung Blindheit auftritt. Unsicher ist der Zusammenhang zwischen der vorderen motorischen Sphäre des Hirns und den Regionen der augenbewegenden Nervenkerne.

Außer diesen anatomischen und physiologischen Versuchen fanden auch pathologische Beobachtungen statt, welche den Zusammenhang der Sehstörungen

---

[1]) Adamük, Zentralbl. f. d. med. Wissensch., 1870.

[2]) Vulpian, Recherches expérimentales rélatives aux effets des lésions de 4. ventricules. 1861.

[3]) Duret, Notes sur la physiolog. pathol. de traumatismes cérébreux. Gaz. méd. de Paris, 1877, pag. 621.

[4]) Huguenin, Pathologie des Nervensystems, 1873, pag. 170.

[5]) Schwahn, Über das Schielen nach Verletzungen in der Umgebung des kleinen Gehirns. Eckhardts Beiträge etc., 178.

[6]) Fereol, Grant, Duval et Laborde etc.

[7]) Cyon, Die Funktionen der halbzirkelförmigen Bogengänge. (Pflügers Archiv, 1873, Bd. VIII.) Rech. exp. sur les functions des canneux semicirc. etc. Thèse de Paris, 1878.

Digitized by Google
Original from UNIVERSITY OF CALIFORNIA
Generated on 2019-10-24 13:14 GMT / http://hdl.handle.net/2027/uc1.b3252760
Public Domain in the United States, Google-digitized / http://www.hathitrust.org/access_use#pd-us-google

und Augenbewegungen mit den hier in Frage kommenden verschiedenen Gehirnteilen für zweifellos erscheinen lassen.

Obwohl somit unsere Kenntnisse bezüglich des augenbewegenden Nervenmechanismus noch viele Lücken aufweisen, zwingen diese zerstreuten Untersuchungen immerhin zur Annahme, daß für die Augenbewegungen ein gesonderter, besonders komplizierter Nervenmechanismus besteht, von dessen Funktionen nur einzelne Phasen durch obige Experimente uns in die Erscheinung traten.

IV.

Gleichgültig, ob es sich um einen angeborenen oder erst später ausgebildeten Apparat handelt; sein Bestehen ist gewiß und es ist die Aufgabe der physiologischen, experimentellen Forschung, diesen zu erkennen und zu erforschen.

Was kann als Richtschnur bei diesen Experimenten dienen?

Die oben erwähnten bilateralen Augenbewegungen sind im großen und ganzen in 2 Gruppen zu teilen. Bei der einen Gruppe spielt der Wille unbedingt eine Rolle, und zwar bei der Bestimmung der Richtung der Bewegungen. Dies sind die eigentlichen blickenden Bewegungen, welche die binoculare Gesichtslinie hin und her bewegen und dadurch entstehen, daß unsere Aufmerksamkeit fortwährend seine räumliche Beziehung wechselt, wobei er durch räumliche Beobachtungen und Empfindungen geleitet wird; der Zweck dieser Bewegungen ist, daß wir sämtliche Punkte des Raumes mit beiden Augen womöglich deutlich sehen. Bei diesen willkürlichen Augenbewegungen erstreckt sich bekanntlich die Macht des Willens nur auf die Gesamtbewegung beider Augen, verfügt somit nicht über ein Auge ohne das andere. Bei normalen Verhältnissen können wir keines unserer Augen gesondert, ohne das andere, in einer Richtung bewegen, was darauf deutet, daß die in funktioneller Verbindung stehenden Muskeln beider Augen gemeinschaftlich oder, wie es wissenschaftlich heißt, assoziiert, koordiniert oder kombiniert ihre Innervation von gewissen Nervenzentren erhalten. Es ist ein physiologisches Postulat, daß wir die assoziierenden Zentren in der allernächsten Nähe der Kerne der III., IV. und VI. Gehirnnerven suchen. Hier muß der Nervenmechanismus irgendwie auf eine solche Weise konstruiert sein, daß bei den bilateralen Augenbewegungen die in funktioneller Verbindung stehenden Muskeln gemeinschaftlich den motorischen Nervenimpuls bekommen.

Nachdem die Macht des Willens die Funktion dieses Mechanismus nur insgesamt verändern kann, ist es, um überhaupt seinen Einfluß zu prüfen, die erste Aufgabe der Forschung, experimentell genau den anatomischen Sitz, die physiologische Funktion der die primären Augenbewegungen assoziierenden Zentren zu bestimmen.

Generated on 2019-10-24 13:14 GMT / http://hdl.handle.net/2027/uc1.b3252760
Public Domain in the United States, Google-digitized / http://www.hathitrust.org/access_use#pd-us-google
Digitized by Google
Original from UNIVERSITY OF CALIFORNIA

Eine weitere Aufgabe ist die anatomische und physiologische Feststellung der Wege der Netzhautreizung nach innen bis zu den sensiblen und motorischen Gebieten der Hemisphären und von hier zurück bis zu den Kernen der augenbewegenden Nerven: da es wahrscheinlich ist, daß die Identität der beiden sensiblen Flächen der Netzhäute auf einer Weise im Zusammenhange ist mit der Identität der Augenbewegungen.[1])

Wahrscheinlich ist auch ein ähnlicher Zusammenhang zwischen gewissen Stellen der Netzhäute und den sich akkommodierenden, bilateralen Augenbewegungen bei Näherung oder Entfernung des Sehpunktes.

Es ist deshalb festzustellen, ob die bei diesen Bewegungen aus der Netzhaut ausgehenden Nervenempfindungen dieselbe oder eine separate Reflexbahn haben wie die willkürlichen parallelen Augenbewegungen. Die andere Gruppe der in Frage kommenden bilateralen Augenbewegungen steht ganz außer dem Einflusse des Willens.

Hierher gehören besonders die sogenannten kompensatorischen Augenbewegungen, welche laut den Untersuchungen von Cyon, Breuer und Mach mit der Gleichgewichtsstellung des Kopfes in engem Zusammenhange stehen. Wenn wir beim Kaninchen die Gehirnhemisphären exstirpieren und dasselbe mit fixiertem Kopfe in der Horizontal-, Median- oder Frontalebene seines Körpers drehen, werden, wie wir dies später sehen werden, ebenso prompt die kompensatorischen bilateralen Augenbewegungen auftreten, wie bei intakten Hemisphären, woraus folgt, daß diese bilateralen Augenbewegungen vom Willen unabhängig auftreten.

Wenn nach Cyon, Breuer und Mach der Refleximpuls auf die Augenbewegungen wirklich von den Nervenendigungen der Ampullen ausgeht, steht hier ein reflexkoordinierender Nervenmechanismus vor uns, dessen Zentren in der Gegend der Kerne der augenbewegenden Nerven, seine zentrifugalen Bahnen in den augenbewegenden Nerven und die centripetale Bahn in den Gehörnerven zu suchen ist. Aufgabe der experimentellen Forschung ist es, näher zu eruieren, ob ein solcher Apparat wirklich existiert, und wenn ja, woraus besteht seine physiologische Wirkung.

Die Sammlung der bisherigen zerstreuten Beobachtungen somit zeigt uns so ziemlich den Weg zur weiteren Untersuchung des Wesens der bilateralen Augenbewegungen. Vor allem ist zu bestimmen: 1. das bilaterale anatomisch-physiologische Gebiet der die Augenbewegungen beeinflussenden Nervenzentren im zentralen Nervensystem, 2. die Reflexverbindung der beiden Netzhäute mit diesen Zentren einerseits und 3. andrerseits beider Labyrinthe mit diesen Zentren.

---

[1]) Hering, Die Assoziation der Augenbewegungen. Hermanns Handb. d. Physiol., III, Bd. I, pag. 536 bei F. C. W. Vogel.

Digitized by Google
Original from UNIVERSITY OF CALIFORNIA
Generated on 2019-10-24 13:14 GMT / http://hdl.handle.net/2027/uc1.b3252760
Public Domain in the United States, Google-digitized / http://www.hathitrust.org/access_use#pd-us-google

Über diese Fragen kann uns vorwiegend die Vivisektion Aufschluß geben.

Ich glaube nicht zu irren, wenn ich der Ansicht bin, daß unsere Kenntnisse über den augenbewegenden Nervenapparat im Vergleich zu den Kenntnissen anderer Nervenapparate (Atmung, Herznerven) aus dem Grunde rückständig blieben, weil die Beobachtung der feineren Nuancen der menschlichen Augenbewegungen in den letzten Jahrzehnten die Aufmerksamkeit der Forscher von den vivisektorischen Beobachtungen bezüglich der Augenbewegungen des Tieres ablenkte, welche Bell, Johannes Müller und Longet in ihren Forschungen schon längst inaugurierten.

V.

Der Zufall gab zu folgenden Untersuchungen Veranlassung, welche sich vorderhand auf die Lösung der ersten und dritten der obgenannten Fragen beziehen.

Ich wollte beim Kaninchen zum Gegenstande meiner Untersuchungen machen, was für eine Wirkung die durch rasche Drehung auf der Zentrifugiermaschine im Muskelsysteme des ganzen Körpers auftretenden Zirkulationsstörungen auf die Temperatur des Mastdarmes ausüben.

Nach Beendigung der Drehung machte ich zu meiner Überraschung die Beobachtung, daß nebst den Zuckungen des Kopfes ein längere Zeit andauernder Nystagmus der Augen in die Erscheinung trat. Dies geschah auch dann, wenn ich den Kopf fixierte oder während des Drehens mit einer Pinzette die Augenlider zuhielt, woraus folgt, daß bei Entstehung der Bewegungen die Netzhaut keine direkte Rolle spielt. Ich wollte diese Erscheinung vollkommen verstehen, welche auf die noch immer dunkle Frage der nystagmischen Augenbewegungen ein Streiflicht zu werfen versprach und war in meinen Untersuchungen schon ziemlich vorgeschritten, als mir die gleichen, aber auf sämtliche Schwindelbewegungen sich erstreckenden Experimente von Cyon, Breuer und Mach zur Kenntnis kamen.

Nach Durchsicht ihrer Arbeiten überzeugte ich mich noch mehr davon, daß beim Kaninchen die während des Drehens entstehenden bilateralen Augenbewegungen, getrennt und abgesondert von den übrigen Schwindelerscheinungen, dazu verwertet werden können, daß nach eingehendem Studium der Nervenmechanismus der assoziierten Augenbewegungen, wenigstens bezüglich der unwillkürlichen Bewegungen, einigermaßen erklärt werde.

Zum Zwecke des Studiums dieser Frage habe ich mir folgenden Versuchsplan zurecht gelegt:

a) Ich trachtete die Erscheinungen der bilateralen Augenbewegungen genau zu konstatieren, welche beim Kaninchen auftreten, wenn wir dasselbe mit geeigneten Vorrichtungen in den 3 Hauptebenen des Raumes bewegen und die Erscheinungen der auf diese Art entstehenden unwillkürlichen Augenbewe-

Digitized by Google
Original from UNIVERSITY OF CALIFORNIA
Generated on 2019-10-24 13:14 GMT / http://hdl.handle.net/2027/uc1.b3252760
Public Domain in the United States, Google-digitized / http://www.hathitrust.org/access_use#pd-us-google

gungen mit den analogen Augenbewegungen anderer Tiere und denen des Menschen zu vergleichen.

b) Ich war bestrebt, ferner jene Teile des Nervensystems zu konstatieren, von welchen die bilateralen Augenbewegungen abhängen; das heißt, den anatomischen Sitz des Nervenmechanismus der unwillkürlichen assoziierten Augenbewegungen festzustellen.

c) Schließlich wollte ich die physiologische Detaileinrichtung des assoziierenden Nervenmechanismus zu Gegenstande meines Studiums machen.

Meine im Jahre 1879/80 gemachten Untersuchungen bezüglich des assoziierenden Nervenmechanismus der bilateralen Augenbewegungen führten zu einem definitiven Resultate.

Den ersten Teil dieser Prüfungen beehre ich mich, im folgenden der ungar. wissenschaftlichen Akademie mitzuteilen, den zweiten und dritten Teil über den die Augenbewegungen assoziierenden Nervenmechanismus und dessen Detaileinrichtung, endlich den vierten Teil über die von der Netzhaut ausgehenden reflektorischen, assoziierten Augenbewegungen werde ich mir erst später der wissenschaftlichen Akademie zu unterbreiten erlauben.

ERSTER TEIL.

Von den die Kopf- und Körperbewegungen begleitenden assoziierenden Augenbewegungen beim Kaninchen, anderen Säugetieren und bei dem Menschen.

Erster Abschnitt.

Die Stellung des Kopfes im Raum. Die Lage der Augen im Kopfe.

Die Erscheinungen der synchronischen, bilateralen, passiven oder der sogenannten kompensatorischen Augenbewegungen bestehen darin, daß die Augen in der Augenhöhle, entsprechend gewissen Kopfstellungen präzise ihre Lage ändern. Zur Beschreibung dieser Kopfbewegungen können wir am besten jene Nomenklatur benützen, welche Henle und Helmholtz folgend, Hering zur Bestimmung der räumlichen Positionen der Augenbewegungen verwendet.[1])

Jene vertikale Ebene, welche den Körper in seiner stehenden, ruhenden Lage in 2 symmetrische Körperhälften teilt, heißt die mediane Ebene des Raumes; die Ebene, welche durch die Drehpunkte der beiden Augen geht und die mediane Ebene in einem rechten Winkel durchschneidet, heißt die Frontalebene des Raumes; die durch die Drehpunkte der beiden Augen ziehende horizontale Ebene nennen wir die Horizontalebene des

[1]) Hering, Physiol. Optik, IV; Der Raumsinn und die Bewegungen des Auges. Hermanns Handb. d. Physiol., Bd. III, pag. 346.

Digitized by Google
Original from UNIVERSITY OF CALIFORNIA
Generated on 2019-10-24 13:14 GMT / http://hdl.handle.net/2027/uc1.b3252760
Public Domain in the United States, Google-digitized / http://www.hathitrust.org/access_use#pd-us-google

Raumes. Diese Ebenen teilen den Kopf in 3 Segmente, in das mediane, frontale und horizontale. Diese Segmente können wir Median-, Frontal- und Horizontalsegmente nennen.

Diese 3 Hauptebenen des Kopfes sind in unbeweglichem Zusammenhange mit dem Kopfe und begleiten genau dessen Bewegungen.

Im Ruhestadium stimmen die 3 Hauptebenen des Kopfes mit denen des Raumes überein; den verschiedenen Bewegungen des Kopfes gemäß ändern sie ihre Lage und die Bestimmung dieser Abweichungen der Kopfebenen zeigt die räumliche Position des Kopfes an.

Die vielseitigen aktiven und passiven Bewegungen des Kopfes sind in letzter Analyse auf die Bewegungen dieser drei Hauptebenen zurückzuführen. Wenn wir aus dem Ruhestadium des Kopfes nach rechts oder links blicken, bleibt die horizontale Ebene des Kopfes in der horizontalen Ebene des Raumes in Bewegung, die mediane und frontale Ebene des Kopfes weicht aber von der des Raumes ab. Wenn wir den Kopf bejahend nach vorwärts oder beim Hinaufblicken zum Himmel nach rückwärts bewegen, bleibt die Medianebene des Kopfes in der des Raumes in Bewegung, während die Frontal- und Horizontalebene von den gleichnamigen Ebenen des Raumes abweicht. Wenn wir den Kopf auf die rechte oder die linke Schulter legen, bleibt die Frontalebene des Kopfes in der des Raumes in Bewegung, während seine Horizontal- und Medianebene aber von den gleichnamigen Ebenen des Raumes abweicht. Die in den 3 Hauptrichtungen vor sich gehenden Bewegungen entsprechende Kopfstellung wird die sekundäre Kopfstellung genannt. Bei allen diesen Bewegungen ändern nur 2 Ebenen ihre Position zu den Hauptebenen des Raumes. Wenn wir den Kopf aber rechts hinauf oder rechts herunter, links hinauf oder herunter drehen, ändern alle 3 Kopfebenen ihre Stellung; diese Kopfstellungen werden tertiäre genannt.

Das Maximum der Deviationen der Kopfbewegungen hängt in erster Linie von der anatomischen Konstruktion des Gelenkes des Hinterhauptbeins und des ersten Halswirbels, ferner von jener des Gelenkes des ersten und zweiten Halswirbels ab, in zweiter Linie von der Beweglichkeit des Halses, Stammes und des ganzen Körpers. Bei Säugetieren ist die Kopfbewegung in horizontaler Ebene am freiesten, nachdem mit Hilfe der Körperbewegungen auch der Kopf sich im ganzen Kreise zu bewegen vermag.

Die Kopfbewegungen in der medianen und frontalen Ebene sind beschränkter und kommt eine vollständige Kreisbewegung in diesen Ebenen bei normalen Verhältnissen nicht vor. Nachdem diese kompensatorischen Augenbewegungen auch bei den passiven Kopfbewegungen entstehen (hierbei ist es einerlei, ob sich der Körper mitbewegt oder nicht), fixieren wir bei den folgenden Untersuchungen das Tier im normalen Ruhestadium seines Kopfes

Generated on 2019-10-24 13:14 GMT / http://hdl.handle.net/2027/uc1.b3252760
Public Domain in the United States, Google-digitized / http://www.hathitrust.org/access_use#pd-us-google
Digitized by Google
Original from UNIVERSITY OF CALIFORNIA

und drehen es in dieser Weise in horizontaler, medianer und frontaler Ebene, wodurch sämtliche störende Kopfbewegungen ausgeschaltet sind.

Die Lageveränderung der Augenäpfel in der Augenhöhle können wir auch am besten so beschreiben, wenn wir auch dieselben in 3 Ebenen teilen. Die Ebene in den Augen, welche im Ruhestadium des Kopfes und der Augen auf die Drehpunkte der beiden Augen gelegt, den Augapfel in eine obere und untere Hälfte teilt, nennen wir die horizontale Ebene des Auges; jene Ebene, welche auf die Drehpunkte, durch die vordere größte Konvexität der Cornea und durch die hintere größte Convexität der Sklera in vertikaler Richtung gelegt, das Auge in eine rechte und linke Hälfte teilt, wird die mediane Ebene des Auges genannt; jene Ebene endlich, welche im Meridian des Augapfels, durch das Drehzentrum schreitend, auf der horizontalen Ebene senkrecht steht und den Augapfel in eine vordere und hintere Hälfte teilt, wird die frontale Ebene des Auges genannt.

Wir können im Drehpunkte anstatt dieser Ebenen auch ein sich im rechten Winkel kreuzendes Achsensystem annehmen und von einer vertikalen, medianen (oder sagittalen), frontalen (oder transversalen) Augenachse sprechen.[1])

Die vertikale Achse ist in der horizontalen Ebene die durch den Drehpunkt ziehende Vertikale; um diese dreht sich bei Augenbewegung das horizontale Segment.

Die mediane Achse verbindet die vordere größte Konvexität der Cornea mit der hinteren größten Konvexität der Sklera durch das Drehzentrum schreitend; um diese bewegt sich das frontale Segment des Auges.

Die frontale Achse ist jene Linie in der horizontalen Ebene, welche die größte mediale und laterale Konvexität des Augapfels verbindet: um diese bewegt sich das mediane Segment des Auges.

Während des Ruhestadiums des Kopfes und der Augen ist die horizontale Ebene des Auges mit der des Kopfes identisch, nicht aber die mediane und frontale Ebene. Jede einzelne schneidet in einem gewissen Winkel die mediane Ebene des Kopfes. Dieser Winkel variiert bei den einzelnen Tieren sehr stark und steht in engem Zusammenhange mit den eigentümlichen Abweichungen der Augenbewegungen.

Unter den 3 Augenachsen fällt keine einzige mit den 3 Hauptachsen des Kopfes überein. Nur die vertikale Augenachse steht parallel mit der des Kopfes. Die zwei medianen Augenachsen stehen beim Menschen fast parallel mit der medianen Linie des Kopfes, divergieren aber immer mehr bei

---

[1]) Behufs leichterer Übersicht nehmen wir, wenn auch nicht vollkommen der Wahrheit entsprechend, an, daß der Drehpunkt beiläufig auf die Mitte der horizontalen Ebene fällt.

Digitized by Google
Original from UNIVERSITY OF CALIFORNIA
Generated on 2019-10-24 13:14 GMT / http://hdl.handle.net/2027/uc1.b3252760
Public Domain in the United States, Google-digitized / http://www.hathitrust.org/access_use#pd-us-google

den niederen Säugetieren, einen mehr minder größeren Winkel mit derselben bildend; dementsprechend sind die frontalen Augenachsen beim Menschen fast identisch mit der frontalen Achse des Kopfes und schneiden fast in einem rechten Winkel die mediane Linie des Kopfes; bei niederen Tieren aber reichen die medialen Enden der frontalen Achsen immer mehr nach vorne und schneiden sich unter einem stets schärferen Winkel in der medianen Ebene.

Die Augenbewegungen in der eigenen oder in der horizontalen Ebene des Kopfes um die vertikalen Achsen werden Versionen oder Deviationen genannt. Die Annäherung zur medianen Ebene des Kopfes wird mediale, die Entfernung von derselben laterale Augenbewegung genannt (Versio seu deviatio medialis et lateralis). Die Bewegung um die frontalen Augenachsen in der eigenen medianen Ebene wird Wendung nach oben oder nach unten [Versio (s. Deviatio) superior (sursum vergens) und inferior (dorsum vergens)] genannt. Die Bewegungen um die mediane Achse heißen Rollungen (Rotatio medial. et lateral.).

Aus den Kombinationen dieser einfachen Augendrehungen und Rollbewegungen setzen sich die sekundären und tertiären Augenbewegungen zusammen.

Wenn wir die drei dem Ruhestadium des Auges entsprechenden Augenachsen oder Stellung der Ebenen — welche bei den einzelnen Tieren infolge der anatomischen Verhältnisse des Auges und der Augenhöhle immer stabil sind — in der Augenhöhle unbewegt uns vorstellen, so wird bei den einzelnen Augenbewegungen das mit dem Augapfel zusammen sich bewegende Achsen- und Ebenensystem von dem Achsen- und Ebenensystem des Ruhestadiums auf verschiedene Weise abweichen und es ist von der gegenseitigen Stellung des ruhenden Achsen- und Ebenensystems und der Stellung derselben zu den Ebenen des Kopfes jede Augenstellung pünktlich zu bestimmen, und zwar einesteils bezogen auf die Augenhöhle, andrerseits auf die Kopfebenen.

Späterhin soll erwähnt werden, wie man dies bei Tieren zum eingehenden Studium der Augenbewegungen verwerten kann.

Nach diesen vorausgeschickten Bemerkungen übergehen wir zur kurzen Anführung der hierher gehörenden einschlägigen Beobachtungen und nachher auf die Beschreibung unserer eigenen Untersuchungen am Kaninchen.

II. Abschnitt.

Überblick der bisherigen Beobachtungen.

Die Erscheinungen der die Änderungen der Kopfposition begleitenden eigentümlichen passiven, bilateralen Augenbewegungen wurden am menschlichen Auge von verschiedenen Forschern schon im vorigen Jahrhunderte beobachtet.

Digitized by Google
Original from UNIVERSITY OF CALIFORNIA
Generated on 2019-10-24 13:14 GMT / http://hdl.handle.net/2027/uc1.b3252760
Public Domain in the United States, Google-digitized / http://www.hathitrust.org/access_use#pd-us-google

Die um die vertikale Achse in der horizontalen Ebene bei einmaliger Rechts- oder Linksdrehung von der Richtung der Bewegung zurückbleibenden Augenbewegungen finden sich schon bei Marherr beschrieben.[1]) Er gibt eine Erklärung, wie dieselbe im Spiegelbilde sichtbar wird.

Auch Purkinje[2]) berichtet über die gleiche Beobachtung. Wenn man sich in gerader Stellung im Kreise mehrmals um die Längsachse dreht, bemerkt man, daß die Gegenstände anfangs im relativen Ruhestadium sind, „da man mit den Augenbewegungen die infolge der Drehung des Körpers fortwährend sich ändernden räumlichen Verhältnisse ausgleicht. Diese Ausgleichung ist aber keine vollkommene, sondern eine unterbrochene, da die Gegenstände bald beweglich, bald ruhend erscheinen. Die Schwindelbewegung beruht daher auf einer Oscillation, wie man dies am eigenen Auge durch eine zarte Berührung oder an dem Auge eines anderen bemerken kann". Später beschäftigte sich Breuer[3]) mit diesem Thema. Er beobachtete an sich selbst bei offenem Auge oder bei geschlossenem Auge, die Finger auf die Augenlider legend, daß während der Drehung die beiden Augen von der Richtung der Bewegung zurückbleiben und wieder der Bewegung nachfolgen. Schon bei einer einzigen Kreisbewegung beobachtete er 10 derlei Oscillationen. Mach[4]) beobachtete dasselbe bei aktiven und passiven Rotationen. Er fühlte deutlich bei geschlossenem Auge, die Finger auf die Augenlider legend, die kompensatorischen bilateralen Zuckungen der Augen. Seine mit starken Nachbildern gemachten Untersuchungen bezeugen auch dasselbe. Wenn man während einer starken aktiven oder passiven Drehung plötzlich stille steht, fühlt man, daß die Augen in der Richtung der Bewegung sich weiter bewegen wollen, und von sich selbst glaubt man, daß man sich in einer der Bewegung konträren Richtung bewegt. Mulder[5]) wiederholte mit starken Nachbildern dieses Experiment und fand, daß während der Drehung das Nachbild von der Richtung derselben zurückbleibt, nach Stillstehen der Drehung nacheilt und erst in etwa 30 Sekunden in seine primäre Stellung zurückkehrt, zum Beweis dessen, daß die Augen während der Drehung von der Richtung derselben zurückbleiben, nach dem Stillestehen aber sich in der Richtung der Drehung weiter drehen und erst später in die primäre Ruhestellung zurückkehren. Diese Augenbewegungen sind immer bilateral.

---

[1]) l. c.

[2]) Med. Jahrbücher, 1823.

[3]) Med. Jahrbücher, 1874, H. I: Über die Funktion der Bogengänge des Ohrlabyrinths.

[4]) Grundlinien der Lehre von den Bewegungsempfindungen. Leipzig 1875.

[5]) Mulder, Über parallele Rollbewegung. Arch. f. Ophthalm., 1875. Bd. XXI, pag. 68.

Digitized by Google
Original from UNIVERSITY OF CALIFORNIA
Generated on 2019-10-24 13:14 GMT / http://hdl.handle.net/2027/uc1.b3252760
Public Domain in the United States, Google-digitized / http://www.hathitrust.org/access_use#pd-us-google

Daß die in sagittaler Ebene um die Querachse vor sich gehenden Bewegungen des Kopfes nach vorne oder nach hinten ebenfalls von analogen kompensatorischen Augenbewegungen begleitet sind, wurde meines Wissens zuerst von Breuer[1]) erwähnt und später eingehend von Mulder[2]) beschrieben. Im Sinne beider Autoren bleiben die Augen zuerst von der Richtung der Kopfbewegung zurück und eilen erst dann der neuen Stellung des Kopfes nach. Wenn man sich um die Querachse auch so bewegen könnte wie um die vertikale Kopfachse, sagt Müller, wäre es wahrscheinlich, daß auch hier dieselben kompensatorischen Augenbewegungen entstehen würden wie bei den Bewegungen in der horizontalen Ebene.

Es wurde lange in Zweifel gezogen, daß bei den Kopfbewegungen in der frontalen Ebene um die sagittale Achse eine kompensatorische Rollbewegung oder Raddrehung in die Erscheinung tritt.

Hunter[3]) war der erste, welcher die Aufmerksamkeit darauf lenkte, daß, wenn wir den Kopf auf die eine oder die andere Schulter legen, beide Augen sich in konträrer Richtung um die Augenachsen rollen.

Johannes Müller[4]) konnte sich nicht vom Bestehen der Rollbewegungen überzeugen. Später fand wieder Hueck[5]) die Gefäße der Conjunctiva beobachtend, daß, wenn wir den Kopf auf die eine oder die andere Schulter legen, die beiden Augen sich in konträrer Richtung um die Längsachse der Augen rollen, wodurch alsdann der vertikale Meridian des Augapfels immer vertikal bleibt. Burow[6]) beobachtete ein Jahr nachher die Rollbewegung, ganz unabhängig von ihm, an einer Regenbogenhaut, an welcher eine sichtbare Trübung war. Die Ansicht Huecks wurde lange Zeit von den Physiologen akzeptiert. Ritterich[7]) trat als erster gegen dieselbe auf. Er beobachtete die Iris und zeichnete dieselbe zuerst im Ruhestadium, dann in einer 90° betragenden Rotation ab; und nachdem er selbe zuerst gerade so fand wie später, schloß er daraus, daß eine Rollbewegung des Auges nicht existiert. Demgegenüber fand Donders[8]), daß das Nachbild eines vertikalen Bandes seine vertikale Position verliert, wenn der Kopf auf die rechte oder linke Schulter gelegt wird, woraus er schloß, daß die Beobachtung Huecks falsch sei. Dieser An-

[1]) l. c. 84.

[2]) l. c. pag. 105.

[3]) Hunter, l. c.

[4]) Joh. Müller, Zur vergleichenden Physiologie etc. 254.

[5]) A. Hueck, Die Achsendrehung des Auges. Dorpat 1834.

[6]) Burow, Beiträge zur Physiologie und Pathologie des menschlichen Auges. Berlin 1842.

[7]) Ritterich, Das Schielen und seine Heilung. Leipzig 1843.

[8]) Donders, Ned. Lancet 1846/47, pag. 110: Holländische Beiträge zu den anatom. u. physiol. Wissensch., 1846, pag. 154.

Generated on 2019-10-24 13:14 GMT / http://hdl.handle.net/2027/uc1.b3252760
Public Domain in the United States, Google-digitized / http://www.hathitrust.org/access_use#pd-us-google
Digitized by Google
Original from UNIVERSITY OF CALIFORNIA

schauung schlossen sich auch Ruete und Graefe[1]) an. Später gelangten Javal[2]) und Helmholtz[3]) zur Überzeugung, daß eine kleine Rollbewegung, wie sie Hueck annimmt, tatsächlich vorkommt.

Alexander Skrebitzky[4]), Nagel[5]), Donders[6]), Woinow[7]) und Breuer[8]) bestätigten ebenfalls das Bestehen der Rollbewegungen des Auges.

Zuletzt studierte Mulder[9]) mit Hilfe von Nachbildern, der Versuchsanordnung Donders gemäß, die Rollbewegungen des Auges und erläuterte dieselben. Das Ergebnis dieser Untersuchungen will ich im folgenden bringen: Wenn wir den Kopf auf die eine oder die andere Schulter legen, rollen sich beide Augen in entgegengesetzter Richtung der Kopfbewegung um die Gesichtslinien. Diese Rollbewegung entsteht gleichmäßig sowohl in der parallelen als auch in der konvergenten Augenstellung. Der Grad der Rollbewegung ist in beiden Augen derselbe. Wenn wir den Kopf auf die Schulter geneigt lassen, so bleiben auch beide Augen in ihrer Rollbewegung und kehren erst dann in das Ruhestadium zurück, wenn wir auch den Kopf in seine primäre Position zurückbringen.

Diese ständige Rollbewegung folgt der Beugung des Kopfes zuerst rasch, dann langsamer, doch rollt das Auge kaum weiter, wenn die Kopfbeugung über 50° beträgt.

Während der Beugung des Kopfes entsteht die sogenannte Übergangsrollbewegung und übergeht nach 1—2 Stunden in die stabile. Diese bilaterale Rollbewegung läuft parallel ab in beiden Augen, das heißt beide Augen rollen sich nach rechts oder nach links. Von dieser ist zu unterscheiden die sogenannte symmetrische bilaterale Rollbewegung, welche man bei der Kopfbewegung um die horizontale Querachse beobachten kann und darin besteht, daß beide Augen beim Blick nach oben sich ein wenig nach außen und bei der Blickrichtung nach unten ein wenig nach innen rollen. Auf einige Er-

---

[1]) Graefe, Beiträge zur Physiol. u. Pathol. der schiefen Augenmuskeln. Arch. f. Ophthalm., Bd. I, pag. 1.

[2]) Javal, Traite theoretique et pratique des maladies des jeux par L. Wecker, Paris 1866, Tom II p. 815.

[3]) Helmholtz, Optique Physiol. Traduit p. Emil Javal et Klein, pag. 671.

[4]) Alex. Skrebitzky, Ein Beitrag zur Lehre von den Augenbewegungen. Arch. f. Ophthalm., XVII, Abteil. 1, pag. 107.

[5]) Nagel, Über das Vorkommen von wahren Rollungen des Auges um die Gesichtslinie. Arch. f. Ophthalm., Bd. XVII, Abteil. 1, pag. 377.

[6]) Donders, Klin. Monatsbl., 1871, pag. 389.

[7]) Woinow, Beiträge zur Lehre von den Augenbewegungen. Arch. f. Ophthalm., Bd. XXVII, pag. 233.

[8]) Breuer, l. c.

[9]) Mulder, l. c.

Digitized by Google
Original from UNIVERSITY OF CALIFORNIA
Generated on 2019-10-24 13:14 GMT / http://hdl.handle.net/2027/uc1.b3252760
Public Domain in the United States, Google-digitized / http://www.hathitrust.org/access_use#pd-us-google

scheinungen der kompensatorischen bilateralen Augenbewegungen bei Tieren hat schon Johannes Müller[1]) die Aufmerksamkeit gelenkt.

Wenn wir ein Tier um seine vertikale Achse drehen, so richtet sich die Cornea auf der einen Seite gegen die Brust, auf der anderen Seite gegen den Rücken: wenn wir es aber um seine Längsachse drehen, wird die eine Cornea nach oben, die andere nach unten schauen. Daß beim Drehen um die frontale Kopfachse am Auge Rollbewegungen entstehen, zeigte schon Graefe[2]) detailliert an einem Kaninchen.

Seine diesbezüglichen Untersuchungen sind äußerst interessant: Er maß die Exkursion der Rollbewegungen des Auges, indem er parallel mit der Längsachse des Kopfes in die Schädelknochen eine starke Nadel stach, mit dieser parallel im Auge in der vorderen Kammer eine zweite befestigte und beobachtete, respektive maß in den verschiedenen Phasen der Drehung den durch die 2 Nadeln gebildeten Winkel.

Die Meridiandeviationen machen durchschnittlich bei den Rollbewegungen 80—100° aus. Sie sind bei jungen Tieren durchschnittlich größer als bei alten. Die Rollbewegung geschieht auf beiden Augen in gleicher Richtung. Unverändert tritt sie in die Erscheinung nach Durchschneidung des Opticus im atrophischen Auge, selbst in Fällen von absoluter Blindheit. Die Rollbewegung geschieht nicht um die Augenachse, sondern um die Drehachse der schiefen Augenmuskel. All diese Rollungen stehen in engem Zusammenhange mit den Augenbewegungen.

Analoge Rollbewegungen beschreibt Graefe auch bei anderen solchen Tieren, deren Augen seitwärts stehen; bei Tieren, wo das Gesichtsfeld gemeinschaftlich ist, wie beim Menschen, fand er die Rollbewegung nicht. Er schloß sich, wie bereits erwähnt, der damaligen Ansicht Donders an und bezweifelte ebenfalls am menschlichen Auge die Existenz der die Kopfbewegung begleitenden Rollbewegungen.

Im Jahre 1874 gelangte Breuer auf die Idee, daß die Purkinje'schen Schwindelbewegungen im Wesen mit jenen Bewegungsstörungen identisch sind, welche Flourens zuerst beim Durchschneiden der halbzirkelförmigen Kanäle des Labyrinthes beobachtet hat.

Bei der Erörterung der physiologischen Funktion dieser Organe legte er großes Gewicht auf die Beobachtungen der Störungen der Augenbewegungen. Er wiederholte an sich und an verschiedenen Tieren die obigen Experimente. In seinem damaligen Werke finden wir am eingehendsten jene Kopf- und Augenbewegungsstörungen behandelt (die nystagmischen Bewegungen des Kopfes und der Augen), welche in den 3 Hauptebenen des Raumes sich an Tieren

[1]) Joh. Müller, l. c.
[2]) Graefe, l. c.

Digitized by Google
Original from UNIVERSITY OF CALIFORNIA
Generated on 2019-10-24 13:14 GMT / http://hdl.handle.net/2027/uc1.b3252760
Public Domain in the United States, Google-digitized / http://www.hathitrust.org/access_use#pd-us-google

beim Drehen zeigen. Er fand beim Kaninchen einen lebhaften Kopf- und Augennystagmus. Bei Hausvögeln, Hühnern, Tauben und Singvögeln treten die kompensatorischen Augenbewegungen nicht so lebhaft auf wie beim Kaninchen und werden wesentlich durch den Kopfnystagmus ersetzt.

Mach[1]), welcher gleichzeitig betreffs der physiologischen Bedeutung der halbzirkelförmigen Kanäle auf anderem Versuchswege zum selben Ideengang gelangte wie Breuer, beobachtete am Kaninchen gleichfalls die kompensatorischen Augenbewegungen und fand sie in der von Breuer und seinen Vorgängern beschriebenen Weise.

Aus all diesen Untersuchungen geht hervor, daß wie beim Menschen so auch bei anderen höheren Wirbeltieren die aktiven und sonstigen Lageveränderungen des Kopfes von entsprechenden bilateralen Augenbewegungen begleitet sind.

Dritter Abschnitt.

Die Erscheinungen der synchronischen passiven bilateralen oder sogenannten kompensatorischen Augenbewegungen bei Kaninchen.

1. Methoden zur Hervorrufung und Beobachtung der Erscheinungen.

Wenn wir ein Kaninchen in vollkommenem Ruhezustande betrachten, können wir beobachten, daß die Augenspalte nicht parallel steht zum Boden, sondern daß eine die beiden Augenwinkel verbindende Linie nach vorne verlängert dieselbe in beiläufig einem Winkel von 30–35° schneidet.

Diese Stellung kann als die primäre oder Ruhestellung des Kaninchens angenommen werden. Wenn wir aus dieser Stellung den Kopf bei der Nase gefaßt, in der horizontalen Ebene nach rechts oder nach links, in der medianen Ebene nach oben oder nach unten drehen, in der frontalen Ebene um die Längsachse des Kopfes nach rechts oder nach links rollen und das eine Auge beobachten, können wir uns leicht davon überzeugen, daß diese Kopfbewegungen eigentümliche Augendeviationen und Rotationen begleiten. Die Kopfbewegung kann sicherer ausgeführt werden, wenn das Tier auf einer Hasenbank am Bauche fixiert liegt.

Die Augendeviation und Rotation kann leichter beobachtet werden, wenn wir das obere Augenlid, zart elevierend, die Insertionsstelle des oberen geraden Augenmuskels beobachten, welche durch die Bindehaut immer durchschimmert. Wenn wir den Kopf in solcher Weise in der horizontalen Ebene nach rechts oder nach links drehen, so wird die Muskelinsertionsstelle sichtbar zurückbleiben und der Richtung der Drehung wieder nachfolgen; den Kopf in

[1]) Mach, l. c.

Digitized by Google
Original from UNIVERSITY OF CALIFORNIA
Generated on 2019-10-24 13:14 GMT / http://hdl.handle.net/2027/uc1.b3252760
Public Domain in the United States, Google-digitized / http://www.hathitrust.org/access_use#pd-us-google

der sagittalen Ebene nach vorne gebeugt, fällt jene Insertionsstelle unter den hinteren Augenwinkel, den Kopf nach rückwärts gebeugt, fällt sie fast in den vorderen Augenwinkel von der Mittelstellung, welch letztere beim Ruhestadium des Kopfes beiläufig in die Mitte der Augenöffnung fällt. Wenn wir vor das zweite Auge einen Spiegel stellen, können wir beide Augen gleichzeitig beobachten und sehen, daß jede Kopfbewegung gleichzeitig von einer bilateralen Augenbewegung begleitet ist. Diese einfachen Experimente genügen, um die Lageveränderungen der Augen, welche die normalen Bewegungen des Kopfes begleiten, zu beobachten.

Nachdem es einerlei ist, ob sich der Körper mit dem Kopfe zusammen bewegt oder nicht, ist es zwecks pünktlicherer und bequemerer Bestimmung der Veränderungen der Kopf- und Körperlage ratsamer, auch den Kopf zu fixieren und mit der Hasenbank zusammen den Hasen in toto in den verschiedenen Ebenen des Raumes in Bewegung zu bringen. Behufs eines ständigen Vergleiches ist der Kopf selbstverständlich in seiner primären Stellung zu fixieren. Es ist ferner wünschenswert, daß in den einzelnen Ebenen nicht nur die normalen, relativ eng begrenzten, sondern auch die auf eine ganze Kreisdrehung sich erstreckenden Kopfexkursionen ausführbar seien, das heißt das Tier soll in der sagittalen und frontalen Ebene geradeso im ganzen Kreise bewegbar sein wie in der horizontalen Ebene, nachdem es auf der Zentrifugiermaschine mit der Hasenbank zusammen fixiert worden ist.

Ferner ist es erforderlich, daß die bilateralen Augenbewegungen leichter und präziser als die obigen und wenn möglich auf graphischem Wege zu beobachten seien. Ich war bestrebt, all diese Versuchsbedingungen auf folgende Weise zu lösen.

A. Rotationsmethode.

1. Die Fixierung des Tieres auf der Hasendrehbank.

Das Kaninchen habe ich auf einer von mir konstruierten und im „Orvosi Hetilap“ (Ung. Medizinische Wochenschrift, 1880) beschriebenen Hasenbrett fixiert. Die Konstruktion der Hasenbank ist eine solche, daß darauf das Kaninchen in seiner natürlichen sitzenden Stellung in primärer Kopfstellung fixierbar ist. Das Brett ist in der Mitte unten durchbohrt, um an die weiter unten zu beschreibende Zentrifugiermaschine befestigt werden zu können. Diese Hasenbank mit dem Kaninchen ist in Seitenansicht auf der I. Figur der römischen Einsertabelle veranschaulicht, wie dieselbe zwecks graphischer Beobachtung der Augenbewegungen auf einer später zu beschreibenden Zentrifugiermaschine befestigt ist.

Mit dem so fixierten Hasen sind die obigen Versuche leichter ausführbar, da die eventuellen Abwehrbewegungen des Tieres vereitelt werden. Wir können das Hasenbrett, in die Hand genommen, in allen drei Ebenen bis zur

Digitized by Google
Original from UNIVERSITY OF CALIFORNIA
Generated on 2019-10-24 13:14 GMT / http://hdl.handle.net/2027/uc1.b3252760
Public Domain in the United States, Google-digitized / http://www.hathitrust.org/access_use#pd-us-google

normalen Exkursion der Kopfbewegungen, sogar über die hinaus, hin und her bewegen und so die Augenbewegungen beobachten.

Um das Tier in den verschiedenen Ebenen im ganzen Kreise ein oder mehrere Male drehen zu können, habe ich folgenden Apparat konstruiert.

2. Zur Drehung in der horizontalen Ebene dient eine Zentrifugiermaschine. Auf den beiden schmäleren Brettern eines aus dickem, harten Holze verfertigten Rahmens, sind in wagrechter Richtung zwei gleichgroße Holzrollen befestigt, welche durch einen endlosen Riemen verbunden sind. Damit sich beide Rollen gleichzeitig sicher bewegen, kann der Lederriemen durch das Hin- und Herschieben der einen Rollenschraube gespannt werden. Die eine Rolle ist mit einer Drehkurbel versehen. Die Vertikalachse der anderen Rolle ist verlängert und oben mit einem horizontalen Brette versehen, auf dessen oberer Fläche 2 in das Loch des Hasenbrettes passende Zapfen befestigt sind, mittelst welcher die Rolle an das Hasenbrett zu befestigen ist. Die Konstruktion ist auf Fig. 1 *(A* und *B)* ohne weiteres verständlich. Wenn die eine Drehrolle nach rechts oder nach links gedreht wird, bewegt sich zugleich die zweite Rolle und mit dieser das Kaninchen auf der Hasenbank. Mit Hilfe dieses Apparates ist daher das Tier in der horizontalen Ebene nach rechts oder nach links drehbar, und zwar in verschiedenen Exkursionen oder im ganzen Kreise, einmal oder mehrere Male nacheinander, langsam oder rascher. Betreffs der Natur der entstehenden Augenbewegungen ist es — wie es das Experiment beweist — einerlei, ob der Kopf des Tieres in der Drehachse oder entfernter von dieser befestigt ist, so wie dies aus der erwähnten Figur ersichtlich ist, wo die Drehachse beiläufig durch die Mitte des Rumpfes des Tieres geht.

3. Zum Zwecke der Drehung in der frontalen und medianen Ebene konstruierte ich den auf Fig. 2 veranschaulichten Apparat. Dieser besteht aus einem senkrechten Holzstabe, welcher in einem dreifüßigen Behälter bewegbar ist und durch eine Schraube in demselben in verschiedener Höhe fixiert werden kann. Auf der Figur ist nur der obere, zur Drehung nötige Teil abgebildet, der untere mit dem Dreifußbehälter ist weggelassen.

Auf dem oberen Teile des Holzstabes ist, wie aus der Figur ersichtlich, ein viereckiger Holzrahmen befestigt, auf dessen einer Seite ein in Grade eingeteiltes Kreisblatt geklebt ist. Durch die horizontalen Löcher dieses Kreisblattes und den Holzrahmen dringt eine horizontale Holzleiste, dessen Ende mit einer Drehkurbel versehen ist, um selbe um die Längsachse nach rechts oder links drehen zu können, das andere weit hinausragende Ende dient zur Befestigung der Hasenbank in der Richtung ihrer Längs- oder Querachse. Wenn die Hasenbank in der Länge auf der Leiste befestigt wird, wie wir dies auf der Figur abgebildet sehen, so fällt die Längsachse des Tieres mit der der Leiste zusammen. Wenn wir in dieser Weise mit der Drehkurbel die Leiste in Bewegung setzen, wird sich das Tier in der frontalen Ebene

Digitized by Google
Original from UNIVERSITY OF CALIFORNIA
Generated on 2019-10-24 13:14 GMT / http://hdl.handle.net/2027/uc1.b3252760
Public Domain in the United States, Google-digitized / http://www.hathitrust.org/access_use#pd-us-google

bewegen. Wenn wir das Hasenbrett so befestigen werden, daß seine Längsachse mit jener der Leiste sich kreuzt, und so die Drehkurbel in Bewegung setzen, wird das Tier in der medianen Ebene seine Lage ändern. Um in einer Kreisdrehung den Drehpunkt abzulesen, dient ein vor dem Kreisblatte in der Achse der drehenden Holzleiste befestigter und mit derselben sich bewegender Zeiger. In der Mitte dieses Zeigers ist ein Loch angebracht, durch welches ein starker Eisennagel durchgesteckt werden kann, der je 5 Graden des Kreisblattes entsprechend in ein Loch eingeführt werden kann; durch diese Einrichtung gelingt es, das von seiner Ruhestellung in die sagittale oder frontale Ebene gestreckte Tier in jeder Stellung zum Stillstande zu bringen, um so die Augenstellungen eingehender studieren zu können. Auf Fig. 2 ist der Apparat, in der Seitenansicht um 90° von seiner primären Ruhestellung nach links gedreht, abgebildet; wäre das Tier darauf befestigt, so würde es mit dem rechten Auge nach aufwärts, mit dem linken nach abwärts blicken.

In der Mitte der Bewegungsleiste ist außerdem ein mittelst Schrauben zu befestigendes Scharniergelenk, mit dem wir die an das freie Ende der Leiste befestigte Hasenbank in der sagittalen oder frontalen Ebene des Kopfes noch weiter bewegen und in verschiedene Lagen dirigieren können.

Mit Hilfe der unter 2. und 3. beschriebenen Apparate können wir den in einer Ebene sich bewegenden Kopf von der primären Stellung in welche Stellung immer bringen und ihn dort dauernd fixieren.

B. Methoden zur Beobachtung der Augenbewegungen.

Die zum Studium der Bewegungen des menschlichen Auges in Anspruch genommenen feinen Untersuchungsmethoden sind, nachdem sie meistens aus subjektiven Beobachtungen bestehen, natürlich beim Kaninchen nicht anzuwenden. Die oben beschriebene objektive Beobachtung des beweglichen Auges gibt zwar wesentlichen Aufschluß über die Stellung des Auges in der Augenhöhle, ist aber trotzdem für die gleichzeitige Beobachtung der bilateralen Augenbewegungen schwerfällig und ergibt keine positiven Resultate bei gewissen Augenstellungen, speziell wenn der Augapfel sich weit hinauf hinter das obere Augenlid rollt.

Zum Zwecke der leichteren und präziseren Beobachtung der ein- und beiderseitigen Augenbewegungen fand ich folgende Methode geeignet.

In der Höhe der oberen geraden Augenmuskeln steche ich eine Stahlnadel mit flach geschlagener Spitze in die Sklera, so daß dieselbe ganz fest stehe in dem Augapfel. Die Nadel reicht, knieförmig gebogen, bis zur Mitte der Pupille herab biegt hier wieder in gerader Richtung nach vorne ab und entspricht so der verlängerten medianen oder sagittalen Augenachse (s. Tab. I, Fig. 3). Ich appliziere mit Hilfe eines feinen Kupferdrähtchens auf die Nadel ein nach

Digitized by Google
Original from UNIVERSITY OF CALIFORNIA
Generated on 2019-10-24 13:14 GMT / http://hdl.handle.net/2027/uc1.b3252760
Public Domain in the United States, Google-digitized / http://www.hathitrust.org/access_use#pd-us-google

vorne und rückwärts verschiebliches und in jeder Stellung rasch arretierbares, leichtes Aluminiumkreuz, dessen vertikaler Teil der Mitte der Insertionsstellen des oberen und unteren geraden Augenmuskels entsprechend eingestellt ist, wodurch der horizontale Teil naturgemäß in der Richtung der Insertionsstelle des medialen und lateralen Augenmuskels fällt. Der vertikale Teil vertritt also die vertikale Achse des Auges, der horizontale Teil die horizontale oder frontale Achse und ist durch diese ganze Einrichtung das Achsensystem des Auges vor dem Augapfel sichtbar dargestellt. Gleichzeitig mit den Bewegungen des Auges bewegt sich das Achsensystem, die Bewegungen prompt anzeigend. Wenn nämlich das mediale Ende des horizontalen Teiles des Kreuzes sich dem medialen Augenwinkel nähert, so bedeutet dies, daß das Auge sich medialwärts dreht; wie sich das laterale Ende zum lateralen Augenwinkel nähert, dreht sich das Auge lateralwärts. Die Annäherung des vertikalen Teiles zum oberen Augenlide zeigt die Wendung des Auges nach aufwärts, die Annäherung des unteren Endes die Wendung des Auges nach unten. Bei der Bewegung des oberen Endes des vertikalen Teiles zum medialen Augenwinkel rollt sich das Auge medial, bei der Bewegung zum lateralen Augenwinkel rollt es sich lateral. Die Stellung dieses Achsensystems zeigt prompt auch die kombinierten Augenbewegungen an, welche nichts anderes als die Kombinationen der einfachen Augendeviationen und Rotationen sind. Wenn zum Beispiel das mediale Ende des horizontalen Kreuzschenkels sich dem medialen Augenwinkel, das untere Ende des vertikalen Schenkels sich dem unteren Augenrande nähert, wendet sich das Auge nach unten und medialwärts. Zu dieser Bewegung gesellt sich auch gewöhnlich die laterale Biegung des oberen Endes des oberen Schenkels, das heißt das Auge rotiert auch lateralwärts. Diese Augenstellung ist jene, welche wir gewöhnlich als Augendeviation nach vorne und unten bezeichnen. Bei den Augenbewegungen nach rückwärts und nach oben, nach vorne und nach oben, nach rückwärts und nach unten zeigen sich auch entsprechende und leicht analysierbare Achsensystemstellungen.

Die Stellungen des mit dem Auge zusammen bewegenden Achsensystems können wir leichter beurteilen, wenn wir vor dasselbe an das Hasenbrett ein analoges Achsensystem befestigen, und stellen dasselbe in der Ruhestellung des Kopfes und des Auges mit der beweglichen Augenachse vollkommen übereinstimmend ein, so zwar, daß der horizontale Schenkel desselben parallel mit dem horizontalen Schenkel des Aluminiumkreuzes und der vertikale Schenkel parallel mit dem vertikalen Schenkel des Aluminiumkreuzes stehe; sein medianer oder sagittaler Schenkel dagegen bildet die Fortsetzung der knieförmig gebogenen Nadel. Diese Einstellung ist auf Tafel I aus Figur 3 ersichtlich.

Letzteres Achsensystem bewegt sich nur mit der Hasenbank zusammen, bleibt aber in seiner Beziehung zum Kopfe und zur Augenhöhle unbewegt und deutet also stets die primäre Ruhestellung des Augenachsensystems an, mit welchem

Digitized by Google
Original from UNIVERSITY OF CALIFORNIA
Generated on 2019-10-24 13:14 GMT / http://hdl.handle.net/2027/uc1.b3252760
Public Domain in the United States, Google-digitized / http://www.hathitrust.org/access_use#pd-us-google

sodann die Stellungen des die Augenbewegungen begleitenden Achsensystems in jeder Stellung zu jeder Zeit vergleichbar sind, so daß das Verhältnis der Augendeviationen zur primären Augenstellung leicht zu bestimmen ist. Wenn die Augendeviationen miteinander oder mit Rotationen kombiniert sind, kann man aufmerksam verfolgen, welche Achse und welcher Teil derselben sich früher oder später bewegt, und so vermag man auch die Reihenfolge der Bewegungen zu bestimmen.

Wenn wir das beschriebene bewegliche und stabile künstliche Achsensystem auf beide Augen applizieren, sind die bilateralen Augenstellungen in jeder Körperposition zu beobachten. Da bei manchen Körperstellungen sich die Augenlider schließen und das obere Augenlid die Bewegung der Nadel hindern kann, erscheint es zweckmäßig, dieselben künstlich offen zu halten und zwar durch Annähen an die Stirne oder an die Gesichtshaut.

Wenn die Augenspalte durch Schlitzung des vorderen und hinteren Augenwinkels erweitert wird, sind die Augapfelbewegungen noch freier zu sehen.

Im Nachstehenden bringe ich eine Übersicht der durch die Stellung der beweglichen vertikalen und frontalen Achse (vertikaler und horizontaler Schenkel des Aluminiumkreuzes) diagnostizierbaren wichtigeren Augenbewegungen:

A. Einfache Augenrotationen und -Deviationen.

1. Das mediale Ende der frontalen Achse nähert sich dem medianen Augenwinkel.	Das Auge deviiert medialwärts (Versio med. s. deviatio med.).
2. Das laterale Ende der frontalen Achse nähert sich dem lateralen Augenwinkel.	Das Auge deviiert lateral (Versio s. deviatio lateralis).
3. Das obere Ende der vertikalen Achse nähert sich dem oberen Augenlide.	Das Auge deviiert nach oben (Versio s. deviatio superior).
4. Das untere Ende der vertikalen Achse nähert sich dem unteren Augenlide.	Das Auge deviiert nach unten (Versio s. deviatio inferior).
5. Das obere Ende der vertikalen Achse nähert sich dem medianen Augenwinkel.	Das Auge rollt sich medial (Rotatio med. s. deviatio medialis rotatoria).
6. Das obere Ende der vertikalen Achse nähert sich dem lateralen Augenwinkel.	Das Auge rollt sich lateral (Rotatio lateralis s. deviatio rotat. lateralis).

Generated on 2019-10-24 13:14 GMT / http://hdl.handle.net/2027/uc1.b3252760
Public Domain in the United States, Google-digitized / http://www.hathitrust.org/access_use#pd-us-google
Digitized by Google
Original from UNIVERSITY OF CALIFORNIA

B. Kombinierte Augenrotationen und -Deviationen.

a) Augendeviation mit Augendeviation.

7. Die Kombinierung der Deviationen von 1 + 4.	Das Auge deviiert medial und nach unten (Deviatio med. et inferior).
8. Die Kombinierung der Deviationen von 1 + 3.	Das Auge deviiert medial und nach oben (Deviatio medialis superior).
9. Die Kombinierung der Deviationen von 2 + 4.	Das Auge deviiert lateral und nach unten (Deviatio lateralis inferior).
10. Die Kombinierung der Deviationen von 2 + 3.	Das Auge deviiert lateral und nach oben (Deviatio lateralis superior).

b) Augendeviationen mit Rotationen.

11. Die Kombination der Deviation und Rotation von 1 + 4 + 6.	Das Auge deviiert medial und nach unten und rotiert lateral (Deviatio medialis inferior c. rotatione laterali).
12. Die Kombination der Deviation und Rotation von 2 + 3 + 5.	Das Auge deviiert lateral und nach oben und rotiert medial (Deviatio lateralis superior c. rotatione mediali).
13. Die Kombination der Deviation und Rotation von 2 + 3 + 6.	Das Auge deviiert nach oben und rollt sich lateralwärts. Deviation nach oben und lateral oder obere laterale Deviation mit lateraler Rollung (Deviatio lateralis superior cum rotatione laterali).
14. Die Kombination der Deviation und Rotation von 1 + 4 + 5.	Das Auge deviiert medial und nach unten und rotiert medialwärts (Deviatio medialis inferior cum rotatione mediali).

Mit Ausnahme der Bewegungskombinationen von 8 und 9 kommen alle anderen Kombinationen bei den passiven bilateralen Augenbewegungen des Kaninchens vor. Diese und auch noch andere denkbare Kombinationen, und zwar die Augendeviationen nach oben und medial, ferner nach unten und lateral, kombiniert mit einer medialen resp. einer lateralen Rotation habe ich nicht beobachtet. Die bewegliche mediane Augenachse (der hervorragende Schenkel der knieförmig gebogenen Nadel) zeigt auch die Hin- und Herbewegung der optischen Augen- oder Sehachse an, wie dieselbe von ihrer primären Ruhestellung medial oder lateral — nach oben oder nach unten — medial nach unten oder lateral nach oben deviiert. Entsprechend den oben erwähnten

Generated on 2019-10-24 13:14 GMT / http://hdl.handle.net/2027/uc1.b3252760
Public Domain in the United States, Google-digitized / http://www.hathitrust.org/access_use#pd-us-google
Digitized by Google
Original from UNIVERSITY OF CALIFORNIA

Bewegungskombinationen habe ich die medial und nach oben, ferner die lateral und nach unten vor sich gehenden Deviationen derselben beim Kaninchen nicht beobachtet.

2. Methode zur graphischen Beobachtung der synchronischen bilateralen (kompensatorischen und nystagmischen) Augenbewegungen.

Wenn wir den in oben erwähnter Weise in seiner primären Kopfstellung fixierten Hasen in der Horizontalebene um seine Vertikalachse mehrmals drehen, so wird schon nach oberflächlicher Prüfung auffallen, daß der nach plötzlichem Stillstehen entstehende Nystagmus längere oder kürzere Zeit andauern wird, je nachdem mehrere oder wenigere Drehungen vorgenommen wurden. Es besteht somit ein Zusammenhang zwischen der Zahl dieser Augenbewegungen und der der Drehungen. Um dieses Verhältnis näher zu studieren, war ich bestrebt, die Augenbewegungen graphisch zu verzeichnen. Dies gelang bisher so ziemlich bezüglich der Bewegung in der Horizontalebene, aber weniger für die Bewegungen in der medianen oder frontalen Ebene.

Die Versuchsanordnung für die Bewegung in der Horizontalebene ist auf Tab. I (Fig. 1) abgebildet. Das auf der drehbaren Hasenbank in seiner primären Kopfstellung fixierte Kaninchen *(A)* wird durch den Drehapparat *(B)* in der Horizontalebene nach rechts oder nach links in Drehung gebracht. Die Zahl der Kreisbewegungen der Hasenbank und die Bewegungen des linken Auges werden auf einem mit berußtem Papier umgebenen Zylinder, dessen Umfang 42 *cm* und dessen Drehgeschwindigkeit eine Minute beträgt, registriert.

a) Die Zahl der Drehungen des Kaninchens wird auf die Weise registriert, daß von dem Vorderteile der Hasenbank ein fein zugehobeltes Holzstäbchen hervorragt, welches bei jeder einmaligen Drehung an den in derselben Höhe angebrachten Hebel einer in vertikaler Richtung aufgestellten Mareyschen Trommel (tambour à levier) schlägt. Die Trommel ist mit der vor dem Drehzylinder aufgestellten analogen Signaltrommel durch einen Kautschukschlauch verbunden, so daß bei jeder einzelnen Drehung der Hebel der Signaltrommel den Anfang der Drehung registriert. Nachdem der Umfang und die Drehgeschwindigkeit des Zylinders bekannt ist, zeigen die in oben erwähnter Weise registrierten Kurven: 1. Die Anzahl der Kreisdrehungen; 2. die Dauer einer Kreisdrehung, woraus sich nachher berechnen läßt: 3. die Drehgeschwindigkeit.

b) Die graphische Aufnahme der Augenbewegungen geschieht auf folgende Weise: Vor dem linken Auge ist eine in der medianen Ebene desselben auf der Hasenbank befestigte Mareysche Trommel aufgestellt, so

Digitized by Google
Original from UNIVERSITY OF CALIFORNIA
Generated on 2019-10-24 13:14 GMT / http://hdl.handle.net/2027/uc1.b3252760
Public Domain in the United States, Google-digitized / http://www.hathitrust.org/access_use#pd-us-google

daß deren Kautschukhaut in der medianen Ebene des Auges vor der Cornea liegt. An dem Hebel der Trommel ist eine Nadel befestigt, welche in die Mitte der Hornhaut eingestochen wurde. Bei jeder Bewegung des Auges bewegt sich gleichzeitig der Hebel und bringt die Kautschukhaut der Trommel in entsprechende Bewegung. Die Vibrationen der letzteren werden alsdann auf die vor dem Zylinder aufgestellte registrierende Trommel und von hier auf das mit Ruß bestrichene Papier übertragen.

Damit während der Drehung der die Aufnahmstrommel mit der Registrierungstrommel verbindende Kautschukschlauch sich nicht verwickle, ist die Verbindung derartig hergestellt, daß oberhalb des Tieres, in der Richtung seiner vertikalen Drehungsachse auf einem mit der Hasenbank zugleich drehbaren Drahtgerüst, zwei ineinander drehbare und mit Glycerin hermetisch verschlossene Glasschläuche befestigt sind, deren zwei Enden mit den von den Trommeln kommenden Kautschukschläuchen verbunden sind. Der von der Aufnahmstrommel ziehende Kautschuk- und der mit ihm in Verbindung stehende äußere Glasschlauch dreht sich zugleich mit dem Tier; der Kautschukschlauch der Signaltrommel und der mit demselben verbundene Glasschlauch bleibt im Ruhestadium. Durch diese Konstruktion ist das Emporrollen und die Verwicklung des Schlauches ausgeschlossen. Bei jeder medialen Deviation des linken Auges stülpt sich die Haut der Aufnahmstrommel (wenn diese auf der in der Abbildung sichtbaren Weise aufgestellt ist) nach einwärts, dementsprechend wölbt sich die Haut der Signaltrommel konvex nach auswärts, wobei auf dem Drehzylinder eine in der Richtung der geraden Linie steigende Deviation entsteht. Bei jeder lateralen Augendeviation entsteht das Entgegengesetzte, am Zylinder wird eine unter der Geraden deviierende Kurve entstehen. Vibrationen und Krümmungen in entgegengesetzter Richtung entstehen, wenn die Kautschukhaut der Aufnahmstrommel nicht so wie auf der Abbildung ersichtlich nach rückwärts, sondern nach vorn schaut.

Bei einer solchen Konstruktion läßt sich bei langsamer oder rascherer Drehung registrieren: 1. die Richtung der Augendrehungen, 2. die Zahl der Augendrehungen betreffs des linken Auges. Auf dem rechten Auge gehen zu gleicher Zeit horizontale Oscillationen gerade in entgegengesetzter Richtung vonstatten.

3. Die Erscheinungen der synchronischen passiven bilateralen Augenbewegungen[1]) bei den Kreisbewegungen in der horizontalen Ebene.

1. Beobachtungen mit Hilfe des künstlichen, beweglichen und ruhenden Achsensystems.

[1]) Wie vorher erwähnt, nennen wir diese Augenbewegungen auch „kompensatorische“ oder unwillkürlich assoziierte Augenbewegungen.

Digitized by Google
Original from UNIVERSITY OF CALIFORNIA
Generated on 2019-10-24 13:14 GMT / http://hdl.handle.net/2027/uc1.b3252760
Public Domain in the United States, Google-digitized / http://www.hathitrust.org/access_use#pd-us-google

Wenn ein Kaninchen zur Drehung in der horizontalen Ebene in oben erwähnter Weise vorbereitet und seine beiden Augen mit dem beweglichen und ruhenden Achsensystem versehen sind und es in eine Bewegung von verschiedener Richtung, Größe und Dauer gebracht wird, kann man Folgendes beobachten: Bleibt das Tier in vollkommener Ruhe, so bleiben seine beiden Augen, die Nadel und das Aluminiumkreuz unbewegt im Ruhestadium (bilateraler Augenruhestand). Wird das Tier in welch geringem Maße immer aus seinem Ruhestadium gebracht, so geraten auch gleichzeitig beide Augen, und zwar sofort, in Bewegung. Wird das Tier nach rechts bewegt, so bewegt sich das Nadelsystem beider Augen nach links, Beweis dessen, daß das linke Auge sich lateralwärts, das rechte medialwärts bewegt hat. Bewegen wir das Tier nach links, so weicht das Nadelsystem beiderseits nach rechts, zum Zeichen dessen, daß das linke Auge medialwärts, das rechte sich lateralwärts gerollt hat.

Die Bewegung beider Augen geschieht immer präzis gleichzeitig. Die aus ihrem Ruhestadium sich hinausbewegten Augen bleiben nicht in ihrer neuen Position, sondern eilen gleich dem Kopfe nach und kehren wieder, im Falle sich dieser nicht weiter bewegt, in ihr Ruhestadium zurück. Bei einer einmaligen geringen Drehung nach rechts daher kehren die nur transitorisch nach links zurückgebliebenen Augen wieder nach rechts in ihr Ruhestadium zurück. Bei einmaliger Drehung nach links hingegen schnellen die passagär nach rechts zurückgebliebenen Augen alsbald wieder nach links und geraten wieder in Ruhe. Eine einmalige, in einem kleinen Winkel vor sich gehende Kopfdrehung wird gewöhnlich von einer solchen bilateralen Augenbewegung begleitet.

Wenn die Drehung des Kopfes unter einem größeren Winkel geschieht, entstehen nacheinander mehrere ähnliche bilaterale Augenbewegungen. Bei einer ganzen Kreisbewegung dagegen sind beide Augen in fortwährender Oscillation, eine Oscillation besteht aber immer von einer zurückbleibenden und immer später nachschnellenden Bewegung. Die Exkursionsbewegung des Augapfels ist desto größer, je größer die Drehgeschwindigkeit ist. Bei einer einfachen Kreisbewegung entstehen um so mehr derlei Oscillationen, je langsamer die Drehung war. Die Zahl der Oscillationen läßt sich durch das Zählen der Bewegungen des Nadelsystems berechnen. Wenn sich das Tier in der Dauer von $^1/_2'$ um seine Achse drehte, bekam ich beiläufig 30—35 Oscillationen; geschah dies in der Dauer von 1", so fielen durchschnittlich 20 Oscillationen auf eine Kreisdrehung. Das Verhältnis zwischen der Drehgeschwindigkeit und der Zahl der Augenoscillationen läßt sich, wie wir dies unten sehen werden, pünktlicher auf graphischem Wege bestimmen. Wenn wir bei diesen bilateralen Augenbewegungen das auf oben erwähnte Weise eingestellte bewegliche und ruhende Achsensystem des Auges miteinander vergleichen, so bemerken wir, daß die beweg-

Digitized by Google
Original from UNIVERSITY OF CALIFORNIA
Generated on 2019-10-24 13:14 GMT / http://hdl.handle.net/2027/uc1.b3252760
Public Domain in the United States, Google-digitized / http://www.hathitrust.org/access_use#pd-us-google

liche frontale Augenachse mit der ruhenden frontalen Augenachse in gleicher Ebene bleibt, während die beweglichen vertikalen und medialen Augenachsen von den ruhenden vertikalen und medianen Augenachsen medialwärts und lateralwärts oscillieren, so zwar, daß die vertikale Achse immer ihre parallele Stellung mit der ruhenden vertikalen Achse behält und die mediane Achse in der Horizontalebene verbleibt. Aus all' dem ist ersichtlich, daß hier die Horizontalebene des Auges auch während der Bewegungen dieselbe bleibt und identisch ist mit der Horizontalebene des Kopfes, hingegen weicht aber die mediane und frontale Ebene bei jeder Bewegung von der ruhenden medianen und frontalen Ebene ab. Die Richtung der Deviation ist auf beiden Augen parallel und hängt ab von der Drehungsrichtung des Kopfes. Bei der Kopfdrehung nach rechts devііeren die linken Teile der Frontalebene von der ruhenden Frontalebene nach rückwärts, die rechten Teile nach vorn; die vorderen Teile der Medianebene drehen sich nach links, die hinteren nach rechts von der Richtung der ruhenden Medianebene.

Bei der Kopfdrehung nach links gehen diese parallelen Bewegungen der Augenebenen gerade in entgegengesetzter Richtung vor sich. Bei all diesen Augenbewegungen verbleibt die Sehachse der beiden Augen am ursprünglichen Grade der Divergenz.

Die Deviation der beiden Augen aus der Ruhe- oder primären Stellung in der Horizontalebene nach rechts oder nach links werden bilaterale, horizontale Deviationen genannt (Deviatio lateralis horizontalis), und zwar als rechtsseitige, wenn dieselbe nach rechts, als linksseitige, wenn sie nach links geschieht (Deviatio bilat. horizontalis dextrum et sinistrum vergens).

Die nacheinander folgenden Oscillationen werden Augenderivationen (Nystagmus) genannt. Die Richtung derselben ist somit horizontal und sprechen wir von linkseitigem oder rechtseitigem horizontalen bilateralen Augennystagmus, je nachdem derselbe aus rechts- oder linksseitigen Augendeviationen zusammengesetzt ist (Nystagmus bilat. horizontal. sinistrum et dextrum vergens).

Bei jeder in der Horizontalebene aus dem Ruhestadium nach rechts vor sich gehenden Kopfbewegung entsteht eine bilaterale Augendeviation nach links, welche bei einer totalen Kreisbewegung des Kopfes zu einem in der Richtung nach links gerichteten bilateralen Augennystagmus sich umändert. Bei der Kopfdrehung nach links hingegen entsteht eine rechtseitige bilaterale Deviation respektive rechtseitiger Nystagmus.

Wird das Tier mehrmals nacheinander im Kreise gedreht, so wiederholen sich während der zweiten Kreisdrehung die Erscheinungen der ersten. Die Anzahl der Augenvibrationen bleibt bei derselben Drehgeschwindigkeit regelmäßig die gleiche, bei Sistierung der Drehung verschwinden sofort auch die Augenbewegungen. Häufig zeigt sich schon nach dreimaliger, gewöhnlich nach fünf- bis

Digitized by Google
Original from UNIVERSITY OF CALIFORNIA
Generated on 2019-10-24 13:14 GMT / http://hdl.handle.net/2027/uc1.b3252760
Public Domain in the United States, Google-digitized / http://www.hathitrust.org/access_use#pd-us-google

sechsmaliger Drehung die eigentümliche Erscheinung, daß nach Beendigung der Drehung die Augenoscillationen weiter andauern, die Richtung der Vibrationen ist aber die entgegengesetzte wie zu Beginn der Bewegung. So wenn die 3—6malige Drehung nach rechts vorgenommen wird, entsteht während der Drehung eine bilaterale horizontale Vibration nach links, welche nach Beendigung der Kreisbewegung in eine horizontale nach rechts gerichtete bilaterale Vibration übergeht; bei der Drehung nach links tritt die Vibration zuerst nach rechts, nach Stillstand nach links auf.

Je größer alsdann bis zu einer gewissen Grenze die Drehungszahl ist, desto länger dauert der Nachnystagmus; die Regel ist aber immer die, daß zu Beginn der Drehung ein Nystagmus in der entgegengesetzten Richtung, nach Stillstand ein solcher in derselben Richtung der Drehung entsteht.

Noch eine Erscheinung fesselt unsere Aufmerksamkeit während der länger andauernden Kreisbewegungen des Tieres. Wir beobachten nämlich, daß nach einer gewissen Anzahl von Kreisbewegungen die Zahl der Augenvibrationen während neuer Kreisbewegungen allmählich abnimmt, dieselben endlich ganz aufhören und so lange nicht wieder entstehen, bis die Drehung total beendigt ist, wobei der gewohnte Nachnystagmus sich zu zeigen pflegt. Bei länger andauernden Kreisbewegungen lassen sich somit 3 Stadien der Augenbewegungen beobachten: Im ersten Stadium (im Stadium des Vornystagmus) entstehen die von der Drehrichtung zurückbleibenden Augenvibrationen; im zweiten Stadium ruhen beide Augen trotz des Weiterdrehens und im dritten Stadium entsteht nach Beendigung der Drehung in der Richtung derselben der Nachnystagmus.

2. Beobachtungen mit Hilfe der graphischen Methode. Mit Hilfe der oben erwähnten graphischen Beobachtungsmethode lassen sich die letzteren Erscheinungen in vielen Beziehungen viel pünktlicher beobachten. Aus der Versuchsanordnung ist leicht ersichtlich, daß in der primären oder Ruhestellung des Auges die Signaltrommel eine gerade Linie auf dem Drehzylinder beschreiben wird. Wenn aber das linke Auge lateralwärts deviiert und dann wieder in seine Primärstellung zurückkehrt, entsteht eine aus der Geraden aszendierende und in dieselbe wieder rückkehrende Kurve, die bei nystagmischen Bewegungen sogar nach unten überschlägt. Bei Medialdeviation des Auges entsteht eine von der Geraden deszendierende, in dieselbe wieder rückkehrende und sogar über dieselbe aszendierende Kurve. Von dieser Registrierungsmethode können wir somit Aufklärung erwarten: 1. über die Größe der Medial- und Lateraldeviationen des Auges, 2. über den numerischen Zusammenhang der durch diese Deviationen verursachten Augenvibrationen und Körperdrehungen, 3. über die Zeit- und Zahlrelationen der Vor- und Nachvibrationen, 4. über die relative

Digitized by Google
Original from UNIVERSITY OF CALIFORNIA
Generated on 2019-10-24 13:14 GMT / http://hdl.handle.net/2027/uc1.b3252760
Public Domain in the United States, Google-digitized / http://www.hathitrust.org/access_use#pd-us-google

Dauer der Medial- und Lateraldeviationen und die Art der Augenvibrationen.

Wenn so eine ganze Serie von Augenbewegungen registriert wird, so entstehen Wellenlinien, deren aszendierender Teil die Lateraldeviation des linken Auges, der deszendierende Teil dagegen die Medialdeviation desselben anzeigt.

a) Bezüglich der Pendelbewegung des Auges zeigt sich das Gesetz, daß anläßlich der Drehung die Exkursion der Augenpendelbewegung im geraden Verhältnis mit der Geschwindigkeit des Körpers zunimmt. Auf Tabelle II sind in der Abteilung A) Augenbewegungskurven bei fünf verschiedenen Drehgeschwindigkeiten angegeben. In allen 5 Fällen wurde das Tier nach rechts gedreht. Die Kurve in der oberen Zeile zeigt die Augenbewegungen, die in der unteren die Zeit und Richtung der Körperbewegungen an. In der oberen Zeile zeigt der aufsteigende Teil der Kurve die laterale Deviation des linken Auges, der absteigende Schenkel derselben dessen Medialdeviation an. In der unteren Zeile bedeutet die aszendierende Deviation die Drehung nach rechts, die deszendierende hingegen Drehung nach links. Die gerade Linie von einem Zeichen bis zum andern zeigt die Dauer einer Kreisbewegung. Die einer Sekunde entsprechende Liniendistanz ist aus der auf der Tabelle oben gezeichneten Klassifikation ersichtlich. Im ersten Falle ist die Dauer einer Kreisbewegung des Körpers 1 Sekunde, im zweiten Falle 2 Sekunden, im dritten Falle 3, im vierten 9, im fünften 15 Sekunden. Aus der Vergleichung der Kurven in den oberen Zeilen ist sofort ersichtlich, daß die Bewegungen des linken Auges am größten waren bei den raschesten Kreisbewegungen. Nachdem am rechten Auge während derselbon Zeit Bewegungen derselben Exkursion, doch in entgegengesetzter Richtung, entstehen, kann man das Resultat der halbseitigen Registrierung für beide Augen verallgemeinernund in folgendem Satze zusammenfassen: Je rascher der Kopf in der Horizontalebene von seiner Ruhestellung deviiert, desto größere kompensatorische Augenbewegungen werden entstehen.

Zum Zwecke der Bestimmung der absoluten Größe der Deviationen könnte man diese graphische Methode noch mehr vervollkommnen.

b) Bezüglich der relativen Zeitdauer der Medial- und Lateraldeviationen des Auges gibt die Vergleichung dieser Kurven ebenfalls Aufschluß. Wenn wir die einzelnen Vibrationen der während der langsamen Drehungen (3—4—5mal) aufgenommenen Kurven der Augenbewegung beobachten, bemerken wir, daß die absteigenden Teile der Kurve kürzer sind als die aufsteigenden. Dies bedeutet, daß bei der Rechtsdrehung die Lateraldeviation des linken Auges länger dauert als die Medialdeviation, das heißt das Zurückbleiben von der Richtung der Ruhestellung geschieht langsamer als das rapid vor sich gehende Zurückschnellen des Auges in dieselbe. Diese Zeitdifferenz ist desto kleiner, je größer die Drehgeschwindigkeit ist; bei einer Dreh-

Digitized by Google
Original from UNIVERSITY OF CALIFORNIA
Generated on 2019-10-24 13:14 GMT / http://hdl.handle.net/2027/uc1.b3252760
Public Domain in the United States, Google-digitized / http://www.hathitrust.org/access_use#pd-us-google

geschwindigkeit von 1—2 Sekunden geht die Medial- und Lateraldeviation fast in derselben Zeit vor sich. Was bei der Lateral- und Medialdeviation des linken Auges während der Drehung nach rechts aus den Kurven ersichtlich ist, bezieht sich in entgegengesetzter Weise auf das rechte Auge. Während am linken Auge die Lateraldeviation langsamer und die Medialdeviation rascher vor sich geht, dauert am rechten Auge entgegengesetzt die Medialdeviation länger und die Lateraldeviation kürzer.

Nachdem die Lateraldeviation des linken Auges und die Medialdeviation des rechten und umgekehrt die Medialdeviation des linken Auges und die Lateraldeviation des rechten synchronisch geschieht und nachdem während der Drehung nach links dieselben Erscheinungen, bloß in entgegengesetzter Reihenfolge entstehen, können wir das ganze Phänomen folgendermaßen zusammenfassen: Bei der langsamen Drehung nach rechts geschieht das Zurückbleiben der beiden Augen von der Richtung der Drehung langsamer als das nachher vor sich gehende Rückschnellen in die Primärstellung; je rascher die Drehung geschieht, um so gleicher ist die Zeitdauer der beiden Bewegungen.

Nachdem ein und dasselbe Auge bei der Drehung nach rechts und nach links sich gerade in entgegengesetzter Richtung bewegt, entstehen bei langsamer Drehung Kurven verschiedener Form. Wir können uns hiervon überzeugen, wenn wir die Kurven 3—4—5 auf Tabelle A mit der Kurve sub 6 vergleichen; in den ersteren Fällen wurde das Tier nach rechts, in dem letzteren nach links gedreht. In jedem Falle wurden die Bewegungen des linken Auges registriert.

Der aufsteigende Teil (laterale Drehung) ist bei der Drehung nach rechts weniger steil als bei der Drehung nach links, zum Beweis dessen, daß das linke Auge bei der Drehung nach rechts langsamer zurückbleibt von der Richtung der Drehung und sich bei der Drehung nach links rascher in die Richtung derselben zurückdreht.

Der absteigende Teil (mediale Drehung) ist bei der Drehung nach rechts steiler als bei der Drehung nach links, Beweis dessen, daß das linke Auge bei der Drehung nach rechts rasch der Drehrichtung nacheilt, bei der Drehung nach links hingegen allmählich zurückbleibt. Bei rascher Körperdrehung unterscheiden sich die während der Drehung nach rechts und nach links aufgenommenen Augenbewegungskurven nicht voneinander.

c) Bezüglich des Verhältnisses der Drehgeschwindigkeit zur Zahl der Augenvibrationen fand ich, daß die Zahl der Augenvibrationen und die Drehgeschwindigkeit während einer Kreisdrehung verkehrt proportioniert ist. Je langsamer die Kreisdrehung geschieht, desto mehr nystagmische Augenbewegungen entstehen. Dies zeigen auf Tabelle II sub *A* doch besonders die unter *B* ersichtlichen Kurven. Hier wurden

Digitized by Google
Original from UNIVERSITY OF CALIFORNIA
Generated on 2019-10-24 13:14 GMT / http://hdl.handle.net/2027/uc1.b3252760
Public Domain in the United States, Google-digitized / http://www.hathitrust.org/access_use#pd-us-google

die während einer Drehung entstehenden Augenbewegungen bei einer Drehgeschwindigkeit von 1—10″ registriert.

Der numerische Zuwachs bei den sich sekundenweise verlangsamenden Kreisbewegungen gestaltet sich bei den 10 erwähnten Experimenten wie folgt:

Die Zeitdauer einer Drehung: 1, 2, 3, 4, 5, 6, 7, 8, 9, 10.

Die Zahl der Augenbewegungen: 0. 8, 10, 11, 14, 14, 18, 19, 20, 19.

Es ist daher ersichtlich, daß, je langsamer der Körper sich dreht, um so mehr Augenbewegungen entstehen, die aber gleichzeitig stets geringere Exkursionen darbieten.

d) Zwischen der Drehungszahl und der der Augenbewegungen ist auch ein regulärer Zusammenhang. Die Kurven unter *C* in Tabelle II wurden auf eine solche Weise aufgenommen, daß ein und dasselbe Tier in 10 verschiedenen Fällen mit einer 1 Sekunde betragenden Drehgeschwindigkeit 1-, 2-, 3-, 4-, 5-, 6-, 10-, 15-, 20-, 40mal in der Horizontalebene nach links gedreht wurde. Die Anzahl der Körperumdrehungen sind in der unteren, die der Augenbewegungen in der oberen Zeile registriert.

Bei diesen Kurven, näher betrachtet, fällt zunächst auf, daß, während bei der 1—4maligen Drehung nach Beendigung derselben sofort auch die Augenbewegungen aufhören, von der fünften Drehung angefangen Nachoscillationen entstehen, die eine entgegengesetzte Gestalt der während der Drehung entstehenden Oscillationen darbieten. Nach einer mehr als 3—5maligen Drehung mit einer Drehgeschwindigkeit von 1 Sekunde entsteht daher ein Nachnystagmus. Letzterer scheint bis zur 15. Drehung (VIII. 12.) als direkte Fortsetzung der während der Drehung entstehenden nystagmischen Augenbewegungen, schon bei der 20. Drehung (IX) treten unordentliche, seltenere Augenbewegungen an Stelle der am Anfang der Drehung sich zeigenden regelmäßigen Bewegungen in die Erscheinung.

Bei höheren Drehungszahlen ist dieses Verhältnis noch auffallender, so daß hier nach der 40. Drehung in den Augenbewegungen das oben angedeutete dritte Stadium bereits deutlich sichtbar ist (X). Das erste Stadium ist das Stadium des ersten Nystagmus mit den regulären, nach rechts vor sich gehenden Augenbewegungen, in das zweite Stadium fallen die unregelmäßigen, selteneren Augenbewegungen, das dritte ist das Stadium des Nachnystagmus mit den regulären, nach links gerichteten Augapfelbewegungen. So besteht sowohl im Stadium des Vor- als des Nachnystagmus zwischen der Zahl der Körperdrehungen und der der Augenbewegungen ebenfalls ein regelrechter Zusammenhang. Mit der Zunahme der Drehungszahl wächst im allgemeinen die Zahl der Vor- und Nachoscillationen der Augen.

Eine nennenswerte Abweichung besteht aber in den Zahlenrelationen der Drehung nach rechts und links, indem wir finden, daß bei der Drehung nach rechts mit der Zunahme der Drehungszahl die Zahl der vornystagmischen

Digitized by Google
Original from UNIVERSITY OF CALIFORNIA
Generated on 2019-10-24 13:14 GMT / http://hdl.handle.net/2027/uc1.b3252760
Public Domain in the United States, Google-digitized / http://www.hathitrust.org/access_use#pd-us-google

Augenbewegungen rascher steigt als bei der Drehung nach links. Dieses eigentümliche Verhältnis ist aus folgender Tabelle ersichtlich:

Die Zahl der Augenoscillationen bei mehrmaligem Drehen nach rechts und links.

Zahl der Drehungen (1 Kreisdrehung = 1")	Oscillationszahl						Zahl der Drehungen (1 Kreisdrehung = 1")	Oscillationszahl					
	während der	nach der	Summe	während der	nach der	Summe		während der	nach der	Summe	während der	nach der	Summe
	Drehung nach rechts			Drehung nach links				Drehung nach rechts			Drehung nach links		
I . . .	6	--	—	6	—	—	XX . .	80	19	99	64	27	91
II . . .	11	—	—	10	—	—	XXV . .	94	26	120	91	34	125
III . . .	18	—	—	16	—	--	XXX . .	121	29	150	101	46	147
IV . . .	26	1	27	20	1	21	XXXV . .	142	31	173	107	46	153
V . . .	31	1	32	25	1	26	XL . .	120	36	156	112	34	146
VI . . .	33	3	36	30	6	36	XLV . .	122	36	158	106	41	147
VII . . .	41	4	45	33	7	40	L . .	118	45	163	111	32	143
VIII . . .	46	6	52	37	7	44	LX . .	125	40	165	115	37	152
X . . .	46	9	55	41	15	56	LXXX . .	144	46	190	129	37	166
XV . . .	69	14	83	60	20	80							

Obige Zahlen demonstrieren die während der Drehung entstehenden Zahlenverhältnisse jenes Tieres, an welchem die in Tabelle II sub *C* registrierten zehn Drehungen nach links gemacht wurden. Die römischen Zahlen bedeuten die Zahl der Drehungen. In der zweiten Rubrik sehen wir die Zahl der Bewegungen des linken Auges beim Drehen nach rechts, in der dritten Rubrik während und nach der Drehung nach links; also im Vor- und Nachnystagmus. Die Zahlen zeigen die aus 4—5 Experimenten gewonnenen Mittelwerte.

Aus dieser Tabelle ist Folgendes ersichtlich:

1. Die Zahl der Augenbewegungen sowohl während als nach der Drehung und die Drehungszahl sind im allgemeinen gerade proportioniert.

2. Diese Zunahme geht bei niederen Zahlen rapider vor sich, bei höheren Zahlen langsamer; bei sehr hohen Zahlen (wie XL—LXXX) ist kaum eine Zunahme, eher noch eine Abnahme im Vergleich zu den oberen Zahlen zu konstatieren.

3. Auffallend ist die Differenz des Verhältnisses der Zunahme der Augenbewegungen beim Drehen nach rechts und nach links. Die Zahlen während der Drehung, das heißt die Zahlen der vornystagmischen Bewegungen beim Drehen nach rechts sind im allgemeinen größer als beim Drehen nach links. Die Zahlen der nachnystagmischen Augenoscillationen, das heißt der Augenbewegungen nach der Drehung, sind gerade entgegengesetzt beim Drehen nach links, größer als beim Drehen nach rechts.

Generated on 2019-10-24 13:14 GMT / http://hdl.handle.net/2027/uc1.b3252760
Public Domain in the United States, Google-digitized / http://www.hathitrust.org/access_use#pd-us-google
Digitized by Google
Original from UNIVERSITY OF CALIFORNIA

Wenn wir die Zahlen der vor- und nachnystagmischen Bewegungen addieren und in dieser Weise den Vergleich machen, ist die Differenz zwar kleiner, aber die Zahl sämtlicher Augenbewegungen bei der Drehung nach links ist dennoch kleiner als die Zahl sämtlicher Augenbewegungen nach rechts.

4. Die Erscheinungen der synchronischen bilateralen Augenbewegungen bei der Kreisdrehung in der Medianebene.

Wenn wir ein Kaninchen zur Drehung in der Medianebene in der oben erwähnten Weise in der primären Kopfstellung fixieren und mit dem beweglichen und ruhenden Augenachsensystem adjustieren schließlich dasselbe aus der Ruhestellung in der Medianebene unter einem kleineren oder größeren Winkel oder im ganzen Kreise ein- oder mehrere Male hinausbewegen, so können wir folgendes beobachten: Lassen wir das Tier in vollkommener Ruhe, so bleiben beide Augen unbewegt, das bewegliche und ruhende künstliche Achsensystem der Augen bleibt im Stillstande (bilateraler Augenstillstand).

Wird das Tier, gleichgültig in welch geringem Grade immer, nach vorn oder nach rückwärts aus seiner Ruhelage bewegt, so kommen beide Augen sofort, und zwar gleichzeitig, in Bewegung. Wenn wir das Tier nach vorn bewegen, bleiben beide Augen von der Richtung der Bewegung zurück, das obere Ende der beweglichen vertikalen Achse bewegt sich beiderseits in der Richtung des lateralen Augenwinkels, Beweis dessen, daß sich beide Augen lateral rollen. Wird das Tier nach rückwärts bewegt, so bewegen sich die oberen Enden der beiden beweglichen vertikalen Achsen nach dem inneren Augenwinkel, das heißt beide Augen rollen sich medial. (Die hier erwähnte Medial- und Lateraldrehung ist die von den Autoren benannte „Raddrehung" = Rotatio lateralis et medialis.) Bei einer geringgradigeren Beugung des Kopfes nach vorn oder nach rückwärts ist sonst nichts sichtbar als die unbedeutende Medial- und Lateralbewegung des oberen Endes der Vertikalachse, welche Bewegung stets der Kopfbewegung entgegengesetzt gerichtet ist. Wird das Tier in einem größeren Winkel nach vorn gebeugt, so sieht man, daß das obere Ende der Vertikalachse sich nicht nur einfach lateral bewegt, sondern gleichzeitig dem oberen Augenlid sich nähert, woraus hervorgeht, daß neben der lateralen Rotation das Auge auch nach oben deviiert.

Bei einer noch weiteren Kopfbeugung nach vorn zeigt es sich auch, daß das laterale Ende der Frontalachse dem lateralen Augenwinkel sich nähert, was bedeutet, daß obige Augenbewegung noch mit einer Lateraldeviation einhergeht. Am Höhepunkt der Lateralrotation sind demnach die Augen nach oben und lateral deviiert; hierdurch wird die Median- und Sagittalachse lateral und nach aufwärts (nach rückwärts und nach oben) gerichtet, das heißt die Sehlinien divergent.

Digitized by Google
Original from UNIVERSITY OF CALIFORNIA
Generated on 2019-10-24 13:14 GMT / http://hdl.handle.net/2027/uc1.b3252760
Public Domain in the United States, Google-digitized / http://www.hathitrust.org/access_use#pd-us-google

Die Reihenbewegung der Augenbewegung ist stets die folgende: Zuerst Lateralrotation, dann Deviation nach oben und zuletzt Lateraldeviation. Kehrt das Auge von seiner nach vorn gebeugten resp. gerichteten Stellung wieder in seine Primärstellung zurück, verschwindet zuerst die Lateraldeviation, dann die nach oben und zuletzt die Lateralrotation. Bei einer stärkeren Kopfdrehung nach rückwärts bleiben die beiden Augen von der Richtung der Drehung ebenfalls zurück, die oberen Enden der beweglichen vertikalen Augenachsen, welche zum medialen Augenwinkel ziehen, bleiben ebenfalls nicht parallel mit der unbeweglichen Vertikalachse, sondern nähern sich derselben und entfernen sich vom oberen Augenlid, ihre unteren Enden aber nähern sich dem unteren Augenlid, Beweis dessen, daß neben der Medialrotation das Auge auch nach unten deviiert.

Wir sehen ferner die Medialenden der beweglichen frontalen Augenachsen sich dem medialen Augenwinkel nähern; das bedeutet, daß das Auge auch medial deviiert, so daß im ganzen genommen das Auge medial nach abwärts rotierte und medial deviierte, bei welcher Stellung die Median- oder Sagittalachse medial und nach unten (nach vorn und abwärts) deviiert erscheint, das heißt die Sehlinien konvergieren.

Die Reihenfolge der Augenbewegungen ist hier die folgende: Zuerst tritt die Medialrotation auf, dieser folgt die Wendung nach unten, die letzte ist die Medialdeviation. Wenn der Kopf und der Körper von der nach rückwärts gebeugten Stellung wieder in die normale Stellung gelangt, verschwindet zuerst die Medialdeviation, dann die nach unten und zuletzt die Medialrotation. Wird das Tier in einer Ebene ganz gedreht, sind die Erscheinungen die folgenden: Bei einer Drehung kopfüber nach vorn im ersten Viertel der Drehung bis zu 90° (der Kopf ist in vertikaler Richtung nach unten, der Schweif nach oben gewendet), erreicht die Lateralrotation und die Deviation nach oben und lateral ihren Höhepunkt. Diese Stellung ist als obere, laterale Deviation des Auges, kombiniert mit Lateralrotation, zu nennen (Deviatio sup. lateralis cum rotatione laterali). Diese Augendeviation bleibt unverändert bestehen, auch im zweiten Viertel der Drehung bis zu 180°, bei welcher das Tier sich in der Rückenlage befindet, das heißt mit der Bauchseite nach oben. 1—2° vor 180° zeigt sich die eigentümliche Erscheinung, daß die beiden Augen mit 1—2 Zitterbewegungen rasch in die primäre Stellung zurückkehren, was daraus hervorgeht, daß die beweglichen und ruhenden artefiziellen Achsensysteme der Augen wieder zueinander parallel stehen. Oft geschieht diese Erscheinung, das heißt das Zurückschnellen der Augen in die Primärstellung, erst einige Grade nach 180°, aber immer in der Nähe von 180°. Dies steht damit in engem Zusammenhange, in welchem genauen Maße der Kopf in der primären Stellung fixiert ist. Wird der Kopf etwas höher als die primäre Stellung fixiert, geht das Zurückschnellen der Augen in die Ruhestellung erst

Generated on 2019-10-24 13:14 GMT / http://hdl.handle.net/2027/uc1.b3252760
Public Domain in the United States, Google-digitized / http://www.hathitrust.org/access_use#pd-us-google
Digitized by Google
Original from UNIVERSITY OF CALIFORNIA

nach 180°, wird selber aber etwas tiefer fixiert, so kehren die Augen schon vor 180° in die primäre Stellung zurück. Dieses Phänomen läßt sich daher beim Kaninchen zur pünktlichen Bestimmung der Primärstellung des Kopfes verwenden. In das dritte Viertel der Drehung gelangt, sehen wir, daß die Augen rasch medial und nach unten deviieren und sich medial rollen, also in jene Stellung gelangen, in welcher sie sich beim Maximum der Drehung nach rückwärts befinden. Dieser Zustand besteht während der ganzen dritten Periode, endigt in der vierten Periode bei 270° unter gleichen Erscheinungen wie bei der Rückkehr in die Primärlage aus der nach rückwärts gebeugten Stellung; es verschwindet daher zuerst die Medial-, dann die Lateraldeviation und zuletzt die Medialrotation. Bei 360° tritt der bilaterale Ruhestand wieder ein. Die Augenbewegungen während einer Kreisbewegung des Tieres in der Medianebene nach vorn gehen somit laut folgender Tabelle vor sich:

Die Reihenfolge der Augenbewegungen während einer totalen Kreisbewegung in der Medianebene nach vorn.

Grad der Rotation	Die Augenbewegungen
0°	Bilat. Ruhestand.
0—90°	Bilat. Rotation lateralwärts + bilat. Deviation nach oben.
90°	Bilat. Lateralrotation + bilat. Deviation nach oben + bilat. (minimale) Lateraldeviation.
90—180°	Letztere summierte Augenbewegung besteht so lange, bis nach einigen nystagmischen Augenbewegungen wieder eintritt der:
180°	Bilat. Ruhestand.
180—270°	Bilat. Medialrotation + bil. Deviation nach unten + bilat. (minimale Medialdeviation.
	Bilat. Medialrotation + bil. Deviation nach unten.
	Bilat. Medialrotation.
360°	Bilat. Ruhestand.

Bei der Drehung nach rückwärts bis zu 90° erreicht die mediale Rotation nach unten, ferner die Medialdeviation ihren Höhepunkt. In der zweiten Periode von 90—180° ist die Stellung unverändert. Bei 180°, eventuell etwas früher oder später (diesbezüglich haben auch hier oben erwähnte Bemerkungen Gültigkeit), kehren beide Augen mit einigen Zitterbewegungen in die Primärstellung zurück. Einige Grade nach 180° entsteht jene Position wie in der zweiten Periode der Drehung nach vorn, das heißt beide Augen rollen sich lateral und deviieren medial und nach unten. Während der Weiterdrehung bis zu 270° bleibt die Stellung unverändert. In der vierten Periode hingegen verschwindet sukzessive zuerst die Deviation medialwärts, nachher die nach unten und zuletzt die Lateralrotation. Bei 360° Deviation tritt der bilaterale Ruhe-

Digitized by Google
Original from UNIVERSITY OF CALIFORNIA
Generated on 2019-10-24 13:14 GMT / http://hdl.handle.net/2027/uc1.b3252760
Public Domain in the United States, Google-digitized / http://www.hathitrust.org/access_use#pd-us-google

stand wieder ein. Die Reihenfolge der Augenbewegungen während einer totalen Kreisbewegung in der Medianebene nach rückwärts ist daher folgende:

Die Reihenfolge der Augenbewegungen bei der Drehung nach rückwärts in der Medianebene (totale Kreisdrehung).

Grad der Rotation	Die Augenbewegungen
0°	Bilat. Ruhestand.
0—90°	Rotatio med. bilateralis.
	Rotatio med. bil. + Versio inferior bilateralis.
	Rotatio med. bil. + Versio inf. bil. + Versio med. bil.
90—180°	Diese summierte Augenbewegung bleibt bestehen, bis nach einigen nystagmischen Bewegungen eintritt der:
180°	Bilat. Ruhestand.
180—270°	Rotatio lateral. bilat. + Versio superior bilat. + Versio lat. bilat.
	Rotatio lat. bilat. + Versio sup. bilat.
	Rot. lat. bilat.
360 oder 0°	Bilat. Ruhestand.

Wenn wir bei diesen in der Medianebene vor sich gehenden Körperbewegungen die Positionen der beweglichen und unbeweglichen Achsensysteme des Auges mit den Positionen des imaginären, beweglichen und unbeweglichen Achsensystem des Kopfes und des Körpers vergleichen, so können wir ersehen, daß, wenn der Körper aus seiner Primärstellung nach vorn oder nach rückwärts deviiert und seine Hauptebenen in der Beziehung zu den Hauptebenen des Raumes verändert, die Hauptebenen des Auges bis zu einer bestimmten Grenze, ihre Primärstellung sowohl bei der Drehung nach vorn wie auch bei der Drehung nach rückwärts beibehalten, was dadurch zustande kommt, daß die beschriebenen kompensatorischen Augenbewegungen entstehen. Die Kompensation ist aber zwischen verhältnismäßig engen Grenzen vollkommen, nur zwischen den Grenzen der allerhäufigsten Kopfbewegung, das heißt bei jenen Kopfbewegungen, die das Tier auch gewöhnlich zu machen pflegt. Zwischen diesen Grenzen bleibt daher womöglich konstant die ursprüngliche Horizontal-, Median- und Frontalebene der beiden Augen und auch die Normaldivergenz der beiden Sehachsen. Aber auch innerhalb der Grenze der gewöhnlichen Augenbewegungen ist bei der starken Beugung nach vorn oder nach rückwärts bereits die mangelhafte Kompensation bemerkbar.

Über einen bestimmten Grad der Beugung nach vorn und nach rückwärts divergieren, respektive konvergieren die beiden medianen Augenachsen und dementsprechend ändert sich auch die Stellung der Augenebenen im Vergleich zur Primärstellung. Bei der Beugung nach vorn nämlich gelangt der mediane Teil der Horizontalebene des Auges ober die Parallele der primären Horizontalebene, der laterale Teil gelangt unter dieselbe; der obere Teil der Median-

Digitized by Google
Original from UNIVERSITY OF CALIFORNIA
Generated on 2019-10-24 13:14 GMT / http://hdl.handle.net/2027/uc1.b3252760
Public Domain in the United States, Google-digitized / http://www.hathitrust.org/access_use#pd-us-google

ebene des Auges deviiert lateral von der Parallele der primären Medianebene, der untere Teil hingegen medial; der obere Teil der Frontalebene bewegt sich von der Frontalebene nach innen, der untere Teil nach außen. Bei der Beugung nach rückwärts zeigen sich die Deviationen der Augenebenen aus der primären Lage gerade in entgegengesetzter Weise. Wenn wir diese Körperbewegungen in der Medianebene mit jenen vergleichen, welche die Körperbewegungen in der Horizontalebene begleiten, so finden wir eine auffallende Differenz. Während nämlich bei den nach rechts oder nach links vor sich gehenden Bewegungen in der Horizontalebene das von der Drehrichtung zurückbleibende Auge durch seine nachschnellenden Bewegungen sich sofort an die neue Kopfstellung einrichtet, und zwar bei sämtlichen Kopfstellungen: geschieht dies bei den Körperbewegungen in der Medianebene während einer Kreisdrehung bloß zweimal, und zwar bei 180 und 360°. Bei den zwischenliegenden Graden bleibt die der Kopfabweichung entsprechende Augendeviation solange unverändert bestehen, bis der Kopf wieder in eine neue Stellung gelangt. Bei der gewöhnlichen Kopfbewegung nach vorn oder nach rückwärts geschieht dies immer in dieser Weise.

Wird das Tier mehrmals im Kreise in der Medianebene bewegt, so wiederholen sich einfach die Erscheinungen der einfachen Kreisbewegung und zeigen summiert besonders während rascher Drehung die Erscheinungen des rotatorischen Nystagmus (Nyst. rotatorius). Nach der Rotation entsteht auch hier ein Nachnystagmus, bei welchem die Augen ganz so wie in der Horizontalebene in der Richtung der Drehung weiter vibrieren; also nach der Drehung nach vorn oscilliert das Auge nach unten und medial, nach der Drehung nach rückwärts dagegen nach oben und lateral. Die Dauer des Nachnystagmus ist hier selbst nach längeren Kreisbewegungen im Vergleiche zu dem in der Horizontalebene vor sich gehenden Nachnystagmus sehr kurz und besteht aus kaum 8—10 Oscillationen.

Nachdem durch diese symmetrischen Rotationen der beiden Augen die Sehachsen derselben aus ihrer ursprünglich divergenten Lage beim Vorbeugen des Kopfes konvergieren und beim Beugen nach rückwärts divergieren, können die entstandenen bilateralen Augenstellungen bilaterale kon- und divergierende Augendeviationen genannt werden und die in gleicher Richtung vor sich gehenden nystagmischen Augenbewegungen als bilateral konvergierende und divergierende Augenoscillationen genannt werden (Nystagmus divergens et conv. bilat.).

Während der Rotation entstehen naturgemäß verschieden gemischte Augenstellungen und verschieden gemischte nystagmische Oscillationen, nach der Rotation zeigt sich aber rein der in einer oder anderen entsprechenden Richtung vor sich gehende Nystagmus. Die graphischen Aufnahmen von den in dieser Ebene vor sich gehenden Augenbewegungen sind mir bisher noch

Digitized by Google
Original from UNIVERSITY OF CALIFORNIA
Generated on 2019-10-24 13:14 GMT / http://hdl.handle.net/2027/uc1.b3252760
Public Domain in the United States, Google-digitized / http://www.hathitrust.org/access_use#pd-us-google

nicht vollkommen gelungen, weshalb ich den zeitlichen und numerischen Zusammenhang derselben mit den Körperrotationen nicht studieren konnte.

5. Die Erscheinungen der synchronischen bilateralen Augenbewegungen bei den Kreisbewegungen in der Frontalebene.

Wenn wir ein Kaninchen zur Rotation in der Frontalebene in oben erwähnter Weise in primärer Kopfstellung fixieren, die Augen desselben mit dem beweglichen und unbeweglichen Achsensystem versehen und das Tier aus dieser Ruhestellung in der Frontalebene auf eine geringere oder größere Gradentfernung oder im ganzen Kreise ein oder mehrere Male hinausbewegen, sind folgende Erscheinungen zu sehen: Solange wir das Tier in Ruhe lassen, sind beide Augen im vollkommenen Ruhestadium, das bewegliche und nichtbewegliche Achsensystem steht unbewegt (bilateraler Augenstillstand). Wenn aber das Tier aus diesem Ruhestadium im kleinsten Maße nach rechts oder nach links bewegt wird, kommen beide Augen, und zwar gleichzeitig, in Bewegung. Wird das Tier nach rechts gedreht, so bleibt das rechte Auge nach oben, das linke Auge nach unten deviiert, von der Richtung der Kopfdrehrichtung zurück. Bei der Drehung nach links deviiert das linke Auge nach oben und das rechte nach unten. Bei einer in kleinerem Grade nach rechts oder links geschehenden Drehung ist am Achsensystem des Auges sonst nichts zu sehen, als daß das obere respektive untere Ende der vertikalen Augenachse sich dem oberen respektive unteren Augenlid nähert, von der primären Vertikalebene aber nicht deviiert. Es gesellen sich aber bei in größeren Winkeln geschehenden Ausweichungen zur einfachen Drehung nach oben oder nach unten auch andere Augenbewegungen. So nehmen wir bei einer starken Rotation bis zu 90° nach rechts wahr, daß sich zur Deviation des linken Auges nach unten rasch zuerst eine Medialdeviation, später aber eine geringgradigere Lateralrotation gesellt, wodurch das Auge und die optische Achse nach oben und ein wenig lateral deviiert. Bei einer starken Drehung nach links hingegen bis 90° bemerken wir, daß das linke Auge nebst der Deviation nach oben auch lateral deviiert und sich medial rollt, wobei die mediane Augenachse nach oben und ein wenig lateralwärts deviiert; gleichzeitig gesellt sich am rechten Auge zur Deviation nach unten vorher eine Medialdeviation, später auch eine mäßige Lateralrotation, wodurch die Sehachse des rechten Auges nach unten und medial gerichtet ist.

Wenn wir das Tier in dieser Ebene in einem ganzen Kreise drehen, treten folgende Erscheinungen auf: Bei der Rotation nach rechts (rollende Bewegung nach rechts) entwickelt sich in der ersten Periode der Drehung, bis zu 90°, die maximale Augendeviation, das heißt, die Deviation des linken Auges nach unten und medial und die des rechten Auges nach

Digitized by Google
Original from UNIVERSITY OF CALIFORNIA
Generated on 2019-10-24 13:14 GMT / http://hdl.handle.net/2027/uc1.b3252760
Public Domain in the United States, Google-digitized / http://www.hathitrust.org/access_use#pd-us-google

oben und lateral. Die beiden medianen Augenachsen nehmen hier eine charakteristische Stellung ein.

Wenn wir die linke Augenachse uns verlängert vorstellen (bei 90° befindet sich das rechte Auge unten, das linke oben, als ob das Tier auf der rechten Seite liegen würde), so schneidet diese die Medianebene des Kopfes in einem scharfen, die rechte Augenachse dieselbe in einem rechten Winkel. In der zweiten Periode der Drehung bleibt diese eigentümliche Augenabweichung unverändert bis zu 180°, wo das Auge mit einigen oscillierenden Bewegungen wieder in die Primärstellung zurückkehrt. (Bei 180° befindet sich das Tier in der Rückenlage.) In der dritten Periode wird die Augenstellung gerade entgegengesetzt. Das linke Auge rollt sich rasch medial, kehrt sich alsbald lateral und nach oben, so daß seine mediane Achse lateral und nach oben zieht; zur selben Zeit rollt sich das rechte Auge lateral, deviiert medial und nach unten, indem sich seine mediane Achse aus der Ruhestellung medial und nach unten dreht. Diese Augenstellung bleibt während der ganzen dritten Periode unverändert. (Bei 270° ist das linke Auge unten, das rechte oben, als ob sich das Tier auf der linken Seite befände.) In der vierten Periode verschwindet allmählich während der Drehung diese Augenstellung; am linken Auge verschwindet zuerst die Medialrotation, dann die Lateraldeviation, zuletzt die Deviation nach oben; am rechten Auge dagegen zuerst die Lateralrotation, dann die Medial- und zuletzt die nach unten geschehende Deviation. Bei 360° tritt wieder bilateraler Ruhestand ein.

Die Reihenfolge der bilateralen Augenbewegungen während der Drehung nach rechts in der Frontalebene ist daher die folgende:

Grad der Drehung	Augenbewegungen
0°	Bilat. Ruhestand.
0—90°	(Versio inf. sin.) + (Versio sup. dextra).
	(Versio inf. sin. + Versio med. sin.) + Versio sup. dextra + Versio lat. dextr.).
	(Versio inf. sin. + V. med. sin. + Rot. lat. sin.) + (V. sup. d. + V. lat. d. + Rot. med. d.).
90—180°	Bleibt diese summierte Augenstellung bestehen.
180°	Bilat. Ruhestand.
180—270°	(Rot. med. sin. + V. lat. sin. + V. sup. sin.) + (Rot. lat. d. + V. med. d. + Versio inf. dextr.)
	(V. lat. sin. + V. sup. sin.) + (Versio med. dextr. + Versio infer. dextr.).
	(V. sup. sin.) + (Versio inf. dextr.).
360°	Bilat. Ruhestand.

Bei der Drehung nach links (rollende Bewegung nach links) entwickelt sich vollkommen im ersten Viertel derselben, bis 90°, die oben

Digitized by Google
Original from UNIVERSITY OF CALIFORNIA
Generated on 2019-10-24 13:14 GMT / http://hdl.handle.net/2027/uc1.b3252760
Public Domain in the United States, Google-digitized / http://www.hathitrust.org/access_use#pd-us-google

erwähnte Maximalaugendeviation, das heißt die Deviation des linken Auges nach oben und lateral, ferner die Medialrotation desselben und die Deviation des rechten Auges medial und nach unten, verbunden mit der Lateralrotation desselben. Die Stellung der beiden Augenachsen ist hier eine solche, daß die des linken Auges fast vertikal, die des rechten Auges in einem scharfen Winkel die Medianebene des Kopfes schneidet. (Bei 90° blickt das Tier mit dem linken Auge nach unten, mit dem rechten nach oben, als ob es auf der linken Seite liegen würde.)

Im zweiten Viertel der Drehung bleibt die eigentümliche Augendeviation unverändert bestehen bis 180°, wo das Auge mit einigen Oscillationsbewegungen wieder in die Primärstellung zurückkehrt. (Bei 180° befindet sich das Tier in der Rückenlage.)

Im dritten Viertel wird die Augenstellung gerade entgegengesetzt. Das linke Auge deviiert alsbald medial und nach unten und rollt sich lateral, das rechte Auge hingegen deviiert nach oben und lateral und rollt sich in medialer Richtung. Diese Stellung bleibt unverändert während des ganzen dritten Viertels. (Bei 270° blickt das linke Auge nach oben, das rechte nach unten, als ob das Tier auf der rechten Seite liegen würde.)

Diese Augenstellung verschwindet allmählich im vierten Viertel während der Drehung, wobei am linken Auge zuerst die Lateralrotation, dann die Medialrotation und zuletzt die Deviation nach unten verschwindet; am rechten Auge verschwindet zuerst die Medialrotation, dann die Lateralrotation, zuletzt die Deviation nach oben, so daß die Reihenfolge der bilateralen Augenbewegungen während der Drehung nach links in der Frontalebene die folgende ist:

Grad der Drehungen	Die Augenbewegungen
0°	Bilat. Ruhestand.
	(Versio sup. sin.) + (V. sup. dextra).
	(Versio sup. sin. + V. lat. sin.) + (Versio inf. dextr. + V. med. d.).
	(V. sup. sin. + Versio lat. sin. + Rot. med. sin.) + (V. inf. dextr. + Versio med. dextr. + Rot. lat. d.).
90—180°	Bleibt diese summierte Augenstellung bestehen.
180°	Bilat. Ruhestand.
180—270°	(V. inf. sin. + V. med. sin. + Rot. lat. sin.) + (V. sup. dextr. + V. lat. dextr. + Rot. med. dextr.).
	(V. inf. sin. + V. med. sin.) + (V. sup. dextr. + V. lat. dextr.).
	(V. inf. sin.) + (V. sup. dextr.).
360 oder 0°	Bilat. Ruhestand.

Wird das Tier in dieser Ebene mehrmals rotiert, wiederholen sich die Erscheinungen der einmaligen Rotation. Bei rascher Drehung geraten

Generated on 2019-10-24 13:14 GMT / http://hdl.handle.net/2027/uc1.b3252760
Public Domain in the United States, Google-digitized / http://www.hathitrust.org/access_use#pd-us-google
Digitized by Google
Original from UNIVERSITY OF CALIFORNIA

die Augen hiebei in eine Oscillation divergierender Richtung, deren Richtung nahe mit der der Vertikalebene zu stehen kommt. Nach plötzlichem Stillestehen entsteht auch hier ein Nachnystagmus, bei welchem die Augen geradeso wie bei den Bewegungen in der Horizontal- und Medialebene in der Richtung der Drehung weiter oscillieren; das heißt, nach der Drehung nach rechts oscilliert das rechte Auge nach unten und oben, das linke nach oben und unten; nach der Drehung nach links oscilliert das linke Auge nach unten und oben, das rechte nach oben und unten. Die Dauer des Nystagmus ist auch hier wie beim Nachnystagmus in der Medianebene kurz und besteht aus kaum 6—8 Oscillationen. Für das Rückbleiben und Nachschnellen der Augen während der Drehung gilt auch hier das Gleiche wie bei den Drehungen in der Medianebene, das heißt das Nachschnellen der Augen während einer Kreisbewegung geschieht nur zweimal zwischen 180—360°.

Bei den Zwischengraden bleiben die der Kopfdeviation entsprechenden Augendeviationen so lange unverändert bestehen, bis der Kopf in eine neue Lage gelangt.

Wenn das Tier seinen Kopf in der Frontalebene zwischen den gewöhnlichen Grenzen nach rechts oder nach links dreht, sind die bleibenden entsprechenden Augenstellungen ebenfalls sichtbar. Wenn wir diese Augenstellungen mit der Stellung des Achsensystems bei Körperbewegungen in der frontalen Ebene vergleichen, so können wir beobachten, daß, wenn der Körper aus seiner Primärstellung nach rechts oder links ausweicht und seine Hauptebenen zu den Hauptebenen des Raumes verändert, so behält die Hauptebene der Augen bis zu einer gewissen Grenze, sowohl bei der Wendung nach rechts als nach links, ihre primäre Stellung, was dadurch zustande kommt, daß die beschriebenen kompensatorischen Augenbewegungen entstehen.

Die Kompensation ist aber auch hier nur zwischen engen Grenzen vollkommen, wahrscheinlich nur zwischen den Grenzen der normalen Kopfbewegungen, zwischen welchen Grenzen somit die Horizontal-, Frontal- und Medianebenen des Kopfes und so auch die Augenachsen nach Möglichkeit in ihrem Ruhestadium verbleiben. Bei einer Beugung größeren Grades nach rechts oder nach links ist die Kompensation schon mangelhaft. Bei der Beugung des Kopfes nach rechts dreht sich die linke Augenachse aus der Primärlage nach unten und medial, die rechte nach oben und ein wenig lateral, und dementsprechend deviieren auch die 3 Hauptebenen der beiden Augen von der Primärstellung: Der mediale Teil der Horizontalebene des linken Auges deviiert nach oben, der laterale Teil derselben deviiert nach unten von der Parallele der primären Horizontalebene; der obere Teil der Medianebene deviiert von der Parallele der primären Medianebene lateral, der untere Teil medial, der obere Teil der Frontalebene fällt von der Parallele der primären Frontalebene nach außen, der untere Teil nach innen.

Digitized by Google
Original from UNIVERSITY OF CALIFORNIA
Generated on 2019-10-24 13:14 GMT / http://hdl.handle.net/2027/uc1.b3252760
Public Domain in the United States, Google-digitized / http://www.hathitrust.org/access_use#pd-us-google

Gleichzeitig deviiert die vor der Cornea sich befindende Hälfte der Horizontalebene des rechten Auges nach oben, die vor der Netzhaut nach unten von der Parallele der primären Horizontalebene; der obere Teil der Medianebene des rechten Auges biegt sich ein wenig lateral, der untere Teil derselben ein wenig medial von der Parallele der primären Medianebene; der obere Teil der Frontalebene deviiert nach innen, der untere Teil nach außen von der primären Frontalebene des Kopfes.

Um die bilateralen Augenstellungen, welche den Körperbewegungen in dieser Ebene entsprechen, zu bezeichnen, können wir ebenfalls als Basis der Benennung die eigentümliche Bewegungsrichtung der Augenachsen und deren Verhältnis zur primären Augenachsenstellung benützen. Da wir konstatieren können, daß hier die Augenachsen aus der Primärstellung in diagonaler Richtung deviieren und zwar deviiert jenes Auge, in dessen Richtung die Rotation geschieht, lateralwärts nach oben, das andere dagegen medialwärts nach unten, folglich können wir die entstandene Augendeviation als diagonale Augendeviation bezeichnen (Deviatio diagonalis lateralis). Um aber die verschiedenen diagonalen Augenstellungen bei der Drehung nach rechts von jenen bei der Drehung nach links zu unterscheiden, nennen wir jene bilaterale Augenlage, welche wir bei einer 90°igen Drehung nach links beobachten, bei welcher nämlich die linke Augenachse lateral und nach oben, die rechte medial und nach unten deviierte, bilaterale Diagonaldeviation nach links (Deviatio diagonalis bilateralis sinistra), jene Augenstellung hingegen, welche wir bei einer 90°igen Drehung nach rechts beobachten, wobei die linke Augenachse medial und nach unten, das rechte Auge lateral und nach oben von der Primärstellung deviiert, bilaterale Diagonaldeviation nach rechts (Deviatio diag. bilat. dextra). Die nystagmischen Augenbewegungen in analoger Richtung können wir als bilateralen Diagonalnystagmus nach rechts oder nach links bezeichnen (Nystagmus diag. bilat. dextra et sinistra).

Während der Drehung nach links entsteht daher im ersten und zweiten Viertel der Drehung ein bilateraler Diagonalnystagmus nach links, im dritten und vierten Viertel ein solcher nach rechts. Während und nach der Drehung nach rechts sind die Verhältnisse umgekehrt.

So entstehen während der Drehung, gleich wie bei der Drehung in der Medianebene, gemischte Augenstellungen und gemischter Nystagmus, nach Beendigung der Rotation zeigt sich in reiner Form der Nystagmus in dieser oder jener Richtung. Die graphischen Aufzeichnungen dieser Augenbewegungen sind mir bisher noch nicht vollständig gelungen, ich konnte daher den zeitlichen und numerischen Zusammenhang derselben mit den Körperbewegungen noch nicht zum Gegenstand meiner Studien machen.

Generated on 2019-10-24 13:14 GMT / http://hdl.handle.net/2027/uc1.b3252760
Public Domain in the United States, Google-digitized / http://www.hathitrust.org/access_use#pd-us-google
Digitized by Google
Original from UNIVERSITY OF CALIFORNIA

6. Zusammenfassung der Resultate der Drehversuche.

Die durch obige Experimente entdeckten Tatsachen sind im folgenden zusammenzufassen:

I. Beim Kaninchen entstehen bei jeder passiven Lageveränderung des Körpers und Kopfes eigentümliche bilaterale Augenbewegungen, welche den einzelnen Körper- oder Kopfstellungen entsprechend, immer genau die gleichen sind.

II. Diese bilateralen Augenbewegungen während der Lageveränderungen in den 3 Hauptebenen des Raumes sind folgende:

a) In der Horizontalebene:

1. Bei der Bewegung nach rechts bleiben beide Augen transitorisch nach links zurück (Versio s. Deviatio horizontalis bilateralis sinistrum-vergens), schnellen aber alsbald vereint nach rechts (Versio s. Deviatio horizontalis bilateralis dextrum-vergens).

2. Bei der Bewegung nach links bleiben beide Augen passagär nach rechts zurück (Versio s. Deviatio horizont. bilat. dextrum-vergens), drehen sich aber alsbald vereint nach links (Deviatio seu Versio horiz. bilat. sinistrum-vergens).

3. Während einer totalen Kreisbewegung entsteht eine ganze Kette der rückbleibenden und nacheilenden nystagmischen Augenbewegungen. Bei der Drehung nach rechts: Nystagmus horizontalis bilat. dextrum-vergens; bei der Drehung nach links: Nystagmus horizontalis bilat. sinistrumvergens. Die Zahl der entstehenden Oscillationen und die Drehgeschwindigkeit sind verkehrt, die Größe derselben hingegen ist mit der Drehgeschwindigkeit gerade proportioniert.

4. Bei mehrmaliger Kreisdrehung nimmt die Zahl der entstehenden Oscillationen anfangs fast in der Progression der einfachen multiplen Drehungen zu, bei späteren Drehungszahlen in abnehmendem Verhältnis und hört schließlich trotz der Weiterdrehung auf.

Die Zahl sämtlicher Augenoscillationen ist während der Drehung nach rechts im allgemeinen größer, als bei der Drehung nach links. Wenn die weitere Rotation plötzlich unterbrochen wird, entstehen in der Richtung der Bewegung Nachoscillationen (Nystagmus horizont. bil. sinistra et dextra), welche innerhalb einer gewissen Grenze desto länger dauern, je länger die Rotation gedauert hat. Diese Nachoscillationen sind nach der Rotation nach links zahlreicher als bei einer solchen nach rechts.

5. Bei den Bewegungen in dieser Ebene behalten die optischen Achsen beider Augen ihre primäre Divergenz unverändert bei.

b) In der Median- oder Sagittalebene:

1. Während der Drehung nach vorn: Beide Augen bleiben von der Richtung der Bewegung zurück, rollen sich lateral und deviieren nnch oben lateral (Deviatio divergens bilateralis).

Digitized by Google
Original from UNIVERSITY OF CALIFORNIA
Generated on 2019-10-24 13:14 GMT / http://hdl.handle.net/2027/uc1.b3252760
Public Domain in the United States, Google-digitized / http://www.hathitrust.org/access_use#pd-us-google

2. Während der Drehung nach rückwärts: Beide Augen rollen sich medial und deviieren nach unten medial (Deviatio convergens bilateralis). Nystagmus in der Drehrichtung bis 180° zeigt sich weder in einem noch im anderen Falle.

3. Während einer totalen Kreisbewegung: Im ersten Viertel der Drehung erreichen die betreffenden Augenbewegungen ihren Höhepunkt, im zweiten Viertel bleiben sie unverändert bis zum Ende desselben, um dann plötzlich mit einigen oscillatorischen Bewegungen wieder in die primäre Stellung zu gelangen (erstes Nachschnellen); im dritten Viertel rollen sie in entgegengesetzter Richtung als am Anfang der Bewegung, erreichen den Höhepunkt dieser neuen Deviation am Schlusse der dritten Periode, behalten ihre Lage bis zur Hälfte des Endes der vierten Periode, wo sie mit einigen Oscillationen wieder in die primäre Stellung zurückkehren (zweites Nachschnellen).

4. Bei mehrmaliger Kreisbewegung: Während der Drehung steigern sich nur die gegen Ende der zweiten und vierten Periode auftretenden Oscillationen zur Augenrollung, welche ihrer Richtung gemäß nach der Drehung nach vorn als Nystagmus convergens, nach der Drehung nach rückwärts als Nystagmus divergens in die Erscheinung tritt. Nach plötzlichem Stillestehen entsteht auch ein aus einigen Oscillationen bestehender rotatorischer Nystagmus.

5. Bei den Bewegungen in dieser Ebene divergieren beide Augenachsen bei der Bewegung aus der primären Lage nach vorn, konvergieren bei der Bewegung nach rückwärts.

c) In der Frontalebene:

1. Bei der Drehung nach rechts bleiben beide Augen von der Richtung derselben zurück, das linke Auge deviiert nach unten und ein wenig medial und rollt sich lateral; das rechte Auge deviiert nach oben und ein wenig lateral und rollt sich medial, wodurch die linke Augenachse nach unten und medial, die rechte Augenachse nach oben und lateral aus ihrer Ruhelage deviiert (Deviatio diagonalis bilateralis sinistra).

2. Bei der Drehung nach links bleiben beide Augen von der Richtung der Drehung zurück; das rechte Auge deviiert nach unten und ein wenig medial und rollt sich lateral; das linke Auge deviiert nach oben und ein wenig lateral und rollt sich medial, wodurch die linke Augenachse nach oben und lateral, die rechte nach unten und medial von der primären Ruhestellung deviiert (Deviat. diag. bil. dextra).

3. Während einer totalen Kreisbewegung erreichen die entsprechenden Augendeviationen in der ersten Periode der Drehung ihren Höhepunkt und blieben in dieser Stellung bis zum Ende der zweiten Periode,

Generated on 2019-10-24 13:14 GMT / http://hdl.handle.net/2027/uc1.b3252760
Public Domain in the United States, Google-digitized / http://www.hathitrust.org/access_use#pd-us-google
Digitized by Google
Original from UNIVERSITY OF CALIFORNIA

wobei sie mit einigen Oscillationsbewegungen in ihre primäre Ruhelage gelangen (erstes Nachschnellen). Im dritten Viertel der Drehung bewegen sie sich in entgegengesetzter Richtung als am Anfang derselben, erreichen den Höhepunkt dieser Bewegungen am Ende der dritten Periode und behalten denselben bis zum Schluß der vierten Periode, wo sie plötzlich wieder in die Primärstellung zurückeilen (zweites Nachschnellen).

4. Während mehrmaliger Kreisbewegungen werden die am Ende der zweiten und vierten Periode sich zeigenden Oscillationen immer lebhafter. Nach plötzlichem Stillestehen entsteht eine aus mehreren Oscillationen bestehende Augapfelvibration an beiden Augen mit entgegengesetzt gerichteten Bewegungen; diese Vibration wird je nach ihrer Richtung nach der Drehung nach links Nystagmus bil. diagonalis dextra, nach der Drehung nach rechts Nystagmus diag. bilat. sinistra genannt. Während der Drehung sind die Augenvibrationen gemischter Natur.

5. Bei den Bewegungen in dieser Ebene deviiert die eine Augenachse aus der primären Divergenz nach unten und medial, die andere nach hinten und lateral.

III. Wenn wir diese passiven bilateralen Augenbewegungen für die einzelnen Augen analysiert zusammenstellen, erhalten wir folgendes Ergebnis:

a) Bei den Bewegungen in der Horizontalebene: Während der Drehung nach rechts bleiben beide Augen in der Drehung nach links zurück, das linke Auge deviiert lateral (Versio lat. sinistra = Vls[1]), das rechte medial (Versio m. dextra = Vmd); während der Drehung nach links bleiben beide Augen nach rechts zurück, das linke Auge deviiert medial (Versio m. sinistra = Vms), das rechte lateral (V. lat. dextra = Vld). Diese Art der konjugierten Augenbewegungen, wobei sich die gleichseitigen Teile der Augen zusammen bewegen, aber in entgegengesetzter Richtung zur Medianebene, könnten wir laut der bisherigen Nomenklatur[2]) parallele Augenbewegungen nennen. Geeigneter erscheint uns aber hierfür, sie als in antagonistischer Richtung vor sich gehende assoziierte bilaterale Augenbewegungen zu bezeichnen.

b) Bei den Bewegungen in der Medianebene während der Beugung nach vorn resultiert eine aus folgenden Bewegungen bestehende Augenstellung: Beide Augen rotieren sich nach oben und lateral, deviieren lateral,

---

[1]) Später werden wir der Kürze wegen nur die lateinischen Initialen statt der vollständigen Bezeichnung der einmaligen Augenbewegungen benützen.

[2]) Mulder, l. c. pag. 94.

Digitized by Google
Original from UNIVERSITY OF CALIFORNIA
Generated on 2019-10-24 13:14 GMT / http://hdl.handle.net/2027/uc1.b3252760
Public Domain in the United States, Google-digitized / http://www.hathitrust.org/access_use#pd-us-google

das linke Auge rotiert sich lateral (Rot. lat. sin. = Rls); das rechte gleichfalls (Rot. lat. dex. = Rld); das linke Auge deviiert nach oben (Versio sup. sin. = = Vss), das rechte gleichfalls (Versio sup. d. = Vsd); ferner deviiert das linke Auge lateral (Vls), das rechte gleichfalls lateral (Vld). Diese Bewegungen summieren sich aneinander. Bei der Beugung nach hinten hingegen sind die bei der Medialrotation beider Augen, bei der Medialdeviation und der Deviation nach unten sich summierenden bilateralen konjugierten Bewegungen die folgenden: Medialrotation des linken Auges (Rot. med. sin. = Rms), die gleiche Bewegung des rechten Auges (Rot. med. dext. = Rmd.); die Deviation des linken Auges nach unten (Versio inf. sin. = Vis), die gleiche Bewegung des rechten Auges (Versio inf. dextra = Vid), die Medialdeviation des linken Auges (Vms), die Medialdeviation des rechten Auges (Vmd). Diese Art der konjugierten Augenbewegungen, wobei sich die antagonistischen Teile der beiden Augen (die beiden medialen oder lateralen Hälften) zusammen bewegen, aber in gleicher Richtung zur Medianebene, das heißt an beiden Seiten derselben nach aufwärts divergierend und nach abwärts konvergierend, nennen wir nach Mulder symmetrische Augenbewegungen oder in gleicher Richtung vor sich gehende assoziierte bilaterale Augenbewegungen.

c) In der Frontalebene während der Drehung nach rechts summieren sich folgende konjugierte Augenbewegungen, wobei sich das linke Auge lateral rotiert und medial und nach unten deviiert, das rechte Auge nach oben lateral deviiert und sich medial rotiert: die Deviation des linken Auges nach unten (Vis), die Deviation des rechten Auges nach oben (Vsd), die Medialdeviation des linken Auges (Vms), die Lateraldeviation des rechten Auges (Vld), die Lateralrotation des linken Auges (Rls), die Medialrotation des rechten Auges (Rmd).

Während der Drehung nach links hingegen, wobei das linke Auge nach oben und lateral deviiert und sich medial rollt, das rechte Auge aber nach unten medial deviiert und sich lateral rollt, sind die konjugierten bilateralen Augenbewegungen die folgenden: die Deviation des linken Auges nach oben (Vss), die Deviation des rechten Auges nach unten (Vid), die Lateraldeviation des linken Auges (Vls) mit der Medialdeviation des rechten (Vmd), die Medialrotation des linken Auges (Rms) mit der Lateralrotation des rechten (Rld). Die bilateralen Augenbewegungen in dieser Ebene sind daher im obigen Sinne im Wesen den parallelen Augenbewegungen anzureihen, da auch hier die antagonistischen Seiten der Augen sich zusammen bewegen, aber in entgegengesetzter Richtung zur Haupthorizontalebene des Kopfes. Richtiger können auch diese in entgegengesetzter Richtung vor sich gehenden Bilateralbewegungen genannt werden. Die die Körperbewegungen begleitenden bilateralen Augen-

Generated on 2019-10-24 13:14 GMT / http://hdl.handle.net/2027/uc1.b3252760
Public Domain in the United States, Google-digitized / http://www.hathitrust.org/access_use#pd-us-google
Digitized by Google
Original from UNIVERSITY OF CALIFORNIA

bewegungen können wir daher in zwei große Gruppen teilen, in parallele und symmetrische, das heißt in die in identischer und in entgegengesetzter Richtung vor sich gehenden Augenbewegungen. Mulder (l. c. pag. 94) nennt die hier „antagonistisch gerichtet" genannten bilateralen Augenbewegungen, mit Rücksicht besonders auf die Rollbewegungen des Auges parallele, diejenigen „in identischer Richtung" ablaufenden hingegen „symmetrische" Augenbewegungen. Die hier benützten Ausdrücke und Bezeichnungen fanden wir für geeigneter für die in Frage kommenden kompensatorischen Augenbewegungen. Die Bewegungsrichtung bezieht sich hier zu den medianen und Haupt horizontalen Ebenen. Diese Benennungen bringen auch besser das Wesen der diese bilateralen Augenbewegungen verursachenden Muskelfunktion der Augen zum Ausdruck.

Die kurze Übersicht dieser assoziierten, in entgegengesetzter und identischer Richtung verlaufenden Augenbewegungen, die obigen Abkürzungen benützt, ist folgende:

A. Assoziierte Augenbewegungen in entgegengesetzter Richtung.

Die konjugierten Augenbewegungen	In welcher Lage kommen sie zustande?
Vls + Vmd	1. Als bilaterale Augenbewegung nach links während der Drehung nach rechts
	2. als Nachnystagmus nach Drehung nach links
	3. „ Teilbew. in d. 1.–2. Periode der Dreh. in d. Frontaleb. nach r.
	4. „ „ „ „ 3.–4. „ „ „ „ „ „ „ l.
Vms + Vld	1. „ bilaterale Augenbewegung nach rechts zurückbleibend während der Drehung nach links
	2. als Nachnystagmus nach der Drehung nach rechts
	3. „ Teilbew. in d. 1.–2. Periode der Dreh. in d. Frontaleb. nach r.
	4. „ „ „ „ 3.–4. „ „ „ „ „ „ „ l.
Vis + Vsd	1. „ „ „ „ 1.–2. „ „ „ „ „ „ „ r.
	2. „ „ „ „ 3.–4. „ „ „ „ „ „ „ l.
Vss + Vid	1. „ „ „ „ 3.–4. „ „ „ „ „ „ „ r.
	2. „ „ „ „ 1.–2. „ „ „ „ „ „ „ l.
Rls + Rmd	1. „ „ „ „ 1.–2. „ „ „ „ „ „ „ r.
	2. „ „ „ „ 3.–4. „ „ „ „ „ „ „ l.
Rms + Rld	1. „ „ „ „ 3.–4. „ „ „ „ „ „ „ r.
	2. „ „ „ „ 1.–2. „ „ „ „ „ „ „ l.

Digitized by Google
Original from UNIVERSITY OF CALIFORNIA
Generated on 2019-10-24 13:14 GMT / http://hdl.handle.net/2027/uc1.b3252760
Public Domain in the United States, Google-digitized / http://www.hathitrust.org/access_use#pd-us-google

B. Assoziierte Augenbewegungen in identischer Richtung.

	Als Teilbewegung bei der Drehung:									
Rls + Rld erscheint	1.	in	der	Medianebene	nach	vorn	in	der	1.—2.	Periode
	2.	„	„	„	„	hinten	„	„	3.—4.	„
Rms + Rmd erscheint	1.	„	„	„	„	vorn	„	„	3.—4.	„
	2.	„	„	„	„	hinten	„	„	1.—2.	„
Vss + Vsd	1.	„	„	„	„	vorn	„	„	1.—2.	„
	2.	„	„	„	„	hinten	„	„	3.—4.	„
Vis + Vid	1.	„	„	„	„	vorn	„	„	3.—4.	„
	2.	„	„	„	„	hinten	„	„	3.—4.	„
Vms + Vmd	1.	„	„	„	„	vorn	„	„	1.—2.	„
	2.	„	„	„	„	hinten	„	„	1.—2.	„
Vls + Vld	1.	„	„	„	„	vorn	„	„	1.—2.	„
	2.	„	„	„	„	hinten	„	„	3.—4.	„

IV. Da im dritten Teile meiner Abhandlung, in welchem von der Detaileinrichtung des die Augenbewegungen assoziierenden Nervenmechanismus die Rede sein wird, auch von diesen, die Kopfbewegungen begleitenden passiven bilateralen Augenbewegungen wiederholt Erwähnung gemacht wird, habe ich dieselben des kurzen Überblickes wegen auf Tabelle III, IV, V, entsprechend den einzelnen Kopfbewegungen mit obigen Abkürzungen zusammengestellt. Diese Tabellen bieten auch einen kurzen Überblick über jene Versuchsergebnisse, die wir betreffs der assoziierten Augenbewegungen des Kaninchens auf Grund obiger Experimente gefunden haben.

Vierter Abschnitt.

Die synchronischen bilateralen Augenbewegungen bei anderen Tieren und beim Menschen.

Unter den Säugetieren prüfte ich außer dem Kaninchen noch beim Hund, bei der Katze, beim Meerschweinchen, bei der Maus und bei der Fledermaus die kompensatorischen Augenbewegungen. Bei diesen Tieren sind die Untersuchungen dadurch erschwert, daß die Augen sehr tief in der Augenhöhle sich befinden. Die Hauptbewegungen sind aber mit freiem Auge noch klarer mit dem Signalnadelsystem zu bestimmen. Meine Untersuchungen bestehen bisher bloß aus einigen groben Vergleichen. Bei jedem dieser Tiere sind die die Kopfbewegungen begleitenden unwillkürlichen Bewegungen den bilateralen passiven Bewegungen des Kaninchens analog.

Während der Rotation in der Horizontalebene entstehen auch hier von der Drehrichtung rückbleibende und nacheilende parallele Augenvibrationen.

Generated on 2019-10-24 13:14 GMT / http://hdl.handle.net/2027/uc1.b3252760
Public Domain in the United States, Google-digitized / http://www.hathitrust.org/access_use#pd-us-google
Digitized by Google
Original from UNIVERSITY OF CALIFORNIA

Bei der Bewegung in der Medianebene nach vorn entsteht auch hier eine symmetrische bilaterale Rotation, Deviation nach oben und lateral und demgemäß die Divergenz der optischen Augenachse nach oben und lateral; während der Bewegung nach hinten entsteht die antagonistische Augenbewegung, das heißt, bilaterale Medialrotation, Medialdeviation nach unten und infolgedessen die Konvergenz der Augenachsen nach oben und in medialer Richtung. Während der Drehung in der Frontalebene nach rechts entsteht eine parallele, negative bilaterale Rotation (auf dem linken Auge lateral, auf dem rechten medial); während der Drehung nach links hingegen entsteht eine bilaterale positive Rotation nach rechts (am linken Auge medialwärts, am rechten lateralwärts). So erscheint es zweifellos, daß gewisse und in gleicher Richtung vor sich gehende Augenbewegungen in analoger Weise im bilateralen Zusammenhange stehen, sowohl bei Tieren mit einem als auch wahrscheinlich bei solchen mit zwei Gesichtsfeldern.

Diese Augenbewegungsphänomene sind beim Menschen schwerer objektiv zu beobachten und eingehend zu studieren, da man die passive Rotation infolge der entstehenden unangenehmen Schwindelerscheinungen nicht so weit steigern kann wie bei Tieren, daß nämlich Nachrollung der Augen entsteht. Bei einer langsamen Drehung spielt wahrscheinlich auch der Wille eine Rolle, was die regelmäßige Erscheinung der Phänomene hindert. Wir besitzen auch kein objektives Kriterium zur Feststellung der Qualität der entstehenden Augenbewegungen. Wenn wir das Auge eines anderen untersuchen während der aktiven oder passiven Bewegung des Kopfes, können wir die einfachen Augenbewegungen durch direkte Inspektion noch bestimmen (nach rechts oder nach links); bei kombinierten Augenbewegungen nach oben oder nach unten oder seitwärts etc. sind wir nicht imstande, die Teilbewegungen so zu verfolgen wie mit Hilfe des beweglichen und unbeweglichen Achsensystems beim Kaninchen oder anderen Tieren. Hierin liegt der Grund, daß die Rotationsbewegungen des menschlichen Auges so lange in Zweifel gezogen wurden.

Bei Selbstbeobachtung ist die objektive Wahrnehmung noch unsicherer, gleichgültig ob wir im Spiegel die Bewegungen unserer eigenen Augen beobachten oder mit Nachbildern die Untersuchungen machen, da man hier den Einfluß des Willens auf die entstehenden Augenbewegungen nicht ganz ausschließen kann.

Obwohl infolge der obgenannten Umstände diese Experimente am menschlichen Auge nur im engeren Kreise ausführbar waren, geht dennoch schon aus den bisherigen Untersuchungen hervor, daß die passiven bilateralen Augenbewegungen des Menschen im großen und ganzen jene Regeln befolgen, welche wir bezüglich der Augen des Kaninchens kennen gelernt haben.

Digitized by Google
Original from UNIVERSITY OF CALIFORNIA
Generated on 2019-10-24 13:14 GMT / http://hdl.handle.net/2027/uc1.b3252760
Public Domain in the United States, Google-digitized / http://www.hathitrust.org/access_use#pd-us-google

Daß beim Menschen die Kopfbewegungen in der Horizontalebene von denselben Augenbewegungen begleitet werden wie beim Kaninchen, haben schon die Beobachtungen von Purkinje, J. Müller, Breuer und Mulder weiter oben erwiesen.

Die von der Drehrichtung rückbleibenden und nachschnellenden bilateralen Bewegungen während aktiver oder passiver Drehung können wir an uns selbst durch direkte Inspektion oder Palpation objektiv beobachten; subjektiv aber nach Mach und Mulder durch die Nachbilder wahrnehmen, welche bei der passiven oder aktiven Bewegung von der Richtung derselben zurückbleiben und nach Stillestehen auf die andere Seite überschlagen. Daß der Nachnystagmus auch beim Menschen nach Kreisbewegungen von gehöriger Geschwindigkeit und Zahl auftritt, beweisen jene Beobachtungen von Mach und Mulder, daß, wenn der Mensch während einer passiven oder aktiven Kreisbewegung plötzlich stille steht, er das Gefühl hat, als würden sich seine Augen in der Richtung der Drehung weiterbewegen.

Gegenstand näherer Betrachtung kann die Frage sein, ob die Bewegungen des menschlichen Kopfes in der Median- und Frontalebene von ähnlichen, gleichen Bewegungen begleitet sind wie beim Kaninchen?

Die kompensatorischen Augenrotationsbewegungen beim Menschen erscheinen am besten als Begleiter der Kopfbewegungen in der Frontalebene (wenn wir den Kopf auf die eine oder die andere Schulter legen), während beim Kaninchen eher während der Beugung in der Sagittalebene nach vorn oder hinten, so daß man diese in der Medianebene vor sich gehenden Rotationen mit jenen gleichwertig hält, welche man am menschlichen Auge beobachtet hat (Breuer[1]).

Die bilateralen Augenbewegungen des menschlichen Auges, welche wir bei der Beugung des Kopfes auf die eine oder die andere Schulter beobachteten, sind durchaus nicht identisch mit den bilateralen Rotationsbewegungen des Kaninchenauges in der Sagittalebene, da diese Bewegungen beim Menschen im obigen Sinne paralleler Natur, beim Kaninchen aber symmetrischer Natur (in entgegengesetzter Richtung ablaufend) sind.

Wie wir sehen, begleiten beim Kaninchen die Rotation in der Frontalebene parallele (entgegengesetzt gerichtete) bilaterale Augenrollungen, wenn auch in kleinerem Maße als in der Medianebene. Dieselben sind analog den Rollungen des menschlichen Auges in der frontalen Ebene. Die Bewegungen des menschlichen Kopfes in der Medianebene um die ganze Horizontalachse sind nach Mulder[2]) von symmetrischen Rotationen kleineren Grades begleitet.

---

[1]) l. c. pag. 88.
[2]) l. c. pag. 93.

Digitized by Google
Original from UNIVERSITY OF CALIFORNIA
Generated on 2019-10-24 13:14 GMT / http://hdl.handle.net/2027/uc1.b3252760
Public Domain in the United States, Google-digitized / http://www.hathitrust.org/access_use#pd-us-google

Es ist zweifellos, daß diese symmetrischen Rollungen gleichwertig sind den symmetrischen Rollungen des Kaninchens in der Medianebene. Der Unterschied ist somit nur der, daß beim Menschen die parallelen, beim Kaninchen die symmetrischen die stärkeren sind. Sonst ist die Analogie vollkommen.

Die Nachbilderuntersuchungen Mulders zeigen, daß beim Menschen nicht nur bei Kopfbewegungen in der Horizontalebene von der Drehrichtung rückbleibende und wieder nacheilende Augenbewegungen entstehen. (Bei der starken Bewegung des Kopfes nach vorn oder nach rückwärts, ferner auf die eine oder die andere Schulter. entsteht eine passagere und eine konstante Rollung). Beim Kaninchen habe ich dies nicht beobachtet.

Wenn beim Kaninchen der Kopf aus seiner Ruhelage in der Frontal- oder Medianebene deviiert, tritt sofort die bleibende Augenstellung ein.

Bei der Maus und der Fledermaus entstehen beim Drehen lebhafte nystagmische bilaterale Augenbewegungen, welche bezüglich ihres allgemeinen Charakters mit den analogen passiven bilateralen Augenbewegungen des Kaninchens identisch sind.

Beim Meerschweinchen sind die kompensatorischen Augenbewegungen schon schwächer und werden wie bei Vögeln von kompensatorischen Bewegungen des Kopfes ersetzt.

Bei Fröschen fand ich überhaupt keine analogen bilateralen Augenbewegungen in keiner Ebene und bei keiner Drehgeschwindigkeit. Die Schwindelerscheinungen entwickeln sich auch schwächer und hören rasch nach der starken Drehung wieder auf. Während einer raschen Drehung beobachtete ich Augenschluß und Retraktion des Augapfels, was aber nach der Bewegung verschwand, um normaler Augenstellung Platz zu machen. Nystagmus fand ich bei diesem Tier durchaus nicht.

Die kompensatorischen bilateralen Augenbewegungen kommen daher meistens bei den Säugetieren vor und erscheinen im Wesen nach gleichen Gesetzen.

Ihr allgemeines Kriterium besteht darin, wie dies mit dem künstlichen Nadelsystem an beweglichen Augen sofort zu beobachten ist, daß durch dieselben die beiden Augen während der verschiedenen Kopf- und Körperbewegungen womöglich ihre primäre Ruhestellung beibehalten oder, wie dies Mulder ausdrückt: „Die Augen haben die Neigung, die Verschiebung der Bilder über die Netzhaut infolge der Bewegungen des Kopfes oder des Körpers durch eigene Bewegungen zum Teil zu kompensieren.“

Generated on 2019-10-24 13:15 GMT / http://hdl.handle.net/2027/uc1.b3252760
Public Domain in the United States, Google-digitized / http://www.hathitrust.org/access_use#pd-us-google
Digitized by Google
Original from UNIVERSITY OF CALIFORNIA

Erklärung der Tafeln und Abbildungen.

I. Tafel. Apparate zur Beobachtung der die Kopfbewegungen begleitenden Augenbewegungen.

1. Apparat zur Drehung in der horizontalen Ebene.
   A. In natürlicher sitzender Stellung befestigtes Kaninchen auf der drehenden Hasenbank, adjustiert mit den die Zahl der Körperbewegungen und die Bewegungen des linken Auges anzeigenden Apparaten.
   B. Drehapparat.
   C. Drehwalze.
2. Apparat zur Drehung in der medianen und frontalen Ebene.
3. Ruhendes und bewegliches künstliches Augenachsensystem zur Beobachtung der Bewegungen des linken Augenbulbus. (Ausführlicher im Texte erklärt.)

II. Tafel. Die nystagmischen Vibrationen des linken Auges bei Drehungen in der horizontalen Ebene.

A. Zusammenhang zwischen der Größe und der Drehgeschwindigkeit der Augenvibrationen.
   a) Form der Vibrationen bei Rechtsdrehung.
   b) Form der Vibrationen bei Linksdrehung.
   1—6 Ordnungszahl der Beobachtung. Die Kurven in der oberen Reihe zeigen die Augenvibrationen, die in der unteren die Zeit der einmaligen Kreisdrehung an, die am Ende der Zeile auch mit Ziffern bezeichnet ist.

B. Zusammenhang zwischen Zahl und Drehgeschwindigkeit der Vibrationen der 1—10. Ordnungszahl der Beobachtung. In der oberen Zeile ist die Anzahl der Augenvibrationen, in der unteren die Zeitdauer der einfachen Kreisdrehung notiert, am Ende der Zeile auch in Ziffern bezeichnet.

C. Zusammenhang zwischen Zahl der Augenvibrationen und der Körperbewegungen.
   I—X Ordnungszahl der Beobachtung. In der oberen Zeile ist die Anzahl der Augenvibrationen, in der unteren die der Körperbewegungen notiert, am Ende der Zeilen während einer eine Sekunden betragenden Kreisdrehung auch in Ziffern ausgedrückt.

   Von der V. Zahl angefangen tritt Nachnystagmus (*) in die Erscheinung, bei dem die Augenvibrationszahl mit einem +-Zeichen nach der Anzahl der während der Drehungen auftretenden Augenvibrationen notiert ist.

   Die X. Nummer. Drei Stadien der Augenbewegungen bei länger dauernden Kreisbewegungen.

III. Tafel. Die unwillkürlichen assoziierten Augenbewegungen des Kaninchens bei Kopfbewegungen in horizontaler Ebene. (Schematisch.)

IV. Tafel. Die unwillkürlichen assoziierten Augenbewegungen des Kaninchens bei Kopfbewegungen in der medianen Ebene. (Schematisch.)

V. Tafel. Die unwillkürlichen assoziierten Augenbewegungen des Kaninchens bei Kopfbewegungen in der frontalen Ebene. (Schematisch.)

Generated on 2019-10-24 13:15 GMT / http://hdl.handle.net/2027/uc1.b3252760
Public Domain in the United States, Google-digitized / http://www.hathitrust.org/access_use#pd-us-google
Digitized by Google
Original from UNIVERSITY OF CALIFORNIA

Tafel I.

Apparate zur Beobachtung der die Kopfbewegungen begleitenden Augenbewegungen.

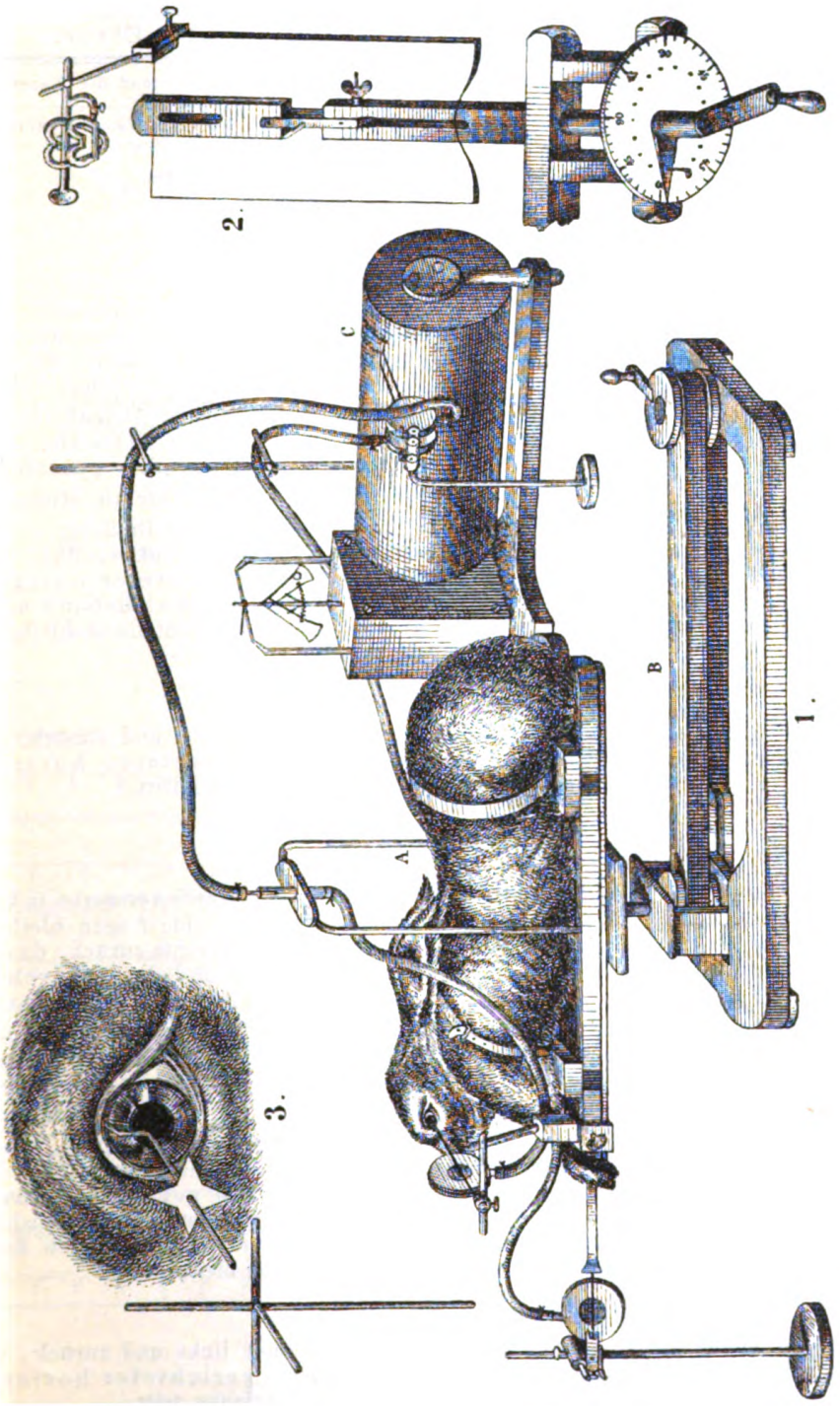

Digitized by Google
Original from UNIVERSITY OF CALIFORNIA
Generated on 2019-10-24 13:17 GMT / http://hdl.handle.net/2027/uc1.b3252760
Public Domain in the United States, Google-digitized / http://www.hathitrust.org/access_use#pd-us-google

Tafel III.

Die unwillkürlichen assoziierten Augenbewegungen des Kaninchens bei Kopfbewegungen in der horizontalen Ebene.

Grad der Drehung	Die synchronischen (assoziierten) Augenbewegungen		Stand der Augenachse	
	am linken Auge	am rechten Auge	am linken Auge	am recht. Auge
I. Kopfbewegungen in der horizontalen Ebene				
A. Drehung nach rechts.				
	a) Während			
0°	1. Bilaterale Ruhestellung		beide Augen in Primärstellung	
während der Weiterdrehung	2. Beide Augen weichen nach links ab: Vls +	Vmd	beide Augenachsen bleiben nach links zurück, die linke in lateraler, die rechte in medialer Stellung	
während der Weiterdrehung	3. Zurückschnellen (Rückkehr in die Primäraugenstellung): Vms +	Vld	beide Augenbulbi weichen nach rechts ab, geraten in eigentlich primäre Stellung	
	4. bilaterale Ruhestellung		bilaterale Ruhestellung	

Bei unter größerem Winkel oder im Kreise stattfindender Drehung wiederholen sich diese Erscheinungen, und infolge der alternierenden Linkswendung und dem Nachschnellen der Augen entsteht ein nach links gerichteter horizontaler Nystagmus, der während mehrfacher und dauerhafter Kreisdrehung nach einer Zeit verschwindet, und beide Augen folgen, in primärer Stellung bleibend, den Kopfbewegungen.

b) Nach der Drehung

Beide Augen oszillieren aus der Primärstellung nach rechts und zurück, wodurch für kürzere oder längere Zeit ein nach rechts gerichteter horizontaler Nachnystagmus in die Erscheinung tritt.

B. Drehung nach links.

	a) Während			
0°	1. bilaterale Ruhestellung		beide Augenachs. in Primärstell.	
während der Weiterdrehung	2. Beide Augen weichen nach rechts ab: Vms +	Vld	beide Augen bleiben nach rechts zurück, das linke in medialer, das rechte in lateraler Richtung	
während der Weiterdrehung	3. Zurückschnellen (Rückkehr in die Primäraugenstellung): Vls +	Vmd	beide Augenbulbi schnellen nach links und gelangen wieder in Primärstellung	
	4. bilaterale Ruhestellung		bilaterale Ruhestellung	

Bei unter größerem Winkel oder im Kreise statthabender Drehung wiederholen sich die Erscheinungen und infolge der alternierenden Rechtswendung und dem Nachschnellen der Augen entsteht ein nach rechts gerichteter horizontaler Nystagmus, der während mehrfacher und dauerhafter Kreisbewegung nach einer gewissen Zeit verschwindet, und die beiden Augen folgen den Kopfbewegungen, in primärer Stellung bleibend.

b) Nach der Drehung

Beide Augen oszillieren aus der Primärstellung nach links und zurück, wodurch für kürzere oder längere Zeit ein nach links gerichteter horizontaler Nachnystagmus in die Erscheinung tritt.

Generated on 2019-10-24 13:15 GMT / http://hdl.handle.net/2027/uc1.b3252760
Public Domain in the United States, Google-digitized / http://www.hathitrust.org/access_use#pd-us-google
Digitized by Google
Original from UNIVERSITY OF CALIFORNIA

Tafel II.

n Ebene.

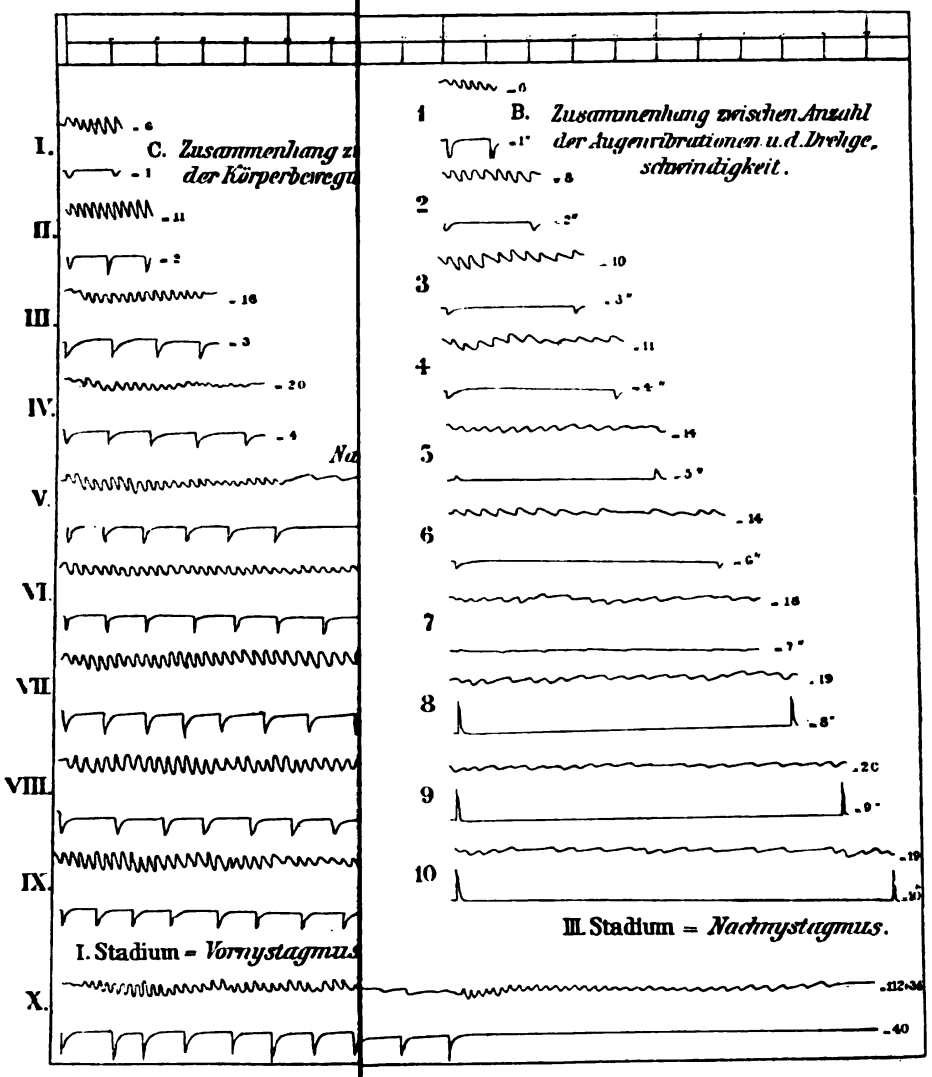

Digitized by Google
Original from UNIVERSITY OF CALIFORNIA
Generated on 2019-10-24 13:15 GMT / http://hdl.handle.net/2027/uc1.b3252760
Public Domain in the United States, Google-digitized / http://www.hathitrust.org/access_use#pd-us-google

Generated on 2019-10-24 13:15 GMT / http://hdl.handle.net/2027/uc1.b3252760
Public Domain in the United States, Google-digitized / http://www.hathitrust.org/access_use#pd-us-google

Digitized by Google

Original from
UNIVERSITY OF CALIFORNIA

Tafel IV.

Die unwillkürlichen assoziierten Augenbewegungen des Kaninchens bei Kopfbewegungen in der medianen Ebene.

Grad der Drehung	Die synchronischen (assoziierten) Augenbewegungen		Die Stellung der Augenachse	
	am linken Auge	am rechten Auge	am linken Auge	am recht. Auge
II. Bei den Kopfbewegungen in der Medianebene.				
	A. Vorwärtsdrehung.			
	a) während und nachher.			
0°	bilaterale Ruhestellung		beide Augenachs. in Primärstell.	
0—90°	sich summierende ident. bilat. Augenbeweg.			
	1. Rls +	Rld	beide Augenachsen divergieren aus der Primärstellung	
	2. (Rls + Vss) +	(Rld + Vsd)		
	3. (Rls + Vss + Vls) +	(Rld + Vsd + Vld)		
90—180°	Die durch diese Augenbewegungen entstandene Augendeviation (Deviatio seu strabismus divergens bilateralis) bleibt im zweiten Viertel der Drehung unverändert bestehen. In der Nähe von 180° entstehen nystagmische Augenbewegungen.			
180°	bilaterale Ruhestellung		beide Augenachs. in Primärstell.	
	Jenseits von 180° zeigt sich sofort unter nystagmischen Augenbewegungen die folgende summierte, identisch gerichtete bilaterale Augenbewegung (Deviatio s. Strabismus convergens bilateralis)			
	(Rms + Vis + Vms) +	(Rmd + Vid + Vmd)	beide Augen konvergieren aus der Primärstellung	
180–270°	diese Augenstellung bleibt unveränd. bestehen			
270–360°	hört sukzessive auf in den folgenden Stadien			
	1. (Rms + Vis + Vms) +	(Rmd + Vid + Vmd)		
	2. (Rms + Vis) +	(Rmd + Vid)		
	3. Rms +	Rmd		
360° od. 0°	bilaterale Ruhestellung		beide Augenachs. ger. in Prim.-St.	
	Auf mehrfache Kreisdrehungen wiederholen sich diese Erscheinungen. Nach mehrfacher Raschdrehung *b)* entsteht Nystagmus convergens bilateralis (Alternation der Deviatio converg. bilat. mit der primären Augenstellung)			
	B. Rückwärtsdrehung.			
	a) während und nachher.			
0°	bilaterale Ruhestellung		beide Augenachs. in Primärstell.	
0—90°	sich summierende ident. bilat. Augenbeweg.			
	1. Rms +	Rmd	beide Augenachsen konvergieren aus ihrer primären Stellung	
	2. (Rms + Vis) +	(Rmd + Vid)		
	3. (Rms + Vis + Vms) +	(Rmd + Vid + Vmd)		
90—180°	Die durch diese Augenbewegungen entstandene Augendeviation (Deviatio seu Strabismus convergens bilat.) bleibt unverändert im zweiten Viertel der Drehung bestehen. Bei zirka 180° entstehen nystagmische Augenbewegungen und alsbald entsteht			
bei 180°	bilaterale Ruhestellung		beide Augen gelang. in Primärst.	
	Jenseits von 180° zeigt sich sofort die folgende summierte, identisch gerichtete bilaterale Augenbewegung (Deriatio s. Strabismus divergens bilateralis)			
	(Rls + Vss + Vls) +	(Rld + Vsd + Vld)	beide Augen divergieren aus der Primärstellung	
180–270°	diese Augenstellung bleibt unverändert bestehen, bis dieselbe sukzessive in folgenden			
270–360°	Stadien aufhört			
	(Rls + Vss + Vls) +	(Rld + Vsd + Vld)		
	(Rls + Vss) +	(Rld + Vsd)		
	Rls +	Rld		
360 od. 0°	bilaterale Ruhestellung		beide Augen gerat. in Primärst.	
	Bei mehrfacher Kreisdrehung wiederholen sich diese Erscheinungen. Nach mehrfacher Raschdrehung *b)* entsteht Nystagmus bilateralis divergens. (Alternierung der Deviatio divergens bilateralis mit der primären Augenstellung.)			

Generated on 2019-10-24 13:15 GMT / http://hdl.handle.net/2027/uc1.b3252760
Public Domain in the United States, Google-digitized / http://www.hathitrust.org/access_use#pd-us-google
Digitized by Google
Original from UNIVERSITY OF CALIFORNIA

Tafel V.

Die unwillkürlichen assoziierten Kopfbewegungen des Kaninchens bei Kopfbewegungen in der Frontalebene.

Grad der Drehung	Die synchronischen (assoziierten) Augenbewegungen		Stellung der Augenachse	
	am linken Auge	am rechten Auge	am linken Auge	am recht. Auge
III. Bei Kopfbewegungen in frontaler Ebene.				
	A. Drehung nach rechts.			
	a) während und *b)* nach			
0°	bilaterale Ruhestellung		beide Augenachs. in Primärstell.	
0—90°	sich summierende antag. gericht. Augenbew.		nach abwärts	nach aufwärts
	1. Vis +	Vsd	medial	lateral
	2. (Vis + Vms) +	(Vsd + Vld)		
	3. (Vis + Vms + Rls) +	(Vsd + Vld + Rmd)		
90—180°	Die durch diese Augenbewegungen entstandene Augendeviation (Deviatio s. Strabism. diagonalis bilat. dextra) bleibt im zweiten Viertel der Drehung unverändert bestehen. Bei zirka 180° zeigen sich nystagmische Augenbewegungen und alsbald entsteht			
bei 180°	bilateraler Ruhestand		beide Augenachs. ger. in Prim.-St.	
Jenseits von 180° entsteht sofort unter nystagmischen Bewegungen folgende summierte antagonistische bilaterale Augenbewegung (Deviatio s. Strabismus diagon. bilat. sinistra)				
	(Vss + Vls + Rms) +	(Vid + Vmd + Rld)	n. aufw. lat.	n. abw. med.
180-270°	diese Augenstellung bleibt unverändert bestehen und nimmt nachher sukzessive ab in folgender Reihenfolge			
270-360°	(Vss + Vls + Rms) +	(Vid + Vmd + Rld)		
	(Vss + Vls) +	(Vid + Vmd)		
	Vss +	Vid		
360 od. 0°	bilaterale Ruhestellung		beide Augenachs. in Primärstell.	
Bei mehrfacher Kreisdrehung wiederholen sich diese Erscheinungen. Nach mehrfacher Raschdrehung *b)* entsteht Nystagmus diag. bilat. sin., bei der die linke Augenachse aus der Primärstellung nach aufwärts lateral, die rechte Augenachse hingegen nach abwärts in medialer Richtung oszilliert.				
	B. Drehung nach links.			
	a) während und nach			
0°	bilaterale Ruhestellung		beide Augen in Primärstellung	
	sich summierende antagonistische Augenbew.			
	1. Vss +	Vid	nach aufw.	nach abwärts
	2. (Vss + Vls) +	(Vid + Vmd)	ein bischen	medial ab-
	3. (Vss + Vls + Rms) +	(Vid + Vmd + Rld)	lateral	weichend
90—180°	Die durch diese Augenbewegung entstandene Augendeviation (Deviatio s. Strabismus diagon. bilat. sinistrum vergens) bleibt im zweiten Viertel der Drehung unverändert bestehen. Bei zirka 180° entstehen nystagmische Augenbewegungen und alsbald erscheint			
bei 180°	bilateraler Ruhestand		beide Augen geraten in Primärst.	
Jenseits von 180° entwickelt sich sofort unter nystagmischen Bewegungen folgende summierte antagonistische bilaterale Augenbewegung (Deviatio s. Strab. diagon. bilat. dextrum vergens).				
	(Vis + Vms + Rls) +	(Vsd + Vld + Rmd)	n. abw. med.	nach aufwärts
180-270°	diese Augenstellung bleibt unverändert bestehen, nachher nimmt sie sukzessive ab in folgender Reihenfolge			lateral abweichend
270-360°	(Vis + Vms + Rls) +	(Vsd + Vld + Rmd)		
	(Vis + Vms) +	(Vsd + Vld)		
	Vis	Vsd		
360—0°	bilaterale Ruhestellung		beide Augenachs. gelangen in Primärstellung	
Bei mehrmaliger Kreisdrehung wiederholen sich diese Erscheinungen. Nach mehrfacher Raschdrehung *b)* entsteht Nystagmus diagon. bilat. dextrum vergens, bei der die linke Augenachse aus der Primärstellung nach abwärts medial, die rechte Augenachse nach aufwärts in geringer lateraler Richtung oszilliert.				

Generated on 2019-10-24 13:15 GMT / http://hdl.handle.net/2027/uc1.b3252760
Public Domain in the United States, Google-digitized / http://www.hathitrust.org/access_use#pd-us-google
Digitized by Google
Original from UNIVERSITY OF CALIFORNIA

Über die Hyperakusis Willisii.

Von **Viktor Urbantschitsch** in Wien.

Über die Entstehung der durch Schalleinwirkungen herbeigeführten Gehörssteigerung, der sogenannten Hyperakusis Willisii, sind die Anschauungen gegenwärtig noch geteilt. Während einige Beobachter dafür eine sensorielle Steigerung annehmen, führen die meisten Autoren die Hörbesserung auf einen durch die Schalleinwirkung veranlaßten stärkeren Impuls auf den Schalleitungsapparat zurück, sprechen sich also für die physikalische Natur einer solchen Hörbesserung aus. Ich habe vor längerer Zeit auf Grundlage von Versuchen die Hyperakusis Willisii einer Steigerung der Gehörserregbarkeit zugeschrieben[1]), hielt es aber in Anbetracht der darüber bestehenden Meinungsverschiedenheiten für angezeigt, erneute Untersuchungen anzustellen, über die ich hiermit berichte.

Zur Prüfung wurden die Stimme, die Stimmgabel und die Uhr verwendet, wobei sich die betreffenden Schallquellen etwas über der vorher ermittelten Hörgrenze befanden: bei Prüfung der Knochenleitung wurde die Stimmgabel oder die Uhr, wenn sie von einer Stelle des Kopfes gehört wurden, allmählich über diese hinaus verschoben, bis auf eine Stelle, von der aus keine Perzeption erfolgte. Als Erreger der Hyperakusis dienten die Stimmgabel auf dem Wege der Luft- oder der Knochenleitung und Báránys Lärmapparat.

Bei allen hier angeführten Prüfungen auf Hyperakusis wurde geachtet, daß keine Verwechslung einer solchen mit einer Hörsteigerung infolge zunehmender Konzentrierung der Aufmerksamkeit oder mit subjektiven Schwankungen des Gehörs stattfinde.

Was die Zunahme der Aufmerksamkeit auf Gehörseinwirkungen anbelangt, zeigt sich bekanntlich am Beginne von Hörprüfungen ein rasches Ansteigen des Gehörs, indem verschiedene Wörter, die anfänglich aus einer bestimmten Entfernung nicht gehört wurden, bei fortgesetzter Prüfung binnen kurzem, sogar von größeren Entfernungen aus, deutlich verständlich sind.

Ähnliche Beobachtungen ergeben sich bei Prüfungen mit der Stimmgabel und mit der Uhr. Ein derartiges scheinbar rasches Ansteigen des Gehörs, das sich bei manchen Personen ganz auffällig vorfindet, dürfte zum größten Teil als Aufmerksamkeitsphänomen zu betrachten sein. Eine derartige Hörbesserung ist bei einiger Achtsamkeit leicht von einer Hyperakusis Willisii zu unterscheiden. Dagegen erfordern die subjektiven Gehörsschwankungen[2]) größere Beachtung, da das Auftreten einer vorher nicht vorhanden gewesenen Gehörsempfindung leicht auf eine Hyperakusis bezogen werden kann, wo tat-

[1]) Pflügers Archiv, 1883, Bd. 31, S. 286; Archiv f. Ohrenheilk., Bd. 33, S. 186.

[2]) S. darüber meine in Pflügers Archiv, Bd. 27, S. 436 u. ff. angeführten Beobachtungen.

Digitized by Google
Original from UNIVERSITY OF CALIFORNIA
Generated on 2019-10-24 13:15 GMT / http://hdl.handle.net/2027/uc1.b3252760
Public Domain in the United States, Google-digitized / http://www.hathitrust.org/access_use#pd-us-google

sächlich keine solche, sondern ein Erhebungsphase in der wellenförmig an- und absteigenden Hörfunktion stattfindet.

Wie aus den im Anhange mitgeteilten Beobachtungen zu ersehen ist, können die dem Ohre auf dem Wege der Luft- oder Knochenleitung zugeführten Schallwellen durch kürzere oder längere Zeit im Falle I, 5 durch 55 Sekunden, im Falle I, 10 durch 40 Sekunden) nicht gehört werden, dann aber bei gleichbleibender Schalleinwirkung zur deutlichen Perzeption gelangen, hierauf verschwinden, abermals auftreten usf. Ein andermal wieder zeigt sich für eine gleichmäßig einwirkende Schallquelle eine Abnahme und schließlich ein vollständiges Schwinden einer anfänglich deutlich vorhandenen Gehörsperzeption, so daß selbst bei angestrengter Aufmerksamkeit durch einige Sekunden, ja zuweilen durch $^1/_2$—1 Minute (s. Fall I, 1, 5, 6, 8), sogar darüber hinaus (Fall I, 4, 8) keine Hörempfindung beobachtet wird; eine solche pflegt in der weiteren Folge wiederholt aufzutreten und wieder zu verschwinden. Daß solche Hörunterschiede nicht etwa Schwankungen in der Stärke der Schallquelle zukommen, ergibt sich einerseits aus dem Umstande, daß bei gleichzeitiger Prüfurg verschiedener Veruchspersonen mit einer und derselben Schallquelle, die eine Person zu derselben Zeit eine Hörsteigerung aufweisen kann, wo für die andere Person eine Hörabnahme erfolgt, ferner geben sich auch in der Perzeption des gleichmäßigen Tones einer elektromotorisch betriebenen Stimmgabel die erwähnten Höränderungen zu erkennen. Bei der Art und Weise, in der diese auftreten, dürften ferner auch Ermüdung sowie wechselnde Aufmerksamkeit nicht als wesentliche Ursache derartiger Gehörschwankungen zu betrachten sein.

Aus den im Anhange I erwähnten Fällen mögen hier folgende 2 als Beispiele dienen: Im Falle I, 5 hört das linke Ohr eine 6 *cm* von diesem entfernte Uhr durch die ersten 10 Sekunden auch bei angestrengter Aufmerksamkeit nicht; dann wird das Ticken durch 8 Sekunden deutlich vernommen, schwindet wieder auf 10 Sekunden, tritt auf weitere 10 Sekunden auf, geht auf 30 Sekunden zurück, erscheint wieder auf 10 Sekunden, wird durch 45 Sekunden nicht gehört, dann wieder durch 12 Sekunden usf. — Im Falle I, 4 nimmt die Versuchsperson die an die Ohrmuschel angelegte Uhr durch 7 Sekunden wahr, durch weitere 7 Sekunden nicht, wieder durch 7 Sekunden, das Ticken verschwindet auf 10 Sekunden, wird wieder durch 40 Sekunden gehört, durch weitere 90 Sekunden nicht, hierauf abermals durch 20 Sekunden und bleibt die weiteren $3^1/_2$ Minuten hindurch unhörbar.

Es liegt nahe, daß eine derartig erfolgende spontane Hörsteigerung leicht mit einer Hyperakusis Willisii verwechselt werden kann, und man hat sich daher bei den Versuchen über die Hyperakusis zu versichern, daß eine nachweisbare Hörbesserung wirklich durch den Hörreiz zustande gekommen sei und nicht etwa auf subjektiven Hörschwankungen beruhe. Ich beziehe mich daher

Generated on 2019-10-24 13:15 GMT / http://hdl.handle.net/2027/uc1.b3252760
Public Domain in the United States, Google-digitized / http://www.hathitrust.org/access_use#pd-us-google
Digitized by Google
Original from UNIVERSITY OF CALIFORNIA

bei meinen Mitteilungen über die Hyperakusis nur auf solche Fälle, bei denen die zu den Versuchen benützten Schallquellen, auch bei längerer Einwirkung, für sich allein keine Gehörsempfindung auszulösen vermochten, sondern nur anläßlich eines zweiten Hörreizes zur Perzeption gelangten.

Den im Anhange II angeführten Fällen zufolge wurde eine Hyperakusis Willisii an 3 Personen mit normalem Gehör (II, 3, 4, 8) nachgewiesen, ferner an 2 mit chronischem Mittelohrkatarrh (II, 7, 12) und 2 mit eitriger Mittelohrentzündung (II, 9, 19), an 8 mit fehlendem Hammer und Amboß, darunter an 2 beiderseits (II, 13, 16) und an 6 einseitig (II, 1, 2, 5, 6, 17, 20) radikal Operierten, endlich in 10 Fällen mit herabgesetzter Cochlear-Funktion (II, 10, 11, 14, 15, 18, 21, 22, 23, 24, 25).

In 10 Fällen fand die Gehörssteigerung nur während der gleichzeitigen Schalleinwirkung statt, schwand also mit deren Entfall. Dies betraf einen Fall mit chronischem Mittelohrkatarrh (II, 12), für die der Schläfe angelegte Uhr, 3 Fälle mit Verlust des Hammers und Amboßes (II, 2, 6, 17), für die dem Kopfknochen angelegte Uhr (II, 2, 6) und für die Stimme (II, 17) und 6 Fälle von Cochlearaffektion (II, 10, 14, 18, 22, 23, 24) für eine den Kopfknochen angelegte Uhr (II, 15), für den Ton der kontinuierlich tönenden Stimmgabel (II, 23) und für die Stimme (II, 10, 14, 18, 22, 24). In 10 Fällen gab sich die Hörsteigerung erst nach Entfall der die Gehörserrgung herbeiführenden Schallquelle zu erkennen, und zwar in den 3 Fällen mit normalem Gehör (II, 3, 4, 8), in 1 Falle mit chronischem Mittelohrkatarrhe (II, 7), 1 Falle mit chronischer Mittelohreiterung (II, 19), 3 Fällen mit Verlust des Hammers und Amboßes (II, 1, 5, 13) und 2 Fällen mit Affektion des Nervus cochlearis (II. 11, 12).

In den Fällen dieser letzten Gruppe hielt die Hörsteigerung häufig durch 10—30 Sekunden, selbst darüber an.

In 5 Fällen (II, 9, 15, 16, 21, 25) erfolgte die Hörsteigerung bei einigen Versuchen nur während der Einwirkung der Schallquelle, bei anderen auch nach deren Entfall. So z. B. zeigte Fall II, 9 mit chronischer Mittelohreiterung links eine Hörweite von 11 *cm* für die Uhr. Bei gleichzeitiger Einwirkung eines Stimmgabeltones zum gesunden rechten Ohre stieg das Gehör links bis auf 15 *cm* und sank nach Aussetzen des Tones rechts wieder auf 11 *cm*. Bei einem anderen Versuche, wo die Uhr dem linken Ohre 15 *cm* entfernt gehalten und in dieser Entfernung nicht gehört wurde, trat nach vorausgegangener Einwirkung des Lärmapparates auf das gesunde rechte Ohr, am kranken linken Ohr die Perzeption für das Uhrticken auf und hielt durch 27 Sekunden an. — Im Falle II, 15 mit Affektion des Nervus cochlearis wurde die Uhr von den Kopfknochen aus bald nur während einer gleichzeitigen Einwirkung eines Stimmgabeltones, bald auch nach dessen Entfall noch durch einige Sekunden

Digitized by Google
Original from UNIVERSITY OF CALIFORNIA
Generated on 2019-10-24 13:15 GMT / http://hdl.handle.net/2027/uc1.b3252760
Public Domain in the United States, Google-digitized / http://www.hathitrust.org/access_use#pd-us-google

gehört. — Im Falle II, 16 mit beiderseitigem Hammer-Amboß-Verluste ergab sich dasselbe für eine 1 *cm* vom Ohr gehaltene Uhr. — Im Falle II, 21 (Cochleaaffektion) fand für den kontinuierlichen Ton der elektrischen Stimmgabel bei gleichzeitiger Einwirkung einer zweiten dem Kopfknochen aufgesetzten Stimmgabel eine Tonverstärkung statt, die bald nur so lange anhielt als die zweite Stimmgabel einwirkte, bald auch nach deren Entfall noch durch weitere 6 Sekunden. — Im Falle II, 25 mit beiderseitigem Hammer-Amboß-Verluste und herabgesetzter Cochearfunktion des linken Ohres wurden die geflüsterten Worte in einer Entfernung von 70—100 *cm* vom linken Ohr nur bei gleichzeitiger Einwirkung des in der Nähe des Sprechenden befindlichen Lärmapparates verstanden, so auch unmittelbar nachdem dieser durch einige Sekunden nahe dem linken Ohre der Versuchsperson eingewirkt hatte; das gleiche betraf den Ton der kontinuierlichen Stimmgabel. Die den Kopfknochen angelegte Uhr kam nur nach vorausgegangener Einwirkung des Lärmapparates zur Perzeption.

Diesen Beobachtungen zufolge kann also eine Hyperakusis Willisii sowohl an Normalhörigen, in Fällen von katarrhalisch oder eiterig erkrankten Schalleitungsapparate, bei fehlendem Hammer und Amboße als auch bei Erkrankung des Nervus cochlearis auftreten. Sie zeigt sich dabei keineswegs immer auf die Zeit der Schalleinwirkung beschränkt, sondern überdauert diese häufig durch einige Zeit.

Eine auch nach Entfall der gehörserregenden Ursache fortdauernde Hyperakusis läßt sich aber weder auf einen den Schalleitungsapparat treffenden stärkeren Impuls, noch auf eine von Le Roux[1]) angenommene Verstärkung identischer Schallwellen zurückführen, sondern ist nur auf die durch die Schalleinwirkung herbeigeführte gesteigerte Erregung des Hörsinnes zu beziehen[2]).

Wie ich a. a. O. angeführt habe[3]), lassen sich ähnliche Erscheinungen auch an anderen Sinnesempfindungen, besonders deutlich an den Sehempfindungen, nachweisen.

Außer der durch Schalleinwirkungen ausgelösten Hörsteigerung wäre noch der mangelnde Einfluß einfacher Erschütterungen des Kopfes oder des ganzen Körpers auf die Hörempfindungen zu erwähnen. So dürfte die bei manchen Schwerhörigen während der Fahrt eintretende Hörbesserung, wenigstens zum Teile, durch die dabei stattfindenden Körpererschütterungen bedingt sein. In einem Falle trat nach einer 18stündigen Eisenbahnfahrt zu wieder-

[1]) Compt. rend., 1875, pag. 1073.

[2]) Eine Reihe anderer in den vorliegenden Mitteilungen nicht angeführter Versuche über den Einfluß von Schalleinwirkungen auf die akustische Empfindungsschwelle enthalten meine eingangs angeführten Abhandlungen.

[3]) Pflügers Archiv, Bd. 31.

Digitized by Google
Original from UNIVERSITY OF CALIFORNIA
Generated on 2019-10-24 13:15 GMT / http://hdl.handle.net/2027/uc1.b3252760
Public Domain in the United States, Google-digitized / http://www.hathitrust.org/access_use#pd-us-google

holten Malen eine bis 24 Stunden anhaltende sehr auffällige Hörbesserung auf, in einem anderen Falle eine 2stündige nach mehrstündiger Wagenfahrt. Bei dem Umstande, daß eine durch die Einwirkung schwingender Stimmgabeln von den Kopfknochen aus veranlaßte Hyperakusis, besonders bei den stark schwingenden tiefen St. auftritt[1]), erscheint es wahrscheinlich, daß außer der Toneinwirkung auch die Erschütterung des Kopfes eine Hörsteigerung herbeizuführen vermag. Dies hätte auch in gleicher Weise für verschiedene besonders starke Schalleinwirkungen Geltung. Der günstige Einfluß der Vibrationsmassage auf das Gehör, soweit sich dieser während und unmittelbar nach der Massage zuweilen ergibt, dürfte auch in diesem Sinne zu deuten sein.

Bereits Politzer[2]) erwähnt, daß tonlose Erschütterungen der Schädelknochen zuweilen eine Hörverbesserung veranlassen.

Die Herren Kollegen Herz und Bum in Wien berichteten mir über einige Fälle von Hörbesserung nach allgemeiner Körpererschütterung mittelst vibrierender Matratze. Es wäre schließlich noch die Beobachtung Grants[3]) anzuführen, daß sich eine Vibration der Wirbelsäule von günstigem Einfluß auf das Gehör erweisen kann.

Eine durch Erschütterung des Kopfes hervorgerufene Hörbesserung scheint für die Annahme zu sprechen, daß die so herbeigeführte Hyperakusis auf einer erhöhten Schwingungsfähigkeit des Schalleitungsapparates beruhe, also physikalischer Natur sei. In diesem Falle könnten aber die günstigen Leitungsverhältnisse nur solange bestehen als die Erschütterung anhält, und müßten mit dieser wieder schwinden. Nun lehrt jedoch die Beobachtung, daß, gleichwie bei der einfachen Schalleinwirkung, auch eine durch Erschütterung veranlaßte Hyperakusis Willisii nach dem Entfall der Entstehungsursache noch durch längere Zeit anhalten kann. Damit aber erscheint, wenigstens für diese Fälle, die Beziehung der Hyperakusis auf eine verbesserte Schalleitung nicht statthaft, sondern es ist dafür nur die Erklärung zulässig, daß die Hörbesserung einer durch die Kopferschütterung veranlaßten funktionellen Steigerung zukommt.

Den hier angeführten Beobachtungen zufolge beruht die Hyperakusis Willisii auf einer durch akustische oder rein mechanische Einwirkungen[4]) herbeige-

---

[1]) Politzer, Lehrb. d. Ohrenheilk., 1887, pag. 128 und 239.

[2]) Ohrenheilk., 1908, pag. 300.

[3]) Deutsche Otol. Ges., 1898, pag. 193.

[4]) Dabei lasse ich es dahingestellt, inwieferne eine Erschütterung des Kopfes auf die Schallperzeptionsorgane direkt wirkt, oder ob nicht dabei auch eine Erregung der sensitiven Kopfnerven stattfindet, die wieder ihrerseits, wie meine Untersuchungen ergeben haben (Pflügers Archiv, 1883, Bd. 30, pag. 129) auf dem Wege der Irradiation die Sinneszentren beeinflußt.

Digitized by Google
Original from UNIVERSITY OF CALIFORNIA
Generated on 2019-10-24 13:15 GMT / http://hdl.handle.net/2027/uc1.b3252760
Public Domain in the United States, Google-digitized / http://www.hathitrust.org/access_use#pd-us-google

führten Gehörssteigerung und es ist bisher nicht erwiesen, daß daran auch eine verstärkte Schwingbarkeit des schalleitenden Apparates beteiligt ist.

ANHANG I.

1. U. Berta, 63 J. alt, links chron. Paukenkatarrh, Uhr 1 *cm* nicht gehört, dann wieder durch 20—30 Sek., hierauf 30—35 Sek. nicht, dann wieder durch 20 Sek. etc. An einem anderen Versuchstage wird die Uhr durch 7 Sek. nicht gehört, dann durch 7 Sek. gehört, durch 25 Sek. nicht, durch 20 Sek., anfangs schwach, später deutlich, wieder abnehmend bis auf 0.

2. V. Anton, 66 J. alt, beiderseits an chron. Paukenkatarrh erkrankt. Die ans Ohr gelegte Uhr wird anfänglich nicht gehört, dann durch 20 Sek., hierauf wieder nicht, dann durch 25 Sek. usw.

3. W. Luise; die 11 *cm* vom linken Ohre gehaltene Uhr wird anfangs nicht gehört, nach 8 Sek. durch weitere 8 Sek. gehört, dann durch 9 Sek. nicht, hierauf durch 25 Sek. zuerst aufsteigend, dann abnehmend gehört, durch weitere 8 Sek. wieder nicht, dann durch 10 Sek. gehört.

4. P. Julie, 19 J. alt, links total taub. Die dem linken Ohre angelegte Uhr wird rechts durch 7 Sek. schwach gehört, dann durch 7 Sek. nicht, durch weitere 7 Sek. gehört, durch 10 Sek. nicht, durch 40 Sek. gehört, durch 90 Sek. nicht, durch 20 Sek. gehört, dann nicht mehr bei $3^1/_2$ Min. fortgesetztem Versuche.

5. P. Theodor, 34 J., rechts chronischer Mittelohrkatarrh, links chron. Tympanitis pur. Uhr links 6 *cm*, nicht gehört durch 10 Sek., dann gehört durch 8 Sek., durch 10 Sek. nicht, durch 10 Sek. gehört, durch 30 Sek. nicht, durch 10 Sek. gehört, durch 45 Sek. nicht, durch 12 Sek. gehört. Rechts Uhr 3 *cm* entfernt: durch 55 Sek. nicht, durch 35 Sek. hie und da ein Schlag gehört, durch 40 Sek. nicht, durch 20 Sek. sehr leise gehört, dann wieder nicht.

6. S. Rechts Uhr ad concham: 30 Sek. nicht, durch 30 Sek. alle 5—10 Sek. durch 4—6 Sek. gehört, 40 Sek. nicht, durch 20 Sek. gleichmäßig sehr leise gehört.

7. W. Johann, 40 J., rechts chron. eitrige Mittelohrentzündung, links Radikaloperation. Rechts Uhr $1^1/_2$ *cm* vom Ohr entfernt: 7 Sek. gehört, 4 Sek. nicht, durch 45 Sek. abwechselnd stärker und schwächer gehört, dann durch 5 Sek. nicht, hierauf wieder schwach gehört durch 20 Sek. — 2. Versuch: Uhr gehört durch 10 Sek., durch 8 Sek. nicht, dann durch 45 Sek. gleichmäßig, hierauf durch 10 Sek. nicht, dann wieder schwach. Links: Uhr ad concham: durch 8 Sek. gehört, durch 10 Sek. nicht, durch 25 Sek. gleichmäßig, durch 8 Sek. nicht, dann schwach gehört.

8. U. Berta. Rechts. Die Uhr wird in einer Entfernung von *a)* 6 *cm* vom Ohr zunächst stetig gehört, aber in zunehmender und abnehmender Stärke,

Digitized by Google
Original from UNIVERSITY OF CALIFORNIA
Generated on 2019-10-24 13:15 GMT / http://hdl.handle.net/2027/uc1.b3252760
Public Domain in the United States, Google-digitized / http://www.hathitrust.org/access_use#pd-us-google

und zwar bis 45 Sek. abnehmend, von 45—50 Sek. zunehmend, von 50—55 abnehmend, von 55—65 Sek. gar nicht, dann langsam durch 20 Sek. ansteigend, hierauf durch 30 Sek. absteigend und durch weitere 70 Sek. sehr schwach, dann durch 25 Sek. ansteigend, hierauf absteigend durch eine weitere Minute sehr schwach. — *b)* 7 *cm*. Die Uhr wird 38 Sek. nicht gehört, dann gehört, von 65 Sek. an stärker bis 100 Sek., dann stetig schwankend. — *c)* 8 *cm*, durch 27 Sek. nicht, dann leise bis 60 Sek., hierauf durch 70 Sek. nicht, dann durch 20 Sek. deutlich aber schwankend, hierauf nicht durch 1—2 Sek., dann leise durch 85 Sek., hierauf etwas stärker, nach 35 Sek. nicht, durch 28 Sek., hierauf durch 10 Sek. gehört, dann nicht.

9. W. Fritz, 25 J., rechts taub; links Uhr 5 *cm* entfernt: alle 8—10 Sek. verschwindet das Uhrticken auf 5—7 Sek.

10. Dr. J. W. Rechts Uhr 8—11 *cm*: durch 5—10 Sek. auf 3—7 Sek. gehört ($1^1/_2$ Min. Prüfung); bei Wiederholung: durch 15—25 Sek. auf 2—3 Sek. gehört. 12 *cm*: durch 3—4 Sek. gehört, dann durch 15—20 Sek. nicht (durch $1^1/_2$ Min.). 15 *cm*: 40 Sek. nicht gehört, dann durch 10 Sek. gehört, später auf 5—8 Sek. Hören, 10—15 Sek. Nichthören.

11. Fräulein J. W. Eine Uhr, vom rechten Ohr 15 *cm* entfernt, wird die ersten 15 Sek. nicht gehört, dann durch 50 Sek. gehört, durch 45 Sek. nicht, von da an durch 120 Sek. gehört. Die elektromotorisch tönende Stimmgabel wird auf 15 *cm* durch 10 Sek. nicht gehört, dann durch 25 Sek. gehört, durch 40 Sek. nicht, durch 7 Sek. gehört, durch 20 Sek. nicht.

12. L. Anna, links alte Trommelfellperforation, rechtes Ohr normal. Uhr links 2 *cm* entfernt: 17 Sek. nicht gehört, dann durch 5 Sek. gehört, durch 9 nicht, durch 17 Sek. gehört, durch 6 nicht, durch 27 Sek. gehört, durch 9 nicht, durch 17 Sek. gehört.

13. J. Julie, 19 J., beiderseits radikal operiert. Uhr rechts ad concham: durch 25 Sek. gehört, durch 7 nicht, durch 20 ja, durch 8 nicht, durch 10 ja. — 2. Versuch: durch 28 Sek. ja, durch 12 nein, durch 23 Sek. ja, 3 nein, durch 10 Sek. ja, 5 nein. — 3. Versuch: durch 20 Sek. nein, 30 ja, 10 Sek. nein, 27 ja, 3 Sek. nein.

14. und 15. Zwei Versuchspersonen befinden sich von der Uhr, mit der die Versuche in den Fällen 1—13 vorgenommen wurden, so weit entfernt, daß das Ticken bald deutlich hörbar erscheint, bald wieder verschwindet. Im Verlaufe einer solchen Prüfung ergaben sich nachfolgende Hörschwankungen, wobei die Zahlen Sekunden, + das Hören, — das Nichthören bezeichnen.

14. Sekunden: 13+, 10—, 15+, 14—, 15+, 12—, 15+, 20—, 10+, 55—, 20+, 29—. Zusammen 228 Sek.

15. Sekunden: 15+, 25—, 15+, 27—, 14+, 28—, 3+, 12—, 10+, 8—, 62+, 19—. Zusammen 238 Sek.

Digitized by Google
Original from UNIVERSITY OF CALIFORNIA
Generated on 2019-10-24 13:15 GMT / http://hdl.handle.net/2027/uc1.b3252760
Public Domain in the United States, Google-digitized / http://www.hathitrust.org/access_use#pd-us-google

ANHANG II.

1. I. Adolfine, 23 Jahre alt, links radikal operiert. Die Uhr wird 10 *cm* weit vom linken Ohre gehört und bis 12 *cm* Entfernung vom Ohre gehalten, also 2 *cm* über der Hörgrenze. Nach 10 Sek. Einwirkung des Lärmapparates auf das rechte Ohr erscheint gleich danach links das Uhrticken, an- und abschwellend durch 20 Sek. Nach einer 5 Sek.-Einwirkung des Lärmapparates tritt einmal überhaupt kein Uhrticken auf, ein andermal ein solches leise durch 15—17 Sek. Eine 10 Sek.-Einwirkung erweist sich stets als stärker erregend. — Bei Einwirkung einer tiefen St.-Gabel auf das rechte Ohr tritt einige Sekunden nach deren Entfernung links anfangs ein leises, dann ein deutliches Uhrticken durch 10 Sek. auf. Ein hoher Ton dem rechten Ohr zugeleitet, bewirkt am linken Ohr eine bedeutend schwächere Gehörserregung (durch 3—5 Sek).

2. F. Friedrich, 16 J. alt, links hochgradig schwerhörig, rechts radikal operiert. Die Versuche werden mit dem rechten Ohr angestellt. Ein dem rechten Ohre, nahe dem Ohreingange angehaltene Uhr, die nicht gehört wird, vernimmt die Versuchsperson jedesmal in dem Augenblicke, in dem eine tief klingende Stimmgabel den Kopfknochen aufgesetzt wird. Gleich nach Entfernen der Stimmgabel verlöscht die Perzeption. Dieselbe Beobachtung erfolgt für die dem Seitenwandbein aufgesetzte Uhr, die nur bei gleichzeitiger Einwirkung eines tiefen Stimmgabeltones (von den Kopfknochen aus) zur Perzeption gelangt und gleich nach Abheben der Stimmgabel von den Kopfknochen wieder verschwindet. Das dem rechten Ohre aus einer Enfernung von 50 *cm* scharf zugeflüsterte Wort „Elektrizität“ wird bei oftmaligr Wiederholung nicht verstanden, wohl aber in dem Augenblick, als dem Kopfe gleichzeitig eine tief klingende Stimmgabel aufgesetzt wird.

3. Herr Dr. B., beiderseits normalhörig. Jedes Ohr wird mit einem in den Gehörgang eingepreßten Wattepfropfen verschlossen. Eine oberhalb dem Warzenfortsatze aufgesetzte Uhr wird nicht gehört, dagegen ganz deutlich in dem Augenblicke, wo dem Kopfe eine stark schwingende Stimmgabel aufgesetzt wird. Nach Entfall der durch einige Sekunden am Kopf belassenen Stimmgabel dauert die Perzeption des Uhrtickens anfangs unverändert fort und schwächt sich in den verschiedenen Versuchen nach 10—20 bis 30 Sek. ab, um nach 30—60—90 Sek. vollständig zu schwinden. Bei erneuter Stimmgabel-Einwirkung tritt die Perzeption wieder wie bei dem erstem Versuche neuerdings auf. Manchmal zeigt sich die Abnahme der Schallperzeption nicht für beide Uhrgeräusche gleichmäßig, so daß das eine Geräusch des Uhrtickens bereits vollständig geschwunden erscheint, während das andere Geräusch noch durch mehrere Sekunden wahrgenommen wird.

Digitized by Google
Original from UNIVERSITY OF CALIFORNIA
Generated on 2019-10-24 13:15 GMT / http://hdl.handle.net/2027/uc1.b3252760
Public Domain in the United States, Google-digitized / http://www.hathitrust.org/access_use#pd-us-google

4. Herr Dr. R., beiderseits normalhörend. Beide Ohren werden stark tamponiert. Es wird die Uhr am Warzenfortsatze gut gehört, dagegen nicht von der Spitze des Warzenfortsatzes aus. Die Uhr bleibt an letzter Stelle angehalten. Eine den Kopfknochen aufgesetzte, stark schwingende Stimmgabel läßt, auch bei längerer, 10—15 Sek. langer Einwirkung, das Uhrticken nicht auftreten. Sobald jedoch die Stimmgabel abgehoben wird, tritt das Uhrticken deutlich hervor und schwindet bei wiederholten Versuchen nach 10—15 Sekunden.

5. W. Johanna, 51 J., rechts taub; links befindet sich nur die Stapesplatte im Foramen ovale, der übrige Stapes ist durch Caries zerstört. Schwaches Flüstern wird nur nahe dem Ohr gehört, die Uhr auch ad concham nicht, Stimmgabeltöne werden nach links lateralisiert. Die Uhr wird beim Anlegen an die Schläfe nicht gehört, auch nicht bei Einwirkung eines tiefen Stimmgabeltones von den Kopfknochen aus. Unmittelbar nach dem Abheben der Stimmgabel vom Kopfe nimmt die Versuchsperson das Uhrticken deutlich durch 30 Sek. wahr, dann erfolgt eine zunehmende Abschwächung, bis nach weiteren 30 Sek., also 1 Min. nach Abheben der Stimmgabel, das Urticken nicht mehr gehört wird. Dieselbe Erscheinung ergibt sich bei Prüfung mit dem Lärmapparate, der erst nach vorausgegangener Stimmgabel-Einwirkung durch 55 Sek. vernehmbar ist. Dem Ohre in einer Entfernung von 40 *cm* zugeflüsterte Wörter, die Pat. sonst nicht versteht, gelangen nach Einwirkung einer stark schwingenden Stimmgabel auf die Kopfknochen zum Verständnis.

6. U. Johann, links radikal operiert. Die Uhr wird an der Schläfe nicht gehört, dagegen beim Ansetzen einer tönenden Stimmgabel auf die Kopfknochen; per Luftleitung erfolgt keine Hörsteigerung.

7. R. Marie, 62 J., Musiklehrerin, links vor 12 J. radikal operiert, hochgradig schwerhörig; rechts chron. Mittelohrkatarrh. Uhr 2 *cm*, scharfe Flüsterstimme 50 *cm*. Die dem Schläfenbein oberhalb der Ohrmuschel angelegte Uhr wird nicht gehört, dagegen tritt beim Ansetzen einer starktönenden Stimmgabel auf den Kopf 10 Sek. nach Entfall der Stimmgabel die Perzeption eines schwachen Uhrtickens einmal durch 15 Sek., ein andersmal durch 20 Sek. ein. Beim Ansetzen der Uhr hinter dem Warzenfortsatz wird das Uhrticken nicht gehört; nach 10 Sek. Stimmgabel-Einwirkung tritt am entgegengesetzen, linken Ohr eine deutliche Perzeption des Uhrtickens auf, die 75 Sek. sehr deutlich ist, dann schwächer wird und nach weiteren 45 Sek. verschwindet (wiederholt). Die dem linken Ohr angesetzte Uhr wird durch Einwirken einer dem Kopfe aufgesetzten Stimmgabel durch einige Sekunden schwach gehört.

8. Herr Dr. E., bilateral normalhörig. Die der rechten Hinterhauptshälfte angelegte Uhr wird nur rechts gehört. Nach Einwirkung des Lärmapparates auf das linke Ohr rückt die Perzeption für die unverrückt angehaltene Uhr auf die linke Kopfhälfte, nach 30 Sek. in die Mitte des Kopfes

Digitized by Google
Original from UNIVERSITY OF CALIFORNIA
Generated on 2019-10-24 13:15 GMT / http://hdl.handle.net/2027/uc1.b3252760
Public Domain in the United States, Google-digitized / http://www.hathitrust.org/access_use#pd-us-google

und kehrt nach weiteren 90 Sek. wieder nach rechts zurück. — Die Uhr wird von den seitlichen Halspartien aus nicht gehört, dagegen deutlich nach dem Einwirken des Lärmapparates durch 10 Sek.; 30 Sek. später erfolgt eine weitere Verstärkung der Perzeption, dann eine Abschwächung, bis endlich nach weiteren 30 Sek. das Uhrticken nicht mehr vernehmbar ist. Diese Erscheinung erfolgt in gleicher Weise von der rechten und linken Halsseite aus.

9. Fräulein W., links im Ablauf befindliche eiterige Paukenentzündung. Hörweite für die Uhr 11 *cm*. Die unterhalb des linken Warzenfortsatzes angelegte Uhr wird an der Ansatzstelle schwach gehört; beim gleichzeitigen Einwirken eines Stimmgabeltones per Luftleitung ändert sich die Perzeption nicht, solange der Ton dem linken Ohr zugeführt wird; bei Zuleitung zum rechten Ohr rückt die Perzeptionsstelle für das Uhrticken nach aufwärts, bis das Uhrticken schließlich vor und oberhalb dem Ohreingang lokalisiert wird; dabei wird das Ticken auffällig stärker gehört. Mit Entfall der Toneinwirkung sinkt die Lokalisationsstelle für das Uhrticken plötzlich wieder an die Applikationsstelle, wobei das Ticken bedeutend geschwächt erscheint. Dieselbe Beobachtung tritt bei Anwendung des Lärmapparates ein, nur zeigt sich bei diesem das Ticken bedeutender verstärkt als beim Stimmgabelton. — Die Uhr wird am linken Ohr an der Hörgrenze, 11 *cm* weit vom linken Ohr gehalten; beim Zuleiten eines Stimmgabeltones zum rechten Ohr steigt die Hörweite während der Einwirkung auf 15 *cm* und sinkt nach Entfall des Stimmgabeltones rasch auf 11 *cm* zurück; dies zeigt sich in gleicher Weise bei wiederholten Versuchen. — Die Uhr wird nunmehr auf 15 *cm* Entfernung vom linken Ohr gehalten, ohne gehört zu werden; während der Schallzuleitung des Lärmapparates zum rechten Ohr vernimmt das linke Ohr das Uhrticken sehr deutlich, so auch nach 10 Sek. nach Entfall der Lärmwirkung, schwächt sich dann ab und schwindet nach weiteren 17 Sek.

An einem anderen Versuchstage wird die Uhr einige Zentimeter über der Hörgrenze des linken Ohres gehalten. Eine tief klingende Stimmgabel, dem Kopf aufgesetzt, bringt das Uhrticken zur Wahrnehmung: nach Entfall des Stimmgabeltones verschwindet das Uhrticken binnen wenigen Sekunden. Dieselbe Stimmgabel vor das rechte Ohr durch 5 Sek. gehalten, läßt, gleich nach ihrer Entfernung das Uhrticken stark hervortreten; dieses schwächt sich nach 10 Sek. ab und schwindet naeh 20 Sek. Ähnliche Erscheinungen gibt eine hohe Stimmgabel (c^4). — Der Ton einer tiefen Stimmgabel, der selbst mit dem linken Ohre nicht gehört wird, läßt während seiner Einwirkung auf dieses Ohr das Uhrticken deutlich hervortreten; dieses geht nach Entfernung der Stimmgabel zurück und erscheint wieder bei abermaliger Einwirkung auf das linke Ohr, ohne daß dieses den Stimmgabelton hört. — Nach einem kurz dauernden Geräusche des Lärmapparates wird das Uhrticken durch einige Sekunden leise gehört (zu wiederholten Malen).

Generated on 2019-10-24 13:15 GMT / http://hdl.handle.net/2027/uc1.b3252760
Public Domain in the United States, Google-digitized / http://www.hathitrust.org/access_use#pd-us-google
Digitized by Google
Original from UNIVERSITY OF CALIFORNIA

10. S. Karoline; rechts wird der Stimmgabelton per Kopfknochenleitung schwächer gehört als links; die rechts am Warzenfortsatz verklungene Stimmgabel hört das linke Ohr noch durch 10 Sek. Gleichmäßig laut gesprochene Worte vernimmt das linke Ohr bei gleichzeitiger Einwirkung des Lärmapparates auffällig besser, so daß verschiedene Zahlwörter erst bei gleichzeitiger Geräuscheinwirkung verstanden werden. Bei Zuleitung des Geräusches zum linken Ohr erfolgt eine bedeutende Verschlimmerung des Sprachverständnisses rechts, da Pat. durch das Geräusch im Hören gestört wird.

11. W. Marie, 36 J., beiderseits hochgradig schwerhörig, besonders links. Kopfknochenleitung rechts stärker als links, die links abgeklungenen Stimmgabeltöne hört das rechte Ohr vom Kopfknochen aus noch durch 6—8 Sek. Die an die linke Schläfe gelegte Uhr wird nicht gehört, dagegen stets während gleichzeitiger Applikation einer tief oder mittelhoch klingenden Stimmgabel auf die Kopfknochen. Mit dem Entfall des Stimmgabeltones erlischt die Wahrnehmung des Uhrtickens.

12. P. Julie, 18 J. alt, links vollständige cochleare Anaesthesie. Die an die linke Schläfe angelegte Uhr, die beim Anlegen an das linke Ohr mit dem rechten Ohr gehört wird, vernimmt Pat. nicht. Beim Ansetzen einer tiefen Stimmgabel an den Kopf tritt am rechten das Uhrticken auf, das im Augenblick des Entfalles des Stimmgabeltones wieder schwindet (bei allen wiederholt angestellten Versuchen).

13. H. Marie, 21 J., beiderseits radikal operiert, Uhr wird ad concham auch bei andauerndem Anliegen nicht gehört. Nach Einwirkung einer großen Stimmgabel von den Kopfknochen aus durch 15 Sek. erfolgt einige Sekunden später die Perzeption für das Uhrticken, die durch 25 Sek. anhält; bei einem 2. Versuche durch 20 Sek. Eine Einwirkung des Lärmapparates ruft keine Perzeptionssteigerung hervor.

14. S. Friedrich, 51 J., stürzte am 10. September 1911 (vor 4 Monaten) vom Rade und zeigte danach Bewußtlosigkeit, Erbrechen und hochgradige Schwerhörigkeit an beiden Ohren, die auch eine hochgradige Verkürzung eines Stimmgabeltones per Kopfknochenleitung ergeben. Laute Stimme wird rechts undeutlich gehört, zu wiederholten Malen versteht das rechte Ohr ein wiederholt vorgesprochenes Wort nur bei gleichzeitiger Einwirkung des Lärmapparates zum rechten Ohr.

15. S. Karl, 41 J., seit 8 Monaten hochgradig schwerhörig, bilateral verkürzte Knochenleitung, besonders rechts. Uhr ad concham wird bei minutenlangem Anlegen nicht gehört. Nach 15 Sek. dauernder Einwirkung einer tiefen Stimmgabel von den Kopfknochen aus tritt noch während der Einwirkung das Uhrticken auf und schwindet im Augenblicke der Abhebung. Bei einem 2. Versuche dauert die durch den Stimmgabelton erregte Perzeption nach der Abhebung noch durch 10 Sek., schwindet auf 5 Sek., tritt wieder

Digitized by Google
Original from UNIVERSITY OF CALIFORNIA
Generated on 2019-10-24 13:15 GMT / http://hdl.handle.net/2027/uc1.b3252760
Public Domain in the United States, Google-digitized / http://www.hathitrust.org/access_use#pd-us-google

auf 4 Sek. auf usf. durch 10 Min. Ein schwaches Uhrticken verstärkt sich stets während der erneuten Einwirkung des Stimmgabeltones von den Kopfknochen aus.

16. J. Artur, 19 J., bilaterale Radikaloperation. Links Uhr 1 *cm* entfernt, wird nicht gehört, dagegen stets, wenn die klingende Stimmgabel dem Kopf aufgesetzt wird, zuweilen nur während der Einwirkung manchmal durch 5—10 Sek. fortdauernd. Rechts dieselbe Erscheinung wie links.

17. W. Johann, 40 J., rechts chron. eiterige Mittelohrentzündung, links Radikaloperation. Links: Die scharf geflüsterten Worte „Die Lampe" werden auf eine Entfernung von 50 *cm* nicht gehört, dagegen beigleichzeitiger Einwirkung des Lärmapparates (in gleicher Entfernung vom Ohr). Dieselbe Erscheinung betreffen die Worte „Das Klavier".

18. H. Alois, 48 J., Lues; rechts für Stimmgabel auf dem Kopfe nur Vibrationsgefühl, links stark verkürzte Knochenleitung. Linkes Ohr: starke Flüsterstimme wird $^1/_2$ *m* weit gehört. Rechtes Ohr: 5 *cm* unsicher. Bei verschlossenem linken Ohr wird das rechte geprüft: Zahlwörter werden bei 5 *cm* nur teilweise, manchmal nicht gehört. Bei gleichzeitiger Einwirkung des Lärmapparates gegen das rechte Ohr erfolgt jedesmal ein auch dem Pat. auffällig gebessertes Sprachverständnis, so daß einzelne, früher nicht verstandene Zahlwörter oder andere Wörter erst bei gleichzeitiger Einwirkung des L. gehört werden.

19. Herr N.; rechts chron. eiterige Entzündung der Paukenhöhle. Eine kontinuierlich schwingende Stimmgabel wird 2 *cm* vor dem rechten Ohre gehört, dagegen nicht bei 3 *cm* Entfernung. Beim Aufsetzen einer tönenden Stimmgabel auf den Kopf durch 8—10 Sek. erfolgt regelmäßig die Perzeption für die 3 *cm* vom rechten Ohr entfernte Stimmgabel und dauert nach Entfall der Knochenleitung noch durch 3—5 Sek. — Der per Luftleitung schwach gehörte Stimmgabelton erfährt bei Zuleitung eines tiefen Stimmgabeltons zum anderen, linken Ohr, am rechten Ohr regelmäßig eine auffallende Verstärkung.

20. Fräulein A. J.; rechts normalhörig, links radikal operiert; Uhr links 10 *cm*. Das Uhrticken wird vom unteren Teil des Warzenfortsatzes aus nicht gehört; nach 10 Sek. langer Einwirkung des Lärmapparates auf das linke Ohr tritt 5 Sek. später das Uhrticken deutlich auf und hält 10 Sek. an, worauf es wieder dauernd verschwindet. Wiederholt derart angestellte Versuche ergeben einige Sekunden nach Entfall des Lärmapparates im linken Ohr das Auftreten des Uhrtickens auf 5—10 Sek.

21. Fräulein R., Lehrerin, links Totalperforation des Trommelfelles, rechts herabgesetzte Cochlearfunktion, Kopfknochenleitung für Stimmgabel um 15 Sek. gegen links verkürzt; bei Lärmapparat links werden rechts ins Ohr gesprochene Wörter verstanden. Eine ans rechte Ohr angelegte Uhr wird nicht gehört, dagegen stets, wenn eine stark tönende Stimmgabel dem Kopfe durch

Digitized by Google
Original from UNIVERSITY OF CALIFORNIA
Generated on 2019-10-24 13:15 GMT / http://hdl.handle.net/2027/uc1.b3252760
Public Domain in the United States, Google-digitized / http://www.hathitrust.org/access_use#pd-us-google

10—15 Sek. angehalten wird; das ungefähr nach 10—15 Sek. eintretende Uhrticken rechts verschwindet einmal gleichzeitig mit dem Abheben der Stimmgabel vom Kopfe, ein zweites Mal 10 Sek. später. — Der Ton einer kontinuierlich tönenden Stimmgabel der vom rechten Warzenfortsatz aus nur schwach gehört wird, zeigt bei gleichzeitigem Anlegen einer stark schwingenden Stimmgabel auf den Kopf eine bedeutende Verstärkung, die 6 Sek. nach Entfall der großen Stimmgabel wieder zurückgeht.

22. A. H., 48 J., Lues mit herabgesetzter Knochenleitung, besonders rechts. Scharfe Flüsterstimme wird auf 85 *cm* Entfernung gehört, aber nicht verstanden; bei gleichzeitiger Einwirkung dee Lärmapparates, den das rechte Ohr schwach hört, versteht Pat. die ihm sonst unverständlichen zugeflüsterten Worte. Pat. gibt an, daß er während des Geräusches des Lärmapparates eine auffällige Verstärkung der Flüsterstimme bemerke.

23. Herr H. K., beiderseits Acusticuserkrankung nach Salvarsan. Die Uhr wird ad concham links deutlich, rechts nicht gehört. Bei stark tönender Stimmgabel auf die Kopfknochen tritt nach einigen Sekunden am rechten Ohr ein schwaches Ticken auf, das mit dem Entfall der Stimmgabel schwindet. — Der am rechten Warzenfortsatze schwach vernehmbare kontinuierliche Stimmgabelton erfährt bei gleichzeitiger Einwirkung des Lärmapparates im linken Ohr eine auffällige Verstärkung.

24. W. Jak., 43 J. Bilateral Otosclerose und Laesio auris int. Knochenleitung für Stimmgabeltöne sehr schwach, bedeutend verkürzt, besonders rechts. Eine dem Warzenfortsatz aufgesetzte Stimmgabel, so auch die kontinuierlich tönende Stimmgabel, die sonst nicht gehört wird, erscheint nach Aufsetzen des Lärmapparates auf den Kopf (durch 25—50 Sek.) deutlich vernehmbar, auf 10—60 Sek. Laut gesprochene Wörter, die Pat. auf eine Entfernung von 30 *cm* nicht versteht, werden nach Applikation zweier Lärmapparate (im rechten und linken Ohr) verstanden. Pat. gibt an, nach Einwirkung des Lärmapparates deutlicher zu hören.

25. Herr B., beiderseits radikal operiert. Uhr rechts 32 *cm*, links 2 *cm*, Flüsterstimme rechts $5^1/_2$ *m*, links 30 *cm*. Knochenleitung links erheblich verkürzt. Das rechte Ohr wird stark tamponiert. Linkes Ohr: Die kontinuierliche Stimmgabel, die, auf einer resonierenden Fläche liegend, stark tönt, wird auf eine Entfernung von 2 *m* nicht gehört. Läßt man dagegen den Lärmapparat auf das linke Ohr durch 15—20 Sek. einwirken, so vernimmt das linke Ohr gleich danach die kontinuierliche Stimmgabel durch 5—15 Sek. Wirkt der Lärmapparat gleichzeitig mit der kontinuierlichen Stimmgabel in derselben Entfernung mit dieser auf das linke Ohr ein, so hört dieses sowohl den Lärmapparat als auch die kontinuierliche Stimmgabel; nach Entfall des Lärmapparates schwindet binnen 5—10 Sek. die Perzeption des Stimmgabeltones. Flüsterworte werden vom linken Ohr auf eine Entfernung von 70—100 *cm* nicht verstanden, wohl

Digitized by Google
Original from UNIVERSITY OF CALIFORNIA
Generated on 2019-10-24 13:15 GMT / http://hdl.handle.net/2027/uc1.b3252760
Public Domain in the United States, Google-digitized / http://www.hathitrust.org/access_use#pd-us-google

aber bei gleichzeitiger Einwirkung des Lärmapparates Wie Pat. angibt, tritt während des Lärmapparates ein auffällig verstärktes Hören ein. Die unterhalb des linken Warzenfortsatzes angelegte Uhr wird nicht gehört, dagegen stets auf 5—10 Sek. nach einer durch einige Sekunden stattfindenden Einwirkung des Lärmapparates, gleichgültig ob dieser ins linke Uhr gesteckt wird oder sich diesem nahe befindet.

Zur Technik der Plastik bei der Radikaloperation.

Von Dr. **Aurelius Réthi** (Königsberg).

(Mit 1 Figur.)

Je weniger Instrumente der Operateur zur Ausführung der Operation braucht, desto besser ist seine Operationstechnik.

Je einfacher ferner diese und trotzdem die technischen Schwierigkeiten besiegend sind, um so bequemer wird der Operateur es haben, um so kürzer und einfacher wird die Operation sein.

Das von mir bei der T-Plastik benutzte Messer will nicht mit großen Ansprüchen auftreten, es ist nicht unentbehrlich, sondern nur aus dem oben geschilderten Gesichtspunkt soll es beurteilt werden.

Es passiert den geschicktesten und geübtesten Otologen, daß der Schnitt bei dem Beginn der Plastik, welcher aus dem vertikalen Schnitt der

Fig. 1.



Haut des Cavum conchae besteht und welcher sich weiter auf den hinter der Ohrmuschel angelegten vorderen Wundrand ausdehnt, nicht immer tadellos gelingt. Der Operateur muß auf zwei Punkte sehen: einerseits, daß die Schnittwunde der Haut des Cavum conchae geradlinig, nicht groß und nicht klein sein soll, andrerseits, daß der hinter der Ohrmuschel gelegene vordere Wundrand auch nicht beschädigt werde. Aber die Beobachtung dieser Punkte in derselben Zeit wird von der Auricula selbst behindert. Zur Bekämpfung dieser technischen Schwierigkeit will mein Instrument beitragen.

Die Schneide des Messers unterscheidet sich insofern von der gewöhnlichen, daß sie beiderseits scharf ist, aber die Schärfe der Schneide endet von der Spitze berechnet zirka $1^1/_2$ *cm*, und von da das Niveau der Dicke behaltend, geht die Schneide stumpf weiter. Die stumpfe Partie ist von der scharfen Partie markant zu unterscheiden.

Mein Vorgehen ist folgendes: Erstens halte ich die Ohrmuschel in ihrer natürlichen Lage und mache durch die Haut des Cavum conchae einen ver-

Digitized by Google
Original from UNIVERSITY OF CALIFORNIA
Generated on 2019-10-24 13:15 GMT / http://hdl.handle.net/2027/uc1.b3252760
Public Domain in the United States, Google-digitized / http://www.hathitrust.org/access_use#pd-us-google

hältnismäßig langen $^3/_4$—1 *cm* tiefen vertikalen Schnitt. Dieser wird die spätere hintere Grenze des Gehöreinganges. Jetzt halte ich die Schneide noch in der Wunde und drehe die Ohrmuschel so, daß die hintere Fläche ins Auge fallen soll. Jetzt steche ich das Messer auf diese Weise durch, daß die Schneide gerade den hinter der Ohrmuschel sitzenden vorderen Wundrand berühren soll. Während dessen kommt die stumpfe Partie des Messers in die Schneidelinie und ohne dorthin zu sehen, kann ich den Verlängerungsschnitt machen, ohne das Cavum conchae beschädigen zu können.

In dem weiteren Verlauf der Plastik führe ich eine Pinzette ein, über welcher die Gewebsbrücke mit Cowperscher Schere möglichst dünn geschnitten wird, um bessere Wandständigkeit der Lappen zu erreichen. Die hinter dem Lappen entstehende Vertiefung wird dadurch möglichst seicht werden und die Epithelisation auf diese Weise beschleunigt.

Vereinsberichte.

Österreichische Otologische Gesellschaft.

Sitzung vom 29. April 1912.

Vorsitzender: G. Alexander.
Schriftführer: E. Urbantschitsch.

Zu Mitgliedern werden gewählt: Hofrat Zytowitsch (Petersburg), Dr. Revesz (Budapest) und Dr. Münzner (Milwaukee).

I. Dozent Dr. H. Neumann: Der Mann, den ich zu demonstrieren die Ehre habe, kam im Jahre 1903 an die Universitäts-Ohrenklinik und wurde daselbst wegen eines chronischen Adhäsivprozesses durch Monate behandelt. Die zu dieser Zeit vorgenommene Hörprüfung ergab eine Herabsetzung des Hörvermögens am linken Ohr, hingegen ein fast normales Hörvermögen am rechten Ohr. Im Laufe der Zeit verschlimmerte sich das Leiden allmählich und heute ist Pat. komplett taub. Die vor einigen Tagen vorgenommene Vestibularprüfung ergab bei Fehlen eines spontanen Nystagmus eine Unerregbarkeit bei Prüfung auf dem Drehstuhle, hingegen eine noch vorhandene Erregbarkeit für kalorische Reize. Der Fall gehört also in jene Gruppe von Fällen, bei denen ich auf Grund dieses Verhaltens des Vestibularapparates ein **Intaktsein der flüssigen Bestandteile, bei Schädigung der Nervenendigungen oder des Nerven selbst** anzunehmen geneigt bin. Ich hatte wiederholt die Ehre, in dieser Gesellschaft solche Fälle vorzustellen. Am allerhäufigsten fand ich dieses Verhalten bei hereditär-luetischen Individuen in jenem Stadium der Erkrankung, wo die Labyrinthfunktion noch nicht vollständig vernichtet war. Ich glaube dies damit erklären zu können, daß der kalorische Reiz größer ist als der physiologisch adäquate Drehreiz und daß in einem bestimmten Stadium der Schädigung der physiologische Reiz nicht mehr ausreicht, um den Nystagmusreflex auszulösen, hingegen der kalorische Reiz dies, wenn auch in abgeschwächtem Maße, noch bewerkstelligen zu können scheint.

Digitized by Google
Original from UNIVERSITY OF CALIFORNIA
Generated on 2019-10-24 13:15 GMT / http://hdl.handle.net/2027/uc1.b3252760
Public Domain in the United States, Google-digitized / http://www.hathitrust.org/access_use#pd-us-google

Diskussion.

Mauthner fragt, ob ein Wassermann gemacht worden ist.

Bárány erklärt den Neumannschen Fall für sehr interessant. Er selbst hat noch keinen solchen Fall gesehen. In den Fällen mit Labyrinthfistel ist es ja bekanntlich umgekehrt, indem nämlich zuerst die kalorische und dann die Drehreaktion verschwindet. Sicher ist, daß dort, wo es auf einen länger dauernden Reiz ankommt, man die kalorische Prüfung verwenden wird, dort aber, wo es auf einen plötzlich einsetzenden Reiz ankommt, die Drehreaktion bevorzugen soll.

Neumann: Bárány glaubt, der kalor. Reiz wäre schwächer als der Drehreiz. Dies scheint mir nicht der Fall zu sein, denn wenn er auch behauptet, daß bei Fällen mit Fistelsymptomen durch Kompression dort ein Nystagmus auslösbar sei, wo der kalorische Reiz schon unwirksam ist, so waren das Fälle mit einseitiger Erkrankung, bei denen wir mittelst der Prüfung im Drehstuhl schon deshalb nicht ein einwandfreies Resultat erhalten können, weil die gesunde Seite bei dieser Prüfung niemals mit Sicherheit auszuschalten ist. Andrerseits glaube ich aber den Umstand, daß ein spontaner vorhandener Nystagmus sich durch die Drehprüfung gar nicht oder nur sehr wenig beeinflussen läßt, hingegen durch die kalorische Prüfung in seinem Charakter geändert wird, als genügende Stütze für meine Annahme anführen zu können. Ich habe versucht, dieser Frage näher zu treten, indem ich Pat. während des Drehens kalorisch prüfte. Das Resultat war jedoch nicht einwandfrei, da wir doch bei der Drehung mit aufrechtem Kopfe den horizontalen, bei der kalorischen Prüfung in derselben Stellung den oberen Bogengang reizen. Gegenwärtig bin ich beschäftigt, bei Patienten, die durch Einwirkung eines galvanischen Stromes Nystagmus haben, denselben sowohl durch die Drehung als auch durch die kalorische Prüfung zu beeinflussen. Die Frage des Herrn Dr. Mauthner erlaube ich mir dahin zu beantworten, daß, da der Wassermann negativ ist und Pat. gesunde Kinder hat, ich keine Anhaltspunkte für Lues habe.

II. O. Beck: **Langsam wachsender Kleinhirnbrückenwinkeltumor (?).**

Der 39jährige Pat., den ich mir heute vorzustellen erlaube, steht seit $2^1/_2$ Jahren in meiner Beobachtung und wurde während dieser Zeit jeden zweiten Monat untersucht. Als ich den Kranken zum ersten Male sah, war das rechte Ohr in beiden Labyrinthabschnitten normal, das Mittelohr intakt und ist es auch bis heute. Das linke Ohr war bei normalem Mittelohr komplett taub. Zur Zeit, da der Pat. die Schwerhörigkeit bemerkte, bestand starkes Ohrensausen auf dieser Seite. Die kalorische Reaktion war bei Spülung mit kaltem und warmem Wasser auffallend schwach, aber sicher auslösbar. Drehaktion normal. Kein spontaner Nystagmus. In diesem Zustand verblieb das linke Gehörorgan durch ein Jahr. Der Augenhintergrund war beiderseits normal, der Nervenbefund negativ. Ohne daß irgend welche subjektiven Labyrinthsymptome aufgetreten wären, erlosch nach dieser Zeit die kalorische Reaktion vollständig. Spontaner Nystagmus konnte bei keiner Untersuchung beobachtet werden. Während bei den früheren Untersuchungen die Werte für die Dauer des Nachnystagmus nach Drehung beiderseits zwischen 35—40″ schwankten, wurden seit der kompletten kalorischen Ausschaltung diese Werte für beide Seiten allmählich kleiner. Vor 2 Monaten kam der Kranke mit der Angabe auf die Klinik, daß er beim Gehen eine gewisse Unsicherheit verspüre und zeitweise von Schwindelanfällen erfaßt werde. Die Untersuchung ergab folgen-

Digitized by Google
Original from UNIVERSITY OF CALIFORNIA
Generated on 2019-10-24 13:15 GMT / http://hdl.handle.net/2027/uc1.b3252760
Public Domain in the United States, Google-digitized / http://www.hathitrust.org/access_use#pd-us-google

den interessanten Befund: Rechts normale Verhältnisse wie bisher. Links totale Taubheit. Kräftiger, spontaner, oscillierender Nystagmus bei Blick nach links. Bei anderen Blickrichtungen kein Nystagmus. Das linke Labyrinth für kalorische Reize ganz ausgeschaltet. 10mal r. 8—12". 10mal l. 12—15" bei mehreren Untersuchungen. Augenbefund (Dr. O. Ruttin) beiderseits normal. Nervenbefund (Dr. Biach): Andeutung einer spastischen Parese des linken Beines und Babinski links. Schwäche des linken Facialis, speziell im Mundast. Hypästhesie der Cornea beiderseits, aber Anästhesie der linken. Die Parese des linken Augenastes wird gut sichtbar, wenn man, wie es Ruttin vorschlug, bei rückwärts geneigtem Kopf die Augen schließen läßt. Es ist wohl schwer, auf Grund der vorliegenden Symptome eine strikte Diagnose zu stellen. Wenn auch noch derzeit eine Stauungspapille fehlt, so liegt trotz anderer Möglichkeiten der Gedanke doch nahe, an ein langsames Wachsen des Tumors im Kleinhirnbrückenwinkel zu denken, der erst den Cochlearis, dann den Vestibularis, wenn auch noch nicht vollständig, und den Facialis ergreift. Für das zeitweise Auftreten von Doppelbildern, über das der Pat. in der letzten Zeit klagt, läßt sich kein objektiver Grund zurzeit feststellen. Die Wassermannsche Reaktion ist konstant negativ. Besonders erwähnenswert ist der Umstand, daß nicht nur das Schwindelgefühl, sondern die übrigen neurologischen Symptome fast koincident mit dem Auftreten des spontanen Nystagmus sich einstellten.

III. Hofer: **Paradoxe galvanische Vestibularisreaktion in einem Falle linksseitiger chronischer Mittelohreiterung mit Labyrinthfistel.**

Die Pat. M. K. wurde am 5. III. 1912 links radikal operiert; im Laufe der Nachbehandlung hatte ich Gelegenheit, die Pat. mehrmals genauer zu untersuchen. Befund am 14. IV. 1912: Rechtes Ohr fast normale Hörschärfe; trockene Perforation; links: Radikaloperationshöhle in Ausheilung; Hörschärfe $2^1/_2$ *m* für Konversations-, $^3/_4$ *m* für Flüstersprache (untersucht mit Lärmapparat); kein spontaner Ny, Fistelsymptom noch vorhanden, typisch, das heißt: schnelle Komponente zur kranken Seite bei Kompression. Bei Drehung 10mal links Ny ← r. durch 32", 10mal rechts Ny → l. durch 30", also kein Unterschied zwischen links und rechts. Kalorische Prüfung: Der kalorische Ny. kann von der gesunden Seite aus rascher hervorgerufen werden als von der operierten Seite; Dauer beiderseits ziemlich gleich lang. Die galvanische Prüfung ergab: Kathode links bei 4 M.-A. Ny ↻ l., sehr lebhaft; Kathode beiderseits bei 4 M.-A. Ny ↻ l., sehr lebhaft; Kathode rechts bei 4 M.-A. Ny ↻ l.!! Bei Kathodenöffnung ist der Ny. umgekehrt, also ↺ r; Anode links bei 4 M.-A. Ny ↺ r.; Anode beiderseits bei 4 M.-A. Ny ↺ r.; Anode rechts bei 4 M.-A. Ny ↺ r.!! Bei Anodenöffnung Ny ↻ l., also umgekehrt. Dieser Befund bleibt unverändert bei wiederholter Stromeinschaltung. Zeigereaktion nach Bárány normal, das heißt: bei Ny nach rechts Vorbeizeigen nach links. Das Paradoxe war also hier, daß die Kathode, rechts angesetzt, wieder nur einen rotatorischen Ny nach links hervorrief, statt nach rechts (zur Kathode), wie es die Norm verlangt; ebenso rief die Anode, rechts appliziert, einen rotatorischen Ny nach rechts hervor, statt nach links. Auch bei 2 M.-A. konnte man von links aus schon deutlichen Ny. hervorrufen.

17. IV. 1912: Ganz derselbe Befund; Fistelsymptom noch nachweisbar.

23. IV.: Spontaner Ny. nach rechts; kein Fistelsymptom mehr auslösbar. Kathode links: 6 M.-A. Ny ↻ l, sehr lebhaft; Kathode beiderseits: 6 M.-A. Ny ↻ l., sehr lebhaft; Kathode rechts: 6 M.-A. Ny ↺ r!! aber viel schwächer als

Digitized by Google
Original from UNIVERSITY OF CALIFORNIA
Generated on 2019-10-24 13:16 GMT / http://hdl.handle.net/2027/uc1.b3252760
Public Domain in the United States, Google-digitized / http://www.hathitrust.org/access_use#pd-us-google

der nach rechts. Anode links: 7 M.-A. Ny ⟳ r., sehr lebhaft; Anode beiderseits: 7 M.-A. Ny ⟳ r., sehr lebhaft; Anode rechts: 7 M.-A. Ny ⟳ l., aber viel schwächer als nach rechts. Die am 17. IV. noch vorhandene paradoxe Vestibularisreaktion ist nicht mehr vorhanden, man kann bei Kathode rechts Nystagmus rotatorius nach rechts und bei Anode rechts Nystagmus nach links wieder hervorrufen.

26. IV. 1912: Status idem: Fistelsymptom nicht auslösbar; geringer spontaner Nystagmus nach links; galvanische Übererregbarkeit noch vorhanden (man kann schon bei 2 M.-A. lebhaften rotatorischen Nystagmus sowohl mit der Kathode als mit der Anode hervorrufen; Fallrichtung der Pat. typisch, zur Anode; heute gibt die Pat. an, auch einen Klang zu hören bei Einschaltung des Stromes; also Klangreaktion am kranken Ohr, und zwar bei Kathodenschließung und auch bei Anodenöffnung hört Pat. einen sehr hohen Ton. Drehungsreaktion unverändert wie am 17. IV. 1912. Kalorisch entsteht bei doppelseitiger Spülung nach $^3/_4$ Minuten rotatorischer Ny. nach der linken (kranken) Seite, so daß also kalorisch die gesunde Seite früher erregt wird als die kranke, was durch den dicken Granulationspolster links (also schlechtere Zuleitung) und durch die Perforation rechts (bessere Zuleitung) zu erklären ist. Diese abnorme, wie gesagt, paradoxe Vestibularisreaktion auf galvanische Reize hin glaube ich dadurch erklären zu können, daß in diesem Falle durch das Vorhandensein eines Defektes in der knöchernen Labyrinthkapsel (Labyrinthfistel!), die Zuleitung für den galvanischen Strom auf dieser Seite eine günstigere ist als auf der gesunden Seite; es gehen die Stromschleifen von der am gesunden Ohre angesetzten Elektrode direkt durch die Labyrinthfistel auf das linke Labyrinth über, ohne das gesunde (rechte) Labyrinth zu reizen. Daß diese meine Erklärung richtig sein dürfte, beweist der hochinteressante Umstand, daß das Aufhören der paradoxen galvanischen Reaktion zeitlich zusammenfällt mit dem Schwinden des Fistelsymptoms, also mit der Verschlechterung der Zuleitungsverhältnisse für den galvanischen Strom zum kranken Labyrinthe. Brünings hat im Vorjahre 4 Fälle von Fistelsymptom publiziert, bei denen er auf der Seite der Fistel eine abnorm gesteigerte galvanische Erregbarkeit nachweisen konnte, und bezeichnete diese Erscheinung als „galvanisches Fistelsymptom"; um so eine abnorm gesteigerte galvanische Erregbarkeit handelte es sich auch in meinem Falle von Fistelsymptom, nur war die Steigerung hier eine derart hohe, daß sie zu einer paradoxen galvanischen Reaktion des erkrankten Labyrinthes führte.

Diskussion.

Bárány hatte zufällig Gelegenheit, den Fall Hofers zu sehen. Es handelt sich hier um ein Phänomen, das Bárány bisher noch nie gesehen hat und das seines Wissens auch nirgends beschrieben ist. Legte man nämlich die Kathode am gesunden Ohr, die Anode auf der Stirne an, so trat Nystagmus nach der kranken Seite auf, genau so, als ob sich dort die Kathode befände. Das umgekehrte war natürlich der Fall, wenn sich die Anode am gesunden Ohre befand. Er und Hofer erklärten sich dies damit, daß die Stromschleifen von der gesunden Seite durch die Labyrinthfistel auf das kranke Ohr einwirken und dort stärkere Wirkung entfalten als auf der gesunden Seite. Das besonders Interessante des Falles liegt nun weiter darin, daß in dem Momente, wo das Fistelsymptom verschwand, auch dieses ganz abnorme Verhalten verschwand, indem nun von der gesunden Seite aus in der gewöhnlichen Weise

Digitized by Google
Original from UNIVERSITY OF CALIFORNIA
Generated on 2019-10-24 13:16 GMT / http://hdl.handle.net/2027/uc1.b3252760
Public Domain in the United States, Google-digitized / http://www.hathitrust.org/access_use#pd-us-google

die Kathode Nystagmus zur gesunden Seite erzeugte; allerdings war auch jetzt noch der Nystagmus von der kranken Seite aus bedeutend stärker hervorzurufen. Ob dieses Phänomen im Sinne der Brüning's'schen galvanischen Lymphbewegung spricht oder ob nicht einfach infolge der Veränderung in der knöchernen Labyrinthkapsel der elektrische Strom besser zum Nerven geleitet wird, kann Bárány nicht entscheiden.

Alexander bemerkt, daß es sich auch bei seinen seinerzeit mit Kreidl gemachten Untersuchungen über die galvanische Reaktion bei Taubstummen herausgestellt hat, daß einige Fälle nicht der Norm entsprachen. Ebenso zeigten sich in einer anderen Untersuchungsreihe (Mackenzie) einzelne galvanisch abnorme Fälle. Alexander glaubt, daß die galvanische Reaktion bei einem großen Materiale nicht immer das gleiche Resultat ergeben wird. Es gebe sicher „labyrinthnormale Versager", wo die Leitungsbedingungen schlecht sind, und „labyrinthnormale Varianten". Was den Angriffspunkt des galvanischen Stromes anlangt, ist doch eher anzunehmen, daß er diesen direkt am Nerven und nicht an den peripheren Nervenendstellen findet.

Bárány bemerkt, daß Babinski wiederholt das Phänomen beschrieben hat, daß bei Ohrerkrankungen (über deren Art er sich aber nicht ausspricht) sowohl bei Kathode als bei Anode eine Neigung zur kranken Seite auftritt. Ein solches Verhalten hat Bárány nie gesehen.

Ruttin hat vor einigen Jahren auf dem Kongresse in Basel etwas anderes als paradoxe galvanische Reaktion vorgestellt, und zwar beschrieben, bei denen der Nystagmus zur gesunden Seite gerichtet war.

IV. Hofer: **Posttraumatische Taubheit links und Vestibularisausschaltung rechts.**

Der Pat., den ich mir noch vorzustellen erlaube, erlitt vor 6 Jahren, also im 19. Lebensjahre, bei einem Tramwayunfall eine schwere Commotio cerebri, war durch 21 Tage bewußtlos; nach seiner Spitalsentlassung litt er noch durch 2 Jahre an Schwindel und Kopfschmerzen; seit 4 Jahren fühlt sich Pat. ganz gesund; als Knabe hatte er eine Ohrfeige am linken Ohr erhalten und hörte seither, als auch schon vor dem Tramwayunfalle, auf dem linken Ohre etwas schlechter; da aber auch am rechten Ohr die Hörschärfe abzunehmen begann, suchte Pat. die Klinik auf. Befund: Rechts: Laesio auris internae mit Herabsetzung der Hörschärfe auf $1^1/_2$ *m* für Konversationssprache und Flüstersprache ad concham; links totale Taubheit (mit Lärmapparat am rechten Ohr untersucht). Die Prüfung des Nerv. vestibularis ergibt: Spontaner Nystagmus fehlt; rechts ist der Vestibularis kalorisch (Dauerspülung mit kaltem Wasser) unerregbar; links tritt nach 40" Spülung rotatorischer Nystagmus ↻ r. (nach rechts) auf, sehr lebhaft mit Schwindel, und dauert vier Minuten an. Galvanisch ist weder von der rechten noch von der linken Seite aus ein Nystagmus auch bei verschiedener Elektrodenanordnung hervorzurufen; es tritt dabei auch kein Schwindel auf; bei Drehung finden wir: 10mal nach links gedreht tritt horizontaler Nachnystagmus nach rechts durch 10" auf (7 Schläge); 10mal nach rechts gedreht Nachnystagmus nach links durch 12" (10 Schläge).

Wir sehen also, daß in diesem Falle rechts der Nerv. vestibularis ausgeschaltet ist, während links der Cochlearis funktionsfähig ist; auf beiden Seiten fehlt bereits die galvanische Vestibularisreaktion, Drehungsreaktion ist noch vorhanden, aber auch bereits abgeschwächt, das heißt von sehr geringer Dauer und Intensität. Als Ursache dieser Störungen müssen wir jedenfalls

Digitized by Google
Original from UNIVERSITY OF CALIFORNIA
Generated on 2019-10-24 13:16 GMT / http://hdl.handle.net/2027/uc1.b3252760
Public Domain in the United States, Google-digitized / http://www.hathitrust.org/access_use#pd-us-google

eine schwere beiderseitige Commotio labyrinthis annehmen, die damals durch das Kopftrauma hervorgerufen wurde und welche eine direkte Alteration der Labyrinthgebilde hervorrief; als Folgezustand trat links eine Degeneration des Nervus cochlearis, rechts eine solche des Vestibularis auf, die im Laufe der Jahre zu einer vollständigen Ausschaltung dieser beiden Nerven führte. Links begann diese posttraumatische Degeneration wahrscheinlich deswegen am Nervus cochl., weil dieser schon seit der Jugend des Pat. (durch eine heftige Ohrfeige) geschwächt war; aber auch der Nerv. vestibularis scheint links nicht mehr ganz funktionstüchtig zu sein, weil er auf galvanische Reize nicht mehr reagiert; da der Pat. rechts auch schon schlecht hört, so müssen wir annehmen, daß auch bereits rechts der Nerv. cochlearis erkrankt ist, so daß wir also in unserem Falle auf der rechten Seite den Nerv. vestibularis als ausgeschaltet, den Nerv. cochlearis aber bereits als erkrankt, linkerseits den Nervus cochlearis als ausgeschaltet, den Nerv. vestibularis aber bereits als nicht mehr normal funktionierend bezeichnen müssen. Lues kann mit Sicherheit zwar nicht ausgeschlossen werden, da Pat. sich einer Wassermann-Probe entzog; anamnestisch wird Lues aber negiert; eine Infektion hätte nach Aussage des Pat. erst nach dem Trauma erfolgen können; die Wassermannsche Serumuntersuchung wird nachgeholt werden.

V. E. Urbantschitsch: **Aufmeißlung des Warzenfortsatzes wegen perisinuösen Abscesses 8 Tage ante partum.**

Die 27jährige Pat. B. K., die nach 2 Frühgeburten zum dritten Male schwanger war und die Geburt für den 7. IV. 1912 erwartete, erkrankte am 12. II. 1912 an einer akuten eitrigen Mittelohrentzündung links. Nach Paracentese konstante Otorrhöe mit intermittierenden Schmerzen; seit 22. III. retroauriculäre Schwellung mit Röte und Druckempfindlichkeit. Da eine Operation unvermeidlich schien, suchte ich der Entbindung dadurch zuvor zu kommen, daß ich Pat., als sie am 30. III. auf die Klinik kam, sofort aufnahm und noch am selben Vormittag operierte. Bei der Operation zeigte sich der Warzenfortsatz pneumatisch, alle Zellen mit Eiter und Granulationen erfüllt. Knochen über dem Sinus kariös; bei seiner Entfernung (mit dem scharfen Löffel) quillt unter hohem Druck stehender, dickrahmiger Eiter hervor. Sinus sigm. von Eiter umspült, mit reichlichen Granulationen bedeckt, seine Wand hochgradig verändert; die Veränderung reicht bis zum Sinus transversus beziehungsweise Bulbus.[1]) Bakteriologischer Befund: Streptococcus pyogenes. Wundverlauf normal, afebril.

Am 7. IV. um 1 Uhr früh Beginn der Wehen, daher sofort Transferierung der Pat. auf die Gebärklinik Prof. Piskaczek, wo Pat. um 3 Uhr früh, also nach 2 Stunden, eines gesunden, kräftigen Knabens entbunden wird. Nach normalem, vollständig afebrilem Wochenbett wird Pat. am 14. IV. nachhause entlassen.

Ich erlaube mir, die Pat. zu demonstrieren, um zu zeigen, wie gut selbst am Ende der Schwangerschaft schwere operative Eingriffe vertragen werden, ohne Einfluß auf die Schwangerschaft und ohne Schädigung des Fötus. In dem vorgestellten Falle ist dies um so bemerkenswerter, da bereits 2 Frühgeburten vorausgegangen waren.

---

[1]) Als Narkose wurde wiederholter Ätherrausch, zum Schluß nur etwas protrahierte Äthernarkose in der Dauer von zusammen 34 Minuten verwendet.

Digitized by Google
Original from UNIVERSITY OF CALIFORNIA
Generated on 2019-10-24 13:16 GMT / http://hdl.handle.net/2027/uc1.b3252760
Public Domain in the United States, Google-digitized / http://www.hathitrust.org/access_use#pd-us-google

VI. Ruttin: **Zur Diagnose der Tumoren der hinteren Schädelgrube.**

F. J., 34 Jahre.

Der Fall wurde mir von der Klinik Prof. Dimmer überlassen.

Anamnese: Angeblich seit Kindheit links taub, seit 2 Jahren Schwindel, seit 1 Jahr Ohrensausen, seit 7 Monaten Kopfschmerz, seit 3 Monaten blind. Pat. ist verheiratet, von 4 Kindern sind 3 an „Kopfkrankheiten", „Fraisen und Wasserkopf" gestorben, 1 lebt und ist gesund. Seine Frau hat nie abortiert. 1894 Lungenentzündung, 1901 Gelenkrheumatismus, 1903 Gonorrhöe. Ob eine der Erkrankungen einen Einfluß auf das Gehör übte, weiß Pat. nicht anzugeben.

Augenbefund (Dr. O. Ruttin): Beiderseits sekundäre Atrophie nach Stauungspapille, Amaurose. Wassermann negativ. Interner Befund negativ.

Neurologischer Befund (Doz. Marburg): Links: Trigeminushypalgesie. Ataxie. Babinski. Pulswechsel bei Lagewechsel. (Keine Facialisparese!)

Die otologische Untersuchung ergab nun: Trommelfelle normal. Rechts: Hörweite normal. Links: total taub für Sprache und Stimmgabeln. Weber nach rechts. Rinne links ∞ — (rechts +). Kopfknochenleitung beiderseits verkürzt. C_1 links 0, rechts etwas verkürzt, c^4 links nur bei starkem Anschlag (hinübergehört!), rechts etwas verkürzt.

Spontaner Nystagmus: horizontal nach rechts bei Blick rechts, nach links bei Blick links, ziemlich stark, besonders nach links mit großen Ausschlägen. Hinter der undurchsichtigen Brille kein Nystagmus.

Spontanes Zeigen: mit der rechten Hand vielleicht etwas nach links vorbei, mit der linken Hand normal. Kein spontanes Abweichen in den Handgelenken.

Gleichgewichtsstörungen: Geringe Tendenz, nach links zu fallen. Kopfdrehung nach rechts, links, vorwärts beeinflußt die Falltendenz nicht, dagegen Kopfneigung nach rückwärts vermehrt die Tendenz, nach links zu fallen, bedeutend.

Kalorische Reaktion: Links negativ, rechts sehr prompt. Mit beiden Armen typisches Danebenzeigen nach rechts, Fallen nach rechts. Kopf nach rechts gedreht, Fallen mehr rückwärts; Kopf nach links gedreht, Fallen mehr vorwärts; Kopf vorgeneigt, Fallen mehr rückwärts; Kopf rückwärts geneigt, Fallen mehr vorwärts. Während der Dauer des kalorischen Nystagmus nur Schwindel, kein Erbrechen, keine Nausea!

Nach R.-Dr. Ny →→ l. 20", dabei wenig Schwindel, keine Nausea, kein Erbrechen. Typisches Danebenzeigen. Nach L.-Dr. Ny r. ←← 20", dabei wenig Schwindel, keine Nausea, kein Erbrechen. Typisches Danebenzeigen. Nach R.-Dr. bei rechts geneigtem Kopf Ny ↓ 10", kein Schwindel. Nach L.-Dr. bei links geneigtem Kopf Ny. ↑ 11", kein Schwindel. Nach R.-Dr. bei vorgeneigtem Kopf Ny ↻ l. 14". Nach L.-Dr. bei vorgeneigtem Kopf Ny ↺ r. 14".

Geteilte Anode — Kathode: Stirn Ny ↻ l. (Kontrolle bei umgedrehtem Bügel). Geteilte Kathode — Anode: Stirn Ny ↺ r. Kathode links — Anode: Stirn Ny 0. Kathode rechts — Anode: Stirn Ny ↺ r. Anode links — Kathode: Stirn Ny ↻ l. Anode rechts — Kathode: Stirn Ny 0. (Stromstärke durchwegs

Digitized by Google
Original from UNIVERSITY OF CALIFORNIA
Generated on 2019-10-24 13:16 GMT / http://hdl.handle.net/2027/uc1.b3252760
Public Domain in the United States, Google-digitized / http://www.hathitrust.org/access_use#pd-us-google

etwa 10 M.-A., um wegen des spontanen Nystagmus ein sicheres Resultat zu erhalten.)

Es handelt sich in diesem Falle sowohl nach dem neurologischen, dem Augenbefund als auch nach unserem Befund wohl um einen Brückenwinkeltumor. Betroffen sind der Cochlearis, Vestibularis, Trigeminus und Vagus. Der Facialis ist frei. Was Tumor und was Druckerscheinung ist, kann man kaum entscheiden. Besonders interessant ist aber, daß trotz anscheinend vollständiger Ausschaltung des hinteren Vestibularis (kalorisch und galvanisch negative Reaktion), die Drehreaktion für beide Seiten gleich ist. Es ließe sich dies natürlich durch die Annahme der Kompensation erklären, dem steht aber folgendes Argument entgegen. Ich habe Ihnen gelegentlich der Mitteilung des Kompensationsphänomens auch gesagt, daß für den vertikalen Nystagmus keine Kompensation eintritt und diese Tatsache nur unsere theoretischen Voraussetzungen bestätigte.

Wir haben ja damals angenommen, daß die Kompensation durch ein Gleichwirksamwerden der Lymphbewegung zur und von der Ampulle entsteht. Dies kann nun für den vertikalen Nystagmus nicht eintreten, da ja die Lymphbewegung bei der Erregung der sagittalen Bogengänge durch Drehung in den Bogengängen beider Seiten gleichgerichtet ist.

Ich habe nun an einem größeren Materiale folgende Zahlen ermittelt: Horizontaldrehung: normal. Nach R.-Dr. Ny → l. 15—30". Nach L.-Dr. Nystagmus ← r. 15—30". Horizontaldrehung, zum Beispiel rechtes Labyrinth ausgeschaltet (nicht kompensiert): Nach R.-Dr. Ny → l. 15—30". Nach L.-Dr. Ny → 3—8". Horizontaldrehung, zum Beispiel rechtes Labyrinth ausgeschaltet, aber kompensiert: Nach R.-Dr. Ny → l. 10—15". Nach L.-Dr. Nystagmus ← r. 10—15".

Dieselben Zahlen, nur etwas niedriger (es wird noch genau mitgeteilt werden), gelten für den kalorischen Nystagmus.

Dagegen für den vertikalen Nystagmus fand ich folgende Durchschnittszahlen: Normal: Nach R.-Dr. mit rechtsgeneigtem Kopf ↓ 10—16". Nach R.-Dr. mit linksgeneigtem Kopf ↑ 5—8".

Es besteht also normal stets eine erhebliche Differenz in der Dauer des durch Drehung hervorgerufenen Nachnystagmus nach auf- und nach abwärts, und zwar ist die Dauer des Abwärtsnystagmus stets größer als die des Aufwärtsystagmus. Nun geben aber Fälle mit einseitiger Labyrinthausschaltung, und zwar kompensierte und nicht kompensierte die gleichen Zahlen wie die normalen Fälle; daraus geht hervor, daß tatsächlich der durch die entsprechende Drehung hervorgerufene vertikale Nystagmus das Kompensationsphänomen nicht zeigt.

In unserem Falle nun ist die Dauer des durch Drehen hervorgerufenen vertikalen Nystagmus nach auf- und abwärts gleich. Aus den angeführten Gründen kann es kein Analogon zu dem Kompensationsphänomen sein, das nach peripherer Ausschaltung eines Vestibularapparates auftritt. Andrerseits kann man aber auch nicht annehmen, daß es sich nur um eine partielle Ausschaltung der Funktion handle, wie man das wohl für die Fälle von Fehlen der Drehreaktion bei erhaltener kalorischer Reaktion, zum Beispiel in den Fällen Neumanns von kongenitaler Lues, oder im umgekehrten Falle annehmen muß, denn in unserem Falle fehlte nicht nur die kalorische, sondern

Digitized by Google
Original from UNIVERSITY OF CALIFORNIA
Generated on 2019-10-24 13:16 GMT / http://hdl.handle.net/2027/uc1.b3252760
Public Domain in the United States, Google-digitized / http://www.hathitrust.org/access_use#pd-us-google

auch um die galvanische Reaktion der affizierten Seite. Wir können es daher nur als eine zentrale Störung auffassen, in der Weise, daß überhaupt die feine Differenz in der Stärke der Wirksamkeit der Strömung zur und von der Ampulle für das ganze Labyrinth nicht mehr zum Ausdruck kommt.

Wären in dem vorliegenden Falle die Symptome weniger sprechend für Tumor, so käme ja nach der Anamnese auch eine periphere Labyrinthausschaltung in Betracht. In einem ähnlichen, weniger deutlichen Falle fiele daher diese „scheinbare Kompensation" des vertikalen Nystagmus für die Diagnose Tumor ins Gewicht.

VII. Ruttin: **Luetische (?) Neuritis des VIII. Nerven mit gleichmäßiger Herabsetzung der kalorischen, Dreh- und galvanischen Reaktion.**

E. K., 42 Jahre, Schneiderin. Wurde mir ebenfalls von der Klinik Professor Dimmer zugewiesen.

Pat. ist verheiratet, hat ein lebendes Kind. Als Mädchen hat sie Masern durchgemacht, sonst kann sie sich an keine Krankheiten erinnern. Angeblich vor 5 Jahren links „Ohrenkatarrh". Seither hört sie links schlechter und hat links Ohrensausen. Seit über einem Jahre leidet sie an Schwindel und „Nebel vor den Augen". Wenn sie Schwindel bekommt, so hat sie auch rechts Ohrensausen. Während der Schwindelanfälle ist sie wiederholt zusammengestürzt, und zwar nach rückwärts; zur Zeit der Schwindelanfälle hat sie heftige Kopfschmerzen, doch kein Erbrechen und keine Übelkeiten.

Augenbefund (Dr. O. Ruttin): Beiderseits Neuritis optica. Wassermann positiv.

Neurologischer Befund negativ. Trommelfelle normal.

Funktionsprüfung: R. Hörweite normal. L. für Sprache (mit Lärmapparat geprüft) taub, Weber rechts, Rinne links ∞ —, rechts +, Kopfknochenleitung beiderseits verkürzt, besonders stark links. C_1 links 0, rechts +, c^4 links nur bei sehr lautem Anschlag (hinübergehört!) rechts +.

Spontaner Nystagmus: ↻ l. Kein spontanes Danebenzeigen. Keine Gleichgewichtsstörungen, vielleicht eine Spur Rhomberg. Hinter der undurchsichtigen Brille kein spontaner Nystagmus.

Kalorische Reaktion: Links: sichere, aber schwache Reaktion, kalt gespült: Ny ↻ l. schon bei Geradeblick, wo kein spontaner Nystagmus vorhanden ist. Typisches Danebenzeigen, aber gering. Keine Gleichgewichtsstörungen.

Rechts: typische, starke Reaktion, dabei typisches Danebenzeigen, typisches Fallen bei den verschiedenen Kopfstellungen. Beiderseits gleichzeitig kalt gespült. (Verbrauch jederseits 150 cm^3.) Ny ↻ l.

Drehreaktion: Nach R.-Dr. Ny → l. 20", stark, wenig Schwindel, keine Übelkeiten, kein Erbrechen. Nach L.-Dr. Ny ← r. 30", stark, mehr Schwindel, keine Übelkeiten, kein Erbrechen. Nach R.-Dr. Kopf vorgeneigt Ny ↻ l. 11". Nach L.-Dr. Kopf vorgeneigt Ny ↻ r. 15". Nach R.-Dr. Kopf r. geneigt Ny ↓ 15". Nach L.-Dr. Kopf r. geneigt Ny ↑ 8". Danebenzeigen nach R.-Dr. typisch, nach L.-Dr. typisch.

Galvanische Reaktion: Geteilte Kathode — Kathode Stirn Ny ↻ l. 10 M.-A. bei Geradeblick (zur Kontrolle Elektroden umgekehrt). Geteilte Kathode Anode — Stirn Ny ↻ r. 10 M.-A. bei Geradeblick. Kathode links — Anode Stirn 8 M.-A. Kein Ny. Anode links — Kathode Stirn 8 M.-A. Kein Ny. Kathode

Digitized by Google
Original from UNIVERSITY OF CALIFORNIA
Generated on 2019-10-24 13:16 GMT / http://hdl.handle.net/2027/uc1.b3252760
Public Domain in the United States, Google-digitized / http://www.hathitrust.org/access_use#pd-us-google

rechts — Anode Stirn 4 M.-A. Ny ∩ r. bei Geradeblick. Anode rechts — Kathode Stirn 4 M.-A. Ny ∩ l. bei Geradeblick.

Wir haben es hier mit einem Falle zu tun, in dem das Hörvermögen links erloschen ist, die kalorische, die Drehreaktion und die galvanische Reaktion sind herabgesetzt (die scheinbar ganz erloschene galvanische Reaktion würde wohl, wenn Pat. größere Stromstärke ertrüge, auslösbar sein!). Nach dem Ausfall der Wassermannschen Reaktion, dem ophthalmologischen Befunde einer Neuritis optica und dem sonst negativen Nervenbefund müssen wir wohl annehmen, daß es sich um eine luetische Neuritis des Ramus cochlearis und vestibularis handelt, interessant ist insbesondere die gleichmäßige Herabsetzung der kalorischen, der Dreh- und galvanischen Reaktion. Interessant ist ferner, daß die Zahlen für den vertikalen Drehnystagmus ganz normal sind, entsprechend der theoretischen Voraussetzung, daß in den sagittalen Bogengängen die Lymphbewegung auf beiden Seiten gleichsinnig erfolgt, die Differenz der Erregbarkeit der rechten und linken Seite für den vertikalen Nystagmus daher nicht zum Ausdruck kommen kann.

VIII. E. Urbantschitsch: **Panotitis nach Masern. Beiderseitige Labyrinthoperation. Heilung.**

Das 7jährige Mädchen M. K. erkrankte im Dezember 1911 angeblich an Masern. Im Anschluß daran entwickelte sich eine beiderseitige akute Mittelohreiterung, weshalb Pat. im März 1912 auf die Ohrenklinik gebracht wurde. Bei der Untersuchung zeigten sich beide Gehörgänge mit dickrahmigem Eiter erfüllt, Trommelfell und Gehörknöchelchen waren zerstört. Retroauriculär Schwellung und Druckempfindlichkeit des Knochens. Gehör beiderseits vollständig erloschen. Keine Reaktion auf kalorische Reize noch auf Drehung. Kein Fistelsymptom.

Ich führte deshalb im März 1912 einzeitig die beiderseitige Radikal- und Labyrinthoperation nach Neumann aus. 1. Rechts: große Knochensequester, die bis zur Dura der mittleren Schädelgrube und zum Sinus reichten: sowohl Dura wie Sinus waren verändert, mit Auflagerungen und kleinen Granulationen besetzt. Im horizontalen Bogengang eine große, braunschwarze Fistel, die für eine gewöhnliche geknöpfte Ohrsonde gut durchgängig war. Von Gehörknöchelchen war nicht einmal ein Rest zu finden; auch der Stapes fehlte. 2. Links: ganz analog wie rechts, nur waren Sinus und Dura der mittleren Schädelgrube in größerer Ausdehnung verändert; die Fistel im horizontalen Bogengang war mehr länglich, spaltförmig. Dauer der Narkose: 1 Stunde.

Der Verlauf ist ein günstiger; seit der Operation Wohlbefinden. 9 Tage nach der Operation trat vollständig gleichmäßig auf beiden Seiten eine mäßige Parese des Facialis auf, der bis dahin ganz intakt war. Selbstverständlich muß das Kind infolge seiner dauernden Ertaubung nunmehr möglichst bald einer Taubstummenanstalt zugeführt werden, damit es seine erlernte Sprache nicht vergißt. Die Bemühungen, das Kind zum Sprechen zu bewegen, werden auf das eifrigste fortgesetzt.

IX. Bondy demonstriert einen Fall von **nach außen durchgebrochenem Extraduralabsceß.**

Der 50jährige Pat. erkrankte vor 5 Wochen mit akuter Otitis. Seit 8 Tagen Schwellung hinter dem Ohr und starke Kopfschmerzen. Die Untersuchung ergab starke Senkung der hinteren oberen Gehörgangswand, reichlich rahmigen Eiter im Gehörgang, zitzenförmige Vorwölbung hinten oben, leichte Schwellung der Weichteile in der Antrumgegend, zirka fünfkronenstückgroße,

Digitized by Google
Original from UNIVERSITY OF CALIFORNIA
Generated on 2019-10-24 13:16 GMT / http://hdl.handle.net/2027/uc1.b3252760
Public Domain in the United States, Google-digitized / http://www.hathitrust.org/access_use#pd-us-google

fluktuierende Geschwulst dahinter, etwa 1*cm* hinter dem Ohrmuschelansatz beginnend.

6. IV. Operation. Zunächst Entleerung des Abscesses durch einen kleinen Einschnitt auf der Kuppe. Hierauf typischer Hautschnitt, Aufmeißlung. Der Warzenfortsatz fand sich zum großen Teile diploetisch, nur in der unmittelbaren Umgebung des Antrums wenige eiterhältige Zellen. Keine Verbindung gegen den Periostalabsceß sichtbar. Horizontalschnitt nach rückwärts entsprechend der ersten Incision. Nach Abhebung des Periosts zeigt sich $^1/_2$ Querfinger hinter der Spina in Antrumhöhe eine federkieldicke Fistel, aus der pulsierender Eiter quillt. Freilegung eines großen Extraduralabscesses beider Schädelgruben. Von der vorderen Wand der Absceßhöhle führt eine Fistel unter der intakten Corticalis ins Antrum. Vereinigung beider Höhlen durch Wegnahme der Knochenbrücke und partielle Naht der Hautwunde. Reaktionsloser Wundverlauf.

Der Durchbruch eines Extraduralabscesses nach außen stellt, wenn auch nichts Außergewöhnliches, doch gewiß eine seltenere Verlaufsform dar. Die Ursache für dieselbe dürfte wohl in der diploetischen Struktur des Warzenfortsatzes zu finden sein, der der Entwicklung einer größeren Eiterhöhle einen relativ großen Widerstand entgegensetzte, so daß es leichter zur Bildung einer Fistel in der hinteren Wand des Antrums und des Extraduralabscesses kam. Aus dem gleichen Grunde kam es zum Durchbruch des Extraduralabscesses direkt nach außen. Offenbar war der Widerstand, den der diploëtische Warzenfortsatz der Ausbreitung des Abscesses entgegengesetzt hatte, ein weit größerer gewesen als der der relativ dünneren Corticalis.

Diskussion.

Leidler hat im Sommer vorigen Jahres einen Fall operiert, der eine gewisse Äknlichkeit mit dem Bondyschen aufweist. Es handelte sich um ein 8jähriges Kind. Auch hier bestand eine Schwellung hinter dem Ohr, die für eine gewöhnliche Mastoiditis gehalten wurde. Bei der Incision zeigte sich eine Fistel ziemlich weit hinter dem Antrum, welche nicht nur in einen Extraduralabsceß, sondern direkt durch eine Durafistel in einen Schläfelappenabsceß führte. Zwischen dem Extraduralabsceß und dem Antrum befand sich eine Brücke von ziemlich hartem Knochen. Nach mehrmonatlicher Behandlung war der Fall geheilt. Symptome, die auf einen Schläfelappenabsceß hingedeutet hätten, bestanden nicht.

X. O. Beck: **Ein neuer Apparat zur Attikspülung.**

Den Apparat, den ich mir zu demonstrieren erlaube, habe ich aus folgenden Erwägungen konstruiert: Ein großer Nachteil, den die bisher usuelle Attikspülung besitzt, ist, abgesehen davon, daß sich der hierzu verwendete Gummiballon nur langsam mit Wasser füllt, darin gelegen, daß man einen Gehilfen benötigt oder dem Pat. selbst erklären muß, wie er mit dem Ballon zu hantieren hat. Dabei kann es sich leicht ereignen, daß durch Verschiebung des Ballens und durch Zug an dem mit dem Ballon verbundenen Schlauch das Attikröhrchen Verletzungen an der Gehörgangswand setzt. Auch ist die Stärke des Wasserdruckes gänzlich in die Hand des Gehilfen gegeben. Um diese Unannehmlichkeiten zu vermeiden, habe ich folgenden Apparat konstruiert: Eine gewöhnliche Flasche, die mittelst eines Häkchens am Rocke des Arztes angehängt werden kann, ist mit einem doppelt durchbohrten Stöpsel verschlossen. Durch jede Bohrung geht ein Glasrohr, von denen das eine mit einem Gebläse

Generated on 2019-10-24 13:16 GMT / http://hdl.handle.net/2027/uc1.b3252760
Public Domain in the United States, Google-digitized / http://www.hathitrust.org/access_use#pd-us-google
Digitized by Google
Original from UNIVERSITY OF CALIFORNIA

verbunden ist. Das andere Glasrohr ist durch einen Gummischlauch mit dem Attikröhrchen verbunden. Ein kleiner Sperrhahn, der mit derselben Hand, die das Attikrohr hält, zu regulieren ist, ermöglicht es, in jedem Moment den Wasserstrahl nicht nur zu unterbrechen, sondern auch in seiner Stärke zu variieren. Nachdem die Flasche bis zu einer bestimmten Marke mit Wasser gefüllt und verschlossen ist, wird das Gebläse aufgeblasen. Nach Einführung

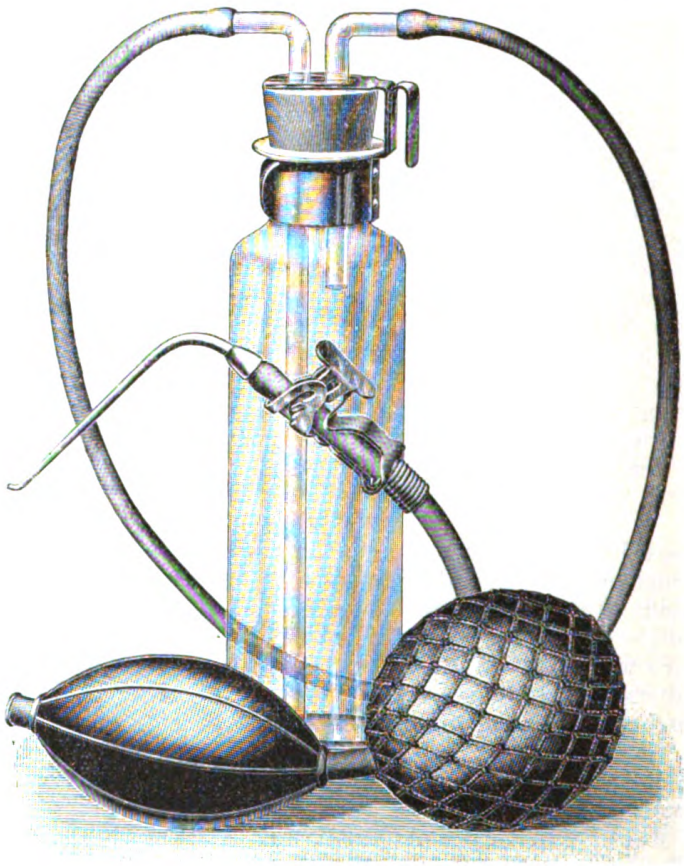

des Attikröhrchens öffnet man den Sperrhahn und nach den physikalischen Gesetzen des Xeronsballes wird das Wasser unter jenem Druck ausströmen, den man jeweilig wünscht. Für die Spülung der Nebenhöhlen der Nase wird dieser Apparat auch gute Dienste leisten. Der Apparat ist bei der Firma Pfau (Wien, IX., Mariannengasse 13) erhältlich.

XI. Leidler: **Extraktion des Stapes.**

Leidler berichtet über einen Fall von chronischer Mittelohreiterung mit Polypenbildung, bei dem gelegentlich der Extraktion eines Polypen aus dem Attik der vollkommen erhaltene Stapes (Köpfchen, Schenkel und Platte) mitextrahiert wurde. Die Untersuchung der Pat. vor der Operation hatte eine hochgradig verkürzte Hörweite auf dem erkrankten rechten Ohre ergeben,

Digitized by Google
Original from UNIVERSITY OF CALIFORNIA
Generated on 2019-10-24 13:17 GMT / http://hdl.handle.net/2027/uc1.b3252760
Public Domain in the United States, Google-digitized / http://www.hathitrust.org/access_use#pd-us-google

das Labyrinth zeigte außer einem leichten, spontanen Nystagmus nach beiden Seiten bei seitlichem Blick nichts Pathologisches. Die unmittelbar nach der Operation vorgenommene Untersuchung ergab merkwürdigerweise keinerlei Symptom von seiten des Labyrinthes; die Pat. fühlte absolut keinen Schwindel, zeigte keine Veränderung des Nystagmus, kein Fistelsymptom und blieb in gleichem Grade schwerhörig (zirka 8 *m* Konversations-, 25 *cm* Flüstersprache), Stenger positiv, Flüstersprache durch Hörschlauch fehlerlos. Dieser Zustand blieb bis heute (2 Wochen nach dem Eingriff) unverändert bestehen. Es scheint sich in diesem Falle um einen bereits exfoliierten Stapes zu handeln.

Diskussion.

E. Ruttin erwähnt einen Fall, in welchem vor zirka 6 Jahren behufs Hörverbesserung zuerst auf der einen, später auf der anderen Seite der Stapes extrahiert wurde und tatsächlich hörte Pat. dann auf jeder Seite fast 2 *m*. Man sah nach der Heilung eine Membran das ovale Fenster verschließen.

Bárány hat in einem von ihm operierten Fall nach der Radikaloperation einen am Steigbügel sitzenden Polypen entfernen müssen, da dieser das Hindernis für die Epidermisierung abgab. Vorher prüfte Bárány Gehör, Fistelsymptom und spontanen Nystagmus. Nach der sehr vorsichtigen Entfernung des Polypen fand Bárány bei der Prüfung ein lebhaftes Fistelsymptom. Trotz desselben war spontan kein Nystagmus und Schwindel vorhanden und stellte sich bei sorgsamer Nachbehandlung ein solcher auch nicht ein. Nach zirka 6 Wochen war das Fistelsymptom verschwunden und die Operationshöhle vollkommen ausgeheilt. Das Gehör betrug 6 *m* Konversationssprache (mit Lärmapparat geprüft). In diesem Falle hat Bárány den Steigbügel offenbar nur gelockert.

Bondy hält die Auffassung Leidlers, daß der Stapes bereits exfoliiert war, für zutreffend, da die Extraktion des intakten Stapes prägnante Symptome macht, wie er in einem einschlägigen Falle beobachten konnte. Es handelte sich um einen Pat. mit Fistelsymptom. Bei der Radikaloperation wurde der Bogengang intakt gefunden. Druck auf die Gegend des ovalen Fensters mit einem Wattetupfer erzeugte die typische Deviation der Bulbi im Sinne der langsamen Komponente des Fistelsymptoms. Das Symptom wurde, um es einem großen Auditorium zu demonstrieren, mehrmals hervorgerufen. Plötzlich war es nicht mehr auszulösen. Bondy erklärte dies mit einer Luxation des Stapes und Abfluß der Labyrinthflüssigkeit. Nach Aufwachen aus der Narkose zeigte Pat. die typischen Erscheinungen der Labyrinthverletzung: Schwindel, Erbrechen, Nystagmus 3. Grades zur gesunden Seite. Eine Prüfung des Vestibularapparates wurde aus begreiflichen Gründen unterlassen. Das Gehör war erhalten, erlosch erst am dritten Tage. Pat. ging trotz der nun sofort vorgenommenen Labyrinthoperation an Meningitis zugrunde.

E. Urbantschitsch fragt, ob das zweite Ohr sicher ausgeschaltet war, da immerhin die Zahlen für die Hörweite (8 *m* Konversations- und 25 *cm* Flüstersprache) auffallend seien.

Bárány möchte ferner an Leidler die Anfrage stellen, ob nicht bei Prüfung des Fistelsymptoms Luft durch die Tube entwichen sei. Er erinnert sich eines Falles an der Klinik Urbantschitsch mit sehr lebhaftem Fistelsymptom bei Cholesteatom. Es wurde auf der Klinik das Cholesteatom vorsichtig entfernt und nachher war das Fistelsymptom nicht mehr auslösbar, so daß Pat. sich bereits vollkommen geheilt glaubte. Auch der von

Digitized by Google
Original from UNIVERSITY OF CALIFORNIA
Generated on 2019-10-24 13:17 GMT / http://hdl.handle.net/2027/uc1.b3252760
Public Domain in the United States, Google-digitized / http://www.hathitrust.org/access_use#pd-us-google

Ruttin angegebene Versuch, das Fistelsymptom während des Valsalva zu prüfen, schlug fehl. Bárány hat nun die Tube bougiert und konnte nun das Fistelsymptom in der früheren Stärke hervorrufen. Er möchte daher zur sicheren Konstatierung der Abwesenheit dieses Faktors in zweifelhaften Fällen die vorherige Bougierung der Tube empfehlen.

Alexander: Der springende Punkt des Falles ist meiner Ansicht nach nicht in dem negativen Ausfall des Fistelsymptoms gelegen. Die anatomische Erklärung des Falles liegt im Vorhandensein eines bindegewebigen Septums, durch welches die Steigbügelgegend vom übrigen Vorhof und der Vorhofzysterne sowie von der Schnecke isoliert wird. Die Lage dieses Septums ergibt sich aus den zwei nebenstehenden Skizzen. Nach Entfernung des Steigbügels bleibt noch immer das vestibulo-cochleare Septum bestehen und die Vorhofzysterne wird durch das Septum ebenso gut verschlossen wie früher durch die Stapesplatte. Es ist nicht überraschend, daß in einem solchen Falle die Entfernung der Stapesplatte von keiner funktionellen Störung im Ohrlabyrinthe gefolgt ist.

Leidler erwidert auf die Anfrage Urbantschitsch', daß er alle Hilfsmittel angewandt habe, um das andere Ohr sicher auszuschließen. Das Fistelsymptom wurde unmittelbar nach der Operation geprüft. Schon am nächsten Tage war es nicht nachzuweisen. Ob ein Ausweichen der Luft durch die Tube erfolgte. weiß er nicht, glaubt dies aber auch nicht. Übrigens hatte Pat. unmittelbar danach keinen spontanen Schwindel.

Sitzung vom 21. Mai 1912.

Vorsitzender: A. Politzer.
Schriftführer: E. Urbantschitsch.

I. E. Ruttin: **Symptomlose Labyrinthausschaltung.**

Ich erlaube mir, ein 10jähriges Mädchen vorzustellen, welches vor 3 Jahren eine Verletzung erlitt und seither eine chronische Eiterung auf dem rechten Ohr hatte. Die Untersuchung ergab eine chronische Mittelohreiterung, Taubheit rechts, kein Fistelsymptom, aber erhaltene kalorische Reaktion. Bei der am 25. IV. vorgenommenen Radikaloperation fand sich ein Cholesteatom im Antrum, eine Fistel im Bogengang. Diese Fistel war mit einer Granulation bedeckt, und nach Wegnahme der Granulation ergab sich, daß es eine tatsächlich durchgängige Bogengangsfistel war. Nach der Operation traten keine Erscheinungen auf, insbesondere absolut kein Nystagmus. Bei dem Verbandwechsel am 1. V. konnte die kalorische Reaktion noch gut ausgelöst werden, bei dem nächsten, 3 Tage später vorgenommenen Verbandwechsel war sie nicht mehr auszulösen. Das Fistelsymptom war nicht vorhanden, also das Labyrinth innerhalb dreier Tage ohne jede Symptome ausgeschaltet worden. Ich habe die Pat. während dieser Zeit mehrmals täglich untersucht und auf den Nystagmus geachtet, konnte aber während dieser 3 Tage kein Symptom finden. Es ist dies wieder ein Fall von symptomloser Ausschaltung des Labyrinths, wie ich deren 2 beobachtet und, wie ich glaube, auch einen vorgestellt habe.

II. Mauthner: **Vorübergehende (sensugen traumatische) Ertaubung auf hysterischer Basis.**

J. Z., Gärtner, 33 Jahre alt, kommt am 10. V. mit der Klage, daß er am rechten Ohr gar nichts mehr höre. Früher immer vollkommen ohrgesund

Digitized by Google
Original from UNIVERSITY OF CALIFORNIA
Generated on 2019-10-24 13:16 GMT / http://hdl.handle.net/2027/uc1.b3252760
Public Domain in the United States, Google-digitized / http://www.hathitrust.org/access_use#pd-us-google

und ohne nennenswerte allgemeine Krankheiten, verspüre er seit dem vergangenen Morgen, an welchem man ihn jäh und zeitlich aus dem Schlafe aufgerüttelt habe, ein heftiges Ohrensausen. Er leugnet, erschrocken zu sein. Das Sausen steigerte sich bei starkem halbseitigen Kopfschmerz im Laufe des Tages zu andauernder Schwerhörigkeit. Die am Vormittag des 11. vorgenommene erste Untersuchung ergab bei normalem Trommelfell und durchgängiger Tube folgenden Befund:

R. O.: V. = 0·5; vP = 0; W. links; S. verkürzt, fraktioniert; R. —; h (Uhr am Warzenfortsatz): positiv; Stenger, Hörschlauch negativ.

L. O. normal; Vestibularis beiderseits normal. Dieser Widerspruch im Befund des rechten Ohres veranlaßte mich, noch am selben Nachmittag ein Hörrelief aufzunehmen und ich fand am rechten Ohr ein Tongehör etwa im Ausmaße eines Drittels des normalen bei fast gleichmäßiger Verkürzung für tiefe, mittlere und hohe Töne. Ga = g^7. Die sofort angeschlossene Prüfung mit der Sprache ergab für das rechte Ohr V = 6 *m*, v = 1 *m*. Fast im selben Moment erhob sich der Pat. und gab seiner freudigen Erregung über den Erfolg der „Stimmgabelbehandlung" Ausdruck und berichtete von einem „Knall" im Ohr, der das Ohr „geöffnet" habe.

Eine Prüfung der Sensibilität ergab eine auch objektiv wahrnehmbare Herabsetzung der Sensibilität für alle Qualitäten auf der rechten Seite. Daneben bestanden auch vasomotorische Störungen. Ich glaube allen Grund zur Annahme einer neurotischen und speziell hysterischen Hörstörung zu haben. Das Gehör ist heute auf dem rechten Ohr fast zur Norm zurückgekehrt.

Diskussion.

V. Urbantschitsch: Vielleicht handelt es sich um eine Schrecktaubheit oder Schreckschwerhörigkeit. Ich habe vor vielen Jahren einen Pat. gehabt, der nach einer Nachricht, die ihn außerordentlich erschreckte, blind, taub, geschmack- und geruchlos auf einer Seite wurde. Nach 3 Tagen war alles vorüber bis auf die Hörstörung, die im Verlaufe von 3 Wochen besser, aber nicht ganz gut wurde. Es war dies vor vielen Jahren, wo die Vestibularprüfung noch nicht gemacht wurde. Es war damals das Gehör für die Uhr, die Stimmgabel und die Sprache wesentlich herabgesetzt. Ich habe den Fall für eine Schreckneurose aufgefaßt. Waren früher keine nervösen Erscheinungen?

E. Fröschels: Ich habe bei meinen Untersuchungen über die Sensibilität des äußeren Gehörganges gefunden, daß bei einseitiger hysterischer Schwerhörigkeit sich eine auffallende Herabsetzung der Kitzelempfindlichkeit des äußeren Gehörganges auf dieser Seite zeigt. Ich würde daher empfehlen, bei Verdacht auf Hysterie auf dieses Symptom hin zu untersuchen, da es sich bei Läsionen des inneren Ohres, die ja für die Differentialdiagnose in Betracht kommen, nicht findet.

Mauthner: Das haupthysterische Stigma war die Herabsetzung der Sensibilität auf dieser Seite.

A. Politzer: Soviel ich mich erinnere, sind solche Fälle von plötzlicher Ertaubung durch Schreck (übrigens sind nur äußerst wenige bekannt) fast alle beiderseitige Ertaubungen. Dieser Fall als einseitige Ertauhung wäre ein Ausnahmsfall.

III. Mauthner: **Neuritis N. VIII e pubertate?**

Unser Pat. stammt aus vollkommen gesunder Familie und es bestand eine Schwerhörigkeit in derselben. Als Kind hatte Pat. Masern und Schaf-

Digitized by Google
Original from UNIVERSITY OF CALIFORNIA
Generated on 2019-10-24 13:17 GMT / http://hdl.handle.net/2027/uc1.b3252760
Public Domain in the United States, Google-digitized / http://www.hathitrust.org/access_use#pd-us-google

blattern. Nie Ohrenfluß. Das Gehör war immer gut. Zum erstenmal bemerkte er vor zirka 5 Jahren — Pat. ist 18 Jahre alt, Realschüler —, daß er am rechten Ohr schlechter höre. Ohrensausen trat auf, kurze Zeit später Schwindel, angeblich mit Scheindrehungen. Im Vorjahr begann auch das linke Ohr zu erkranken. Anfänglich bestand auch hier allmählich zunehmendes Ohrensausen, später wieder Schwindel mit Scheindrehungen der Umgebung, der in Intervallen von Tagen manchmal mit stärkerer Intensität wiederkehrte, so daß Pat. im Anfall sich setzen mußte, um nicht zu fallen. Nie Erbrechen. Selten Kopfschmerz. Dabei ist das Gehör so schlecht, daß Pat. dem Unterricht nur mit Mühe folgen kann. Bei Untersuchung des Ohres findet man beiderseits annähernd normale Trommelfelle. Funktionell:

R. O.: V = 2 *m*; v, P = 0; R —; Ga = 1·5; h —.
L. O.: V = 7 *m*; v, P = 2 *m*; W R +; Ga = 1·4; h —. } S stark verkürzt. Ge +.

Sp. N. nach beiden Seiten, nach links mit ausgesprochen rotatorischer Komponente. Statische Unerregbarkeit rechts; links Erregbarkeit in normalen Grenzen; Gleichgewicht verringert. Das Hörrelief hat folgende Gestalt:

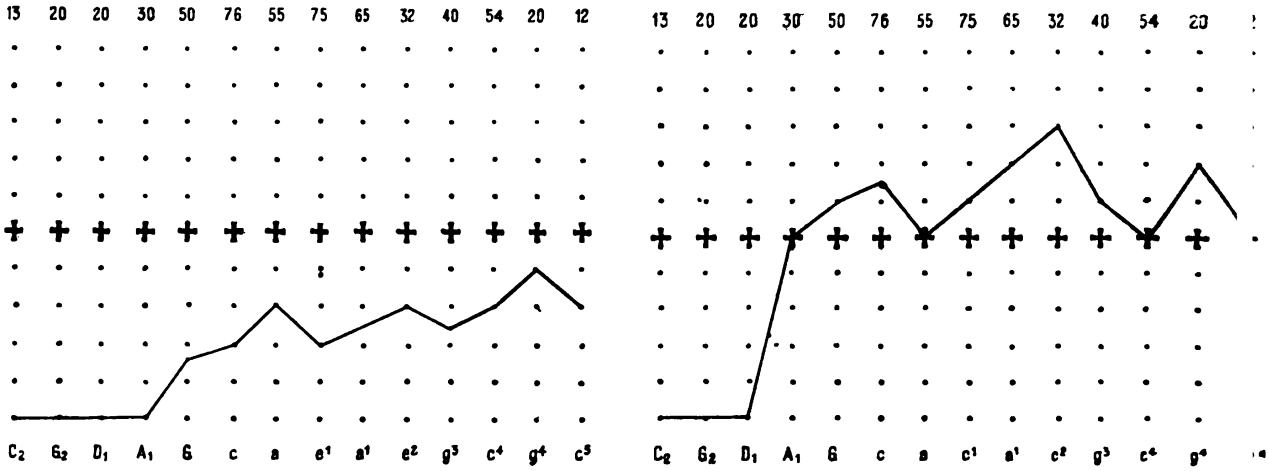

Eine an der Klinik Wagner von Herrn Doz. Stransky durchgeführte Untersuchung des Zentralnervensystems ergab keine Anhaltspunkte für irgendwelche Störungen; ebensowenig eine an der Klinik Dimmer von den Herren Doz. Lauber und Dr. Benedek vollzogene Prüfung des Sehorganes. Die Wassermannsche Reaktion fiel negativ aus. An den inneren Organen besteht außer einem anämischen Geräusch am Herzen nichts Abnormes. Im Harn Eiweiß in minimalen Spuren, keine Formbestandteile. Ich muß nach alldem gestehen, daß die Diagnose einige Schwierigkeiten bereitet. Gegen Otosklerose, wozu ein flüchtiger Blick aufs Hörrelief verleiten könnte, spricht die mangelnde Heredität und die fortgeschrittene Innerohrerkrankung, gegen eine cerebrale Hörstörung etwa im Sinne Siebenmanns das negative Resultat der Augen- und Nervenuntersuchung. Bleibt also übrig die progressive labyrinthäre Schwerhörigkeit des juvenilen Alters (Politzer, Manasse) und die auf Allgemeinschädigung basierende Neuritis des N. VIII. Erstere repräsentiert

Digitized by Google
Original from UNIVERSITY OF CALIFORNIA
Generated on 2019-10-24 13:17 GMT / http://hdl.handle.net/2027/uc1.b3252760
Public Domain in the United States, Google-digitized / http://www.hathitrust.org/access_use#pd-us-google

wohl keinen einheitlichen anatomischen Typus und ihre erworbenen Formen werden sicher Hörnerven- und Labyrintherkrankungen zur Grundlage haben. Gleichwohl begegnet auch die Auffassung unseres Falles als Neuritis wegen der mangelnden Ätiologie großer Schwierigkeit. Ganz absehen will ich hierbei von dem atypischen Relief und der fast normalen oberen Grenze. Alles andere würde stimmen. Und es entsteht die Frage: Kann nicht die Pubertät selbst mit ihrem veränderten Chemismus der Säfte die allgemein schädigende Basis für das Zustandekommen der Hörnerverkrankung abgeben? Die Frage ist nicht so leicht zu verneinen. Man denke an die Pubertätspsychosen, an die Pubertätssprachstörungen, an die Chlorose und andere. Auch Seh- und Sehnervstörungen während der Pubertät werden beschrieben. Addiert man noch hinzu das anatomisch und klinisch wiederholt beschriebene und nachgiebigere Verhalten unseres Nerven, dann darf man wenigstens nicht unmotiviert unseren Fall als Pubertätsneuritis bezeichnen, wenn auch der strikte Nachweis dermalen nicht zu erbringen ist. Ich begnüge mich damit, Ihre Aufmerksamkeit in diese Richtung gelenkt zu haben.

IV. Mauthner: **Atypische Otosklerose.**

Das 28jährige Mädchen kommt mit ihrer schwerhörigen Mutter auf die Abteilung, um Hilfe für die Mutter zu erbitten. Auch eine Schwester der Mutter sei sehr schwerhörig gewesen. Die Untersuchung der Mutter ergibt fortgeschrittene Otosklerose. Die Untersuchung beim Mädchen ergibt außer der erwähnten Heredität beiderseits normale Trommelfelle bei rosigem Promontorialschimmer; funktionell dominiert eine beiderseitige, links höhergradige Erkrankung des inneren Ohres. Symptome eines Schallleitungshindernisses fehlen rechts gänzlich, der Rinne bleibt deutlich positiv.

Demnach gehört dieser Fall zu jener Gemeinschaft von Fällen, welche aus der großen Gruppe von typischer Otosklerose (Politzer-Siebenmann) ausgeschieden werden müssen und durch ein normales oder durch eigentümlich rosigroten Promontorialschimmer charakterisiertes Trommelfell ausgezeichnet sind, wobei eine primäre Erkrankung der knöchernen Labyrinthkapsel mit Hyperämie der lateralen Labyrinthwand anzunehmen ist. Den Kernpunkt jedoch bilden die sehr im Vordergrunde stehenden Erscheinungen von seiten des inneren Ohres. Positiver Rinne bei verkürzter Luft- und Kopfknochenleitung. Ich verweise auf das von Kalenda (Zeitschr. f. Ohrenheilkunde, Bd. 60, pag. 229) analog den Fällen von Siebenmann, Manasse, Alexander, Bloch u. a. aufgestellte Paradigma dieses abweichenden Typus von Otosklerose.

V. J. Hofer: **Fibroma lobuli sinistri.**

Hofer stellt eine Pat. vor, die am linken Lobulus eine Geschwulst von der Größe einer großen Bohne zeigt; diese Geschwulst entstand im Anschluß an das „Stechen" beider Ohrläppchen behufs Tragens der Ohrringe und datiert seit 6 Jahren. Pat. bekam damals Schmerzen und Anschwellung des linken Ohrläppchens; die Schmerzen vergingen allmählich und es blieb eine kleine Verdickung übrig, die im Laufe der Jahre immer größer wurde. Die Oberfläche der Geschwulst ist glatt, die Haut darüber gespannt, unverschieblich und zeigt erweiterte Blutgefäße; die Geschwulst fühlt sich derb-elastisch an; es handelt sich jedenfalls um ein Fibrom, also um eine gutartige Geschwulst. Bekanntlich entstehen diese Geschwülste infolge des chronischen Reizes, den das Tragen der Ohrgehänge verursacht und sind daher besonders in den Tropen

Generated on 2019-10-24 13:17 GMT / http://hdl.handle.net/2027/uc1.b3252760
Public Domain in the United States, Google-digitized / http://www.hathitrust.org/access_use#pd-us-google
Digitized by Google
Original from UNIVERSITY OF CALIFORNIA

häufig, wo sie Hühnerei- bis Pomeranzengröße erreichen können und oft mehrere an einem Ohr sich vorfinden; ihre Prädilektionsstelle ist die Ohrmuschel, doch kommen sie auch am Tragus und an der Concha vor; differentialdiagnostisch käme nur das Narben-Keloid in Betracht, dafür aber erscheint die Geschwulst zu wenig hart; die operative Entfernung ist in diesem Falle leicht und wird ein sehr gutes kosmetisches Resultat ergeben.

Diskussion.

Alexander: Ich halte das für ein Keloid. Ätiologisch kommt hier hauptsächlich die nach dem Ohrenstechen aufgetretene Entzündung in Betracht. Es zeigt sich, daß solche Fälle immer noch nach Jahren Entzündungsherde enthalten. Es wäre einladend, anzunehmen, daß das Gewicht eine Rolle spielt, und ich habe auch an der Klinik einige Pat. untersucht, die schwere Ohrringe trugen; da bildet sich nie ein Keloid. Der Lobulus wird durch Gewicht und Zug sehr groß. Maßgebend für das Keloid ist nur die Entzündung. Was die Operation anlangt, so glaube ich, daß die einfache Exkochleation keine sichere Heilung ergeben kann. Ich würde empfehlen, sofort nach der Operation zu thierschen. Wenigstens habe ich gefunden, daß nach der bloßen Exstirpation Rezidive eintritt.

E. Ruttin: Ich glaube auch, daß hier der Zug keinen Einfluß hat. Ein illustratives Beispiel dafür bieten die Hottentotten. Die tragen förmlich ganze Pflöcke und schwere Gegenstände angehängt, ohne daß derlei Erscheinungen auftreten würden.

VI. Ernst Urbantschitsch: **Isolierte abnorme Erregbarkeit beider Vestibularnerven bei myelogener Leukämie (leukämisches Infiltrat im Pons?).**

Der 22jährige Müllergehilfe Edmund W. wurde mir zur Demonstration von der II. internen Klinik (Hofrat v. Neusser), der ich auch die Anamnese und den internen Befund verdanke, in liebenswürdiger Weise überlassen.

Bis auf Morbillen war Pat. bis zum 20. Lebensjahre stets gesund. 1909 verspürte er beim Heben eines schweren Sackes einen heftigen Schmerz im Bauch, worauf ein blutiger Stuhl erfolgte. Im selben Jahre traten nach einer Verkühlung Schüttelfröste und Husten auf; letzterer hielt seither an. 1910 verkühlte sich Pat. abermals, worauf sein Bauchumfang bedeutend zunahm, Schmerzen unter dem linken Rippenbogen und Steifung des Penis beim Urinieren auftraten. Die eingeleitete Therapie (Röntgenisierung, Arsen) brachte nur einen vorübergehenden Erfolg. Im letzten Jahre magerte Pat. sehr stark ab.

Abdominalbefund: Leber in der Mammillarlinie unter dem Rippenbogen eben tastbar. Milz, stark vergrößert, bildet einen mächtigen Tumor, der das ganze linke Abdomen einnimmt, nach rechts über die Mittellinie bis einen Querfinger über die Mammillarlinie, nach unten bis zur Symphyse reicht.

Harnanalyse: Seroalbumin in Spuren, Nukleoalbumin stark vermehrt, Skatol ebenfalls vermehrt.

Blutuntersuchung: Fleischl 45%, Färbeindex 0·91—1·05; Erythrocyten 3,800.000; Leukocyten 552.000, davon 55% polynukleäre Leukocyten, 40% Myelocyten, 0·5% kernhaltige rote Blutkörperchen. Fibrinnetz spärlich. Bei einer zweiten Untersuchung (zirka eine Woche später) fanden sich 2,884.000 Erythrocyten bei 686.400 Leukocyten.

Digitized by Google
Original from UNIVERSITY OF CALIFORNIA
Generated on 2019-10-24 13:17 GMT / http://hdl.handle.net/2027/uc1.b3252760
Public Domain in the United States, Google-digitized / http://www.hathitrust.org/access_use#pd-us-google

Augenbefund (Dr. Guzmann, Klinik Fuchs): Leukämischer Fundus, Hämorrhagien in der Retina. Venen enorm verdickt und geschlängelt. Sehvermögen normal.

Ohrbefund: Otoskopisch nichts Besonderes. Gehör rechts wie links 8 *m* für Flüsterstimme (mit Lärmapparat geprüft). Bei Seitenblick deutlicher spontaner rotatorischer Nystagmus nach der Seite des Blickes. Kein Kompressionsnystagmus. Kalorische Reaktion: Bei Spülung des rechten Ohres mit kaltem Wasser tritt schon nach 35 Sekunden rot. Nyst. (↻) auf, der an Intensität, trotzdem die weitere Wasserzufuhr sofort unterbrochen wurde, stetig zunahm, zirka 4 Minuten anhielt und noch bei Spülung des linken Ohres mit kaltem Wasser durch 40 Sekunden in der gleichen Richtung andauerte. Links analoges Verhalten. Bei doppelseitiger Spülung (mit dem doppelseitigen Spülapparat nach Ruttin) tritt auch nach 6 Minuten Spülung keine Reaktion auf; nach Absperrung des Zulaufes rechts war nach weiteren 40 Sekunden deutlicher rotatorischer Nystagmus (↺) zu beobachten. — Drehnystagmus nach 10maliger Rotation rechts wie links je 10 Sekunden; hierbei kein Schwindel, aber Erbrechen. — Galvanische Reaktion normal (Kathodennystagmus bei 5 M.-A.).

Der Fall zeichnet sich also hauptsächlich dadurch aus, daß bei normalem Cochlearapparat eine pathologische Vestibularreaktion besteht, die vor allem in der erhöhten kalorischen Reizbarkeit gipfelt und in dieser Beziehung an die Fälle mit Kleinhirntumoren erinnert. Dabei besteht aber bedeutend abgeschwächter Nystagmus bei Drehreizen, die jedoch trotzdem einen starken Reiz auf das Brechzentrum auslösen, aber ohne Schwindelgefühl zu erzeugen.

Da bilateral der Cochlearapparat nicht getroffen ist und der Einfluß auf den Vestibularapparat beiderseits ein ganz gleichartiger und gleichstarker ist, kann man wohl die Endorgane, also die Labyrinthe, als Ausgangspunkte der Erkrankung ausschalten; diese muß also retrolabyrinthär zu suchen sein. Am wahrscheinlichsten dürfte es sich um ein leukämisches Infiltrat im Pons handeln. Ein solches wurde an dieser Stelle in einem analogen Falle von Leukämie (der Klinik Neusser), der zur Obduktion kam, schon einmal nachgewiesen, wie mir der Assistent der Klinik Dr. Fleckseder mitteilte. Da in dem demonstrierten Falle übrigens auch in der Netzhaut leukämische Infiltrate nachgewiesen wurden, sind solche an anderen Stellen des Zentralnervensystems nicht unwahrscheinlich. Jedenfalls würde diese Lokalisation am leichtesten die geschilderten Symptome erklären. Die Steigerung der kalorischen Reaktion wäre hier ebenso wie bei Kleinhirntumoren durch Schädigung hemmender Fasern (Ruttin) anzunehmen.

Selbstverständlich bedarf es zur Klärung dieser Frage einer Reihe von derartigen Fällen, deren Untersuchung bei Lebzeiten durch die Obduktion erhärtet werden kann.

Diskussion.

R. Leidler: Ich erlaube mir die Frage, ob in dem zur Obduktion gelangten Falle außer den genannten Symptomen keine anderen Erscheinungen bestanden, die auf einen Ponstumor hinwiesen (Augenmuskelstörung).

Alexander: Unter dem autopsischen Materiale von Leukämien, die ich untersucht habe, waren mehrere Fälle, wo außer Veränderungen im Gehörorgan auch im Hirnstamm Veränderungen (durch Marchische Färbung) nachweisbar waren. In einem Falle waren beide Gehörorgane normal, dagegen

Digitized by Google
Original from UNIVERSITY OF CALIFORNIA
Generated on 2019-10-24 13:17 GMT / http://hdl.handle.net/2027/uc1.b3252760
Public Domain in the United States, Google-digitized / http://www.hathitrust.org/access_use#pd-us-google

fanden sich im Hirnstamm in der Vestibularregion leukämische Infiltrate und Degenerationsherde. Es ist daher berechtigt, in einem klinischen Falle von Leukämie circumscripte Veränderungen im Hirnstamm, die auf leukämische Infiltration zurückzuführen wären, anzunehmen.

E. Urbantschitsch: Ich habe den obduzierten Fall nicht untersucht, sondern bloß von Dr. Fleckseder die diesbezüglichen Mitteilungen erhalten.

VII. O. Beck: **Lupus erythematodes acutus beider Ohrmuscheln und beider äußeren Gehörgänge.**

Der Pat., den ich mir jetzt vorzustellen erlaube, wurde mir von der Abteilung Ehrmann gütigst zur Demonstration überlassen. Die Hautveränderung erstreckt sich außer auf beide Ohrmuscheln auf den Nasenrücken, die Seitenflächen der Nase und die daran grenzenden Teile der Wange, auf die Retromaxillar- und Retroauriculargegend. Es handelt sich um scharf umgrenzte, subakut gerötete Flächen, die zum Teil mit einer dünnen, glatten, weißen, narbigen Oberfläche versehen sind, zum Teil mit gelblichgrünen Krusten bedeckt sind, unter denen die Haut leicht näßt.

Von den beiden Ohrmuscheln geht der Lupus in beide äußeren Gehörgänge über und ist an allen Gehörgangswänden lokalisiert. Die Trommelfelle selbst sind normal, in den Gehörgängen besteht negativer Befund. Ich habe den Fall deshalb demonstriert, weil ein Lupus beider Ohrmuscheln nicht häufig ist und weil die Erkrankung sich auf beide Gehörgänge erstreckt.

VIII. O. Beck: **Seborrhoische Papeln am Tragus und in beiden Gehörgängen.**

Die 22jährige Pat. wurde vor 2 Monaten infiziert und zeigt jetzt das erste Exanthem, das fast durchwegs seborrhoischen Charakter trägt. Interessant sind die Veränderungen an der Haut der Ohrmuschel und in den Gehörgängen. Die Papeln sind vornehmlich am Tragus und an der Fossa conchae lokalisiert, sind am Eingang des Gehörorganes besonders dicht angeordnet und reichen bis tief in den Gehörgang hinein. Das Trommelfell selbst ist vollständig normal. Die Anordnung der Papeln ist auf beiden Seiten ganz symmetrisch.

Ich habe in dieser Gesellschaft schon einige Male Gelegenheit gehabt, die verschiedenen Formeln sekundärer Lueserscheinungen zu demonstrieren. Ich kann auch heute nur wiederholen, daß Papeln im Gehörgang viel häufiger sind, als man bisher anzunehmen gewohnt war.

Ich habe daher diesen Fall nur deshalb vorgestellt, weil die Hautveränderungen an beiden Ohren besonders deutlich und typisch sind.

IX. O. Beck: **Beiderseitige isolierte Vestibularausschaltung bei mit Salvarsan behandelter Lues.** 2 Fälle.

Der Pat. M. St., 28 Jahre alt, Postbeamter, den ich mir heute vorzustellen erlaube, wurde von mir bereits in dieser Gesellschaft am 29. I. demonstriert. Es bestand damals an der linken Seite eine Polyneuritis cerebralis menièreformis (Frankl-Hochwart), die 7 Wochen nach der Salvarsaninjektion einsetzte und den Vestibularapparat, den Cochlearis, den Trochlearis durch 3 Tage, und den Facialis ergriffen hatte. Die Ausschaltung des linken Vestibularapparates, die Facialparese besteht bis heute weiter, das Hörvermögen hat sich in der Zwischenzeit etwas gebessert.

Am 11. V. erlitt der Pat. ohne ihm bekannte Ursache eine heftige Menière-Attacke. Es erfaßte ihn plötzlich starker Drehschwindel, er mußte sich zu Bett legen, da er nicht imstande war, sich aufrecht zu erhalten, und wurde

Generated on 2019-10-24 13:17 GMT / http://hdl.handle.net/2027/uc1.b3252760
Public Domain in the United States, Google-digitized / http://www.hathitrust.org/access_use#pd-us-google
Digitized by Google
Original from UNIVERSITY OF CALIFORNIA

von Erbrechen und starkem Brechreiz geplagt. Mit dieser Anamnese kam der Kranke am 15. V. an die Ohrenklinik.

Befund: Starker Nystagmus ↻→ l., bei Blick nach links besteht nur minimaler Nystagmus nach links. Das Hörvermögen ist am rechten Ohr unbedeutend reduziert. Die Stimmgabeluntersuchung ergibt eine schwache Laesio auris internae.

Untersuchung am Drehstuhl: 10mal rechts kein Nachnystagmus,
10 „ links „ „

Die thermische Prüfung des rechten Ohres ergibt bei Spülung mit ganz kaltem und 48gradigem Wasser vollständiges Fehlen der kalorischen Reaktion. Wegen des bestehenden spontanen Nystagmus habe ich die galvanische Untersuchung als nicht absolut verläßlich unterlassen.

Da also bei diesem Pat. auf beiden Ohren das Gehör erhalten und nur wenig reduziert erscheint, die Vestibularapparate beider Seiten vollständig ausgeschaltet sind, handelt es sich um eine isolierte, doppelseitige Vestibularausschaltung. Fälle mit einseitiger Vestibularausschaltung, sowohl nach Lues allein als auch nach Salvarsan, habe ich schon mehrere Male in dieser Gesellschaft zu demonstrieren mir erlaubt. Fälle mit doppelseitiger, isolierter Vestibularausschaltung sind, soweit mir die einschlägige Literatur bekannt, noch niemals beschrieben. Es ist demnach dies der erste Fall, der diesen Symptomenkomplex zeigt. Um so merkwürdiger ist es, daß ich heute in der Lage bin, Ihnen noch einen zweiten derartigen Fall zeigen zu können.

Fall 2. Eine genaue Anamnese ist bei der großen Beschränktheit des Pat. nicht aufzunehmen. Ich konnte nur in Erfahrung bringen, daß seine Lues zirka 1 Jahr alt ist und er 6 Monate post infectionem wegen sekundärer Hauterscheinungen anfangs Dezember in Bosnien zwei intravenöse Salvarsaninjektionen erhielt. Ende Dezember setzte stürmischer Schwindel, Gleichgewichtsstörungen ein, fast gleichzeitig damit eine Abnahme des Gehörs beiderseits, das vorher normal gewesen sein soll.

Rechts: Leicht getrübtes Trommelfell. Gehör: Konv.-Spr. bis $^1/_2$ *m*, Flüstern a. c.

Links: Kleine Trommelfellnarbe. Gehör: Konv.-Spr. 2 *m*, Flüstern $^1/_2$ *m*, W. —→ l., Rinne beiderseits positiv bei Verkürzung der Luft- und sehr starker Reduktion der Kopfknochenleitung. Hohe Töne deutlich schlechter perzipiert als tiefe. Spontaner Nystagmus ↻→ nach rechts und links bei entsprechender Blickrichtung. Rhomberg. 10mal rechts kein Nachnystagmus,
10 „ links „ „

Beide Seiten reagieren nicht kalorisch (kalt und warm gespült).

Bei diesem Kranken ist das Gehör auf beiden Seiten im Sinne einer Nervenläsion wesentlich herabgesetzt, jedoch sicher erhalten. Die Vestibularapparate sind aber beiderseits gänzlich ausgeschaltet, so daß die Diagnose einer beiderseitigen, isolierten Vestibularausschaltung gerechtfertigt erscheint.

X. Ernst Urbantschitsch: **Beiderseitiges Fistelsymptom ohne Fistel.**

Bei der 19jährigen Pat. Marie Sch. soll bis zum 14. Jahr links Otorrhöe bestanden haben; seit dieser Zeit war bis zum September 1911 das Ohr trocken. Seither besteht wieder Eiterung. Am 12. III. 1912 trat rechts eine heftige akute eitrige Mittelohrentzündung auf. Niemals Schwindel. Ohrbefund: Beider-

Digitized by Google
Original from UNIVERSITY OF CALIFORNIA
Generated on 2019-10-24 13:17 GMT / http://hdl.handle.net/2027/uc1.b3252760
Public Domain in the United States, Google-digitized / http://www.hathitrust.org/access_use#pd-us-google

seits runde Perforation vorn-unten, aus der pulsierend Eiter kommt. Gehör stark herabgesetzt (rechts wie links bloß 2 *m* für Konversationssprache). Kalorische Reaktion sehr lebhaft; galvanische Reaktion typisch, Drehreaktion normal. Beiderseits deutliches Fistelsymptom, und zwar bei Kompression rotatorischer Nystagmus gegen das untersuchte Ohr, bei Aspiration gegen das andere. Hierbei keine Spur von Schwindel.

Ich nahm am 2. IV. 1912 einzeitig die beiderseitige Aufmeißelung der Warzenfortsätze mit breiter Antrotomie vor. Beiderseits war der Knochen stark pneumatisch, mit Eiter und Granulationen erfüllt. Die horizontalen Bogengänge waren, soweit sie zu überblicken waren, vollständig intakt, nur waren die Knochenpartien um die Bogengänge ganz besonders zellreich. Rechts war der Sinus enorm vorgelagert (7 *mm* hinter der hinteren Gehörgangswand). Bakteriologischer Befund des Eiters (rechts): Sehr reichlich Gram-positive Diplo- und Streptokokken.

Wegen anhaltend hoher Temperaturen mit pyämischen Remissionen nahm ich am 9. IV. die rechtseitige Sinusoperation mit Unterbindung der Vena jugularis vor. Bei der Incision des Sinus ergab sich ein wandständiger Thrombus. Die laterale Sinuswand wurde exzidiert. Der weitere Verlauf war durch hartnäckige Eiterung aus dem klaffenden Sinus transversus kompliziert. Eine auffallende Besserung trat erst ein, als ich bei dem täglich vorgenommenen Verbandwechsel jedesmal in den Sinus transversus einen in pures Perhydrol getauchten Jodoformgazestreifen einführte und ungefähr 1 Minute liegen ließ, worauf ich mit trockener Jodoformgaze tamponierte.

Heute ist das linke Ohr trocken, doch besteht noch eine rundliche Trommelfellperforation im hinteren-unteren Quadranten. Rechts ist der größte Teil der Operationswunde mit gesunden Granulationen ausgefüllt; doch besteht retroauriculär noch eine deutlich zu überblickende Kommunikation mit dem Antrum, so daß Luft, die in den Gehörgang eingeblasen wird, infolge der noch bestehenden Trommelfellperforation sofort bei der retroauriculären Wunde wieder herauszischt.

Trotzdem besteht derzeit noch sowohl in dem nicht ausgeheilten und retroauriculär nicht abgeschlossenen rechten wie im trockenen linken Ohr deutliches Fistelsymptom. Letzteres ist besonders rechts auffallend, da es hier nur durch das Vorbeistreichen der Luft, also ohne Anwendung einer besonderen Kompression zustande kommt. Daß es sich hierbei nicht etwa um einen kalorischen Nystagmus handeln kann, zeigt schon die konträre Wirkung von Kompression und Aspiration.

Die vollständige Symmetrie des Symptoms auf beiden Seiten bei gänzlichem Mangel von Schwindelgefühl bei dessen Auslösung sowie das stete Freisein von spontanem Schwindel haben mich veranlaßt, schon vor der Operation anzunehmen, daß in diesem Falle das Fistelsymptom ausnahmsweise ohne Fistel auszulösen sein dürfte. Solche Fälle wurden schon von Alexander und Lassal, Ruttin, Uffenorde und Scheibe beobachtet.

Der demonstrierte Fall zeichnet sich vor allem durch die Doppelseitigkeit, die deutlich konträre Kompressions- und Aspirationswirkung, die Auslösbarkeit des Fistelsymptoms nach der Ausheilung sowie durch den Umstand aus, daß schon rasch durch die Paukenhöhle streichende Luft imstande ist, das Symptom auszulösen.

XI. Hugo Frey: **Über die Feststellung einseitiger Taubheit mittelst Lärmapparaten.**

Digitized by Google
Original from UNIVERSITY OF CALIFORNIA
Generated on 2019-10-24 13:17 GMT / http://hdl.handle.net/2027/uc1.b3252760
Public Domain in the United States, Google-digitized / http://www.hathitrust.org/access_use#pd-us-google

Bekanntlich wurde von Lonbard und Halphen sowie Bárány der Lärmapparat zur Feststellung einseitiger Taubheit vorgeschlagen. Es ist nun in letzter Zeit eine Mitteilung von Pape erschienen, die über Erfahrungen mit dieser Methode berichtet und in der mitgeteilt wird, daß in einer größeren Anzahl von Fällen die Methode versagte. Ich möchte nun selbst eine Modifikation der Methode beschreiben, die mir bisher gute Dienste geleistet hat und von der ich annehme, daß sie in gewissem Sinne zuverlässiger sei als die bisher allgemein geübte.

Vergegenwärtigen wir uns den Gedankengang der Lonbard-Bárányschen Probe. Es wird angenommen: Ein beiderseits Hörender, dessen beide Ohren mit Lärmapparaten armiert sind, erhebt beim lauten Lesen eines Textes seine Stimme so lange, als die Apparate in Tätigkeit sind. Ein einseitig Tauber zeigt dieses Phänomen schon, wenn nur das hörende Ohr allein dem Lärm des Apparates ausgesetzt wird. Daraus wird der Schluß gezogen, daß, wenn Verschluß des angeblich hörenden Ohres das Phänomen hervorruft, das andere Ohr taub sein muß. Dieser Schluß kann aber nur dann gültig sein, wenn beim normal Hörenden unter keinen Umständen die Applikation des Lärmapparates auf nur ein Ohr schon Stimmverstärkung hervorrufen würde.

Ich finde nun bei einer größeren Zahl von Pat. mit beiderseits erhaltenem Gehör, daß der Lärmapparat auf dem einen Ohr schon Stimmverstärkung macht, die, wenn auch nicht so eklatant wie bei beiderseitigem Verschluß, doch genügend deutlich ist. Andrerseits finde ich, daß die Intensität des Gehörs selbst bei einseitig Tauben nach wiederholter Applikation abnimmt.

Ich schlage deshalb vor, die Probe folgendermaßen zu machen: Ich verschließe zuerst das angeblich hörende Ohr und beobachte, ob eine Stimmverstärkung auftritt. Angenommen, dies sei der Fall, so verschließe ich dann das angeblich taube Ohr mit dem Lärmapparat. Tritt nun keine Stimmverstärkung auf, so kann ich behaupten, daß dieses Ohr für Schalleindrücke unzugänglich ist und von ihm aus eine Störung nicht ausgelöst werden kann. Tritt sie auf, so ist der Schluß gerechtfertigt, daß auf diesem Ohr noch ein Hörrest vorhanden sein muß. Ich habe mit dieser Methode bisher stets günstige Erfahrungen gemacht und stehe nicht an, sie zu empfehlen.

Diskussion.

Alexander: Wieviel Simulanten haben Sie mit der Methode entlarvt? Oder bezieht sich das auf rein Experimentelles?

Frey: Ich habe die Simulanten erwähnt, weil der simulierende Fall ein solcher ist, an dem man das sehr gut exemplifizieren kann; es handelt sich mir aber in erster Linie um die Feststellung der Taubheit zu klinischen Zwecken.

Alexander: Ich würde nur sagen, daß diese Methoden sich zur Entlarvung von Simulanten nie eignet. Der Simulant erhebt die Stimme von Anfang an nicht. Als Experiment ist ja gegen die Methode nichts einzuwenden.

Ruttin: Ich glaube, daß für einige Fälle die bisher geübte Methode mit dem Lärmapparat sich gut eignet. So konnte ich in einem Falle (es handelte sich um einen Traumatiker) im Kurs mit dem Lärmapparat einseitige Taubheit nachweisen, dadurch, daß der Pat., den Lärmapparat ins gesunde Ohr eingeführt, die Stimme bedeutend erhob. Eine genauere Untersuchung ergab nun tatsächlich auf diesem Ohr eine schwere Labyrinthläsion. Trotzdem war dieser Mann als Simulant angesehen und mit seinen Ansprüchen abge-

Digitized by Google
Original from UNIVERSITY OF CALIFORNIA
Generated on 2019-10-24 13:17 GMT / http://hdl.handle.net/2027/uc1.b3252760
Public Domain in the United States, Google-digitized / http://www.hathitrust.org/access_use#pd-us-google

wiesen worden. In einem solchen Falle zum Beispiel ist die Methode sehr geeignet, auch vor einem nicht geübten Publikum die Taubheit zu demonstrieren. Ich möchte noch auf eine Gruppe von Versagern aufmerksam machen. Eine Reihe von Pat. (Hysteriker und Traumatiker) können, wenn man ihnen den Lärmapparat in das Ohr einführt, überhaupt nicht sprechen. Prof. Urbantschitsch hat gezeigt, daß eine Anzahl von Fällen schwere Störungen der Sprache aufweist, wenn man ihnen die laut angeschlagene Stimmgabel auf den Kopf aufsetzt. Dasselbe geschieht einem öfters, wenn man auf einseitige Taubheit nach dieser Methode prüft.

Bondy: Es gibt weiters gewiß auch Fälle, die nicht in die von Ruttin erwähnte Gruppe gehören und bei denen der Lärmapparat ebenfalls versagt. So konnte ich bei einem zweifellos einseitig Tauben, den ich, um die Methode zu demonstrieren, in Kursen vorstellte, ein vollständiges Versagen derselben konstatieren. Pat. erhob die Stimme weder bei Lärmapparat im gesunden, noch im tauben Ohr.

Frey: Alle, die sich mit solchen Untersuchungen beschäftigen, wissen, daß es genug Pat. gibt, die durch den Apparat so nervös gemacht werden, daß sie überhaupt nicht weiter lesen oder sprechen wollen (Pape etc.). Ebenso richtig ist, daß manchmal der Versuch überhaupt nicht gelingt. Aber auch bei anderen Versuchen ist nur der positive Ausfall beweisend. Der positive Versuch zeigt eben dann, daß Taubheit oder Nichttaubheit vorliegt.

Bericht über die 21. Versammlung der Deutschen Otologischen Gesellschaft, Hannover, 23. und 24. Mai 1912.

Vorsitz: Röpke (Solingen).

Preysing (Köln): **Über die operative Therapie der otogenen Meningitis.**

Erich Ruttin (Wien): **Über Meningitis acuta interna.**

Ruttin spricht über ein neues Symptom (das plötzliche Auftreten eines aufwärts gerichteten Nystagmus) für die Diagnose des Einbruchs eines Schläfelappenabszesses in die Hirnkammer. Dieses Symptom kommt offenbar durch die plötzliche Überschwemmung der Ventrikel mit Eiter zustande und ist als ein Reizungssymptom der Vierhügel aufzufassen. Es tritt auch bei Tumoren der Vierhügelgegend vertikaler Nystagmus auf. Das Symptom ist wertvoll, weil es den Zeitpunkt im Krankheitsbild des Hirnabszesses anzeigt, in welchem die absolut schlechte Prognose beginnt.

W. Uffenorde (Göttingen): **Die therapeutischen Erfahrungen über die otogene Meningitis in der Göttinger Ohrenklinik.**

Die Forschung hat immer mehr gezeigt, daß die otogenen Meningitiden zum größten Teile vom Labyrinth aus induziert und viel seltener die Meningen durch das Tegmen infiziert werden. Von 1905 bis 1911 wurden in der Göttinger Ohrenklink 36 Fälle von otogener Meningitis behandelt. Davon waren 22, also 61%, nachweislich vom Labyrinth aus enstanden. In vier Fällen waren im übrigen eine Kavernosusthrombose nach der Mittelohreiterung aufgetreten und von da aus die Infektion zu den Meningen propagiert. Zweimal verlief der ganze Prozeß perakut. Ob das hierbei angenommene Vordringen der Eiterung durch das Tegmen wirklich vorgelegen hat, steht dahin. In drei

Digitized by Google
Original from UNIVERSITY OF CALIFORNIA
Generated on 2019-10-24 13:17 GMT / http://hdl.handle.net/2027/uc1.b3252760
Public Domain in the United States, Google-digitized / http://www.hathitrust.org/access_use#pd-us-google

Fällen war es zunächst einmal zur Pachymeningitis externa und interna und in den beiden anderen Fällen zur Bildung eines Schläfelappenabszesses gekommen. Durch rationelles Vorgehen, auch in den desolat erscheinenden Fällen von Meningitis, zumal wenn sie labyrinthogen sind, wird die Zahl der geheilten Fälle von otogener Meningitis sich vermehren lassen. Von 15 operierten Fällen sind 6 geheilt. Die 5 nicht operierten Fälle kamen ad exitum. In den 15 operierten Fällen bestand neben der Labyrintheiterung und der nachgewiesenen Meningitis 5mal gleichzeitig ein Gehirnabsceß, und zwar 4mal im Kleinhirn und einmal im Großhirn. Ein Fall von Kleinhirnabceß mit Meningitis, außerdem ein Fall von Großhirnabsceß mit Meningitis kamen zur Heilung. In einem sechsten Falle wurde bei der Sektion eine schwere subdurale Eiterung am Clivus nachgewiesen. In den Fällen von Meningitis, die nicht labyrinthogen waren, wurde neben der ausgedehnten Totalaufmeißelung der Mittelohrräume die Lumbalpunktion, zum Teil öfters wiederholt, ausgeführt. Die Behandlung durch Duraincision hat sich uns nicht bewährt, sie zeigte im Gegenteil wesentliche Nachteile. Bei den labyrinthogenen Meningitiden wurde neben der Totalaufmeißelung der Mittelohrräume gleichzeitig nach meiner Methode das Labyrinth total ausgeräumt. Durch die Eröffnung des inneren Gehörgangs am Fundus kam eine sehr wirksame Drainage des so gleichzeitig eröffneten Subarachnoidealraumes zustande. Diese Drainage erscheint mir das wertvollste Mittel für die Bekämpfung der labyrinthogenen Meningitis zu sein. Ob die Durchspülung des gesamten Dursalsackes von der Lumbalpunktionsstelle zum inneren Gehörgang heraus diese Drainage noch unterstützen kann, muß die weitere Forschung erweisen.

Brieger (Breslau): **Die Heilbarkeit der otogenen Meningits.**

Das anatomische Substrat des Krankheitsbildes der otogenen Meningitis ist im allgemeinen ein den ganzen Arachnoidealraum betreffender, generalisierter Prozeß. Fälle mit eifrigem Lumbalpunktat, in denen das klinische Bild der Meningitis besteht und allmählich zum Rückgang gelangt, sind als geheilte „diffuse“ Leptomeningitiden anzuerkennen. Die Übereinstimmung im klinischen Bilde geheilter Fälle mit solchen, in denen die Autopsie später das Vorhandensein der charakteristischen anatomischen Veränderungen aufdeckt, läßt annehmen, daß die Heilbarkeit sich nicht auf bestimmte Stadien und Formen der Meningitis („Vorstufen“) beschränkt. Die Heilbarkeit generalisierter Meningitis ist im Tierversuch wie auch beim Menschen bewiesen. Der Nachweis herdweiser, schwieliger Verdickungen der weichen Hirnhäute, zumal in Bezirken, die nicht in unmittelbarer Beziehung zum Primärherd im Ohr stehen, zeigt die Rückgangsfähigheit auch solcher exsudativer Prozesse, die bei generalisierter Meningitis sich an bestimmten Stellen besonders intensiv abgespielt haben, an. Die Ausheilung „diffuser“ Leptomeningitis kann, wie Tierversuch und Beobachtung am Menschen dartun, spontan, unabhängig von der Therapie erfolgen. Solche Spontanheilungen sind indessen so selten, daß schon diese Tatsache, verglichen mit der zunehmenden Zahl solcher Fälle geheilter Meningitis, in denen der Versuch einer therapeutischen Beeinflussung gemacht wurde, die Annahme, daß die Heilung in diesen Fällen der angewandten Therapie zuzuschreiben ist, unterstützt. Heilung eitriger Meningitis wurde von Brieger bisher in 5 Fällen chronischer Mittelohreiterung, von denen einer mit Hirnabsceß kompliziert war, beobachtet. Das Hirnwasser zeigte in diesen Fällen ausgesprochen eitrige Beschaffenheit. In einem sechsten Falle bei akuter Mittelohreiterung mit ausgesprochenen Erscheinungen der Meningitis zeigte das

Digitized by Google
Original from UNIVERSITY OF CALIFORNIA
Generated on 2019-10-24 13:17 GMT / http://hdl.handle.net/2027/uc1.b3252760
Public Domain in the United States, Google-digitized / http://www.hathitrust.org/access_use#pd-us-google

Lumbalpunktat nur eine mäßige Beimengung von Leukocyten. Die Heilung war nach diesen Erfahrungen nicht auf eine bestimmte Form der Meningitis beschränkt; die Meningitis war teils vom Labyrinth fortgeleitet, teils anscheinend durch Extraduralabscesse vermittelt, einmal mit Hirnabsceß kompliziert. Ob die Pathogenese der Meningitis, der Weg, den die Infektion zum Arachnoidealraum genommen hat, eine Bedeutung für die Heilbarkeit hat, wird bei der Schwierigkeit, den Überleitungsweg, zumal in nur klinisch beobachteten Fällen, mit Sicherheit zu bestimmen, auch eine größere Statistik schwer entscheiden können. Auch die Heilung in den operativ behandelten Fällen ist in gewissem Sinne eine Spontanheilung. Die Therapie schafft nur Bedingungen, die ihren Eintritt begünstigen. Sie kann sich auf die Ausschaltung des — im Verhältnis zur Meningitis — primären Eiterherds und druckentlastende Maßnahmen erstrecken. Direkte Inangriffnahme solcher Bezirke des Arachnoidealraumes, die dem Primärherd zunächst liegen, bietet, da die otogene Meningitis sich anscheinend zumeist rasch generalisiert, keine Vorteile. Die Heilbarkeit ist nicht an bestimmte Fristen nach dem Einsetzen der meningitischen Erscheinungen gebunden. Die Generalisation der otogenen Meningitis vollzieht sich offenbar meist so rasch, daß der Zeitpunkt, zu dem die Therapie einsetzt, für die Gestaltung des Verlaufs keine ausschlaggebende Bedeutung hat. Die Therapie kann noch in scheinbar vorgeschrittenen Stadien wirksam sein, während sie in anderen Fällen auch dann versagt, wenn sie fast unmittelbar nach dem Beginn der Meningitis einsetzt. Andere Faktoren, wie insbesondere anscheinend die Virulenz der die Meningitis bedingenden Bakterien, sind für den Ablauf der Meningitis anscheinend wesentlicher als der Zeitpunkt, zu dem der Versuch einer therapeutischen Beeinflussung einsetzt. Die Ausschaltung des Primärherdes im Ohr ist die wichtigste Aufgabe der Therapie, aber auch nicht immer eine unbedingte Voraussetzung für Heilung der Meningitis. In zwei Fällen trat die Heilung ein, obwohl die Elimination des von der Eiterung betroffenen Labyrinthherdes nicht erfolgen konnte. Die Heilung war auch hier eine definitive. Druckentlastung durch Incision der in der Nachbarschaft des Schläfenbeins freigelegten Dura ist weniger wirksam als Entlastung durch mehrfach wiederholte, ausgiebige Lumbalpunktionen. Der erstere Weg kann außerdem durch Vermittlung eines Hirnprolapses etc. Komplikationen herbeiführen; die Lumbalpunktion ist im allgemeinen anscheinend unschädlich, insbesondere auch nicht geeignet, die Generalisierung der Meningitis zu fördern. Lumbalpunktionen haben fast ausnahmslos einen mehr oder weniger erheblichen Rückgang der klinischen Erscheinungen der Meningitis zur Folge, also zumeist eine günstige symptomatische Wirkung. Die Resultate, die bisher bei der Behandlung der otogenen Meningitis erzielt wurden, sind zunächst noch mehr Zufallserfolge. Bestimmte Indikationen zur Einleitung einer Therapie lassen sich nicht aufstellen. Die Ergebnisse der Behandlung gegen die Seltenheit reiner Spontanheilungen gehalten, rechtfertigen zunächst jedenfalls die Einleitung eines Behandlungsversuchs in allen Fällen otogener Meningitis. Nach den bisherigen Erfahrungen erscheint die Kombination operativer Maßnahmen, welche auf möglichst vollständige Elimination des Primärherdes abzielen, mit ausgiebigen, nötigenfalls mehrfach wiederholten Lumbalpunktionen am aussichtsvollsten. Die Anwendung von Urotropin scheint nach den bisherigen Erfahrungen bei ausgesprochener eitriger Meningitis unwirksam zu sein.

van Caneghem (Breslau): *a)* **Experimentelle Untersuchungen über Urotropinwirkung bei Meningitis.**

Digitized by Google
Original from UNIVERSITY OF CALIFORNIA
Generated on 2019-10-24 13:17 GMT / http://hdl.handle.net/2027/uc1.b3252760
Public Domain in the United States, Google-digitized / http://www.hathitrust.org/access_use#pd-us-google

Im Verlaufe experimenteller Untersuchungen über Entstehung und Verlauf eitriger Meningitis wurde auch die Möglichkeit therapeutischer Beeinflussung des Ablaufs der Meningitis, insbesondere auch durch Urotropin, geprüft. Die Untersuchungen bestätigten zunächst, daß Urotropin in derjenigen Konzentration, in der es, nach Einführung von 0,1 auf 1 *kg* des Körpergewichts pro die, im normalen Liquor des Menschen erscheint, diesem eine deutliche, das Bakterienwachstum hemmende Wirkung verleiht. Wenn der Liquor, der an sich normalerweise vollkommen intakt sich verhält, durch Einwanderung von Leukocyten getrübt und dadurch aktiv geworden ist, kommt indessen durch Urotropindarreichung eine Steigerung dieser Aktivität, Staphylokokken gegenüber, gar nicht oder nur in sehr geringem Maße zustande. Vorbehandlung mit Urotropin oder frühzeitige, bald nach Infektion einsetzende Behandlung setzt bei Tieren, welche mit unter die Dura gespritzten Aufschwemmungen virulenter Streptokokken infiziert wurden, die Mortalität sehr erheblich herab. Die Versuche betrafen 22 Meerschweinchen und 10 Hunde. Von den nicht mit Urotropin infizierten Kontrolltieren gingen 60% zugrunde. Bei denjenigen Tieren, welche entweder gleich nach der Infektion oder längstens 24 Stunden danach in Behandlung genommen waren, betrug die Mortalität nur 14%. Drei Hunde, bei denen die Behandlung rechtzeitig eingeleitet war, erkrankten zwar an Meningitis, überwanden aber die Infektion. Ebenso genas ein Tier, bei dem die Utropinbehandlung erst 3 Tage nach der Infektion eingesetzt hatte. Zwei Tiere, bei denen der Behandlungsbeginn erst in eine Zeit, zu der die meningitischen Erscheinungen schon voll entwickelt waren, fiel, starben trotz Urotropin. Die vier gar nicht mit Urotropin behandelten Tiere erlagen sämtlich der Infektion. Das Urotropin wurde den Tieren in einer Dosis von etwa 0,1 *g* auf das *kg* Köpergewicht subcutan injiziert. Der Urotropinbehandlung scheint danach — mindestens im Tierversuch — bei rechtzeitiger Anwendung eine Wirkung auf den Ablauf meningealer Infektionen zuzukommen. Insbesondere hat die Tatsache, daß bei Vorbehandlung mit Urotropin sonst regelmäßig wirksame Infektionen im Arachnoidealraum unwirksam blieben, vielleicht eine praktische Bedeutung für die Gestaltung des postoperativen Verlaufs nach solchen Eingriffen, bei denen sich eine Infektionsmöglichkeit für die Meningen ergeben kann.

Quix (Utrecht): **Demonstration eines Apparates zur Erregung des statischen Labyrinthes.**

Vortragender hat einen Apparat konstruiert, mit dem er in der Lage ist, rasch und bequem und ohne Hilfe eines Assistenten den kalorischen Nystagmus zu erregen und die Reaktionen als Zeigeversuch etc. zu prüfen. Er nennt den Apparat „Statokineter". Dieser besteht aus einem Metallzylinder, aus dem Wasser durch eine Feder unter konstantem Druck herausgepreßt wird. Der Apparat wird von der Versuchsperson auf dem Rücken getragen, wie der Ranzen, während das Wasser durch eine Canule à double courant aus dem Ohre in einen Behälter auf der Brust der Versuchsperson zurückfließt. Die Menge des verbrauchten Wassers und die Temperatur kann leicht an dem Apparat abgelesen werden. Die Versuchsperson kann mit dem Apparat umhergehen, dieser funktioniert beliebig lange Zeit und ohne Hilfe. Alle Reaktionen auf die statische Erregung lassen sich sehr leicht prüfen.

R. Bárány (Wien): **Der Bárányesche Symptomenkomplex, seine Diagnose und Therapie, Ätiologie und Prognose.**

Bárány hat im letzten Jahre einen neuen Symptomenkomplex entdeckt, den er bisher an etwa 30 Fällen beobachtet hat und der sich — bei rechts-

Digitized by Google
Original from UNIVERSITY OF CALIFORNIA
Generated on 2019-10-24 13:17 GMT / http://hdl.handle.net/2027/uc1.b3252760
Public Domain in the United States, Google-digitized / http://www.hathitrust.org/access_use#pd-us-google

seitigem Sitz und voller Entwicklung — aus folgenden Krankheitssymptomen zusammensetzt: 1. Kopfschmerzen in der rechten, hinteren Schädelgrube, insbesondere unmittelbar hinter dem rechten Ohre, im Warzenfortsatz beginnend und von hier eventuell nach vorn zu ausstrahlend. 2. Druckempfindlichkeit des Warzenfortsatzes respektive der daselbst zutage tretenden Nervenstämmchen. 3. Schwindelanfälle. 4. Herabgesetzte kalorische Erregbarkeit rechts. 5. Schwerhörigkeit rechts, vom Charakter der Laesio auris internae. 6. Ohrensausen rechts. 7. Spontanes Vorbeizeigen im rechten Handgelenk bei der Stellung „Vola nach abwärts" nach außen, also nach rechts. 8. Fehlen der Zeigereaktion nach innen (links) bei Hervorrufung eines Nystagmas nach rechts im rechten Handgelenk bei der Stellnng „Vola nach abwärts". 9., 10. und 11. In wenigen Fällen Herabsetzung der Pulsfrequenz und des Kornealreflexes rechts sowie Ponssymptome rechts. Als Besonderheiten sind folgende Punkte hervorzuhen: *a)* der plötzliche Beginn, die spotanen Schwankungen und das eventuelle plötzliche Verschwinden aller Krankheitserscheinungen; *b)* die Beziehungen dieser Krankeit zur Migräne und Epilepsie; *c)* ihre Beziehungen zu einer meist bereits ausgeheilten Otitis media suppurativa dextra; *d)* die therapeutische Beinflußbarkeit respektive Heilbarkeit aller Erscheinungen durch Lumbalpunktion, Durafreilegung, eventuell als ultimum refugium Duraincision im Bereiche der rechten, hinteren Schädelgrube vom Warzenfortsatz aus. Als Ätiologie kommt nach Báránys Meinung eine circumscripte Flüssigkeitsansammlung in der sogenannten Cisterna pontis im Kleinhirnbrückenwinkel in Betracht. Diese kann begünstigt sein durch starke Abflachung der hinteren Schädelgrube (ein Fall), durch temporären Verschluß des Foramen Magendie (ein Fall), wahrscheinlich durch Verklebungen der Pia und Arachnoidea infolge von seröser Meningitis (die meisten Fälle). Die Verbindung der Ohrsymptome mit dem Vorbeizeigen im Handgelenk nach außen ist höchstwahrscheinlich bedingt durch die Lage des Kleinhirnrindenzentrums für die Einwärtsbewegung des Handgelenks im Bereich der Zisterne des Kleinhirnbrückenwinkels. Die Lähmung dieses Zentrums durch die Druckerhöhung in der Cisterna bewirkt das spontane Vorbeizeigen nach außen und das Fehlen der Zeigereaktion nach innen. Dies beweisen Fälle von Incision dieser Kleinhirnpartie nach Labyrinthoperation, bei welchen isoliert Vorbeizeigen im Handgelenk der kranken Seite nach außen zu beobachten war. Kommt der Symptomenkomplex spontan oder durch die genannten Eingriffe zur Heilung, so verschwinden Kopfschmerz, Schwindel, Schwerhörigkeit, Ohrensausen und Vorbeizeigen oft binnen wenigen Tagen. Die Rückbildung des Gehörs zur Norm kann allerdings in alten Fällen ausbleiben, eventuell sich nur langsam vollziehen. Rezidive der Erkrankung lassen sich wohl kaum verhüten, wurden aber bisher nur in wenigen Fällen und nach großen Zeiträumen, ein bis drei Jahren, beobachtet. (Bárány hat nämlich derartige Fälle als diagnostisch unklar schon seit Jahren unter Kontrolle). In einem Falle wurde Überspringen der Erkrankung auf die andere Seite beobachtet. Verbindung mit Hysterie ist nicht selten. Rudimentäre Fälle, bei welchen das eine oder andere Symptom fehlt, kommen vor.

Brünings (Jena): **Untersuchungen über die Vertikalempfindung.**

Von den drei labyrinthären Sinnesqualitäten (Empfindung der vertikalen, der translatorischen Bewegung und der Drehung) läßt sich mit besonderen Hilfsmitteln (Vertikometer) die Genauigkeit der optischen und taktilen Vertikalempfindung in verschiedenen Kopfstellungen und Bewegungen messen. Die Ergebnisse bei Normalen und bei künstlichem oder pathologischem Erregungs-

Digitized by Google
Original from UNIVERSITY OF CALIFORNIA
Generated on 2019-10-24 13:17 GMT / http://hdl.handle.net/2027/uc1.b3252760
Public Domain in the United States, Google-digitized / http://www.hathitrust.org/access_use#pd-us-google

zustand des Vestibularapparates gestatten einen Schluß auf Sitz und Funktion des Vertikalsinnes.

Wittmaack (Jena): **Über das Bogengangsystem der Tanzmäuse.**

Wittmaack erbringt unter Vorlegung kontinuierlicher Serienschnitte den Nachweis, daß es in der Tat zweifellos Tanzmäusestämme gibt, die ein verkümmertes Bogengangssystem aufweisen, wie dies bereits früher von Rawitz behauptet worden ist. Die von Wittmaack untersuchten Tanzmäuse zeigten einen Defekt des vorderen Schenkels und der Ampulle des horizontalen Bogenganges inklusive der zugehörigen Crista acustica, die völlig fehlt. Hinterer Schenkel und Konvexität des Bogenganges ist angelegt und steht durch einen meist sehr feinen Kanal mit dem oberen Pol des Utriculus in Verbindung. Auch Wittmaack hat indessen wiederholt Tanzmäuse mit anscheinend normal entwickeltem Bogengangssystem zur Untersuchung bekommen und möchte daher die Frage, ob die Tanzbewegungen mit diesem Defekt in Zusammenhang zu bringen sind, zunächst noch unentschieden lassen, bis noch mehr Beobachtungen hierüber vorliegen.

Brünings (Jena): **Reflexfreie anastigmatische Ohrlupe.** (Demonstration.)

Siebenmann (Basel): **Über die Anfangsstadien und über die Natur der progressiven Spongiosierung der Labyrinthkapsel (Otospongiosis progressiva).**

Der Vortragende berichtet über acht von Otospongiosis progressiva befallene, bis jetzt noch nicht beschriebene Felsenbeine von vier weiblichen Individuen, deren jüngste nur 5 Jahre alt ist. Der Beginn der progressiven Spongiosierung der Labyrinthkapsel besteht nicht in einer Verdrängung durch neuen Knochen (Manasse), sondern im Hineinwuchern von Fasermark aus dem Gewebe des Periostes durch den Deckknochen hindurch in die normalen Haversschen Kanäle der Labyrinthkapsel hinein. Lakunäre Resorption von deren Wänden — also von altem, ursprünglichem Knochen — unter Mitbeteiligung von ein- und mehrkernigen Oteoklasten geht damit Hand in Hand und fehlt in keinem Falle. Apposition neuen Knochens erfolgt nur da, wo schon Resorptionsvorgänge sich abgespielt haben. Der neuapponierte Knochen (Neospongiosa) ist stärker kalkhaltig als der alte Knochen und verdient daher nicht osteoide Substanz genannt zu werden. Zum Unterschiede von Ostitis fibrosa, Ostitis deformans, Pagetscher Krankheit etc. geht der Spongiosierungsprozeß der Labyrinthkapsel ohne entzündliche Erscheinungen einher; Granulationsgewebe, Leukocyten und Plasmazellen fehlen. Der Prozeß ist progressiv; er kommt nie zu völligem Stillstand, auch in den ältesten Partien der Neospongiosa finden sich immer wieder Stellen, wo Resorption und Apposition reger sich abspielen, als dies unter physiologischen Verhältnissen geschieht. Eine konkommittierende Erkrankung des N. cochlearis beruht auf dem Einfluß der bis ans Endost selbst vorgedrungenen Wandveränderungen der Labyrinthräume und ist da, wo letztere fehlen, auf andere Ursachen zurückzuführen.

Viktor Urbantschitsch (Wien): **Über den Einfluß von Schalleinwirkungen auf die akustische Empfindungsschwelle.**

Da die Hyperacusis Willisii gegenwärtig von den meisten Autoren auf einen durch Schalleinwirkungen herbeigeführten stärkeren Impuls auf den Schalleitungsapparat bezogen wird, stellte Urbantschitsch in Ergänzung seiner im Jahre 1883 darüber berichteten Beobachtungen erneuerte Versuche

Digitized by Google
Original from UNIVERSITY OF CALIFORNIA
Generated on 2019-10-24 13:17 GMT / http://hdl.handle.net/2027/uc1.b3252760
Public Domain in the United States, Google-digitized / http://www.hathitrust.org/access_use#pd-us-google

über die Beeinflußbarkeit der akustischen Empfindungsschwelle durch Schalleinwirkungen an. Diese Versuche betrafen Fälle mit normalem Gehör, mit chronischem Mittelohrkatarrh und mit Mittelohreiterung, ferner solche mit Verlust des Hammers und Ambosses und mit herabgesetzter Cochlearfunktion. In allen diesen pathologischen Zuständen, gleichwie bei den Versuchspersonen mit Normalgehör, vermochten die verschiedenen Schalleinwirkungen eine Hörsteigerung auszulösen, die häufig auch nach Entfall der Schallwirkung noch durch einige Zeit anhielt. Diese Erscheinung läßt sich nach der Ansicht von Urbantschitsch nicht auf eine durch die Schalleinwirkung veranlaßte verstärkte Schwingung des Schalleitungsapparates beziehen, sondern spricht für eine gesteigerte Erregung des Hörsinnes. Wie Urbantschitsch aufmerksam macht, hat man sich bei den Prüfungen auf Hyperacusis vor deren Verwechslung mit subjektiven Schwankungen des Gehörs zu hüten.

Wittmaack (Jena): **Zur akustischen Schädigung des Gehörorganes.**

Wittmaack berichtigt zunächst einen ihm in der Deutung einiger anatomischer Einzelheiten unterlaufenen Irrtum unter Hinweis auf eine demnächst erscheinende ausführliche Arbeit über die in Frage stehenden Veränderungen. Er betont sodann, daß hierdurch die Auffassung über das Wesen des pathologischen Prozesses keinerlei prinzipielle Verschiebung erfahren hat. Schon in seiner ersten Publikation über diesen Gegenstand hat er die auch jetzt noch zu Recht bestehende und auch von der Siebenmannschen Schule vertretene Auffassung ausgesprochen, daß es sich in erster Linie um einen in der Peripherie des Neurons, also in den Sinneszellen, beginnenden Degenerationsprozeß handelte, der erst sekundär den Stützapparat in Mitleidenschaft zieht. Bezüglich des Einflusses der Knochenleitung hebt Wittmaack hervor, daß er, wie dies auch aus den von ihm angestellten Versuchsreihen ohne weiteres hervorgeht, einen Einfluß der Knochenleitung bei der Schädigung des Gehörs ausschließlich nur für diejenigen Formen der Schallschädigung angenommen hat, bei denen nachweislich die Intensität des Schalles nicht hinreichend stark ist, um schon durch kurzdauernde, täglich wiederholte — gleichgültig, ob nur durch Luft- oder auch durch Knochenleitung erfolgende — Einwirkung eine Schädigung des Gehörs hervorzurufen, wie dies doch zweifellos in der großen Mehrzahl der gewerblichen Betriebe der Fall ist, in denen wir infolge kontinuierlicher Schalleinwirkung Schädigung des Gehörs in Form der sogenannten Professionsschwerhörigkeit auftreten sehen. Diese Auffassung ist auch durch die neueste Versuchsreihe von Hoessli keineswegs widerlegt. Auch diesen Versuchen kann für die ausgeführte Fragestellung, auf die es einzig und allein ankommt, keinerlei Beweiskraft zugesprochen werden, da ebenso wie bei den Yoshischen Versuchen der ganz unerläßliche Vorversuch, ob nicht eine täglich wiederholte, kurzdauernde Einwirkung denselben Effekt erzielt haben würde, wiederum unterlassen ist. Wittmaack ist zurzeit mit weiteren Untersuchungen über diese Frage beschäftigt und wird in einiger Zeit noch ausführlicher hierüber berichten.

Reinking (Hamburg): **Zur Frage der Entstehung von Hörschädigungen nach langdauernder Schalleinwirkung.**

Das Ergebnis der Wittmaackschen Untersuchungen, daß für die Entstehung von Hörschädigungen nach längerer Schalleinwirkung der Knochenleitung eine hervorragende Bedeutung zukomme, ist von Friedrich und Jaehne auf Grund klinischer Untersuchungen bei Marineoffizieren und Artille-

Generated on 2019-10-24 13:17 GMT / http://hdl.handle.net/2027/uc1.b3252760
Public Domain in the United States, Google-digitized / http://www.hathitrust.org/access_use#pd-us-google
Digitized by Google
Original from UNIVERSITY OF CALIFORNIA

risten bestätigt worden. Dem prophylaktischen Vorschlag Wittmaacks, durch Filzunterlagen einer Degenerationen vorzubeugen, haben sie sich angeschlossen. Andrerseits sind die Wittmaackschen Ergebnisse besonders durch die Arbeiten der Siebenmannschen Schule stark erschüttert worden. Nicht nur gelang es, durch einfache Zuleitung des Schalles durch die Luft regelmäßig Degenerationen in einem Ohr zu erzielen, sondern es konnte auch in einwandfreier Weise nachgewiesen werden, daß die Knochenleitung beim akustischen Trauma des inneren Ohres gar keine Rolle spielt: Die in eine freihängende, gußeiserne Röhre, die 12 Stunden täglich durch ein automatisches Hammerwerk erschüttert und beklopft wurde, eingeschlossenen Versuchstiere zeigten auf dem intakten Ohre typische Degeneration, während auf dem Ohre, auf dem durch Amboßextraktion die Zuleitung durch die Luft gestört war, der schallempfindende Apparat völlig normal blieb. Reinking hat zwei Schlosser beobachtet, die auf einem Ohre an einer seit Kindheit bestehenden Mittelohreiterung litten. Beide hörten auf dem Ohre mit intaktem Schalleitungsapparat schlechter wie auf der eiternden Seite. Hier handelte es sich um eine typische Mittelohrschwerhörigkeit mit fast normaler oberer Tongrenze ohne wesentliche Schallverkürzung bei Knochenleitung, auf dem nicht eiternden Ohr dagegen bestand eine typische professionelle Schwerhörigkeit. Auch bei progressiver Schwerhörigkeit älterer Leute hat Reinking mehrfach gesehen, daß das eine mit langdauernder Mittelohreiterung behaftete Ohr besser hörte, als das nicht eiternde Ohr auf der anderen Seite. Hier ist das innere Ohr dem schädigenden Einfluß der doch vorwiegend durch die Luft zugeleiteten Schallreize weniger zugänglich gewesen. Diese Beobachtungen stehen mit den experimentellen Ergebnissen der Siebenmannschen Schule in gutem Einklang.

Boenninghaus (Breslau): **Über die krankhafte Ermüdung des Gehörs bei sogenannter traumatischer Neurose.**

Bei der sogenannten traumatischen Neurose beobachtet man im Laufe der Hörprüfung nicht selten eine Ermüdung des Gehörs von typischer Art. Die Nichtbeachtung dieses Faktors führt zu falscher Beurteilung.

Wagener (Berlin): **Zur Bestimmung der einseitigen Taubheit.**

Es ist unmöglich, mit den bisher angegebenen Methoden einseitige Taubheit wissenschaftlich exakt nachzuweisen. Wichtig für das neue Verfahren Wageners ist folgende Feststellung: Zahlreiche Versuche an Normalhörenden und ein- oder beiderseitig Schwerhörigen haben ergeben, daß bei festem Verschluß des einen Ohres mit dem Finger und gleichzeitiger schüttelnder Bewegung des verschließenden Fingers das andere Ohr in seiner Hörfähigkeit nicht oder nur in ganz geringem Maße beeinträchtigt wird. Das Hörvermögen ist fast das gleiche wie bei dem gebräuchlichen festen Verschlusse des Ohres mit dem Finger. Läßt man aber vor einem tauben Ohre eine Stimmgabel, zum Beispiel a_2, so weit abklingen, bis sie nicht mehr gehört wird, und unterbricht dann die schüttelnde Bewegung des das andere Ohr verschließenden Fingers, so wird der Ton der Stimmgabel sofort wieder vernommen, und zwar durch das nicht mehr irritierte, aber noch verschlossene hörende Ohr. Nach dieser Methode lassen sich Gehörsreste nachweisen, die auf anderem Wege nicht festzustellen sind.

A. Peyser (Berlin): **Die nächsten Aufgaben in der Erforschung der Gewerbekrankheiten des Ohres.**

Der Internationale Kongreß für Gewerbekrankheiten 1910 in Brüssel hat nach einem Vortrage des Verfassers beschlossen, die Frage der Gewerbe-

Digitized by Google
Original from UNIVERSITY OF CALIFORNIA
Generated on 2019-10-24 13:17 GMT / http://hdl.handle.net/2027/uc1.b3252760
Public Domain in the United States, Google-digitized / http://www.hathitrust.org/access_use#pd-us-google

krankheiten des Ohres als einen der Hauptgegenstände auf die Tagesordnung des nächsten Kongresses 1914 in Wien zu setzen. Die vorzügliche Arbeit Röpkes ist vereinzelt geblieben, die statistischen Grundlagen auf nennenswerter Basis fehlen vollkommen. Hier muß zuerst die Arbeit der deutschen Ohrenärzte einsetzen. Für lärmende Betriebe sind ferner auf Vorschlag von Arbeiterausschüssen Schutzmaßregeln für die Lärmgefährdeten getroffen. Diese sind vom ohrenärztlichen Standpunkt auf ihre Zweckmäßigkeit zu prüfen und ihre bisherigen Wirkungen sind zu studieren. Die soziale Gesetzgebung bot bisher nur wenige Handhaben vorbeugender Art. § 1199 der R.-V.-O. schafft hierin einige Besserung. Im Rentenverfahren wäre an die Gewährung einer Übergangsrente zur Begründung eines anderen Berufes zu denken. Von besonderer Wichtigkeit ist nach Schaffung von Wittmaacks Erschütterungstheorie die planmäßige Filzisolierung solcher Kesselschmiede, Nieter etc., die auf der schwingenden Materie stehend arbeiten. Die Deutsche Otologische Gesellschaft ist die berufene Instanz, die Bearbeitung der Frage in die Hand zu nehmen, und zwar so, daß die Resultate durch geeignete Referenten dem Internationalen Kongreß für Gewerbekrankheiten 1914 unterbreitet werden können.

A. Hartmann (Heidenheim): **Der Unterricht für hochgradig Schwerhörige in Deutschland.**

Nachdem im Jahre 1903 auf Veranlassung des Vortragenden in Berlin zuerst der Schwerhörigenunterricht in Deutschland eingerichtet wurde, besteht jetzt solcher Unterricht außerdem in Hamburg, Charlottenburg, Dortmund, Neukölln, Mannheim, Straßburg. Absehkurse werden gegeben in Frankfurt a. M., Hannover, Düsseldorf. Dieselben bieten nur einen ungenügenden Ersatz für den eigentlichen Schwerhörigenunterricht, da es hauptsächlich darauf ankommt, den in der geistigen Entwicklung zurückgebliebenen Schwerhörigen den fehlenden Wort- und Begriffsschatz zu ergänzen. Absehkurse kommen in Betracht für Schwerhörige mittleren Grades, welche in der Normalschule verbleiben können. Man kann rechnen, daß auf 100.000 Einwohner 20—30 Kinder im schulpflichtigen Alter kommen, welche wegen hochgradiger Schwerhörigkeit dem Unterricht in der Normalschule nicht folgen können und deshalb der geistigen Verwahrlosung anheimfallen.

Haenlein (Berlin): **Amerikanisches und deutsches Taubstummenwesen.**

Ohrenärzte haben Reformen des Taubstummenwesens vorgeschlagen. 1912 in Würzburg werden die Vorschläge der Mediziner auf dem Deutschen Taubstummenlehrertag erörtert. Die Notwendigkeit oder Ausschaltung der Gebärdensprache beim Unterricht wird beleuchtet werden. Schon 1905 ist Passow für die Zeichensprache für total Taube eingetreten. Die Gebärdensprache wird besonders an amerikanischen Anstalten gepflegt. Die Medizinische Fakultät Berlin bewilligte Referenten die Gräfin Boose-Stiftung, um in Nordamerika das Taubstummenwesen zu studieren. Die Organisation der Schulen, die hygienischen Einrichtungen sind in Amerika vorzüglich, die Gesundheitspflege der Kinder ist ausgezeichnet. Für die Lehrer, in Amerika meist weibliche, wird in Deutschland mehr gesorgt. Die Ausbildung der deutschen Lehrer umfaßt Anatomie, Physiologie des Ohres, Phonetik, Psychologie. Die Ausbildung der amerikanischen Lehrer dauert nicht so lange. Ablese-, Finger-, Gebärdensprache, Hörunterricht, kombinierte Methode in Amerika; Ableseunterricht in Deutschland. Für die aus der Schule entlassenen Taubstummen: Aus-

Digitized by Google
Original from UNIVERSITY OF CALIFORNIA
Generated on 2019-10-24 13:17 GMT / http://hdl.handle.net/2027/uc1.b3252760
Public Domain in the United States, Google-digitized / http://www.hathitrust.org/access_use#pd-us-google

bildung zum Beruf in Deutschland und Amerika. Tätigkeit des Arztes an den Taubstummenschulen. Die in Chicago angestellten psychologischen Versuche. Tätigkeit des Volta-Bureaus in Washington. Referent hält die Ablesemethode für die beste Methode, glaubt aber, daß in gewissen Fällen die Gebärdensprache mit zu verwenden ist.

Haenlein (Berlin): **Fürsorge für Schwerhörige.**

Das Interesse für soziale Medizin ist bei den Ärzten gewachsen. Auch das soziale Los der nicht Geheilten gehört zur sozialen Medizin. Den Ohrenärzten kann das Schicksal der Tauben und Schwerhörenden nicht gleichgültig sein. Mit der Fürsorge für die Gehörlosen befassen sich weite Kreise. Für die Schwerhörigen fehlt diese Fürsorge. Viele stürzt Schwerhörigkeit in Verbitterung und Not. Als Mitglied des Vorstandes des Berliner Vereins der Schwerhörigen weiß Referent davon zu berichten. Der Schwerhörige gilt nicht als invalide und erwerbsunfähig, praktisch ist er es aber sehr häufig doch. Er findet keine dauernde Arbeit, fällt der Familie, der Gemeinde zur Last. Und doch gibt es Berufe, die sich für Schwerhörige eignen; Arbeitsgelegenheit, nicht Almosen sollte es heißen. Für die schwerhörenden Kinder gibt es Schulen, zur gegenseitigen Hilfe haben Schwerhörige Vereine gebildet. Im Berliner Verein sind auch wenige vollhörende Mitglieder. Die Schwerhörigen allein können die Aufgabe nicht lösen, Arbeitsgelegenheit zu schaffen, schwerhörig Gewordene neue Berufe lernen zu lassen, die Teilnahme an Ablesekursen zu ermöglichen. Ablesekurse an der Berliner Ohren-Nasenpoliklinik der Charité für Schwerhörige. Es wäre eine würdige Aufgabe für die Ohrenärzte, führend einzugreifen und durch Gründung von Fürsorgevereinen für dauernd Schwerhörende das Los dieser Menschen zu verbessern zu suchen.

Zange (Jena): **Über Gefäßverbindungen zwischen Mittelohr und Labyrinth durch die knöcherne Labyrinthwand hindurch. Mit Demonstration histologischer Präparate.**

Es handelt sich um bisher unbekannte, zum Teil noch nicht genügend beachtete Gefäßverbindungen am horizontalen Bogengang und in der Gegend des runden Fensters. Diese haben für die Überleitung entzündlicher Prozesse vom Mittelohr ins Labyrinthinnere durch die erhaltene knöcherne Labyrinthkapsel hindurch sicher eine größere Bedeutung, als man bisher annahm. Dies wird an einigen Beispielen gezeigt und durch histologische Präparate belegt.

Uffenorde (Göttingen): **Demonstration von histologischen Labyrinthbefunden bei Meningitis.**

Durch die verschiedenen Labyrinthbefunde wird gezeigt, wie ungleich die Prozesse bei den meningogenen Labyrintheiterungen sein können und wie andrerseits auf allen drei Wegen die Infektion übermittelt werden kann. Es handelt sich stets um ganz frische Fälle. In einem Falle wird eine isolierte Bulbusthrombose mit Arrosion durch eine Dehiscenz am Paukenboden freiliegenden Bulbuswand demonstriert. In einem anderen Falle handelt es sich gleichzeitig um eine Dehiscenz am oberen Bogengang, und zwar am Sinus petrosus superior.

Scheibe (Erlangen): **Über inducierte Labyrinthitis.** (Mit histologischen Demonstrationen.)

Scheibe teilt zwei neue Fälle mit, bei denen eine tympanogene Labyrinthentzündung durch einfache Fortleitung ohne Durchbruch entstanden war. Der erste war ein Fall von septischem Scharlach mit doppelseitiger nekroti-

Digitized by Google
Original from UNIVERSITY OF CALIFORNIA
Generated on 2019-10-24 13:17 GMT / http://hdl.handle.net/2027/uc1.b3252760
Public Domain in the United States, Google-digitized / http://www.hathitrust.org/access_use#pd-us-google

sierender Mittelohrentzündung. Diese hatte beiderseits durch Infiltration der Fenstermembranen auf das innere Ohr übergegriffen und eine diffuse Entzündung hervorgerufen. Auf der einen Seite war die Membran des runden Fensters der eitrigen Einschmelzung nahe. Die induzierte Form war, also hier nur die Vorstufe des Durchbruchs. Verschiedenes spricht aber dafür, daß diese gerade, bei Scharlach auch als selbständige Form weiter bestehen und zur Ausheilung kommen kann. Der zweite Fall war eine anscheinend genuine Otitis media, die ebenfalls durch die unzerstörten Fenster hindurch zur eitrigen Labyrinthitis geführt hatte. Hier war Meningitis die Folge. Der Verlauf war äußerst rapid: acht Tage nach Beginn der Ohrenschmerzen trat der Tod ein. Uffenorde hat zwei ähnliche Fälle beschrieben, bei denen ebenfalls bereits im induzierten Stadium Meningitis entstanden war. Bei den viel zahlreicheren Scharlach- und Tuberkulosefällen dagegen ist in keinem Falle Meningitis eingetreten, obwohl die Entzündung in allen darauf untersuchten Fällen bis in den inneren Gehörgang sich erstreckte. Dies entspricht der verhältnismäßig guten Prognose der skarlatinösen und tuberkulösen Labyrinthitis überhaupt. Herzog hat seine Fälle von Tuberkulose als Labyrinthitis serosa bezeichnet. Da meist auch zelliges Exsudat ausgeschieden wird, hält O. Mayer diese Bezeichnung nicht für angezeigt. Er schlägt den Namen Labyrinthitis toxica vor, da in seinem Scharlachfall Bakterien sich nur im Mittelohr, nicht aber im Labyrinth fanden. Da sie aber in anderen Fällen auch im inneren Ohr nachzuweisen waren, dürfte es sich empfehlen, die einmal gebräuchliche Bezeichnung induzierte Labyrinthitis beizubehalten. Sie kann serös sein, sie kann aber auch ausgesprochen eitrig sein wie in unserem zweiten Falle.

Erich Ruttin (Wien): **Zur pathologischen Histologie des Labyrinthes.**

Ruttin demonstriert: 1. Präparate einer Frau, die vor 10 Jahren nach chronischer Eiterung angeblich ohne Schwindel taub geworden sein soll. Sie war bei der Untersuchung taub, kalorisch aber auf dem in Rede stehenden Ohr erregbar. Im Präparat sieht man eine vollständige Ausfüllung der Cysterna perilymphatica, aber vollständig intakt erhaltener membranöser Vestibularapparat. Der Fall beweist, daß die Perilymphe für die Funktion nicht unbedingt nötig ist, dagegen für die cochleare Funktion ist die Perilymphe nötig. Daher auch bei seröser Labyrinthitis Verlust der vestibularen Reaktion. — 2. Präparate von seröser Labyrinthitis mit Eiter im inneren Gehörgang (erscheint ausführlich).

Blau (Görlitz): **Experimentelle Labyrinthitis.**

Bei 14 Katzen wurden 16mal (das heißt 10mal auf einer, 3mal auf beiden Seiten) Reinkulturen von Erysipelas- beziehungsweise Mucosuskokken oder Toxine beider Kokkenarten durch die Membr. tymp. sec. injiziert oder in Form einer Plombe (Agarkultur) auf die runde Fenstermembran aufgelegt. Mit Ausnahme eines Falles gelang es stets — natürlich nicht in den Fällen, in denen Toxine injiziert waren —, aus dem Lumbalpunktat die Kokken rein zu züchten, und zwar meist mehrfach in verschiedenen großen Pausen. Die kürzeste Zeit, die zwischen Versuch und Lumbalpunktion lag, betrug $2^3/_4$ Stunden. In allen Fällen zeigten sich je nach der Dauer der Beobachtung, welche zwischen 6 und 59 Tagen schwankte, entzündliche Veränderungen verschiedenen Grades. Diese waren teils auf die Scala tymp. der untersten Windung und den Aquaeductus cochl. beschränkt, zum Teil erstreckten sie sich auf die ganze Schnecke; einige Male war auch das Vestibulum mit ergriffen. Zwei Tiere gingen an

Generated on 2019-10-24 13:17 GMT / http://hdl.handle.net/2027/uc1.b3252760
Public Domain in the United States, Google-digitized / http://www.hathitrust.org/access_use#pd-us-google
Digitized by Google
Original from UNIVERSITY OF CALIFORNIA

Meningitis ein. In beiden Fällen fanden sich entzündliche Veränderungen auch in der Schnecke der nicht operierten Seite. Mehrmals ließ sich auch Meningitis sehr begrenzten Grades mikroskopisch nachweisen. Die anderen Tiere erlagen der Infektion nicht. Die stärksten Veränderungen fanden sich bei den mit Erysipelas behandelten Tieren. Sichergestellt wurde die Infektion der Schnecke durch die nicht verletzte Membr. tymp. sec. Sichergestellt ferner wurde, daß der Giftwirkung der Toxine zuerst das Neuroepithel des Organum Corti erlag. Endlich wurden in den Fällen, in welchen die Nische des runden Fensters fest verschlossen gefunden wurde, stets graduell verschiedene Verklebungen beziehungsweise Verwachsungen der Membr. Reissneri mit der Membr. tectoria beziehungsweise der Membr. Corti nachgewiesen, welche zu einer Verengerung bis zu fast völligem Verschluß des Canalis cochlearis geführt haben.

Laurowitsch (Jena): **Tubenverschluß bei Radikaloperation.**

Laurowitsch berichtet über die in den letzten Jahren in der Jenenser Klinik angestellten Beobachtungen über die Abhängigkeit im Verhalten der Radikaloperationswundhöhle von dem des Tubenkanales. Es hat sich hierbei gezeigt, daß mit überraschender Häufigkeit, man könnte fast sagen, Gesetzmäßigkeit, Durchgängigkeit des Tubenkanales mit klaffendem Ostium tympanicum und Fortbestehen von Sekretion, Borken- beziehungsweise Tapetenbildung in der Wundhöhle Hand in Hand gehen, während fast alle ideal geheilten Höhlen verschlossene Tube meist in der Gegend des Isthmus tubae aufweisen. Besonders beachtenswert sind Fälle, bei denen sich durch Bougieren nachweisen ließ, daß anscheinend vorhandene Fistel im Antrum zweifellos ebenfalls auf submuköser beziehungsweise subepithelialer Fortsetzung des Tubenkanals bis zur Fistelmündung zurückzuführen war. Es kann demnach kaum mehr zweifelhaft sein, daß der zuverlässige Tubenverschluß zu den wichtigsten Vorbedingungen für eine ideale Ausheilung der Radikaloperationswundhöhle gehört. Eine absolut zuverlässige Methode hierzu existiert zurzeit noch nicht. In der Jenaer Klinik wurden häufig gute Erfolge mit Verschluß des Tubenostiums durch Aufheilen eines in letzter Zeit stets frei transplantierten Hautläppchens quer vor die Tubenmündung erzielt. Die Wirksamkeit dieser Methode zeigen besonders die Fälle, bei denen nach zum Teil schon vor vielen Jahren von anderer Seite ausgeführter Radikaloperation fortbestehende Sekretion und Tapetenbildung durch nachträglichen Tubenverschluß in der beschriebenen Weise beseitigt wurde. Außerdem wurden einige Versuche, namentlich bei besonders weiten Tuben, zum Verschluß des Ostium tympanicum mit frei transplantiertem Knochenkeil, eventuell in Kombination mit Hautlappentransplantation angestellt, die bisher sehr befriedigende Resultate ergaben, ohne daß jemals nachteilige Folgen sich bemerkbar gemacht hätten.

Krebs (Hildesheim): **Über sekundäre Karies nach Attico-Antrotomie.**

Bei geheilten Radikaloperierten bildet sich zuweilen nach vielen Jahren eine Karies an solchen Stellen der übernarbten Knochenwandung aus, welche vorher nie erkrankt gewesen waren. Lieblingssitz dieser sekundären Karies ist der hinterste Winkel der Wundhöhle, das Promontorium und der Facialissporn. Ursache ist die Gefäßverödung infolge der bereits vor der Operation vorhandenen Osteosklerose, vor allem aber die Ernährungsstörungen, welche durch die Operationsinsulte gezeitigt wird (Durchtrennung der Arterien, Ab-

Digitized by Google
Original from UNIVERSITY OF CALIFORNIA
Generated on 2019-10-24 13:17 GMT / http://hdl.handle.net/2027/uc1.b3252760
Public Domain in the United States, Google-digitized / http://www.hathitrust.org/access_use#pd-us-google

lösung des Periostes von der äußeren und vorderen Antrumswand, Fortschlagung des Corticalis außen vorn, oft auch hinten und oben). Die mangelhaft ernährten inneren Knochenwandungen mit der dünnen Epidermisschicht reagieren auf kleine Schädlichkeiten, wie Schmutz oder manuelle Verletzungen, mit Geschwürsbildung. Unter deckenden Pulvern oder Verbänden pflegt die sekundäre Karies rasch abzuheilen.

Voss (Frankfurt a. M.): **Plastisches Verfahren zum primären und sekundären Verschluß von Antrumsoperationswunden.**

Das Verfahren, das Vortragender im Laufe des letzten Jahres über ein Dutzendmal unmittelbar im Anschluß an die Aufmeißlung akuter Mastoiditiden, viermal wegen schlecht heilender Antrumsoperationswunden und einmal wegen einer in der Narbe einer Antrumswunde entstandenen Pneumatocele anwandte, besteht in folgendem: Bei primärer Vornahme wird nach Ausführung der Knochenoperation zweifingerbreit hinter dem ursprünglichen Hautschnitt und diesem parallel ein zweiter Schnitt durch die Weichteile bis auf den Knochen gelegt, der etwa die Länge des ursprünglichen Hautschnitts hat. Der dadurch entstandene, aus Haut, Unterhautbindegewebe und Periost bestehende Riemen wird von seiner knöchernen Unterlage abgehebelt und mittelst tiefgreifender Seidenknopfnähte an den vorderen Rand der ursprünglichen Hautwunde fixiert. Nur aus dem unteren Winkel dieser Wunde wird ein schmaler, bis ins Antrum reichender Gazedocht nach außen herausgeleitet. Die hintere Wunde wird im oberen und unteren Winkel durch einige Nähte geschlossen, im übrigen der Heilung per secundam intentionem überlassen. Die Nähte werden spätestens am fünften Tage entfernt, der Gazestreifen gekürzt und bald gänzlich fortgelassen. Die Knochenwunde wird gelegentlich des Verbandwechsels durch Expression oder Ansaugen von ihrem Sekret befreit. Bei sekundärer Ausführung wird dem Verfahren nur eine gründliche Auskratzung der Knochenhöhle vorausgeschickt. Die auf diese Weise erzielten Erfolge sind im höchsten Grade befriedigend. Die Wundheilung war meist in 2—3 Wochen vollkommen abgeschlossen, die Narbe im Bereich der Knochenhöhle ist kaum sichtbar, diejenige im Bereich der behaarten Kopfhaut wird durchs Haar verdeckt, eine Einsenkung an der Stelle der Knochenwunde wurde nie beobachtet.

Quix (Utrecht): **Ein Fall von Tumor acusticus translabyrinthär operiert.**

Bei einem Kranken waren während längerer Zeit alle Symptome eines Tumor acusticus anwesend. Die Funktion des akustischen und statischen Labyrinthes sowie der Chorda tympani waren völlig erloschen, der Facialis war noch intakt. Die Röntgenstrahlen erwiesen den Porus acusticus internus des kranken Ohres erweitert. Da keine Symptome eines intrakraniellen Tumors anwesend waren, wurde mit Hensche angenommen, daß der Tumor im Pons acusticus entstanden und noch nicht aus diesem hinausgewachsen war. Der langsame Verlauf der Krankheit ließ einen gutartigen Tumor annehmen. Der Kranke bewilligte eine Operation. Diese bestand in der Entfernung des funktionslosen Labyrinthes zur Aufdeckung des Porus internus. In diesem wurde ein bohnengroßer Tumor gefunden, welcher total entfernt wurde. Der Acusticus samt Facialis wurde dazu knapp beim Eintritt ins Gehirn abgeschnitten. Der Tumor erwies sich mikroskopisch als ein Fibrom. Die Operation wurde in zwei Sitzungen vollendet. Der Kranke hat den Eingriff gut vertragen. Der Erfolg war gut.

Digitized by Google
Original from UNIVERSITY OF CALIFORNIA
Generated on 2019-10-24 13:17 GMT / http://hdl.handle.net/2027/uc1.b3252760
Public Domain in the United States, Google-digitized / http://www.hathitrust.org/access_use#pd-us-google

Wittmaack (Jena): **Ein Osteom der Nasenhöhle.**

Demonstration eines ungewöhnlich großen Osteoms der Nasenhöhle, das durch Operation von der Fossa canina aus entfernt wurde.

Schlegel (Braunschweig): **Zwei Röntgenaufnahmen eines Schädels.**

Schlegel zeigt zwei Röntgenaufnahmen eines Schädels von vorn und seitlich. Auf beiden Platten sieht man eine durch die Nase eingeführte Stackesche Nasensonde in situ, deren längere Hälfte (8 *cm*) bis zur Schädelbasis reicht, während die kürzere (7 *cm*) im Inneren des Schädels deutlich zu erkennen ist. Die Aufnahmen stammen von einem 16jährigen jungen Mädchen, welches vor einem Jahre wegen chronischer Stirnhöhlen- und Siebbeineiterung, nach Killian operiert worden ist. Ein halbes Jahr nach der Operation bei einer Kontrolluntersuchung Entfernung eines zweifellos der Lamina cribrosa angehörenden Sequesters. Danach gelangte die Sonde in einen freien Raum und ließ sich, ohne der Pat. irgend welche Beschwerden zu verursachen, bis an den Griff einführen. Nach der fünf Tage nach der ersten Sondierung aufgenommenen Röntgenaufnahme vorübergehend Hirndruckerscheinungen. Der Pat. geht es gut.

van Caneghem (Breslau): **Tuberkulöse Infiltration der Bulbuswand bei Mittelohrtuberkulose.** (Demonstration.)

Ausgedehnte tuberkulöse Veränderungen, welche vom Mittelohr aus in den verschiedensten Richtungen sich verschieben und auch die Wand des Bulbus jugularis durchsetzen. Unter den Einbruchsstellen bei akuter Miliartuberkulose ist danach auch der Bulbus jugularis, wenn tuberkulöse Prozesse im Mittelohr nachweisbar sind, in Betracht zu ziehen.

Albanus (Hamburg): **Demonstration von Instrumenten betreffend Einführung von Radium- und Mesothriumkapseln in Nase, Rachen, Kehlkopf, Schlund.**

Zur Erzielung einer präzisen intensiven Wirkung auf die Schleimhäute der oberen Luft- und Speisewege sind folgende Punkte zu beachten, außer den allgemeinen radiotherapeutischen Forderungen, für die Kapsel: 1. Absolut sichere Fixation für längere Zeit, 2. eine geeignete Kapsel, 3. Filteranwendung nach Wichmann, 4. Beachtung respektive Regulierung des Blut- und Lymphgehaltes der zu bestrahlenden Gegend. Demonstration eines geeigneten Instrumentariums und Vorführung der Anwendung durch Diapositive. Zuletzt Demonstration eines Falles von Zungenschleimhauttuberkulose, wo verschieden alte Radium- und Mesothoriumwirkungen sichtbar sind. Beim selben Pat. ist eine Reaktion an der Epiglottis zu sehen.

Bücherbesprechungen.

Klinik der serösen und eitrigen Labyrinthentzündung. Von Dr. Erich Ruttin, Assistent der Universitäts-Ohrenklinik in Wien. Mit einem Vorwort von Professor Dr. V. Urbantschitsch. Wien und Leipzig 1912, Josef Šafař.

Die Erfolge, welche die Otochirurgie im letzten Dezennium aufzuweisen hat, sind hauptsächlich auf die fortschreitende Erkenntnis der Physiologie und Pathologie des Gehörorganes zurückzuführen. Wenn auch diese fortschreitende Erkenntnis sämtliche interkranielle Komplikationen otitischen Ursprunges betrifft, so ist es doch hauptsächlich die entzündliche Erkrankung des Laby-

Generated on 2019-10-24 13:17 GMT / http://hdl.handle.net/2027/uc1.b3252760
Public Domain in the United States, Google-digitized / http://www.hathitrust.org/access_use#pd-us-google
Digitized by Google
Original from UNIVERSITY OF CALIFORNIA

rinths, das durch seine Wichtigkeit sowohl als Sinnesorgan als auch als Vermittler lebensgefährlicher Komplikationen ein besonderes Interesse beansprucht. Infolgedessen hat auch die Erkenntnis der Erkrankungen desselben die größten Fortschritte aufzuweisen. Die Anatomie und Histologie dieses Sinnesorganes ist seit langer Zeit ausgebildet, die Physiologie und Pathologie hingegen waren erst in letzter Zeit Gegenstand otologischer Forschung. Schon im vorigen Jahrhundert haben Autoren wie Cotugno, Vieusseux und Itard das Labyrinth zum Gegenstand ihrer wissenschaftlichen Forschungen gemacht, aber erst der neueren Zeit blieb es vorbehalten, jene Fragen zu klären, die für die Klinik und Therapie der Erkrankungen dieses Organes von grundlegender Bedeutung sind. Der Wiener Schule gebührt in allererster Linie das Verdienst, dieses Kapitel der Otochirurgie in seiner gegenwärtigen Form ausgestaltet zu haben. Deshalb ist es auch freudig zu begrüßen, daß ein glänzender Vertreter dieser Schule die an der Ursprungsstätte der Labyrinthforschung gesammelten Erfahrungen der Allgemeinheit zugänglich macht. Ruttin behandelt das äußerst schwierige Kapitel „Die Klinik der serösen und eitrigen Labyrinthentzündung" in einer nicht nur für den Ohrenarzt, sondern auch für den Nichtfachmann Interesse erregenden Weise. Der Autor war in der glücklichen Lage, nicht bloß am reichlichen Material der Universitäts-Ohrenklinik, sondern auch unter der Leitung hervorragender Lehrer, wie Politzer und Urbantschitsch, seine Erfahrungen zu sammeln. Daß er diese ihm gebotene Gelegenheit in vollstem Maße ausgenutzt und verwertet hat, dafür spricht zur Genüge der Inhalt oben erwähnter Monographie. Die Einführung übernimmt Urbantschitsch durch ein Vorwort, in welchem er auf die Wichtigkeit dieses Kapitels sowie auf die Verdienste hinweist, die sich die Wiener Schule bei der Ausgestaltung dieses Krankheitsbildes erworben hat. Auf Grund einer Kasuistik von 108 mit genauen Krankengeschichten angeführten Fällen bringt Ruttin seine Ausführungen in klarer, prägnanter Weise zum Ausdruck.

Im ersten Kapitel beschäftigt sich Verfasser in besonders anschaulicher Weise mit den Untersuchungsmethoden sowohl des cochlearen als vestibularen Apparates, wie sie an der Wiener Klinik im allgemeinen geübt werden. Hat er doch, wie er selbst in einer Fußnote des Textes bemerkt, den physiologischen Teil seiner Monographie auf Wunsch und für seine Schüler geschrieben und auch darin erweist sich der Autor als ein Meister der Didaktik. Er gibt ein klares Bild der physiologischen Vorgänge des Labyrinths, besonders des Vestibularapparates, die theoretischen Grundlagen der Symptome des mannigfaltigen Krankheitsbildes versteht er in leicht faßlicher, einfacher Rede dem Leser klar zu machen. Das zweite Kapitel behandelt die verschiedenen Formen der Labyrinthentzündung: Circumscripte, diffuse, seröse, sekundäre und diffuse eitrige Labyrinthitis. Die seröse induzierte Labyrinthitis behandelt er in einem eigenen Kapitel. Der Leser wird mit der Pathologie und Ätiologie in kurzer, prägnanter Sprache und vor allem aber in übersichtlicher Weise bekanntgemacht, was ihm um so leichter gelingt, als der Autor schon lange, bevor er das klinische Bild dieser Krankheiten zum Gegenstand seiner Forschungen machte, sich mit der Histopathologie dieser Erkrankung eingehend beschäftigt hat. Seine pathologisch-anatomischen Erfahrungen ermöglichen ihm, das so mannigfaltige Krankheitsbild der Labyrinthentzündungen zu entwirren. Die Symptome werden genau angeführt und gesichtet, jedes Symptom erfährt eine genaue Würdigung und kritische Beleuchtung. Von besonderem Interesse ist der Abschnitt über Indikation zur Radikal- und Labyrinthoperation sowie über

Generated on 2019-10-24 13:17 GMT / http://hdl.handle.net/2027/uc1.b3252760
Public Domain in the United States, Google-digitized / http://www.hathitrust.org/access_use#pd-us-google
Digitized by Google
Original from UNIVERSITY OF CALIFORNIA

deren Technik. Diesem Kapitel läßt der Verfasser die Labyrinthverletzungen mit einer reichlichen Statistik folgen, um daran das schon hervorgehobene Kapitel über seröse induzierte Labyrinthitis zu reichen. Der letzte Abschnitt trägt den Titel „Labyrinthiiis und Hirnabsceß", in welchem er sich hauptsächlich mit der Differentialdiagnose beschäftigt.

Ruttin hat mit dieser Monographie in bemerkenswerter Weise zur Vermehrung der Kenntnisse der Labyrintherkrankungen beigetragen.

Neumann.

Beiträge zur Thrombosefrage. Von L. Aschoff (Freiburg i. Br.), B. v. Beck (Karlsruhe), O. de la Camp (Freiburg i. Br.) und B. Krönig (Freiburg i. Br.). Leipzig 1912, F. C. W. Vogel. Preis 5 Mark.

Die vorliegenden Abhandlungen bilden eine Sammlung von Vorträgen, die auf der Versammlung Deutscher Naturforscher und Ärzte in Karlsruhe (1911) gehalten worden waren. Sie beleuchten die Frage der Thrombose von verschiedenen Seiten, und zwar von der pathologisch-anatomischen, chirurgischen, medizinisch-klinischen und gynäkologisch-geburtshilflichen. Besonderes Interesse bieten die Ausführungen Aschoffs, der in klarer und sachlicher Weise die Entstehung des Thrombus darlegt und dabei auch die geschichtliche Entwicklung der Theorien berücksichtigt. Bei den Darlegungen Becks, der den chirurgischen Teil bearbeitete, hat sich ein grober Irrtum eingeschlichen, indem dieser Verfasser rät, bei Sinusthrombose „die Sinus der Dura mater zu ligieren" (pag. 53). De la Camp beschäftigt sich mehr mit der Frage der Blutgerinnung als der Thrombose, die ihm als praktischem Internisten naturgemäß näher steht und für das Verständnis der Thrombenbildung von großer Wichtigkeit ist; außerdem hat ja Aschoff bereits alles Einschlägige vorweggenommen. Aus dem geburtshilflich-gynäkologischen Teil Krönigs sei vor allem hervorgehoben, daß dieser der Infektion beim Zustandekommen der Thrombose nur eine sekundäre Rolle zuschreibt, eine Beobachtung, der Referent entsprechend seiner Erfahrung auf otologischem Gebiete vollauf zustimmen kann.

Jedenfalls bildet das 99seitige Buch eine wertvolle Bereicherung der Thrombosenliteratur und kann jedem, der sich für diese Frage interessiert, wärmstens empfohlen werden. Ernst Urbantschitsch.

Formulae magistrales Germanicae (F. M. G.). Im Auftrage des Deutschen Apothekervereines bearbeitet von Prof. Dr. L. Lewin. Herausgegeben im Selbstverlag des Deutschen Apothekervereines, 1912.

Verfasser erfüllt in dem zirka 200 Seiten starken, handlichen Büchlein den Zweck, die in verschiedenen deutschen Staaten und Städten von manchen Ärzten verordneten Magistralformeln zu vereinigen und sie mit wissenschaftlich und praktisch wichtigen Indikationen zu versehen. Den nach ihrer Wirkungsweise zusammengestellten Formeln sind einige kurze, praktische Bemerkungen zur Verordnungslehre vorangestellt. Eine Preistafel orientiert uns rasch über den Kostenpunkt der verordneten Rezepte, ein ausführliches Inhaltsverzeichnis erleichtert die schnelle Auffindung des gewünschten Präparates. Jedenfalls ist Referent überzeugt, daß das erwähnte Taschenbuch unter den praktischen Ärzten bald eine verdiente, weitgehende Verbreitung finden wird. Ernst Urbantschitsch.

Digitized by Google
Original from UNIVERSITY OF CALIFORNIA
Generated on 2019-10-24 13:17 GMT / http://hdl.handle.net/2027/uc1.b3252760
Public Domain in the United States, Google-digitized / http://www.hathitrust.org/access_use#pd-us-google

Referate.

I. Allgemeines.

Leitfaden der Hörprüfungen und Diagnostik der Erkrankungen des Gehörapparates. Von Georg Tiefenthal. (Beihefte zur Med. Klinik, 1911, H. 11.)

Eine kurze, einfache und leicht verständliche, für Nichtspezialisten bestimmte Darstellung der in der Praxis in Betracht kommenden Methoden bei Untersuchung der Hörfähigkeit, wobei Verfasser von vorneherein auf die Besprechung komplizierter Theorien und Prüfungsmethoden verzichtet. Der zweite Teil des Titels „Diagnostik der Erkrankungen des Gehörapparates" verspricht mehr, als die Arbeit enthält und in diesem Umfange enthalten kann. Die Schlußkapitel „Diagnose der Taubheit und Simulation" genügen wohl für den Nichtspezialisten zur allgemeinen Orientierung, doch ist hier zu wenig hervorgehoben, daß diesbezügliche Fälle unbedingt — grobe Simulationen ausgenommen — der Entscheidung des Spezialisten anheimgestellt werden sollen. Die Anführung der Prüfung auf Hörreste mittelst der kontinuierlichen Tonreihe ist für den Nichtspezialisten wohl überflüssig. Lawner.

Zur Frage über die Lage der Otologie und Ophthalmologie im militär-medizinischen Ressort und über ihre verschiedene Bedeutung. Von Dr. M. Philippow. (Revue mensuelle des maladies de l'oreille etc., St. Petersburg, Mai 1911, pag. 426—441.)

Auf dem Berichte „Über den sanitären Stand der russischen Armee" für die Jahre 1896—1907" basierend, weist der Autor darauf hin, daß die Ohrenerkrankungen laut Registration einen weit größeren Prozentsatz der als untauglich aus dem Kriegsdienst Entlassenen und Gestorbenen ergibt als die Augenerkrankungen, bei welchen überhaupt kein Todesfall registriert ist. Außerdem steigt die Zahl der Ohrenerkrankungen mit jedem Jahr. Dieses Wachsen der Ohrenerkrankungen sucht die Militär-Sanitätsverwaltung laut Angabe des Autors besonders für das Jahr 1904 (russisch-japanisches Kriegsjahr) mit der Hinzuziehung auch alter Reservisten, welche verschleppte Ohrenerkrankungen hatten, sowie auch solcher, die ihre Ohren selbst verstümmelten, zu erklären. Autor sieht dagegen in der Zunahme der registrierten Ohrenerkrankungen nur eine vollkommenere Registrierung derselben, welche durch erhöhtes Interesse und zunehmende Kenntnisse der Otiatrie von seiten der Ärzte hervorgerufen wird. Andrerseits weist Autor darauf hin, daß die Ophthalmologie schon seit lange im Militärressort, im Vergleich zu anderen Krankheiten, bevorzugt wird. Er spricht sich dahin aus, daß die Kenntnisse der Ohrenerkrankungen unter den Militärärzten gefördert und die entsprechenden Einrichtungen beschafft werden müßten, damit die Ohrenerkrankungen nicht nur in den großen Hospitälern, sondern auch in den Regimentslazaretten behandelt werden könnten. Gleichzeitig tritt er gegen die von Prof. Okunew und Dr. Jürgens geäußerte Meinung auf, über die Notwendigkeit der Gründung der Ämter von Konsul-

Digitized by Google
Original from UNIVERSITY OF CALIFORNIA
Generated on 2019-10-24 13:17 GMT / http://hdl.handle.net/2027/uc1.b3252760
Public Domain in the United States, Google-digitized / http://www.hathitrust.org/access_use#pd-us-google

tanten für Oto-Laryngologie in den Militärbezirken und -Hospitälern, da dadurch die Behandlung der Ohrenerkrankungen in den Regimentern nicht gefördert würde. Jürgens (Warschau).

Die Behandlung von Ohrenerkrankungen mit faradischem Strom. Von Privatdozent M. Th. Zitowitsch (Petersburg). (Revue mens. des maladies d'oreilles etc., St. Petersburg, Dezember 1910, pag. 857—882.)

Autor hat über 70 Fälle von Erkrankung des mittleren und inneren Ohres mit faradischem Strom behandelt, wobei er teilweise die gewöhnliche Spamersche Induktionsmaschine benutzte, sowie eine Ruhmkorff-Spirale, teilweise eine Induktionsmaschine mit 2 Trockenelementen und automatischem Unterbrecher Letztere findet er am bequemsten. Bei der Behandlung wurde eine Elektrode in das Ostium pharyng. tubae Eustachii eingeführt, die andere zwischen Unterkieferwinkel und Warzenfortsatz auf die äußere Haut gelegt. Die Dauer der einzelnen Sitzungen währte je 1—2 Minuten, wobei je nach dem Fall 1—2mal täglich oder auch über einen Tag faradisiert wurde. Die Faradisation soll einerseits die Ohrmuskeln: tens., tymp., staped., tens. et lev. vel. palat. und Musc. tempor. tonisieren, andrerseits die Funktion des Nerven selbst bessern. Auf Grund seiner Fälle kommt Autor zum Schluß: 1. daß die Faradisation zurzeit die einzige Heilmethode ist, welche bei Otosklerose Hoffnung auf Besserung verspricht, 2. daß die Faradisation in akuten Fällen öfters die Krankheit coupiere, 3. daß die Faradisation in einem großen Prozentsatz die Ohrgeräusche beseitige oder vermindere, gleichfalls Schwindel und schmerzhafte Ohrerscheinungen. Die Faradisation sei stets vollkommen gefahrlos und muß über einen Tag bis zu 2 Minuten vorgenommen werden, in akuten Fällen 1—2mal täglich. Hierauf folgen von pag. 868—882 kurz angeführte Krankengeschichten.
Jürgens (Warschau).

Das Pantopon in der Rhino-Laryngo-Otologie. Von Prof. Dr. R. Kafemann (Königsberg i. Pr.). (Med. Klinik, 1911, H. 26.)

Kafemann hat 2 Jahre hindurch an einem großen Material das Pantopon erprobt, das bereits von zahlreichen Ärzten in den verschiedensten Disziplinen versucht und als allen Opiumpräparaten sowohl als auch dem Morphin überlegen anerkannt und geschildert worden ist. Nach seinen Versuchen hat Pantopon keine örtlich anästhesierende Wirkung, wie zum Beispiel Anästhesin, Propasin und Cycloform, entfaltet vielmehr eine allgemeine Opiumwirkung infolge des Verschluckens mehr oder weniger großer Mengen der pulverförmigen, örtlich angewandten Vehikel beziehungsweise durch Resorption von der Nasenschleimhaut und von Operationsflächen aus, die mit Pantopon eingeblasen und schonend, aber fest tamponiert werden. Das Indikationsgebiet der örtlichen Anwendung des Pantopons in der Rhino-, Laryngo-, Otologie teilt Verfasser in drei große Gruppen ein: 1. Unterstützung operativer Eingriffe, 2. Behandlung von entzündlichen Vorgängen, 3. nervöse Krankheitszustände. Ad 1. Die Verbindung

Digitized by Google
Original from UNIVERSITY OF CALIFORNIA
Generated on 2019-10-24 13:17 GMT / http://hdl.handle.net/2027/uc1.b3252760
Public Domain in the United States, Google-digitized / http://www.hathitrust.org/access_use#pd-us-google

des Pantopons — statt des Morphins — mit Inhalationsnarkoticis erweist sich als äußerst zweckmäßig, indem die Atemtiefe und Atemfrequenz weit weniger als durch Morphin vermindert und die Zirkulation überhaupt nicht beeinflußt wird. Nach den kleineren alltäglichen Nasenoperationen erscheint die postoperative Verwendung von örtlich wirkenden Anästheticis im Verein mit dem die Großhirnrinde beeinflussenden Pantopon mit darauffolgender exakt ausgeführter, partieller Tamponade besonders vorteihaft, weil einerseits eine große seelische und dadurch auch motorische Beruhigung eintrete, andrerseits das so häufig auftretende, eine Nachblutung anregende, die Gazestreifen lockernde Niesen erheblich eingeschränkt, ja häufig gänzlich ausgeschaltet werde. Ad 2. Bei Behandlung von entzündlichen Vorgängen dürfte das Mittel nach den Erfahrungen des Verfassers noch eine besonders wichtige Rolle spielen, und zwar als Zusatz zu Hustenmixturen (0·03—0·04 : 200) oder in Verbindung mit schleimlösenden Mitteln bei entzündlichen Prozessen des Kehlkopfes und der Trachea; auch bei heftiger Rhinitis erwies sich Pantopon mit einem in feinster Verteilung befindlichen Vehikel, auf die Schleimhaut geblasen, als äußerst nützlich und ebenso statt des Extr. opii mit Glyzerin bei Myringitis respektive Otitis media ac. Ad 3. Auf dem Gebiete der Sensibilitätsneurosen der Nase, der Nasenrachenhöhle, des Rachens sowie des Kehlkopfes stellt das Pantopon, wahrscheinlich durch die Herabsetzung der Erregbarkeit des ganzen Großhirns — wie dies schon Haymann angenommen —, ein sehr wirksames und heilsames Mittel vor. Lawner.

II. Äußeres Ohr und Mittelohr.

Die Mittelohrentzündungen bei Neugeborenen. Von Dr. N. N. Solowzow, Prosektor am Moskauer Findelhaus. (Hierzu Abbildungen.) (Revue mens. des maladies de l'oreille etc., St. Petersburg, pag. 348—374.)

Autor führt uns 35 mikrophotographische Aufnahmen vor und sagt, daß er sich in seinem Vortrag auf die Demonstration der mikroskopischen Präparate als Illustration zu der von Baron Dr. A. Spengler auf dem II. russischen Oto-Laryngologenkongreß vom 28. XII. 1910 gehaltenen Vortrag beschränke und nur kurze Erklärungen der Präparate bringe. Er fand bei der Sektion von Kinderleichen bei mehr als 90% Mittelohrentzündungen. Diesen hohen Prozentsatz von Ohrerkrankungen im Säuglingsalter sucht er durch die histologisch-anatomischen Eigenschaften des Mittelohres und durch die kurze und weite Tuba Eustachii in diesem Alter zu erklären. Die Paukenhöhle im Säuglingsalter zeichnet sich durch Vorhandensein embryonalen myxödematösen Gewebes aus, welches in dicker Schicht das ganze Mittelohr auskleidet, mit Ausnahme des Trommelfells, wo dasselbe nicht mit dem Hammergriff verwachsen ist. Dieser dicken myxomatösen Auspolsterung muß man es zuschreiben, daß die Mittelohrentzündungen im Säuglingsalter in den meisten Fällen als lokaler Prozeß auftreten und, wie die Autopsien zeigen, die Pyämie als Folge von Otitis zur seltenen Ausnahme gehört. Bei Mittelohrentzündungen treten gleich-

Digitized by Google
Original from UNIVERSITY OF CALIFORNIA
Generated on 2019-10-24 13:18 GMT / http://hdl.handle.net/2027/uc1.b3252760
Public Domain in the United States, Google-digitized / http://www.hathitrust.org/access_use#pd-us-google

zeitig mit dem Anschwellen des embryonalen Gewebes Papillen und Hohlräume auf; letztere dienen als Demarkationslinie, welche den zentralen Teil des myxomatösen Gewebes, der dem eitrigen Zerfall und der Ausscheidung unterliegt, von der an dem Knochen zurückbleibenden Masse abtrennen. Es sind dies die von Preysing benannten Hohlraumsprossen, denen der Autor aber nicht die Umwandlung des myxomatösen Gewebes in Bindegewebe zuschreibt, da er sie nur in pathologischen Fällen gefunden hat. Die selten, etwa nur in 10% der Fälle auftretende Perforation des Trommelfells findet ihren Grund in der verhältnismäßigen Kürze und Weite der Tuba Eustachii. Die geringe Anzahl von Formelementen im Exsudat liegt im Charakter des Entzündungsprozesses und läßt sich nicht, wie Preysing behauptet, mit Eiteraufsaugung durch Granulome erklären. Die bakteriologische Untersuchung von 73 Fällen, wobei keine Trommelfellperforation vorlag, ergab in 63 Fällen den Fränkelschen Diplococcus, während in den übrigen 10 Fällen Streptokokken oder Streptokokken und Staphylokokken sich vorfanden. Als Infektionsweg ist einzig und allein die Tuba Eustachii anzusehen. Der Charakter der Schleimhaut, welche aus embryonalem, myxomatösem Gewebe besteht, erklärt ihre leichte Infektionsfähigkeit. Als fördernde Momente kommen Magen- und Darmerkrankungen hinzu und das als Begleiterscheinung auftretende Erbrechen und Aufstoßen. Wie beim Erwachsenen tritt die Ohrerkrankung als Folgeerscheinung von Schnupfen auf. Daß die Ohrentzündungen bei Kindern mit Nasenerkrankungen in Verbindung stehen, darauf weist der Umstand hin, daß bei allen Fällen von Ohrenentzündungen katarrhalische Erscheinungen der Nase vorgefunden wurden und in beinahe 50% der Fälle eine eitrige Highmoritis vorlag. Die in 25 Fällen gleichzeitig vorgenommene bakteriologische Untersuchung des Eiters aus der Pauken- wie auch Highmorshöhle ergab den Fränkelschen Diplococcus in der Highmorshöhle in allen 25 Fällen, in den Ohren in 21 Fällen. Streptokokken wurden in der Nase in 10 Fällen, in den Ohren in 13 Fällen gefunden, der Pseudodiphtheriebacillus in der Nase in 7 Fällen, im Ohr in 2 Fällen. Außerdem fanden sich in der Nase viel Saprophyten. Wenn wir die Veränderungen in der Paukenhöhle bei Otit. med. neonatorum vergleichen mit denjenigen, welche wir dabei in den Nebenhöhlen der Nase antreffen, so finden wir in beiden Fällen feinzellige Infiltrationen des embryonalen myxomatösen Gewebes, jedoch statt der Wucherung und Ausbreitung der Schleimdrüsen in den Schleimhäuten der Nase und ihren Nebenhöhlen, im Mittelohr Höhlenbildung im myxomatösen Gewebe. Das Produkt der erhöhten Drüsenabsonderung der Nasenschleimhaut ergießt sich auf deren Oberfläche, während das Produkt der erhöhten Tätigkeit der die Hohlraumsprossen bedeckenden Epithelzellen sich in Form von Kolloidmassen in den Höhlen selbst ansammelt, welche übrigens ihrerseits mit dem Cavum tymp. in Verbindung stehen, so daß auch in diesem Falle die Analogie des Krankheitsbildes nicht gestört wird. Jürgens (Warschau).

Digitized by Google
Original from UNIVERSITY OF CALIFORNIA
Generated on 2019-10-24 13:18 GMT / http://hdl.handle.net/2027/uc1.b3252760
Public Domain in the United States, Google-digitized / http://www.hathitrust.org/access_use#pd-us-google

III. Labyrinth und Hörnerv.

Heutiger Stand der Behandlungsmethoden der Otosklerose. Von Dr. Eduard Richter (Plauen). (Berliner Klinik, 1911, H. 277.)

In dieser kleinen Abhandlung, in der es dem Verfasser bloß darauf ankam, alles das zu berichten, was zur Behandlung der Otosklerose erdacht wurde, wird das Wesen dieses Leidens kurz gestreift und von den Ansichten der auf diesem Gebiete hervorragenden Forscher nur die des Altmeisters Politzer und jene Brühls zum Ausdruck gebracht, welch letzteren er nach dessen im Jahre 1910 erschienenen Arbeit ausführlich zitiert. Auf die Behandlung übergehend, zählt Richter das ganze bisher — leider nur mit geringem Erfolg — angewendete therapeutische Rüstzeug auf, das sich auf die allgemeine Behandlung, auf die der Nachbargebiete (Nase und Rachen) und des Ohres selbst bezieht (Elektrizität [Urbantschitsch], Politzersches Verfahren, Katheterismus und Bougierung des Tubenkanals, Massage der Ohrumgebung, Lucaes federnde Drucksonde, Pneumomassage und Warmluftdusche). Was die vom Verfasser selbst erdachten Methoden anlangt, so können sie füglich übergangen werden, da er sie selbst teils noch nicht erprobt oder als unwirksam gefunden, teils über deren Erfolge zu berichten noch nicht in der Lage ist. Nur über eine Methode hat er größere Erfahrungen gesammelt und empfiehlt sie zur Nachahmung. Sie stellt das Gegenstück zu Lucaes federnder Drucksonde vor. Ein unten glatt abgeschnittenes Sondenwattebäuschchen wird in eine Sandarakätherlösung getaucht und auf die mit derselben Lösung klebrig gemachte Trommelfellstelle angedrückt, worauf das Bäuschchen nach 24 Stunden tagelang festhaftet. Mit einer Kniepinzette soll nun das Trommelfell an dem fixierten Bäuschchen nach außen gezogen werden, was in einer Sitzung bis zu 50mal geschehen kann. Durch diese Mobilisierungsversuche des Steigbügels sollen viele Pat. bedeutende Gehörverbesserung und Aufhören von Kopfdruck und Schwindel gezeigt haben. Zum Schluß zitiert Verfasser aus dem Sammelreferat Bernds die Versuche Báránys und die von ihm inaugurierte Operationsmethode — Anlegen einer als Ausweichstelle für die Lymphe dienenden Öffnung des Bogenganggebietes —, um darauf hinzuweisen, daß auf diesem bisher so trostlosen Gebiete der Ohrenheilkunde in der Zukunft Erfolge nicht ganz unerreichbar scheinen. Lawner.

Beitrag zur Frage der sekundären Labyrinthinfektion bei akuter Mittelohreiterung. Aus der Universitäts-Ohrenklinik zu Königsberg i. Pr. (Direktor: Professor Dr. Stenger). Von Artur Blohmke, cand. med. (Zeitschr. f. Ohrenheilk., LXIV, H. 1.)

In einem Falle von akuter eitriger Mastoiditis, in dem „das Bild der akuten Labyrinthitis vollständig" war und steiler Anstieg der Temperatur sowie Frostgefühl bestand, wurde die einfache Antrotomie vorgenommen und von der Labyrinthoperation Abstand genommen, „in der Erwartung, daß die Labyrinthentzündung bei absoluter Bettruhe stationär bleiben würde." Es stellten

Digitized by Google
Original from UNIVERSITY OF CALIFORNIA
Generated on 2019-10-24 13:19 GMT / http://hdl.handle.net/2027/uc1.b3252760
Public Domain in the United States, Google-digitized / http://www.hathitrust.org/access_use#pd-us-google

sich tags darauf deutliche Symptome von Basalmeningitis ein. Auch jetzt noch wurde der Gedanke an eine Labyrinthoperation „als nutzlos aufgegeben". Die Autopsie ergab Otitis media purulenta mit Durchbruch ins Labyrinth. Sekundäre eitrige Leptomeningitis.

Verfasser stellte sich zunächst die Frage, auf welchem Weg der Eiter seinen Eingang in das Labyrinth gefunden hatte. Bei der histologischen Untersuchung zeigte sich das Ringband der Steigbügelplatte an einer Stelle durchbrochen, während die Membran des runden Fensters eine fast völlige Einschmelzung zeigte. Die partielle Zerstörung des Ringbandes faßt Verfasser als sekundär, als Beginn einer Rückperforation auf.

Wo und wie der Übergang auf die Meningen stattgefunden hatte, läßt sich nicht mit Bestimmtheit sagen. Auszuschließen sind hierbei Tegmen tympani, Aquaeductus cochleae und vestibuli.

Endlich weist Verfasser auf die Frage hin, ob durch eine Labyrinthoperation der letale Ausgang hätte verhütet werden können. Verfasser meint, daß durch die dabei notwendigen Manipulationen am inneren Ohr vielleicht erst recht die Ursache zu einer Meningitis gegeben worden wäre.

Nach Ansicht des Referenten wäre im vorliegenden Falle die Labyrinthoperation von Anbeginn an absolut indiziert gewesen; sie wäre aber auch dann noch als Versuch einer Rettung vorzunehmen gewesen, als schon meningitische Symptome vorlagen. Wenn schon mit Sicherheit eine eitrige Labyrinthitis angenommen wird, so muß man auch annehmen, daß die eitrige Labyrinthitis durch das Meißeln in der Umgebung dieses eitrigen Herdes, ohne diesen selbst zu eröffnen, nur verschlechtert werden kann. Andrerseits bringt die Schonung des eitrigen Labyrinths nicht den geringsten Vorteil, zumal sich auch nur ein Teil der Hörfunktion in den seltensten Fällen wieder einstellt und überdies ein eventuelles Hörvermögen bei der eminenten Lebensgefahr kaum in Betracht kommt. Die Labyrinthoperation wäre aber auch noch bei Eintritt der Meningitissymptome vorzunehmen gewesen, da doch schon einige Fälle mit den gleichen Erscheinungen durch die Operation noch gerettet werden konnten, so daß die Möglichkeit einer Rettung — wenn diese auch noch so gering gewesen sein mag — dem sicheren Zugrundegehen vorzuziehen gewesen wäre.

Zum Schlusse führt Verfasser aus der Literatur sekundäre Labyrintheiterungen an, bei denen die Einbruchsstellen und der Übergang der Infektion in das Labyrinth von den Autoren durch das Mikroskop festgestellt werden konnte. E. Urbantschitsch.

Neue Betrachtungen und weitere Erwiderung auf gemachte Einwände über die Entstehungsursache subjektiver Ohrgeräusche. Aus der Klinik für Ohren-, Hals- und Nasenkrankheiten des weiblichen medizinischen Instituts von Prof. Werchowski. Von Prof. Werchowski (Petersburg). (Revue mens. des maladies de l'oreille etc., St. Petersburg, November 1910, pag. 778—798.)

Verfasser weist auf seinen im Januar 1908 in der Petersburger Ärztegesellschaft für Hals-, Nasen- und Ohrenkrankheiten gehaltenen Vortrag über

Digitized by Google
Original from UNIVERSITY OF CALIFORNIA
Generated on 2019-10-24 13:18 GMT / http://hdl.handle.net/2027/uc1.b3252760
Public Domain in the United States, Google-digitized / http://www.hathitrust.org/access_use#pd-us-google

das Thema „Zur Frage der Entstehung der subjektiven Ohrgeräusche“ hin, welche im Russki Wratsch, 1908, pag. 145 und in der Zeitschrift für Ohrenheilkunde, Bd. 57, pag. 359 abgedruckt ist und referiert ihn in Kürze. Er sagt, daß alle lästigen ständigen Geräusche, mit denen man es meistens in der Praxis zu tun hat, stets das Resultat des Hörens der eigenen Gefäßgeräusche seien: er leugnet das Entstehen der subjektiven Geräusche im Ohr durch direkte Reizung der peripheren Endigungen des Gehörnerven wie auch durch Reizung seiner Ursprungsstelle in der Großhirnrinde. Auch ist er der Überzeugung, daß Ohrgeräusche, gleichviel welche Ursache sie haben, nur so lange im Ohr wahrnehmbar sind, als der tonempfindliche Apparat in der Schnecke vorhanden ist. Auf pag. 780 geht er auf die Kritik seiner Schrift durch Prof. Hegener über (vide Verhandl. d. Deutschen otolog. Gesellsch. auf ihrer 18. Versammlung in Basel, Mai 1909, pag. 69) und sagt, daß er auf pag. 149 seiner Arbeit die Frage der Einwirkung des Nervensystems auf die subjektiven Ohrgeräusche wohl berücksichtigt habe, aber als Hauptgrund des Ohrgeräusches doch nur die Geräusche in den Gefäßen gelten lasse, da ohne letztere keinerlei Veränderungen des Nervensystems je Gehörserscheinungen hervorrufen könnten. Sodann opponiert Werchowski gegen die Kritik von Dr. Ernst Urbantschitsch (Monatsschr. f. Ohrenheilk., 1909, pag. 351). Er sagt, er habe die Arbeit von Dr. E. Urbantschitsch (Monatsschr. f. Ohrenheilk., 1906, pag. 61) wohl mit viel Interesse gelesen, jedoch die darin angeführten Schlüsse ebensowenig überzeugend gefunden, wie die vieler anderer Autoren, deren Werke er auch nicht aufgezählt habe. Dr. E. Urbantschitsch scheine das Entstehen der subjektiven Geräusche durch Reizung des Gehörnerven auf nicht akustischem Wege zu befürworten; doch wenn man auf diese Weise vielleicht noch kurz andauernde Geräusche erklären könnte, so wäre diese Theorie auf jahrzehntelang andauernde, unablässige, quälende, stets gleich stark bleibende Geräusche nicht anwendbar, da man nicht annehmen könne, daß entzündliche oder andere Prozesse so lange unverändert andauern könnten. Viel eher würde solch ein ununterbrochener Reiz den Nerv zur Erschöpfung bringen. Weiter betont Werchowski, daß noch von keinem einzigen Falle berichtet wäre, wo trotz Fehlens der Schnecke subjektive Ohrgeräusche stattgefunden hätten und daß die von Dr. E. Urbantschitsch gemachten Einwände nicht stichhaltig wären. Er geht darauf zu den fünf von Urbantschitsch zitierten Fällen über, wo trotz des Fehlens der Schnecke subjektive Geräusche bestanden hätten. Es sind dies außer dem eigenen von Urbantschitsch die Fälle von S. Peterson Cassel (Arch. f. Ohrenheilk., IV, pag. 238), Gradenigo (Schwartzes Handbuch d. Ohrenheilk., II, pag. 502), Prof. Schwartze (Arch. f. Ohrenheilkunde, XII, pag. 115) und Thies (Arch. f. Ohrenheilk., XXX, pag. 185). Werchowski schließt von vornherein die Fälle von Schwartze und Thies aus, da in beiden Fällen Teile der Schnecke erhalten waren, und zwar gerade diejenigen,

Digitized by Google
Original from UNIVERSITY OF CALIFORNIA
Generated on 2019-10-24 13:18 GMT / http://hdl.handle.net/2027/uc1.b3252760
Public Domain in the United States, Google-digitized / http://www.hathitrust.org/access_use#pd-us-google

die nach Helmholtz zur Aufnahme der hohen Töne bestimmt sind, weswegen in beiden Fällen die Kranken die hohen Gefäßgeräusche wahrnehmen konnten. Was die Fälle von Urbantschitsch, Cassel und Gradenigo anbetrifft, so meint Werchowski, daß in diesen 3 Fällen die Kranken die Gefäßgeräusche vernommen haben, jedoch nicht mit dem kranken, sondern mit dem gesunden Ohr. Was speziell den Fall von Urbantschitsch anbetrifft, so behauptete seine Pat., auf beiden Ohren gleich gut zu hören, und erst eine genaue Untersuchung erwies, daß sie auf dem linken Ohr vollkommen taub war. Falls sie die äußeren Geräusche mit dem kranken Ohr zu hören vermeinte, so konnte das auch bei den subjektiven der Fall sein. Beim Falle von Gradenigo steht in Klammern beigefügt (dem Pulse isochron?), was für Werchowski gerade beweisend ist, daß wir es mit Gefäßgeräuschen zu tun haben. Weiterhin geht Werchowski zu einer neuen Beweisführung seines Grundsatzes über, daß die subjektiven Ohrgeräusche vom Pat. wahrgenommene Gefäßgeräusche seien. Diesen Beweis sieht er in der Analogie zwischen subjektiven Ohrgeräuschen und der Xantopsie, welche nach Santoningaben wie auch nach einigen Erkrankungen auftritt. Werchowski führt mehrere Theorien der Xantopsie nach Santoningaben an, die er alle für nicht stichhaltig erklärt. Seiner Meinung nach genüge die Theorie von Lewin und Guillery (Die Wirkungen von Arzneimitteln und Giften auf das Auge, Bd. II, pag. 905) allen Anforderungen, welche das Gelbsehen durch Gelbfärbung des Blutserums und der lichtbrechenden Medien des Auges erklären. Die Analogie zwischen Xantopsie und subjektiven Ohrgeräuschen sei eine vollständige. In beiden Fällen liege ein objektiver Grund vor, in dem einen das Betrachten der äußeren Gegenstände durch eine gelbe durchsichtige Schicht, in den anderen das Hören der eigenen Gefäßgeräusche. Was das Violettsehen anbelangt, welches dem Gelbsehen bisweilen vorangeht, bisweilen folgt, so ließe es sich leicht durch das Hindurchtreten durch die kombiniert venös-arterielle Gefäßschicht der Netzhaut erklären; erstere ist rot, letztere dunkler und bläulich. Dank der Gewöhnung sehen wir unter gewöhnlichen Umständen diese Violettfärbung nicht. Wenn das Violettsehen bisweilen in verdunkelten Räumen und bei geschlossenen Augenlidern auftrete, so sei das durch die große Schwingungszahl der violetten Strahlen zu erklären. Die Stärke des Tones wächst mit seiner Höhe, die Intensität des Lichtes mit der Zahl der Schwingungen des Äthers. Die Lichtkraft der violetten Strahlen erreiche sogar unter normalen Verhältnissen das höchste Maß, weswegen sie sich auch schwerer als andere Strahlen verstärken lassen. Wie gering auch die Beleuchtung in einem verdunkelten Raum sei, sei sie doch ausreichend dafür, daß die Netzhaut von den kurzen Wellen der violetten Strahlen erreicht würde. Das Schließen der Lider könne ihnen auch kein Hindernis bieten, gleichwie auch für die hohen Töne weder der Verschluß der äußeren Gehörgänge, noch ihre Verwachsung ein Hindernis biete. Auf den Gehör- wie auch

Digitized by Google
Original from UNIVERSITY OF CALIFORNIA
Generated on 2019-10-24 13:18 GMT / http://hdl.handle.net/2027/uc1.b3252760
Public Domain in the United States, Google-digitized / http://www.hathitrust.org/access_use#pd-us-google

Sehnerv könnten wohl auf ihrer ganzen Länge mannigfache Reize ausgeübt werden, auf welche sie spezifisch reagieren; jedoch fände ihre physiologische Reizung, wie die aller zentripetalen Nerven, an ihren peripheren Endigungen statt. Jürgens (Warschau).

Über den augenblicklichen Stand der Frage einer quantitativen Untersuchungsmöglichkeit des nicht dem Gehör dienenden Teiles des Labyrinths. Aus der Klinik für Hals-, Nasen- und Ohrenkrankheiten von Prof. Simanowsky. Von Privatdozent Wojatschek (Petersburg). (Revue mens. des malad. de l'oreille etc., St. Petersburg, November 1910, pag. 817—825.)

Wie der Titel besagt, behandelt Wojatschek kritisch die derzeitigen Methoden der quantitativen Funktionsbestimmung des nicht dem Gehör dienenden Teiles des Labyrinths. Die brauchbarsten Methoden sind die Messungen des Nachnystagmus auf dem Drehstuhl und die kalorischen Untersuchungen des Labyrinths. Jedoch auch diese beiden Methoden sind sehr unvollkommen. Erstere, weil es nicht möglich ist, das eine Labyrinth vom andern völlig bei der Untersuchung zu scheiden, die zweite, weil es nicht möglich ist, auf das Labyrinth eine bestimmte Temperatur in einer bestimmten Zeit einwirken zu lassen, weil die dem Labyrinth vorgelagerten Gewebe die zugeleitete Wärme oder Kälte in ganz unbestimmbarer Weise verändern.

Jürgens (Warschau).

Über traumatische Labyrinthentzündungen. Aus der Klinik von Professor Simanowsky. Von Privatdozent M. Th. Zytowitsch. (Revue mensuelle des maladies de l'oreille etc., St. Petersburg, Oktober 1910, pag. 715—733.)

Verfasser erwähnt eine doppelte Ursache von Labyrinthtrauma, der direkten wie auch indirekten, er befaßt sich aber in dieser Schrift nur mit letzterer. Die Verletzungen des inneren Ohres bei Trauma können sowohl durch Schädelfissuren als auch durch Erschütterungen des inneren Ohres hervorgerufen werden. Es folgen nun Krankengeschichten, in welchen die Labyrintherkrankungen nach Trauma vorgeführt werden, darunter zwei durch Schlag aufs Ohr veranlaßt, welch letztere er gesondert betrachtet. Der Autor legt auf zwei Momente besonderes Gewicht: 1. auf das durch den Luftdruck hervorgerufene Bersten des Trommelfells und 2. auf das durch den Luftdruck veranlaßte und durch die Ohrknöchelchenkette vermittelte plötzliche Eindringen der Steigbügelplatte ins Labyrinth. Als Resümee seiner Arbeit stellt Zytowitsch folgende Thesen auf: 1. Zur Sicherung der Diagnose der traumatischen Labyrintherkrankung bedarf es stets der kalorischen Untersuchung und der durch den Drehstuhl gemachten; 2. bei traumatischer Labyrinthitis leidet der Vestibularapparat in verschiedenem Grade; 3. bei Labyrinthitis als Folge von Schlag aufs Ohr kehrt die Funktion des Labyrinths wieder, obgleich Defekte in ihm lange bestehen bleiben. (Aus der Krankengeschichte ist dieses nicht ohne weiteres ersichtlich. Man könnte sogar versucht sein, anzunehmen, daß die Labyrinthstörung keineswegs Folge des Traumas, sondern eine Folge der sekundär

Generated on 2019-10-24 13:18 GMT / http://hdl.handle.net/2027/uc1.b3252760
Public Domain in the United States, Google-digitized / http://www.hathitrust.org/access_use#pd-us-google
Digitized by Google
Original from UNIVERSITY OF CALIFORNIA

hinzugetretenen Mitteiohreiterung ist.) 4. Traumatische Labyrinthitis als Folge von Schlägen auf den Kopf mit harten Gegenständen müssen als ungünstig betrachtet werden, wenn Symptome auf eine Schädelfissur vorhanden sind, als: Ohrbluten, Schwindel, Erbrechen wie auch baldiges Auftreten der Labyrinthsymptome; 5. die traumatische Labyrinthitis zieht sich oft lange unter dem Bilde von Schwerhörigkeit hin; 6. die Verletzung muß als lebensgefährlich gelten und der Pat. muß als erwerbsunfähig angesehen werden, wenn die kalorische und Drehprüfung für Labyrinthitis typisch ausfällt; 7. bei traumatischen Verletzungen, verbunden mit Bersten des Trommelfells muß die Therapie explorativ abwartend sein. In der Hauptsache bieten diese Thesen eine Bestätigung der gegenwärtigen Anschauung über das Verhalten bei Labyrinthtrauma.

Jürgens (Warschau).

Über die Ursachen der Taubstummheit. Von Privatdozent Alexander Iwanow. (Revue mensuelle des maladies de l'oreille etc., St. Petersburg, Mai 1911, pag. 415 bis 419.)

Die Taubstummheit kann erworben oder angeboren sein. Im ersteren Falle ist sie meist die Folge von Infektionskrankheiten (Meningitis, Scharlach, Typhus, Masern). In diese Kategorie muß auch die Erkrankung im embryonalen Zustande (Gehirnentzündung und plazentare Syphilis) gerechnet werden. Zur zweiten Kategorie gehört die angeborene oder richtiger gesagt vererbte Taubstummheit. Sie ist als Folge von Degeneration aufzufassen. Die Bekämpfung der Taubstummheit wird mit dem Kampf gegen Infektionskrankheiten und Degeneration identisch sein. Besonders hervorzuheben als Grund der Taubstummheit wären noch Ehen unter Blutsverwandten. Jürgens (Warschau).

Zur Kenntnis des labyrinthären Spontannystagmus. Von Dr. E. Jürgens (Warschau). (Revue mensuelle des maladies de l'oreille etc., St. Petersburg, März 1911, pag. 40—46, 95—126, 254—274.) — Das Material wurde dem Verfasser von Professor G. Alexander (Wien) aus der Ohrenabteilung der Allgemeinen Poliklinik liebenswürdigst zur Verfügung gestellt.

Untersucht wurden 21 Fälle, die wegen Mittelohreiterung vor 1—$1^1/_2$ Jahren radikal operiert worden waren, bis auf 2 Fälle, bei denen wegen akuter Mastoititis die Antrotomie gemacht worden war. Es wurden nur solche Fälle ausgewählt, welche schon vor der Operation einen geringen Spontannystagmus gezeigt hatten, und zwar nur solchen, der bei seitlicher Drehung des Auges nur nach derselben Seite erfolgte. Schwindel und andere Reizerscheinungen des Labyrinths dürften bei den ausgewählten Fällen vor der Operation nicht vorhanden gewesen sein. Es wurden mit einem Wort alle Fälle von entzündlicher Erkrankung des Labyrinths streng ausgeschlossen. Solcher Fälle hatten sich unter 270 an der Wiener Allgemeinen Poliklinik operierten Fällen 51 gefunden, beinahe ein Fünftel aller Fälle; es konnten aber nur 21 untersucht werden, da die übrigen nicht mehr in Wien anwesend waren. Die große Häufigkeit des Spontannystagmus in Fällen, die radikal operiert werden müssen, erklärt zur Genüge das Bestreben, die Ursache für diese Erscheinung zu finden. Alle Pat.

Digitized by Google
Original from UNIVERSITY OF CALIFORNIA
Generated on 2019-10-24 13:18 GMT / http://hdl.handle.net/2027/uc1.b3252760
Public Domain in the United States, Google-digitized / http://www.hathitrust.org/access_use#pd-us-google

sind nach dem in der Alexanderschen Ohrenabteilung üblichen Schema untersucht worden, vor und nach der Operation, und das dritte Mal bei Fertigstellung dieser Arbeit. Die klinische Untersuchung vor der Operation gibt keine Unterscheidungsmerkmale für die Fälle mit Spontannystagmus und ohne denselben. Es lassen sich folgende Schlüsse aus der Untersuchung der Fälle ziehen. Man mußte mit Spontannystagmus rechnen: 1. je ausgedehnter die Ohreiterung war und je schwerer sie verlief, 2. in Fällen von sekundärer Eiterung nach Infektionskrankheiten, 3. in chronischen Fällen, die unter Kopfschmerzen verlaufen, 4. in Fällen mit sehr lang andauernder postoperativer Heilung und in Fällen von langsamer Epidermisierung der Paukenhöhle und andauernder Sekretion nach der Operation, 5. bei einem schlechten Allgemeinzustand des Pat. Anämie, Tuberkulose). Quoad vitam (Labyrinthentzündung und Gehirnerkrankung) sind als günstig zu betrachten; jedoch tritt in allen solchen Fällen mit Spontannystagmus vor der Operation eine mit der Zeit fortschreitende Gehörverschlechterung ein, oft sogar bis zur völligen Taubheit. Dieses muß dem Pat. vor der Operation mitgeteilt werden, damit er sich nicht unnütze Hoffnungen mache. (Auch in Fällen ohne Spontannystagmus, die radikal operiert wurden, tritt meist im Laufe der Zeit, auch nach glücklicher Operation, Gehörverschlechterung ein [nach Brown].) Eine scheinbare Gehörverbesserung gleich nach der Operation beruht nur auf der Wegräumung der Schallhindernisse im Mittelohr (wie Granulationen, Cholesteatommassen usw.). Es ist dieselbe Erscheinung, die auftritt nach Entfernung erkrankter Gehörknöchelchen, die den unerfahrenen Spezialisten auch leicht zum Trugschluß verleitet, daß die Gehörverbesserung ein Erfolg dieser Operation sei. Zum Schluß bringt Autor eine Abbildung und Beschreibung eines von ihm konstruierten Drehstuhles, welcher aus zwei runden Holzplatten von 3 *cm* Dicke besteht und ungefähr 80 *cm* im Durchmesser hat; die untere Platte ruht auf vier niedrigen Füßen. Die obere Platte ist mit der unteren in der Mitte mit einem Scharnier verbunden, und auf ihr befindet sich eine bequeme Bank von 42 *cm* Höhe und 55 × 40 *cm* Durchmesser. In ihrer linken hinteren Ecke ist ein runder Stab von $1^1/_2$ *m* Länge und $3^1/_2$ *cm* Durchmesser befestigt, der auch mit der oberen Platte verbunden ist und zum Drehen der Bank dient. Da die Bank sich mit der unter ihr befindlichen oberen Platte dreht, kann der Pat. seine Füße auf letztere stützen und hat das Gefühl, festen Boden unter den Füßen zu haben. Der Preis stellt sich auf 15—20 Rubel. (Autoreferat.)

Die Reflexerregbarkeit des Ohrlabyrinths am menschlichen Neugeborenen. Von Dr. G. Alexander, a. o. Professor an der k. k. Wiener Universität, Vorstand der Ohrenabteilung der Allgemeinen Poliklinik in Wien. (Zeitschr. f. Psych. u. Phys. der Sinnesorgane, 1911.)

Alexander schließt seine Untersuchungen an die Arbeit Bartels an, welcher an noch nicht fixierenden Neugeborenen unter anderem festzustellen versuchte, wann und wie die kompensierenden Augenbewegungen einschließlich

Digitized by Google
Original from UNIVERSITY OF CALIFORNIA
Generated on 2019-10-24 13:18 GMT / http://hdl.handle.net/2027/uc1.b3252760
Public Domain in the United States, Google-digitized / http://www.hathitrust.org/access_use#pd-us-google

des Nystagmus beim Menschen in die Erscheinung treten. Alexander nahm seine Untersuchungen an dem reichen Material der II. geburtshilflichen Klinik vor, mit der Absicht, die Reflexerregbarkeit des Bogengangapparates in der Auslösbarkeit des labyrinthären Nystagmus zu prüfen. Hierzu bediente er sich der passiven Drehung der zu Untersuchenden auf dem Drehstuhl, wobei die klinisch gebräuchliche Anzahl von 10 Umdrehungen mit einer mittleren Geschwindigkeit von einer Sekunde für eine Drehung beibehalten wurde. Die Drehung wurde unter positiver Beschleunigung vorgenommen, derart, daß die erste Drehung etwa 3 Sekunden, die letzte $^1/_2$ Sekunde währte. Insgesamt wurden 132 Säuglinge, und zwar 118 reife, ausgetragene Kinder und 14 Frühgeburten der Untersuchung unterzogen. Von den ersteren reagierten 92 (= 78%) normal (Gruppe I), bei 26 (= 22%) war der Nystagmus nur unvollkommen oder gar nicht auslösbar (Gruppe II). Das Alter der untersuchten Säuglinge schwankte zwischen einer Stunde und 9 Tagen.

Ad I. Der Nystagmus erwies sich in der Mehrzahl der Fälle geradlinig und horizontal, parallel der Lidspalte, in einigen Fällen geradlinig und schief, in nur wenigen Fällen vertikal oder rotatorisch. Letztere Beobachtung muß besonders betont werden, weil Bartels niemals rotatorischen Nystagmus an Säuglingen gesehen hat. Der Nystagmus war in der Mehrzahl der Fälle kleinschlägig und äußerst frequent. Nach Hemmung der Drehbewegung stellte sich in den meisten Fällen durch Bulbuswanderung die Endstellung her, worauf erst der Nystagmus einsetzte. Einige Male begannen die Bulbuswanderung und der Nystagmus gleichzeitig, und nur in 2 Fällen trat zunächst in der Mittelstellung Nystagmus auf, und nachdem dieser geschwunden war, begann erst die Bulbuswanderung. Nystaktische Bewegungen der Bulbi und auch die Bulbuswanderungen waren auf beiden Augen in allen Fällen gleichsinnig und gleichgradig. Die Kopfbewegung erfolgte während der Drehung nach der Drehrichtung, nach Hemmung der Drehung im entgegengesetzten Sinne. Die Richtung des Nachnystagmus und der Bulbuswanderung war der Drehungsrichtung entgegengesetzt. Die Ursache der leichten Auslösbarkeit der Bulbuswanderung beim Säugling erklärt sich nach Verfassers Ansicht daraus, daß Neugeborene die Fähigkeit zu fixieren nicht besitzen.

Ad II. Hier ergaben die Untersuchungen folgende Resultate: 1. Die nicht normal entwickelte labyrinthäre Reflexerregbarkeit ist keineswegs eine Erscheinung, die rasch — etwa nach wenigen Stunden — korrigiert wird; 2. die normale Reaktion — ein 12—15 Sekunden dauernder Nachnystagmus — wird in den meisten Fällen innerhalb der ersten Lebenswoche erreicht; 3. in manchen Fällen der abnorm erscheinenden Reaktion lag nur die Reizschwelle höher als in der Norm, denn unter dem verstärkten Reiz von 20 respektive 30 Umdrehungen stellt sich die normale Reflexerregbarkeit rascher ein, wenn schon zur Zeit des ersten Drehversuches der Ausfall der Reaktion durch Reizver-

Digitized by Google
Original from UNIVERSITY OF CALIFORNIA
Generated on 2019-10-24 13:18 GMT / http://hdl.handle.net/2027/uc1.b3252760
Public Domain in the United States, Google-digitized / http://www.hathitrust.org/access_use#pd-us-google

stärkung beeinflußt werden kann. Die Beobachtungen an den Frühgeburten haben folgendes ergeben: 1. Die Mehrzahl der Frühgeburten wird mit nicht normaler Reflexerregbarkeit des Bogengangsapparates geboren. Diese stellt sich jedoch in den überwiegend meisten Fällen innerhalb der ersten Lebenswoche ein. 2. Bezüglich des Vorhandenseins oder des Fehlens der reflektorischen Erregbarkeit des Bogengangapparates bei Frühgeburten kommt dem extrauterinen Alter eine größere Bedeutung zu als dem embryonalen Alter. 3. Der reflektorische Nystagmus läßt sich frühestens bei 6monatlichen Früchten auslösen.

Lawner.

IV. Otochirurgie.

Über einen Fall von otogenem, intraduralen Hirnabsceß. Von Dr. J. Wakulenko. (Revue mensuelle des maladies de l'oreille, St. Petersburg, Mai 1911, pag. 441—443.)

Autor berichtet über einen rechtseitigen intraduralen Hirnabsceß, der nach vollzogener Trepanation vollkommen ausheilte unter Zurückbleiben eines nur geringen Knochendefekts.

Jürgens (Warschau).

Personalien und Notizen.

Aufruf des Fürsorgevereines für taubstumme Kinder vor dem schulpflichtigen Alter.

Eines der schönsten Ziele, das sich das XX. Jahrhungert in seinen philanthropischen Bestrebungen gesteckt hat, ist die Jugendfürsorge.

Wurde schon die Verpflichtung zum Schutze des im Besitze gesunder Sinnesorgane befindlichen Kindes — soweit es durch die Ungunst der materiellen Verhältnisse seelisch und körperlich gefährdet erscheint — erkannt, so geschah dies naturgemäß in noch weiter ausgreifender Weise dem nicht vollsinnigen Kinde gegenüber.

Daß den humanitären Bestrebungen trotz alledem in dieser Richtung noch manches zu tun erübrigt, zeigte eine vor kurzem von der „Österreichischen Gesellschaft für Kinderforschung" veranstaltete Enquete „Vergessene Zweige der Jugendfürsorge". Die stattgefundenen Verhandlungen lehrten unter anderem auch, daß die Taubstummenfürsorge in der derzeit geübten Weise infolge der fehlenden Rücksichtnahme auf das vorschulpflichtige Alter einen der Abhilfe dringend bedürftigen Mangel aufweist.

Das moderne, auf Erziehung ebenso wie auf Unterricht bedachte Taubstummenbildungswesen hat, wie allgemein bekannt und gewürdigt ist, glänzende Erfolge zu verzeichnen und leistet außerordentlich Ersprießliches und Bedeutsames. Die Taubstummenfürsorge erstreckt sich jedoch derzeit nur auf das Alter der Schulpflichtigkeit. Für das vorschulpflichtige Alter der Taubstummen ist trotz mehrfacher Anregungen und Bemühungen von berufener Seite bis zum heutigen Tage nichts geschehen.

Da es derzeit in Österreich keine spezielle Anstalt für taubstumme Kinder vor dem schulpflichtigen Alter gibt und sie in Kindergärten nur ausnahmsweise und unter Schwierigkeiten Aufnahme finden, so müssen die kleinen Taubstummen bis zur Zeit des Schulbesuches zuhause behalten werden.

Zumeist den ärmeren Volksschichten entstammend, wird das taubstumme Kind von Seite der Familienmitglieder mangels des nötigen Verständnisses kaum jemals in einer seiner geistigen Entwicklung förderlichen Weise behandelt, oft sogar notgedrungen fremden Leuten überantwortet. Diejenige Zeitperiode, die dem

Digitized by Google
Original from UNIVERSITY OF CALIFORNIA
Generated on 2019-10-24 13:19 GMT / http://hdl.handle.net/2027/uc1.b3252760
Public Domain in the United States, Google-digitized / http://www.hathitrust.org/access_use#pd-us-google

hörenden Kinde für seine natürliche geistige Entwicklung, für seine Gemütsentfaltung, für die Bildung seiner Moral- und Anstandsbegriffe zur bedeutungsvollsten seines ganzen Lebens wird, gestaltet sich für das taube Kind inhaltsleer, freudlos und unfruchtbar. Unbeholfen, ohne Kenntnis der primitivsten Begriffe, infolge der fehlenden Sprache fast ohne Möglichkeit der Verständigung mit seiner Umgebung, kommt das — wie sich später zeigt — nicht selten außerordentlich bildungsfähige Kind mit dem vollendeten 7. Lebensjahre zur Schule. Noch trauriger liegen die Verhältnisse bei dem später (im 4. oder selbst noch im 5. Lebensjahre) ertaubten Kinde, das, sofern es schon im Besitze einer vollentwickelten Sprache gewesen ist, unter den erwähnten Verhältnissen fast ausnahmslos der Gefahr unterliegt, die Sprache zu verlieren und stumm zu werden.

Aus all dem geht hervor, welch beklagenswerter Übelstand in dem Mangel irgendwelcher Wohlfahrtseinrichtungen für das taubstumme Kind in seinen allerersten Lebensjahren gelegen ist und welch unendlichen Wert eine in der Zeit vor der Schulpflicht rechtzeitig einsetzende fachkundige, zielbewußte Erziehung für ein solches Kind gewinnen könnte. Gerade in der Zeit der größten geistigen Empfänglichkeit müßten die unter ungünstigen Verhältnissen der seelischen Vereinsamung, der geistigen Verkümmerung, ja, selbst der körperlichen Verwahrlosung preisgegebenen kleinen Taubstummen durch Schaffung geeigneter Institutionen mit bester Aussicht auf Erfolg zu bilden und zu erziehen sein.

Hier helfend einzugreifen ist das Ziel eines Vereines, der in Wien im April 1912 als „Fürsorgeverein für taubstumme Kinder vor dem schulpflichtigen Alter“ ins Leben getreten ist.

Der Verein erstrebt die Evidenzhaltung der taubstummen Kinder, die materielle Unterstützung berücksichtigenswerter Fälle, die Errichtung von Sprechstellen, in welchen die Eltern oder gesetzlichen Stellvertreter der kleinen Taubstummen Auskunft über Erziehungsfragen erhalten können, und vor allem die Gründung einer selbständigen Anstalt für Taubstumme **vor dem schulpflichtigen Alter.** Diese Anstalt, als Kindergarten gedacht, soll — unter Leitung von Ärzten und Taubstummenlehrern stehend — für die körperliche Pflege und gute Ernährung, für Spiel und Belehrung der Kinder Sorge tragen, die Stimmentwicklung unterstützen und, was von eminenter Bedeutung ist, in Fällen von — nach der natürlichen Sprachaneignung — erworbener Taubheit, die sekundäre Verstummung zu verhüten beziehungsweise die noch vorhandenen Sprachreste zu erhalten suchen.

Bei dem lebhaften Interesse, dem humanitäre Bestrebungen begegnen, bei dem hochentwickelten Wohltätigkeitssinn unserer Zeit und angesichts der oft bekundeten Opferwilligkeit den Armen und Ärmsten gegenüber, glaubt der Verein an das Publikum mit der Bitte um Beitritt herantreten zu dürfen und gibt sich der Hoffnung hin, daß dieser Appell, sich der durch ein tieftrauriges Schicksal Gezeichneten schützend anzunehmen, nicht ungehört verhallen wird.

Dr. Gustav Alexander, a. o. Universitätsprofessor, Vorstand der Ohrenabteilung der Allgemeinen Poliklinik. — K. Baldrian, Direktor des n.-ö. Taubstummeninstituts in Wiener-Neustadt. — Dr. Oskar Bénesi, Assistent der Ohrenabteilung der Allgemeinen Poliklinik. — A. Druschba, Direktor des k. k. Taubstummeninstituts in Wien. — Josef Friedl, Lehrer an dem k. k. Taubstummeninstitut in Wien. — Dr. Benjamin Gomperz, a. o. Universitätsprofessor, Vorstand der Ohrenabteilung am I. öffentl. Kinderkrankeninstitut. — Privatdozent Dr. Franz Hamburger, Vorstand der Kinderabteilung der Allgemeinen Poliklinik. — Privatdozent Dr. Ludwig Jehle, Vorstand der Kinderabteilung der Allgemeinen Poliklinik. — Johann Kraft, Direktor des n.-ö. Taubstummeninstituts in Wien-Döbling. — Dr. Alois Kreidl, k. k. Regierungsrat, o. ö. Universitätsprofessor der Physiologie. — Dr. Max Lederer, k. k. Ministerial-Vizesekretär im Handelsministerium. — Dr. Rudolf Leidler, Assistent der Ohrenabteilung der Allgemeinen Poliklinik. — Hedwig Lemberger, Bi-

Generated on 2019-10-24 13:18 GMT / http://hdl.handle.net/2027/uc1.b3252760
Public Domain in the United States, Google-digitized / http://www.hathitrust.org/access_use#pd-us-google
Digitized by Google
Original from UNIVERSITY OF CALIFORNIA

bliothekarin der Zentralstelle für Kinderschutz und Jugendfürsorge. — Dr. Oskar Mauthner, k. k. nichtaktiver Regimentsarzt, Assistent der Ohrenabteilung der Allgemeinen Poliklinik. — Edmund Nyitrai, Direktionssekretär der Wiener Versicherungsgesellschaft. — Dr. Klemens Freiherr v. Pirquet, o. ö. Universitätsprofessor, Vorstand der pädiatrischen Klinik an der k. k. Universität in Wien. — Dr. Adam Politzer, k. k. Hofrat, o. ö. Universitätsprofessor, emer. Vorstand der Universitäts-Ohrenklinik. — Ella Rosenberg. — Dr. Richard Schüller, k. k. Hofrat, a. o. Universitätsprofessor. — Dr. Rudolf Spitzer, Hof- und Gerichtsadvokat. — Dr. Konrad Stein, Assistent der Ohrenabteilung der Allgemeinen Poliklinik. — Dr. Ernst Urbantschitsch, Ohrenarzt der n.-ö. Landes-Taubstummenanstalten in Wien und Wiener-Neustadt. — Dr. Viktor Urbantschitsch, o. ö. Universitätsprofessor, Vorstand der Universitäts-Ohrenklinik. — Privatdozent Dr. Julius Zappert, Abteilungsvorstand des Kaiser Franz Josef-Ambulatoriums.

* * *

Schriftliche Anfragen und Beitrittserklärungen (Jahresbeitrag für ordentliche Mitglieder 10 K, für unterstützende Mitglieder von 2 K aufwärts) sind zu richten an die Sprechstelle des Vereines IX., Mariannengasse 10, Ohrenabteilung der Allgemeinen Poliklinik, woselbst auch (täglich 8—10 Uhr) mündliche Informationen erteilt werden. Telephonische Auskünfte sind zu erhalten beim Obmann des Vereines, Prof. Alexander, I., Rathausstraße 11, unter Telephonnummer 19.673. Die Statuten des Vereines werden auf Wunsch zugesendet.

Verliehen: Dem dirigierenden Arzte der Abteilung für Ohren- und Halskranke am Stadtkrankenhaus Johannstadt-Dresden Dr. Hoffmann der Titel Professor.

Habilitiert: Dr. A. Knick, städt. Oberarzt und 1. Assistent der Universitäts-Ohren-Nasen-Halsklinik in Leipzig, für Ohrenheilkunde und Laryngologie.

Berufen: Auf den neugegründeten Lehrstuhl für Physiologie der Stimme am Instituto Nacional de Musica in Rio de Janeiro wurde der Assistent an der Klinik für Hals-, Ohren- und Nasenkrankheiten der medizinischen Fakultät Dr. Oswaldo Puissegur.

Die **84. Versammlung Deutscher Naturforscher und Ärzte** findet in Münster i. W. vom 15. bis 21. September 1912 statt. Die Einführenden sind: für die 27. Abteilung (Ohrenheilkunde) Dr. Buss, Herwarthstraße 5, für die 26. Abteilung (Hals- und Nasenheilkunde) Dr. Bockemöhle, Achtermannstraße 8, und Dr. Kuhlmann, Bahnhofstraße 6. Gleichzeitig mit der Versammlung soll eine Ausstellung naturwissenschaftlicher und medizinisch-chirurgischer Gegenstände sowie chemisch-pharmazeutischer Präparate und naturwissenschaftlicher Lehrmittel stattfinden. Anmeldungen hierfür sind an Herrn Prof. Dr. Kassner, Münster i. W., Nordstraße 39, zu richten.

Der **X. Fortbildungskurs für Spezialärzte** in Jena findet mit dem bisherigen Programm vom 29. Juli bis inklusive 3. August statt. Maximale Teilnehmerzahl 15. Assistenten deutscher Kliniken honorarfrei. Nähere Auskunft durch Privatdozenten Dr. Brünings (Jena).

Für den wissenschaftlichen Teil verantwortlicher Redakteur: **Dr. E. Urbantschitsch, Dr. H. Marschik.**
Herausgeber, Eigentümer und Verleger: **Urban & Schwarzenberg.**

Druck von Gottlieb Gistel & Cie., Wien, III., Münzgasse 6.

Digitized by Google
Original from UNIVERSITY OF CALIFORNIA
Generated on 2019-10-24 13:19 GMT / http://hdl.handle.net/2027/uc1.b3252760
Public Domain in the United States, Google-digitized / http://www.hathitrust.org/access_use#pd-us-google

DR. [illegible]
[illegible]

MONATSSCHRIFT FÜR OHRENHEILKUNDE
UND
LARYNGO-RHINOLOGIE.

XLVI. Jahrg. 1912. 7. Heft.

Nachdruck verboten.

Otologischer Teil.

Original-Artikel.

Über den Nervenmechanismus der assoziierten Augenbewegungen.

Von weil. **Andreas Högyes.**

Übersetzt von Dr. **Martin Sugár** in Budapest.

(Fortsetzung.)

Über den Einfluß der einzelnen Teile des Nervensystems auf die unwillkürlichen, assoziierten Augenbewegungen.

Allgemeine Bemerkungen. Methode und Plan der Untersuchung.

Die regelmäßigen Bewegungen des Kopfes, werden — wie ich in der ersten Mitteilung ausführte — immer von entsprechenden, regulären, bilateralen Augenbewegungen begleitet, welche am Kaninchen, mit der bereits beschriebenen Versuchsmethode zu jeder Zeit demonstrierbar sind.

Infolge dieses Umstandes finde ich die Drehversuche geeignet, um bei weiteren Experimenten, mit ihrer Hilfe, Einsicht wenigstens in jenen Teil des Nervenmechanismus des Sehorgans zu erlangen, welcher die passiven, bilateralen Augenbewegungen dirigiert.

Den weiteren Experimenten diente folgender Gedankengang als Grundlage. Wenn wir zum Gegenstande einer experimentellen Prüfung machen, nach Exstirpation welcher Teile des zentralen Nervensystems die infolge der Rotation entstehenden Augenbewegungen unverändert bleiben, und nach Exstirpation, welcher Teile des zentralen Nervensystems dieselben gänzlich verschwinden, so können wir eruieren, welche Teile des Großhirns, des Kleinhirns, und des verlängerten Markes im Zusammenhange mit den Augenbewegungen stehen. — Jene Teile des Nervensystems nämlich, nach deren Exstirpation die Augenbewegungen unverändert in die Erscheinung treten, haben auf letztere keinen Einfluß, diejenigen Teile des Nervensystems hingegen, nach deren Zerstörung die Änderungen in den Augenbewegungen vor sich gehen, resp. die letzteren aus-

Digitized by Google
Original from UNIVERSITY OF CALIFORNIA
Generated on 2019-10-24 13:19 GMT / http://hdl.handle.net/2027/uc1.b3252760
Public Domain in the United States, Google-digitized / http://www.hathitrust.org/access_use#pd-us-google

bleiben, stehen mit den Augenbewegungen in kausalem Zusammenhange. Bei diesen Experimenten können wir daher die Rotation als Reagens und Indikator benützen, zur Bestimmung des anatomischen Sitzes jener Teile des Nervensystems, welche die in Frage kommenden Augenbewegungen dirigieren. Die Reaktion wird aus Auftreten oder Ausbleiben der obgenannten Erscheinungen bestehen, da vorläufig nur von der Bestimmung der hier mitwirkenden Nervenelemente die Rede ist; die Modifikation der Augenbewegungen hingegen während der Rotation, braucht vor dem Studium der Detailfunktion des Nervenapparates, nicht Gegenstand unserer näheren Betrachtung sein. Wenn es auf Grund weiterer Exstirpationen und Zerstörungen uns gelingt, die mit den passiven Augenbewegungen im Zusammenhang stehenden Teile des Nervensystems aufzufinden, müssen wir durch Reizungen die Richtigkeit der erhaltenen Resultate experimentell bestätigen können. Denn, wenn die fraglichen Teile des Nervensystems wirklich Einfluß auf die bilateralen Augenbewegungen haben, so müssen nach Reizung derselben analoge, bilaterale Augenbewegungen auftreten.

Die folgenden Experimente, welche ich zur Auffindung des Nervenmechanismus der kompensatorischen Augenbewegungen im Sinne des eben beschriebenen Gedankenganges ausführte, habe ich in 3 Gruppen geteilt:

I. Gegenstand meiner Untersuchungen war zunächst, nach Exstirpation welcher Teile des Nervensystems bleiben die kompensatorischen Augenbewegungen unverändert *(A)*. Ich prüfte weiters nach Exstirpation, oder Zerstörung, welcher Teile des Nervensystems verschwinden, oder verändern sich wesentlicher die kompensatorischen Augenbewegungen *(B)*.

II. Ich forschte nach allen jenen Teilen des Nervensystems, nach deren Reizung analoge, bilaterale Augenbewegungen entstehen.

III. Auf Grund der erhaltenen Resultate bekam ich die direkte Beantwortung der obigen Fragen.

Die Resultate meiner Experimente sind folgende:

Erster Abschnitt.

A. Teile des Nervensystems, nach deren Exstirpation oder Zerstörung die assoziierten Augenbewegungen weiter bestehen.

1. Nach Sistierung der Funktion des Sehnerven beim Kaninchen hören die kompensatorischen Augenbewegungen nicht auf.

a) Die kompensatorischen Augenbewegungen nach Lidschluß. Wenn wir ein Kaninchen nach der im ersten Teile meiner Abhandlung erörterten Methode zur Drehung vorbereiten, das Augenlid des einen Auges, oder beider Augen, mit Hilfe kleiner Klemmen schließen und in der Frontal-, Median- oder Horizontalebene drehen, entstehen dieselben Augenbewegungen wie bei offenen Augen. Die Bewegungen während des Drehens sind durch

Digitized by Google
Original from UNIVERSITY OF CALIFORNIA
Generated on 2019-10-24 13:19 GMT / http://hdl.handle.net/2027/uc1.b3252760
Public Domain in the United States, Google-digitized / http://www.hathitrust.org/access_use#pd-us-google

die Augenlider zu beobachten oder noch besser zu fühlen, von der Erscheinung des Nachnystagmus können wir uns aber so überzeugen, daß wir nach plötzlichem Stillstande die Klemme, mit welcher wir die Augen schlossen, rasch von denselben entfernen.

b) Die kompensatorischen Augenbewegungen nach Durchschneidung des Sehnerven. Diese erscheinen unverändert auch dann, wenn wir den Sehnerven früher durchschnitten haben.

Experiment. Beim Kaninchen habe ich, nachdem ich dasselbe in gewohnter Weise zur Drehung vorbereitete, nach Eröffnung des Schädels und Heraushebung der Hemisphären — was mit bedeutender Blutung und Zerstörungen einhergeht — das Chiasma durchschnitten. Während der Drehungen in den verschiedenen Ebenen erscheinen die regulären passiven bilateralen Augenbewegungen unverändert.

Die Durchschneidung der Sehnerven in der Augenhöhle ist allenfalls leichter; diese Methode der Durchschneidung ist aber bei der hier in Frage kommenden rotatorischen Untersuchung nicht sicher anzuwenden, weil es fast unausweichlich ist, daß auch andere motorische Nerven oder Augenmuskeln durchschnitten werden können. Das Versuchsergebnis, daß trotz Ausschließung der Funktion der Sehnerven die kompensatorischen Augenbewegungen weiter bestehen, entspricht den vielseitigen Erfahrungen, daß man bei blind geborenen Menschen und Tieren ebenfalls jene die Kopfbewegungen begleitenden bilateralen Rotationsbewegungen der Augen beobachten kann (Gräfe, Breuer), ferner der Tatsache, daß bei Menschen, die an einem Auge erblindet sind, das gesunde Auge jede passive und aktive Bewegung des erblindeten Auges begleitet.

2. Nach Exstirpation der Hirnhemisphären, der Sehcentren der vorderen Teile der beiden vorderen Vierhügelkörper hören die kompensatorischen Augenbewegungen beim Kaninchen nicht auf.

Am Kaninchen machte ich oft diese Exstirpationen. Bei starker Beugung des Kopfes des an der Hasenbank befestigten Tieres nach vorne, habe ich auf übliche Weise das Schädeldach eröffnet und das Gehirn partienweise entfernt. Ich legte, nach Entfernung eines jeden Teiles des Gehirns zur Stillung der Blutung einen der entfernten Hirnpartie gleich großen Schwamm in die Schädelhöhle, schloß den Schädel mittelst Klemmen und rotierte das Tier, nachdem ich den Kopf zuerst in die Primärstellung brachte. Der mehrmalige Versuch ergab stets unverändert, daß nach Zerstörung kleinerer Gehirnteile die Augenbewegungen sich nicht ändern. Selbst die Exstirpation einer ganzen Hemisphäre verursacht keine Änderung. Nach Exstirpation beider Hemisphären bleibt sowohl die Zahl der Oscillationen, wie auch die Reihenfolge der Erscheinung unverändert, nur die Energie der Oscillationen wird desto kleiner, je mehr vom Gehirne entfernt wurde. Nach Entfernung der Sehhügel beginnt besonders die Größe der nystagmischen Augenbewegungen kleiner zu werden; ferner zeigt sich die eigentümliche Erscheinung, daß nach raschem und öfterem

Digitized by Google
Original from UNIVERSITY OF CALIFORNIA
Generated on 2019-10-24 13:19 GMT / http://hdl.handle.net/2027/uc1.b3252760
Public Domain in the United States, Google-digitized / http://www.hathitrust.org/access_use#pd-us-google

Drehen nicht sofort der gewöhnliche Nachnystagmus auftritt, sondern die Augen bleiben vorher 15—20 Sekunden in der entsprechenden Deviation unbeweglich stehen und deviieren erst nachher in der bekannten Weise; die Dauer des Nachnystagmus ist ebenfalls kürzer. Man kann selbst die beiden vorderen Teile der Vierhügel exstirpieren — besonders die oberen Schichten —, ohne daß die kompensatorischen und nystagmischen Augenbewegungen total ausbleiben würden; obwohl hierbei die Bewegungen allenfalls geschwächt und von geringer Zahl sind, doch sind sie in angedeuteter Form während der Drehungen in sämtlichen drei Ebenen zu beobachten. Nur nach Durchschneidung der hinteren Teile der beiden Vierhügel, hören die kompensatorischen Augenbewegungen absolut auf. In welcher Weise die in der Umgebung des Thalamus und der Vierhügel gemachten Verletzungen die kompensatorischen Augenbewegungen beeinflussen, würde ein separates Studium beanspruchen, in welches ich mich jetzt noch nicht einließ, da vorläufig mein Zweck nur so weit reicht, die zentrale Ausdehnung des die Augenbewegungen coordinierenden Nervenapparates, wenn auch in gröberen anatomischen Umrissen, zu bestimmen. Das Resultat dieser Untersuchungen ist folgendes:

Nach Exstirpation der Hirnhemisphären, der Sehhügel und der oberen Schichten der vorderen Teile der Vierhügel, dauern die kompensatorischen, oder passiven, bilateralen Augenbewegungen fort. Bei Tauben und einer Katze hatte ich ebenfalls Gelegenheit zu konstatieren, daß nach Exstirpation der Hirnhemisphären die kompensatorischen Augenbewegungen in bekannter Weise in die Erscheinung treten.

3. Die quere Durchschneidung des Rückenmarkes und verlängerten Markes, ungefähr bis zur Höhe der Kerne des Hörnerven, sistiert gleichfalls nicht die kompensatorischen Augenbewegungen.

Ich verfüge über mehrere Beobachtungen darüber, ob die Durchschneidungen des Rückenmarkes einen Einfluß auf die kompensatorischen Augenbewegungen ausüben. Bei meinen Vivisektionen pflegte ich nämlich immer die Hasenbank des Drehapparates zu benützen, da man dieselbe auf den, immer bei der Hand befindlichen Drehapparaten rasch befestigen kann, um bei Experimenten, ohne Störung des Hauptexperimentes, die Daten über die kompensatorischen Augenbewegungen sammeln zu können. Bei meinen bisherigen Beobachtungen fand ich nach Durchschneidung des Rückenmarkes in der Höhe der Lenden- und Brustwirbeln niemals eine Änderung in den regelmäßigen rotatorischen Augenbewegungen. In einem Falle zeigten sich die regelmäßigen Bewegungserscheinungen auf Drehung auch nach Durchschneidung des Rückenmarkes in der Höhe der Halswirbeln. Ich untersuchte diesbezüglich des Näheren die Basis des 4. Hirnventrikels. Wenn der Kopf des auf der Hasenbank befestigten Tieres stark nach vorne gebeugt ist, so kann man in der Medianlinie am

Digitized by Google
Original from UNIVERSITY OF CALIFORNIA
Generated on 2019-10-24 13:19 GMT / http://hdl.handle.net/2027/uc1.b3252760
Public Domain in the United States, Google-digitized / http://www.hathitrust.org/access_use#pd-us-google

Nacken bei einer geringfügigen Blutung bis zur Membrana obturatoria gelangen und dieselbe zum großen Teile frei präparieren. Die Eröffnung geschieht mit einem spitzen, scharfen Messer, mit vorsichtigen Schnitten nach oben, unten, rechts und links. Nach Ausschneidung der so entstandenen Lappen mittelst einer Schere, entsteht eine ziemlich große Öffnung, aus welcher cerebrospinale Flüssigkeit hervorquillt. Wenn wir die weiche Hirnhaut vom unteren Teile des 4. Ventrikels und oberhalb des Wurmfortsatzes des Kleinhirns entfernen, so läßt sich der Wurmfortsatz mit einer flach geschlagenen, stumpfen Sonde vorsichtig emporheben, so daß der Boden des 4. Hirnventrikels in großem Umfange vor uns bloßliegt. — Wenn wir vom hinteren Teile des Hinterhauptknochens ein kleines Stück entfernen, so können wir den Wurmfortsatz noch mehr emporheben und noch tiefer in den 4. Hirnventrikel hineinblicken. Um die einzelnen Teile der Basis des 4. Ventrikels noch besser zu überblicken, reflektieren wir mit einem auf der Stirne befestigten Kehlkopfspiegel Licht auf diese Stelle, nachdem der Wurmfortsatz des Kleinhirns mit der in die linke Hand genommenen flachgeschlagenen stumpfen Sonde behutsam aufgehoben wurde. Nachdem wir bei günstiger Kopflage, in dieser Weise frei und rein bis zur unteren Öffnung der Sylvischen Klappe einen Einblick machen können, können wir an diesen Stellen nach Belieben in verschiedenen Richtungen Incisionen und Reizungen ausführen. Zur Prüfung der Frage habe ich vom Calamus scriptorius nach oben, rechts und links von der Raphe Durchschnitte womöglich in gleicher Tiefe gemacht, und dann den Kopf in die Primärstellung gebracht, um ihn dann zur Erzeugung der kompensatorischen Augenbewegungen in den verschiedenen Ebenen zu drehen. Das Ausfließen der cerebrospinalen Flüssigkeit während des Präparierens ruft an den kompensatorischen Augenbewegungen gar keine Veränderungen hervor.

Als Folge der Querschnitte habe ich an den kompensatorischen Augenbewegungen folgendes beobachtet:

Beim Durchschneiden der Teile des Nervensysteme am unteren Ende des Calamus scriptorius, an der Kreuzungsstelle der beiden Alae cinereae, bemerkte ich während der sofort unternommenen Drehversuche, daß sich kompensatorische Augenbewegungen nicht zeigten. Dieses Resultat kommt selbstverständlich dadurch zustande, daß mit der plötzlich eintretenden Paralyse der Atmungsmuskeln sämtliche Körpermuskeln und so auch die Augenmuskeln in einem Augenblicke gelähmt werden. Somit können wir aus obigem Experimente keine direkte Folgerung auf den Einfluß dieser Centralnervenstelle auf die Augenmuskeln ziehen. Ich versuchte während des Durchschneidens und nach derselben die künstliche Atmung auch während der Drehung aufrecht zu erhalten. Kompensatorische Augenbewegungen bekam ich nach der beschriebenen Durchschneidung des verlängerten Markes trotz der Aufrechterhaltung des künstlichen Atmens aber nicht. Die Zahl dieser meiner Experi-

Digitized by Google
Original from UNIVERSITY OF CALIFORNIA
Generated on 2019-10-24 13:19 GMT / http://hdl.handle.net/2027/uc1.b3252760
Public Domain in the United States, Google-digitized / http://www.hathitrust.org/access_use#pd-us-google

mente ist aber nicht so groß, um diese Erscheinung als Regel aufstellen zu können, da ich während des Durchschneidens die rasche Verblutung aus dem Mittelhirne nicht verhindern konnte. Wenn letzterer Umstand auszuweichen sein wird, ist es wahrscheinlich, daß bei der geschilderten Aufrechterhaltung der Atmung auf künstlichem Wege es gelingen wird, die kompensatorischen Augenbewegungen auch zustande zu bringen. Hierauf deutet, daß bei Durchschneidung des centralen Nervengebietes in der Höhe von 4 *mm*[1]) oberhalb des Endes des Calamus scriptorius ein Gebiet existiert, welches verletzt, die kompensatorischen Augenbewegungen nicht sistiert. Diesen Schluß müssen wir aus folgendem Experimente ableiten:

1. Experiment. Querschnitt durch die Raphe 3 *mm* oberhalb des Zusammentreffens der beiden Alae cinereae. 23. X. 1879, nachmittags 4 Uhr 30 Minuten. Ein großes, schwarzes Kaninchen. Bei stark vorgebeugtem Kopf der 4. Hirnventrikel durch die Membrana obturatoria freipräpariert. Nach vorsichtigem Aufheben des Wurmfortsatzes des Kleinhirns, Querschnitt durch die Raphe, 3 *mm* oberhalb des Zusammentreffens der beiden Alae cinereae. Heftiges Aufschreien des Tieres. Sofort lebhafter bilateraler Nystagmus in den Augen und Augenlidern. Die Richtung der Oscillation ist diametral, auf dem einen Auge medial, nach unten, auf dem anderen lateral, nach oben. Cornea bleibt empfindlich. Reflektorische Schließung der Augenlider und reflektorisches Vorschieben des dritten Augenlides. In der Primärstellung des Kopfes wird der bilaterale Nystagmus horizontal. Nach rascher Drehung nach rechts in der Horizontalebene bleibt das linke Auge, nachdem es medial nach unten, und das rechte Auge, nachdem es lateral nach oben deviierte, während mehrerer Stunden unbewegt, es entsteht aber alsbald in dieser Lage ein rascher, heftiger, bilateraler Nystagmus, welcher mit fortwährend abnehmenden Oscillationen horizontal wird und mit derselben Geschwindigkeit weiter oszilliert wie vor der Drehung. Während der Drehung nach links entstehen dieselben Erscheinungen, mit dem Unterschiede,

[1]) Zur übersichtlichen topographischen Orientierung bei den Einblicken in vivo oder am Kadaver am Boden des IV. Hirnventrikels beim Kaninchen dient das durch zartes Aufheben der beiden Alae cinereae, der Raphe und des Wurmfortsatzes auch am Lebenden sichtbare Corpus trapezoides. Von dem Zusammentreffen der Raphe und der Ala cinerea bis zur unteren Öffnung des Sylvischen Kanales beträgt die Distanz der beiden Corpora trapezoides bei einem erwachsenen mittelgroßen Kaninchen 12—14 *mm*; die Länge der Querlinie, welche die obere größere Konvexität des auf den Rand des Bodens des IV. Hirnventrikels emporsteigenden Hirnbindearmes verbindet, beträgt 10—12 *mm*. Die Linie schneidet die in der Medianlinie des Körpers liegende Raphe unter einem rechten Winkel, oberhalb der Kreuzungsstelle in einer beiläufig 6 *mm* betragenden Höhe. Diese Linie ist beiläufig als untere Grenze der Facialis-Abducenskerne anzunehmen. Wenn wir unterhalb derselben durchschneiden, kommen die Kerne in den Stumpf oberhalb des Hirnes zu liegen, wenn oberhalb, so verbleiben sie im Stumpfe oberhalb des verlängerten Markes. Die untere Grenze der Acusticuskerne beginnt unterhalb dieser Linie, — schon beim Durchschneiden 4 *mm* oberhalb des Calamusendes tritt ein Teil des Acusticuskernes hervor.

Digitized by Google
Original from UNIVERSITY OF CALIFORNIA
Generated on 2019-10-24 13:19 GMT / http://hdl.handle.net/2027/uc1.b3252760
Public Domain in the United States, Google-digitized / http://www.hathitrust.org/access_use#pd-us-google

daß am linken Auge jetzt dieselben Symptome sich zeigen, wie während der Drehung nach rechts am rechten Auge und umgekehrt. Während des ganzen Nachmittags dieselben Symptome. Während der Pause horizontaler Nystagmus. Auf Drehung obige Symptome. Das Tier wird des Nachts freigelassen. Am nächsten Morgen ist das Tier nach rechts gewälzt. Eine besonders lebhafte Reflexerregbarkeit im ganzen Körper und auf der Cornea vorhanden. Der unwillkürliche Nystagmus verschwand. Nach Drehung in der Horizontal- und Medianebene einige nystagmische Oscillationen. Gegen Mittag Agonie. Kompensatorische Augenbewegungen bleiben ganz aus. Um 12 Uhr Eintritt des Exitus. Sektion. Kleinhirn und Vierhügel von Blut überströmt. Zwischen Wurmfortsatz und Calamus scriptorius festes Blutgerinnsel, welches beide verklebt. Nachdem das geronnene Blut entfernt wurde, wird die Stelle des Querschnittes sichtbar, 3 *mm* oberhalb des Endes des Calamus scriptorius, rechts und links von der Raphe in einer Breite von 2—3 *mm*, und in vertikaler Richtung in einer Breite von 4—5 *mm* ventralwärts reichend.

Aus diesem Experimente geht hervor, daß die Zerstörung jenes Teiles der Basis des 4. Ventrikels, welcher 3 *mm* oberhalb des Zusammentreffens der beiden Alae cinereae sich befindet, die während der Drehung sich zeigenden kompensatorischen Augenbewegungen nicht sistiert.

2. Experiment. Derselbe Querschnitt durch die Raphe 1·5 *mm* oberhalb des Zusammentreffens der Alae cinereae. 23. IX. 1879. Eröffnung der Membrana obturatoria und arachnoidea. Querschnitt durch die Raphe, verbindend die oberen Enden der beiden Alae cinereae. Das linke Auge deviiert lateral, nach unten. Das rechte Auge bleibt in normaler Lage. Bilateraler Nystagmus, bei welchem das linke Auge in diagonaler Richtung medial nach oben und lateral nach unten, das rechte Auge dagegen in vertikaler Richtung nach aufwärts und abwärts oszilliert. Während Rechtsdrehung in der horizontalen Linie deviiert das linke Auge medial abwärts, das rechte lateral aufwärts, verbleibt in dieser Lage einige Sekunden unbewegt, um dann heftig zu oszillieren, was mehrere Sekunden andauert, kehrt dann wieder mit fortwährend abnehmenden Bewegungen in die Primärstellung zurück und setzt so die Oscillationen fort. Nach der Drehung nach links deviiert das linke Auge lateral und nach oben, das rechte medial nach unten, bleibt einige Sekunden in dieser Stellung fixiert, oszilliert dann heftig, später mit allmählich abnehmender Intensität, wobei das Auge wieder in die Primärstellung zurückkehrt und so seine Oscillationen fortsetzt.

Hier ist also das Endresultat dasselbe wie früher, nämlich die Zerstörung dieser Gegend verursacht zwar bilateralen Nystagmus, stört aber nicht die während der Drehung auftretenden bilateralen Augenbewegungen.

3. Experiment. Längsschnitt durch die Raphe, 4 *mm* oberhalb der beiden Alae cinereae. 16. VI. 1880. Mittelgroßes Kaninchen. Fixierung auf einer Drehbank. Eröffnung der Membrana obturatoria. Entfernung eines Teiles des Hinterhauptbeines behufs Vergrößerung der Öffnung. Eröffnung der Arachnoidea. Hebung des Wurmfortsatzes.

1. Längsschnitt in der Raphe, 2 *mm* oberhalb des Zusammentreffens der beiden Alae cinereae. Keine Bewegungsstörung mehr in den Augen, weder im Kopfe noch im Körper.

Digitized by Google
Original from UNIVERSITY OF CALIFORNIA
Generated on 2019-10-24 13:19 GMT / http://hdl.handle.net/2027/uc1.b3252760
Public Domain in the United States, Google-digitized / http://www.hathitrust.org/access_use#pd-us-google

2. Der Schnitt wurde mit 4 *mm* nach oben vergrößert. Es entsteht sofort ein nach rechts gerichteter bilateraler horizontaler Nystagmus (das linke Auge oszilliert medial, das rechte lateral) und dieser bleibt längere Zeit unverändert. Während der Drehung erscheinen die gewohnten kompensatorischen Augenbewegungen; es zeigen sich auch nach der Drehung in der Horizontalebene die gewohnten Nachrollungen des Auges, welche sehr zahlreich auftreten und langsam in den durch die Verletzung verursachten Nystagmus übergehen. Freigelassen das Tier, zieht es den Kopf ein bischen mehr nach rechts als seine Augen; seine vorderen Füße sind in sitzender Stellung, sein Becken ist auf seinen linken Rand gedreht, beim Kneifen macht es mit seinen Vorderbeinen einige Schritte, das Becken nach sich ziehend. Nach 15 Minuten verschwindet der Kopf und Augennystagmus, ebenso die Hemiplegie der hinteren Gliedmaßen und das Tier sitzt fast in Primärstellung. Tod infolge Verblutung. Die sofortige Sektion ergibt, daß der Längsschnitt in der Raphe tatsächlich oberhalb des Zusammentreffens der beiden Alae cinereae in der Höhe von 4 *mm* emporreicht, daher die unterste größte Konvexität des Corpus trapez. nicht erreichte.

Das Resultat ist auch hier im Wesen dasselbe wie beim vorigen Experimente, das heißt es besteht beiläufig 4 *mm* oberhalb der Kreuzungsstelle der beiden Alae cinereae noch ein solches Gebiet, dessen Verletzung, wenn auch bilaterale Augenvibration verursacht, die kompensatorischen Augenbewegungen aber nicht sistiert. Das Resultat des ersten Durchschnittes ist aber aus dem Grunde wichtig, weil es beweist, daß 2 *mm* oberhalb des Calamus scriptorius ein für die Augenbewegungen indifferentes Gebiet besteht. Histologische Experimente[1]) beweisen, daß bei im verlängerten Marke des Kaninchens in ca. 4 *mm* Höhe gemachten Querschnitten oberhalb des Endes des Calamus scriptorius, die untere Grenze der Akusticuskerne zum Vorscheine kommt.

Auf Grund obiger Experimente können wir daher sagen, daß die Quer- und Längsdurchschneidungen des Rückenmarkes und des verlängerten Markes bis zur Höhe der Acusticuskerne die kompensatorischen Augenbewegungen nicht sistieren.

B. Teile des Nervensystems, nach dessen Zerstörung die unwillkürlichen assoziierten Augenbewegungen vollkommen ausbleiben.

1. Es bleiben die kompensatorischen Augenbewegungen vollständig aus nach Durchschneidung sämtlicher Augenmuskeln oder der diese innervierenden Nerven.

Ich hielt es a priori für ganz unnötig, experimentell nachzuweisen, daß nach Durchschneidung sämtlicher Augenmuskeln oder sämtlicher okulomotorischer Nerven die kompensatorischen Augenbewegungen aufhören. Die Erfahrung zeigt aber. daß sich die Sache nicht ganz so verhält. Ich machte ein später zu beschreibendes Experiment, um zu beobachten, welche Rolle die

[1]) Gierke, Die Teile der Medulla oblongata, deren Verletzung die Atembewegungen hemmt, und das Atemzentrum. Pflügers Archiv, Bd. VII, pag. 590.

Digitized by Google
Original from UNIVERSITY OF CALIFORNIA
Generated on 2019-10-24 13:19 GMT / http://hdl.handle.net/2027/uc1.b3252760
Public Domain in the United States, Google-digitized / http://www.hathitrust.org/access_use#pd-us-google

Augenmuskeln während der Drehung bei den passiven bilateralen Augenbewegungen spielen. Zu diesem Zwecke habe ich in verschiedener Reihenfolge die einzelnen Augenmuskeln durchschnitten, so zwar, daß am Ende sämtliche Augenmuskeln abgelöst wurden, womöglich bis zum Sehnerven, so daß das Auge nur an diesem hing. Das Tier, rasch in der Horizontalebene gedreht, bemerkte ich zu meiner Überraschung, daß nach der Drehung die Nachoscillationen, trotzdem sämtliche Muskeln durchschnitten waren, unverändert in die Erscheinung traten, wenn auch nicht in der gewohnten Intensität. Bei langsamerem Drehen zeigte sich kein kompensatorisches Zurückbleiben in der Vibration. Es zeigte sich außerdem auch nicht die gewohnte Rotation in lateraler oder in medialer Richtung, während der Bewegung nach vorne oder nach rückwärts in der Medianebene. Ich enukleierte sodann das ganze Auge, drückte einen kleinen Schwamm in die Augenhöhle ein und nach rascher Drehung geriet auch dieses Schwammstück in Oscillation. Ich betastete die Basis der Augenhöhle und konnte nach jeder Drehung fühlen, daß die (beim Kaninchen) im hinteren unteren Teile des Augenhintergrundes befindlichen Flug- und Schläfenmuskeln stark vibrieren. Es war mir daher klar, daß die Vibrationen des muskellosen Augapfels und des in die Augenhöhle gelegten Schwammes von den Nachoscillationen dieser Muskeln verursacht werden.

Bei einem anderen Experimente drang ich infolgedessen nach vorausgeschickter Exstirpation der Glandula infraorbitalis und nach medialer Vorziehung des Augapfels in die Augenhöhle ein und zerstörte die Flug- und Schläfenmuskeln, damit diese die Drehungserscheinungen nicht stören. In dieser Weise, selbst die Möglichkeit ausgeschaltet, daß diese Muskeln in Vibration geraten können, überzeugte ich mich nach Durchschneidung sämtlicher Augenmuskeln davon, daß nach rascher Drehung in der Horizontalebene der gewohnte horizontale Nachnystagmus ausbleibt.

Aus analogen Gründen kann auch nach Durchschneidung sämtlicher Augennerven nach raschem Drehen in der Horizontalebene horizontaler Nachnystagmus entstehen.

Nach vorausgeschickter Zerstörung der Flug- und Schläfenmuskeln kann man sich auch davon überzeugen, daß die Durchschneidung sämtlicher augenbewegenden Nerven — wie man dies a priori erwarten konnte — das Auftreten der kompensatorischen Augenbewegungen während der Drehung vereitelt.

2. Nach Durchschneidung des Gebietes zwischen dem hinteren Teile der vorderen Vierhügel bis zu den Acusticuskernen durch die Raphe in verschiedenen Höhen verschwinden die kompensatorischen Augenbewegungen gänzlich.

Ich habe oben nachgewiesen, daß nach Exstirpation der Hirnhemisphären, der Sehhügel, ja selbst der oberflächlichen Schichten der vorderen Vierhügel-

Digitized by Google
Original from UNIVERSITY OF CALIFORNIA
Generated on 2019-10-24 13:19 GMT / http://hdl.handle.net/2027/uc1.b3252760
Public Domain in the United States, Google-digitized / http://www.hathitrust.org/access_use#pd-us-google

körper, die während der Drehung erscheinenden bilateralen Augenbewegungen nicht verschwinden. Wenn ich aber von den vorderen Vierhügelkörpern angefangen bis zur Gegend der Acusticuskerne einen mit der Raphe sich kreuzenden, bis zum Sylvischen Kanale und der Basis des 4. Hirnventrikels reichenden Schnitt machte, bemerkte ich, daß nach totalen Querschnitten beide Augen in der Primärstellung, jedoch ganz unbeweglich verblieben und sich denselben bei Drehung in keiner Ebene kompensatorische Augenbewegungen mehr zeigten. Die Pupillen erweiterten sich. Willkürliche Bewegungen erschienen nicht mehr. Die bilaterale gleichzeitige Exstirpation der Vierhügel machte ich nach vorheriger Eröffnung der Schädelhöhle und nach vorausgeschickter Ausrottung der Hirnhemisphären und Sehhügel. Man kann mit sukzessiven Querschnitten ohne Beschädigung des Tentoriums ganz bis zur hinteren Grenze der hinteren Vierhügel, ja selbst etwas weitervordringen. Die Teile zwischen der unteren Öffnung des Sylvischen Kanales und den Acusticuskernen habe ich nach Eröffnung der Membrana obturatoria und Emporheben des Wurmfortsatzes in oben beschriebener Weise durchschnitten; man kann so mit gehöriger Vorsicht bis in die Höhe von 8—9 *mm* oberhalb der Alae cinereae vordringen. Bei letzteren Querschnitten bleibt das Schädeldach natürlich uneröffnet. Die in dieser Beziehung gesammelten Versuchsergebnisse teile ich kurz in folgendem mit.

4. Experiment. Totaler Querschnitt durch die vorderen und hinteren Vierhügel.

Ausspannung des Kaninchens auf der Hasenbank des Drehapparates. Eröffnung des Schädeldaches. Exstirpation der Hirnhemisphären und Sehhügel. Bei Drehung kompensatorische Augenbewegungen. Tiefer Querschnitt durch die Mitte der vorderen Vierhügel. Bei Drehung in der Horizontalebene, nach einer Pause von wenigen Sekunden einige schwache Augenvibrationen.

Totale Exstirpation der beiden vorderen Vierhügel. Nach Drehung in allen 3 Richtungen geringe Augen- und Ohrenbewegungen.

Tiefer Querschnitt durch die Mitte der beiden hinteren Vierhügel. Die Augen stehen unbewegt mit erweiterter Pupille in der Primärstellung. Auch nach rascher Drehung keinerlei Augen- und Ohrenbewegung.

5. Experiment. 20. August 1879. Totaler Querschnitt jenseits der beiden hinteren Vierhügel. Fixierung des Kaninchens auf der Hasenbank des Drehapparates. Eröffnung der Schädelhöhle. Exstirpation der Hirnhemisphären und der Sehhügel. Auf Drehung in allen 3 Ebenen kompensatorische Augenbewegungen. Querschnitt jenseits den hinteren Vierhügeln.

Exophthalmus beider Augen, erweiterte Pupillen, während der Drehung in allen 3 Ebenen bleiben die Augen unbeweglich in der Primärstellung; es fehlen daher die kompensatorischen Augenbewegungen vollkommen. Das Tier lebt noch einige Stunden, während welcher Zeit sich aber weder willkürliche, noch kompensatorische Augenbewegungen zeigen.

Generated on 2019-10-24 13:19 GMT / http://hdl.handle.net/2027/uc1.b3252760
Public Domain in the United States, Google-digitized / http://www.hathitrust.org/access_use#pd-us-google
Digitized by Google
Original from UNIVERSITY OF CALIFORNIA

6. Experiment. 19. VI. 1880. Totaler Querschnitt an der Basis des 4. Hirnventrikels in der Höhe von 5 *mm* oberhalb der Kreuzung der beiden Alae cinereae. Ein großes, schwarzes Kaninchen wird auf der Hasenbank des Drehapparates fixiert. Eröffnung der Membrana obturatoria. Vorsichtige Hebung des Wurmfortsatzes des Kleinhirns. Lichtreflexion in die Fossa rhomboidea. Totaler Querschnitt in der Höhe von 5 *mm* oberhalb des Zusammentreffens der beiden Alae cinereae. Sofort Exophthalmus beider Augen. Im Übrigen bleiben sie in der Primärstellung. Bei der Drehung zeigen sich in gar keiner Ebene kompensatorische Augenbewegungen. Die Cornea ist übrigens empfindlich. Bei der Drehung zeigen sich in den vorderen Gliedmaßen zitternde Bewegungen. Das Tier von der Drehbank herabgenommen und auf seinen Bauch gesetzt, bleibt es in dieser Lage ganz ruhig sitzen und hält seinen Kopf ein wenig in gehobener Stellung ohne Zittern. Das Gleichgewicht ist daher weder im Körper noch im Kopfe gestört worden. Das Tier bleibt noch $1^1/_2$ Stunden am Leben. Während dieser Zeit zeigen sich bei mehrfachen Drehungen immer dieselben Erscheinungen. Nach $1^1/_2$ Stunden verendet es infolge Verblutung.

Sektion. Aus dem in der Primärstellung befestigten Kopfe wird das Hinterhauptbein und das Kleinhirn vorsichtig entfernt, worauf die Stelle des Einschnittes mit Vermittlung der normalen Lage der Fossa rhomboidea bestimmt wird. Zwischen der hinteren Öffnung des Sylvischen Kanales und den beiden Alae cinereae beträgt die Länge der Raphe 14 *mm*. Der Querschnitt ist auf beiden Seiten unter dem unteren Rande des Corpus trapezoides zu finden. Die Breite des Schnittes ist rechts 2 *mm*, links 3 *mm*. Die Tiefe des Querschnittes entsprechend der horizontalen Ebene der Raphe beträgt 5 *mm*. Die Tiefenrichtung des Schnittes zieht nach vorne und die untere Grenze des Schnittes erreicht rechts fast die Höhe des Randes des Corpus trapezoides, links übersteigt sie denselben. Hier blieben daher durch den Schnitt die Kerne des VIII., VII., VI. und teilweise des V. Nervenpaares schon im Stumpfe des verlängerten Markes zu liegen.

7. Experiment. Totaler Querschnitt an der Basis des 4. Hirnventrikels in der Höhe von 10 *mm* oberhalb der Kreuzung der beiden Alae cinereae.

15. VI. 1880. Ein mittelgroßes, schwarzes Kaninchen auf die Drehbank ausgespannt. Eröffnung der Membrana obturatoria. Freilegung des Hinterhauptbeines in größerem Umfange. Hebung des Vermis. Querschnitt durch die Raphe, vor der hinteren Öffnung des Sylvischen Kanales. Beide Augen kehren nach diagonaler, nystagmischer Augenbewegung in die primäre Stellung zurück und bleiben dort unbeweglich. Die Pupillen sind erweitert und reagieren nicht auf Licht. Auf Reizung der Cornea reflektorische Schließung der Augenlider. Bei Drehung zeigt sich in keinem Auge irgend eine kompensatorische Bewegung.

Herabgenommen das Tier, auf den Bauch gesetzt, bleibt es ruhig und hält seinen Kopf gerade. Das Tier bleibt noch 1 Stunde am Leben. Auch auf später vorgenommene Drehungen keine kompensatorischen Augenbewegungen. Kopfarterien werden geöffnet. Tod infolge von Verblutung. Bei sofortiger Obduktion befindet sich die Stelle des Querschnittes an der Basis des 4. Hirnventrikels 10 *mm* oberhalb des Zusammentreffens der beiden Alae cinereae, zirka 4 *mm* oberhalb dem unteren

Digitized by Google
Original from UNIVERSITY OF CALIFORNIA
Generated on 2019-10-24 13:19 GMT / http://hdl.handle.net/2027/uc1.b3252760
Public Domain in the United States, Google-digitized / http://www.hathitrust.org/access_use#pd-us-google

Rande des Corpus trapezoides. Die Breite des Schnittes ist 1·5 *mm* rechts und links von der Raphe; seine Tiefe beträgt kaum 2 *mm*. Hier kommt also die Stelle des Querschnittes viel höher zu liegen als die der Kerne des VI., VII. und VIII. Nervenpaares, fast in die Nähe der hinteren Öffnung des Sylvischen Kanales.

Das Gesamtergebnis all dieser Experimente ist, daß die kompensatorischen oder passiven bilateralen Augenbewegungen nach Querschnitten angefangen vom hinteren Teile der beiden vorderen Vierhügel nach rückwärts bis zur Gegend der Acusticuskerne reichend, durch die Raphe in verschiedenen Höhen ausgeführt, ausbleiben.

3. Nach einfachem Längsschnitt an der Basis des 4. Hirnventrikels im oberen Teile der Raphe bleiben ebenfalls die kompensatorischen Augenbewegungen gänzlich aus.

Wenn ich nach den üblichen Vorbereitungen an der Basis des 4. Ventrikels knapp in der Länge der Raphe Längsschnitte machte, war das Ergebnis bezüglich des Erscheinens oder Nichterscheinens der kompensatorischen Augenbewegungen verschieden, je nachdem die Incisionen im oberen oder unteren Teile der Raphe geschahen. Ich habe oben einen Versuch beschrieben, bei welchen der erste Einschnitt von der Kreuzung der beiden Alae cinereae nur um 2 *mm* entfernt, nach oben geschah. Nach dieser Incision zeigte sich keine Änderung in den Augen, es entstand kein Nystagmus, nach der Drehung entstanden die gewohnten bilateralen Augenbewegungen; bisher ist daher der untere Teil der Oblongata und des Rückenmarkes ganz indifferent für die Augenbewegungen. Doch diese indifferente Grenze reicht noch weiter nach oben. Bei demselben Experiment reichte die 2. Incision bis in die Höhe von 4 *mm* empor. Hierauf entstehen zwar Augenrotationen, aber deshalb während der Drehung auch die gewohnten kompensatorischen Augenbewegungen. Wenn wir aber an höheren Punkten der Raphe Einschnitte machen, so hören die kompensatorischen Augenbewegungen sofort auf, geradeso, wie bei den oben beschriebenen totalen Querschnitten. Hierüber machte ich folgende Experimente.

8. Experiment. Längsschnitt in der Raphe von der hinteren Öffnung des Sylvischen Kanales bis zu den beiden Alae cinereae. 20. IX. 1879. Vorbereitung wie oben. Starke Hebung des Vermis. Einführen eines feinen, scharfen Messers in die hintere Öffnung des Sylvischen Kanales und von hier angefangen Längsschnitt in der Raphe herab bis zur Kreuzungsstelle der beiden Alae cinereae. Sofortiges Entstehen von Exophthalmus, beide Augen verändern aber nicht ihre primäre Stellung; bleiben vielmehr unbewegt. — Bei Drehung in keiner Ebene entstehen kompensatorische Augenbewegungen. Die reflektorische Reizbarkeit der Cornea ist auch geringer, die Pupillen erweitert. Bei Drehung entstehen an den Augenlidern und Ohren die gewohnten nystagmischen Vibrationen, doch ist

Generated on 2019-10-24 13:19 GMT / http://hdl.handle.net/2027/uc1.b3252760
Public Domain in the United States, Google-digitized / http://www.hathitrust.org/access_use#pd-us-google
Digitized by Google
Original from UNIVERSITY OF CALIFORNIA

die Energie der Schwingungen reduziert. Das Tier lebte noch 2—3 Stunden, während welcher Zeit die auf Drehung sich zeigenden Erscheinungen gleich bleiben. Die Obduktion zeigte einen tiefen Längseinschnitt von der hinteren Öffnung des Sylvischen Kanales bis zum Calamus scriptorius, in der Länge von 2·5 *mm* an.

9. Experiment. Längsschnitt in der Raphe um einige Millimeter tiefer von der hinteren Öffnung des Sylvischen Kanales angefangen, nach abwärts bis zur Kreuzungsstelle der beiden Alae cinereae. 20. IX. 1879. Vorbereitung und Operation wie oben. Das Resultat ist dasselbe wie oben, d. h. völliges Ausbleiben der Augenbewegungen während der Drehungen. Das Tier lebte noch 20 Stunden und bot bei wiederholten Drehungen stets dasselbe Resultat dar.

10. Experiment. Längsschnitt in der Raphe oberhalb der beiden Alae cinereae von der Höhe von 9 *mm* bis 3 *mm* nach abwärts. Es wird ein dem sub Nr. 1 beschriebenen, analoger Versuch ausgeführt, d. h. Querschnitt durch die Raphe oberhalb der Kreuzungsstelle der beiden Alae cinereae um 2·5 *mm*. Andauernder bilateraler Nystagmus. Auf Drehung erscheinen assoziiert die gewohnten kompensatorischen Deviationen und die nystagmischen Bewegungen, aber nach Beendigung der Drehung bleiben sofort beide Augen für eine Zeit unbeweglich und erst nach einer kurzen Weile entsteht die heftige Augenvibration, die, nach einigen Sekunden seltener werdend, zum Schlusse in die durch die Verletzung verursachte Augenvibration übergeht. Dieser Querschnitt sistiert daher nicht die durch die Drehung entstehenden Augenbewegungen. Nach beiläufig $^1/_2$ Stunde nach dem erst vollführten Quereinschnitt wird ein Längseinschnitt in der Raphe oberhalb der beiden Alae cinereae, beiläufig aus einer Höhe von 9 *mm*, nach abwärts 3 *mm* reichend gemacht, worauf die vorher fortwährend dauernden Vibrationen sofort sistiert werden. Beide Augen bleiben in der Primärstellung unbeweglich. Die Cornea ist übrigens empfindlich. Bei der Drehung in keinerlei Ebene irgendeine kompensatorische Augenbewegungen. Das Tier lebte noch 5 Tage, während welcher Zeit auf Drehung keinerlei kompensatorische Augenbewegungen in die Erscheinung traten.

Bei der Obduktion zwischen der Partie des Wurmfortsatzes und des Bodens des IV. Ventrikels Fibrin und Blutgerinnsel, das beiseite geschoben und der Ventrikelboden mit Wasser ausgewaschen, ein Einschnitt von der Form eines ⊥ gefunden wird, dessen Querschenkel namentlich mit dichtem farblosen Fibringerinnsel vollgefüllt war, das nur von den Rändern, nicht aber vom Boden ablösbar erschien. Die ganze Breite des Querschnittes betrug 4 *mm*, die Länge des Längseinschnittes war $6^1/_2$ *mm*. Die Totallänge zwischen unterer Öffnung des Sylvischen Kanales und der beiden Alae cinereae hingegen 12 *mm*. Das Präparat wurde in Alkohol aufbewahrt.

Die Experimente unter 8., 9., 10. beweisen daher, daß das Durchschneiden der Raphe in ihrem oberen Teile an der Basis des 4. Hirnventrikels die kompensatorischen Augenbewegungen sistiert. Das Experiment sub 10. hingegen zeigt, daß diese kompensatorischen Augenbewegungen auch später nicht zurückkehren, selbst wenn das Tier längere

Generated on 2019-10-24 13:19 GMT / http://hdl.handle.net/2027/uc1.b3252760
Public Domain in the United States, Google-digitized / http://www.hathitrust.org/access_use#pd-us-google
Digitized by Google
Original from UNIVERSITY OF CALIFORNIA

Zeit am Leben bleibt. Wichtig erscheint, daß weder bei vollständigen Querschnitten, noch bei den Längsschnitten in der Raphe, nach welchen die kompensatorischen Augenbewegungen ausbleiben, keinerlei sozusagen Zwangsbewegungen zurückbleiben. Das Tier wird durch das Experiment allenfalls geschwächt, hält aber doch, nachdem es von der Versuchsbank herabgenommen wurde, seinen Kopf gerade aufrecht, so daß nicht ersichtlich ist, daß das Gleichgewicht des Kopfes und des Körpers beeinträchtigt wäre. Auf eine Reizung reagiert es mit Fluchtversuchen, macht aber höchstens einige unvollkommene Schritte. Willkürliche Augenbewegungen sind auch nicht bemerkbar. Es scheint, als ob die Macht des Willens auf die gesamte Körpermuskulatur gänzlich geschwunden wäre.

4. Wenn die Gehörnerven an beiden Seiten durchschnitten sind, hören ebenfalls die kompensatorischen Augenbewegungen auf.

Den Einfluß der Durchschneidung des Gehörnerven auf die kompensatorischen Augenbewegungen zu prüfen, veranlaßten mich die Versuche und Reflexionen von Cyon, Breuer und Mach, die analoge Experimente vollführten respektive Durchschneidungen machten, um zu bestimmen, ob die Schwindelerscheinungen von den Zweigen des Gehörnerven im Labyrinth oder vom Hirn oder Kleinhirn herrühren. Die nach der Drehung erscheinenden kompensatorischen und nystagmischen Augenbewegungen sind nämlich nichts anderes als Schwindelerscheinungen, welche ich abgesondert von den übrigen Erscheinungen zum Gegenstand dieses Experimentalstudiums wählte. Wenn daher gewisse Schwindelerscheinungen wirklich vom Labyrinthe ausgehen, so hielt ich es für wahrscheinlich, daß nach Exstirpation, ferner nach Reizung der Hörnerven, in diesen infolge Drehung auftretenden Augenbewegungen gewisse Änderungen eintreten müssen. Das Resultat des Experimentes entsprach tatsächlich meiner Erwartung und gab mir, wie wir später sehen werden, den Schlüssel zum Überblick des Nervenmechanismus sämtlicher assoziierten Augenbewegungen. Die Durchschneidung des Gehörnerven ist, ohne gleichzeitig den Gesichtsnerven, das Labyrinth oder das Kleinhirn zu verletzen, keine leichte Sache. Bei diesen Experimenten war es besonders wichtig, daß das Labyrinth, das Kleinhirn und die Teile der Medulla oblongata keine Verletzung erleiden, während die gleichzeitige Verletzung des Facialis natürlich nicht störend wirkte. Ich habe deshalb die Durchschneidung des Gehörnerven in der Trommelhöhle nach Claude Bernard unterlassen und mich der Methode Cyons[1]) bedient, das heißt die Durchschneidung des Acusticusnerven durch die eröffnete Membrana obturatoria ausgeführt.

[1]) Cyon, Methodik der physiologischen Experimente und Vivisektionen, 1876, pag. 515.

Generated on 2019-10-24 13:19 GMT / http://hdl.handle.net/2027/uc1.b3252760
Public Domain in the United States, Google-digitized / http://www.hathitrust.org/access_use#pd-us-google
Digitized by Google
Original from UNIVERSITY OF CALIFORNIA

Ich verwendete auch eine andere Methode, die aber Cyon[1]) auch bereits in Anspruch nahm, indem ich die Acusticusnerven außerhalb der Schädelhöhle in der Fossa mastoidea durchschnitt. Was die erstere Methode betrifft, wird die Membrana obturatoria in bekannter Art freipräpariert und eröffnet. Es ist zweckmäßig, die so entstandene Öffnung durch die partielle Entfernung des Hinterhauptbeines zu erweitern, wodurch das verlängerte Mark und der Wurmfortsatz leichter auf die eine oder die andere Seite verschiebbar ist und der Einblick in die Gebiete zwischen dem Felsenbein und der Medulla oblongata erleichtert ist.

Nach dieser Vorbereitung kann man bei Tag mittelst einer Lupe Sonnenlicht, bei Nacht mit einem Stirnreflektor Gaslicht in die Öffnung reflektieren, wobei nach leichtem Beiseiteschieben des verlängerten Markes mit einer stumpfrandigen, flach geschlagenen Sonde die aus den Öffnungen der Schädelbasis zum verlängerten Marke ziehenden Wurzeln des letzten Hirnnerven deutlich in die Erscheinung treten. Es erscheint der gemeinschaftliche Stamm des Facialis und Acusticus, wie er aus dem inneren Gehörgange hervortritt. An dieser Stelle, gleich neben dem inneren Gehörgange, kann dieser gemeinschaftliche Nervenstamm durchschnitten werden, wenn wir die flache Sonde in die linke Hand, ein spitzes, langes und schmales Messer oder eine flachgeschlagene und zugespitzte Karlsbader Nadel in die rechte Hand nehmen, wodurch wir tief einzudringen vermögen. Bei einer kleinen Übung kann diese Durchschneidung ohne Blutung oder mit geringer Blutung ausgeführt werden.

Den Gehörnerven exstirpiere ich durch die Fossa mastoidea mittelst folgenden Verfahrens. Vor allem eröffne ich die Fossa mastoidea des Schläfenbeines. Zu diesem Zwecke mache ich einen Hautschnitt entweder nach Flourens[2]) zwischen dem hinteren Rande des Unterkiefers und dem knöchernen Gehörgange und präpariere den am oberen Rande des Proc. mastoid. haftenden Muskel bei Schonung der dort befindlichen größeren Ohrvene ab: jetzt erscheint ein mit seiner Spitze nach unten gerichteter dreieckiger Raum, die äußere schwammige Knochenwand der Fossa mastoidea.

Wenn ich auf beiden Seiten die Fossa mastoid. freipräparieren will, so mache ich einen Medianschnitt am Nacken, wie bei der Freipräparierung der Membrana obturatoria, löse die am Hinterhauptbeine inserierenden Muskeln sukzessive ab, bis der Proc. mast. erscheint. Auf diese Art kann die Verletzung der Vena jugularis noch leichter vermieden werdsn. Den in solcher Weise entblößten dreieckigen, spongiösen Knochen durchbohre ich mit spitzen und scharfen Zahnmeißeln an mehreren Stellen, mit starken, in die Bohrlöcher eingeführten

---

[1]) Cyon, Recherches exp. sur les functions canaux semicirculaires etc. Thèse de Paris, 1878, pag. 45.

[2]) S. Cyons Methodik etc., pag. 546.

Digitized by Google
Original from UNIVERSITY OF CALIFORNIA
Generated on 2019-10-24 13:19 GMT / http://hdl.handle.net/2027/uc1.b3252760
Public Domain in the United States, Google-digitized / http://www.hathitrust.org/access_use#pd-us-google

Knochenzangen durchbreche ich die Knochenwand und erweitere durch vorsichtiges Abbrechen des schwammigen Knochens so lange die so erhaltene Öffnung, bis der von den weichen Hirnhäuten bedeckte Flocculus unversehrt erscheint. Bei nicht vorsichtigem Arbeiten entstehen Sprünge im oberen Teile des Felsenbeines, wodurch, wie später ersichtlich, sofort bilaterale nystagmische Bewegungen zu erscheinen pflegen. Wenn in solcher Weise der Flocculus frei präpariert ist, wird dieser im zweiten Stadium des Eingriffes entweder exstirpiert oder in die Schädelhöhle geschoben. Ich habe in beinahe 40 Fällen den Flocculus freipräpariert und bin zur Überzeugung gelangt, daß weder nach mechanischer Verletzung noch nach Exstirpation dieses Teiles des Kleinhirns direkte Bewegungsstörungen entstehen. Es kann derselbe durchstochen oder durchschnitten werden, ohne daß Nystagmus in den Augen oder im Kopfe entstehen würde. Es verursachte auch das Hineinschieben desselben in die Kleinhirnhöhle keine Bewegungsstörungen. Das Hineinschieben wird so bewerkstelligt, daß ein kleines Stück eines feuchten Schwammes durch die Fossa mastoidea auf die durch Anbohrung entstandene Öffnung appliziert wird und mit einer stumpfen Sonde vorsichtig in die Höhle selbst eingeschoben wird, wodurch der Flocculus innerhalb des Randes der inneren ovalen Öffnung der Fossa mastoidea eingeschoben wird.

Wenn ich nach Hineinschiebung des Flocculus in die Kleinhirnhöhle mittelst Reflektors oder Lupe die Öffnung der Höhle beleuchte, so sieht man, daß die Basis der Höhle eigentlich das Dach des Vestibulums ist, auf welchem der Abdruck des oberen Teiles des horizontalen knöchernen halbzirkelförmigen Bogenganges sichtbar ist; durch die ovale Öffnung gelangt man in die Höhle des Kleinhirns und durch dieselbe dringt der Flocculus und das vorgeschobene Schwämmchenstück vor (siehe die Figur I des Holzschnittes). Die bogenförmige Ausbuchtung dieser ovalen Öffnung entspricht dem oberen knöchernen Bogengang, der untere gerade Teil derselben ist der obere Rand der medialen Wand des Vestibulums. Wenn ich jetzt durch diese ovale Öffnung, im dritten Stadium der Operation, mit einer der Größe der Öffnung angepaßten, knieförmig gebogenen und zugespitzten flachen Sonde vorsichtig, hart neben dem Knochen bleibend und eher nach hinten gerichtet, eindringe, kann ich den Facialis und Acusticus leicht unmittelbar an der Stelle durchschneiden, wo beide aus dem inneren Gehörgange austreten. Durch Autopsie überzeugte ich mich, daß auf diese Weise bei der Acusticusdurchschneidung weniger vom Gehörnerven zerstört wird als bei der vorigen Methode. Nach der Durchschneidung wird das vorgeschobene Schwämmchen vorsichtig hervorgezogen; hiedurch drängt sich der Flocculus durch die ovale Öffnung wieder vor, füllt wieder die Höhlung der Fossa mastoidea aus und ist an demselben außer der Verletzung einiger Gefäße der weichen Hirnhaut und auftretender minimaler Blutextravasate keinerlei

Digitized by Google
Original from UNIVERSITY OF CALIFORNIA
Generated on 2019-10-24 13:19 GMT / http://hdl.handle.net/2027/uc1.b3252760
Public Domain in the United States, Google-digitized / http://www.hathitrust.org/access_use#pd-us-google

Veränderung sichtbar. Bei einem bereits älteren Kaninchen sind die Hirnhäute oft schon verknöchert und zeigt sich nach Durchbohrung des Warzenfortsatzes eine zweite Knochenkapsel, die ebenfalls durchbohrt werden muß.

Ich habe nach beiden Methoden Acusticusdurchschneidungen ausgeführt: bezüglich der kompensatorischen Augenbewegungen immer mit gleichem Resultate.

Als Paradigma dienen folgende zwei Versuchsanordnungen.

Experiment. Einfluß der halb- und doppelseitigen Acusticusdurchschneidung auf die kompensatorischen Augenbewegungen infolge Drehung. 21. X. 1879. Mittelgroßes Kaninchen. Freipräparierung und Eröffnung der Membrana obturatoria in oben geschilderter Weise auf der Hasenbank des Drehapparates. Dilatation der Öffnung durch partielle Entfernung des Hinterhauptbeines. Eröffnung der Basis des IV. Hirnventrikels. I. Zartes Nachlinksschieben des Vermis und des verlängerten Markes. Rechte innere Gehörgangsöffnung zugänglich. Durchschneidung des rechtseitigen Facialis-Acusticus. Sofort heftiger bilateraler Nystagmus, wobei das rechte Auge nach aufwärts lateral-abwärts medial, das linke dagegen nach unten medial und oben lateral gerichtet ist, die Vibrationen an beiden Augen stets in dia metral entgegengesetzter Richtung (Nystagmus diagonalis bilateralis dextra). Dieser bilaterale Nystagmus hört aber nach kurzer Zeit auf und an seiner Stelle entsteht eine stationäre Augendeviation, bei der die rechte Augenachse nach unten medial — die linke nach aufwärts ein wenig lateral gewendet ist. Diese Augenstellung ist vollkommen identisch mit jener, die wir bei Linksdrehung in der Frontalebene zwischen 90—180° beobachten können, daher eine nach links gerichtete bilaterale diagonale Deviation (Deviatio diagonalis bilateralis sinistra = = (Vss + Vls + Rms) + (Vid + Vmd + Rld). Beide Augen verbleiben in dieser Stellung vollständig unbeweglich. Bei Drehung in der Horizontalebene macht das Auge in seiner Deviationsstellung einige geringe nachnystagmische Bewegungen, oft bleiben auch diese aus. Nach mehrfachem Drehversuche auch nach längerer Zeit stets dasselbe fast negative Resultat. Freigelassen das Tier, neigt es seinen Kopf nach rechts, schwebt unsicher hin und her, fällt auf seine rechte Seite und verbleibt in dieser Position ständig, macht hin und wieder einige Rollungen um seine Längsachse nach rechts. II. Nach beiläufig einer Stunde nach rechts Schieben des verlängerten Markes und Wurmes. Die Öffnung des linken inneren Gehörganges zugänglich. Durchschneidung des linksseitigen Acusticus-Facialis, begleitet von einigen Augenvibrationen. Sofort gelangen beide Augen in Primärstellung zurück und bleiben unbeweglich in dieser Position. Die Hornhaut im übrigen empfindlich, die Pupille erweitert. Bei Drehung zeigt sich nunmehr in gar keiner Ebene, weder im Kopfe noch im Auge irgendeine Bewegung. Freigelassen das Tier, ist sein Kopf wohl wieder in Medianstellung, berührt aber mit seiner Nase den Boden, aufgesetzt bleibt es in sitzender Stellung. Auf Schweifkneipen ist es bestrebt, auszuweichen, ohne es zu vermögen. Auf Berührung der Basis des IV. Hirnventrikels zeigen sich einzelne Augenbewegungen am linken Auge. Das Tier lebt in diesem Zustande drei Stunden. Bei der nach dem Verenden sofort vorgenommenen Sektion ergibt sich, daß der

Digitized by Google
Original from UNIVERSITY OF CALIFORNIA
Generated on 2019-10-24 13:19 GMT / http://hdl.handle.net/2027/uc1.b3252760
Public Domain in the United States, Google-digitized / http://www.hathitrust.org/access_use#pd-us-google

rechtseitige Acusticus-Facialis vollständig durchschnitten ist, einige untere Nervenbündeln des linken Acusticus-Facialisstammes sind undurchschnitten. Verlängertes Mark und Kleinhirn blieben unversehrt, nur die Hirnhautgefäße eingerissen und blutig unterlaufen.

Experiment. Einfluß der halb- und beiderseitigen Acusticusdurchschneidung auf die kompensatorischen Augenbewegungen. 24. X. 1879. Mittelgroßes Kaninchen. Freipräparierung des Proc. mastoideus beiderseits. I. Eröffnung der linken Fossa mastoidea. Flocculuseinschiebung mit Hilfe eines feinen Schwämmchens in die Schädelhöhle. Lichtreflexion in die Fossa mastoidea. Mit einer knieförmig gebogenen, geraden, spitzen Sonde Eindringen am unteren geraden Rande der Fossa ovalis, ein bischen gegen den hinteren Winkel gerichtet. Starkes, mehrfaches Eindrücken. Durchschneidung des linken Facialis-Acusticus. Sofort heftiger bilateraler Nystagmus, bei dem das linke Auge nach oben lateral, nach unten medial, das rechte hingegen nach unten medial und oben lateral gleichzeitig stets diametral vibriert (Nystagmus diagonalis bilateralis sinistra). Diese bilaterale Augenvibration hört aber alsbald wieder auf und an seiner Stelle bleibt eine eigenartige Augendeviation zurück, bei der die linke Augenachse nach abwärts medial, die rechte nach aufwärts lateral ausweicht. Diese Augenstellung ist vollkommen identisch mit jener, die wir bei Drehung in der Frontalebene zwischen 90—180° sehen können, sie ist daher eine nach rechts gerichtete diagonale Deviation (Deviatio diagonalis bilateralis dextra = (V i s + V m s + R l s) + (V s d + V l d + R m d). Beide Augen bleiben in dieser Stellung vollständig unbeweglich. Auf Drehung entstehen nur mitunter bei Drehung in der horizontalen Ebene einige Augenvibrationen mit geringer Exkursion, wobei aber beide Augen in ihrer deviierten Stellung verbleiben. Auf mehrfachem Drehversuch stets dasselbe negative Resultat. Freigelassen das Tier, neigt es seinen Kopf nach links, das Tier selbst fällt auf seine linke Seite und dreht sich nach links um seine Längsachse. II. Nach $1^1/_2$ Stunden Eröffnung der rechten Fossa mastoidea und derselbe Versuchsvorgang wie an der anderen Seite. Durchschneidung des rechten Facialis-Acusticus, worauf sofort aus der vorherigen bilateralen Deviation beide Augen in die Primärstellung rückgelangen. Auf Drehung zeigt sich hierbei weder am Auge noch am Kopfe in keinerlei Ebene irgend eine Bewegung. Freigelassen das Tier, ist sein Kopf wieder in Medianstellung, im übrigen dieselben Symptome wie beim vorherigen Versuche. In diesem Zustande bleibt das Tier noch einen halben Tag am Leben, während welcher Zeit die Drehbewegungen des Auges auch bei mehrmaliger Untersuchung nicht mehr in die Erscheinung treten. Die Sektion ergab, daß die Facialis-Acusticusdurchschneidung an beiden Seiten gelang, an dieser Stelle sind übrigens zwischen verlängertem Mark und der Innenwand des Schädels geringgradigere Blutextravasate. Die den Flocculus überziehende Hirnhaut erscheint dunkelrot, ihre einzelnen Blutgefäße geborsten.

Beim letzten Experimente, bei dem die Durchschneidung der beiden Gehörnerven in verkehrter Reihenfolge vorgenommen wurde, traten die Erscheinungen auch umgekehrt auf. Diese eigenartigen Erscheinungen nach Durch-

Digitized by Google
Original from UNIVERSITY OF CALIFORNIA
Generated on 2019-10-24 13:19 GMT / http://hdl.handle.net/2027/uc1.b3252760
Public Domain in the United States, Google-digitized / http://www.hathitrust.org/access_use#pd-us-google

schneidung der Gehörnerven treten immer und stets mit derselben Regelmäßigkeit wie die Drehphänomene auf, so daß im Falle des Gelingens der Operation keinerlei Irrtum auftauchen kann. Das Endergebnis der Experimente bei Durchschneidung der Acusticusnerven ist folgendes: *a)* Wenn die Gehörnerven auf beiden Seiten durchschnitten sind, so bleiben die kompensatorischen Augenbewegungen gänzlich aus. *b)* Wenn der Hörnerv nur auf einer Seite durchschnitten wird, so entsteht nach kurzen Reizerscheinungen eine eigenartige bilaterale Augendeviation, welche darin besteht, daß das Auge auf der verletzten Seite medial, nach unten, auf der anderen Seite lateral und nach oben deviiert, in dieser Stellung unbeweglich bleibt; diese Stellung ändert es selbst bei stärkeren Lagebewegungen des Körpers nur mitunter und in geringem Maße. Die kompensatorischen Augenbewegungen bleiben somit fast gänzlich auch bei Durchschneidung des Acusticus bloß auf einer Seite aus. *c)* Die infolge einseitiger Acusticusdurchschneidung verursachte bilaterale Augendeviation wird durch die Durchschneidung des anderseitigen Acusticus sistiert, wodurch wieder die primäre Augenstellung entsteht. Die kompensatorischen Augenbewegungen bleiben nach dieser Durchschneidung alsdann gänzlich aus.

5. Nach Zerstörung des häutigen Labyrinths auf beiden Seiten hören die die Körperbewegungen begleitenden kompensatorischen Augenbewegungen vollständig auf.

Um den Einfluß der Exstirpation der beiderseitigen Labyrinthe auf die kompensatorischen Augenbewegungen zu studieren, habe ich die ersten Versuche an Tauben gemacht in der Meinung, daß bei diesen das häutige Labyrinth leichter zu erreichen ist. Nachdem aber bei der Taube selbst nach raschem Drehen einige Augendeviationen bloß entstehen und die Richtungen der Augenbewegungen nicht leicht verfolgbar sind, habe ich meine Taubenversuche alsbald aufgegeben und da ich obige Experimente am Kaninchen ausgeführt habe, machte ich das Schläfenbein dieses Tieres zum Gegenstande meiner Untersuchung, ob dieses nicht zu Zerstörungen des Labyrinthes zweckmäßig verwendbar sei. Anfangs versuchte ich das häutige Labyrinth durch die Trommelhöhle mittelst chemischer Stoffe zu zerstören, trachtete das Trommelfell mit einer in den äußeren Gehörgang eingeführten Glaskanüle zu durchlöchern und goß durch die Öffnung eine Säure (Salpetersäure, Salzsäure, Kohlensäure, Chromsäure etc.) oder Eisenchloridlösung in der Absicht ein, daß während der Kopfdrehungen diese ätzenden Flüssigkeiten teils durch die Fenster des Vestibulum, teils durch jenes der Schnecke (Fenestra ovalis et rotunda) in das Labyrinth gelangen und dort die Weichteile zerstören sollen. Das Resultat war einige Male befriedigend, der Versuch gelang aber oft nicht; es kam vor, daß der chemische Stoff die weiche Wand der Trommelhöhle durchbohrte und in den benachbarten Weichteilen höhergradige Zerstörungen

Digitized by Google
Original from UNIVERSITY OF CALIFORNIA
Generated on 2019-10-24 13:19 GMT / http://hdl.handle.net/2027/uc1.b3252760
Public Domain in the United States, Google-digitized / http://www.hathitrust.org/access_use#pd-us-google

anrichtete, ja, durch die Eustachtrompete in den Rachen oder in die Kehle gelangt, raschen Tod herbeiführte.

Ich habe diese Versuchsmethode daher wegen seiner Unsicherheit bald aufgegeben.

Später habe ich die verläßlichere Einführung der Säuren derartig versucht, daß ich hinter dem Ohr nach Eröffnung der Bulla tympani Licht in die Trommelhöhle reflektierte. Bei dieser Beleuchtung kann man leicht die Öffnung der Eustachtrompete in der Paukenhöhle unterscheiden, ferner die Kette der Gehörknöcheln und nach deren Zerstörung den Steigbügel, der sich in das Fenster des Vestibulum einfügt. Ich habe den Steigbügel mittelst einer langen Nadel von seinem Fenster herabpräpariert, drang hierauf mit einer engen Glaskanüle in das Vestibulum und blies durch diese Kanüle (welche mit einem langen und engen Kautschukrohr in Verbindung stand, in welches ich vorher eine Säure oder Eisenchloridlösung aufsog) Säuren und Eisenchloridlösung in das Vestibulum ein. Die Operation ist aber, da auf einem kleinen Territorium gearbeitet werden muß, sehr mühsam und ist deren Ausführung ohne Lichtreflexion kaum möglich.

In derselben Weise versuchte ich auch die mechanische Zerstörung, indem ich durch das Fenster des Vestibulum eine lange Nadel einstach und diese im Vestibulum hin und her bewegte. Zwecks ausgedehnterer mechanischer Zerstörung führte ich einen feinen Bohrer in die Öffnung ein und, mit demselben im Labyrinth herumstechend, zerstörte ich dasselbe nach Möglichkeit, ja goß auf die zerstörte Stelle nachträglich vorsichtig Säuren oder Eisenchlorid zur sicheren Zerstörung der Weichteile. Bei all diesen Experimenten ist jene Fixierungsmethode unentbehrlich, welche ich im ersten Teil meiner Abhandlung bei den Drehungen in der medialen und frontalen Ebene beschrieb.

Am zweckmäßigten erwies sich das häutige Labyrinth durch die Fossa mastoidea zu zerstören. Dies führte ich auf folgende Weise aus. Im ersten Stadium präpariere ich die Fossa mastoidea frei. Im zweiten Stadium stoße ich den Flocculus mittelst eines kleinen Schwammes in die Schädelhöhle. Beide Experimente beschrieb ich im vorigen Kapitel.

Den Boden der Fossa mastoidea ausgewischt und mit einem Reflektor oder einer Lupe die Stelle beleuchtet, sind hierselbst — wie bereits oben angedeutet — folgende Teile sichtbar:

Die linke Fossa mastoidea beim Kaninchen (nach der Natur fünffach vergrößert).

A. Von der Seite und ein wenig von hinten betrachtet. M a e = Meatus auditorius externus; f m = Boden der Fossa mastoidea; f l = ovales Loch, durch welches der Flocculus in die Fossa mastoidea hineinragt; C S H s = Canalis semicircularis horizontalis sinistra; A H s = Ampulla horizontalis sinistra; C S V A s = Canalis semicircularis verticalis anterior sinistra; C c = Canalis communis.

Digitized by Google
Original from UNIVERSITY OF CALIFORNIA
Generated on 2019-10-24 13:19 GMT / http://hdl.handle.net/2027/uc1.b3252760
Public Domain in the United States, Google-digitized / http://www.hathitrust.org/access_use#pd-us-google

B. Am selben Präparat der innere Rand der Flocculusöffnung (f l), noch mehr von hinten betrachtet. A V A s = Ampulla verticalis anterior sinistra; A H s = Ampulla horizontalis sinistra.

Am Grunde der Höhle, die nichts anderes ist als das Dach des Vestibulums und der Paukenhöhle, zeigt sich der Abdruck des linken horizontalen knöchernen, halbzirkelförmigen Kanales (C S H s) und der linken horizontalen knöchernen Ampulle (A H s). Die mediale Wand der Öffnung wird von der Öffnung gebildet, durch welche der Flocculus in die Schädelhöhle eingeschoben ist (Flocculusöffnung = fl). Der Rand dieser Öffnung, respektive die Lücke ist nichts anderes als der linke vordere, senkrechte, knöcherne, halbzirkelförmige Kanal (C S V A s = Canalis semicircularis vert. ant. sin.), der im vorderen Ende der Flocculusöffnung sich mehr hervorwölbend, als vordere vertikale Ampulle (A V A s = Amp. vert. ant. sinistra) hervorspringt. An der hinteren Wand der Fossa mastoidea wölbt sich der obere Bogen des hinteren halbzirkelförmigen Kanales (C S V P s = Canal. semicirc. vert. posterior sinistra) stark hervor und fließt im hinteren Ende der Flocculusöffnung mit dem vorderen vertikalen halbzirkelförmigen Kanal zu einem gemeinschaftlichen Kanal (C c = Canalis communis) zusammen, der an einer Stelle des hinteren Daches in das Vestibulum einmündet.

Wenn wir am Boden der Fossa mastoidea entlang dem unteren Rande der Flocculusöffnung in einer Entfernung von 1—1½ *mm* lateralwärts zum medialen Ende des Randes, vom im hinteren Winkel befindlichen Canalis communis (C c) angefangen und bis zur vorderen horizontalen Ampulle (A H s) vorschreitend, mit einer kräftigen spitzen Nadel vorsichtig Bohrungen machen und die zwischen den Bohrlöchern befindlichen Knochenteile mit einer starken, doch dünnen Pinzette zusammenkneipen, so können wir das Dach des Vestibulum eröffnen, wobei sofort der Utriculus in die Augen fällt.

Die Lage des linken häutigen Labyrinths des Kaninchens im knöchernen Labyrinth, wenn wir die vorderen und hinteren vertikalen halbzirkelförmigen Kanäle in der Höhe des Bodens der Fossa mastoidea absägen und das Vestibulumdach und den horizontalen halbzirkelförmigen Kanal aufmeißeln, ist in fünffacher Vergrößerung halbschematisch gezeichnet die folgende:

Lage des häutigen Labyrinths im knöchernen Labyrinth des Kaninchens (schematisch fünffach vergrößert).

Beide häutigen Labyrinthe sind zueinander und zur Medianlinie des Kopfes in natürlicher Winkelstellung dargestellt, wie dies an in Primärstellung gebrachten Kopfpräparaten, von hinten und oben gesehen, in die Erscheinung tritt. Der Querschnitt wurde in der Höhe der beiden horizontalen halbzirkelförmigen Kanäle gemacht. L S = Labyr. sinistr.; L D = Labyr. dextr.; f m s, f m d = Fossa mastoidea sinistra et dextra; U s, U d = Utriculus sinistr. et dextr.; A H s, A H d = Ampulla horizontalis sinistr. et dextr.; A V A s, A V A d = Ampulla verticalis anterior sin. et

Digitized by Google
Original from UNIVERSITY OF CALIFORNIA
Generated on 2019-10-24 13:19 GMT / http://hdl.handle.net/2027/uc1.b3252760
Public Domain in the United States, Google-digitized / http://www.hathitrust.org/access_use#pd-us-google

dextr.; A V P s, A V P d = Ampulla verticalis posterior sinistra et dextra; O, o = Durchschnitt der linken und rechten vertikalen halbzirkelförmigen Kanäle; N n A s, N n A d = Nervi ampullares sinistr. et dextr. Sämtliche diese Teile sind am Boden der Fossa mastoidea und in dem in deren Nachbarschaft befindlichen Knochenlabyrinth topographisch gelagert.

Unter dem medialen Rande der Flocculusöffnung ist der Utriculus (II. Tafel Us), von diesem nach vorn und lateral, entsprechend der am Boden der Fossa

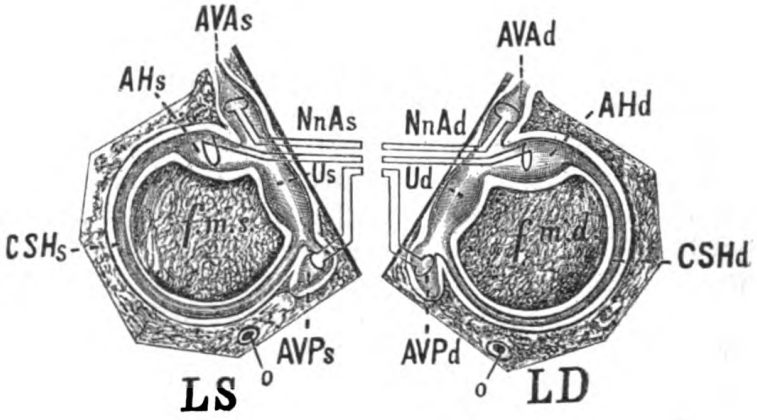

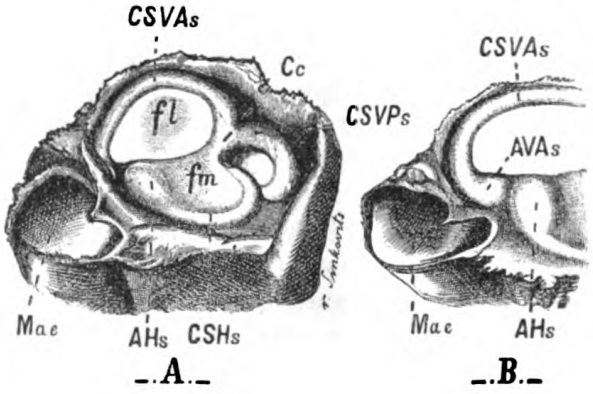

mastoidea sichtlichen Hervorwölbung (I. Tafel A H s + C S H S), liegt die linke häutige Ampulle mit dem membranösen halbzirkelförmigen Kanal (II. Tafel A H s + C S H s). In gerader Fortsetzung vom Utriculus nach vorn unter der im vorderen Winkel der Flocculusöffnung befindlichen Vorwölbung (I. Tafel B A V A s), findet sich die linke vordere vertikale Ampulle (II. Tafel A V A s). An frischen Präparaten springen die Cristae acusticae und Nerven der paarigen

Digitized by Google
Original from UNIVERSITY OF CALIFORNIA
Generated on 2019-10-24 13:19 GMT / http://hdl.handle.net/2027/uc1.b3252760
Public Domain in the United States, Google-digitized / http://www.hathitrust.org/access_use#pd-us-google

Ampullen (N n A s) sowie die in der Tafel nicht versinnbildlichten Utriculusnerven in der Umgebung schwarzer Pigmentkörner lebhaft durch die transparenten Wände der Ampulla und des Utriculus hervor. Einige Millimeter nach rückwärts, hinter dem Canalis communis (I. Tafel C c), liegt die hintere vertikale Ampulle (II. Tafel A V P s), sofort vor ihr dagegen die Einmündung des freien Endes des horizontalen häutigen Kanales in das Ende des gemeinschaftlichen Abzugsrohres des Utriculus und membranösen Kanales. Unter dem Boden der rechten Fossa mastoidea besitzt das rechte häutige Labyrinth im rechten knöchernen Labyrinth eine ähnliche Lage (I. und II. Tafel).

Ich pflegte in oben angedeuteter Weise am Dache des Vestibulum eine 2—3 *mm* lange, 1·6 *mm* breite Öffnung zu machen und durch dieselbe mittelst feiner Pinzette den Utriculus mit den häutigen Ampullen zu entfernen. Die Entfernung des Utriculus, der horizontalen und vorderen Ampulle gelingt immer, die hintere vertikale Ampulle reißt gewöhnlich innen ab und pflegte ich diese nachher mit einer Nadel oder einem Draht zu zerstören. Damit die Zerstörung der Weichteile je sicherer sei, pflegte ich schließlich durch eine feine, zu diesem Zwecke verfertigte Glaskanüle einige Tropfen Eisenchlorid einzuspritzen. Wenn die Labyrinthzerstörung vollkommen ist, so wische ich dasselbe mit einem feinen Schwamm aus, ziehe dann den kleinen Schwamm heraus, welcher den Flocculus in die Schädelhöhle schob, wodurch jener wieder in die Fossa mastoidea eindringt.

Jetzt bedecke ich die Knochenöffnung und vernähe ober derselben die Weichteile, wenn ich das Tier am Leben erhalten will. Auf solche Weise vernichte ich gewöhnlich zuerst das linke, und dann das rechte häutige Labyrinth. Die Zerstörung des häutigen Labyrinths in dieser Weise ist eine praecisfeine Operation, welche, abgesehen von der unbedeutenden Blutung während der Durchschneidung der Haut und der Muskeln, ganz ohne Blutung verläuft. Ihre Ausführung erfordert aber eine entsprechende Übung, Geduld und Zeit. Schade, daß das Tier bloß noch 2—3 Tage am Leben zu erhalten ist. Bei einer einseitigen Labyrinthzerstörung bedingt die eintretende Zwangsbewegung das vorzeitige Verenden; diese darin besteht, daß sich das Tier auf die verletzte Seite wälzt und dann, freigelassen, infolge der unwillkürlichen, gewaltsamen Bewegungen eine Hirnblutung oder Gehirnerschütterung akquiriert. Bei Fixierung des Tieres aber auf der Hasenbank tritt infolge derselben der Tod ein. Bei einer bilateralen Zerstörung sind die Zwangsbewegungen zwar nicht störend, aber die Hirnhäute des Flocculus entzünden sich und diese Entzündung schreitet wahrscheinlich weiter auf das verlängerte Mark, so daß infolge Atmungs- und Herzlähmung der Tod eintritt.

Ich habe Zerstörungsversuche nach sämtlichen Methoden ausgeführt. Eine bilaterale Verätzung des häutigen Labyrinths führte ich in 8 Fällen aus, eine unter diesen mit Schwefelsäure, letztere zuerst durch das linke,

Digitized by Google
Original from UNIVERSITY OF CALIFORNIA
Generated on 2019-10-24 13:19 GMT / http://hdl.handle.net/2027/uc1.b3252760
Public Domain in the United States, Google-digitized / http://www.hathitrust.org/access_use#pd-us-google

dann durch das rechte Trommelfell einträufelnd; zwei nach Freipräparierung der Bulla tympani durch mechanische und chemische Zerstörung; fünf durch die Fossa mastoidea. Ich habe gewöhnlich zuerst das linke, dann das rechte Labyrinth zerstört. Unter den letzteren habe ich einige Male das Labyrinth nicht auf einmal, sondern sukzessive die einzelnen halbzirkelförmigen Kanäle zerstört und die so entstandenen Augenbewegungen beobachtet; am Schlusse aber, als schon jeder knöcherne Bogengang zerstört war, zeigten auch diese Experimente eigentlich die Symptome der totalen Zerstörung des häutigen Labyrinths.

Einseitige Zerstörung des häutigen Labyrinths, vollkommen gesondert von den vorigen Versuchen, führte ich in zusammen 7 Fällen aus. In 4 Fällen zerstörte ich das linke Labyrinth, in 3 Fällen das rechte, teils auf chemischem, teils auf mechanischem Wege. Nachdem ich bei den bilateralen Zerstörungen meist vorher das linke Labyrinth zerstörte und die hierbei entstandenen Symptome notierte, besitze ich insgesamt in 12 Fällen gesammelte Beobachtungen durch Zerstörung des linken Labyrinths.

Gelingt die Zerstörung des Labyrinths vollkommen, gleichgültig mit welcher Methode immer, so ist das Resultat das folgende: Die Zerstörung des häutigen Labyrinths auf einer oder auf beiden Seiten hat auf die kompensatorischen Augenbewegungen denselben Einfluß wie die Durchschneidung des Acusticusnerven auf einer, respektive auf beiden Seiten.

Als Paradigma bringe ich wieder ein Experiment nach jeder Methode.

Experiment. Doppelseitige Labyrinthzerstörung von der Paukenhöhle aus. 29. V. 1879. Mittelgroßes schwarzes Kaninchen. I. Rechtseitig Eröffnung der Bulla tympani. Licht nach innen reflektiert. Zerstörung der Gehörknöchelchen. Bei Abreißung des Stapes vom Fenster des Vestibulum vorübergehender Nystagmus. Einführen einer feinen Sonde in das Fenster des Vestibulum. Bei Hin- und Herbewegung bilateraler Nystagmus, der nach einiger Zeit sistiert. Auf Drehung regelmäßige kompensatorische Augenbewegungen. Hochgradige Zerstörung im rechten Vestibulum, so daß die Knochenränder der Fenestra vestibuli mit einer langen Pinzette abgebrochen werden und aus dem so eröffneten Vestibulum sämtliche Weichteile entfernt wurden; was nicht zu entfernen war, wurde zertrümmert. Während der Zertrümmerung und nachher lebhafter bilateraler Nystagmus, bei dem hin und wieder ganz unregelmäßige Augenbewegungen in die Erscheinung treten; trotzdem ist die Hauptrichtung der Augenbewegungen diejenige, daß das rechte Auge nach unten medial, nach oben lateral, das linke nach abwärts medial, nach aufwärts lateral seine Oscillationen macht (= Nystagmus diagonalis bilateralis dextra). Nach kurzer Zeit hört der bilaterale Nystagmus auf und es entsteht eine stationäre Deviation des Bulbus, bei der die rechte Augenachse nach abwärts medial, die linke Augenachse hingegen nach aufwärts und ein wenig lateralwärts gerichtet ist. Diese Augenstellung ist vollkommen iden-

Digitized by Google
Original from UNIVERSITY OF CALIFORNIA
Generated on 2019-10-24 13:19 GMT / http://hdl.handle.net/2027/uc1.b3252760
Public Domain in the United States, Google-digitized / http://www.hathitrust.org/access_use#pd-us-google

tisch mit jener, die wir bei Rechtsdrehung in der Frontalebene zwischen 90—180°, ferner nach rechtseitiger Acusticusdurchschneidung beobachten können, es handelt sich daher um eine Deviatio diagonalis bilateralis sinistra = (V s s + V l s + R m s) + (V i d + V m d + R l d). Bei Drehung in der Horizontalebene entwickeln sich weder bei Rechts- noch Linksdrehung die gewohnten kompensatorischen Augenbewegungen. Nur in der sagittalen und frontalen Ebene entstehen einige Augenvibrationen nach der Drehung. Das Tier — freigelassen — wendet seinen Kopf nach rechts und wälzt sich um seine Längsachse nach rechts. Diese Erscheinungen zeigen sich durch 4 Stunden bei mehrfacher Untersuchung unverändert. II. 4 Stunden nach Zerstörung des rechten Labyrinths ähnliche Zerstörung im linken Labyrinth, ebenfalls von der Paukenhöhle aus. Hierauf gelangen beide Augen zwischen Vibrationen wieder in Primärstellung und verbleiben in dieser unverändert. Auf Drehung in keinerlei Ebene absolut keine kompensatorische Augenbewegung.

Sektion. Linkes Vestibulum zerstört, in der Nähe des inneren Gehörganges das Felsenbein gesprungen. In der Paukenhöhle eine große Menge Blutgerinnsel. Die mediale Oberfläche des rechten Felsenbeines intakt, Vestibulum und Bulla tympani mit zertrümmerten, bröckeligen Blutgerinnseln gefüllt. Hirnbasis, Kleinhirn, verlängertes Mark intakt, nur der linke Flocculus hyperämisch.

Experiment. Zerstörung des häutigen Labyrinths beiderseits mit Schwefelsäure. 31. V. 1879. Großes schwarzes Kaninchen. I. Glaskanüle in den linken äußeren Gehörgang eingeführt und Durchbohrung des Trommelfells. Keinerlei Bewegungsstörung in den Augen. Durch diese Glaskanüle 9 Tropfen konzentrierte Schwefelsäure in die linke Paukenhöhle eingeträufelt. Hin- und Herdrehung des in primärer Stellung fixierten Kopfes um seine Längsachse. Alsbald heftiger bilateraler Nystagmus, bei dem das linke Auge nach oben lateral, nach unten medial, das rechte Auge nach abwärts medial und nach aufwärts lateral seine Vibrationen macht (Nystagmus diagonalis bilateralis sinistra). Die Deviationen sind an beiden Augen synchronisch diametral entgegengesetzt. Der Kopf, freigelassen, sinkt stark nach links, wälzt sich gleichzeitig um seine Längsachse nach links, so daß das linke Auge nach abwärts, das rechte nach aufwärts blickt. Die Hauptrichtung der nystagmischen Augenvibrationen ändert sich aber nicht. Am ganzen Körper eine nach links gerichtete Zwangsstellung. Bei Drehung ein eigentümliches Abweichen von den gewohnten Dreherscheinungen. Nach der Rechtsdrehung in der horizontalen Ebene nehmen die regelmäßigen Oscillationen kaum um etwas zu und die eigenartigen Deviationen der Augen bleiben unverändert, nach Linksdrehung aber werden die Oscillationen außerordentlich rascher und nur nach 3—4 Minuten tritt wieder der gewöhnliche Nystagmus auf. Die Position der Augen ändert sich auch hier nicht. Die Erscheinungen dieser Augenbewegungen, während 4 Stunden mehrfach beobachtet, bleiben stets unverändert gleich. Später werden die nystagmischen Vibrationen der Augen seltener und die Augendeviation wird ausgesprochener: Das linke Auge zieht sich nach abwärts medial, das rechte Auge nach aufwärts ein wenig lateral und setzt seine immer seltener werdenden Vibrationen fort. Nachnystagmus bei Linksdrehung weniger rasch, wie vorher. II. 5 Stunden nach der ersten Schwefelsäureeinträufelung in den

Digitized by Google
Original from UNIVERSITY OF CALIFORNIA
Generated on 2019-10-24 13:19 GMT / http://hdl.handle.net/2027/uc1.b3252760
Public Domain in the United States, Google-digitized / http://www.hathitrust.org/access_use#pd-us-google

rechten äußeren Gehörgang eine Glaskanüle eingeführt. Trommelfell durchlöchert. 10 Tropfen Schwefelsäure in die rechte Paukenhöhle eingeträufelt. Hin- und Herdrehung des Kopfes um seine Längsachse. Eine Zeit hindurch keine Änderung im Nystagmus, derselbe wird aber alsbald schwächer. Beide Augen kehren in die Primärstellung zurück. Den Kopf freigelassen, wendet er sich nicht nach links, sondern bleibt in seiner Primärstellung und oscilliert ein wenig nach rechts. Bei Drehung sowohl nach rechts wie nach links entstehen vorher nur einige schwache Vibrationen, später bleiben auch diese aus.

Bei der Sektion zeigte es sich, daß die Schwefelsäure nicht in die Schädelhöhle eindrang, denn die Umgebung der inneren Gehörgänge bot normale Farbe da und zeigte mit Lackmuspapier keine saure Reaktion. Bei Eröffnung des knöchernen Labyrinths okkupiert die Stelle des häutigen Labyrinths eine schmutziggraue krümelige Masse. In der Paukenhöhle und in deren Umgebung höhergradige Zerstörung.

Experiment. Bilaterale Labyrinthzerstörung durch die Fossa mastoidea. 20. I. 1880. Mittelgroßes Kaninchen. Beide Fossae mastoideae freipräpariert. I. Einschieben des linken Flocculus in die Schädelhöhle. Auswischen des Bodens der Fossa. Licht nach innen reflektiert. Eröffnung des Daches des Vestibulum.

Herausreißen des linken Utriculus, der horizontalen und vorderen vertikalen Ampulle. Einige Tropfen flüssige Salpetersäure eingeträufelt in die feine Öffnung; es wurde somit das linke häutige Labyrinth zerstört. Während der Zerstörung heftiger, nach links gerichteter beiderseitiger bilateraler Nystagmus, der alsbald in stationäre Augendeviation übergeht, wobei die linke Augenachse nach abwärts medial, die rechte Augenachse nach aufwärts medial sich richtet. Diese Augenstellung ist vollkommen identisch mit jener, die wir bei Rechtsdrehung in der Frontalebene zwischen 90—180°, ferner nach Durchschneidung des linken Acusticus sehen können, sie ist daher eine Deviatio diagonalis bilateralis = (Vis + Vms + Rls) + (Vsd + Vld + Rmd). Beide Augen bleiben in dieser Stellung vollkommen unbeweglich. Auf Drehung bleiben die meisten kompensatorischen Augenbewegungen aus, nur nach sehr rascher und dauerhafter Drehung zeigen sich in der Horizontalebene ein paar oberflächliche Vibrationen. Der linke Flocculus wird in die ausgewischte linke Fossa mastoidea eingeschoben.

II. Einschiebung des rechten Flocculus in die Schädelhöhle. Auswischen der Fossa mastoidea. Eröffnung des rechten Vestibulumdaches. Ausreißen des rechten Utriculus und der häutigen Ampullen. Einige Tropfen flüssige Salpetersäure eingeträufelt, wodurch das rechte häutige Labyrinth zerstört wird. Länger dauernder unregelmäßiger Nystagmus bilateralis, der nach einiger Zeit aufhört, wobei wieder beide Augen in die Primärstellung zurückgelangen. Auf Drehung absolut keinerlei kompensatorische Augenbewegung.

Bei der Sektion das verlängerte Mark, Kleinhirn etc. mit Ausnahme beider Flocculi vollkommen normal; an diesen auch nur an den Hirnhäuten geringe Hyperämie. Bei näherer Untersuchung des Felsenbeines im Vestibulum erscheint die Stelle des häutigen Labyrinths von weißen krümeligen Massen okkupiert.

Generated on 2019-10-24 13:19 GMT / http://hdl.handle.net/2027/uc1.b3252760
Public Domain in the United States, Google-digitized / http://www.hathitrust.org/access_use#pd-us-google
Digitized by Google
Original from UNIVERSITY OF CALIFORNIA

Wie ersichtlich, bedingt die Zerstörung des häutigen Labyrinths dieselbe Einwirkung auf die kompensatorischen Augenbewegungen, wie die vorher beschriebene Durchschneidung des Acusticus:

A. Werden beide häutigen Labyrinthe zerstört, so bleiben die kompensatorischen Augenbewegungen gänzlich aus.

B. Wird nur das häutige Labyrinth der einen Seite zerstört, so entsteht nach längeren oder kürzeren vorausgegangenen Symptomen, eine eigentümliche Augendeviation, welche darin besteht, daß auf der verletzten Seite das Auge nach unten medial, auf der anderen Seite nach oben und lateral deviiert und in dieser Stellung unverändert verbleibt. Diese Stellung verändert es nur mitunter und in geringem Maße bei raschen Körperwendungen in verschiedenen Ebenen. Die kompensatorischen Augenbewegungen bleiben daher auch auf halbseitige Labyrinthzerstörung fast vollkommen aus.

C. Die infolge der einseitigen Labyrinthzerstörung verursachte eigentümliche bilaterale Augendeviation wird durch das Zerstören des Labyrinths der anderen Seite sistiert, wodurch wieder eine bilaterale Primärstellung entsteht. Die kompensatorischen Augenbewegungen nach bilateraler Zerstörung bleiben dann ganz aus.

C. Teile des Nervensystems, nach deren Zerstörung die unwillkürlichen assoziierten Augenbewegungen entweder total aufhören oder in kleinerem oder größerem Maße eine Änderung erleiden.

1. Nach Durchschneidung einiger augenbewegender Nerven fehlen gewisse kompensatorische Augenbewegungen.

Diese Experimente vollführten unter meiner Aufsicht Johann Kertész und Thomas v. Marschalko. Gegenstand ihrer Untersuchung war die Frage, ob bei der Entstehung der auftretenden Augenbewegungen nach Durchschneidung des Ganglion Gasseri der Umstand von Einfluß ist, daß während dieses Eingriffes einzelne Augennerven durchschnitten werden. Nach Durchschneidung des Gasserknotens machten sie die bereits vorher beschriebenen Drehversuche und achteten auf die kompensatorischen Augenbewegungen, wobei sie beobachteten, daß während der Drehungen gewisse Augenbewegungen nach diesen Durchschneidungen stets fehlen. Nach dem Verenden des Tieres bestimmten sie anatomisch, welche Augennerven gleichzeitig mit dem Ganglion Gasseri durchschnitten wurden.

Den Sektionsbefund verglichen mit den Erscheinungen im Leben stellten sie experimentell fest, was für kompensatorische Augenbewegungen nach Durchschneidung welcher Augennerven ausblieben. Genannte Herren vollführten bei 10 Kaninchen 12 Durchschneidungen des Gasserknoten. Bei diesen

Digitized by Google
Original from UNIVERSITY OF CALIFORNIA
Generated on 2019-10-24 13:19 GMT / http://hdl.handle.net/2027/uc1.b3252760
Public Domain in the United States, Google-digitized / http://www.hathitrust.org/access_use#pd-us-google

Experimenten wurde de facto durchschnitten der V. Hirnnerv 10mal, der III. 8mal, der IV. 9mal und der VI. 8mal. Ihre Beobachtungen bezüglich der kompensatorischen Augenbewegungen will ich im folgenden schematisch skizzieren:

a) Wurde mit dem V. Nervenpaar auch der Abducens durchschnitten, so deviierte auf der Seite der Durchschneidung das Auge, nachdem es wie gewöhnlich auf der Hornhaut unempfindlich wurde und seine Pupille sich verengte, aus der Ruhestellung medialwärts (Deviatio medialis — Strabismus convergens) und in der Horizontalebene blieben bei Drehung die lateralen Deviationen aus.

b) War neben dem Trigeminus auch der Trochlearnerv durchschnitten, so deviierte das Auge der verletzten Seite, nachdem es unempfindlich wurde und seine Pupille sich verengte, von seiner Ruhestellung lateral und ein wenig nach unten; während der Drehung in der Sagittalebene nach hinten (bis 90°) blieb die gewohnte Medialrotation des Auges aus.

c) Wurde neben dem Trigeminus auch der Oculomotorius durchschnitten, so entstand nebst Unempfindlichkeit der Hornhaut und erweiterter Pupille Exophthalmus, ferner eine Lateraldeviation nach oben (Deviatio lat. superior — Strab. div.) und es blieben von den kompensatorischen Augenbewegungen nur die in der Horizontalebene, die Lateraldeviation und die Deviation nach hinten (von 90—180°) in der Sagittalebene bestehen, während die anderen Bewegungen verschwanden.

In Fällen, wo neben dem Trigeminus nicht einer, sondern zwei motorische Augennerven durchschnitten wurden, kombinierten sich die beschriebenen Symptome.

d) Wurden alle 3 Trigeminusnerven durchschnitten, so fehlten am entsprechenden Auge die kompensatorischen Augenbewegungen total.

e) Während all dieser Veränderungen waren alle kompensatorischen Augenbewegungen am unverletzt innervierten Auge ungestört zu beobachten.

f) In einem Falle wurden beide Gasserknoten und die motorischen Augennerven durchschnitten, wodurch absolut keine kompensatorische Augenbewegung mehr zu beobachten war.

2. Nach Exstirpation der Hirnhemisphären und der Sehhügel verschwinden zwar nicht die kompensatorischen Augenbewegungen, erleiden aber eine Veränderung.

Die Veränderung bestand in den 2 Fällen, welche ich beobachtete, hauptsächlich darin, daß nach rascher Drehung in der Horizontalebene und plötzlichem Stillstande beide Augen in eine diagonale Deviation gelangten, in dieser 10—15 Sekunden unbeweglich verblieben, erst dann rasch zu oszillieren begannen, um mit fortwährender abnehmender Oscillationszahl wieder in die Primärstellung zurückzukehren. Die Oscillationen sind ferner von kleinerer Am-

Digitized by Google
Original from UNIVERSITY OF CALIFORNIA
Generated on 2019-10-24 13:19 GMT / http://hdl.handle.net/2027/uc1.b3252760
Public Domain in the United States, Google-digitized / http://www.hathitrust.org/access_use#pd-us-google

plitude, daher von minimaler Energie. Diese Veränderungen entstanden schon nach Exstirpation der Hemisphären und steigerten sich, je mehr vom Gehirn entfernt wurde. Die regulären kompensatorischen Augenbewegungen und der Nystagmus aber konnten bis erfolgter Exstirpation der vorderen Teile der vorderen Vierhügelkörper beobachtet werden. Was für Veränderungen übrigens im Auftreten der normalen kompensatorischen Augenbewegungen die einzelnen Teile der Hemisphären verursachen können, muß Gegenstand eines separaten Studiums sein.

3. Halbseitige Längs- und Querschnitte am Boden des 4. Hirnventrikels stören wesentlich die kompensatorischen Augenbewegungen und verursachen eine beständige bilaterale Augendeviation, welche darin besteht, daß das Auge der verletzten Seite nach unten medial, das andere nach oben lateral deviiert.

Ich führte oben an, daß nach Eröffnung der Membrana obturatoria und Entfernung des hierher gehörenden Teiles des Hinterhauptbeines, ferner nach schwacher Hebung des hinteren Teiles des Wurmes die durch die Raphe in der Höhe von 4 *mm* am Calamus scriptorius gemachten Querschnitte bilateralen Nystagmus zwar verursachen, doch auf Drehung treten die gewohnten kompensatorischen Augenbewegungen in die Erscheinung. Das gleiche geschieht auch dann, wenn der Querschnitt bloß auf einer Seite geschieht. Der Unterschied ist hier nur der, daß beim entstehenden bilateralen Nystagmus auch kleine Augendeviationen in die Erscheinung treten. Diese Abweichung ist zwar nicht immer gleich, aber die Tendenz ist wahrnehmbar, daß das Auge der verletzten Seite nach oben lateral, das andere nach unten medial deviiert und die Oscillationen fortsetzt. Nach oberflächlichen, in der Raphe gemachten Längsschnitten in dieser Ausdehnung tritt dagegen nicht einmal Nystagmus auf. Wenn wir aber mit den halbseitigen Längs- und Querschnitten von den Kreuzungsstellen der beiden Alae cristae bis in die Höhe von 4 *mm* schreiten, bis zu den hinteren Vierhügeln, so ändert sich das Bild gewaltig. Nebst dem durch die Verletzung verursachten bilateralen Nystagmus sehen wir eine kurze Zeit unbestimmte Oscillationen, deren Richtung aber oft zu unterscheiden ist, indem jene des verletzten Auges nach oben lateral, die des anderen Auges nach unten und medial geschieht. Nach kurzer Zeit aber geschehen die Oscillationen in entgegengesetzter Richtung; es deviiert nämlich das Auge der verletzten Seite nach unten medial, das andere nach oben lateral und setzt in dieser Lage seine Oscillationen fort. Wenn die Oscillationen aufhören, was nach Stunden, bei tiefen Einschnitten oft sofort geschieht, so bleibt das Auge in der deviierten Stellung weiter. Von dem Verhältnisse dieser Augendeviation zu den verschiedenen halbseitigen Einschnitten an der Basis des vierten Hirnventrikels werde ich später sprechen, an dieser Stelle genügt zu erwähnen, daß

Digitized by Google
Original from UNIVERSITY OF CALIFORNIA
Generated on 2019-10-24 13:19 GMT / http://hdl.handle.net/2027/uc1.b3252760
Public Domain in the United States, Google-digitized / http://www.hathitrust.org/access_use#pd-us-google

diese Augendeviation vollkommen identisch ist mit jener, welche infolge des halbseitigen Durchschneidens des Acusticus oder nach halbseitiger Zerstörung des Labyrinths entsteht.

Nach ausgiebiger Zerstörung der einen Seite des oberen Teiles des vierten Hirnventrikels, sowie bei der halbseitigen Durchschneidung des Acusticusnerven, oder bei halbseitiger Zerstörung des Labyrinths, deviiert das Auge der verletzten Seite medial nach unten (Deviatio med. inf. seu strabismus inferior), das andere Auge lateral nach oben (Deviatio lat. sup. seu strabismus superior).

Wenn wir nach an der Basis des vierten Hirnventrikels erfolgter halbseitiger Zerstörung das Tier in primärer Kopfstellung drehen, so beobachten wir, daß die gewohnten Dreherscheinungen nicht unverändert auftreten. Die eine oder die andere der kompensatorischen Augenbewegungen bleibt aus. Es erscheint der Nachnystagmus nach der Drehung entweder gar nicht, oder es entsteht vor seinem Auftreten früher eine Pause in der Augenbewegung, oder er erleidet eine Änderung in seiner Energie und Zeitdauer. Diese Erscheinungen sind besonders bei Einschnitten in geringerer Ausdehnung sehr mannigfach: und nachdem man die Schnitte nicht präzise immer an einer und derselben Stelle ausführen kann, so bin ich derzeit nicht imstande, einen genauen Überblick zu liefern.

Es wären zahlreiche Schnittführungen mit nachträglichen Drehversuchen und die genaue anatomische, histologische Prüfung der Verletzungsstelle zur Überblickung dieser Veränderungen notwendig, welche Experimente — wie später ersichtlich — zum Studium des Verlaufes gewisser Assoziationsnervenbahnen geeignet wären. Doch schon aus meinen bisherigen Untersuchungen geht hervor, daß nach ausgiebigerer halbseitiger Zerstörung der Basis des vierten Hirnventrikels, die kompensatorischen Augenbewegungen auf Drehung dieselben Veränderungen erleiden wie bei der Zerstörung des Acusticusnerven oder häutigen Labyrinths derselben Seite; nach größeren Zerstörungen fehlen oft die Augenbewegungen.

Von meinen einschlägigen Versuchen führe ich die folgenden an:

Experiment. Halbseitiger Längsschnitt am Boden des vierten Hirnventrikels, rechts von der Raphe in einer Entfernung von 2 *mm* unter dem rechten hinteren Vierhügel von einer Höhe von 2 *mm* herab gegen das obere Ende der rechten Ala cinerea. 29. IX. 1879. Eröffnung der Membrana obturatoria. Partielle Entfernung des Hinterhauptbeines. Elevation des Kleinhirns. Einschnitt in die Basis des vierten Hirnventrikels an der rechten Seite der Raphe nach abwärts vom rechten hinteren Vierhügel bis zur rechten Ala cinerea. Sofort heftiger Nystagmus, bei dem das rechte Auge in Diagonalrichtung nach aufwärts lateral und nach abwärts medial seine Oscillation macht, an beiden Augen

Digitized by Google
Original from UNIVERSITY OF CALIFORNIA
Generated on 2019-10-24 13:19 GMT / http://hdl.handle.net/2027/uc1.b3252760
Public Domain in the United States, Google-digitized / http://www.hathitrust.org/access_use#pd-us-google

synchronisch in entgegengesetzter Richtung. Alsbald deviiert das rechte Auge nach unten medial, das linke nach oben lateral (Deviatio diagonalis bilateralis = Strabismus convergens inferior dextra et strabismus divergens superior sinistra) und macht in dieser Stellung Vibrationen mit geringer Exkursion.

Bei Drehung. Nach Rechtsdrehung in der horizontalen Ebene starke bilaterale Deviation nach rechts, dauernde (10—15") Ruhestellung der Augen und einige geringe Vibrationen der Bulbi; nach Linksdrehung hingegen starke Deviatio bilateralis sinistra, dauernde Ruhestellung der Augen und nachher ebenfalls geringe Vibrationen der Bulbi. Später bleibt der Nystagmus ganz aus. Nachher wird der größte Teil des Kleinhirns entfernt. Große Blutung. Bei Links- und Rechtsdrehung in der horizontalen Ebene erscheinen die Zeichen der entsprechenden bilateralen Deviation, Nystagmus tritt aber nicht in die Erscheinung.

Alsbald verendet das Tier; nach dem ersten Längseinschnitt in 38 Minuten.

Sektion. Nur die äußeren Lappen des Kleinhirns zeigen sich; neben der Raphe in einer Entfernung von 2 *mm* von der Mittellinie, unter dem rechten hinteren Vierhügel ein in einer Distanz von 2 *mm* beginnender und 2—3 *mm* tief bis zur Ala cinerea herabreichender Längseinschnitt.

Experiment. Halbseitiger Querschnitt am Boden des vierten Hirnventrikels. Der Einschnitt begann in der Mittellinie in einer Höhe von 5 *mm* oberhalb der Kreuzungsstelle der beiden Alae cinereae und endigt nach abwärts 2 *mm* von der Kreuzungsstelle der beiden Alae cinereae. 21. IX. 1879. Eröffnung der Membr. obturatoria. Entfernung eines kleinen Teiles des Hinterhauptbeines. Hebung des Kleinhirnwurmes. Querer Einschnitt an der linken Seite der Raphe in oben geschilderter Ausdehnung. Sofort heftiger horizontaler bilateraler Nystagmus, der beiläufig eine Viertelstunde nach dem Einschnitt seltener wird.

Drehung. Nach mehrfacher Rechts- und Linksdrehung sofort bilaterale Deviation in der Richtung der Drehung und sehr heftiger bilateraler Nystagmus, der nach 40—50" mit selteneren Vibrationen in stationären Nystagmus übergeht. Das Tier verendet unter allgemeinen Konvulsionen anläßlich eines raschen Drehversuches.

Bei der Sektion. Große Mengen Blutextravasat am Boden des verlängerten Markes und an der Hirnbasis. Ausdehnung und Richtung des Einschnittes wie oben beschrieben.

4. Nach halbseitiger Zerstörung des häutigen Labyrinths und halbseitiger Durchschneidung des Acusticusnerven entstehen im allgemeinen dieselben Störungen

wie bei den halbseitigen ausgedehnteren Verletzungen der Basis des vierten Hirnventrikels. Während und nach der Zerstörung zeigen sich sofort heftige Reizungserscheinungen, welche darin bestehen, daß heftiger bilateraler diagonaler Nystagmus auftritt, bei welchem die Oscillationen des Auges der verletzten Seite nach oben lateral, die der anderen Seite nach unten medial gerichtet sind. Diesen Erscheinungen folgt rasch die auch dort charakteristische

Digitized by Google
Original from UNIVERSITY OF CALIFORNIA
Generated on 2019-10-24 13:19 GMT / http://hdl.handle.net/2027/uc1.b3252760
Public Domain in the United States, Google-digitized / http://www.hathitrust.org/access_use#pd-us-google

Augendeviation; es deviiert nämlich das Auge der verletzten Seite medial nach unten, das Auge der anderen Seite lateral nach oben; dies geschieht aber hier viel rascher und bestimmter als bei halbseitiger Verletzung des Bodens des vierten Hirnventrikels.

Bezüglich der Zerstörungen beider Arten besitze ich mehrere Versuche.

Oben, als ich die Augenbewegungserscheinungen der bilateralen Durchschneidung des Acusticus und der Zerstörung des Labyrinths beschrieb, brachte ich auch einige charakteristische Fälle bezüglich der Durchschneidung beider Typen. Bei Durchschneidung des Acusticus, da diese entweder nicht oder vollkommen gelingt, zeigen sich die Erscheinungen rasch und präzise.

Bei halbseitiger Labyrinthzerstörung — nachdem die Zerstörung nach jeder Art immer eine geraumere Zeit in Anspruch nimmt — dauern die Reizerscheinungen gewöhnlich länger, das Endergebnis ist aber immer dasselbe wie nach Zerstörung der halbseitigen Acusticusnerven oder des Bodens des vierten Hirnventrikels. Gerade nach diesen Labyrinthzerstörungen läßt sich genau in dem Ablaufen der Augenbewegungserscheinungen die Reiz- und Lähmungsperiode scharf ausgeprägt beobachten.

Ich habe insgesamt 15 halbseitige partielle und totale Labyrinthzerstörungen beobachtet, deren Überblick ich später bei den Reizexperimenten liefern werde.

Anlangend speziell die kompensatorischen Augenbewegungen, fehlen dieselben fast vollkommen nach gänzlicher Zerstörung des einseitigen Labyrinths und Acusticus. Nur nach Bewegungen in manchen Ebenen lassen sich einige schwache Augapfelvibrationen beobachten.

Ist die Zerstörung nicht vollkommen, wie bei der Zerstörung des Labyrinths durch die Paukenhöhle auf mechanischem oder chemischem Wege, so bleiben manche Erscheinungen bei Drehungen in einigen Ebenen noch unbeeinflußt, die Abweichung von den normalen Verhältnissen ist aber immer groß und läßt sich dann schon wahrnehmen, wenn auch nur ein einziger knöcherner Bogengang durchschnitten ist. Später wird noch mehrmals von dem Einfluß der partiellen Labyrinthzerstörungen auf die passiven assoziierten Augenbewegungen die Rede sein. Vorläufig können wir das Resultat in folgendem resümieren: Bei einseitiger Durchschneidung und partieller oder totaler halbseitiger Zerstörung des Labyrinths, verschwinden die kompensatorischen Augenbewegungen entweder ganz, oder erleiden in einem größeren oder kleineren Maße eine Veränderung.

D. Resümee der Resultate der Zerstörungsexperimente.

In der Experimentenserie von *A*, *B*, *C* beobachteten wir, welche Veränderungen in den die passiven Bewegungen des Körpers regelmäßig begleitenden assoziierten bilateralen Augenbewegungen dann auftreten, wenn wir die

Digitized by Google
Original from UNIVERSITY OF CALIFORNIA
Generated on 2019-10-24 13:19 GMT / http://hdl.handle.net/2027/uc1.b3252760
Public Domain in the United States, Google-digitized / http://www.hathitrust.org/access_use#pd-us-google

Funktion einzelner Teile des Nervensystems durch Zerstörungen oder Verletzungen aufhoben, respektive von der allgemeinen Funktion ausschalteten.

Die erhobenen Beobachtungsergebnisse können kurz im folgenden zusammengefaßt werden:

I. 1. Die kompensatorischen oder passiven assoziierten bilateralen Augenbewegungen bleiben in ihrem Wesen unverändert nach Zerstörung: 1. der Sehnerven, 2. der Hirnhemisphären und der großen Stammganglien, der Sehhügel, der vorderen Teile der zwei vorderen Vierhügel, 3. des Rückenmarkes und verlängerten Markes bis zur Höhe der Hörnerven.

II. Sie hören aber gänzlich auf in folgenden Fällen: *A.* Wenn sämtliche Augenmuskeln oder sämtliche augenmuskelbewegende Nerven durchschnitten sind, 2. wenn Teile des Mittelhirns und verlängerten Markes von der Mitte der vorderen Vierhügelkörper bis zu den Kernen des Acusticusnerven in der Mittellinie (Raphe) durchschnitten sind, 3. wenn der Boden des vierten Hirnventrikels im oberen Teil der Raphe in der Länge durchschnitten ist, 4. wenn die Hörnerven beiderseits durchschnitten sind, 5. wenn das häutige Labyrinth auf beiden Seiten zerstört ist. *B.* Die Augenbewegungen verändern sich in kleinerem oder größerem Grade bis zur totalen Sistierung 1. bei Durchschneidung einiger Augennerven, 2. bei Exstirpation der Hemisphären oder Stammganglien der Sehhügel, der vorderen Teile der vorderen Vierhügelkörper, 3. nach halbseitigen Längs- und Querschnitten am Boden des vierten Hirnventrikels, 4. nach halbseitiger Zerstörung des häutigen Labyrinths oder des Hörnerven.

(Fortsetzung folgt.)

Ohrenärztlicher Untersuchungsbericht über die Explosion am Steinfelde bei Wiener-Neustadt am 7. Juni 1912.

Vorläufige Mitteilung.

Von Dr. **Ignaz Hofer**, k. u. k. Stabsarzt, kommandiert beim Generalstabe, und Dr. **Oskar Mauthner**, Assistenten der Ohrenabteilung der Allgemeinen Poliklinik, k. k. Reg.-Arzt im nichtaktiven Stande d. Landwehrinfanteriereg. Graz Nr. 3.

Am 7. Juni 1912 explodierte nächst Wöllersdorf am Steinfelde das Pulverobjekt 48. Dieses Objekt ist vom Zentrum der Stadt Wr.-Neustadt über 5 Kilometer entfernt; über das Verhältnis zu den anderen Objekten gibt eine anzufertigende Skizze eine deutliche Übersicht. Im vorbezeichneten Objekte 48

Digitized by Google
Original from UNIVERSITY OF CALIFORNIA
Generated on 2019-10-24 13:20 GMT / http://hdl.handle.net/2027/uc1.b3252760
Public Domain in the United States, Google-digitized / http://www.hathitrust.org/access_use#pd-us-google

explodierten laut beim technischen Militärkomitee eingeholter Erkundigung tatsächlich 150.000 *kg* Pulver. Dieses bestand fast zur Gänze aus Schwarzpulver und nur geringen Mengen rauchschwachen Pulvers verschiedener Korngröße, und zwar brisantem, rasch verbrennendem Pulver und langsam verbrennendem, sogenannten Röhrenpulver. Vom rauchschwachen Pulver wurden nach der Explosion im Umkreise von zirka 4 *km* noch Partikelchen und ganze Stücke Röhrenpulver unverbrannt gefunden, ein Beweis, daß dieses langsam verbrennende Pulver bei der Explosion des Schwarzpulvers einfach hinausgeschleudert wurde. Ein detonierendes Präparat, wie etwa vom Charakter des Ekrasit, war im bezeichneten Objekte nicht vorhanden.

Auf dem in der Nähe befindlichen Flugfelde wurden zum Teile die Dächer der Hangar abgehoben, zum Teile die Rückenwände eingedrückt. 20—30 *cm* im Durchmesser haltende Bäume wurden in der nächsten Nähe des Objektes glattweg umgerissen oder entwurzelt. Noch in einzelnen 5—6 *km* weit entfernten Gebäuden wurde ein starkes Beben verspürt und unzählige Glasscheiben zerstört. In der nächsten Nähe des Objektes wurden auch Tiere (Hasen) tot aufgefunden. Die für die Verletzung der in der Umgebung befindlichen Menschen in Betracht kommenden schädigenden Momente sind folgende:

a) Die toxisch-thermische Wirkung des Gasgemisches (Kohlensäure, Wasserdampf und Luft),

b) die mechanische Wirkung des erzeugten Luftdruckstoßes,

c) die durch die Druckwirkung mitgerissenen Partikelchen (rauchschwarzes Pulver, Holz-, Eisenbestandteile u. dgl.),

d) die Schallwelle.

Es unterliegt keinem Zweifel, daß der mechanischen Wirkung des erzeugten Druckstoßes die gröbsten Veränderungen zuzuschreiben sind und daß je näher dem Objekte, um so vehementer sich seine Kraftwirkung äußern mußte. Es gingen die mit der Verladung des Pulvers unmittelbar am Objekte beschäftigten Personen mit wenigen Ausnahmen alle sofort zugrunde (Körperrespektive Körperteilzerreißung, Schädel- und Wirbelsäulenfrakturen).

Das otologisch in Betracht kommende Material wird sich also jenseits einer Distanz von etwa 10 *m* ergeben und es ist von vornherein anzunehmen, daß auch dieses nicht ausschließlich otologisch sein kann und mit in die Zone chirurgischer und anderer Erkrankungen fallen muß. Unser untersuchtes Material umfaßt im ganzen 130 Personen, welche sich zur kritischen Zeit in einem Umkreise von 10—1500 *m* vom Unfallspunkte befanden. Von diesen 130 Personen befanden sich in einem Umkreise von weniger als 200 *m* 5 Personen, 3 Personen waren nicht viel über 200 *m* vom Objekte entfernt, die übrigen in größerer Distanz in der Umgebung oder in den durch zumeist geöffnete Fenster freien Luftzutritt gewährenden Häusern. Revidiert man die subjektiven Angaben aller Untersuchten ohne Rücksicht auf die Distanz vom explo-

Digitized by Google
Original from UNIVERSITY OF CALIFORNIA
Generated on 2019-10-24 13:20 GMT / http://hdl.handle.net/2027/uc1.b3252760
Public Domain in the United States, Google-digitized / http://www.hathitrust.org/access_use#pd-us-google

dierten Objekte, so erkennt man zunächst überhaupt ein unerwartetes Zurücktreten der das Ohr betreffenden angegebenen subjektiven Empfindungen. Bieten für diesen Mangel bei den Nahestehenden die traumatische Verletzung, die Anzeichen der Erschütterung, des Shocks und Schrecks genügende Erklärungsmöglichkeiten, so wird auch für die Entfernteren der sensugen-traumatische Insult für die Deutung heranzuziehen sein (tatsächlich wurden auch in größerer Entfernung — etwa 1000 *m* — eine Anzahl Leute vom Luftdruck auch in den Objekten zu Boden geworfen, versuchten aufzustehen und jagten wie in wilder Angst davon). Doch reicht diese Erklärung für eine scheinbar widersprechende Angabe solcher Individuen nicht aus, welche weder zu Boden geschleudert noch erschrocken sind. Es handelt sich um die akustische Wahrnehmung des Explosionsknalles. Unter den 130 Untersuchten hatten 25 Personen keinen Knall oder Krachen gehört, während von der größten Mehrzahl der über 1500 *m* entfernten ein kurzes und ein langes donnerähnliches Rollen oder Krachen vernommen wurde. Bedenkt man, daß erwiesenermaßen der Luftdruckstoß die Schallwelle an Geschwindigkeit bedeutend übertrifft, zur Bildung der letzteren die Bedingungen (Luftverdichtung und Luftverdünnung) — wenn auch nur einen Augenblick — später geschaffen wurden, so wird man die Möglichkeit einer durch den nach Atmosphären zählenden Kompressionsdruck veranlaßten, augenblicklichen Vordrängung des Stapes immerhin zugeben müssen (Hörbeeinträchtigung wie beim Gellé-Versuch). Indem wir uns vorbehalten, auf hierher gehörige Erwägungen (Kompressionsdruck, Aspiration, Durchgängigkeit der Tube, Stellung zur Stoßquelle, Windrichtung etc.) nach Abschluß unserer gesammelten Beobachtungen retrospektiv, eventuell auch experimentell einzugehen, geben wir in Kürze unsere wichtigsten Wahrnehmungen bekannt.

Wir sind bemüssigt — wie schon vorhin angedeutet —, unser Material in zwei Gruppen zu teilen. Einfügen wollen wir noch, daß wir die Untersuchungen am 9., 11., 13. Juni, also höchstens 5 Tage nach der Explosion, vorgenommen und seither häufig nachuntersucht haben, was bei der Distanz der einzelnen Ubikationen, wo Verletzte wohnen, auf bedeutende Schwierigkeiten stoßt. Weder das Zivilspital noch das Militärspital unterhält regelrechte Ambulanzen und man ist direkt angewiesen, ambulante Personen günstigsten Falles in den Krankenkassen oder den Marodezimmern aufzusuchen.

Wir teilen also unser Material in zwei Gruppen:

a) Personen, welche in nächster Nähe des Objektes, jedenfalls nicht über 200 *m* sich befanden,

b) Personen, welche in weiterer Entfernung, jedoch nicht über 1500 *m*, sich befanden. Vielleicht wird später noch eine weitere Unterteilung notwendig sein.

Digitized by Google
Original from UNIVERSITY OF CALIFORNIA
Generated on 2019-10-24 13:20 GMT / http://hdl.handle.net/2027/uc1.b3252760
Public Domain in the United States, Google-digitized / http://www.hathitrust.org/access_use#pd-us-google

Diese Einteilung ist nicht willkürlich und ergibt sich aus den erhobenen Befunden völlig zwanglos.

Was nun die erste Gruppe betrifft, so erfolgte deren ohrenärztliche Untersuchung am 9. respektive 11. VI., also 2 respektive 4 Tage nach der Explosion. Die Situation dieser Personen war folgende: Als die Zivilarbeiter Burger und Wendel aus dem Pulver verladenden Automobil die Flamme schlagen sahen, fingen sie zu laufen an, desgleichen der Posten haltende Infanterist Schwendewein und der in der Nähe des Wachthauses ($48^1/_2$) befindliche Infanterist Meiringer sowie der Zugsführer Weidinger. Die Distanzen im Momente der Explosion waren:

Burger	25— 30 Schritt
Wendel	25— 30 „
Schwendewein	50 „
Meiringer	180 „
Weidinger	200 „

Diese fünf Männer wurden alle in der angeführten Distanz von der Luftwelle gehoben und zu Boden geworfen. Burger und Schwendewein geben an, bewußtlos gewesen zu sein, bloß Wendel will, am Boden liegend, beide Male Krachen vernommen haben. Am ersten Untersuchungstage noch ganz unter der Shockwirkung und dem Eindrucke ihrer chirurgischen Verletzungen (Fracturae costarum, claviculae etc.) stehend, äußerte keiner eine Beschwerde über das Ohr. Wie der von allen zugegebene Schwindel und der schwankende Gang beim Versuche sich aufzurichten und das von einem Pat. ausdrücklich erwähnte Erbrechen zu taxieren ist, ergibt die objektive Untersuchung.

Wir fanden unter den fünf erstgenannten Fällen:

Exkoriationen, Brandwunden an der Ohrmuschel und im Gehörgang in	2 Fällen
teilweise Abreißung der Ohrmuschel an ihrer oberen Insertionsstelle „	1 Fall
traumatische Perichondritis der oberen Hälfte des Ohres in . . .	1 „
lose und eingesprengte kleinste Fremdkörper in der Concha und im Gehörgang (mit nachträglicher Furunkelbildung) in	5 Fällen
partielle (epitympanale oder totale Rötung und Schwellung des Trommelfells in	5 „
Hämorrhagien am Trommelfell in	2 „
einseitige Trommelfellruptur (alle mit konsekutiver Mittelohreiterung) in	3 „
sichtbare Hyperämie (Blutung?) in der Paukenhöhlenschleimhaut in	1 Fall
Labyrintherschütterungen in	5 Fällen.

Letztere dokumentierten sich durch die Herabsetzung der Hörweite für die Sprache respektive verkürzter Kopfknochenleitung und spontanem Nystagmus

Digitized by Google
Original from UNIVERSITY OF CALIFORNIA
Generated on 2019-10-24 13:20 GMT / http://hdl.handle.net/2027/uc1.b3252760
Public Domain in the United States, Google-digitized / http://www.hathitrust.org/access_use#pd-us-google

nach beiden Seiten respektive stärker zu einer Seite. Die ausführliche Mitteilung der Krankengeschichten der Fälle erfolgt zu einem späteren Zeitpunkte.

Den Übergang zur zweiten Gruppe scheint der in den Hangar anwesende Infanterist Páp zu bilden. Hat bei diesem Manne die Wand des Hangar den Luftstoß zum Teile aufgehalten, so wurde noch in einer Distanz von 400—500 *m* der Freiwillige H. und der Hauptmann J. vom Luftdruck aus dem Sattel gehoben. Der Freiwillige ist inzwischen einer Schädelbasisfraktur erlegen, während der Hauptmann J. einen Mittelhandknochenbruch erlitt. Otologisch zeigte der letztere Fall und der Fall Páp epitympanal gerötete Trommelfelle und Spontannystagmus. Bei Páp ist auch die Hörweite für Flüstersprache herabgesetzt.

Damit sind wir eigentlich schon in das Gebiet der zweiten Gruppe gelangt. Unter den 125 von über 200--1500 *m* von dem Explosionsobjekte entfernten Personen klagten über vorübergehende Taubheit in beiden Ohren eine, in einem Ohre zwei Personen, über Schwindel 10 Personen. (Das Charakteristikum des Drehschwindels konnte wegen der Koinzidenz mit den Anzeichen psychischer Alteration nur in einem Falle deutlich erhoben werden. Auch diese Person ist zu Boden gefallen wie so viele andere und es liegt auch hier der Gedanke nahe, neben den anderen möglichen Entstehungsursachen für den angeblichen Schwindel auch an eine das Fallen bedingende Labyrinthirritation zu denken.) Erbrechen wurde in keinem Falle angegeben. Von sonstigen Symptomen prävalierte beiderseitiger oder halbseitiger, zuweilen als tosend beschriebener Kopfschmerz und das Organgefühl eines Ohres. Vorübergehendes Sausen wurde in 9 Fällen angegeben, 2mal Kitzelgefühl im Ohre. Schmerzen in den Ohren fehlten merkwürdigerweise fast gänzlich, dagegen wurden solche von Passagieren des zur gleichen Zeit vorüberfahrenden Eilzuges wahrgenommen (stechender Ohrenschmerz). Einen leichten Fall von Hyperaesthesia acustica dolorosa beobachteten wir bei einem Falle schon früher bestandener innerer Ohrerkrankung. Objektiv fanden sich bei diesen im vorgenannten Raume überraschten Personen außer verschiedenen, zumeist durch Glassplitter erzeugten Schnittwunden und Exkoriationen des Gesichtes und des Halses auch solche der Ohrmuschel nebst kleinsten Partikelchen rauchschwarzen Pulvers im Gehörgange. Brandwunden wurden auf diese Distanz nicht mehr beobachtet, doch sahen wir ausgesprochene Gehörgangsrötung in 5 Fällen, diffuse Rötungen des Trommelfells beiderseits in 1 Falle, einseitig in 6 Fällen, am häufigsten die epitympanale Rötung (8mal) einseitig. Die epitympanale, auch ohne Einführung des Trichters vollkommen einwandfrei beobachtete Rötung war in 2 Fällen mit Rötung der hinteren oberen Gehörgangswand, in 6 Fällen mit spontanem Nystagmus nach beiden Seiten (respektive stärker zu der einen Seite) bei etwa normaler Hörschärfe vergesellschaftet. Wir heben dies ausdrücklich darum hervor, weil dieser Komplex den Über-

Digitized by Google
Original from UNIVERSITY OF CALIFORNIA
Generated on 2019-10-24 13:20 GMT / http://hdl.handle.net/2027/uc1.b3252760
Public Domain in the United States, Google-digitized / http://www.hathitrust.org/access_use#pd-us-google

gangsformen der ersten zur zweiten Gruppe sich anreihend der Ausdruck einer ganz bestimmten Schädigungsstärke oder Ablaufsphase zu sein scheint. Das Tongehör war entweder bereits ganz normal oder wir fanden geringgradige Verkürzungen ohne charakteristische Vorliebe für ein Gebiet. Auf Tonlücken haben wir, so weit es die Zeit erlaubte, geprüft, doch gegenwärtig solche nicht nachweisen können. In fast 70% dieser Fälle fanden wir die Kopfknochenleitung geringgradig verkürzt und fraktionierte Perzeption.

Soweit sich derzeit ein zusammenfassendes Urteil geben läßt, ist das Gros der gefundenen Veränderungen des Ohres dem Luftdruckstoße zuzuschreiben; der Grad der gefundenen Ohrverletzung hängt vorwiegend ab von der Entfernung der verletzten Person vom Explosionsobjekte, respektive zum Teile auch von der augenblicklichen Stellung des Ohres zum Luftdruckstoße. Alle innerhalb eines Umkreises von 200 *m* vom Explosionsobjekte im Freien überraschten Personen zeigen Verletzungen aller drei Teile mindestens eines Ohres (äußeres, mittleres und inneres). Von den untersuchten Fällen befanden sich fünf innerhalb dieser Entfernung und alle fünf (also 100%) zeigten Verletzungen aller drei Teile mindestens eines Ohres. Über die Distanz von 200 *m* wurde bei der großen Quantität des explodierten Pulvers ebenfalls Reizung zweier Teile des Ohres beobachtet (z. B. die epitympanale Rötung plus Spontannystagmus), jedoch scheint diese Zone 1000 *m* nicht zu überschreiten. Über 1500 *m* wurden keinerlei Veränderungen am Ohr beobachtet.

Wir behalten uns vor, in einer späteren Publikation nach Beendigung unserer Untersuchungen auf alle Punkte ausführlich zurückzukommen.

Die Behandlung der Ohrkrankheiten vor 100 Jahren.

Von Dr. med. **Alexander Pagenstecher** in Braunschweig.

Unter den Aufzeichnungen meines Großvaters aus seiner Studienzeit in Heidelberg im Jahre 1816 finde ich einige interessante Bemerkungen über die damals übliche Behandlung der Ohrkrankheiten, die ich hier veröffentlichen möchte.

„Es wird empfohlen, zunächst allgemein pathologisch-therapeutisch zu verfahren und sodann mit der Reinigung des Gehörganges durch warme Milch zu beginnen. Hierdurch werden häufig die gelinderen Anfänge der Harthörigkeit glücklich bekämpft. Ist das Übel jedoch hartnäckiger, inveterierter Natur, so sind vor allem drei Indikationen festzusetzen, nämlich 1. Beförderung und Belebung der Hörtätigkeit. 2. Gegenreizung und Ableitung auf den Darmkanal. 3. Erregung der Absorptionstätigkeit im Gehörorgan selbst.

Digitized by Google
Original from UNIVERSITY OF CALIFORNIA
Generated on 2019-10-24 13:20 GMT / http://hdl.handle.net/2027/uc1.b3252760
Public Domain in the United States, Google-digitized / http://www.hathitrust.org/access_use#pd-us-google

Diesen therapeutischen Ansichten gemäß wird demnach zuerst im Rücken mit 6—8 Köpfen geschröpft. Hierauf wird morgens und abends ein Calomelpulver genommen, so stark, daß es täglich zweimal abführt. Dieser Wirkung gemäß muß es verstärkt oder vermindert werden. Es wird 14 Tage lang fortgesetzt, dann 8 Tage suspendiert, hierauf von neuem 14 Tage lang gegeben. Hinter dem Proc. mastoid. wird erbsengroß eine Cantharidensalbe eingerieben, in solcher Stärke, daß beständig ein nässender, eiternder Fleck unterhalten wird. Ferner wird ein Niesmittel aus Lavendel, Maiglöckchen und Bergamottöl verordnet. In das Ohr werden abends Tropfen eingeträufelt aus Ol. amygdal. amar., Ol. camphoratum und Ol. cajeput zusammengesetzt.

Für die Allgemeinbehandlung werden warme, scharfe Fußbäder jeden Abend verordnet; außerdem müssen, um Erkältungen zu verhüten, wollene Strümpfe getragen werden. Toxische Mittel sind bei kritischem Ohrfluß sehr nachteilig, daher wendet man nur trockene Dämpfe und Mastix an. In diesen Fällen sind auch warme, trockene Bedeckungen des Ohres von großem Vorteil, ebenso die Elektrizität in ihrer Anwendung als elektrischer Wind, als Funken und Erschütterung. Bei fortschreitender Entzündung ist die Durchbohrung des Trommelfells ohne dauernde Wirkung, die Trepanation des Proc. mastoideus wird nicht versucht, da sie für lebensgefährlich gehalten wird, dagegen wird von der Kauterisation des Warzenortsatzes ein guter Erfolg erwartet."

Hiermit schließen die interessanten Aufzeichnungen, die ich der Originalität halber ohne wesentliche Änderung mitteile.

Vereinsberichte.

Österreichische Otologische Gesellschaft.

Sitzung vom 24. Juni 1912.

Vorsitzender: Politzer.
Schriftführer: Ernst Urbantschitsch.

A. Administrative Sitzung.

Politzer teilt mit, daß er von Herrn Dr. Dundas Grant brieflich verständigt wurde, daß die Royal Society of Medicine ein neues Haus erbaut habe, in dem ein sogenanntes Toynbee-Zimmer errichtet werden solle. In diesem sollen die Sitzungen der dortigen otologischen Gesellschaft stattfinden, Toynbees Büste und Porträt aufgestellt und seine Arbeiten sowie Erinnerungen an ihn gesammelt werden. Die Gesellschaft ersucht um einen Beitrag zu den hierfür notwendigen Ausgaben.

Die Österreichische Otologische Gesellschaft bewilligt über Antrag Politzers einen Beitrag von 100 K.

Digitized by Google
Original from UNIVERSITY OF CALIFORNIA
Generated on 2019-10-24 13:20 GMT / http://hdl.handle.net/2027/uc1.b3252760
Public Domain in the United States, Google-digitized / http://www.hathitrust.org/access_use#pd-us-google

B. Wissenschaftliche Sitzung.

I. Siegfried Gatscher: **Neuritis luetica des Facialis und Vestibularis.**

Die Pat., die ich mir vorzustellen erlaube, wurde von einem Arzt zur Operation an die Klinik gewiesen. Den Anlaß dazu boten Schwindel, Kopfschmerzen und Erbrechen, Symptome, die vor ungefähr 8 Tagen aufgetreten waren. Aus der Anamnese möchte ich folgende Angaben machen: Pat. leidet seit Kindheit an einer linkseitigen Otitis, die in der Otorrhöe niemals Pausen gemacht hat; in den letzten 14 Tagen soll allerdings der Ohrenfluß sich vermindert haben. Vor zirka 8 Monaten akquirierte Pat. eine Lues, doch sind die Angaben über die ersten Symptome und den weiteren Verlauf diesbezüglich nicht ganz sicher. Vor $3^1/_2$ Monaten trat die Facialisparese auf, die heute noch in allen 3 Ästen besteht, gleichzeitig bestanden durch kurze Zeit ähnliche Symptome, wie sie vor 8 Tagen aufgetreten waren. Der otoskopische Befund ergibt eine randständige, trockene Perforation. Pat. ist am linken Ohr kalorisch unerregbar. Die mit dem Lärmapparat geprüfte Cochlearisfunktion ergibt Cv. zirka 1 *m*, Fl. 15 *cm*. Es besteht also Gehör, wenn auch in dem Maße herabgesetzt, wie es mit der chronischen Mittelohraffektion in Einklang gebracht werden kann.

Aus dem an der Klinik Chvostek (Dr. Byloff) aufgenommenen sonstigen Nervenstatus möchte ich hervorheben, daß beiderseits eine leichte Hypästhesie im Gebiete des Trigeminus besteht, der motorische Trigeminus links aber frei ist. Pat. soll nach ihrer Angabe zur Zeit des Auftretens der Facialisparese kurze Zeit Doppelbilder gehabt haben, wie auch jetzt noch vielleicht eine leichte Insuffizienz des linken Abducens festgestellt werden kann. Hypoglossus frei. Wenn nun auch der mögliche Zusammenhang zwischen der Facialparese und der bestehenden chronischen Otitis nicht von der Hand gewiesen werden kann, so möchte ich doch diese sowohl als die vestibulare Ausschaltung auf die Lues beziehen. Da die zur Operation drängenden, eingangs erwähnten Symptome nur dann für eine eitrige Labyrinthitis sprechen würden, wenn auch die kochleare Funktion erloschen wäre, außerdem aber auch der gegenwärtige Zustand des Mittelohres gegen eine Labyrinthaffektion spricht, halte ich eine Indikation zur Operation für nicht gegeben.

Diskussion.

Otto Mayer: Ich habe die Pat. vor zirka 8 Tagen untersucht und nach Rücksprache mit dem behandelnden Arzt die Pat. der Klinik überweisen lassen, weil ich die Totalaufmeißelung für indiziert hielt. Mein Befund war der folgende: Im Gehörgang war wenig eitriges Sekret, im Spülwasser Schuppen, die sich am Boden der Tasse ablagerten; es bestand eine Perforation des Trommelfells, und zwar hinten oben, dieselbe war randständig und befanden sich am hinteren Rande der Perforation Granulationen, die hintere und obere Gehörgangswand war gesenkt. Beim Austupfen des Attik mit watteumwickelter Sonde wurde fötides Sekret zutage gefördert, nach Spülung mit dem Attikröhrchen waren wieder eine Menge Schuppen im Spülwasser, so daß an der Diagnose Cholesteatom nicht zu zweifeln war. Außerdem klagte die Pat. über erst seit einigen Tagen bestehenden heftigen halbseitigen Kopfschmerz, Brechreiz und Schlaflosigkeit. Die Facialislähmung besteht schon seit mehr als 8 Wochen und hat sich nach Angaben des behandelnden Arztes nicht gebessert, obwohl die Pat. kontinuierlich Quecksilber und Jod bekommt. Ich bin der Ansicht.

Digitized by Google
Original from UNIVERSITY OF CALIFORNIA
Generated on 2019-10-24 13:20 GMT / http://hdl.handle.net/2027/uc1.b3252760
Public Domain in the United States, Google-digitized / http://www.hathitrust.org/access_use#pd-us-google

daß die Facialislähmung auf die chronische Eiterung zurückzuführen ist und nicht auf die Lues und daß die Totalaufmeißelung indiziert ist. Auf die Hypästhesie des Trigeminus, die auf beiden Seiten vorhanden ist, oder auf den Umstand, daß vielleicht einmal eine „Abducensparese vorhanden gewesen sein könnte", möchte ich in diesem Falle nichts geben.

G. Bondy: Es handelt sich zunächst nicht darum, ob hier die Radikaloperation indiziert ist, sondern darum, wie die vorliegenden Symptome zu erklären sind. Eine Pat. mit einer alten Mittelohreiterung akquiriert vor 8 Monaten Lues, vor $3^1/_2$ Monaten tritt eine Facialislähmung auf und vor 8 Tagen Labyrinthsymptome. Die Untersuchung ergibt intaktes Gehör bei vollständig ausgeschaltetem Vestibularapparat; eine Labyrintheiterung ist demnach auszuschließen. Zwanglos läßt sich die Lähmung des Facialis und Vestibularis aus der Annahme einer Polyneuritis auf luetischer Basis erklären. Diese Annahme erscheint um so einleuchtender, als wir bereits eine ganze Reihe ähnlicher Fälle aus der Literatur kennen.

O. Meyer: Herr Kollege Bondy sagt, daß der Cochlearis intakt sei: nach meinem Befunde ist die Pat. auf diesem Ohr taub. Ich habe auch den Lärmversuch gemacht, aber nicht mit dem unverläßlichen Bárányschen Apparat, sondern mit der Breitungschen Luftpumpe und konnte feststellen, daß die Pat. bei schnell rotierendem Motor mit dem kranken Ohr laut in das Ohr gesprochene Zahlworte nicht hört. Da aber der Lärmversuch allein nach keiner Richtung beweisend ist, habe ich außerdem noch eine Stimmgabelprüfung angestellt. Ich fand: c (128) in Knochenleitung verkürzt, Rinne negativ, c^1 in Luftleitung negativ, c^4 nur bei starkem Anschlag gehört. Was die Funktion des Vestibularapparates anlangt, so habe ich die kalorische Reaktion negativ gefunden, ein spontaner Nystagmus war nicht vorhanden. Ich erkläre mir die Taubheit und den negativen Ausfall der kalorischen Reaktion mit einer abgelaufenen Labyrinthitis, vielleicht handelt es sich um eine Ausfüllung des endo- oder perilymphatischen Raumes des Labyrinths mit Bindegewebe, wie dies in Fällen von Cholesteatomtaubheit schon von Nager, Habermann u. a. beschrieben wurde. Jedenfalls liegt hier keineswegs eine isolierte Vestibularisausschaltung vor, weil auch zweifellos der Cochlearis respektive seine Endausbreitung in der Schnecke afficiert ist. (Anmerkung bei der Korrektur. Eine Gehörprüfung konnte während der Sitzung nicht vorgenommen werden, weil sich die Pat. noch während der Diskussion entfernt hatte.)

Bondy: Wenn ich den Cochlearis als intakt bezeichnet habe, so konnte das nur in dem Sinne aufgefaßt werden, daß im Gegensatz zur erloschenen Vestibularfunktion Gehör vorhanden ist. Es konnte mir selbstverständlich nicht einfallen, von einer Pat. mit jahrelanger Ohreiterung normales Gehör zu verlangen. Die Inkongruenz in den Angaben von Mayer und Gatscher über die Hörweite läßt sich vielleicht daraus erklären, daß Mayer noch eine Eiterung konstatieren konnte, während dieselbe zur Zeit, als Pat. an die Klinik kam, bereits aufgehört hatte. Der beste Beweis hierfür ist, daß die erste Untersuchung auf kalorischen Nystagmus an der Klinik nicht mittelst Wasserspülung, sondern mittelst des Äthergebläses gemacht wurde. Keinesfalls kann man den Zustand des Cochlearis und Vestibularis aus einer Ursache erklären.

Ruttin: Ich wollte dagegen etwas sagen, was Mayer bezüglich des Ausfalls der kalorischen Reaktion bei Cholesteatom gesagt hat. In den Fällen

Digitized by Google
Original from UNIVERSITY OF CALIFORNIA
Generated on 2019-10-24 13:20 GMT / http://hdl.handle.net/2027/uc1.b3252760
Public Domain in the United States, Google-digitized / http://www.hathitrust.org/access_use#pd-us-google

von Nager und Siebenmann ist ja nicht die kalorische Reaktion geprüft worden. Der histologische Befund allein beweist ja natürlich noch gar nichts. Es ist doch kein Fall publiziert, wo das Labyrinth mit Bindegewebe ausgefüllt, die kalorische Reaktion nicht, wohl aber das Hörvermögen vorhanden war. In den Fällen, die ich histologisch untersucht habe und die dem Typus der Fälle von Nager und Siebenmann entsprechen, war der Pat. stets taub.

Nachtrag (5. VII., Gatscher). Ergebnis der neuerlichen Hörprüfung vom 5. VII.:

C.-Spr. mit Lärmapparat im gesunden Ohr 1·10 *m*
Fl.-Spr. „ „ „ „ „ 25 *cm*

Ein Hinüberhören vom gesunden Ohr ist auszuschließen, da Pat., mit Lärmapparaten in beiden Ohren geprüft, vollkommen taub ist.

II. J. Braun: **Ein Fall von retiniertem Zahn (V.) im Oberkiefer.**

Bei einem vorgestellten 16jährigen Burschen besteht seit $1^1/_2$ Jahren ein rezidivierendes Ödem der linken Gesichtshälfte, ohne daß vorher oder während der Dauer desselben Schmerzen daselbst, Schnupfen oder Tränenträufeln aufgetreten wäre. Die Augenuntersuchung ergab außer Hornhauttrübungen ekzematöser Natur normalen Befund. Man sieht gegenwärtig Ödem beider linken Lider, bis zur Wange herabreichend. Keine Druckschmerzhaftigkeit. Der Supra- und Infraorbitalnerv ebenfalls nicht druckschmerzhaft. Die Untersuchung der Nase ergab außer einer leichten Deviation nach links normalen Befund. Die Untersuchung der Nebenhöhlen ergab eine leichte Verschleierung rechts, die natürlich in keinem Zusammenhang mit der linkseitigen Affektion steht. Radiologisch werden normale Nebenhöhlen konstatiert. Die probatorische Punktion und Ausspülung der linken Kieferhöhle negativ. Die palpatorische Vergleichung beider Processus alveolares ergab in der linken äußeren Hälfte eine rundliche Knochenvorwölbung in der Größe einer Fingerbeere, die nicht druckschmerzhaft war. Narben in der linken Halsregion nach alten Operationen von skrofulösen Lymphdrüsen.

Da ursprünglich an Lues hereditaria gedacht wurde, wurde der Wassermann ausgeführt, der aber negativen Ausfall zeigte. Die Differentialdiagnose mußte zwischen einem im Durchbruch begriffenen Zahn und chronischer Ödembildung infolge Zirkulationsstörungen in den Lymphgefäßen durch die vorausgegangenen Drüsenoperationen schwanken. Aufklärung brachte das Radiogramm des Oberkiefers, das in sehr schöner Weise dem gegen die Kieferhöhle durchbrechenden zweiten linken Prämolar zeigt, der mit seiner Krone nach vorn unten zwischen IV. und VI. stehend, drängt, daselbst aber an den beiden zwischenstehenden Wurzelspitzen kleine Knochenkonsumption zeigt (Dozent Holzknecht).

Über den weiteren Verlauf nach Aufmeißelung der Fossa canina und Entfernung des Zahnes wird noch berichtet werden.

III. J. Braun: **Ein Fall von isolierter dauernder Vestibularislähmung nach Salvarsan.** (Aus der Ohrenabteilung des Kaiser Franz Josef-Ambulatoriums [Vorstand: Doz. Dr. Hugo Frey].)

Die 27jährige Pat. erhielt im August 1910 wegen sekundärer Lues im dermatologischen Ambulatorium des Wiedner Krankenhauses 30 Einreibungen. Wegen Rezidiven erhielt sie am 13. X. eine Ehrlich-Wechselmannsche Emulsion subscapular. Im Dezember 1910 traten Sausen, Schwindel und Schwerhörigkeit links auf. Der otologische Befund (Dr. Kaufmann) ergab

Digitized by Google
Original from UNIVERSITY OF CALIFORNIA
Generated on 2019-10-24 13:20 GMT / http://hdl.handle.net/2027/uc1.b3252760
Public Domain in the United States, Google-digitized / http://www.hathitrust.org/access_use#pd-us-google

Affectio N. cochlearis et vestibularis beiderseits, links stärker, wahrscheinlich luetischer Natur. Unter Injektionsbehandlung schwanden Schwindel und Schwerhörigkeit, das Sausen blieb bestehen. Keine Gleichgewichtsstörungen. Zunehmende Schmerzhaftigkeit an der Injektionsstelle unter Bildung eines entzündlichen Tumors veranlaßte die Exzision desselben im Januar 1911. Im November 1911 wegen Lues papulosa 30 Einreibungen, Jodkali, Schwinden der Erscheinungen. Wegen Sausen und starker, namentlich nächtlicher Kopfschmerzen suchte die Frau unsere Abteilung vor kurzem auf.

Normaler Trommelfellbefund, funktionelle Prüfung des Gehörs annähernd normal. Vestibularis: Nach 10 Rechtsdrehungen ganz vereinzelte rotatorische Nachnystagmusschläge, nach 10 Linksdrehungen deutlicher intensiver horizontaler rotatorischer Nystagmus. Kalorisch: Ausspritzen des linken Ohres, ganz vereinzelte kleinschlägige Nystagmuszuckungen, rechts grobschlägiger intensiver horizontaler rotatorischer Nystagmus. Keine Gleichgewichtsstörungen, kein Romberg, Augenhintergrund normal.

Demnach zeigt sich eine isolierte Vestibularisausschaltung im Verlaufe einer mit Salvarsan behandelten Lues mit Auftreten der ersten Erscheinungen 3 Monate nach der Salvarsaninjektion. Bemerkenswert wäre, daß die ursprüngliche Störung des Cochlearis im Verlaufe der antiluetischen Therapie vollständig zurückgehen konnte, während der Vestibularis sich hier als der vulnerablere Nerv erwies, was nach den bisherigen Erfahrungen die Ausnahme bildet, und daß die nach Ruttin allerdings bei vollständiger Zerstörung und Ausschaltung des Vestibularis sich einstellende Kompensation in diesem Falle trotz 2jährigen Bestandes nicht eingetreten ist.

Diskussion.

H. Frey: Zu dem von Dr. Braun vorgestellten Falle möchte ich noch bemerken, daß uns der Fall deshalb besonders interessiert hat, weil die vestibulare Reaktion auf der einen Seite so schwach war, daß sie zuerst kaum bemerkt werden konnte. Erst nach wiederholter Prüfung traten ganz schwache typische Bewegungen nach der kühlen Ausspülung auf. Wenn nun das Kompensationsphänomen als ein zuverlässiges Mittel zur Feststellung erledigter Labyrinthprozesse angesehen werden soll, so müssen wir auch in dem Falle, wo der Vestibularapparat seit längerer Zeit in seiner Funktion herabgesetzt ist, eine ähnliche Kompensation erwarten. Denn da die Kompensation ja nur in den Zentren bewerkstelligt wird, und zwar infolge des Ausbleibens der von der Peripherie kommenden Impulse, müßte man erwarten, bei einem so großen Manko die Kompensation zumindestens in dem Grade eintreten zu sehen, der diesem Manko entspricht. So viel als ausfällt, müßte kompensiert werden. Da aber in unserem Falle trotz mehrjährigen Bestehens noch keinerlei Kompensation aufgetreten ist, so müssen wir neuerlich betonen, daß das Zustandekommen der Kompensation nur unter besonderen Umständen erfolgen dürfte, die uns zunächst noch dunkel sind.

Ruttin: Wir erwarten vieles, was noch nicht da ist. Ich habe Ihnen seinerzeit eine Reihe solcher Fälle gezeigt und mitgeteilt, daß ich eine große Zahl solcher untersucht habe und daß nur die Fälle, bei denen es sich um eitrige Labyrinthitis gehandelt hat, dieses Phänomen gegeben haben. Von den Nervenerkrankungen habe ich nicht gesprochen. Später habe ich solche Fälle gezeigt, bei denen das Phänomen nicht so groß war als bei eitrigen Erkrankungen. Dies wird sich wahrscheinlich nicht so schnell nachweisen lassen. Es

Digitized by Google
Original from UNIVERSITY OF CALIFORNIA
Generated on 2019-10-24 13:20 GMT / http://hdl.handle.net/2027/uc1.b3252760
Public Domain in the United States, Google-digitized / http://www.hathitrust.org/access_use#pd-us-google

hat aber zum Beispiel ein Fall von Tumor (vorgestellt von Bondy) dieses Phänomen gegeben, und ich habe seither 2 oder 3 solche Tumoren und andere Fälle mit totaler Ausschaltung gesehen, die das Phänomen zeigten, aber bei nicht totalen, ausgeschalteten Fällen nicht gesehen. Ich habe gesagt, daß labyrinthoperierte Fälle das oft nicht zeigen. Wir wissen, daß sogar Labyrinthoperierte Schwindel aufweisen können, und ich habe dies bei nach Hinsberg operierten Fällen konstatiert. Im ganzen müssen wir wohl schließen, daß die Kompensationen bei totaler Ausschaltung des Labyrinths einzutreten pflegen, daß wir sie aber bei nicht kompletter Ausschaltung nicht zu erwarten haben.

H. Frey: Gegenüber der Bemerkung Dr. Ruttins möchte ich konstatieren, daß sie ja dem Sinne nach mit dem von mir Gesagten übereinstimmt. Wenn bei bestimmten Fällen Kompensation eintritt, bei anderen nicht, so muß eben für das Zustandekommen derselben noch irgend eine weitere Ursache maßgebend sein, die bisher unbekannt war. Qualitativ kann aber ein prinzipieller Unterschied zwischen komplettem und partiellem Ausfall der Vestibularerregbarkeit nicht bestehen, sofern diese eine längere Zeit hindurch konstant gewesen ist.

IV. O. Beck: **Traumatische Läsion des Labyrinths und Salvarsan.**

In einer übersichtlichen Zusammenstellung, die demnächst in der Münchener medizinischen Wochenschrift erscheinen wird, habe ich auf Grund unserer bisherigen Erfahrungen den Standpunkt, den ich gegenüber dem Salvarsan bei den verschiedenen Ohraffektionen vertrete, genau präzisiert. In dieser Arbeit habe ich hervorgehoben, daß bei allen Läsionen des inneren Ohres, die nicht durch die Lues bedingt sind, die Injektion mit Salvarsan ausnahmslos kontraindiziert ist. Zu diesen Affektionen rechne ich alle jene Erkrankungen des inneren Ohres, die wir nach Infektionskrankheiten, zum Beispiel Typhus, finden, die Berufsschwerhörigkeiten und die traumatischen Läsionen des Labyrinths etc.

Den Pat., den ich mir zu demonstrieren erlaube, bestätigt die Richtigkeit dieser Behauptung. Der 32jährige Kranke hatte in seinem fünften Lebensjahre ein schweres Kopftrauma erlitten. Im Anschluß daran entwickelte sich am linken Ohr Taubheit. Vor 4 Jahren Initialsklerose. Wegen sekundärer Erscheinungen erhielt der Pat. bis jetzt 80 ganze Salicyl-Hg-Injektionen und 30 Einreibungen. Im März 1912 traten Papeln im Munde auf; vor der Salvarsaninjektion wurde der Pat. zur otologischen Untersuchung an mich gewiesen. Der klinische Befund war folgender: Beiderseits leicht getrübte Trommelfelle. Kein spontaner Nystagmus.

Links: Komplette Taubheit, Rinne ∞ —, W → r., Knochenleitung nach rechts lateralisiert.

Rechts: Cv.-Spr. 7 *m*, Fl.-Spr. 4 *m*, R. +, Luft-, besonders Knochenleitung deutlich verkürzt.

Links fehlt die kalorische Reaktion (warm und kalt geprüft).

Drehreaktion: 10 × r. 12″, 10 × l. 14″.

Diese Kompensation des Drehnystagmus im Verein mit der Taubheit und der kalorischen Unerregbarkeit stellt es außer Zweifel, daß wir es im linken Ohr mit einem alten, auf das in der Kindheit erlittene Trauma zu beziehenden Prozeß zu tun haben. Da außerdem rechts noch eine leichte Acusticusaffektion bestand, war nach unseren Erfahrungen Salvarsan kontraindiziert. Irrtümlicherweise wurde aber auf dem Befundschein vermerkt, daß otologischer-

Generated on 2019-10-24 13:20 GMT / http://hdl.handle.net/2027/uc1.b3252760
Public Domain in the United States, Google-digitized / http://www.hathitrust.org/access_use#pd-us-google
Digitized by Google
Original from UNIVERSITY OF CALIFORNIA

seits keine Kontraindikation bestünde. Am 27. III. erhielt der Pat. eine intravenöse Injektion. 14 Tage später suchte er mich mit der Angabe auf, jetzt viel schlechter zu hören als früher. Der Befund am linken Ohr war natürlich unverändert. Am rechten Ohr war aber das Gehör von Cv.-Spr. 7 *m* auf $^3/_4$ *m* gesunken, Flüstersprache wird überhaupt nicht gehört. An diesem Befund hat sich bis heute nichts geändert. Da also dieser Kranke seit vielen Jahren seine Labyrinthaffektion besitzt, diese Labyrinthaffektion durch die seit 4 Jahren bestehende Lues nicht verschlechtert wurde, im Anschluß an die Salvarsaninjektion das Gehör plötzlich bedeutend sank, so glaube ich diesen Kranken als weiteren Beweis für unsere Ansicht demonstrieren zu sollen, daß bei derartigen Fällen Salvarsan kontraindiziert ist.

V. O. Beck: **Beiderseitige komplette Ertaubung und Vestibularausschaltung nach Influenza.**

Die 32jährige Pat., die ich mir heute vorzustellen erlaube, hatte in der Kindheit Masern und Keuchhusten überstanden. Bis zu ihrem 28. Lebensjahre war sie ohrgesund. Vor 4 Jahren erkrankte sie aus voller Gesundheit heraus plötzlich mit sehr hohem Fieber und Gelenkschmerzen. Es wurde eine Influenza konstatiert. Genauere Daten über diese Erkrankung konnte ich nicht erheben. Das Fieber dauerte 8 Tage. Als die Pat. damals eines Morgens erwachte, fühlte sie sehr starken Kopfschmerz, die Gegenstände drehten sich, der Schwindel war so heftig, daß sie nicht aufstehen konnte und im Bette ruhig liegen mußte. Gleichzeitig bemerkte sie, daß sie komplett ertaubt war. Das Schwindelgefühl besserte sich nach einiger Zeit, die Taubheit blieb bestehen. Die Kranke zeigt beiderseits normales Mittelohr. Lauteste Sprache, Stimmgabel- und Harmonikatöne werden nicht gehört. Kein spontaner Nystagmus. Die Vestibularapparate beider Seiten sind für alle Reize total ausgeschaltet. Keine klinischen Anhaltspunkte für Lues, kein Abortus, Wassermann negativ.

Der Kürze halber will ich auf die einschlägige Literatur nicht näher eingehen. Fälle mit einseitiger Ertaubung nach Influenza sind von verschiedenen Autoren beschrieben, eine doppelseitige Taubheit mit Ausschaltung beider Vestibularapparate nach Influenza gehört gewiß zu den größten Seltenheiten.

VI. E. Max: **Polyneuritis (des Acusticus und Facialis) nach Scharlach.**

Bei dem vorgestellten 14jährigen, früher stets ohrgesunden Mädchen trat 8 Tage nach Beginn des Scharlachs linkseitige Facialisparese und doppelseitige Media mit beiderseitiger Spontanperforation auf. Wenige Tage danach ertaubte zuerst das linke, dann das rechte Ohr. Kein Schwindel, Brechreiz, Übelkeiten oder Nystagmus. Beide Vestibulares waren anfangs sehr schwach, schließlich gar nicht erregbar. Nach 4 Wochen trat beiderseits kontinuierliches Ohrensausen ein. Nach 6 Wochen nach Beginn der Erkrankung ging die Facialparese gänzlich zurück und sistierte die Eiterung links, rechts hat die Eiterung erst jetzt aufgehört. Während die Vestibulares nunmehr, wenn auch schwach, erregbar sind, ist der Cochlearis dauernd gelähmt geblieben. Irgend eine andere Ursache der Neuritis als der Scharlach ist nicht zu finden. Gegen das Übergreifen des Entzündungsprozesses vom Mittelohr auf das Labyrinth spricht das Fehlen von Fieber, Schwindel, Erbrechen und Nystagmus. Auch standen die Veränderungen im Mittelohr nicht im Einklang mit der hochgradigen Affektion des Cochlearis. Ferner sprechen die Doppelseitigkeit, der rasch progrediente Verlauf innerhalb weniger Wochen, das Fehlen von

Digitized by Google
Original from UNIVERSITY OF CALIFORNIA
Generated on 2019-10-24 13:20 GMT / http://hdl.handle.net/2027/uc1.b3252760
Public Domain in the United States, Google-digitized / http://www.hathitrust.org/access_use#pd-us-google

Schwindel, Erbrechen und Nystagmus sowie die Facialparese für eine toxische Ursache. (Erscheint ausführlich a. a. O.)

VII. Ernst Urbantschitsch: **Tuberkulom der Ohrmuschel. Operation; Heilung.**

Die 39jährige Pat. Pauline Z. trägt seit ihrem 12. Jahre Ohrringe. Im Alter von 16 Jahren entwickelte sich am Lobulus der rechten Ohrmuschel eine kleine Anschwellung, die allmählich anwuchs und sich besonders in den letzten 2 Jahren stark vergrößerte, so daß schließlich ein Tumor von klein-Walnußgröße vorlag. Ich diagnostizierte ein vom Ohrringloch ausgehendes Tuberkulom (Lupus des Ohrläppchens), eine Diagnose, die durch die histologische Untersuchung („dichtgedrängte Epitheloidzellentuberkel"; Prof. Stoerk) bestätigt wurde.

Bei der Operation, die ich vor 2 Monaten vorgenommen habe, exzidierte ich den ganzen Tumor, erhielt jedoch vom unteren Rande eine schmale Brücke Haut, die ich durch Umstülpen und Fixieren an die Wundfläche (mittelst Michelscher Klammern) zur Plastik verwendete. Der kosmetische Erfolg ist ausgezeichnet. (Demonstration der vor der Operation angefertigten Moulage und der geheilten Pat.)

VIII. Ernst Urbantschitsch: **Abnormer Blutbefund bei Mucosus-Mastoiditis.**

Der 39jährige Pat. A. R. leidet seit 3 Monaten an Ohrensausen, das stetig zunimmt und eine so unerträgliche Intensität annahm, daß sich Pat. entschloß, die weite Reise nach Wien zu unternehmen. Sonstige Beschwerden kamen nicht in Betracht: hie und da einige leichte Stiche im Ohr, Kopfschmerzen, die schon jahrelang bestehen, aber gerade in der letzten Zeit etwas abnehmen, so daß sie kaum auf das Ohrenleiden bezogen werden können. Eiterung bestand niemals; Schwerhörigkeit ist vorhanden, ist aber fast ebenso stark am anderen Ohr. Das Trommelfell ist (besonders im oberen Anteil) rötlichgrau, seine Konturen sind verwaschen, doch noch erkennbar. Gehörgang und Warzenteil sind ganz normal; letzterer ist nicht im geringsten druckempfindlich.

Da das Trommelfellbild für eine Mucosus-Otitis sprach, nahm ich die Aufmeißelung des Warzenfortsatzes vor und fand hierbei alle Zellen des Knochens eitrig erkrankt. Sinus und Dura waren aber von einer gesunden, glatten Knochenschale umgeben, so daß der Erkrankungsherd allseitig von Knochen eingeschlossen war.

Im Kontrast zu meinen bisherigen Blutbefunden bei Mucosus-Mastoiditis bestand hier folgender (Dr. Biach): Leukocyten 6300, hiervon 66% polynukleäre L., 4% große mononukleäre L. und Übergangsformen, 25% Lymphocyten und 5% eosinophile Leukocyten. In allen anderen Fällen von Mucosus-Mastoiditis (bis auf einen Fall) fand sich starke relative Vermehrung der polynukleären Leukocyten bei gleichzeitiger Verminderung der eosinophilen. In diesem erwähnten einen Fall, den ich vor $1^1/_2$ Jahren beobachtet hatte, war der Erkrankungsherd ebenfalls von gesunden Knochen umgeben und es bestand ein fast analoger Blutbefund (leichte Vermehrung der Eosinophilen bei annähernd normalen Prozentverhältnissen der anderen Leukocyten).

Aus diesen 2 Fällen scheint hervorzugehen, daß nicht die Mucosus-Otitis beziehungsweise Mastoiditis als solche die von mir geschilderte cytologische Veränderung des Blutbildes[1]) hervorruft, sondern daß durch den Strepto-

[1]) Siehe „Die Bedeutung der Blutuntersuchung in der Ohrenheilkunde". Von Dr. Ernst Urbantschitsch, diese Monatsschrift, 1911, Nr. 6.

Digitized by Google
Original from UNIVERSITY OF CALIFORNIA
Generated on 2019-10-24 13:20 GMT / http://hdl.handle.net/2027/uc1.b3252760
Public Domain in the United States, Google-digitized / http://www.hathitrust.org/access_use#pd-us-google

coccus mucosus die Knochenerkrankung besonders häufig bis zum Sinus beziehungsweise bis zur Dura vordringt, und die (intrakraniellen Komplikationen analoge) Änderung des Blutbildes erst durch den eitrigen Entzündungsprozeß an der Dura beziehungsweise am Sinus bedingt wird.

IX. Ruttin: **Alte Basisfraktur mit kompletter Labyrinthausschaltung, Kompensation; isolierte periphere Abducenslähmung.**

Der Fall wurde mir von meinem Bruder Dr. O. Ruttin aus der Klinik Dimmer übergeben. Der 23jährige Pat. war vor 4 Jahren gestürzt. Er blutete aus dem rechten Ohr und aus der Nase, war bewußtlos, mußte mehrere Wochen zu Bette liegen, wurde auf dem rechten Ohr taub, kann aber über Schwindelerscheinungen keine Angaben machen. Bei der Untersuchung fand ich auf dem rechten Ohr am vorderen oberen Quadranten des Trommelfells eine Art von Kallusbildung in der Nähe der Gehörgangswand, totale Taubheit und kalorische Unerregbarkeit rechts. Dagegen ergab die Drehreaktion auf beiden Seiten 10 Sek. Nachnystagmus. Auf dem rechten Auge komplette periphere Abducenslähmung, Fundus normal. Der Nystagmus auf dem rechten Auge war natürlich nur innerhalb der Beweglichkeitsgrenzen des Rectus int. vorhanden. Der rotatorische Nystagmus (bei Drehung mit vorgeneigtem Kopf) ergab ebenfalls Kompensation (beiderseits Nystagmus in der Dauer von 10 Sek.). Der vertikale Nystagmus zeigte die normalen Zahlen und die entsprechende Differenz zwischen Aufwärts- und Abwärtsnystagmus, auf die ich bereits in einer früheren Sitzung hingewiesen habe.

Wir müssen annehmen, daß es sich jedenfalls um eine ausgeheilte Basisfraktur handelt, die Labyrinth und Abducens betroffen hat. Die Basisfraktur hat wohl das Labyrinth komplett ausgeschaltet, daher auch die Kompensation. Interessant ist auch die einseitige, isolierte Abducenslähmung, da der Fall wieder den Beweis liefert, daß der horizontale Nystagmus wenigstens innerhalb der Beweglichkeitszone des Rectus int. von diesem allein geliefert werden kann.

Diskussion.

Politzer: Das ist ein sehr seltener Fall von Basisfraktur und ist besonders interessant durch die Komplikation mit dem Auge.

X. E. Ruttin: **Ohrmuschelreflex bei Annäherung der tönenden Stimmgabel an das Ohr.**

Meine Herren! Solche Fälle sind zwar schon bekannt, aber dieser Fall ist ganz besonders schön, da Pat. auf einer Seite komplett taub ist, auf der anderen hört. Bringt man die Stimmgabel vor das hörende Ohr, selbstverständlich ohne es zu berühren, so tritt ein Hinaufziehen der Ohrmuschel ein. Dieses Phänomen kann man beliebig oft wiederholen. Es ist, wie Sie sehen, außerordentlich deutlich ausgesprochen und die Bewegung der Ohrmuschel eine sehr bedeutende. Auf der tauben Seite ist der Reflex nur in sehr geringem Maße auslösbar.

XI. Ruttin: **Eitrige Labyrinthitis, beginnende Meningitis, Labyrinthoperation. Heilung.**

Der 38jährige Pat. leidet seit Kindheit an beiderseitigem Ohrenfluß. Das Gehör nahm langsam ab. Im April d. J. erkrankte er plötzlich unter Fieber, Schüttelfrösten, Kopfschmerz, Erbrechen und Verziehung des Mundwinkels nach links. Dieser Zustand hielt 14 Tage an. Dann wurde Pat. in Czernowitz operiert. Nach der Operation war er auf beiden Ohren komplett taub. Am 17. V. wurde er unter meningitischen Erscheinungen (Kopfschmerz, Nacken-

Digitized by Google
Original from UNIVERSITY OF CALIFORNIA
Generated on 2019-10-24 13:20 GMT / http://hdl.handle.net/2027/uc1.b3252760
Public Domain in the United States, Google-digitized / http://www.hathitrust.org/access_use#pd-us-google

steife, Schmerz bei aktiven und passiven Bewegungen, Dermographie, positivem Kernig, gesteigerten Reflexen) an die Klinik gebracht. Ich fand auf beiden Seiten eine chronische Eiterung, rechts eine noch nicht geheilte Operationswunde, totale Taubheit für Sprache und Stimmgabel auf beiden Ohren, mäßig starken spontanen Nystagmus rechts, kalorische Reaktion rechts nicht auslösbar, links vorhanden, Drehnystagmus nach Rechtsdrehung 25 Sekunden, nach Linksdrehung 10 Sekunden, kein Fistelsymptom. Augenhintergrund, interner Befund negativ. Facialislähmung rechts. Lumbalpunktat trüb, im Deckglas spärlich Fibrin, vereinzelte mononukleäre Rundzellen, keine Bakterien, Kultur steril.

Ich mußte mir den Fall wohl dahin deuten, daß es sich im April um einen eitrigen Einbruch in das Labyrinth gehandelt hat, wofür auch der jetzt noch vorhandene, aber bereits geringere Nystagmus zur gesunden Seite sprach. Die gegenwärtig beginnende Meningitis konnte wohl nur von dieser eitrigen Labyrinthitis ausgegangen sein. Ich nahm daher sofort die Labyrinthoperation vor. Bei derselben fand ich meine Vermutung vollauf bestätigt: Das ovale Fenster war leer, das ganze Labyrinth war mit Granulationen gefüllt, der Facialis lag in der Trommelhöhle frei. Das wichtigste an dem Falle ist, daß er lebt, daß also offenbar die rasch durchgeführte Labyrinthoperation ein Weiterschreiten des Prozesses und die eben beginnende Meningitis an der Ausbreitung verhindert hat.

XII. Ruttin: **Gliom des linken Kleinhirns mit totaler Atrophie des linken Cochlearis und Vestibularis.**

Den Fall verdanke ich der Liebenswürdigkeit des Kollegen Bondi von der Abteilung Prof. Pál. Es handelt sich um einen Patienten, der seit ungefähr einem Jahre an Kopfschmerzen und Schwindel litt. Von interner Seite war Grund vorhanden, einen Tumor der rechten Großhirnhemisphäre anzunehmen, da Pat. Paresen und Spasmen der linken unteren und oberen Extremität bot, außerdem eine Stauungspapille hatte, die rechts bedeutender war als links. Auch das Röntgenbild, das für allgemeinen Hirndruck sprach, zeigte die größeren Druckerscheinungen im Bereiche der rechten Großhirnhemisphäre. Meine Untersuchung sprach jedoch eher für einen linkseitigen Kleinhirn- oder Brückenwinkeltumor, da Pat. links total taub und kalorisch unerregbar war. Es bestand außerdem großer horizontaler rotatorischer Nystagmus nach beiden Seiten von zweifellos zentralem Charakter. Für feinere Untersuchungen (Zeigeversuch etc.) war Pat. zu stupid. Die Obduktion ergab ein Gliom in der linken Kleinhirnhemisphäre. Am Präparat sehen Sie nun eine vollständige Atrophie des Cochlearis und Vestibularis im Gegensatz zu dem auf der rechten Seite sehr gut erhaltenen Nerven.

XIII. Ruttin: **Gliom des IV. Ventrikels mit hochgradiger Schwerhörigkeit und Ausschaltung des Vestibularis der rechten Seite.**

Den Fall verdanke ich der Liebenswürdigkeit des Herrn Prof. Schlesinger. Die otologische Untersuchung, die ich vornahm, ergab normale Trommelfelle, rechts für Sprache nahezu taub, mittlere Stimmgabel verkürzt, C_1, c^4 verkürzt. Kalorisch rechts unerregbar, links prompt erregbar, dabei links auch Schwindel. Spontaner horizontaler Nystagmus nach beiden Seiten mit vertikalem Nystagmus nach aufwärts. Bei Erzeugung von kalorischem Nystagmus nach rechts verschwindet der spontane horizontale Nystagmus nicht. Zeigeversuch spontan normal, nach Ausspritzen typisches Abweichen. Die oto-

Digitized by Google
Original from UNIVERSITY OF CALIFORNIA
Generated on 2019-10-24 13:20 GMT / http://hdl.handle.net/2027/uc1.b3252760
Public Domain in the United States, Google-digitized / http://www.hathitrust.org/access_use#pd-us-google

logische Diagnose konnte natürlich nur auf hochgradige, wahrscheinlich zentrale Läsion des Nervus VIII. gestellt werden. Die Obduktion zeigte ein Gliom des IV. Ventrikels, das etwas in die rechte Kleinhirnhemisphäre übergriff.

Der Fall ist dadurch besonders interessant, daß es sich doch zweifellos um eine hochgradige zentrale Schwerhörigkeit und zentrale Ausschaltung des Vestibularis durch Übergreifen des Glioms auf den Deiters'schen Kern handelt. Interessant ist auch der Vergleich des Schläfebeines dieses Präparates mit dem des vorigen Falles. Sie sehen im inneren Gehörgang Cochlearis und Vestibularis makroskopisch vollständig intakt, keine Spur von Atrophie.

Diskussion.

R. Leidler: Es handelt sich im Falle Ruttins um einen Tumor im IV. Ventrikel, der, ohne daß man makroskopisch eine Atrophie am VIII. sieht, eine vollkommene Ausschaltung der Vestibularreaktion einer Seite und nahezu Taubheit derselben erzeugt hat. Der Fall interessiert mich deswegen, weil ich seit einem Jahre mit Versuchen über den spontanen Nystagmus und die vestibuläre Erregbarkeit bei Kaninchen nach Verletzungen in der Rautengrube beschäftigt bin. Da hat sich nun herausgestellt, soweit ich das noch lange nicht gesichtete Material überblicken kann, daß es möglich ist, durch zentrale Läsionen in gewissen Gegenden die Erregbarkeit auszuschalten, ohne daß der Nerv selbst angegriffen ist. Ich glaube, daß in Ruttins Fall ein Teil (welcher Teil werden wir ja später erfahren und das wird besonders für mich sehr interessant sein), der Bahnen und Kerne innerhalb der Oblongata zerstört ist, ohne daß am Nerv selbst etwas wahrzunehmen sein muß. Ich hoffe im Herbst über dieses Thema ausführlich referieren zu können.

XIV. Mauthner und Hofer: **Ohrenärztlicher Untersuchungsbericht über die Explosion am Steinfeld bei Wiener-Neustadt am 7. VI. 1912.** (Vorläufige Mitteilung. Siehe unter den Originalartikeln dieses Heftes, pag. 841.)

Berliner Otologische Gesellschaft.

Sitzung vom 19. Januar 1912.

Vorsitzender: Passow.
Schriftführer: Beyer.

Vor der Tagesordnung.

1. Herzfeld zeigt einen Pat., der auf dem Trommelfell eine exzessiv große Cholesteatomperle, etwa von der Größe einer kleinen Erbse, hat.

Diskussion.

Strassmann hat nur einmal eine Perle dieser Größe gesehen, sie blieb immer an derselben Stelle des Trommelfelles stehen, während sonst die Cholesteatomperlen allmählich auf den Gehörgang überwandern.

Wagner hat bei den Pat. der königl. Poliklinik öfter derartig große Perlen gesehen, einmal bedeckte eine Perle fast das ganze Trommelfell.

2. Krumbein stellt einen Mann vor, der nach einem Trauma (Fall auf den Hinterkopf) eine Perforation mit zackigen Rändern in der unteren Hälfte

Digitized by Google
Original from UNIVERSITY OF CALIFORNIA
Generated on 2019-10-24 13:20 GMT / http://hdl.handle.net/2027/uc1.b3252760
Public Domain in the United States, Google-digitized / http://www.hathitrust.org/access_use#pd-us-google

des Trommelfelles zeigte, in welcher ein runder, anscheinend knöcherner Körper von der Gestalt des Hammerkopfes sichtbar war. Das Bild sieht jetzt etwas anders aus als bei der ersten Untersuchung, doch ist noch deutlich ein kugelig aussehender Körper in der Perforation sichtbar, der sich knochenhart anfühlt.

Diskussion.

Halle glaubt den kurzen Fortsatz und Hammer deutlich an normaler Stelle zu sehen, auch scheint ihm nicht wahrscheinlich, daß der Körper der Amboß ist. Vielleicht bestand vorher eine Verkalkung, welche sich bei dem Trauma nach vorn umgeschlagen hat.

Beyer hat vor 4 Jahren in dieser Gesellschaft eine Fraktur des Hammergriffs nach einem Trauma vorgestellt.

Brühl hält den sichtbaren Körper nicht für den Hammer, da der kurze Fortsatz an normaler Stelle zu sehen ist.

3. Ritter stellt ein 19jähriges Mädchen vor, welches sich vor 4 Jahren bei einem Suicidversuch eine quere Durchtrennung des Larynx beibrachte. Durch nicht sachgemäße Behandlung war ein fast vollkommener narbiger Verschluß des Larynx erfolgt. Ritter machte, nachdem durch Laminariastifte eine geringe Erweiterung eingetreten war, die Laryngofissur und legte eine Mikuliczsche Glaskanüle ein, die die Pat. jetzt noch trägt.

4. Haike stellt den Pat., den er in der Dezembersitzung mit „Hyperostose in der Pauke“ demonstrierte, nach stattgehabter Operation wieder vor. Bei dieser ergab sich zu seinem Erstaunen ein großer, weicher Tumor aus Antrum und Pauke, der tief in das Cerebrum hineinragte. Er brach die Operation ab und überführte den Pat. zu F. Krause, der von der Schuppe aus einging, jedoch nachdem er gesehen, daß der Tumor an der Basis des Schläfenlappens so tief ins Cerebrum eindrang, daß die Ausdehnung nicht übersehen werden konnte, den Eingriff ebenfalls abbrach. Der Tumor erwies sich als kleinzelliges Spindelzellensarkom. Der Pat. sieht gut aus und macht absolut nicht den Eindruck, als ob er eine so schwere Affektion im Cerebrum mit sich herum trüge.

5. Schulze zeigt ein Gehirn mit einer Schußverletzung. Die Frau hatte sich eine Revolverkugel hinter dem rechten Ohre in den Kopf geschossen, es bestand Facialislähmung und Nystagmus zur gesunden Seite. Bei der Operation ergab sich, daß der Knochen zertrümmert war, in den Trümmern befand sich 1 *cm* des Facialisstammes. Ein Stück des Geschosses lag in der hinteren Gehörgangswand, ein zweites zwischen Tegmen und Dura. Die Dura selbst war glatt und anscheinend unverletzt, dabei hatte kurze Zeit Liquorausfluß bestanden. Das Gehör, das noch etwas erhalten war, war 2 Tage nach der Operation erloschen, ebenso der Nystagmus. Der Augenhintergrund war stets ohne Befund. Die Pat., der es andauernd gut ging, wurde wegen Pyloruskarzinom 16 Tage nach der Verletzung laparotomiert, kurze Zeit darauf trat der Exitus ein. Bei der Obduktion fanden sich an der Vorderseite der Pyramide zwischen Dura und Knochen kleine Metallsplitter, an dieser Stelle fand sich eine circumscripte Meningitis, die ohne Erscheinungen geblieben war. Der Liquorabfluß stammte aus einer kleinen Wunde der Dura. Das Bogengangslumen lag frei. es hatte eine Labyrinthitis ohne Fieber bestanden, die Prognose war gut.

6. Güttich berichtet über einen Zufall bei der Punktion der Kieferhöhle. Ein 38jähriger Mann wurde mit der Lichtwitz-Nadel durch den un-

Digitized by Google
Original from UNIVERSITY OF CALIFORNIA
Generated on 2019-10-24 13:20 GMT / http://hdl.handle.net/2027/uc1.b3252760
Public Domain in the United States, Google-digitized / http://www.hathitrust.org/access_use#pd-us-google

teren Nasengang punktiert, gleich beim Luftdurchblasen floß dicker Eiter aus der Nase. Bei der Spülung trat plötzlich am Jochbogen eine fluktuierende Schwellung auf. Der Pat. gab darauf an, eine derartige Schwellung habe er schon öfter gehabt, wenn er sich einmal stark schneuze, schwelle diese Gegend an, die Geschwulst ginge aber bald wieder zurück. In diesem Falle trat jedoch eine Phlegmone auf, die sich bis zum Schlüsselbein hinunter erstreckte und chirurgisch behandelt werden mußte. Die Kieferhöhle, die von der Fossa canina eröffnet wurde, zeigte sich an dieser Stelle nekrotisch.

Tagesordnung.

Röhr: **Schädigungen des Gehörganges durch reine Pfeifentöne.**

Die Untersuchungen, die Röhr im physiologischen Laboratorium der Herren Schäfer und Passow anstellte, geschehen mit gedeckten Holzpfeifen in den Tönen C, c, c_1, c_2, c_3, c_4, c_5 und c_6. Das Gebläse wurde durch Druckluft und Fußdruck unter stets gleichem Druck mit dem Manometer kontrolliert gegeben. Die Meerschweinchen wurden auf dem rechten Ohre täglich 5—15 Minuten angepfiffen, und zwar mit den Tönen bis zu c_2 durch einen Gummischlauch, welcher in den Gehörgang geleitet war. Vorher war der Ohrreflex geprüft worden. Die Tötung und Fixierung wurde unter den von Wittmaack angegebenen Kautelen vorgenommen. Die Versuche, deren Resultate noch ausführlich in Passows Beiträgen veröffentlicht wurden, ergeben, daß der Kern erst spät geschädigt wird, und zwar wenn die Papille geschwunden war. Röhr nimmt mit Yoshi aufsteigende Degeneration an. Mit Yoshi, Grünberg und Marx ist Röhr der Ansicht, daß die Schädigungen bei dieser Art der Versuche mehr mechanischer als akustischer Art sind, und hält so lange Schlüsse für nicht erlaubt, bis die traumatischen Schädigungen nicht ausgeschaltet werden können. A. Sonntag (Berlin).

Verhandlungen der Dänischen Oto-laryngologischen Gesellschaft.

79. Sitzung vom 7. Februar 1912.

Vorsitzender: Dr. Jörgen Möller.
Schriftführer: Dr. Willaume-Jantzen.

I. P. Tetens Hald: **Über Unfälle bei Paraffininjektionen zur Korrektion von Nasendeformitäten.**

Hald hat selber, so lange er seine jetzige Technik verwendet hat, das heißt seit 1905, keine Unfälle erlebt; er verwendet die Spritze von Stein und Paraffinmischung mit Schmelzpunkt 58°. Vor $1^1/_4$ Jahr aber bekam er Gelegenheit, einen Fall zu behandeln, in dem ein Nichtspezialist eine Paraffininjektion vorgenommen hatte, und dieser Fall bietet einiges Interesse dar.

Pat., eine 37jährige Frau, hatte $4^1/_2$ Jahre vor der Aufnahme wegen einer traumatischen Nasendeformität eine Paraffininjektion bekommen: es wurde nach ihrer Angabe geschmolzener, sehr heißer Paraffin verwendet (Siedepunkt 70°) und es trat nachher eine beträchtliche Schwellung des ganzen Gesichtes ein; bei einer zweiten Injektion bildete sich eine große Anschwellung an der Stirn und eine kleinere an der rechten Wange; auch nach der später

Digitized by Google
Original from UNIVERSITY OF CALIFORNIA
Generated on 2019-10-24 13:20 GMT / http://hdl.handle.net/2027/uc1.b3252760
Public Domain in the United States, Google-digitized / http://www.hathitrust.org/access_use#pd-us-google

erfolgten Excision dieser beiden Anschwellungen war das Resultat sehr wenig befriedigend, indem die Nasenspitze sehr gerötet war; sonst spürte Pat. nichts, bis vor 14 Tagen ohne besondere Ursache Röte und Schwellung des Nasenrückens auftraten. Bei der Aufnahme fand man an der Nasenwurzel eine pflaumengroße, blaurote, fluktuierende Schwellung, welche inzidiert wurde; es wurden 2 Teelöffel blutgemischter, stark glitzernder Flüssigkeit entleert, die außer zahlreichen Paraffinkristallen nur spärliche, zerfallene Eiterzellen enthielt, keine Mikroorganismen. Nach der Heilung war das kosmetische Resultat viel besser als früher, die Form der Nase war besser und die Farbe der Nasenspitze mehr natürlich.

Es zeigt dieser Fall erstens, daß bei der Verwendung von geschmolzenem Hartparaffin lange Zeit nach der Injektion ein akuter Zerfall des mit Paraffin infiltrierten Gewebes entstehen kann; wahrscheinlich hat Pat. sich eine leichte Infektion in einem kleinen traumatischen Hämatom zugezogen. Zweitens ersieht man, daß die Prognose in solchen Fällen trotz der blaurot verfärbten Haut eine gute sein kann.

II. Schousboe: **Ein Fall von riesigem, otogenem Hirnabsceß bei einem 10 Monate alten Kinde.**

5 Wochen vor der Aufnahme war eine akute, linkseitige Mittelohreiterung entstanden; nach ein paar Wochen war der Ausfluß geringer, das Kind aber sah müde und schlaff aus, wollte nicht essen. Später Erbrechen und fünf Tage vor der Aufnahme Krämpfe und zunehmender Ohrfluß. Es wurde sofort bei der Aufnahme Aufmeißelung gemacht: nach Eröffnung des Antrums fließt Eiter in reichlicher Menge von der mittleren Schädelgrube aus; es wird deshalb eine ausgedehnte Kraniotomie vorgenommen; an der Unterfläche des Temporallappens eine Fistel, die in eine große Höhle hineinführt, nach deren Entleerung der ganze Temporallappen wie ein leerer Sack flottiert. 4 Stunden nach der Operation Exitus.

III. Schousboe: **2 Fälle von Augenerkrankung wegen Nasennebenhöhlenleidens.**

1. 7jähriger Knabe, der 5 Tage vor der Aufnahme mit Schmerzen im linken Auge erkrankte; die Umgebungen des Auges etwas geschwollen und ödematös, etwas Exophthalmus; die ersten Tage keine nasalen Erscheinungen, später Verstopfung der linken Nasenhälfte und schleimigeitriger Ausfluß. Ophthalmoskopie normal; bei der Rhinoskopie im linken mittleren Nasengang ein bißchen Eiter. In der Tiefe einige Infiltration der medialen Orbitalwand. Durch eine Incision dem medialen Orbitalrand entlang erreicht man in beträchtlicher Tiefe einen kleinen, subperiostalen Absceß, der durch eine Fistel mit den Siebbeinzellen in Verbindung steht; der größte Teil der Massa lateralis wird entfernt und auch die mit Eiter gefüllte Stirnhöhle wird ausgeräumt. Verlauf unkompliziert.

2. 19jähriger Mann, seit 1 Jahr abnehmende Sehstärke rechts, jetzt auch links; immer ziemlich reichliche Sekretion aus der Nase. Sehstärke O. S. 6/21 + 2·50, O. D. Handbewegungen. Gesichtsfeld O. S. nach oben, oben innen und oben außen bis zu 10° eingeengt; nasales Skotom von 10—40°; relatives zentrales Skotom für rot und grün. Ophthalmoskopie: O. S. Papillengrenze nach unten verwischt, O. D. Fundus verschleiert, Papille verschleiert, mit verwischten Grenzen. Im linken mittleren Nasengang etwas Eiter. Probepunktur: In der linken Kieferhöhle Eiter, rechts kein Eiter. Es wurde erst die rechte mittlere Muschel entfernt und die hinteren Siebbeinzellen entleert,

Digitized by Google
Original from UNIVERSITY OF CALIFORNIA
Generated on 2019-10-24 13:20 GMT / http://hdl.handle.net/2027/uc1.b3252760
Public Domain in the United States, Google-digitized / http://www.hathitrust.org/access_use#pd-us-google

keine sichtbaren Zeichen einer Entzündung; Keilbeinhöhle gesund. Dann wurde dieselbe Operation links vorgenommen; die hinteren Siebbeinzellen enthielten hier Eiter und Granulationen. Die Sehstärke wurde gebessert, O. S. 6/12 + 2·00, O. D. Fingerzählen in 30 *cm* Entfernung; Gesichtsfeld größer.

IV. P. Tetens Hald: **Fall von luetischer Basilarmeningitis, ein Nebenhöhlenleiden mit sekundären Augenerscheinungen vortäuschend.**

Der Fall, der in vielen Beziehungen an den zweiten Fall Schousboes erinnert, ist folgender: 41jähriger Mann mit einem Gesichtsfelddefekt links, ferner zeitweise entsetzliche Geruchserscheinungen, ebenfalls meist links; vor 3 Jahren hatte ein Spezialist aus der linken Nasenhälfte drei ziemlich große Polypen entfernt; es wurde eine ethmoidale oder sphenoidale Eiterung vermutet und Ausräumung der entsprechenden Höhlen vorgenommen; der Inhalt der Siebbeinzellen etwas verdächtig, granulationsähnlich, die Keilbeinhöhle völlig gesund. Der Zustand hielt sich unverändert, es wurde deshalb Wassermann vorgenommen, trotzdem er Lues bestimmt verneinte; die Reaktion fiel stark positiv aus. Es war demnach wahrscheinlich, daß seine Symptome durch einen luetischen meningealen Prozeß in der Gegend des linken Opticus und Olfactorius verursacht waren und nicht durch die geringfügige ethmoidale Erkrankung. Es wurde diese Diagnose auch durch den späteren Verlauf bestätigt, indem die ethmoidale Eiterung allmählich vollständig aufhörte, während sich andere Symptome entwickelten, die auf eine ausgedehnte luetische Meningoencephalitis hindeuteten: das Gesichtsfeld wurde trotz energischer Behandlung immer mehr eingeengt, es trat ataktische Unsicherheit beim Gehen auf, vorübergehende Unklarheit, Gedächtnisschwäche, Störung der Urinierung und der Defäkation, Impotenz. Bei einer neuen Aufnahme Wassermann im Serum immerfort stark positiv, in der Cerebrospinalflüssigkeit dagegen negativ. Eine erneute energische Behandlung besserte endlich den Zustand des Patienten erheblich.

Der Fall ist deshalb interessant, weil er beweist, daß Erscheinungen seitens der Augen und des Geruchsinnes bei gleichzeitig bestehender Nebenhöhlenaffektion nicht durch letztere verursacht zu sein braucht.

Hald frägt, ob Schousboe in seinem Falle Wassermann vorgenommen hat.

Diskussion.

Schousboe: Wassermann wurde zwar nicht vorgenommen, es waren aber gar keine Anhaltpunkte für die Annahme von Lues vorhanden.

Vald. Klein erwähnte einen ähnlichen Fall wie den von Hald mitgeteilten.

V. Schousboe: **Fall von Corpus alienum oesophagi.**

Ein 37jähriger Mann hatte nachts seine Zahnprothese verschluckt; sie wurde 26 *cm* von der Zahnreihe oesophagoskopisch gefunden und mit Beschwerde entfernt; die Prothese war eine Gaumenplatte mit zwei Schneidezähnen.

Diskussion.

P. Tetens Hald machte auf die Bedeutung einer genauen Inspektion der Speiseröhre aufmerksam, auch nachdem man einen Fremdkörper entfernt hatte, wenigstens bei gewissen Fremdkörpern: er hatte vor kurzem eine ca. 6 *cm*

Generated on 2019-10-24 13:20 GMT / http://hdl.handle.net/2027/uc1.b3252760
Public Domain in the United States, Google-digitized / http://www.hathitrust.org/access_use#pd-us-google
Digitized by Google
Original from UNIVERSITY OF CALIFORNIA

lange Gräte entfernt, wonach Pat. sich sehr wohl fühlte und die früheren Schmerzen nich spürte; trotzdem führte Hald das Oesophagoskop wieder ein und fand zwei weitere Gräten.

VI. P. Tetens Hald: **Großer Calculus ductus Whartoniani, durch intrabuccale Operation entfernt.**

Ein 41jähriger Mann hatte seit 5 Jahren periodenweise einige Schwellung und Druckempfindlichkeit der linken Submaxillargegend; während des letzten Monats waren die Symptome besonders lästig gewesen, mit erheblichem Spannungsgefühl während der Mahlzeiten. Bei der Aufnahme fühlte man in der linken Submaxillargegend eine taubeneigroße, unregelmäßige Schwellung, außerdem im Sulcus alveolo-lingualis bei dem hinteren Rande des M. mylohyoideus ein fester, maiskorngroßer Körper. Das Röntgenbild zeigte einen erbsengroßen Schatten unterhalb des Unterkieferrandes. Die Diagnose war insofern sicher, als gewiß eine Entzündung der Submaxillardrüse und ein Speichelstein vorlagen; die Frage war nur, wo der im Röntgenbild unterhalb des Unterkieferrandes sichtbare Stein lag, ob es auch derselbe sein konnte, den man direkt unter der Schleimhaut im Sulcus alveolo-lingualis fühlte; durch Einlegen von Metalldrähten in den Sulcus wurde jedoch festgestellt, daß derselbe so tief liegt, daß ein im Ductus Whartonianus liegender Stein tatsächlich auf dem Röntgenbild unterhalb des Unterkieferrandes projiziert wird. Der Stein wurde in lokaler Anästhesie auf buccalem Wege entfernt.

Diskussion.

Möller hatte vor kurzem auch einen Stein im Ductus Whartonianus beobachtet, der schließlich auf buccalem Wege entfernt wurde.

VII. Jörgen Möller: **Beiträge zur Klinik der Tonperzeptionsanomalien.**

(Der Vortrag wird in extenso in der Zeitschrift für Ohrenheilkunde veröffentlicht.)

Diskussion.

Nörregaard hatte sich auch mit den Resonanzanomalien beschäftigt und einige diesbezügliche Fälle in der Sitzung vom 10. V. 1910 mitgeteilt. Die Krankengeschichten stammten größtenteils aus der Praxis Wilh. Meyers; in zwei derselben liegen ganz interessante Beobachtungen bei musikalischen Patienten vor:

1. 17jähriger Musiker, Trommelfelldefekt beiderseits; bekam nach einer Borsäureeinblasung links Schmerzen und Ausfluß, ferner starke Resonanz im Ohre beim Sprechen und Gehen sowie bei dem geringsten Geräusch, vorwiegend aber bei tieferen Tönen. Am folgenden Tag war die Erscheinung verschwunden. 2 Jahre später wieder starke Resonanzerscheinungen nach dem anstrengenden Dirigieren eines Orchesters; 2 Tage hindurch gab nur der Anschlag eines Fis oder E Resonanz, dann traten subjektive Gehörserscheinungen auf in der Gestalt eines reinen E (der kleinen Oktave); bei dem Anschlagen der meisten Töne wird dieser Klang in Fis verändert, beim Anschlagen von Fis aber bleibt er E. Bei Schluckbewegungen geht der Ton auch von E zu Fis. Das Orchester übertönt das Klingen, sobald es aber schließt, klingt ein langer Ton, E, der allmählich bis Fis steigt und dann während ein paar Stunden abwechselnd steigt und fällt.

Digitized by Google
Original from UNIVERSITY OF CALIFORNIA
Generated on 2019-10-24 13:20 GMT / http://hdl.handle.net/2027/uc1.b3252760
Public Domain in the United States, Google-digitized / http://www.hathitrust.org/access_use#pd-us-google

2. 61jähriger Oberarzt (sehr musikalisch), Sklerose beiderseits, vorwiegend aber links; plötzlich fast völlige Ertaubung rechts; etwas kontinuierliches Sausen, Pfeifen usw. Besserung bei Luftdusche rechts bei starkem Schleimrasseln. Stimmgabel A auf dem rechten Warzenfortsatze wird fast $^1/_4$ Ton höher als vor dem Ohre gehört (hier vermeintlich der richtige Ton). Seine eigenen Beobachtungen sind folgende: Von g bis c^2 werden alle Töne als a^1 gehört, erst oberhalb des c^3 fängt ein Unterschied der Töne an, der doch bei weitem nicht der normale ist; unterhalb des g wird zwar etwas Unterschied gehört, der Toncharakter aber im wesentlichen verloren, der hervorgerufene Schall muß am ehesten als ein Sausen oder Brummen bezeichnet werden. In der 3- und 4-gestrichenen Oktave klingen die Töne verschieden, nicht aber den Regeln der Tonleiter gemäß. Mehrere gleichzeitig angeschlagene Töne klingen als ein Ton, die Intervalle werden nicht korrekt aufgefaßt, sie sind alle verschoben; eine Quarte zum Beispiel klingt als eine Quinte, eine Oktave als eine None, eine Septime als eine Oktave. Veränderungen in dieser abnormen Perzeption werden im Laufe des Tages gespürt, bisweilen ein einzelner Ton von seiner Untersekunde begleitet gehört, also ein Doppelton. Dieser Zustand dauerte 5 Tage und gab dann allmählich einer korrekteren Auffassung der Intervalle Raum, die Töne hatten jedoch noch immer keinen völlig reinen Klang; ein wohlgestimmtes Klavier klang als verstimmt und noch am 6. Tag konnte er seine Harfe nicht leicht stimmen.

Blegvad hatte vor kurzem einen Fall von Diplacusis binauralis beobachtet, der fast eine genaue Kopie des von Möller erwähnten Falles bildete:

58jähriger Mann mit progressiver Schwerhörigkeit merkte eines Tages bei einem Konzert, daß die Klaviermusik falsch klang, namentlich waren die tiefen Töne unrein; es klang am ehesten als ob ein Schlüssel auf die Saiten gefallen war; hohe Töne klangen rein, so daß Gesang und Geigenspiel natürlich klangen, während das Klavier und namentlich die tiefen Messinginstrumente ganz entsetzlich klangen. Funktionsprüfung:

10	5	+ 6	7·3	e^5	D (70 v. d.)	0·01
a^1 A (27)	a^1 M (7)	a^1 R	LS (Galton)	(Monoch.)	LI	v
15	5	+ 6	5·6	e^6	D′ (35 v. d.)	2·00

Als Grund der gestörten Musikauffassung wurde eine Diplacusis binauralis gefunden, indem das rechte Ohr des Pat. sämtliche Stimmgabeln von der unteren Grenze bis a^1 1—2 Töne tiefer als das linke auffaßte. Die Größe der Differenz konnte nicht genau angegeben werden. Es kommt dem Pat. vor, daß die Stimmgabeln in Knochenleitung etwas höher klingen als in Luftleitung.

Es handelt sich wahrscheinlich hier um eine mit einem Labyrinthleiden komplizierte Otosklerose; die Diplacusis wird wohl am ehesten auf eine Hyperämie oder eine Blutung im Labyrinth beruhen (vielleicht durch die chronische Nephritis des Pat. verursacht). Es war keine Tubenocclusion vorhanden und Blegvad betrachtet deshalb Luftdusche als kontraindiziert, indem sie leicht die Labyrinthhyperämie vermehren konnte. Pat. ist vorläufig mit konstantem Strom behandelt worden und eine vorhandene akustische Hyperästhesie und die subjektiven Gehörserscheinungen dabei verschwunden, die Diplacusis aber besteht seit 2 Monaten unverändert. Die veröffentlichten Fälle von Diplacusis scheinen alle vorübergehend gewesen zu sein und Blegvad denkt deshalb vorläufig den weiteren Verlauf abzuwarten und dann vielleicht später Jodkali zu geben.

Digitized by Google
Original from UNIVERSITY OF CALIFORNIA
Generated on 2019-10-24 13:20 GMT / http://hdl.handle.net/2027/uc1.b3252760
Public Domain in the United States, Google-digitized / http://www.hathitrust.org/access_use#pd-us-google

Möller hat seinen Fall erst mit Luftdusche behandelt, weil eine Tubenocclusion vorhanden war, später wurde Bromkalium gegeben und dann Trommelfellvibration; die Erscheinungen verloren sich allmählich, ob infolge der Behandlung ist schwer zu sagen.

Klein und Buhl empfehlen, Jodkali zu versuchen.

Nörregaard würde in solchen Fällen eben Luftdusche verwenden, und zwar in Verbindung mit Bougie und Saugtrichter.

80. Sitzung vom 6. März 1912.

Vorsitzender: Dr. Jörgen Möller.
Schriftführer: Dr. Willaume-Jantzen.

I. E. Schmiegelow: **Besteht bei den Drehstuhlversuchen für Patienten mit Hirnerkrankungen eine Gefahr?**

In Anbetracht der vielfach unsicheren Diagnostik der Hirnerkrankungen kann es nicht wundernehmen, daß man überall, wo von einer Hirngeschwulst, Absceß oder dgl. alle Hilfsmittel heranzieht, die einem zur Verfügung stehen, um die eventuelle Erkrankung lokalisieren zu können und somit sich auch von dem Verhalten des vestibularen Symptoms bedient. In der Ohrenklinik des Reichshospitals ist in einer Reihe von Fällen eine solche Untersuchung vorgenommen worden. Um den ampullaren Bewegungsreiz hervorzubringen, wurde teils Rotation, teils kalorische Einwirkung benutzt; der bei der Rotation hervorgerufene Reiz schien am kräftigsten zu wirken, bisweilen so kräftig, daß der Pat. nach dem Aufhören der Rotation kaum vermag, sich in dem Stuhl aufrecht zu halten. Der kalorische Reiz ist weniger wirksam, bisweilen war es sogar unmöglich, selbst nach langdauernder Ausspülung mit kaltem Wasser eine deutliche Reaktion hervorzurufen. Es wird deshalb in solchen Fällen immer der Drehstuhl verwendet, wenn nicht besondere Umstände diese Versuchsanordnung unmöglich machen, und es war keine einzige gefährliche oder unangenehme Komplikation durch diese Untersuchung entstanden, bis im Januar d.J. in einem Falle Exitus eintrat.

Es handelte sich um eine 24jährige Krankenpflegerin, die unter der Diagnose Migräne, Neoplasma cerebri in der medizinischen Abteilung behandelt wurde und jetzt der Ohrenklinik zur Untersuchung überwiesen wurde; es waren Kopfschmerzen und Übelkeit vorhanden, kein Schwindel; seit 14 Tagen Doppelsehen wegen Parese des linken Abducens; keine Störungen beim Gehen oder Stehen, kein spontaner noch Fixationsnystagmus; Gehör beiderseits normal. Nach Umdrehen nach links kräftiger Nystagmus nach rechts mit normalem Zeigeversuch, bei Drehung nach rechts weniger ausgesprochener Nystagmus nach links mit kolossalem Schwindel und Fall nach links, während beim Zeigeversuch keine Deviation entsteht. Weitere Untersuchung wurde aufgeschoben und Pat. verabschiedete sich und ging, von einer anderen Pflegerin begleitet, in ihre Abteilung zurück. 2 Stunden später rechtseitige Stirnschmerzen, dann leichte tonische und klonische Krämpfe in den oberen Extremitäten; sie antwortete nicht auf Ansprache und lag stumpfsinnig darnieder; nach dem Anfall, der 10 Minuten dauerte, war sie dösig, $^3/_4$ Stunden später kollabierte sie und starb. Sektion: Hirnwindungen abgeflächt, in den dilatierten Ventrikeln eine reichliche Menge sero-sanguinolenter Flüssigkeit, im linken Seitenventrikel ein taubeneigroßes Blutgerinnsel, nach deren Entfernung man einen Tumor sich hervorwölben sieht; der Sitz des Tumors entsprach dem Corpus striatum, ferner dehnte er sich in den Thalamus hinein, während Capsula lentis frei

Digitized by Google
Original from UNIVERSITY OF CALIFORNIA
Generated on 2019-10-24 13:20 GMT / http://hdl.handle.net/2027/uc1.b3252760
Public Domain in the United States, Google-digitized / http://www.hathitrust.org/access_use#pd-us-google

war; die Geschwulst war ein Gliosarkom, das Gerinnsel zeigte beginnende Organisation. Der letale Ausgang kann somit nicht mit dem Drehstuhlversuch in Verbindung gebracht werden. Es wäre aber interessant, zu erfahren, ob vielleicht andere, die mit dieser Untersuchung arbeiten, über Beobachtungen verfügen, die darauf deuten, daß die passive Rotation für den Pat. gefährlich sein kann.

Diskussion.

P. Tetens Hald hat viele Drehstuhlversuche gemacht, auch bei endokraniellen Erkrankungen, hat aber nie dadurch Schaden entstehen sehen. Es ist ja aber keine Seltenheit, daß intrakranielle Erkrankungen unter ähnlichen Symptomen wie in dem von Schmiegelow erwähnten Fall, plötzlich zum Exitus führen. Vor 3 Jahren hatte Hald in der Gesellschaft einen Fall erwähnt, wo eine Lumbalpunktion vorbereitet war, aber nicht vorgenommen wurde; plötzlich starb der Pat.; falls jetzt kurz vor dem Tode die Lumbalpunktion vorgenommen worden wäre, hätte man über die Gefahren bei der Lumbalpunktion reden können.

II. E. Schmiegelow: **„Parisernagel" durch direkte Bronchoskopie aus der Lunge eines 5jährigen Kindes entfernt.**

Das Kind hatte einen ca. 1 *cm* langen Nagel mit breitem, abgerundetem Kopfe vor 6 Tagen „verschluckt". Erst 4 Tage später fing es zu husten an und erst dann wendeten sich die Eltern zum Arzte. Über der Basis der linken Lunge Dämpfung, beschränkte Respirationsbewegungen und abgeschwächte Respiration. Im Röntgenbilde sieht man den Nagel am linken Rande des Sternums und es wird sofort in Chloroformnarkose auf hängendem Kopfe Bronchoskopie gemacht: der rechte Bronchus frei, der linke mit Eiter gefüllt, der fortwährend ausgesaugt werden muß. 3 *cm* von der Bifurkation sieht man einen Fremdkörper, der den ganzen unteren Ast ausfüllt; es gelingt bei dem zweiten Versuche, den Körper zu fassen und mit dem Bronchoskop zugleich auszuziehen. Nachher Wohlbefinden.

Diskussion: Mygind.

III. E. Schmiegelow: **Amyloid degenerierter Kehlkopfpolyp.**

Pat. war ein 31jähriger gesunder Fischer; an dem freien Rande des rechten Stimmbandes ein erbsengroßer, gestielter, blauroter, glatter Tumor, der entfernt wurde. Bei der mikroskopischen Untersuchung entpuppte er sich als ein amyloider Tumor, dessen Oberfläche mit geschichtetem Pflasterepithel bekleidet war. Die amyloiden Larynxpolypen sind sehr selten und werden, wie in unserem Falle, gewöhnlich erst mit Hilfe des Mikroskopes diagnostiziert; es sind bis jetzt etwa 30 Fälle veräffentlicht.

IV. E. Schmiegelow: **Fall von kongenitaler Mißbildung der Trachea und des Oesophagus.**

Ein in der Entbindungsanstalt des Reichshospitals geborener kräftiger Junge hatte Respirations- und Schluckbeschwerden; bei digitaler Palpation konnte nichts abnormes entdeckt werden; es wurde eine Intubationskanüle eingeführt, wonach die Respiration etwas freier wurde, das Schluckeu aber war unmöglich. Nach wenigen Tagen trat Exitus ein. Bei der Sektion fand man Kehlkopf und Luftröhre natürlich gestaltet, in den unteren Teil der Trachea aber mündet der untere Teil der Speiseröhre, während deren oberes Ende ein blind endendes Pharynxdivertikel bildet.

V. L. Mahler: **Fall von aseptischer Sinusthrombose.**

Generated on 2019-10-24 13:20 GMT / http://hdl.handle.net/2027/uc1.b3252760
Public Domain in the United States, Google-digitized / http://www.hathitrust.org/access_use#pd-us-google
Digitized by Google
Original from UNIVERSITY OF CALIFORNIA

Ein 36jähriger Mann bekam 4 Monate vor der Aufnahme eine akute rechtseitige Mittelohreiterung, welche nach 3 Wochen heilte; 1 Monat später eine frische Eiterung, die nach 14 Tagen von einer Mastoiditis kompliziert wurde; es wurde Aufmeißelung gemacht, die Wunde heilte aber nicht und es bestand fortwährend reichliche Eiterung; 10 Tage vor der Aufnahme Schmerzen und Schwellung. Es wurde Totalaufmeißelung gemacht und man fand einen großen extraduralen Absceß; die Absceßhöhle war 3 *cm* im Durchschnitt und in seiner Mitte lag Sinus entblößt, von Granulationen bedeckt und nur schwach pulsierend; bei der Punktion kam keine Flüssigkeit und es wurde deshalb Incision gemacht; die Wand sehr dick, das Lumen in der ganzen entblößten Partie mit festem, weißem, fibrösem Gewebe gefüllt. Die mikroskopische Untersuchung zeigte die Wand stark verdickt, den Thrombus frisch, nur in der Peripherie in beginnender Organisation; die Leukocytenmenge nicht besonders groß und es wurden keine Bakterien gefunden, weder mikroskopisch noch kulturell. Es handelt sich also hier um eine aseptische otogene Sinusthrombose, die ohne besondere klinische Symptome verlief. Pat. wurde nach einem Monat völlig geheilt entlassen.

VI. L. Mahler: **Sekundäre Hämorrhagie bei einer Angina phlegmonosa.**

Es handelte sich um einen 28jährigen Mann, der schon öfters phlegmonöse Anginen durchgemacht hatte, die ohne Komplikationen verliefen. Am Tage vor der Aufnahme wurde wiederum ein peritonsillarer Absceß incidiert und es wurde ohne Blutung reichlicher Eiter entleert. Am folgenden Tag im Anschluß an einen Hustenanfall starke Blutung und er wurde in sehr schlechtem Zustande in das Hospital gebracht. Die rechte Seite des weichen Gaumens stark vorgewölbt, nicht pulsierend; die Öffnung wurde dilatiert, es kam aber nur ein bißchen flüssiges Blut ohne Eiter zum Vorschein. Am folgenden Tag keine Blutung und der Fall verlief jetzt glatt.

Trotz der erneuten Incision und Dilatation kam also keine weitere Blutung aus dem in der entleerten Absceßhöhle gebildeten Aneurysma spurium; der in dem arrodierten Gefäß gebildete Thrombus war also zu dieser Zeit so fest, daß die Behandlung eine rein exspektative wurde.

Diskussion.

Willaume-Jantzen hatte einen ähnlichen Fall gesehen, wo die Blutung trotz aller Behandlung mehrere Stunden lang dauerte, dann aber auf dem Wege zum Hospital stockte.

VII. L. Mahler: **Larynxtuberkulose mit Senkung auswendig am Halse.**

In der oto-laryngologischen Abteilung des Reichshospitals wurden während des letzten Jahres 2 Fälle von Larynxtuberkulose mit Perichondritis thyreoidea beobachtet, in denen sich vor dem Kehlkopfe ein Absceß bildete, der eine Fistel hinterließ, und zwar in beiden Fällen direkt über dem Jugulum. Am häufigsten geschieht der Durchbruch des perichondritischen Abscesses nach innen, wenn er aber nach außen stattfindet, liegt die Fistel gewöhnlich ziemlich tief, in einem Falle von Moritz Schmidt sogar ganz unten am Manubrium sterni.

VIII. Strandberg: **Bemerkungen über Lupus vulgaris linguae.**

Der Zungenlupus bildet eine ziemlich seltene Lokalisation des Lupus; früher wurde sogar seine Existenz von verschiedenen Autoren verneint, jedoch

Generated on 2019-10-24 13:20 GMT / http://hdl.handle.net/2027/uc1.b3252760
Public Domain in the United States, Google-digitized / http://www.hathitrust.org/access_use#pd-us-google
Digitized by Google
Original from UNIVERSITY OF CALIFORNIA

liegen Beobachtungen über eine Reihe von Fällen vor. Das klinische Bild des Lupus linguae ist im Anfangsstadium sehr wenig ausgesprochen, namentlich wenn er auf dem hinteren Teil des Zungenrückens seinen Sitz hat; man bemerkt nur zwischen oder neben den Papillae circumvallatae einige Knotchen. An anderen Teilen der Zunge wird die Affektion gewöhnlich als kleine, knotenförmige, tiefe Infiltrate fühlbar sein, noch lange bevor sie sichtbar ist. Die Knötchen wachsen und wölben sich vor, indem entweder die Oberfläche ein eigentümlich glattes, fast spiegelndes Aussehen annimmt oder auch ein Geschwür entsteht; in letzterem Falle sieht man einen dünnen, gelbgrauen Belag; ist dieser nicht zugegen, findet man beim genaueren Anblick mittelst der Lupe die Oberfläche ganz fein granuliert. Beim Vorhandensein nicht ulzerierter Knötchen in größerer Ausdehnung bekommt die Zunge ein blankes, buckliges Aussehen. Die Knötchen können jedoch auch konfluieren. Bisweilen trifft man zwischen den Knötchen Fissuren, die für das bloße Auge kaum sichtbar sind, wenn man die Zunge nicht ausspreizt; in einigen Fällen sieht man dann, daß die Fissura erst in die Tiefe gehen und sich dann der Fläche nach verbreiten. Bisweilen bilden die Knötchen papillomatöse Vorsprünge. Es bestehen beim Zungenlupus gewöhnlich keine Schmerzen, außer beim Genuß von Gewürzen. Die Differentialdiagnose gegen Syphilis wird mit Hilfe der Wassermannschen Reaktion und der mikroskopischen und bakteriologischen Untersuchung gestellt. Bisweilen wird angeführt, daß die Krankheit mit dem tuberkulösen Geschwür verwechselt werden könnte; das tuberkulöse Geschwür breitet sich jedoch mit weit größerer Schnelligkeit als das lupöse aus, ferner ist es schmerzhaft, hat stark unterminierte Ränder und ist gröber granuliert; auch findet man in den Umgebungen häufig miliare Knötchen.

Zwischen den ersten 2000 Lupuspatienten des Finsen-Institutes sind 15 Fälle von Zungenlupus verzeichnet, also 0·75%. In 3 Fällen war der Zeitpunkt für das Entstehen des Zungenleidens unbekannt, in 2 war es 1 Jahr, in 1 5 Jahre, in 4 5—10 Jahre, in 3 10—20 Jahre und in 2 22 Jahre nach dem Beginn der Krankheit überhaupt angefangen. In allen 15 Fällen waren vorher schon andere Schleimhäute von der Krankheit ergriffen und man kann im ganzen sagen, daß die Zungenschleimhaut diejenige der Schleimhäute der oberen Luftwege ist, die am letzten ergriffen wird; die Reihenfolge ist gewöhnlich folgende: Nasenhöhle, Oberlippe, Zahnfleisch, harter Gaumen, Gaumensegel, Schlund, Kehlkopf, Zunge. In 2 Fällen jedoch war die Reihenfolge eine andere, indem zuerst der Kehlkopf, dann 1 Jahr später die Zunge befallen wurde. Strandberg hat persönlich 8 der 15 Fälle beobachtet. Sämtliche Pat. trugen außer ihres Zungenleidens einen vieljährigen Lupus an einer oder mehreren der anderen Schleimhäute; nur bei einem war dies nicht der Fall; die Diagnose wird aber hier durch den Ausfall der histologischen Untersuchung gestützt. In 5 Fällen wurde histologische Untersuchung vorgenommen, die in 4 Fällen Riesenzellen und epitheloide Zellen ergab. Die Wassermannreaktion wurde in 7 Fällen vorgenommen, war negativ; die übrigen 8 Fälle wurden vor der Entdeckung dieser Reaktion behandelt. Pirquet in 6 Fällen vorgenommen, sämtlich positiv.

Während nach der Statistik von Forchhammer über 1200 Fälle in den Fällen reiner Hautlupus nur in 14% Lungentuberkulose vorhanden war, beträgt der Prozentsatz bei komplizierten Leiden 26. Unter den Fällen mit Kehlkopflupus hatten 56% Lungentuberkulose mit einer Mortalität von 33%.

Digitized by Google
Original from UNIVERSITY OF CALIFORNIA
Generated on 2019-10-24 13:20 GMT / http://hdl.handle.net/2027/uc1.b3252760
Public Domain in the United States, Google-digitized / http://www.hathitrust.org/access_use#pd-us-google

Was das Zungenleiden betrifft, hatte unter den 154 Lungentuberkulose, also 26·6%, und zwar mit einer Mortalität von 100%.

Die Behandlung war bisher fast immer vergebens, welche Mitteln auch angewendet wurden; jetzt aber wird die Pfannenstielsche beziehungsweise Reynsche Behandlung verwendet und die vorläufigen Erfahrungen fordern entschieden zu weiteren Versuchen auf.

Ein Fall, der zurzeit in Behandlung war, wurde demonstriert.

Diskussion.

Mygind machte auf die Vorteile bei der Verwendung der Lupe in zweifelhaften Fällen aufmerksam.

Strandberg: Die Lupe gewährt zum Beispiel bei der Untersuchung der Schlundschleimhaut eine vorzügliche Stütze, indem viele „Granulationen" dann eine fein chagrinierte Oberfläche zeigen; in solchen Fällen wurde bei der histologischen Untersuchung immer Lupus beziehungsweise Tuberkulose nachgewiesen. Viele Fälle von Rachenlupus würden keine so große Verbreitung finden, wie es jetzt der Fall ist, wenn die Erkrankung rechtzeitig diagnostiziert worden wäre.

IX. Vald. Klein demonstrierte eine **Zange zum Fassen der Tonsillen bei der Tonsillektomie;** die Zange zerreißt die Tonsille nicht, ferner faßt sie von vorne nach hinten, nicht wie sonst von oben nach unten.

Diskussion.

Möller macht auf die von Hald konstruierte Zange aufmerksam, die sehr große Vorteile hat.

Mygind. Jörgen Möller.

Sitzungsbericht der New York Otological Society.

Erstattet von Dr. **Otto Glogau** in New-York.

Sitzung vom 24. Januar 1911.

Ph. Gruening: Nachruf für den verstorbenen Dr. Ch. J. Kipp.

H. D. Kerrison stellt vor: **Fall von Labyrinthfistel mit allmählicher Genesung von umschriebener eitriger Labyrinthitis.**

Diskussion.

Gruening meint, wenn, wie in diesem Falle, der Vestibularapparat nicht funktioniert, immer zugewartet werden soll, trotzdem die Wiener Schule hier bereits operieren würde.

Duel meint, daß an diesem Pat. die radikale Mastoidoperation vollzogen werden sollte, wobei jedoch jede unnütze Erschütterung vermieden werden soll.

Kenfick meint, daß selbst Neumann hier nicht operiert hätte, da sich das Gehör besserte.

St. H. Lutz berichtet **Fall von Mastoidschmerzen,** wo sich bei Operation ein sklerotischer Warzenfortsatz mit zwei kleinen, eitererfüllten Zellen fand. Antrum frei.

Diskussion: Dench, Duel.

Digitized by Google
Original from UNIVERSITY OF CALIFORNIA
Generated on 2019-10-24 13:20 GMT / http://hdl.handle.net/2027/uc1.b3252760
Public Domain in the United States, Google-digitized / http://www.hathitrust.org/access_use#pd-us-google

E. B. Dench stellt vor: **Fall von Labyrintheiterung,** durch den horizontalen Bogengang drainiert, bei dem 2 Jahre nachher noch bedeutendes Hörvermögen besteht.

Diskussion: Gruening, Duel.

J. E. Sheppard berichtet: **Fall von Abseß in Ellbogen und Brust,** bei dem Streptococcus capsulatus im Blute vorhanden war. Ursprünglicher Infektionsherd das Mittelohr.

Diskussion: Gruening, Dench.

Sitzung vom 28. März 1911.

A. B. Duel stellt vor: **Fall von akuter eitriger Labyrinthitis nach akuter Mittelohreiterung,** die Mastoidoperation nach sich zog.

Diskussion: Gruening, Mc Kernon.

J. E. Sheppar stellt vor: **Fall von rekurrierender Blutung aus dem Ohre,** die mit teilweiser Taubheit und Schmerzen verbunden ist.

Diskussion.

Alderton sah kleines Angioma am Umbo mit ähnlichen Symptomen.

Gruening meint, es handle sich um Ablagerung von Blutfärbesubstanz in den interstitiellen Schichten des Trommelfells.

Dench berichtet **Fall von andauerndem Tinnitus,** der durch **Durchtrennung des Acusticusstammes,** in zweizeitiger Operation ausgeführt, geheilt wurde.

Diskussion: Sheppard, Bryant.

Dench berichtet **über ungünstige Erfolge mit Antistreptokokkenserum bei Meningitis.**

Diskussion: Sheppard, Lutz.

Alderton berichtet **Fall von tödlichem alveolaren Sarkom bei zweijährigem Kinde.**

Diskussion.

Dench rät in solchen Fällen die Unterbindung der Carotis ext. an.

Lutz, Richards berichten ähnliche Fälle.

Gruening spricht **über die Indikation des künstlichen Abortus bei progressiver Taubheit.**

Das Thema war kürzlich in der Gynaekologischen Gesellschaft diskutiert worden. Verf. verwahrt sich energisch dagegen, da das Leben der Pat. nicht in Gefahr ist und der Ohrprozeß auch durch den eingeleiteten Abortus nicht aufgehalten werden kann.

Diskussion.

Dench, Alderton, Duel, der ein gesetzliches Heiratsverbot bei Otosklerotikern befürwortet.

Sitzung vom 23. Mai 1911.

Wendell C. Philipps berichtet **Fall von Verblutung ins Labyrinth nach Erkältung.**

R. Lewis berichtet **Fall von Taubheit nach Coryza.**

Diskussion: Dench, Gruening.

R. Lewis berichtet **Fall von chronischer Mittelohreiterung, bei dem der Hammer frei im Mittelohr liegend gefunden wurde.**

Digitized by Google
Original from UNIVERSITY OF CALIFORNIA
Generated on 2019-10-24 13:20 GMT / http://hdl.handle.net/2027/uc1.b3252760
Public Domain in the United States, Google-digitized / http://www.hathitrust.org/access_use#pd-us-google

Diskussion: Philipps, Kenefick, Dench.

Kenefick zeigt **Radiogramm von schlechtgelagerten, noch nicht durchgebrochenen Zähnen,** die derartige Mastoidschmerzen verursachten, daß der Warzenfortsatz eröffnet wurde.

Diskussion: Gruening, Dench, Duel, Kerrison.

McKernon spricht **über die intraspinale Injektion von Urotropin bei eitriger Meningitis.**

Nach Abziehen der Cerebrospinalflüssigkeit werden 3 *g* Urotropin in 15 bis 20 cm^3 physiol. Kochsalzlösung injiziert. Er erzielte in 3 Fällen gute Resultate.

Diskussion: Dench.

Sitzungsbericht der Sektion für Ohrenheilkunde der New York Academy of Medicine.

Erstattet von Dr. **Otto Glogau** in New-York.

Sitzung vom 13. Januar 1911.

S. Oppenheimer stellt **3 Fälle von Schußwunden im Warzenfortsatze** vor.

1. 38kalibrige Kugel gelangte durch den Kanal in den Warzenfortsatz, wo sie durch Röntgenbild lokalisiert wurde. Keine Operation.

2. Selbstmörder. Röntgenbild: eine Kugel im Kanal, ein Fragment im Unterkiefer, eine andere Kugel an der lateralen Pharynxwand. Facialisparalyse. Es entleeren sich große Mengen pneumokokkenhaltiger Cerebrospinalflüssigkeit aus dem Kanal, die — bei Operation — auf Verletzung der bogenförmigen Kanäle weist. Pat. starb an infektiöser Meningitis.

3. Kugel im Warzenfortsatz. Ein Fragment perforierte, nach Zersplitterung des Tegmen tympani, die Dura. Aus dem Gehirnabscesse entleerte sich stinkender Eiter. Infektion war saprophytisch anaërober Natur. Genesung.

Diskussion.

Johnson berichtet 2 Fälle, von denen einer bemerkenswert, weil der Selbstmörder sich in beide Kanäle schoß und die Kugeln die Hirnbasis kreuzten, ohne die Arterien zu verletzen.

S. Oppenheimer: **Bericht über einen Fall von otitischer Meningitis,** bei dem zur Zeit der primären Mastoidoperation zweifellos Kleinhirnmeningitis vorhanden war, ohne daß sich jedoch ein Beweis dafür erbringen ließ. Trotz der unkomplizierten Meningitis entwickelte sich Aphasie.

Harold Hays: **Der tympanale Tubenverschluß bei chronischer Mittelohreiterung.** (Vortrag.)

Schilderung von Yankauers Verfahren, mittelst spezieller Instrumente die tympanale Tubenöffnung durch Wundanfrischung und Narbenbildung zu verschließen. Bericht von 3 Fällen, bei denen die Operation selbst allerdings nicht erfolgreich war, die aber nach einer zweiten, von Yankauer selbst vorgenommenen Operation und nach intratympanalen Eingriffen statt der früheren chronischen Eiterung nur eine leichte schleimige Sekretion aufwiesen. Obwohl die Operation als solche in manchen Fällen die chronische Mittelohreiterung zum Stillstande bringt, glaubt Hays, daß Polypen, Adhäsionen etc. erst tympanal entfernt werden müssen. Die Radikaloperation des Warzenfortsatzes wird

Generated on 2019-10-24 13:20 GMT / http://hdl.handle.net/2027/uc1.b3252760
Public Domain in the United States, Google-digitized / http://www.hathitrust.org/access_use#pd-us-google
Digitized by Google
Original from UNIVERSITY OF CALIFORNIA

nach Hays Ansicht wohl in vielen Fällen erspart bleiben, jedoch nicht durch diese Methode verdrängt werden.

Diskussion.

Bryant zieht in den meisten Fällen nasopharyngeale Behandlung und bei Erkrankung der Warzenfortsatzzellen Radikaloperation vor. Durch Tubenverschluß wird das Gehör verschlechtert.

Oppenheimer wendete Yankauers Verfahren zweimal erfolgreich als Abschluß der Radikaloperation an. Von 3 Fällen chronischer Mittelohreiterung erwies sich die Methode einmal als erfolglos.

Rae glaubt, daß wir nie sicher sind, ob bei Schrumpfung des nach der Operation auftretenden Granulationsgewebes die Tube wirklich verschlossen bleibt. Außerdem kann der Erfolg durch nasopharyngeale Infektion zerstört werden.

Yankauer: Reine Mittelohrfälle heilen am schnellsten. Bei manchen Fällen dauert es 1—2 Jahre, ehe nach der Operation Heilung erfolgt. Bei 2 Fällen von Cholesteatoma erfolgte Ausheilung durch Auskratzen der Tube. Bei Anwesenheit von Polypen wird nur soviel davon entfernt, um die Tubenöffnung zugänglich zu machen. Der Rest wird mit Silbernitrat behandelt. Zur Radikaloperation ist es noch immer Zeit, vorher sollte immer der intratympanale Tubenverschluß versucht werden.

Oppenheimer weist auf die Gefahr für die Carotis hin.

Allport (Chicago) hat keine Erfahrung mit der Methode, meint jedoch, daß sie besonders in Fällen, wo die Eiterung nach Radikaloperation fortbesteht, am Platze sei.

Sitzung vom 10. Februar 1911.

W. O. Eagleton: Nachruf für den verstorbenen Kollegen Ch. J. Kipp.

Hugh B. Blackwell: **Fall von akuter Mastoiditis mit Perforation der Lamina praemastoidea und perisinuösem Absceß,** der anfangs klinisch nur die Symptome eines Kanalfurunkels darbot. Trommelfell war normal.

Diskussion.

Perkins berichtet 3 Fälle, bei denen das einzige Symptom einer Mastoiderkrankung die Entleerung von Eiter aus der oberen Kanalwand war.

Hopkins weist auf die Wichtigkeit des Röntgenbildes in solchen Fällen hin.

S. Yankauer stellt sein **Speculum zur direkten Untersuchung und Behandlung der Eustachischen Röhre** vor.

Diskussion.

Wilson, Myles und Berens, die sämtlich das Instrument empfehlen.

Perkins: **Fall von Mastoiditis mit Gehirnsymptomen,** die durch Dekompressionsoperation behoben wurden. Nach sekundärer Mastoidoperation, ohne Freilegung der Dura, wurde Pat. bewußtlos, bekam Krämpfe und erlitt Veränderungen des Augenhintergrundes. Freilegung der unteren Fläche des Temperosphenoidallappens, der sich als frei von Eiter erwies, behob die zerebralen Symptome. Genesung.

D. E. Hoag glaubt, es handelte sich um eine meningeale Kongestion oder circumscripte infektiöse Meningitis.

Generated on 2019-10-24 13:20 GMT / http://hdl.handle.net/2027/uc1.b3252760
Public Domain in the United States, Google-digitized / http://www.hathitrust.org/access_use#pd-us-google
Digitized by Google
Original from UNIVERSITY OF CALIFORNIA

Eagleton weist auf das Auftreten von Blut in der Cerebrospinalflüssigkeit solcher Fälle hin.

Berens meint, es könnte sich um Autointoxikation handeln.

Richards glaubt, daß derartige zerebrale Symptome von selbst wieder verschwinden.

D. S. Dougherty berichtet **2 Fälle von Kleinhirnabsceß, verbunden mit Sinusthrombose.**

1. Chronische Mittelohreiterung mit akuter Exacerbation. Perisinuöser Absceß, gangränöser Thrombus des Sinus lateralis. Auftretende Kleinhirnsymptome verschwanden nach breiter Freilegung des Kleinhirns und Kontredrainage des daselbst lokalisierten Abscesses. Deckung der prolabierten Hernie mittelst Lappen von Schädelhaut und Periost.

2. Chronische Mittelohreiterung. Kanal von Polypen ausgefüllt, Schmerzempfindlichkeit über Spitze und Antrum, leichte Facialisparese. Radikaloperation zeigt Sinusthrombose. Bald nachher Schwindel und Nystagmus zur erkrankten Seite. Entfernung des Tegmen tympani und Exploration des sphenotemporalen Lappens. Kein Eiter. Bei Incision der Dura unterhalb des Sinusknies gelangt die Sonde nach rückwärts in die Absceßhöhle im Kleinhirn. Genesung.

Diskussion.

Berens betont die Wichtigkeit der Kontredrainage.

Richards befürwortet, in solchen Fällen, die Vene zu excidieren, ehe versucht wird, durch Auskratzung des unteren Sinusteiles freien Blutfluß zu erhalten.

Fr. T. Hopkins berichtet einen **Fall von Mastoiditis, bei dem ein besonders vorgelagerter und oberflächlicher Sinus gefunden wurde.**

Diskussion.

Dougherty berichtet einen ähnlichen Fall.

Sitzung vom 10. März 1911.

R. C. Myles zeigt **stereoskopische Röntgenogramme des Warzenfortsatzes,** bei denen alle drei Dimensionen sichtbar sind.

Diskussion.

Cole verspricht sich viel von seiner dreidimensionalen Technik, die allerdings noch nicht eine vollendete ist.

John Mc Coy berichtet einen **Fall von Nekrosis des inneren Ohres.**

An Pat. mit chronischer Mittelohreiterung wurde Radikaloperation vollzogen, ohne Veränderungen des inneren Ohres vorzufinden. 7 Tage später hohe Temperatur, Photophobie, Veränderungen des Augenhintergrundes. Drehungs- und Kalt- und Warmwasserversuche erwiesen, daß das betreffende innere Ohr nicht funktioniere. Bei der Operation fand sich in der Schnecke eine Masse stinkenden Eiters vor. Exitus unter meningitischen Symptomen.

Diskussion.

Ledermann berichtet einen Fall, bei dem die Labyrinthsymptome durch eine Kugel im Mittelohr hervorgerufen wurden.

Jenefick rät an, vor jeder Radikaloperation auf Labyrinthsymptome zu untersuchen.

Generated on 2019-10-24 13:20 GMT / http://hdl.handle.net/2027/uc1.b3252760
Public Domain in the United States, Google-digitized / http://www.hathitrust.org/access_use#pd-us-google
Digitized by Google
Original from UNIVERSITY OF CALIFORNIA

Jordan berichtet einen Fall von chronischer Mittelohreiterung, der durch Trauma zu Erkrankung von Labyrinth und Hirnhäuten führte.

L. A. Coffin berichtet einen **Fall von tödlicher Blutung nach peritonsillärem Abscesse.**

Kind bekam peritonsillaren Absceß und akute Mittelohreiterung auf derselben Seite. Absceß eröffnete sich von selbst, schloß sich jedoch wieder. Bei der Aufnahme in die Klinik blutete das Kind vom Ohr und wies typischen peritonsillären Absceß auf. Incision ergab starke Blutung, die jedoch bald stillstand. 3 Tage später starb das Kind plötzlich infolge Blutsturzes aus Nase, Hals und Ohr.

Diskussion.

Coffin meint, daß durch den nekrotischen Prozeß die Carotis arrodiert wurde.

Myles berichtet 2—3 Monate lange Blutung infolge Loslösung von peritonsillären Adhäsionen.

Mc Coy weist auf Newcombs Statistik von 40 ähnlichen Fällen hin.

Jordan berichtet peritonsillären Absceß bei altem Mann mit hohem Koagulationsindex, bei dem die Blutung mehrere Tage nach der Incision andauerte.

Leshure berichtet 2 Fälle von Blutung bei peritonsillärem Abscesse, von denen einer tödlich verlief.

Sitzung vom 14. April 1911.

H. Hays zeigt seine **Westentaschenlampe.** Eine Miniaturbatterie mit beweglicher elektrischer Lampe. Sehr praktisch und billig.

H. Hays berichtet über das **gleichzeitige Auftreten von 6 Fällen von akuter Mittelohreiterung in einer Familie.** 4 Fälle zeigten Mastoidsymptome, Operation war jedoch nur in einem Falle nötig. Die Erkrankungen scheinen durch Übertragung zustande gekommen zu sein.

Diskussion: Kenefick, Eagleton, J. Horn, G. E. Davis, Danziger.

Wells P. Eagleton: **Chirurgische Probleme in der operativen Behandlung intrakranieller Komplikationen nach Ohrkrankheiten.** (Vortrag.)

Eagleton warnt vor Lumbalpunktion bei erhöhtem intracerebralem Drucke.

Diskussion.

Danziger hat 2 tödliche Fälle von drainierten Gehirnabscessen. Er empfiehlt Auslassung des Drains.

Hays empfiehlt, während der Operation den Blutdruck mittelst Sphygmometers zu messen und zur Blutstillung Elsbergs Naht zu verwenden.

Horn berichtet 2 Fälle von Kleinhirnabscessen, wo der Puls mehrere Stunden nach Atmungsstillstand wahrnehmbar war.

Leszynski warnt vor zu radikalen intrakraniellen Eingriffen.

Blackwell ist gegen die Bildung osteoplastischer Lappen, um Herde, die vom Ohr weiter entfernt sind, anzugreifen. Er glaubt, daß die Mastoidgegend der logische Angriffspunkt sei.

Digitized by Google
Original from UNIVERSITY OF CALIFORNIA
Generated on 2019-10-24 13:20 GMT / http://hdl.handle.net/2027/uc1.b3252760
Public Domain in the United States, Google-digitized / http://www.hathitrust.org/access_use#pd-us-google

Sitzung vom 12. Mai 1911.

H. B. Blackwell: **Vorläufiger Bericht über zweijährige Erfahrungen mit modifizierter Blutcoagulumtechnik bei der Heilung von Mastoidwunden.**

Nach Vollendung der Operation, die rasch ausgeführt wird und bei der die hintere Kanalwand teilweise abgetragen wird, und Reinigung der Mastoidhöhle wird ein 12 *mm* breiter Streifen von Jodoformgaze gefaltet am unteren Wundrande bis zum Antrum hinein eingeführt. Man läßt die Höhle alsdann sich mit Blut anfüllen und vernäht die Incision bis 12 *mm* vom unteren Wundwinkel. Die Concha wird mit einer kleinen Pyramide salzfeuchter Gaze ausgefüllt: parallel dem hinteren Wundrande wird zu gleicher Höhe salzfeuchte Gaze aufgeschichtet. Nach Anlegung der Binde wird durch den Druck nach vorne und rückwärts die Mastoidhöhle verkleinert. Nach 24—30 Stunden wird das Drain entfernt; nur die Lippen der unteren Wunde werden durch feuchte Gaze für einige Zeit offen gehalten. Heilungsdauer der 33 berichteten Fälle 17 bis 25 Tage.

Diskussion: Chambers, Le Dermann, Rac, Hays, Bryant, Kerrison.

G. H. Cock stellt einen Pat. vor, bei dem **chronische Attikeiterung durch autogene Vaccine geheilt** wurde. Nach 8 zweimal wöchentlich vorgenommenen Injektionen, wobei die Zahl der Bacillen von 400 auf 800 Millionen erhöht wurde, hörte die Eiterung auf.

Diskussion: Chambers, Carter, Hays.

M. I. Schamberg: **Zahnläsionen als ätiologische Faktoren von Otalgien und Tinnitus.** (Vortrag.)

Diskussion.

Ch. E. Atwood meint, der Vorgang bei der Übertragung von Zahnschmerzen auf das Ohr wird wohl ein ähnlicher sein, wie er bei der Schmerzübertragung zwischen anderen Organen vermittelst des Sympathicus stattfindet.

Bryant nimmt bei Otalgien unklareren Ursprungs immer Zahnveränderungen als Ursache an.

H. C. Ferris berichtet 2 Fälle, bei denen Gasentwicklung in den Molarzähnen Mastoidschmerzen verursachten, die in einem Falle Eröffnung des Warzenfortsatzes veranlaßten.

Sitzung vom 13. Oktober 1911.

C. J. Stron berichtet **3 Fälle von heftiger Streptokokkeninfektion, einschließlich eines Falles von Cerebrospinalmeningitis.** Er rät zu Hexamethylentetramineinspritzung, subcutan und intraspinal.

Page: **Fall von Cervicalphlegmone mit Streptokokkämie nach Mastoidoperation.**

Diskussion.

Lippmann meint, daß Streptokkokämie nach kleineren streptokokkischen Infektionen gerade so gut auftreten kann wie nach septischer Sinuisitis oder Jugularthrombose.

Duel: **Über Hörnervenstörungen nach Einspritzung von Salvarsan.**

Sitzung vom 10. November 1911.

Meierhof stellt vor: **Fall von Sinusthrombose, bei dem keine subjektiven Ohrsymptome vorhanden waren.**

Digitized by Google
Original from UNIVERSITY OF CALIFORNIA
Generated on 2019-10-24 13:20 GMT / http://hdl.handle.net/2027/uc1.b3252760
Public Domain in the United States, Google-digitized / http://www.hathitrust.org/access_use#pd-us-google

Fr. W. White zeigt einen **neuen einfachen Lärmapparat,** bei dem mittelst eines Schlauches komprimierte Luft in ein Stethoskop getrieben wird.

Yates berichtet: **Fall von Kleinhirnabsceß.** Zuerst nur Schmerz, Schwindel, Erbrechen, Facialisparalyse und rotatorischer Nystagmus, keine Koordinationsstörungen, die erst einige Zeit nach vollzogener Schwartze-Stake-Operation auftraten. Zwei nachfolgende Operationen behoben die Symptome nicht. Exitus. Obduktion ergibt Kleinhirnabsceß.

Diskussion: Dench, Friedenberg, Duel, Perkins, Eagleton, Johnson.

A. Braun: **Über tiefen Schläfenabsceß.** Er versteht darunter einen Absceß, der sich unter den Schläfenmuskeln in die Fossa temporalis bohrt, bei dem die Perforation gewöhnlich durch die innere Fläche des tiefen Schläfenbogens erfolgt und der auf den Pharynx übergreift, falls er nicht operiert wurde. Die Schwellung findet sich gewöhnlich vor und ober dem Ohre. Es müssen die tiefen Schläfenmuskeln inzidiert und das erkrankte Zygoma entfernt werden. Bericht über 3 operierte Fälle.

Diskussion: Dench, Philipps, Hays, Friedenberg.

Sitzung vom 8. Dezember 1911.

Fowler: 1. **Epithelioma der Ohrmuschel.**

Nach Entfernung der nußgroßen Geschwulst Heilung unter Anwendung von Scharlachrot.

2. **Neues Instrument, das eine Kombination von Gaze, Packer und Halter ist.**

3. Bericht **über Fall von Sequestrierung des bogenförmigen Kanals.**

Seit 3 Monaten Schmerz, Taubheit und Eiter, seit 2 Monaten Schwindel, Fallen nach rechts, horizontaler und rotatorischer Nystagmus. Nach Mastoidoperation Besserung der Symptome. 3 Monate später völlige Facialisparalyse. Zucker und Eiweiß im Urin.

Operation ergibt kariöse Zerstörung des äußeren Bogenganges. Es werden die drei Bogengänge und ein Teil des Vestibulums entfernt. Nachher tritt vollständige Facialisparalyse und Taubheit auf, der Vestibularapparat erweist sich als ausgeschaltet. Diabetes ist die vermutliche Ursache der Nekrose.

Diskussion: Duel, Dench.

White: **Myalgie mit oder ohne Otitis.** (Vortrag.)

Es kommen folgende Muskeln in Betracht: trapezius, sternocleidomastoideus, temporalis, frontalis und die kleineren Muskeln des äußeren Ohres. Beteiligt sind folgende Nerven: Zweige des Trigeminus, supraorbicularis, auriculotemporalis, accessorius, Zweige des Vagus und des Sympathicus.

Ätiologie: Falscher Metabolismus, Rheumatismus, schlechte Innervation, Anämie, Chlorose, Erkältung, Neurasthenie.

Die bei Durchtrennung der betreffenden Muskelfasern geheilten Schmerzen über dem Mastoid kehren zurück, wenn sich die Fasern vereinigen.

White: **Bericht über 12 Fälle von Myalgie der verschiedenen Muskeln.**

Diskussion: Opdyke, Mc Cullaugh.

Tubey spricht **über Sinusthrombose und Ligatur der Jugularis.**

Digitized by Google
Original from UNIVERSITY OF CALIFORNIA
Generated on 2019-10-24 13:20 GMT / http://hdl.handle.net/2027/uc1.b3252760
Public Domain in the United States, Google-digitized / http://www.hathitrust.org/access_use#pd-us-google

Diskussion.

Dench zieht Excision der Ligatur vor.
Whiting, Duel, Oppenheimer.

Sitzungsbericht der Chicago Oto-Laryngological Society.

Erstattet von Dr. **Otto Glogau** in New-York.

Sitzung vom 21. Februar 1911.

Robert D. Sonnenschein: **Analyse von 100 Fällen Weberschen Versuches.** (Vortrag.)

Diskussion.

Holinger ist gegen die Verwerfung des Versuches, da er, unter den von Bezold angeführten Bedingungen, klinisch wertvoll ist.

Schaumbach betont den differentialdiagnostischen Wert des Versuches bei einseitiger Taubheit mit normalem anderen Ohr.

J. Beck: **Stereoptikondemonstration der Operationsmethoden zur Behebung äußerer Nasendeformitäten.**

Fr. Allport: **Über radikale Mastoidoperation.** (Vortrag.)

Empfiehlt statt Meißels elektrisch betriebenen Drill, den er auch zum Verschluß der Eustachischen Röhre verwendet. Heath-Operation ist zu verwerfen.

Diskussion.

Beck ist bei beiderseitiger Operation für halbradikales Verfahren, um das Gehör zu erhalten.

Holinger entfernt bloß die Granulation um die Öffnung der Tube, da er an einen knöchernen Verschluß derselben nicht glaubt.

Boot warnt, bei Kindern die Incision nicht zu weit hinabzuführen, da sonst leicht der Facialis verletzt werden kann.

Shambaugh ist gegen die Verwendung des Drills zum Tubenverschluß wegen Gefährdung der Carotis und spricht sich, wenn das zu operierende Ohr das allein hörende ist, für konservativere Methode aus.

Sitzung vom 21. März 1911.

Hecht und Pierce: **Tumoren der Hypophysis.** Beschreibung der Symptome und intranasalen Operation.

Diskussion.

Beck legt besonderen Wert auf das Röntgenbild.

J. R. Fletscher war bei Kanavels erster Operation anwesend.

Harry Kahn beschreibt Hirschs Methode und Erfolge.

Shambaugh, Pynchon, Robertson, der durch das Antrum eindringt.

Sitzung vom 18. April 1911.

Geo E. Shambaugh: **Die Theorie der Vestibularreizung.** (Vortrag.)

Der Endolymphstrom drückt gegen die Haarzellen, verursacht aber keine Ortsveränderung der Cupula. Nur diejenigen Haarzellen in den Cristae, denen

Digitized by Google
Original from UNIVERSITY OF CALIFORNIA
Generated on 2019-10-24 13:20 GMT / http://hdl.handle.net/2027/uc1.b3252760
Public Domain in the United States, Google-digitized / http://www.hathitrust.org/access_use#pd-us-google

der Druck mitgeteilt wird, werden gereizt. Das mit der Herzpulsation verbundene Steigen und Fallen des intralabyrinthären Druckes veranlaßt die Cupula, einen Druck auf die Haare auf jeder Seite jeder Crista auszuüben, wodurch die vom normalen Labyrinth ausströmenden tonischen Impulse erklärt erscheinen.

Diskussion.

Holinger meint, daß die anatomischen Verhältnisse gegen Shambaughs Theorie sprechen.

E. R. Lewis erklärt die physiologischen und pathologischen Vorgänge im Labyrinth leicht durch die bewährten Methoden von Ewald, Bárány, Neumann und Alexander, während die von Shambaugh dies nicht vermag.

Sitzung vom 16. Mai 1911.

G. E. Shambaugh stellt vor: **Fall von Labyrinthfistel, verbunden mit alter Zerstörung des anderen Labyrinths.**

J. Hollinger: **Die Funktionsprüfung des Ohres zur Diagnose von Tumoren am Kleinhirnbrückenwinkel.** (Vortrag.)

An der Hand von 4 erfolgreich operierten Fällen stellt Verfassers folgende diagnostische Punkte auf: zunehmende Taubheit, Schwindel, Geräusche für Wochen oder Monate in einem Ohr, während am anderen Trommelfell und Eustachische Röhre normal ist. Verminderte Knochenleitung, die von der erkrankten nach der gesunden Seite lokalisiert wird. Obere Tongrenze eingeengt. Hüpf- und Gehversuche beweisend.

Diskussion.

A. Murray beschreibt den Sehverfall eines der erwähnten Pat., der nach der Operation fast normal sehend wurde.

G. E. Shambaugh verwahrt sich gegen das System der verminderten Knochenleitung.

O. H. Maclay: **Die Beziehung der Carotis interna und des Chiasma opticum zur Zirbeldrüse.** (Vortrag und Demonstration von anatomischen Präparaten.)

Diskussion.

Hollinger meint, die pathologische Anatomie dieser Gegend sei wichtiger als die normale.

G. Mc Bean berichtet **tödliche Blutung aus der arrodierten Carotis infolge von Nekrose der äußeren Keilbeinhöhlenwand** und **Fall von Hypophysentumor.**

N. H. Pierce zeigt **mikroskopische Schnitte von Nasenrachenfibrom und Keilbeinhöhlentumor.**

Sitzung vom 21. November 1911.

E. G. Wilson zeigt das Präparat eines **Schläfenbeines** von einem Pat., bei dem sich die Mittelohreiterung und Blutung auf Felsenbein, Pharynx und Parotis erstreckt hatte.

J. C. Beck zeigt Fälle von **plastischen Operationen** an Hals, Nase und Ohr.

Diskussion: Stein, Corwin.

E. Fletcher-Ingals: **Die Entfernung von Fremdkörpern aus dem Oesophagus.** (Vortrag.)

Digitized by Google
Original from UNIVERSITY OF CALIFORNIA
Generated on 2019-10-24 13:20 GMT / http://hdl.handle.net/2027/uc1.b3252760
Public Domain in the United States, Google-digitized / http://www.hathitrust.org/access_use#pd-us-google

Hinweis auf den Wert von Bürstensonde und Oesophaguszange zur Entfernung von Münzen und ähnlichen Fremdkörpern, die mittelst Oesophagoskops in den ödematös geschwollenen Oesophagusfalten nicht entfernt werden können. Bericht von oesophagoskopisch entfernten Fremdkörpern.

Diskussion.

St. A. Friedberg berichtet einige Fälle von Fremdkörpern im Oesophagus.

Stolte berichtet einen Fall von übersehenem Fremdkörper.

O. T. Freer benutzt Brünings' Röhre und Kirsteins Lampe, in die ein Brünings-Licht geschraubt wurde.

I. C. Beck berichtet zwei tödliche Fälle von Ungeübten versuchter Entfernung von Fremdkörpern.

L. W. Dean berichtet Fall von vollständigem Oesophagusverschluß durch einen Lachswirbel und von Tumor am kardialen Ende.

A. M. Corwin berichtet Fall von Arrosion der Pleurahöhle durch Fremdkörper im Oesophagus.

Sitzung vom 19. Dezember 1911.

Good stellt vor:

1. **Rippentransplantation in traumatischer Sattelnase.**
2. **Deformität bei Sattelnase, behoben durch Carters Brücke.**
3. **Bruch des Zygoma, operativ geheilt.**

H. Kahn stellt vor:

1. **Fall von primärer Mastoiditis nach Scharlach.**
2. **Fall von Mastoiditis, verursacht durch Fremdkörper,** der aus dem Kanal in den Warzenfortsatz wanderte.

Hollinger bespricht in eingehender Weise Prof. Edelmanns „Leitfaden der Akustik für Ohrenärzte".

Diskussion: Wilson.

Ballenger stellt vor: **Fall von totaler Taubheit nach Neumanns Labyrinthoperation.**

Diskussion: Fletcher.

E. Lewis stellt **zwei eigene Modelle des Vestibularapparates** vor und knüpft daran eine neue Theorie des Nystagmus.

Diskussion: Fletcher.

Bücherbesprechungen.

Pathologische Anatomie des Ohres. Von Rudolf Panse (Dresden). Mit 208 Zeichnungen des Verfassers nach eigenen Präparaten und 4 Schemas. Leipzig 1912, F. C. W. Vogel. Preis brosch. 12 Mk., geb. Mk. 13·50.

Das vorliegende Buch stellt nicht nur ein Lehrbuch der pathologischen Anatomie, sondern auch der pathologischen Histologie des Ohres dar. Es füllt somit eine Lücke in der otiatrischen Literatur aus, da seit 20 Jahren dieses Kapitel nicht zusammenfassend bearbeitet worden ist (seit Habermann in Schwartzes Handbuch). Bedenkt man, welch große Fortschritte die histologische Technik in den letzten Jahren gemacht hat, bedenkt man ferner, daß

Generated on 2019-10-24 13:20 GMT / http://hdl.handle.net/2027/uc1.b3252760
Public Domain in the United States, Google-digitized / http://www.hathitrust.org/access_use#pd-us-google
Digitized by Google
Original from UNIVERSITY OF CALIFORNIA

Habermann seinerzeit der Umfang des Kapitels vorgezeichnet war, so mag man erkennen, wie willkommen dieses Buch vielen sein wird.

Verfasser beginnt mit der Technik der pathologisch-histologischen Untersuchungen und bespricht hierauf die einzelnen Teile des Gehörorganes, wobei er diesen kurze Abrisse aus der Entwicklungsgeschichte, Anatomie und Histologie vorausschickt.

Das, was dieses Lehrbuch aber besonders wertvoll erscheinen läßt, sind die zahlreichen instruktiven Abbildungen; keine schematischen Figuren, noch solche von bestechender Schönheit, doch Abbildungen, die klar und naturgetreu zur Anschauung bringen, was sie zeigen sollen.

Wenn auch sehr viele Literaturangaben die Ausführungen stützen und illustrieren, so kann das Buch doch auch nicht als eine auch nur annähernd erschöpfende Literaturquelle für die einschlägigen Kapitel angesehen werden. Diese Arbeit wäre auch schwer zu leisten. Immerhin erleichtert das Buch die Auffindung zahlreicher Publikationen.

Für die tadellose Ausstattung des Werkes bürgt der Name des Verlegers. Ernst Urbantschitsch.

Referate.

I. Allgemeines.

Ohrenkrankheiten. Übersicht über die Fortschritte der letzten Jahre in bezug auf Erkrankungen des äußeren und mittleren Ohres. Von Prof. Dr. Werner Kümmel (Heidelberg). (Jahreskurse für ärztliche Fortbildung, Novemberheft 1911.)

Auf den verhältnismäßig kleinen Raum von 18 Druckseiten erscheinen in gedrängter Kürze und doch übersichtlich und klar die Fortschritte der letzten Jahre in bezug auf die Erkrankungen des äußeren und mittleren Ohres auf Grund von 91 Originalarbeiten beziehungsweise Vorträgen verzeichnet. Zur oberflächlichen Orientierung in dem reichen Material soll das Wichtigste hier auszugsweise und in Schlagworten Erwähnung finden, im übrigen muß auf das Original verwiesen werden.

Othämatom. Daß zu seiner Entstehung — abgesehen von etwaigen Knorpelveränderungen (Chondromalacie) — eine tangential wirkende Gewalt nötig ist (Voss), bestätigt K. Kirchner.

Idiopathische Perichondritis auriculae behandelte Grifford erfolgreich mit Punktion und Alkoholinjektion (50%).

Fliegenmaden in einem mit Eiter gefüllten Gehörgang wurden erst nach Anwendung von Petroleum beseitigt. Alkoholeinträufelungen waren nutzlos (Ruttin).

Tuberkulöse Prozesse am äußeren Ohr. Bei den mit Erfrierung der Muschel in Zusammenhang zu bringenden Infektionen hat sich in nicht zu weitgehenden Fällen die Exstirpation bewährt (Henrich).

Generated on 2019-10-24 13:20 GMT / http://hdl.handle.net/2027/uc1.b3252760
Public Domain in the United States, Google-digitized / http://www.hathitrust.org/access_use#pd-us-google
Digitized by Google
Original from UNIVERSITY OF CALIFORNIA

Mißbildungen des Ohres. Bezüglich der operativen Behandlung derselben scheint man immer mehr den weitgehenden Skeptizismus zu verlassen; bei Fällen mit Defekten des Gehörgangs und der Paukenhöhle mit schweren Hörstörungen haben Mosher, Brühl und Dahmer mit gutem Erfolg operiert.

Erkrankungen des Mittelohrs. Aus der Studie H. Brauns geht hervor, daß die Otitis media gar nicht so selten ein Frühsymptom, lange vor der Manifestation anderer Krankheitslokalisationen, darstellt (Pneumonie).

Eine bisher noch unbekannte Ursache für Otitis media hat Marum im Paratyphus nachgewiesen.

Bei diphtheritischen Erkrankungen gibt es eitrige Entzündungen mit charakteristischen Bacillen und fibrinöse Otitiden ohne nachweisbare Diphtheriebacillen, schließlich Mischformen beider (Kobrak).

Über Scharlach als Ursache der Mittelohrentzündung liegen eingehende Untersuchungen von Nager und Ruedi vor. Von 750 Scharlachfällen zeigten 16·8% Erkrankungen am Ohr; in 81% der Mittelohreiterungen kam es zu dauernder Schädigung des Hörvermögens. Nekrosen fanden sich nicht in der Häufigkeit, wie vielfach angenommen wird.

Nicht so selten erweist sich eine Otitis bei Kindern, die das Bild der exsudativen Diathese bieten, schließlich als tuberkulös, besonders gilt dies für die Warzenfortsatzerkrankungen der Kinder (Henrici, Rugani).

Die Pirquetsche Reaktion zur Prüfung, wieviel Kinder mit Mastoiditis und unkomplizierter Otitis tuberkulös infiziert seien, hat Schüler angewendet; der negative Ausfall der Reaktion erwies sich im allgemeinen klinisch wertvoller als der positive.

Im Gegensatz zu Henrici ist Goerke der Ansicht, daß bei der Mittelohrtuberkulose nur ganz ausnahmsweise eine primäre Erkrankung auf dem Blutwege entstehe, vielmehr erfolge die Infektion meistens auf dem Wege der Tube.

Bezüglich des Einflusses der Entzündungserreger auf den Verlauf der Otitis herrscht insofern eine allgemeine Übereinstimmung, als die Otitiden mit Streptococcus mucosus prognostisch als ungünstig angesehen werden, indem in der Mehrzahl der Fälle die Eröffnung des Warzenfortsatzes nötig erscheint und relativ häufig auch noch im akuten Stadium der Otitis Komplikationen am Sinus, an den Meningen und selbst Hirnabscesse herbeigeführt werden (Neumann und Ruttin). Dagegen ist die Rolle der Pneumokokken in dieser Beziehung noch strittig.

Die cytologische Forschung bei Ohrenerkrankungen und ihren Komplikationen (E. Urbantschitsch) hat bisher kein so praktisches Ergebnis gezeitigt, daß hiedurch die Sicherheit unseres klinischen Urteils wesentlich gesteigert würde.

Generated on 2019-10-24 13:20 GMT / http://hdl.handle.net/2027/uc1.b3252760
Public Domain in the United States, Google-digitized / http://www.hathitrust.org/access_use#pd-us-google
Digitized by Google
Original from UNIVERSITY OF CALIFORNIA

Von größerer Bedeutung dürfte nach Leutert die bakteriologische Untersuchung des Blutes werden; reicher Bakteriengehalt im Sinus bei Fehlen von Bakterien im Armvenenblut scheint die Diagnose Sinusphlebitis zu sichern.

Die Frage, ob eine Otitis media die Teilerscheinung einer Allgemeininfektion ist, oder ob die bei ihr auftretenden Symptome einer solchen als von diesem primären Herd herrührende Resorptionserscheinungen aufzufassen sind, ist noch nicht endgültig gelöst, wiewohl die Mehrzahl der Autoren zur letzteren Anschauung hinneigen; nach Verfassers Auffassung kommen beide Modi in Betracht, wobei hervorgehoben werden muß, daß es eine große Anzahl von leichteren Otitiden gibt, deren rein lokaler Charakter zweifellos ist. Bei diesen erreicht auch die aktive Therapie den besten Erfolg, wiewohl auch hier wie dort ungünstige lokale anatomische Bedingungen den Heilungsverlauf wesentlich stören können, so eine starke Ausbildung der pneumatischen Räume und eine starke Kammerung der Paukenhöhle, deren objektiver Ausdruck als Vorwölbung des hinteren oberen Trommelfells in die Erscheinung tritt.

Eine allgemeine Gültigkeit hat die Ansicht gewonnen, daß eine einigermaßen heftige Otitis von vornherein sämtliche Räume der Paukenhöhle befällt, weshalb — wenn ausnahmsweise zuerst Entzündungserscheinungen im Warzenfortsatz stärker hervortreten — solche in der Paukenhöhle und am Trommelfell erst sekundär sich hinzuzugesellen scheinen.

Bei Berücksichtigung des Umstandes, daß die Infektion auch auf dem Blutwege erfolgen kann, muß nicht nur die Möglichkeit einer wirklich primären Mastoiditis (Cooper, Smith) zugegeben werden, sondern auch die Entwicklung von intrakraniellen Krankheiten, wie zum Beispiel einer Sinusphlebitis oder eines Extraduralabscesses, zugestanden werden.

Therapie der akuten Otitis. Voran steht die Paracentese, deren kunstgerechte Vornahme in Zweifelsfällen immer ihrer Unterlassung vorzuziehen ist; behufs lokaler Anästhesie vor der Paracentese empfiehlt Ruprecht, ein mit 2—3 Tropfen Adrenalinlösung getränktes Watteflöckchen mit etwa einer bohnengroßen Menge Alypinpulver (ca. 0·10 *g*) zu bestreuen und ans Trommelfell anzudrücken; nach 20—25 Minuten ist die Anästhesie erzielt. Dieser Vorgang hat vor der Bonainschen Lösung den Vorzug, daß keine Ätzung herbeigeführt wird, ist aber auch nicht absolut zuverlässig. Die Leitungsanästhesie durch Injektionen in die Gehörgangswände nach v. Eicken und Neumann ist bei akuten Otitiden kaum verwendbar. Wichtig ist jedenfalls die Verwendung eines haarscharfen Messers, da bei Gebrauch eines solchen auch ohne Anästhesie der Eingriff nur wenig schmerzhaft sei; die Paracentesenadeln seien nicht einmal beim ersten Gebrauch genügend scharf.

Die Vaccinetherapie — Sammelreferat von Caldera — hat noch zu keinem zweifellosen Ergebnis geführt.

Digitized by Google
Original from UNIVERSITY OF CALIFORNIA
Generated on 2019-10-24 13:20 GMT / http://hdl.handle.net/2027/uc1.b3252760
Public Domain in the United States, Google-digitized / http://www.hathitrust.org/access_use#pd-us-google

Die Stauungshyperämie, über die Schlomann zusammenfassend berichtet, hat begeisterte Anhänger wie abgesagte Feinde gefunden; von vielen wird ihre schmerzlindernde Wirkung in geeigneten Fällen anerkannt. Der Saugbehandlung — mit Vorsicht angewendet — wird eine günstige Wirkung zugeschrieben, die jedoch in der prompten Sekretentleerung und nicht in der herbeigeführten Hyperämie ihre Ursache findet.

Die Antrotomie hat ihre Bedeutung unverändert beibehalten; die Schwierigkeit, den Zeitpunkt festzustellen, wann diese vorgenommen werden soll, ist jedoch auch durch die neuen Durchleuchtungsverfahren vom Gehörgang aus (Dintenfass, Kobrak) nicht verringert worden.

Die Röntgenphotographie (Brünings, Oertel) bietet für die Operation insofern wertvolle Anhaltspunkte, als sie die anatomische Struktur des Warzenfortsatzes zu kontrollieren gestattet; sie bietet noch viele technische Schwierigkeiten, die jedoch bei der von Busch vorgeschlagenen Methode (Beleuchtung des Ohres vom Munde aus) sich bedeutend verringern dürften.

Bezüglich der Technik der Warzenfortsatzeröffnung läßt sich aus den Untersuchungen Langes folgern, daß man vom Knochen nicht mehr als unbedingt nötig, entfernen soll, weil der Defekt wesentlich nur durch Bindegewebe, nicht durch Knochen ausgefüllt wird.

Hopkins Vorschlag, die äußere Wunde zu schließen und die Nachbehandlung durch die möglichst breite Bresche nach dem Gehörgang zu besorgen, dürfte wegen der Kompliziertheit des Verfahrens keine Nachahmung finden. Die Anwendung der Beckschen Wismutpasta steht noch im Versuchsstadium.

In der Therapie der chronischen Mittelohreiterung zeigt sich wieder mehr das Streben nach konservativer Behandlung, wobei der Heißluftbehandlung von vielen Seiten das Wort geredet wird (Valentin).

Da die Ansicht sich immer mehr Bahn bricht, daß die cariösen Prozesse regelmäßig sekundäre Erscheinungen darstellen und spontan heilen, sobald nur sonst die für die Ausheilung der Otitis nötigen Bedingungen gegeben sind, so ist damit auch die Indikation zur Entfernung der Gehörknöchelchen stark eingeschränkt, die nur den Zweck haben soll, einen komplizierten, eiternden Hohlraum einfacher zu gestalten und damit seine Ausheilung zu begünstigen.

Jedenfalls wird dieser Eingriff nur dann nützen, wenn es sich um eine jener als epitympanal bezeichneten Entzündungsprozesse handelt, und auch da wird in vielen Fällen die Beseitigung der Gehörgangspartien (der Pars epitympanica) mehr nützen, obwohl auch dieses Verfahren ebensowenig wie die sogenannte Radikaloperation ein Universalmittel darstellt.

Ganz zwecklos erscheint die letztere Operation bei den mesotympanalen chronischen Prozessen, bei welchen die Therapie der sie begleitenden Nasen- und Rachenaffektionen in ihre Rechte gelangt.

Digitized by Google
Original from UNIVERSITY OF CALIFORNIA
Generated on 2019-10-24 13:20 GMT / http://hdl.handle.net/2027/uc1.b3252760
Public Domain in the United States, Google-digitized / http://www.hathitrust.org/access_use#pd-us-google

Um die Behandlung der Tube hat sich E. Urbantschitsch besondere Verdienste erworben.

In manchen Fällen dieser chronischen mesotympanalen Eiterungen ist das Scharlachrot (Grossmann, K. Stein) und das Amidoazotoluol in 8%iger Salbenform von Vorteil; Kümmel empfiehlt ihre Anwendung in 4% öliger Lösung.

Die Technik der Radikaloperation hat keine wesentliche Änderung erfahren, nur daß von immer mehr Seiten möglichste Schonung der Gehörknöchelchen empfohlen wird.

Rücksichtlich der Nachbehandlung macht sich das Streben geltend, die Tamponade recht erheblich einzuschränken.

Über künstliche Trommelfelle, die durch die marktschreierische Reklame von Kurpfuschern in Verruf geraten sind, über ihre Wirkungsweise und Anwendungsbedingungen hat Bernd ein Sammelreferat erstattet, neben dem noch die Untersuchungen Báránys und Bings erwähnenswert erscheinen.

Über die neueren Erfahrungen auf dem Gebiete der intrakraniellen Komplikationen wird Kümmel im nächsten Jahre berichten. Lawner.

II. Äußeres Ohr und Mittelohr.

Ein Fall von primärer Tuberkulose des Mittelohrs mit Komplikationen. (Una observación de tuberculosis primitiva del oído medio seguida de complicaciones.) Von Ramirez Santolo. (Boletin de Laringologia, Jänner-März 1911, pag. 10.)

Ein 23jähriger Soldat litt an einer Otitis med. supp. chronica mit Facialislähmung, Warzenfortsatzödem; keine Labyrinthsymptome. Eingriffe: zuerst Myringotomie, dann Antrotomie: Antrum mit fungösen Massen gefüllt, die ausgekratzt wurden. Der Eiter enthielt Tuberkelbacillen. Neuer Eingriff: Abtragung des Tegmen tympani und antri. Dura normal; nach 20 Tagen war der Zustand schlechter, es bestand Fistelsymptom. Tod durch die Lungenaffektion. Man findet in der Dura der mittleren Schädelgrube eine Perforation, die mit einem Hirnabsceß verbunden ist. In diesem Falle verlief der Hirnabsceß ganz symptomlos. Verfasser denkt, daß die tuberkulöse Otitis med. Schuld an der Verallgemeinerung der Tuberkulose war. Er befürwortet die Radikaloperation, die so früh als möglich (nach Stellung der Diagnose) zu erfolgen hat.

Menier.

III. Labyrinth und Hörnerv.

Neuritis nervi octavi. Aus der Klinik für Ohren-, Hals- und Nasenkrankheiten von Prof. Simanowsky. Von Privatdozent A. Th. Zytowitsch. (Revue mens. des maladies de l'oreille etc., St. Petersburg, März 1911, pag. 237—254.)

Vor Besprechung seiner 6 Fälle von Neuritis konstatiert Verfasser, daß die Affektionen des Gehörnerven in zwei Kategorien, eine primäre und eine sekundäre, zerfallen. Zur sekundären Form gehören alle Erkrankungen des Ge-

Digitized by Google
Original from UNIVERSITY OF CALIFORNIA
Generated on 2019-10-24 13:20 GMT / http://hdl.handle.net/2027/uc1.b3252760
Public Domain in the United States, Google-digitized / http://www.hathitrust.org/access_use#pd-us-google

hörnerven, die Folge einer Mittelohrentzündung sind, und vor allem die Affektionen des perzipierenden Apparates im Labyrinth bei chronischen Mittelohreiterungen. Mag auch in einigen Fällen eine seröse Labyrinthitis vorliegen, in der Mehrzahl der Fälle müsse man die Harthörigkeit auf die Atrophie des inneren Ohres zurückführen, als Resultat einer chronischen Entzündung der Paukenhöhle, da, wie Politzer an seinen Präparaten zeigt, die Gefäße des Promontorium direkt in solche des Labyrinths übergehen. Die Bahnen der Blutzirkulation in der Nase und im Nasenrachen erstrecken sich gleichfalls auf die Tuba Eustachii und auf die Gefäße des Mittelohres, welche mit den Gefäßen der Tube anastomosieren. Außer den bereits genannten Zirkulationswegen besteht noch ein Weg durch die Muskulatur. Des Verfassers manometrische Untersuchungen wie auch diejenigen von Dr. Wojatschek weisen auf die Affektion des M. tens. tymp. bei chronischen Mittelohrkatarrhen und Otosklerose hin. Die primäre Neuritis des Gehörnerven ist die Folge toxischer Einwirkungen von Krankheiten, als Influenza, Rheumatismus, Diabetes, Tuberkulose, Enteritis etc., und von Medikamenten (N. salicyl., Chinin, Arsen, Chlorof., Hydrargyrum, Alkohol, Nikotin), was aus den Arbeiten von Siebenmann, Wittmaack, Gradenigo, Manasse, Ruedi, Hegener, Yoshii und Zytowitsch hervorgeht. Zu klinischen Zwecken ist es natürlich wichtig, das jeder Ursache entsprechende typische Bild zu kennen. Leider ist bisher dieses nur für durch Alkohol hervorgerufene Neuritis festgestellt (Zytowitsch), wobei hauptsächlich die untere Tonskala leidet. Nun geht Autor auf seine sechs Fälle über.

Im ersten Falle handelte es sich um eine 34jährige Pat., bei welcher sich eine Woche nach einer Influenza linkseitige Taubheit und Ohrgeräusche ohne irgend welche sonstige Symptome einstellten. Nach etwa 2 Wochen trat Linderung ein, worauf der Prozeß abermals schlechter wurde. Die im Laufe von 2 Jahren angewandte Kur mit Durchblasungen und Massage blieb vollkommen erfolglos. Auf Grund der Untersuchungen dieses Falles und zweier von Hegener kommt Verfasser zu dem Resultat, daß Influenza hauptsächlich den Nerv. cochlearis befällt, wobei zuerst entweder die hohen oder die niedrigen Töne leiden können; am wenigsten jedoch leiden die Töne c, c^1 und c^2. Charakteristisch ist der plötzliche Anfang und der langsame progressive Verlauf.

Der zweite Fall betraf eine 19jährige Pat.; es handelte sich um eine rheumatische Affektion. 2 Jahre vor der Untersuchung waren nach Erkältung Taubheit und Ohrgeräusche eingetreten. Auf Grundlage dieses zweiten Falles und zweier Hegenerschen kommt Verfasser zum Schluß, daß bei rheumatischen Affektionen sowohl der N. vestibul. wie auch der N. cochlear., und zwar in verschiedener Reihenfolge angegriffen werden. Es litten sowohl die niedrigen wie auch die hohen Töne, mehr jedoch erstere; am widerstandsfähigsten

Digitized by Google
Original from UNIVERSITY OF CALIFORNIA
Generated on 2019-10-24 13:21 GMT / http://hdl.handle.net/2027/uc1.b3252760
Public Domain in the United States, Google-digitized / http://www.hathitrust.org/access_use#pd-us-google

zeigten sich die Töne c, c^1 und c^2. Das Gehör ließ sich nicht wieder vollkommen herstellen.

Im dritten Falle lag chronische Erkältung zugrunde, welcher Pat. als Fischer unterworfen war. Nach abermaliger Erkältung trat beiderseitiges Ohrensausen ein. Auch diesem Falle ist ein Fall von Hegener analog; Optimum audire für c^1, c^2, c^3 und c^4.

Im vierten Falle handelt es sich um eine tuberkulös veranlagte, überaus nervöse Pat. In erster Reihe stehen die Erscheinungen des Vestibularapparates, in zweiter erst die der Schnecke.

Den fünften Fall hält Autor für die Folge einer Fischvergiftung. Symptome: Schwindel und schlechtes Hören, besonders von c^1. Bei geschlossenen Augen leichtes Schwanken.

Der sechste Fall handelt von Parotitis. Bei einer 20jährigen Pat. traten nach beiderseitiger, links stärkerer Parotitis, linkseitige Ohrgeräusche auf, die allmählich nur mit Unterbrechungen erschienen.

Auf Grund seiner 6 Fälle, der analogen von Hegener und seinen Untersuchungen von Neuritis alcoholica kommt Autor zu folgenden Schlüssen: 1. Sowohl die untere wie auch die mittlere Tonskala leidet; 2. die untere Tonskala leidet rascher und intensiver; 3. die Affektion erstreckt sich sowohl auf den Ram. cochlearis wie auf den Ram. vestibularis. Wird letzterer zuerst befallen, so treten Schwindel, Übelkeit und Erbrechen auf. Wird der Ram. vest. später und schwächer angegriffen als der Ram. cochlearis, dann können subjektive Erscheinungen von seiten des Ram. vest. fehlen, doch läßt sich seine Affektion durch Drehstuhl und auf kalorischem Wege nachweisen; 4. bei jedem Mittelohrkatarrh muß stets sorgfältig die Knochenperzeption von seiten jedes Warzenfortsatzes und der Vestibularapparat untersucht werden; 6. bei abgeschwächter Knochenperzeption ist eine quantitative Gehörsprüfung unumgänglich nötig. Jürgens (Warschau).

Experimentelle Untersuchungen über die Abhängigkeit der kompensatorischen Gegenbewegungen der Augen bei Veränderungen der Kopflage vom Ohrapparat. Aus der Universitätsklinik für Ohren-, Nasen- und Kehlkopfkrankheiten (Prof. W. Kümmel) in Heidelberg. Von Dr. Karl Beck, Assistent. (Zeitschr. f. Sinnesphysiologie, Bd. 46.)

Da die bisher ausgeführten Tierexperimente, die die Gegenbewegungen der Augen bei Lageveränderungen des Kopfes aufklären sollten, keine sichere Entscheidung zuließen, welche Teile des Labyrinths an diesen Kompensationsbewegungen beteiligt sind, so ging Beck dieses Thema durch neue Versuche an, wobei er folgende Fragen zu beantworten suchte: 1. Sind die Bogengänge an den kompensatorischen Gegenbewegungen überhaupt beteiligt oder sind die dazu gehörigen Reflexapparate im bogengangslosen Teil des Labyrinths lokalisiert? 2. Welche Erscheinungen zeigen sich, wenn einzelne Teile des Labyrinths

Digitized by Google
Original from UNIVERSITY OF CALIFORNIA
Generated on 2019-10-24 13:21 GMT / http://hdl.handle.net/2027/uc1.b3252760
Public Domain in the United States, Google-digitized / http://www.hathitrust.org/access_use#pd-us-google

ausgeschaltet sind? Zu diesen Versuchen wurden Meerschweinchen gewählt, und zwar aus dem Grunde, weil sie leicht zu operieren sind, weil bei ihnen die kompensatorischen Gegenbewegungen deutlich ausgesprochen erscheinen, ferner weil die Markierung der Kornea, die zur Konstatierung der Gegenbewegungen notwendig ist, bei Meerschweinchen leicht erfolgt und schließlich, weil gerade diese Tiere willkürliche Augenbewegungen — im Gegensatz zu Hunden, Katzen usw. — nur in ganz geringem Maße ausführen. Die kompensatorischen Gegenbewegungen der Bulbi wurden geprüft: 1. während der Kopf des Tieres um seine Querachse aus der horizontalen Lage um 90° nach oben respektive unten gedreht wurde, 2. bei Drehung des ganzen Tieres um seine Längsachse um 90° nach rechts respektive links. Die Ausschaltung einzelner Labyrinthteile wurde nach der von Ewald ersonnenen Plombierungsmethode der Bogengänge — die sich als die schonendste erweist — ausgeführt; außerdem wurden Zerstörungen des ganzen Apparates gemacht und zur genauen Kontrolle, ob funktionsfähige Bestandteile des Labyrinths stehen geblieben sind oder nicht, später noch anatomische Untersuchungen vorgenommen. Die Experimente umfaßten: 1. einseitige Labyrinthzerstörungen, 2. beiderseitige Labyrinthzerstörungen, 3. Plombierung einzelner Bogengänge auf einer Seite, 4. zweier Bogengänge auf einer Seite, 5. sämtlicher Bogengänge auf einer Seite, 6. Plombierung je eines Bogenganges auf beiden Seiten, 7. je zweier Bogengänge auf beiden Seiten, 8. sämtlicher Bogengänge auf beiden Seiten, 9. Zerstörung des Labyrinths auf der einen Seite und Plombierung sämtlicher Bogengänge auf der anderen Seite. Das Resultat dieser Versuche faßt Beck in folgende Sätze zusammen: 1. Die Bogengänge spielen bei den kompensatorischen Gegenbewegungen der Augen bei Veränderung der Kopflage eine Hauptrolle. Die Hebung beziehungsweise Senkung bei Seitenlage und die Raddrehung bei Drehung des Kopfes um seine Querachse nach oben sind völlig von ihnen abhängig. 2. Die horizontalen Bogengänge üben einen Einfluß auf die Augenstellung in der Primärlage aus. 3. Jeder Bogengang muß mit den die Hebung beziehungsweise Senkung bei Seitenlage ausführenden Muskeln auf beiden Seiten in Verbindung stehen. 4. Zur normalen Hebung beziehungsweise Senkung bei Seitenlage gehören drei intakte Bogengänge einer Seite. Fällt einer aus, so sind die Gegenbewegungen eine Zeit lang gestört. Erst allmählich übernehmen die beiden anderen die Funktion des Ausgefallenen und die Gegenbewegungen finden wieder in normaler Weise statt. 5. Die Raddrehung bei Drehung des Kopfes um seine Querachse nach oben scheint von den beiden hinteren vertikalen Bogengängen weit mehr als von den anderen ausgelöst zu werden. 6. Es muß also eine koordinierende Reflexverbindung der hinteren vertikalen Bogengänge, vielleicht auch der anderen, mit den Augenmuskeln, die die Raddrehung bei Drehung des Kopfes nach oben bewirken, bestehen. 7. Die Raddrehung bei Drehung des Kopfes nach unten hat mit den Bogengängen nichts zu tun, sie muß an das

Digitized by Google
Original from UNIVERSITY OF CALIFORNIA
Generated on 2019-10-24 13:21 GMT / http://hdl.handle.net/2027/uc1.b3252760
Public Domain in the United States, Google-digitized / http://www.hathitrust.org/access_use#pd-us-google

übrige Labyrinth, wohl die Otolithen, gebunden sein. Auch hier muß eine koordinierende Reflexverbindung mit den Muskeln, die die Raddrehung des Kopfes nach unten vollführen, bestehen. Wie bei der Raddrehung bei Drehung des Kopfes nach oben, ist auch hier eine Seite imstande, die Funktion der Raddrehung beider Augen ohne die geringste Störung zu vollführen.

Lawner.

IV. Otochirurgie.

Chirurgisches Interesse bietende Anomalien des Warzenfortsatzes. Von Henry B. Hitz, MD. (Milwaukee). (The Laryngoscope, Dezember 1911.)

Verfasser beschreibt an der Hand von 21 lehrreichen Illustrationen die bei 21 Operationen vorgefundenen anatomischen Abweichungen, die eine besondere Verteilung des Eiters und entsprechend angepaßten Eingriff zur Folge hatten.

Otto Glogau.

Ein neues Symptom der Mastoiditis. Von Henry A. Alderton, MD. (Brooklyn). (The Laryngoscope, Dezember 1911.)

Das Symptom besteht im Verwischtsein der Umrisse der Warzenfortsatzspitze, das jedoch von der einem subperiostalen oder Bezoldschen Absceß vorangehenden Schwellung an der Spitze verschieden ist. Wenn die Warzenfortsatzspitze an der erkrankten und gesunden Seite mit je zwei Fingern umfaßt wird, kann der Unterschied in der Deutlichkeit der Umrisse leicht festgestellt werden. Die pathologische Ursache dieses Symptoms ist die leichte entzündliche Infiltration der Spitze und der ihr anliegenden Gewebe.

Otto Glogau.

Personalien und Notizen.

Gestorben: Prof. Dr. E. Kaufmann, Vorstand der Ohrenklinik der böhmischen Universität in Prag.

Verliehen: Den Priv.-Doz. für Oto-Rhino-Laryngologie Dr. Uffenorde in Göttingen und Dr. J. Katzenstein, Abt.-Vorstand an der Charité in Berlin, der Titel Professor.

Fürsorgestelle für Alkoholkranke. Unter den Fürsorgebestrebungen für Kranke und wirtschaftlich Schwächere fehlte in Österreich bis jetzt eine organisierte Fürsorge für Trinker. Auch hierin ist Deutschland vorangeschritten, wo in den letzten 6 Jahren über 160 Fürsorgestellen für Alkoholkranke errichtet wurden. Zweck derselben ist: Unentgeltliche Belehrung des Trinkers und seiner Angehörigen, eventuell Unterbringung des Trinkers in einer Heilanstalt und Unterstützung der Familie. Die Behandlung ist nur eine ambulatorische. In der letzten Zeit wurden auch in Österreich solche Stellen errichtet, und zwar in Wien: 1. I. Bezirk, Spiegelgasse 19 (Zentralstelle). Sprechstunden: Jeden Mittwoch und Samstag von 6—7 Uhr abends. Leiter: Dr. jur. Friedrich Neumann; ärztlicher Beirat: Dozent Dr. Erwin Stransky. 2. X. Bezirk, Rieplstraße 7. Sprechstunde: Samstag von $^1/_2$7—$^1/_2$8 Uhr abends. Leiter: Eduard Stein; ärztlicher Beirat: noch nicht bestellt. 3. XVI. Bez., Friedrich Kaisergasse 51 (Settlement). Sprechstunde: Montag von $^1/_2$7—$^1/_2$8 Uhr abends. Leiter: Heinrich Schall; ärztlicher Beirat: Dozent Dr. Otto Marburg. Ferner in Brünn: Altbrünnerstraße 16 (Schmetterhaus). Sprechstunden: Montag und Donnerstag von $^1/_2$6—7 Uhr abends. Leiter: med. Dr. Hugo Deutsch. Sache der Ärzte wäre es, diese Stellen in ihrer Arbeit zu unterstützen durch Überweisung geeigneter Fälle oder

Digitized by Google
Original from UNIVERSITY OF CALIFORNIA
Generated on 2019-10-24 13:21 GMT / http://hdl.handle.net/2027/uc1.b3252760
Public Domain in the United States, Google-digitized / http://www.hathitrust.org/access_use#pd-us-google

mindestens Bekanntgabe der Adresse von Trinkern und Trinkerinnen. Drucksachen zur Überweisung können von der Zentralstelle in Wien (I., Spiegelgasse 19) oder von der Fürsorgestelle in Brünn verlangt werden, die über Wunsch auch weitere Auskünfte erteilen. Verein abstinenter Ärzte Österreichs.

Aufruf.

Eine mächtige Welle sozialhygienischer Tätigkeit durchzieht die gesamte Kulturwelt; gedrängt von den Ereignissen, hat sich im Oktober v. J. in Graz der Verein abstinenter Ärzte Österreichs konstituiert, der im engen Anschlusse an den schon seit 16 Jahren unter der Führung Pettenkofers, Kraepelins, v. Bunges u. a. rege Tätigkeit entfaltenden Verein abstinenter Ärzte des deutschen Sprachgebietes die deutschen Ärzte Österreichs für die von ihm vertretene Sache zu gewinnen strebt. Die **energische Bekämpfung des Alkoholismus** als sozialer Erkrankung ist eine Notwendigkeit, die von keinem Arzte mehr geleugnet wird; ebensowenig kann verkannt werden, daß kein Stand in dem Maße wie der ärztliche befähigt ist, erfolgreich in diesem Kampfe mitzuwirken, da ja die Alkoholfrage zum großen Teile eine somatologische ist. Ist er aber dazu befähigt, dann ist er aber auch dazu verpflichtet. Es besteht für den Einzelnen, wie für den Stand eine Verantwortlichkeit, nicht nur sich selbst, sondern auch der Allgemeinheit gegenüber; von der Verpflichtung, nach Kräften mitzuwirken, kann sich niemand lösen. Diese soziale Pflicht ruht auf eigenem Tatsachenmaterial; die Frage nach der Verwendung des Alkohols als Medikament hat damit direkt nichts zu schaffen.

Unser Verein sucht alle Ärzte zu sammeln, die den Alkoholismus kräftig zu bekämpfen gesonnen sind. Die Zahl seiner Mitglieder muß groß sein, wenn man soll sagen können, die Ärzte erfüllen auch hier ihre Ehrenpflicht, die der Beruf ihnen auferlegt; diese verlangt von ihnen, sich in so großer Sache nicht den Rang von dem einfachen Manne aus dem Volke ablaufen zu lassen, der in unendlich mühseliger Arbeit gegen die Alkoholseuche kämpft (250.000 in Abstinenzvereinen Organisierte im Deutschen Reiche!), während der Arzt vermöge seiner höheren allgemeinen Bildung und gestützt auf seine Fachwissenschaft mit viel geringerer Mühe den Kampf entscheiden könnte.

Niemand sage: „Ich will in meiner Weise wirken ohne Anschluß an einen Verein". Gewiß kann er für sich wirken; den vollen und bleibenden Nutzen bringt seine Arbeit aber erst dann, wenn er sich mit Gleichgesinnten verbunden hat. In der Organisation liegt der Erfolg jeder Bewegung, das ist tausendfältig bewährte Erfahrung.

Unser junger Verein beginnt seine Wirksamkeit; wir legen Ihnen die Frage des Anschlusses eindringlich ans Herz; eine Prüfung unserer Motive und Methoden, zu der wir Ihnen gerne die erforderlichen Hilfsmittel zur Verfügung stellen, wird Ihnen den Entschluß gewiß leicht machen. Wir sind überzeugt, daß Sie durch die Mitarbeit im Vereine und damit in einer praktisch so unerläßlichen sozialen Bewegung sich eine nie versiegende Quelle reiner Befriedigung verschaffen werden.

Auskünfte über die einschlägige wissenschaftliche Literatur sowie über alle den Verein betreffenden Tatsachen erteilt und Anmeldungen nimmt entgegen der Schriftführer MUDr. Hugo Deutsch, Brünn, Franz Josef-Straße 1.

Hofrat Prof. Dr. A. Weichselbaum,
Vorstand des pathol.-anat. Institutes in Wien
Vorsitzender.

Dr. A. Holischer,	Dr. H. Putz,	Dr. Hugo Deutsch,
Pirkenhammer bei Karlsbad	Alland	Brünn
Stellv. Vorsitzender.	Kassenführer.	Schriftführer.

Privatdozent Dr. E. Baumgartner,
Graz
Beisitzer.

Digitized by Google
Original from UNIVERSITY OF CALIFORNIA
Generated on 2019-10-24 13:21 GMT / http://hdl.handle.net/2027/uc1.b3252760
Public Domain in the United States, Google-digitized / http://www.hathitrust.org/access_use#pd-us-google

Laryngo-Rhinologischer Teil.

Original-Artikel.

Weitere Beiträge zur Rhinochirurgie.

Von Dr. **Ludwig Löwe**, Ohren-, Nasen-, Halsarzt in Berlin.

Die Freilegung der Chiasma-Hypophysis-Interpeduncularregion mit sofortiger plastischer Deckung derselben.

Die Schattenseite aller nasalen Hypophysisaufdeckungsmethoden liegt darin, daß sie samt und sonders eine offene Kommunikation zwischen dem Schädelinnern und der Nasenhöhle setzen. Wodurch natürlich der Infektion Tür und Tor geöffnet ist. In der Tat erzählen denn auch einige Berichte von tödlichen Meningitiden, die auf den Eingriff bezogen werden mußten. Das ist ja ganz erklärlich. Die in der Tiefe der Wunde freiliegende Hirnsubstanz kann jeden Augenblick, so lange der Abschluß durch den Granulationswall noch nicht erfolgt ist — wozu doch immer einige Tage gehören — durch den Nasenschleim infiziert werden.

Man hat den Übelstand durch eine besondere Art des Verbindens aus der Welt zu schaffen versucht. So empfiehlt Schloffer die Wunde sofort mit einem in Perubalsam getauchten Mullstreifen zu verschließen. Hochenegg tamponiert die Höhle in der Sella turcica mit Jodoformdocht. Dessen Enden zieht er dann durch einen Gummidrain und letzteren leitet er zum Nasenloch heraus, während die Nasenhöhle selbst locker mit Jodoformgaze ausgefüllt wird. Aber Hirnbasiswunden lassen sich doch niemals ganz sicher durch Nasenverbände abschließen. Namentlich beim Verbandwechsel kann es leicht zur Infektion kommen. Deshalb hat sich schon längst die Überzeugung Bahn gebrochen, daß der Gefahr der Meningitis nur dann ein fester Riegel vorgeschoben ist, wenn die Hypophysiswunde sofort wieder plastisch durch einen Haut- oder Schleimhautlappen abgeschlossen wird. Es sind auch schon Versuche nach dieser Richtung hin gemacht worden. So empfiehlt Moszkowicz (Wiener klin. Wochenschr., 1907) die Schlofferschе nasale Hirnanhangoperation nicht — wie das bisher stets geschah — ein-, sondern zweizeitig auszuführen. In der ersten Sitzung wird die Nase aufgeklappt, das Septum und von den Nasenmuscheln und dem Siebbein soviel als nötig entfernt, die Keilbeinhöhle eröffnet, jedoch die letzte Knochenspange, die den Hypophysentumor deckt, intakt gelassen. Nun wird ein gestielter Hautlappen von genügender Länge von der Stirne auf die wundgemachte Unterfläche der Schädelbasis gelegt, und zwar so, daß seine Spitze in die Keilbeinhöhle zu liegen kommt und so gerade eben die letzte Knochenspange, die den Opera-

Digitized by Google
Original from UNIVERSITY OF CALIFORNIA
Generated on 2019-10-24 13:21 GMT / http://hdl.handle.net/2027/uc1.b3252760
Public Domain in the United States, Google-digitized / http://www.hathitrust.org/access_use#pd-us-google

teur noch vom Hypophysentumor trennt, deckt. Dann wird der Lappen durch Tamponade an den Knochen gedrückt, die Nasenhöhle wird tamponiert, die äußere Nase bleibt bis zur Ausführung der zweiten Operation aufgeklappt. Letztere wird erst nach Anheilung des Lappens vorgenommen. Hierbei wird die Spitze des in der Keilbeinhöhle liegenden Hautlappens zurückpräpariert und die Schädelbasis eröffnet. Sofort nach Exstirpation des Hypophysentumors wird die wieder zurückgeklappte Spitze des Hautlappens fest in die Knochenlücke am Boden der Sella turcica hineingepreßt und so die Kommunikation zwischen der Hirnwunde und der Nasenhöhle aufgehoben.

Der Vorschlag ist theoretisch gerechtfertigt. Aber er paßt nur für die Schlofferscbe Methode. Auf die beiden neueren Wege, den Hirnanhang vom Septum resp. vom harten Gaumen aus anzugehen, läßt er sich nicht anwenden. Nun sind aber diese beiden Eröffnungsmodi der Schlofferschen Encheirese bei weitem überlegen. Die septale (Hirsch, Verhandlungen des III. Internationalen Laryngo-Rhinologen-Kongresses, Berlin 1911, Seite 162) wie die palatinale Operation (siehe die Mitteilung des Verfassers in Nr. 9, Jahrg. 45, 1911, dieser Monatsschrift) sind beide technisch viel einfacher, kosten fast gar kein Blut und hinterlassen äußerlich nicht die geringste sichtbare Spur, während beim Schlofferschen Verfahren, das ja vom Gesicht aus eingeht, immer eine Narbe zurückbleibt. Zu diesen großen Vorzügen kommt als ausschlaggebender Faktor nunmehr noch der Umstand neu hinzu, daß bei beiden Wegen der sofortige plastische Verschluß der Hypophysenwunde durch einem dem Septum und dem Nasenboden entnommenen Schleimhautlappen sich sozusagen aus dem Verfahren von selbst ergibt, wenn man es in folgender Weise ausführt:

A. Die Eröffnung vom harten Gaumen aus.

Um die Speichelsekretion herabzusetzen, dürfte es sich empfehlen, 1 cm^3 Scopomorphin (Riedel) vor Beginn einzuspritzen. Allgemeinnarkose nach Kuhn. Kehlkopf und Speiseröhre werden durch Tampon abgedichtet. Einlegen eines Tampons in den Nasenrachenraum. Der Pat. liegt auf schräggestelltem Operationstisch mit den Füßen nach unten, während der Kopf über die obere Kante des Tisches herabhängt. Nasenscheidewand und Nasenboden werden vorher beiderseits in bekannter Art durch Injektion von Novocain-Adrenalinlösung blutleer gemacht. Ebenso harter Gaumenüberzug und weicher Gaumen. Aufsperrung des Mundes ad maximum. Beleuchtung mittelst Stirnlampe. Es ist unbedingt notwendig, vor Beginn der Operation durch ein frontales und ein sagittales Röntgenbild über Lage und Ausdehnung der Keilbeinhöhle und deren Beziehungen zur Sella, zur Scheidewand und zum Siebbein orientiert zu sein.

1. Schnitt durch den harten Gaumenüberzug und durch den weichen Gaumen in der Mittellinie. Der Schnitt beginnt dicht hinter dem Foramen in-

Digitized by Google
Original from UNIVERSITY OF CALIFORNIA
Generated on 2019-10-24 13:21 GMT / http://hdl.handle.net/2027/uc1.b3252760
Public Domain in the United States, Google-digitized / http://www.hathitrust.org/access_use#pd-us-google

cisivum und endet etwas vor der Insertion des Zäpfchens, durchquert also nur die vordere Hälfte des weichen Gaumens.

2. Zurückschieben des Involucrum palati duri jederseits bis zum Alveolarrand. Dann wird die nasale Schleimhautplatte des weichen Gaumens vom hinteren scharfen Rande der Pars horizontalis des Gaumenbeins — also da, wo sie in die Nasenbodenmukosa übergeht — abgeschnitten. Die orale Platte des Palatum molle bleibt dagegen in Zusammenhang mit dem Überzug des harten Gaumens. So erhält man jederseits einen Schleimhautlappen, der in seiner vorderen, dem harten Gaumen entsprechenden Partie nur aus einer Platte, nämlich dem Involucrum palati duri gebildet ist, während er in seiner hinteren Hälfte aus den beiden Schleimhautplatten — der oralen und der nasalen des Palatum molle und der Uvula — besteht. Legt man jetzt jederseits einen scharfen Haken ein, so lassen sich beide Schleimhautlappen sehr gut lateralwärts ziehen und man bekommt nach der Entfernung des vor Beginn der Operation eingelegten Nasenrachentampons einen vollen Überblick über die nunmehr frei vorliegende knöcherne Gaumenplatte, das Nasenrachendach, die Tubenwülste und die hintere obere Pharynxwand. Injektion einer Novocain-Adrenalinlösung in das jetzt freigelegte Pharynxdach in der Mittellinie.

3. Abschlagen der knöchernen Gaumenplatte unter Schonung der Durchtrittsstellen der Aa. incisivae und Aa. palatinae anteriores respektive dieser Blutgefäße selbst.

4. Abschieben der beiden Schleimhautbekleidungen der Nasenscheidewand von den hinteren Dreivierteln der Vomerplatte. Was an dieser Stelle wegen der lockeren Anheftung der Mukosa an den Knochen leicht gelingt. Die beiden Schleimhauttapeten des Septum gehen bekanntlich an dem Hinterrande der Scheidewand in einer scharfen, schräg von hinten oben nach unten vorn gestellten Kante ineinander über. Durchtrennung dieser Kante. Dieser Schnitt wird dann oben am Rachendach in der Mittellinie in sagittaler Richtung nach hinten bis zum Tuberculum pharyngeum verlängert. Die Incision geht gleich bis auf den Hinterhauptknochen durch die Schleimhaut und die hier sehr starke basilare Fascie hindurch. Abschieben der Mukosa und der Fascie des Rachendaches von der mit letzterer fest verwachsenen Knochenunterlage von diesem Medianschnitt aus soweit als möglich lateralwärts.

5. Fortnahme der hinteren Dreiviertel der knöchernen Vomerplatte. Die vordere Grenze der Resektion entspricht ungefähr einer Linie, die von dem Rostrum sphenoidale zum Foramen incisivum gezogen ist.

6. Zurückschieben der Nasenschleimhautbekleidung von der Unter- und auch ein Stückchen von der Vorderwand des Keilbeinkörpers. Abschlagen der knöchernen Unterwand des Sinus sphenoidalis unter Führung des vom Verfasser angegebenen Keilbeinhöhlenschützers (l. c.). Nicht der geringste Rest der Unterwand der Keilbeinhöhle darf stehen bleiben. Damit die abgeschlagenen

Digitized by Google
Original from UNIVERSITY OF CALIFORNIA
Generated on 2019-10-24 13:21 GMT / http://hdl.handle.net/2027/uc1.b3252760
Public Domain in the United States, Google-digitized / http://www.hathitrust.org/access_use#pd-us-google

Splitter nicht in die Rezesse, die der Sinus sphenoidalis in die großen und kleinen Flügel und in die flügelförmigen Fortsätze entsendet, hineinfallen — aus denen sie eventuell nur mit Schwierigkeit herauszubekommen wären — muß die Keilbeinhöhle, sowie sie auf eine kleine Strecke eröffnet ist, sofort mit einem Tampon abgedichtet werden. Das Septum sphenoidale wird ebenfalls eliminiert.

7. Auskratzung der Schleimhautbekleidung der Keilbeinhöhle, auch wenn sie gesund ist. Sonst kann nämlich der später zur Deckung der Hypophysiswunde verwendete plastische Schleimhautlappen nicht anheilen.

8. Wegnahme des knöchernen Bodens der Sella und Abtragung der Hypophysisgeschwulst.

9. Sofortiger Verschluß der Lücke in der knöchernen Schädelbasis respektive der Hypophysiswunde durch Schleimhautplastik. Hierzu wird der hintere Abschnitt des Mukosaüberzuges der einen Septumseite und des gleichseitigen Nasenbodens verwendet. Verfasser wählt immer die linke Seite; man kann ebenso gut die rechte nehmen. Wie erinnerlich, wurde bei Herausnahme der Knochengrundlage der Nasenscheidewand die Vomerplatte nur in ihren hinteren Dreivierteln reseziert, vorn blieb eine dünne Spange des Knochens stehen. Die vordere Grenze der Resektion entspricht einer Linie, die oben etwas vor dem Rostrum sphenoidale beginnt und unten dicht nach hinten vom Foramen incisivum endet. Dieser vorderen Resektionsgrenze entsprechend wird nun die linkseitige Septumbekleidung eingeschnitten. Am Nasenboden angekommen wendet sich der Schnitt rechtwinklig nach außen um und durchquert die Nasenbodenmukosa in frontaler Richtung bis zur lateralen Nasenwand. Hierauf biegt die Durchtrennungslinie noch einmal rechtwinklig und zwar nach hinten um und schneidet in sagittaler Richtung das Nasenbodenintegument dicht an der lateralen Nasenwand bis zu dem scharfen Hinterrand der Pars horizontalis des Gaumenbeines durch. Nun war ja schon bei Beginn der Operation die nasale Platte des Velum molle entsprechend diesem scharfen Rande von der Nasenbodenbekleidung abgetrennt. So ist also ein streifenförmiger Lappen mit oberer Basis von ca. 4 *cm* Länge und 2·5 *cm* Breite umschnitten. Derselbe wird nach oben umgeklappt und mit seiner bindegewebigen Unterfläche an die ihrer Schleimhautbekleidung beraubte, knöcherne linke Keilbeinhöhlenwand angedrückt. Da der Schleimhautlappen bei kleiner Keilbeinhöhle größer ist als diese Wand, so bedeckt er auch noch die durch die Eröffnung der Sella turcica gesetzte Lücke im Schädelgrunde und die entgegengesetzte (rechte) Keilbeinhöhlenwand.

Es gibt aber auch geradezu gigantische Sinus sphenoidales. Da reicht dann der Septumnasenbodenschleimhautlappen einer Seite nicht zur Bedeckung des ganzen Sinushohlraumes inklusive Schädelgrundwunde aus. Unter solchen Umständen muß natürlich auch die andere (rechte) Nasenscheidewand- und

Generated on 2019-10-24 13:21 GMT / http://hdl.handle.net/2027/uc1.b3252760
Public Domain in the United States, Google-digitized / http://www.hathitrust.org/access_use#pd-us-google
Digitized by Google
Original from UNIVERSITY OF CALIFORNIA

Nasenbodenmukosa zur Bedeckung mitherangezogen werden, indem man aus ihr einen ebenso beschaffenen Lappen formiert.

Die Pneumatisation des Os sphenoidale kann sich bekanntlich auch in die großen und kleinen Flügel und in die Processus pterygoidei erstrecken. Man erkennt das beim Aufdecken der Keilbeinhöhlenwände besonders gut nach Abkratzen der Schleimhauttapete. Dann muß der Septumnasenbodenschleimhautlappen selbstverständlich so angedrückt werden, daß die Mündungen der beregten Luftkammerausbuchtungen nirgends durch den Lappen abgeschlossen werde.

10. Man kann nun weiter verschieden vorgehen. Man kann einmal die Operation hier abbrechen und erst den Lappen an den Keilbeinhöhlenwänden respektive an der Hirnbasiswunde anheilen lassen, was ja innerhalb weniger Tage erfolgt sein muß. Dann kann man in einer zweiten Sitzung zur Vernähung des harten und weichen Gaumens und zur Restitution des fortgenommenen Stückes derNasenbodenschleimhaut in der gleich zu schildernden Weise schreiten. Man kann aber auch die ganze Encheirese einzeitig zu Ende führen, also den nunmehr zu schildernden letzten Akt der Operation gleich an die Schädelbasisplastik anschließen. Welches Verfahren vorzuziehen ist, muß erst die Erfahrung am Lebenden lehren.

11. Zur Restitution des bei der Bedeckung des Schädelbasisdefektes verwendeten hinteren Stückes der linkseitigen Nasenbodenschleimhaut wird die entgegengesetzte (rechte) Septumtapete benutzt. Es wird wieder derselbe Vertikalschnitt wie links — aber nur durch die Nasenscheidewandmucosa gemacht. Der Schnitt wird nicht durch den Nasenboden weitergeführt. Vielmehr erfolgt die Abtrennung des umschnittenen Septumlappens oben in Höhe der Keilbeinhöhlenunterwand durch einen entsprechenden Sagittalschnitt. Dieser Lappen hat also seine Ernährungsbasis unten am Nasenboden. Er wird nach unten auf den Nasenboden der anderen (linken) Seite umgeklappt und ersetzt somit das zur Schädelgrundplastik verwendete Stück dieser linken Nasenbodenschleimhaut. Dann folgt die Naht durch das Integument der harten Gaumenplatte und durch das Velum molle samt der Uvula in der aus der Uranoplastik bekannten Art und Weise. Ein Vioformtampon wird die ersten Tage in die hintere Nasenpartie eingebracht, um den Kontakt der Schleimhautplastik mit den Wänden der Keilbeinhöhle und mit dem Schädelgrunddefekt zu sichern.

12. Das durch den eben geschilderten Eingriff aufgedeckte Hirnbasisgebiet ist ein längliches Viereck. Sein längster, sagittaler Durchmesser beträgt 3 *cm*, während es im Querdiameter nur etwas über 1 *cm* breit ist. Das Areal erstreckt sich in der Medianlinie des Kopfes vom vorderen Begrenzungsrande des Sulcus chiasmatis nach hinten bis zu einer frontal gestellten Linie, die man sich auf dem Clivus zwischen beiden Felsenbeinspitzen gezogen denken muß. Die Querausdehnung der Freilegung ist durch zwei Linien begrenzt, welche

Digitized by Google
Original from UNIVERSITY OF CALIFORNIA
Generated on 2019-10-24 13:21 GMT / http://hdl.handle.net/2027/uc1.b3252760
Public Domain in the United States, Google-digitized / http://www.hathitrust.org/access_use#pd-us-google

beiderseits neben der tiefsten Aushöhlung der Sattelgrube in einer Entfernung von 1 *cm* voneinander von den Processus clinoidei medii zu den Postici gezogen werden und welche man sich natürlich nach vorn und hinten entsprechend verlängert denken muß. Diese beiden Linien geben die Grenze zwischen Hypophysis und Sulcus caroticus an, sie sind nicht selten bei Erwachsenen deutlich ausgedrückt. Innerhalb dieses Terrains ist das Entfernen des Knochens gefahrlos, wenn man den Schützer immer vorsichtig, ehe man den Knochen abschlägt, zwischen diesen und die Dura einschiebt. Nur die Gegend der Sattellehne verursacht Schwierigkeiten, weil hier die harte Hirnhaut sehr fest adhäriert und weil außerdem der Knochen hier beiderseitig — vorn und hinten — mit letzterer bekleidet ist. Da auch die Processus clinoidei medii mit den postici nicht selten knöchern verbunden sind, so kann die Herausnahme des letzten Stückes der Sattellehne unter Umständen technisch schwierig sein. Nun darf natürlich in dieser intricaten Gegend nicht mit Gewalt vorgegangen werden. Man muß also eventuell lieber ein Stückchen der knöchernen Sattellehne zurücklassen, als daß man sich der Gefahr aussetzt, durch Einreißen der Dura und konsekutives starkes Bluten zum Abbruch der Operation gezwungen zu werden.

Die Knochensubstanz im Keilbeinkörper pflegt fein spongiös und sehr blutreich zu sein.

Hat man überall den Knochen in dem beregten Bezirk entfernt, so präsentiert sich auf der jetzt freigelegten Dura ein rundlicher, frontal gestellter Querwulst, das ist die Hypophysis. Was von dem freigelegten Duraterrain vor dem Querwulst liegt, ist Chiasmaregion, was dahinter situiert ist, entspricht der Interpedunculargegend. Schlitzt man die sehr zarte Dura sagittal in der Mittellinie vor dem Hypophysiswulst, so stößt man auf die Cysterna chiasmatis der Spinnwebenhäute. Und spaltet man auch diese, so kommt das Chiasma zum Vorschein. Schlitzt man die etwas derbere Dura hinter dem Hypophysiswulst ebenfalls sagittal in der Mittellinie, so stößt man auf die Cysterna interpeduncularis. Und spaltet man auch hier wieder die Arachnoidea, so kommen die Corpora mamillaria respektive die Substantia perforata posterior zum Vorschein. Man ist also dicht an der Austrittsstelle des N. oculomotorius.

Es ist auf diese Weise auch möglich, den Sinus cavernosus zugänglich zu machen. Sein hinterer Anfang kann von der Wunde aus erreicht werden, wenn man ganz in der Tiefe derselben und ganz hinten den Knochen seitlich noch etwas mehr wegschlägt.

Verfasser erlaubt sich schließlich noch darauf hinzuweisen, daß für die Ausführung der Operation eine Vorbedingung erfüllt sein muß. Schon v. Eiselsberg hat es für kontraindiziert erklärt, bei einer akuten Rhinitis oder wenn letztere erst kurze Zeit abgelaufen ist, die nasale Hypophysisope-

Digitized by Google
Original from UNIVERSITY OF CALIFORNIA
Generated on 2019-10-24 13:21 GMT / http://hdl.handle.net/2027/uc1.b3252760
Public Domain in the United States, Google-digitized / http://www.hathitrust.org/access_use#pd-us-google

ration auszuführen. Diese Anweisung gewinnt in bezug auf die eben angegebene Plastik besondere Bedeutung. Der Nasenschleimhautlappen, der zur Dekkung des Schädelbasisdefektes verwendet wird, muß absolut gesund sein, denn ist er infektiös erkrankt, so birgt er ja die Gefahr, daß seine Erkrankung sich der Dura und Hirnsubstanz mitteilt, erst recht in sich. Das Periculum, das durch die Plastik ausgeschaltet werden soll, wird also nicht nur nicht eliminiert, sondern im Gegenteil nahegerückt. Natürlich gibt nicht bloß die akute Rhinitis, nein, auch jede andere infektiöse Erkrankung der Nase, vor allem die Ozaena, eine strikte Kontraindikation für die Ausführung der nasalen Hypophysisoperation ab.

Auch das ist ein Grund, dessentwegen vornehmlich der Nasenarzt mit dieser Operation betraut werden sollte; denn nur er vermag in zweifelhaften Fällen zu entscheiden, ob der Zustand der Nase die Ausführung des Eingriffes gestattet oder nicht.

II. Die Freilegung der Keilbeinhöhle vom Munde her.

Man ist bisher an die Keilbeinhöhle fast immer nur von der Vorderwand aus herangetreten. Die intra- wie die extranasalen Operateure kennen nur diesen Weg. Aber die bloße Wegnahme der Vorderwand genügt nur bei kleinen Keilbeinhöhlen, bei großen reicht sie häufig nicht aus. Denn sie gestattet nicht, denjenigen Abschnitt des Sinus sphenoidalis, der hinter dem Türkensattel gelegen ist — den sogenannten retro-sellaren Rezeß — zur Anschauung zu bringen. Der bleibt durch die Vorbuchtung der Sella verdeckt.

Nun ist doch durch die einfache Aufmachung einer chronisch erkrankten Nebenhöhle blutwenig erreicht; mindestens soweit definitive Heilung in Frage kommt. Die älteren Rhinologen, zu der Zeit, als die anatomische Durchforschung dieses Gebietes noch in den Kinderschuhen steckte, haben freilich geglaubt, daß eine chronische Antritis ausheilen müsse, wenn nur der Sekretabfluß gesichert sei. Heute weiß jedermann, daß das häufig nicht zutrifft, weil ja in vielen Fällen auch krankhafte Prozesse jenseits der Mucosagrenze mitspielen. Daraus folgt, daß zu der breiten Eröffnung einer chronisch erkrankten Nebenhöhle immer noch zweitens die Auskratzung der Mucosa hinzutreten muß. Denn nur so läßt sich erkennen, ob die dahinter gelegene Knochenwand nicht auch bereits mitaffiziert ist. Und in letzterem Fall muß drittens auch diese eliminiert werden. Das muß allein schon aus dem Grunde geschehen, weil ja auch jenseits des erkrankten Knochens eine Eiteransammlung — also wenn es sich um den Sinus sphenoidalis handelt ein extra- oder ein subduraler Absceß vorhanden sein kann. Der dann viertens ebenfalls zu entfernen wäre. Und schließlich geht die Aufgabe fünftens doch auch immer noch dahin, nach breiter Eröffnung der Nebenhöhle, nach Auskratzung der chronisch entzündeten Mucosa, nach Entfernung der nicht mehr intakten Partien der Knochen-

Digitized by Google
Original from UNIVERSITY OF CALIFORNIA
Generated on 2019-10-24 13:21 GMT / http://hdl.handle.net/2027/uc1.b3252760
Public Domain in the United States, Google-digitized / http://www.hathitrust.org/access_use#pd-us-google

wand, nach Entleerung etwaiger intrakranieller Eiteransammlungen die Wände der betreffenden Nebenhöhle wieder mit gesunder Schleimhaut auszutapezieren respektive einen etwaigen Schädelgrunddefekt, wenn derselbe gesetzt werden mußte, sofort wieder plastisch zu decken. Wie soll das aber alles bei großen Keilbeinhöhlen geschehen, wenn der Operateur den wichtigen retro-sellaren Rezeß bei der Eröffnung von vorneher nicht mal ordentlich zu Gesichte bekommen, geschweige denn behandeln kann? Nein, für große Keilbeinhöhlen reicht die Wegnahme der Vorderwand nicht aus, hier paßt besser die Resektion der Unterwand. Durch sie werden alle eben beregten Übelstände vermieden, der retro-sellare Rezeß wird bequem sichtbar und zugängig gemacht, so daß seine Schleimhautbekleidung leicht ausgekratzt und eine etwa darüber gelegene krankhafte Knochenpartie respektive ein intrakranieller Absceß ohne Schwierigkeit beseitigt werden kann. Endlich kann bei dieser Eröffnung auch das fünfte Postulat, nämlich die Keilbeinhöhle respektive einen etwaigen Schädelbasisdefekt sofort wieder mit gesunder Mucosa zu decken, mühelos erfüllt werden.

Man könnte vielleicht einwenden, daß die Resektion der Unterwand der Keilbeinhöhle, die doch immerhin oin etwas größerer Eingriff ist, sich in den meisten Fällen von chronischer Antritis sphenoidalis vermeiden lasse, weil diese Erkrankung erfahrungsgemäß selbst bei großen Höhlen durch die viel einfachere Wegnahme der Vorderwand genügend versorgt werde. Aber dieser Einwand würde, wenn er gemacht werden sollte, in der Luft schweben. In der Literatur wird dagegen über eine ganze Anzahl von Fällen berichtet, wo trotz der Eröffnung von vorn her doch üble Ausgänge eingetreten sind. Alles, was über chronische Keilbeinhöhlenentzündungen bisher bekannt geworden ist, weist darauf hin, daß gerade diese Nebenhöhlenaffektion viel häufiger Komplikationen nach sich zieht, als alle übrigen.

Die Technik der Wegnahme der Unterwand der Keilbeinhöhle vom Munde aus ist schon oben gelegentlich der Hypophysisfreilegung (siehe Punkt 1—7) erörtert worden. Hierzu kommt

Die plastische Deckung der freigelegten knöchernen Keilbeinwände mit intakter Schleimhaut. Sie erfolgt entweder in der oben von der Hypophysis beschriebenen Art und Weise aus dem Septum- und Nasenbodenbelag der einen (linken) Seite, oder man kann sie auch aus den beiden Schleimhauttapeten des Septums, soweit dieselben ihrer knöchernen Vomerunterlage beraubt sind, entnehmen. Hierzu wird jederseits derselbe Schnitt wie oben durch die Mucosa am Hinterrande des stehen gebliebenen Knochens gemacht. Dazu kommt ein zweiter, sagittal gerichteter Schnitt, der die beiden Septumschleimhautlappen längs der Linie, in der sie in die Nasenbodenmucosa übergehen, durchtrennt. So sind 2 viereckige Lappen umschnitten, die um ihre obere Basis nach oben umgeschlagen und auf die rechte und linke Keilbeinhöhlenwand antamponiert werden. Reichen sie für deren Bedeckung nicht aus,

Digitized by Google
Original from UNIVERSITY OF CALIFORNIA
Generated on 2019-10-24 13:21 GMT / http://hdl.handle.net/2027/uc1.b3252760
Public Domain in the United States, Google-digitized / http://www.hathitrust.org/access_use#pd-us-google

was in der Regel der Fall ist, so wird einer der beiden Lappen um ein Stück der zugehörigen Nasenbodenmucosa in der oben gelegentlich der Hypophysisdeckung geschilderten Art und Weise verlängert.

Den Beschluß macht natürlich wieder die Vernähung des harten und weichen Gaumens.

III. Die gleichzeitige Freilegung beider Hauptnasenhöhlen vom Munde aus.

Es gibt Erkrankungen des Riechorgans, welche dazu zwingen, beide Hauptnasenhöhlen gleichzeitig freizulegen. Natürlich mit Entfernung des Septums. Besonders geben die klinisch malignen Tumoren des Schädelgrundes respektive der vorderen Keilbeinwand die Indikation hiefür (die sogenannten Nasen-Rachenpolypen). Aber auch ausgedehnte Zerschmetterungen des Naseninnern durch Schuß, Schlag oder Fall, ferner weit und tiefgreifende geschwürige Prozesse, eingedrungene Fremdkörper können hierzu nötigen.

Nun ist von vornherein klar, daß einer der gegebenen Wege hierfür die Eröffnung vom Munde mit nachfolgender Wegnahme des Septums ist. Denn die Nase hat ja, wenn man sich die Kieferhöhlen abgeschnitten denkt, die Form eines schmalen rechteckigen Kastens, der vorn dem Nasenrücken entsprechend abgeschrägt ist und der durch eine senkrechte Scheidewand in 2 symmetrische Hälften geteilt wird. Die längste Schmalseite dieses Kastens entspricht dem Nasenboden. Sie trägt ganz vorne unten jederseits eine horizontal gestellte Öffnung, das Nasenloch. Denkt man sich dieses unter Schonung des Lippen- und Zahnbogens nach hinten durch das Palatum durum verlängert und trägt man dazu noch in Gedanken die Nasenscheidewand ab, so ist der gewünschte Operationseffekt erreicht, beide Hauptnasenhöhlen sind gleichzeitig aufgedeckt.

Daß dieses Raisonnement zutrifft, beweisen die bekannten Fälle von angeborener, doppelseitiger Kieferspalte. Hier hat die Natur diese Verlängerung beider Nasenlöcher nach hinten gemacht. Und hier ist in der Tat ein vollkommener gleichzeitiger Überblick über das Innere beider Hauptnasenhöhlen erreicht.

Die Chirurgen haben denn auch nicht gezögert, diesen von der Natur gewiesenen Weg zu betreten. Als erster Nélaton schon gegen die Mitte des vorigen Jahrhunderts, dann ein paar Jahrzehnte später Gussenbauer; ganz neuerdings Kuhn. Demselben Prinzip sind auch Kocher (siehe Veröffentlichung von Lanz, Deutsche Zeitschr. f. Chirurgie, Bd. 35, Leipzig 1893), Habs (Deutsche Zeitschr. f. Chirurgie, Bd. 47) und Partsch (Deutsche Zeitschr. f. Chirurgie, Bd. 57) gefolgt. Nur mit dem Unterschiede, daß diese Autoren anstatt die Platte des harten Gaumens zu resezieren, dieselbe einfach mitsamt dem Zahnbogen temporär abschlagen und sie nach Beendigung der Operation wieder in loco fixieren.

Digitized by Google
Original from UNIVERSITY OF CALIFORNIA
Generated on 2019-10-24 13:21 GMT / http://hdl.handle.net/2027/uc1.b3252760
Public Domain in the United States, Google-digitized / http://www.hathitrust.org/access_use#pd-us-google

Verfasser würde jetzt in einem geeigneten Fall so vorgehen, wie er es soeben von der palatinalen Aufdeckung der Keilbeinhöhle beschrieben hat, nur mit dem Unterschiede, daß er dabei die Septumresektion nicht bloß auf die knöcherne Vomerplatte beschränken, sondern gleich auch deren beiderseitige Schleimhautbekleidung mit wegnehmen würde. Danach würde sich die „Gleichzeitige Freilegung beider Hauptnasenhöhlen vom Munde aus" folgendermaßen gestalten: Die Vorbereitungen und die operativen Maßnahmen sind dieselben, wie sie oben vor der Hypophysisaufdeckung sub 1—5 geschildert wurden.

Dazu kommt die Abtragung beider Schleimhauttapeten des Septums, soweit letzteres seiner Knochenunterlage beraubt worden ist. Die beiden Schleimhautlappen werden einfach weggeschnitten. Damit ist durch operative Herstellung desselben Zustandes, wie er sich angeboren bei Personen mit doppelseitiger Kieferspalte findet, das Innere beider Hauptnasenhöhlen in den hinteren oberen Partien auf das vollkommenste freigelegt. Ist es nötig, die beiden Hauptnasenhöhlen noch weiter nach vorne und oben aufzudecken, so braucht man nur von dem stehen gebliebenen Rest der Nasenscheidewand von hinten her soviel als erforderlich ist, und zwar wieder Knochen und Schleimhaut gleichzeitig wegzunehmen.

Den Beschluß macht natürlich wieder die Vernähung des harten und weichen Gaumens in der bekannten Art und Weise.

Verfasser hat noch die angenehme Pflicht, Herrn Dr. Gustav Lennhoff für die Unterstützung, die er ihm bei vorstehender Arbeit angedeihen ließ, Dank auszusprechen. Auch Herrn Geheimrat Orth, dem Direktor des Pathologisch-anatomischen Instituts, in welchem die Leichenversuche ausgeführt wurden, und Herrn Geheimrat Hildebrand, Direktor der chirurgischen Klinik der Kgl. Charité, in dessen Laboratorium eine diesbezügliche Operation am Hunde gemacht worden ist, sowie dem Leiter dieses Laboratoriums, Herrn Dr. Wendriner, spricht der Verfasser hiermit seinen Dank aus.

B. Die Eröffnung vom Septum aus.

Oskar Hirsch (Wien) (l. c.) gebührt das Verdienst, einen neuen nasalen Weg zur Hypophysis gefunden zu haben. Seine Methode, die in Lokalanästhesie ausgeführt wird und keine äußere Verletzung setzt, basiert auf der submukösen Septumresektion. Indem er letztere nach rückwärts bis auf die vordere Keilbeinhöhlenwänd verlängert, bringt er sich den Hypophysiswulst zur Anschauung. Dann entfernt er dessen knöcherne Hülle, schlitzt die Dura und exkochleiert den Hirnanhangstumor mit dem scharfen Löffel, worauf er zur Sicherung des Sekretabflusses einen Jodoformgazetampon zwischen die beiden septalen Schleimhautblätter legt. Die Operation dauert bei Hirsch, von der Anästhesie abgesehen, aber die Pausen mitgerechnet, zirka $^5/_4$ Stunden. Auf dem III. in-

Digitized by Google
Original from UNIVERSITY OF CALIFORNIA
Generated on 2019-10-24 13:21 GMT / http://hdl.handle.net/2027/uc1.b3252760
Public Domain in the United States, Google-digitized / http://www.hathitrust.org/access_use#pd-us-google

ternationalen Laryngo-Rhinologenkongreß Berlin 1911 konnte Hirsch bereits über 13 derartige Eingriffe, von denen 10 erfolgreich waren, berichten. Darunter waren alle durch Hypophysentumoren bedingten Krankheitsformen vertreten: Akromegalie, Degeneratio adiposo-genitalis und Sehstörungen ohne auffallende Allgemeinerscheinungen. In der überwiegenden Zahl dieser 10 erfolgreichen Fälle konnten durch die Operation die Krankheitssymptome (Sehstörungen, Akromegalie, Kopfschmerz) bedeutend gebessert werden.

Freilich hat die Methode auch 3 Todesfälle — unter 13 Pat. — aufzuweisen. Mit Recht sagt aber Hirsch, daß sie nach keiner der anderen bis da bekannt gewesenen Methoden hätten vermieden werden können. Einmal ergab die Sektion frische lobulärpneumonische Herde und eine hochgradige Degeneration des Herzens; in einem zweiten Falle war der Subarachnoidealraum eröffnet, weil — wahrscheinlich infolge circumscripten Hydrocephalus des dritten Ventrikels — der Boden des letzteren dem Diaphragma sellae fest anhaftete und dieses im vordersten Teile stark exkaviert und an den Sellarboden angedrückt hatte. Unter diesen anatomischen Verhältnissen mußte natürlich bei Umschneidung der Dura auch der Ventrikel miteröffnet werden. Was dann zum kontinuierlichen Liquorabfluß und zum Tode führte. Im dritten Falle ergab sich Hydrocephalus als Todesursache. Wenn mithin auch keiner der 3 Exitus durch Infektion verursacht war, so beweist doch der zweite Fall (Tod infolge kontinuierlichen Liquorabflusses), daß die durch den Eingriff gesetzte offene Kommunikation zwischen dem Schädelhöhleninhalt und der Außenwelt, selbst wenn danach Meningitis nicht eintritt, doch zu letalen Komplikationen führen kann. Diese offene Kommunikation muß also unter allen Umständen vermieden werden.

In den nachfolgenden Zeilen wird ein Verfahren geschildert werden, welches auf demselben Wege wie Hirsch vorgeht, sich aber dadurch unterscheidet, daß sich unmittelbar an die Ausräumung der Hypophysisgeschwulst die plastische Deckung der verletzten Stelle der Schädelbasis anschließt. Wodurch natürlich die Kommunikation der Hirnwunde mit der Nase, also die Hauptgefahr der Hirschschen Operation vermieden wird.

Die Vorbereitungen zu dieser Operation sind: Tamponade des Nasenrachenraumes. Der Kranke liegt in Rückenlage mit wenig erhöhtem Kopf, Mund durch sperren soweit als möglich aufgesperrt; allgemeine Narkose unter Kuhnscher Intubage. Kehlkopf und Speiseröhreneingang sind durch Tampon abgedichtet. Das ganze Innere der Nase, besonders aber die beiden Seiten des Septum werden in der bekannten Weise mit Novocain-Adrenalin anämisiert, ebenso das Oberkieferzahnfleisch und das weiche Gaumensegel längs seines Ansatzes am harten Gaumen.

1. Die Operation beginnt damit, daß das Velum molle der Quere nach vom harten Gaumen abgeschnitten wird. Nach Stillung der Blutung wird der Mundsperrer abgenommen.

Digitized by Google
Original from UNIVERSITY OF CALIFORNIA
Generated on 2019-10-24 13:21 GMT / http://hdl.handle.net/2027/uc1.b3252760
Public Domain in the United States, Google-digitized / http://www.hathitrust.org/access_use#pd-us-google

2. Jetzt folgt die Dekortikation der Gesichtsmaske nach der ursprünglichen, von Rouge angegebenen Methode. Die Zahnfleischbekleidung des Oberkiefers wird dicht an der Übergangsfalte ihrer ganzen Ausdehnung nach quer durchtrennt. Die Weichteile werden vom oberen Schnittrand aus nach oben zurückgeschoben. So kommen Spina nasalis ant., der untere Aperturrand, die beiden Fossae caninae und Foramina infraorbitalia, die Masseteransätze an beiden Jochbögen und die beiden unteren Augenhöhlenränder zum Vorschein. Darauf wird ein gekrümmtes Raspatorium dicht am Knochen von der Fossa canina der einen Seite über den knöchernen Nasenrücken hinweg nach der Augenbrauengegend der anderen Kopfhälfte geschoben und so die Haut über der Stirn beweglich gemacht. Jetzt läßt sich der Unterrand des viereckigen Knorpels aus der Vomerrinne heraushebeln. Ebenso läßt sich nunmehr auch am Nasenboden die Schleimhauttapete von der Knochenunterlage bis zum Hinterrand der Choane loslösen. An letzterer Stelle ist sie ja bereits durch den bei Beginn der Operation durch das Gaumensegel geführten Querschnitt vom Velum molle abgetrennt.

Bei der Abhebelung des Schleimhautschlauches vom Nasenboden ist die Arteria incisiva zu berücksichtigen. Sie liegt ganz unten und vorn dem Vomer an. Manchmal gelingt das Abhebeln der Schleimhaut vom Nasenboden erst, nachdem dasjenige Stückchen des unteren Aperturrandes, welches das Niveau des Nasenbodens überragt, abgeschlagen ist (Kretschmann). Nun wird mit dem Messer jederseits eine Öffnung im Nasenschleimhautschlauch am Außenrande der Apertur dicht unter dem Vorderende der unteren Muschel gemacht. Dann wird durch diese beiden Löcher ein starker stumpfer Zweizink von den Nasenlöchern aus gesteckt und um die Oberlippe herumgeführt. Übt man jetzt mit Hilfe dieses Hakens einen kräftigen, aber vorsichtigen Zug auf die Weichteile aus, so reißt der Nasenschleimhautschlauch an der Circumferenz der Nasenapertur glatt ab. Nur im oberen Bezirk, da, wo die Cartilagines nasi laterales sich ansetzen, muß mit einem schneidenden Instrument, am besten mit dem scharfen Rande eines Hohlmeißels nachgeholfen werden. Zu gleicher Zeit hebt sich auch der viereckige Knorpel immer mehr und mehr aus der Vomerrinne heraus. Sehr bald ist der Hinterwinkel der Cartilago quadrangularis erreicht. Dann wird auf den Hinterrand dieses Knorpels übergegangen und dieser in derselben Weise von der Lamina perpendicularis des Siebbeines abgetrennt. Bei diesen Manipulationen reißt häufig der viereckige Knorpel ungefähr in der Mitte senkrecht von oben nach unten durch. Damit bleibt dann bei der Dekortikation die hintere Hälfte des Knorpels in der Nase zurück. Das macht nichts. Sie wird nachher besonders entfernt. Entsprechend dem Knorpeleinriß pflegt auch die Schleimhautbekleidung des Septum durchzureißen. Jetzt lassen sich die nasalen Gesichtsweichteile mitsamt den in ihnen haftenden Teilen des viereckigen Knorpels nach oben umschlagen. Damit ist die Rougesche

Digitized by Google
Original from UNIVERSITY OF CALIFORNIA
Generated on 2019-10-24 13:21 GMT / http://hdl.handle.net/2027/uc1.b3252760
Public Domain in the United States, Google-digitized / http://www.hathitrust.org/access_use#pd-us-google

Dekortikation beendet. Die Operation kann, wenn man die Schleimhaut vorher gut anämisiert hat, nicht sonderlich blutig sein. Übrigens kann man dabei jederzeit der Blutung mit Leichtigkeit durch Tamponade Herr werden.

In vivo dürfte sich vielleicht empfehlen, nach der Rougeschen Dekortikation eine 24stündige Pause eintreten zu lassen. Würde man nämlich den Hypophysiseingriff gleich anschließen, so dürfte doch die Blutung stören.

Der weitere Verlauf der Encheirese kann in Lokalanästhesie ausgeführt werden. Er verläuft analog dem palatinalen Vorgehen wie es oben Nr. 4 an beschrieben wurde. Nur werden natürlich nicht bloß die hinteren drei Viertel, sondern es wird der ganze Vomer und eventuell auch ein Stück der Lamina perpendicularis entfernt. Dann wird die hintere Umschlagskante der septalen Mucosabekleidung durchschnitten und dieser Schnitt nach hinten oben in der Mittellinie durch die Rachendachbekleidung hindurch bis zum Tuberculum pharyngeum verlängert. Darauf erfolgt das Zurückschieben der Schleimhautperiosttapete von der vorderen und unteren Keilbeinhöhlenwand und — so gut es eben geht — auch vom Rachendach. Jetzt wird der ganze knöcherne Boden des Sinus sphenoidalis und auch ein möglichst großes Stück der Vorderwand desselben abgetragen. Letzteres muß, um nicht die Lamina cribrosa zu verletzen, sehr vorsichtig geschehen. Den Beschluß macht die Entfernung des Septum intersphenoidale und die Auskratzung der Schleimhaut der Keilbeinhöhle, auch wenn sie ganz gesund sein sollte (s. oben).

Der auf diese Weise erlangte Überblick über das Cavum sphenoidale ist recht gut. Freilich nicht immer ganz so vollkommen, wie wenn vom Palatum durum aus eingegangen wird.

An die Eröffnung und Ausräumung des Hypophysiswulstes wird die Plastik in derselben Weise wie bei dem Vorgehen vom Gaumen aus angeschlossen. Die Bildung des Lappens aus der Septumbekleidung und dem Nasenbodenbezug der einen Seite macht nach vorausgeschickter Gaumensegelabtrennung nebst Rougescher Dekortikation keine Schwierigkeiten. Reicht der Lappen der einen Seite nicht zur Deckung aus, so muß man beide Seiten verwenden. Andernfalls läßt sich die einseitig stehen gebliebene septale Schleimhauttapete dazu benutzen, um den gegenseitigen Nasenbodenschleimhautdefekt zu ersetzen.

Beide Septumtapeten allein ohne Nasenbodenschleimhaut reichen, da die Scheidewand in ihrem hinteren (Keilbeinhöhlen-)Bezirk ganz niedrig ist, zur Schädelbasisdefektdeckung nicht aus, es muß immer noch die Nasenbodenbekleidung mindestens einseitig mitherangezogen werden.

Am Schlusse der Operation wird natürlich der quere Gaumensegelschnitt wieder vernäht. Der dekortizierte Gesichtsweichteillappen wird zurück, eklappt. Er heilt tadellos wieder an. Vergleicht man diese Modifikation der Hirschschen Operation mit letzterer selbst, so hat sie dieser gegenüber zwei Vorteile: Einmal

Digitized by Google
Original from UNIVERSITY OF CALIFORNIA
Generated on 2019-10-24 13:21 GMT / http://hdl.handle.net/2027/uc1.b3252760
Public Domain in the United States, Google-digitized / http://www.hathitrust.org/access_use#pd-us-google

daß danach der Hirnbasisdefekt sofort plastisch bedeckt ist, dann daß durch die vorherige Abhebung der knorpeligen Nase der Operateur um zirka 4 *cm* näher an die Hypophysis herangerückt ist. Andrerseits hat sie den Nachteil, daß sie wahrscheinlich wird zweizeitig ausgeführt werden müssen und daß sie absolut keine Sprechstundenoperation ist, sondern unbedingt — schon der Narkose wegen — den klinischen Aufenthalt nötig macht. Gegenüber der (oben beschriebenen) Operation vom Palatum durum aus hat sie den Vorzug, daß dabei die harte Gaumenplatte erhalten bleibt. Sie scheint aber, soweit sich das nach Leichenversuchen beurteilen läßt, technisch — namentlich was die Deckklappenbildung anbetrifft — schwieriger zu sein. Auch gibt sie, weil das Operationsterrain immerhin etwas beengt ist, keinen so vollkommenen Überblick.

Hier muß die Frage aufgeworfen werden, welcher von beiden eben beschriebenen Wegen, der septale oder der palatinale vorzuziehen ist. Die Beantwortung hängt davon ab, welche von beiden Voroperationen, die Rougesche Dekortikation oder das Abschlagen der harten Gaumenplatte als der schwerere Eingriff zu erachten ist. Verfasser dieser Zeilen hat über die Rougesche Encheirese keine Erfahrung. Er hat aber die andere Art der Dekortikation, die sich von der Rougeschen bekanntlich nur dadurch unterscheidet, daß dabei der viereckige Knorpel nicht mit in den Hautweichteillappen übernommen, sondern in situ belassen wird, einige 60mal am Lebenden ausgeführt und kann von ihr in Übereinstimmung mit allen anderen Autoren, die sie angewandt haben (Goris, Bardenheuer, Rothgans und Krapper, Lavrand) nur sagen, daß sie gänzlich ungefährlich und ziemlich geringfügig ist. Von der Rougeschen Art der Dekortikation galt in früheren Zeiten das Gegenteil. Die wurde wegen der starken Blutung, die eventuell zur Blutaspiration führen konnte, für nicht ungefährlich erachtet. Aber beide Pericula sind heutzutage nicht mehr zu befürchten. Gegen das Eindringen von Blut in den Kehlkopf ist man ja jetzt durch die Kuhnsche Intubage mit ihrer primären Abdichtung des Kehlkopfes- und Speiseröhreneinganges unbedingt geschützt. Ebenso ist man heute der Gefahr des allzu reichlichen Blutergusses aus den nasalen Schleimhautwunden dadurch enthoben, daß man ja jetzt die Nasenmucosa immer vorher mit dem Novocain- respektive Cocain-Adrenalingemisch etc. anämisiert. Damit dürften wohl die Einwände, die früher mit Recht gegen das Rougesche Verfahren erhoben wurden, beseitigt sein. Ist das Rougesche Verfahren aber in Wirklichkeit nicht wesentlich eingreifender als die andere Art der Dekortikation, die, wie gesagt, sicher eine ganz harmlose Sache ist, so kann es gar keinem Zweifel unterliegen, daß der septale Weg zu der Hypophysis dem palatinalen vorzuziehen ist. Denn das Abschlagen des harten Gaumens ist doch immer eine viel schwerere Verletzung als das temporäre Abheben der Gesichtsmaske.

* * *

Digitized by Google
Original from UNIVERSITY OF CALIFORNIA
Generated on 2019-10-24 13:21 GMT / http://hdl.handle.net/2027/uc1.b3252760
Public Domain in the United States, Google-digitized / http://www.hathitrust.org/access_use#pd-us-google

Die Freilegung der Keilbeinhöhle vom Septum her.

Diese Erörterungen zwingen dazu, auch die die Operationen in der Keilbeinhöhle betreffenden Dinge noch einmal Revue passieren zu lassen. Wie schon oben ausgeführt, hat die bisher gebräuchliche Art der Eröffnung des Sinus sphenoidalis, die bekanntlich in der Abtragung der mittleren Muschel, der Ausräumung des Siebbeines und der Resektion der vorderen Keilbeinhöhlenwand besteht, das gegen sich, daß dadurch der retrosellare Rezeß, wenn ein solcher vorhanden ist, nicht genügend freigelegt wird. In Fällen, in denen derselbe hoch in die Sattellehne hinein in die Höhe steigt, läßt er sich niemals von vorn, sondern immer nur von unten her, also nach Abschlagung der Unterwand der Keilbeinhöhle überblicken. (Ein vorzügliches Beispiel eines derartigen retrosellaren Rezesses, der bis in die Spitze des Processus clinoideus posticus hinaufreicht, findet sich bei Zuckerkandl [Normale und pathologische Anatomie der Nasenhöhle, Wien 1882] auf Tafel 8, Fig. 36 abgebildet.)

Diese Vorbedingung ist aber bei der eben beschriebenen Art der septalen Freilegung der Keilbeinhöhle erfüllt, da wird ja die ganze Unterwand abgetragen. Immerhin haben die Leichenversuche auch hierbei ergeben, daß der Überblick über die Keilbeinhöhle bei der palatinalen Art ein etwas vollkommenerer ist. Aber das fällt doch dem großen Nachteil des palatinalen Weges gegenüber, daß dabei der harte Gaumen abgeschlagen werden muß, nicht sonderlich in die Wagschale. Immerhin kann auch hierbei die Erfahrung an Lebenden erst lehren, welche von den beiden Eröffnungsmethoden — die septale oder die palatinale — vorzuziehen ist.

Aus der königl. ungar. Universitätsklinik für Nasen- und Kehlkopfkrankheiten in Budapest (Direktor: Prof. A. Onodi).

Experimentelle Untersuchungen zur Phonationsfrage.[1])

Von Dr. **Béla Freystadtl.**

Nach beiderseitiger Exstirpation des von Krause festgestellten Kehlkopfzentrums im Gyrus praefrontalis der Großhirnrinde des Hundes bleiben die Stimmlippenbewegungen unverändert und die Tiere phonieren weiter. Die Untersuchungen von Onodi, Kanasugi haben ferner gezeigt, daß die Durchtrennung des Hirnstammes bis hinter den hinteren Vierhügeln die Stimmlippenbewegungen und die Phonation unbeeinflußt läßt. Katzenstein hat gefunden, daß nach halbseitiger Exstirpation des Atemzentrums im Gyrus centralis anterior des Hundes die gegenüberliegende Stimmlippe deutliche Motilitätsstörungen aufweist. Meine Untersuchungen hatten den Zweck, die Stimmbandbe-

[1]) Der Artikel war für die Festschrift für Prof. Onodi bestimmt, konnte aber technischer Hindernisse halber nicht erscheinen.

Digitized by Google
Original from UNIVERSITY OF CALIFORNIA
Generated on 2019-10-24 13:21 GMT / http://hdl.handle.net/2027/uc1.b3252760
Public Domain in the United States, Google-digitized / http://www.hathitrust.org/access_use#pd-us-google

wegungen und die Lautgebung des Hundes nach Durchtrennung des Hirnstammes einer näheren Betrachtung zu unterziehen.

Die Experimente wurden auf folgende Art gemacht. Entsprechend dem Occipitallappen des narkotisierten Hundes wurde eine Trepanationsöffnung hergestellt. Durch diese wurde das Messer bis zur Gehirnbasis vorgeschoben und auf diese Weise der Pedunculus cerebri, die Brücke und das verlängerte Mark in verschiedener Höhe durchschnitten. Das Tier stand nach der Operation eine Zeitlang unter Beobachtung und wurde die Bewegung der Stimmbänder sofort nach der Operation und auch später wiederholt beobachtet; so wurde auch darauf geachtet, ob das Tier phoniere. Nach dem Eingehen des Tieres härteten wir das ganze Gehirn in Formalin und konstatierten auf Grund eines genauen Sektionsbefundes in jedem Fall, welche Teile durchschnitten worden waren. Ich machte diese Untersuchungen an 12 Tieren und teile von diesen folgendes mit. Die Operation wurde in Morphium-Chloroform-Äthernarkose ausgeführt.

Versuch 1. Unmittelbar nach der Operation stehen die Stimmbänder kurze Zeit unbeweglich in Mittelstellung zwischen Ad- und Abduktion. Nachher beginnt die mit der Respiration einhergehende Bewegung der Stimmbänder. Beim Inspirium normale Abduktion, beim Exspirium Adduktion. Auf Berührung des Kehlkopfes schließt die Glottis vollständig. Das Tier bellt vom 5. Tag an genau so wie früher. Die Latitude der Bewegung der Stimmbänder ist normal. Zwischen der Bewegung der beiden Stimmbänder sowie ihrer Form und Blutfüllung ist kein Unterschied.

Das Tier wurde nach $2^1/_2$ Monaten mit Chloroform getötet.

Der Sektionsbefund zeigte, daß der Schnitt durch den linken Occipitallappen 2 *mm* vor dem vorderen Hügel der Corpora quadrigemina den linken Pedunculus cerebri ganz durchtrennte, den rechten aber nur wenig.

Versuch 2. Nach der Operation ist die mit der Atmung einhergehende Ad- und Abduktionsbewegung der Stimmbänder normal. Auf Berührung des Kehlkopfes erfolgt vollkommene Adduktion. Es besteht kein Unterschied zwischen Bewegung, Form und Blutfüllung der beiden Stimmbänder. Der Hund bellte vom 3. Tag an laut und wurde 3 Wochen später mit Chloroform getötet.

Der Sektionsbefund zeigte, daß der Schnitt links durch den Occipitallappen geführt, den vorderen Teil des hinteren Corpus quadrigeminum berührte, die linke Hälfte der Brücke ganz durchtrennte und deren rechte Hälfte nur wenig verletzte.

Versuch 3. Nach der Operation verhalten sich die Stimmbänder den normalen Verhältnissen entsprechend. Form und Blutfüllung der Stimmbänder ist normal. Das schwer kranke Tier läßt während der folgenden 2 Wochen öfters einen stöhnenden, winselnden Laut hören und wurde hernach mit Chloroform getötet.

Sektion: Der Schnitt führt unmittelbar hinter dem Corpus quadrigeminum zum IV. Ventrikel, durchschneidet den Boden des IV. Ventrikels links in einer Tiefe von 12 *mm* und verletzt die rechte Hälfte desselben.

Versuch 4. Nach der Operation ist die Bewegung der Stimmbänder normal. Der Hund bellt.

Digitized by Google
Original from UNIVERSITY OF CALIFORNIA
Generated on 2019-10-24 13:21 GMT / http://hdl.handle.net/2027/uc1.b3252760
Public Domain in the United States, Google-digitized / http://www.hathitrust.org/access_use#pd-us-google

Sektion: Der Schnitt führt durch den rechten Occipitallappen, verletzt die rechte Hemisphäre des Kleinhirns und den Wurm, durchschneidet die rechte Hälfte des verlängerten Markes. Der Schnitt ist von der Querfurche zwischen den vorderen und hinteren Corpora quadrigemina 8 *mm* weit entfernt und 9 *mm* tief.

Versuch 5. Nach der Operation ist die Ad- und Abduktionsbewegung der Stimmbänder bei der Atmung normal. Auf Berührung nähern sich die Stimmbänder und gleichzeitig mit der Exstirpation wird ein tiefer, hauchender Ton hörbar. Das Tier geht bald zugrunde.

Sektion: Der Schnitt führt durch den linken Occipitallappen, verletzt die linke Hemisphäre des Kleinhirns und den Wurm und durchschneidet den Boden des IV. Ventrikels in seiner ganzen Breite auf beiden Seiten. Der Schnitt ist von der Querfurche zwischen vorderen und hinteren Corpora quadrigemina 15 *mm*, vom Calamus scriptorius 9 *mm* weit durch das verlängerte Mark geführt. Der Schnitt reicht 9 *mm* tief und nur am basalen Teil, kaum 2 *mm* breit, ist ein Zusammenhang zwischen dem oberen und unteren Teil des verlängerten Markes vorhanden.

Das Resultat dieser Experimente ist folgendes. Nach vollständiger Durchtrennung des Pedunculus cerebri, der Brücke, des oberen Teiles der Medulla oblongata auf einer Seite sind die Bewegungen der Stimmbänder so wie unter normalen Verhältnissen. Es ist kein wahrnehmbarer Unterschied zwischen der Bewegung, der Form und der Blutfüllung der beiden Stimmbänder zu konstatieren. Die Stimmbildung ist beibehalten.

Nach vollständiger Durchtrennung des verlängerten Markes in seiner ganzen Breite ist die Bewegung der Stimmbänder erhalten, wenn die unteren $^2/_5$ Teile des Bodens der IV. Hirnkammer intakt bleiben. Die reflektorisch hervorgerufene Exspiration wird durch einen hörbaren Ton begleitet.

* * *

Wenn wir diese an Hunden gewonnenen Resultate auf den Menschen übertragen, so müssen wir sagen, daß beim Menschen nach halb- oder beiderseitiger Unterbrechung der Großhirnbahnen der Phonation und Respiration eine Form der Stimmbandlähmung, wie wir sie bei medullärer oder peripherer Recurrenserkrankung sehen, nicht vorkommen kann. Bei dieser letzteren steht das Stimmband unbeweglich in Kadaverstellung, ist unbeweglich bei Phonation, Respiration und während der Reflexbewegungen des Kehlkopfes. Die an die Atmung gebundene Ad- und Abduktionsbewegung der Stimmbänder bleibt aber auch im Falle der Unterbrechung der Großhirnbahnen bestehen, denn diese Bewegung ist durch das Atmungszentrum im verlängerten Mark aufrecht erhalten. Ebenso bleibt die reflektorisch erfolgende vollkommene Adduktion der Stimmbänder bestehen. Die Unabhängigkeit des Hustenreflexes von der Rinde zeigt auch die Erfahrung am Menschen, wir können nämlich die mit dem Husten einhergehende Adduktion der Stimmbänder auch in tiefer Narkose, also unab-

Digitized by Google
Original from UNIVERSITY OF CALIFORNIA
Generated on 2019-10-24 13:21 GMT / http://hdl.handle.net/2027/uc1.b3252760
Public Domain in the United States, Google-digitized / http://www.hathitrust.org/access_use#pd-us-google

hängig von der Funktion der Rinde, auslösen. Bei der in der Narkose gemachten direkten Laryngoskopie erweist sich der Glottisreflex auch dann als erhalten, wenn der Cornealreflex schon erloschen ist. Die mit der Atmung verknüpfte und auch die Reflexbewegung der Stimmbänder verbleibt auch nach Ausschaltung der cerebralen Innervation.

Es gibt in der Pathologie des Menschen mehrere Beobachtungen, bei welchen auf der entgegengesetzten Seite der Hirnläsion — also auf der der Hemiplegie entsprechenden Seite — das Stimmband unbeweglich in Kadaverstellung stand, und ein großer Teil der Beobachter brachte die Stimmbandlähmung in ursächlichen Zusammenhang mit der Erkrankung des Großhirns. Bei Tieren ist eine solche halbseitige Stimmbandlähmung auf dem Wege der Verletzung der Großhirnbahnen nicht zu erzielen. Es erscheint auch aus anderen Gründen zweifelhaft, ob eine halbseitige totale Stimmbandlähmung infolge Erkrankung des Großhirns möglich wäre. Die Bewegung der Stimmbänder ist unter normalen Verhältnissen immer bilateral symmetrisch. Die immer bilateral innervierten Muskeln erhalten aber ihre Innervation gewöhnlich aus den Hirnrinden beider Hemisphären und so kann bei intaktem Verhalten einer Hirnrindenhälfte keine vollkommene Lähmung des Stimmbandes auf einer Seite entstehen. Die elektrische Reizung des Großhirnzentrums der Phonation ruft nach den meisten Experimentatoren bilaterale Stimmbandbewegungen hervor. Neuerdings haben aber die Angaben Masinis durch die Experimente von Katzenstein, Broeckaert, Lewandowski eine Bestätigung erfahren, indem letztere einwandfrei nachwiesen, daß die schwache unipolare Reizung des Krauseschen Rindenzentrums eine isolierte Bewegung des gegenüberliegenden Stimmbandes verursacht. Bei einseitiger Exstirpation der Lautgebungsstelle der Rinde fand Katzenstein, daß die gegenüberliegende Stimmlippe etwas tiefer steht als die gleichseitige und daß sie bei Adduktionsbewegungen schlottert. Bei Berührung der tieferstehenden Stimmlippe tritt Husten viel später und schwächer auf als bei Berührung der intakten Kehlkopfseite. Iwanows histologische Untersuchungen haben auch gezeigt, daß nach Zerstörung des Krauseschen Zentrums die degenerierenden Nervenbahnen einander kreuzend sich auf der entgegengesetzten Seite fortsetzen. Das Resultat dieser Untersuchungen kann vom Standpunkte der Möglichkeit der halbseitigen cerebralen Stimmbandlähmung als beweisendes Moment angeführt werden.

Sehen wir nun, was die klinischen Beobachtungen zeigen.

Der größere Teil der Beobachtungen findet das auf der entgegengesetzten Seite der Hirnerkrankung befindliche Stimmband unbeweglich in Kadaver- oder Medianstellung. So die Fälle von Lewin, Gerhardt, Gibb, Ziemssen, Löri, Schrötter, Garel, Cartaz. In diesen Fällen wurde die Beobachtung nur am Lebenden gemacht, es ist daher der cerebrale Ursprung dieser Stimmbandlähmungen nicht bewiesen. Gleichfalls nur nach einer Untersuchung am

Digitized by Google
Original from UNIVERSITY OF CALIFORNIA
Generated on 2019-10-24 13:21 GMT / http://hdl.handle.net/2027/uc1.b3252760
Public Domain in the United States, Google-digitized / http://www.hathitrust.org/access_use#pd-us-google

Lebenden, hält Schutter in einem Falle die Stimmbandlähmung für cerebralen Ursprunges. In diesem Falle machte die gelähmte linke Stimmlippe die vom Willen unabhängigen ab- und adduzierenden Bewegungen gut und blieb nur im Falle der vom Willen abhängigen Phonation unbeweglich. Das Stimmband weist keine Atrophie auf, seine elektrische Reizbarkeit ist normal. Die Beobachtung ist jedenfalls interessant, kann aber die Frage nicht lösen, ob halbseitige, nicht vollständige Stimmbandlähmungen cerebralen Ursprunges vorkommen oder nicht. Ein anderer Grund nicht cerebralen Ursprunges dieser eigenartigen Stimmbandlähmung ist nicht auszuschließen.

Wertvoller wären jene Fälle, bei denen neben der Kehlkopfuntersuchung auch der Sektionsbefund bekannt ist. Solche Fälle sind die von Rossbach, Rebillard, Garel, Garel und Dor, Déjérine sowie Masini. Aber auch in diesen Fällen fehlt zumeist die histologische Untersuchung der Medulla oblongata, des N. recurrens und der Kehlkopfmuskeln, welche die medulläre oder periphere Nervenerkrankung ausschließen würde.

Wenn die halbseitige Unterbrechung der Großhirnbahnen der Phonation und Respiration mit Stimmbandlähmung einherginge, so müßten solche Beobachtungen in großer Zahl vorliegen. Semon und Horsley haben an Tieren gezeigt, daß die motorischen Nerven der Stimmbänder in der Nähe des Knies der Capsula interna verlaufen. Dieser Ort ist eine Prädilektionsstelle der Hirnblutungen. Es ist möglich, daß die nach Läsion der halbseitigen Großhirnbahnen entstehenden Stimmbandbewegungsstörungen nur vergänglichen Charakter haben und daß die Bahnen der gesunden Seite die Ausfallserscheinungen alsbald ganz kompensieren. In der ersten Zeit unmittelbar nach der Apoplexie können wir aber keine Kehlkopfspiegeluntersuchung machen. Wenn die Unterbrechung der halbseitigen Bahnen nicht so rasch geschieht wie bei einer Blutung, sondern sukzessive, zum Beispiel zufolge eines wachsenden Tumors, so tritt durch die kompensierende Funktion der Bahnen der gesunden Seite eine Störung der Stimmbandbewegung eventuell überhaupt nicht auf.

Unter den Beobachtungen von cerebralen Stimmbandlähmungen ist die wertvollste die von Eisenlohr. Der an beiderseitiger Lähmung erkrankte Pat. war ganz aphonisch. Der Kehlkopfspiegelbefund zeigte, daß während der Phonation das linke Stimmband ganz unbeweglich war, das rechte Stimmband sich nur wenig bewegte. Die an die Atmung gebundene Bewegung der Stimmbänder war erhalten, obzwar von geringer Latitude. Die Berührung der Stimmbänder wurde vom Patienten empfunden, löste aber keinen reflektorischen Husten aus, Der Sektionsbefund zeigte, daß das hintere Drittel beider Thalami optici erweicht war, so auch der hintere Teil der Capsula interna und die Regio subthalamica. Das verlängerte Mark, der N. reccurens und die Kehlkopfmuskeln waren nach dem histologischen Befund intakt.

Digitized by Google
Original from UNIVERSITY OF CALIFORNIA
Generated on 2019-10-24 13:22 GMT / http://hdl.handle.net/2027/uc1.b3252760
Public Domain in the United States, Google-digitized / http://www.hathitrust.org/access_use#pd-us-google

Ähnlich war der Sektionsbefund im Falle von Newton-Pitt. Der Pat. war nach einer beiderseitigen Apoplexie eine Zeitlang vollständig aphonisch. In diesem Stadium geschah aber keine Kehlkopfuntersuchung, was den Wert der Beobachtung beträchtlich herabsetzt. Der Pat. konnte später wieder phonieren. Die Adduktion der Stimmbänder war damals schon vollkommen.

Cerebrale Erkrankung und Stimmbandlähmung kann natürlich auch zufolge einer zufälligen Koinzidenz an einem und demselben Pat. vorhanden sein, ohne daß zwischen diesen beiden Erkrankungen ein ursächlicher Zusammenhang bestünde. Interessante Angaben bringen in dieser Beziehung die durch Graeffner an zahlreichen hemiplegischen Kranken gemachten laryngoskopischen Untersuchungen. Graeffner untersuchte 200 Hemiplegiker und fand in 14 Fällen völlige oder unvollständige Lähmung des Recurrens. Es kam also in 7% seiner Fälle Recurrenslähmung vor. Dieser große Prozentsatz ist nicht so überraschend, wenn wir bedenken, daß die Hemiplegie und die Recurrenslähmung auf eine gemeinsame Ätiologie — die Arteriosklerose — zurückzuführen ist, die im Großhirn öfter Blutungen, im verlängerten Marke eher Erweichung hervorruft; eventuell kann Aortenerweiterung als Grund der Lähmung eine Rolle spielen. Von diesen 14 Fällen waren 7 halbseitige. Wenn wir diejenigen nicht rechnen, bei denen das Leiden offenbar bulbären Ursprunges war, bleiben 2 solche Beobachtungen, bei welchen auf der gleichen Seite, und zwei solche, bei denen auf der entgegengesetzten Seite der Apoplexie Recurrenslähmung bestand. Der Umstand, daß die Stimmbandlähmung auf derselben Seite gerade so häufig war wie auf der entgegengesetzten Seite der Apoplexie, spricht dafür, daß die cerebrale Erkrankung und die Recurrenslähmung in keinem Kausalnexus miteinander waren. In der Literatur sind eher die Fälle publiziert, bei denen die Recurrenslähmung auf der gegenüberliegenden Seite der Apoplexie bestand, da nur diese Stimmbandlähmungen mit der Hirnerkrankung in Zusammenhang gebracht werden konnten. Es ist aber wahrscheinlich, daß die mit der Hirnerkrankung gleichseitige Stimmbandlähmung gerade so häufig ist und daß das gleichzeitige Vorkommen dieser beiden Erkrankungen nur ein zufälliges Zusammentreffen ist. Die Möglichkeit einer cerebral bedingten Motilitätsstörung der Stimmbänder ist wohl wahrscheinlich, aber nicht in der Form der gewöhnlichen — peripheren oder bulbären — Recurrenslähmung.

Katzenstein und Rothmann haben in neuester Zeit ein cerebellares Kehlkopfzentrum beschrieben. Bei ihren Versuchen trat nach Exstirpation des dem IV. Ventrikel zugewandten Teils der Rinde des Lobus anterior des Kleinhirnwurms eine Schädigung der Kehlkopfinnervation ein. Bei Zerstörung dieses cerebellaren Kehlkopfzentrums kam es zu einer nicht wesentlich über die Kadaverstellung hinaus reichenden Abduktion der Stimmbänder, die sakkadierend in 3—4 Absätzen vor sich ging.

Digitized by Google
Original from UNIVERSITY OF CALIFORNIA
Generated on 2019-10-24 13:22 GMT / http://hdl.handle.net/2027/uc1.b3252760
Public Domain in the United States, Google-digitized / http://www.hathitrust.org/access_use#pd-us-google

Die vorstehenden Versuchsergebnisse sind von Grabower in einer größeren Versuchsreihe nachgeprüft worden. Die Angaben von Katzenstein und Rothmann konnten aber nicht bestätigt werden und Grabower kommt zu dem Schluß, daß die von obigen Autoren bezeichnete Rindenstelle des Kleinhirnwurms nicht der Ort ist, welcher ein cerebellares Kehlkopfzentrum enthält.

Da eine Nachprüfung der Angaben von Katzenstein und Rothmann von anderer Seite bisher noch nicht erfolgt ist, so ist die Frage der Existenz dieses cerebellaren Kehlkopfzentrums noch unentschieden.

Bei den Untersuchungen von Onodi bezüglich des subcerebralen Phonationszentrums ist neben anderen Teilen des Kleinhirns auch die von Katzenstein und Rothmann beschriebene Stelle mitverletzt worden, vielleicht sind diese verschiedene Kleinhirnverletzungen die Ursache der beschriebenen Motilitätsstörungen.

Es fragt sich nun, wie die Phonation nach Ausschaltung des Gehirns zustande kommt. Tierexperimente, die Phonation von Anenkephalen und perforierten menschlichen Föten beweist, daß Phonation auch nach Ausschaltung des Großhirns möglich ist. Das normale Verhalten des Atemzentrums genügt für das Zustandekommen der mit der Exspiration verbundenen Phonation. Es ist bekannt, daß der Hund manchmal in tiefer Narkose einen Ton hören läßt, der durch die zwischen den einander fest berührenden adduzierten Stimmbändern ausströmende Luft verursacht wird. Beim ruhigen Atmen der Hunde ist diese Ad-, Abduktionsbewegung der Stimmbänder vorhanden, was beim ruhigen Atmen des Menschen nicht der Fall ist. Dieser in tiefer Narkose entstehende Ton kommt natürlich vom Bewußtsein ganz unabhängig mechanisch zustande. Es ist fraglich, ob bei Hunden das normale, die Ad- und Abduktion der Stimmbänder aufrechterhaltende medulläre Atemzentrum genügt, um die Phonation des Tieres, falls es genügend lang lebt, wieder normal zu gestalten oder ob dafür die Funktion eines speziellen Phonationszentrums notwendig ist. Nur an lange am Leben erhaltenen Tieren wäre diese Frage zu beantworten. Die Beurteilung, ob der Hund normal oder davon abweichend, reflektorisch oder bewußt bellt, ist kaum möglich. Das Bellen eines seines Gehirnes beraubten Hundes ist reflektorisch (im Sinne, daß es von der Rinde unabhängig ist). Es ist aber denkbar, daß auch das normale Bellen des Hundes reflektorisch ist, daß nämlich auf äußere, Geruchs-, Gesichts- etc., Reize beim Empfinden von Hunger, Schmerz, die Phonation ohne Intervention des Großhirns zustande kommt. Wir berücksichtigen jetzt nicht jene Variationen des Tones, durch welche das Tier seiner Freude, seinem Schmerz etc. Ausdruck verleihen kann. Das ist natürlich nur durch kortikalen Einfluß möglich. Es ist wohl möglich, daß die Phonation des gesunden Tieres außer dem Ton kortikalen Ursprunges im obigen Sinne auch reflektorisch sein kann.

Digitized by Google
Original from UNIVERSITY OF CALIFORNIA
Generated on 2019-10-24 13:22 GMT / http://hdl.handle.net/2027/uc1.b3252760
Public Domain in the United States, Google-digitized / http://www.hathitrust.org/access_use#pd-us-google

Das Resultat solcher Untersuchungen an Tieren ist übrigens auf den Menschen nur mit der größten Vorsicht übertragbar. Wir sehen, daß je höher ein Tier in der aufsteigenden Tierreihe steht, eine desto wichtigere Rolle das Großhirn bei der richtigen Durchführung der Bewegungen hat. Die Bewegungen des Frosches erleiden selbst bei vollständigem Fehlen des Großhirns kaum eine Einbuße. Großhirnlose Frösche schwimmen wie normale, sie fangen sich selbst die Fliegen und verzehren sie dann (Schrader). Entgroßhirnte Tauben gehen umher und fliegen mit ziemlicher Sicherheit. Bei Hunden ist die cerebral hervorgerufene Bewegungsstörung schon auffallender, obwohl auch der entgroßhirnte Hund von Goltz sich sehr gut fortbewegt. Bedeutender sind schon die Motilitätsstörungen bei Hirnverletzungen von Affen. Beim Menschen sind nun die cerebralen Lähmungen sehr ausgesprochen. Über diese cerebralen Lähmungen können aber nur die am Menschen gemachten klinischen Beobachtungen und die damit verbundenen pathologisch-anatomischen Untersuchungen Aufklärung geben und die offenen Fragen lösen.

Aus der Königl. Universitäts-Poliklinik für Hals- und Nasenkranke zu Königsberg (Direktor: Prof. Dr. P. Gerber).

Die Therapie der Kehlkopftuberkulose mit besonderer Rücksicht auf die Dysphagie.

Von Dr. **Aurelius Réthi**, Assistent.

Die Larynxtuberkulose ist in der Regel eine sekundäre Erkrankung. Das bacillenreiche Sputum des Lungenphthisikers netzt dauernd die Larynxschleimhaut; diese leistet zwar Widerstand gegen die Infektion, doch kann sie sich zu jedem Stadium der Lungentuberkulose gesellen. Wie die Tierversuche lehren, genügt oft die einfache Einreibung der Kehlkopfschleimhaut mit dem infektiösen Material, um die Krankheit hervorzurufen [Meyer (1), Frese (2), Albrecht (3)].

Im Larynx kommt es sehr leicht zu kleineren Epitheldefekten, die entweder durch den intensiven, krampfartigen, forcierten Husten verursacht werden oder durch die Ablösung des eingetrockneten Sekrets zustande kommen.

Die zwei Komponenten: Epithelläsion und bacillenreiches Sputum können die Larynxtuberkulose in die Erscheinung rufen. In 30% der Fälle ist die Lungenschwindsucht mit der Kehlkopftuberkulose kombiniert.

Ein Teil der Autoren gibt nur die Möglichkeit einer sekundären Affektion zu, trotz dem etwa vorhandenen negativen Lungenbefund, und sie sagen mit Recht, daß wir mit den uns zur Verfügung stehenden physikalischen, chemischen und serologischen Mitteln nicht immer imstande sind, die Lungen-

Digitized by Google
Original from UNIVERSITY OF CALIFORNIA
Generated on 2019-10-24 13:22 GMT / http://hdl.handle.net/2027/uc1.b3252760
Public Domain in the United States, Google-digitized / http://www.hathitrust.org/access_use#pd-us-google

affektion zu diagnostizieren. Demgegenüber sind auch pathologisch-anatomisch sichergestellte Fälle von primärer Larynxtuberkulose in der Literatur zu finden.

Orth (4), E. Fränkel (5), Progrebinsky (6), Marchiafava-Massucci (1), Manasse (8), Demme (7).

Unter 448 Fällen autopsierter Kehlkopf- und Luftröhrentuberkulose fand Nawiczky (9) in 8 Fällen überhaupt keine Veränderung in den Lungen.

Die Möglichkeit des Vorkommens der primären Kehlkopftuberkulose ist ja nicht von der Hand zu weisen. Die Schleimhaut der oberen Luftwege ist berufen, die Tröpfcheninfektion aufzufangen, und wenn auf diese Weise die primäre Nasentuberkulose — natürlich viel öfter — entstehen kann, ist deren Möglichkeit im Kehlkopf nicht unwahrscheinlich. Wir können also auch die „ascendierende" [Holländer (10)] Form der Lungentuberkulose, also die, welche sich vom Kehlkopf aus auf die Lungen verbreitet, nicht ganz ausschließen.

Eine andere Weise der Infektion ermöglichen die Blut- respektive lymphogenen Wege. Meyer (1) und andere Autoren meinen, daß die tuberkulöse Affektion des Kehlkopfs auf dem Blutwege nur bei allgemeiner Miliartuberkulose vorkommt. Ein von mir beobachteter Fall widerspricht dem. Ich untersuchte einen 18jährigen Mann, der vor 3 Wochen ein Trauma der linken Halsseite erlitten hatte (Faustschlag). Bei der Untersuchung fand ich die linke Arytaenoidgegend geschwollen, ödematös, das linke Stimmband bewegte sich schwerer. Dysphagie, Lungen anscheinend normal. Von dieser Stelle bildete sich dann Tuberkulose des Larynx aus. Linkes Stimmband und Hinterwand wurden infiltriert. An der Arygegend, welche allmählich an der Infiltration teilnahm, kam es zu einem typischen tuberkulösen Ulcus mit Randgranulationen. Nach 3 Monaten — in welcher Zeit das Bild sich entwickelte — habe ich ihn aus den Augen verloren. Der weitere Verlauf ist mir unbekannt.

Ich bin in diesem Falle geneigt, eine auf hämatogenem Wege entstandene, durch Trauma ausgelöste Arthritis anzunehmen. Es ist ja bekannt, daß nach Trauma an den Extremitäten relativ häufig spezifische Arthritiden beobachtet werden.

Das Vorkommen der primären Larynxtuberkulose ist doch so selten, daß wir wohl sagen können: Die Kehlkopfschwindsucht ist die Folge der Lungenschwindsucht. Die Prognose der letzteren wird dadurch sehr verschlechtert. Es ist zweifellos, daß die gute Stimmung des Pat., welche hauptsächlich in der sicheren Hoffnung auf Genesung wurzelt, einen großen Einfluß selbst auf den Decursus Morbi hat. Der Phthisiker, welcher die Hoffnung verloren hat, ist natürlich seelisch gedrückt; und dies ist von Einfluß auf das Nervensystem, infolgedessen auf den Stoffwechsel und die Ernährung. Auf diese Weise wird

Digitized by Google
Original from UNIVERSITY OF CALIFORNIA
Generated on 2019-10-24 13:22 GMT / http://hdl.handle.net/2027/uc1.b3252760
Public Domain in the United States, Google-digitized / http://www.hathitrust.org/access_use#pd-us-google

der noch vorhandene Widerstand des Organismus untergraben. Diesen Circulus vitiosus können wir nicht selten beobachten. Glücklicherweise fühlen die Lungenphthisiker wenig Schmerzen, und so glauben sie fest an die Heilung. Wenn sich aber zu der Lungenaffektion noch die Kehlkopftuberkulose gesellt, so leidet die Psyche des Kranken angesichts der von Laien so gefürchteten Kehlkopfschwindsucht sehr; dann müssen wir mit dem Gewicht unserer ärztlichen Autorität suggestiv auf den Kranken zu wirken versuchen und ihn von der Heilbarkeit seines Leidens überzeugen. Was sollen wir aber machen, wenn der so schreckliche und leider so häufige Begleiter der Larynxtuberkulose, die Dysphagia laryngis, das schmerzliche Schlucken, auftritt? Anfangs fühlt der Pat. nur leichte unangenehme Sensationen. Prickeln, Kitzeln, Trockenheitsgefühl etc. Diese steigern sich im direkten Verhältnis zur Larynxveränderung, langsamer oder schneller, bis zum Schmerz, dessen quälende Beschaffenheit sich so vergrößert, daß sich das Gesicht des Kranken beim Schlucken entstellt. Mit Bewegungen des Kopfes und der Extremitäten will er das Schlucken erleichtern. Meistens strahlen die Schmerzen nach dem Ohr aus. Endlich kann er nicht weiter, Durst und Hunger plagen ihn, aber eher erleidet er diese als die Qualen des Schluckens. So nahm ein Pat., der in unsere Behandlung kam, in 5 Tagen nichts zu sich und nur schneller Eingriff konnte ihn vor der Inanition erretten.

Das Schlucken von breiigen Speisen geht verhältnismäßig am leichtesten. Die Beschwerden erhöhen sich beim Trinken und beim Verschlucken des Speichels, was besonders qualvoll ist, da die Speichelsekretion reflektorisch vermehrt ist.

Der von Tuberkulose verzehrte Organismus, welcher durch die dauernd erhöhte Temperatur einen gesteigerten Eiweißverlust erleidet, kann nicht einmal die normalen Nahrungsmittelquantitäten zu sich nehmen, und so folgt der rapide Ablauf der Krankheit.

Sehr interessant ist die Meinung von Spiess (10) über den Dolor der Entzündungserscheinungen. Spiess glaubt, daß der Dolor bei jeder Entzündung eine sehr wichtige Rolle spielt, er ist nicht eine rein sekundäre, entstanden durch die Zerrung und der Druck, welcher die überfüllten Gefäße und das Exsudat auf die sensiblen Nerven ausüben (Cohnheim), sondern, wie gesagt, ein Entzündung auslösender Hauptfaktor. Der Dolor muß nicht immer als Schmerz empfunden werden, es genügt die Reizung sensibler Nerven. Ob er perzipiert wird oder nicht, er führt zu einer reflektorischen Hyperämie, welche natürlich Rubor verursacht. Infolgedessen entsteht Calor und endlich bildet sich durch das Exsudat der Tumor aus. Die Hyperämie und damit der Tumor vergrößern sich, bis durch den Druck des Exsudats die sensiblen Nerven anästhesiert werden — wie wir dies bei der Schleichschen Infiltration sehen —, und da jetzt die reflexauslösenden Reize nicht weiter geführt werden können,

Digitized by Google
Original from UNIVERSITY OF CALIFORNIA
Generated on 2019-10-24 13:22 GMT / http://hdl.handle.net/2027/uc1.b3252760
Public Domain in the United States, Google-digitized / http://www.hathitrust.org/access_use#pd-us-google

bleibt die Hyperämie aus. Infolgedessen Rubor und endlich Tumor. Wenn also der primäre Dolor ausbleibt, dann kann sich die Kette nicht entwickeln. Nun will Spiess den Dolor ausschalten und so bei den entzündlichen Prozessen Heilung erreichen. Um zu diesem Ziele zu kommen, führt er bei der Larynxtuberkulose die Daueranästhesie ein, und zwar nicht nur als ein symptomatisches. sondern als ein heilendes Mittel.

Man könnte schon gegen Spiess' genial aufgebaute Theorie theoretische, auch praktische Einwendungen vorbringen.

So sehen wir bei der Syringomyelie, wo, wie bekannt, an den oberen Extremitäten Analgesie mit bestehendem Tastgefühl zu konstatieren ist, daß eben an diesen Stellen Panaritien und andere schwere phlegmonöse Prozesse sich auffallend häufig abspielen. Trotzdem kann zweifellos bei der Anästhesie des schmerzenden tuberkulösen Kehlkopfs eine gewisse Besserung des Prozesses auftreten. Aber diese Erscheinung ist so aufzufassen, daß der Pat. von den quälenden Schmerzen befreit, sich besser ernähren kann und seelisch nicht so deprimiert ist, da die Schmerzen seine Gedanken nicht dauernd auf seine Krankheit lenken. Es ist ja zweifellos, daß die Psyche bei entzündlichen Vorgängen eine Rolle spielt. Man denke nur an die Hypnose. Suggestiv können bei dem Hypnotisierten Brandvesikeln ähnliche subepitheliale Exsudationen entstehen. Nach meiner Auffassung werden die entzündlichen Erscheinungen, wenn auch nicht ausgelöst — welche Möglichkeit ich nicht absolut negieren will —, aber gewiß erhöht, und zwar durch Einschaltung der Psyche.

Von selbst entsteht die Frage: was ist die Ursache der Dysphagie des Larynxphthisikers? Wenn wir den tuberkulösen Kehlkopf prüfen, dann finden wir in einem Teil der Fälle neben oder seltener ohne spezifische Infiltration bestehende Ulcerationen. Wenn diese sich nun hauptsächlich auf der aryepiglottischen Falte, auf der oberen Partie der Hinterwand oder auf der Epiglottis sich ausbreiten, welche bei dem Schluckakt in höherem Grade in Anspruch genommen werden, so ist schon die beim Schlucken auftretende Schmerzhaftigkeit erklärt. Wie aber erklären wir die Fälle, bei denen weder die klinische noch die spätere pathologische Untersuchung Ulcerationen zeigt? In diesen Fällen ist die stark ausgesprochene Infiltration auffallend. Ich habe nun solche Kehlköpfe systematisch auf Sensibilität mit der Kehlkopfsonde untersucht und fand, daß diese nicht nur nicht hyperästhetisch, sondern sehr oft erheblich hypästhetisch sind, so daß sie manchmal den Druck der Sonde ohne Reflex erdulden. Dysphagie und Hyperästhesie! Wenn wir von außen auf die Eintrittsstelle des N. laryngeus superior drücken, so fährt der Kranke zuckend auf und bekommt gewöhnlich Hustenreiz. Druckpunkt, nach dem Drücken Nervenschmerz oder die Erhöhung des Schmerzes-Hypersensibilität des Nerven. Wir stehen also der einseitigen oder seltener beiderseitigen Hypersensibilität des N. laryngeus superior gegenüber. Ich bezeichne dies absichtlich

Digitized by Google
Original from UNIVERSITY OF CALIFORNIA
Generated on 2019-10-24 13:22 GMT / http://hdl.handle.net/2027/uc1.b3252760
Public Domain in the United States, Google-digitized / http://www.hathitrust.org/access_use#pd-us-google

nicht mit dem Terminus technicus „Neuralgie", da ein Symptom der Neuralgie fehlt, der zeitweise auftretende spontane Schmerzparoxysmus. Ob eine pathologisch-anatomische Veränderung, Neuritis, zu finden ist, kann ich noch nicht beantworten, ich mache jetzt diesbezügliche eingehende Untersuchungen.

Es ist auch sehr interessant, daß die Schmerzen oft für kürzere Zeit aufhörten und der Kranke auch eine Zeitlang gut schlucken konnte, wenn ich einen größeren Druck auf den erwähnten Schmerzpunkt ausübte.

Bei ulcerösen Prozessen konnte ich oft beobachten, daß Dysphagie auftrat, ohne daß ich eine objektive Verschlechterung konstatieren konnte. Sehr nahe liegt hier der Gedanke, daß infolge der dauernden Irritation Hypersensibilität auftritt, ausgenommen natürlich, wenn der Prozeß, ohne daß man ihn objektiv beobachten kann, in die Tiefe dringt und so das auslösende Moment bildet.

Bei den hyperplastischen Formen löst wahrscheinlich der Druck, den die Granulationen auf die Nervenäste üben, die Hypersensibilität aus, da doch selbst die Reizempfindungsfähigkeit der feinen Endapparate, wie aus den oben erwähnten Sondenuntersuchungen folgt, eben infolge des auf sie ausgeübten Druckes, abgeschwächt wird.

Bei dem Schluckakt löst aber der auf den schon hypersensiblen, wenn nicht neuritischen Nerv ausgeübte Druck die schmerzhafte Sensation aus. Meine Ansicht wird unterstützt durch das Resultat der Untersuchungen, die in unserer Poliklinik betreffs der hyperplastischen Tuberkulose der Epiglottis, wenn Dysphagie vorhanden war, gemacht worden sind. In solchen Fällen wurde nämlich nach der Prof. Gerberschen (12) Methode mit der kalten Schlinge Epiglottektomie gemacht. Die Dysphagie blieb aus. Trotzdem fanden wir oft an der Epiglottis makroskopisch keine Geschwüre. Die mikroskopische Untersuchung ergab auch ein negatives Resultat.

Ich will noch erwähnen, daß Gougenheim (13) die Ursache der Schmerzen in einer Neubildung von Nerven in den Schwellungen zu finden geglaubt hat.

Die Hypersensibilität des Nerv. laryng. superior konnte ich auch in solchen, allerdings selteneren Fällen finden, wo der Kehlkopf ohne pathologischen Befund war. Diese Fälle werden meist unter dem Sammelnamen: Dysphagie hysterica verbucht. Diese Hypersensibilität, oder wie sie Avellis (14) mit „Neuralgie" und Boenninghaus (15) mit „Neuritis" bezeichnet haben will, ist leicht nachweisbar, wenn wir auf die Eintrittsstelle des Nerven einen Druck ausüben, der Pat. gibt dann an, daß er Schmerz empfindet.

Es ist also bei der Dysphagie die Nervensensibilität zu bekämpfen. Welche Nerven müssen wir angreifen? Natürlich kommt in erster Reihe der obere Kehlkopfnerv als der anerkannt sensible Nerv der Kehlkopfschleim-

Digitized by Google
Original from UNIVERSITY OF CALIFORNIA
Generated on 2019-10-24 13:22 GMT / http://hdl.handle.net/2027/uc1.b3252760
Public Domain in the United States, Google-digitized / http://www.hathitrust.org/access_use#pd-us-google

haut in Betracht. Wie verhält sich der untere Kehlkopfnerv? Professor Onodis (16) eingehende Untersuchungen weisen nach, daß

1. der obere Kehlkopfnerv mit dem unteren Kehlkopfnerv mittelst zahlreicher Verbindungen kommuniziert,

2. daß die Nervenbündel des inneren Astes des oberen Kehlkopfnerven durch die Mittellinie treten und sich am Wege der Kreuzung wieder verbinden.

Massei (17) und seine italienischen Anhänger fanden bei Recurrensparese Anästhesie respektive Hypästhesie am Kehlkopfeingang. Onodi (16), Luttner-Meyer (18) haben dieses nie nachweisen können. In zwei Fällen von schwerer Dysphagie mußte ich einseitig respektive doppelseitig den oberen Kehlkopfnerv durchtrennen; vor der Durchtrennung war die Sensibilität normal, nach der Resektion fand ich folgende Verhältnisse: In beiden Fällen war die vordere Fläche der Epiglottis sensibel, ein eklatanter Beweis, daß diese Region von dem Nervus glosso-pharyngeus innerviert wird. Die hintere Fläche der Epiglottis, die aryepiglottische Falte und die Taschenbänder waren unempfindlich. Bei der einseitigen Durchtrennung fand ich auf der Seite des intakten Nerven nur eine mäßige Herabsetzung der Sensibilität. Die Stimmbänder waren in beiden Fällen hypästhetisch. Diese Schleimhautpartie wurde also trotz der Resektion des oberen Kehlkopfnerven innerviert. Diese meine Beobachtung stimmt mit der Prof. Onodis (16) überein. Dieser fand in einem Fall von Selbstmordversuch dieselben Verhältnisse. Bei diesem Pat. waren beide innere Äste des oberen Kehlkopfnerven durchtrennt, trotzdem war die sub- und supraglottische Region empfindlich (Hustenreiz). Diese Beobachtungsresultate, die von denen anderer Autoren abweichen [Kuttner und Meyer (19)], können vielleicht mit der Variabilität der Nervenkommunikationen erklärt werden. Trotzdem der Recurrens an der sensiblen Innervierung der Kehlkopfschleimhaut teilnimmt, kommt er praktisch bei der Dysphagie selten in Betracht, seine quantitative Leitungsfähigkeit in bezug auf die Kehlkopfschleimhaut ist nämlich sehr gering. Die Ulcerationen seines Innervationsgebietes, welches er mit dem oberen Nerven teilt, verursachen selten schwere Dysphagie.

Wir müssen noch mit dem Nervus glosso-pharyngeus, welcher die vordere Fläche der Epiglottis innerviert, rechnen. Wenn der Reiz, der die Dysphagie verursacht (zum Beispiel Ulcus) auf der vorderen Fläche der Epiglottis sitzt, so wird der Schmerz von diesem Nerv weitergeführt. In diesen Fällen können wir keinen Druckpunktschmerz im Bereich der Eintrittsstelle des oberen Kehlkopfnerven finden und mit der Aufhebung der Leitungsfähigkeit des letzteren kein Ziel erreichen.

Unsere therapeutischen Maßnahmen gegen die Dysphagie können in drei Richtungen zum Ziel führen.

Generated on 2019-10-24 13:22 GMT / http://hdl.handle.net/2027/uc1.b3252760
Public Domain in the United States, Google-digitized / http://www.hathitrust.org/access_use#pd-us-google
Digitized by Google
Original from UNIVERSITY OF CALIFORNIA

I. Anwendung allgemeiner Analgetica, welche die Schmerzperzeptionsfähigkeit des Zentrums abstumpfen (Morphium, Pantopan etc.).

II. Die Beeinflussung der Kehlkopfaffektion

1. durch allgemeine Behandlung: Roborierung, Schweigekur, Diättherapie, Hydrotherapie etc.

2. Spezifische Behandlung: Tuberkulintherapie, Hetol etc.

3. Lokale Behandlung:

a) Anästhetica.

b) Phototherapie.

c) Biersche Stauungstherapie.

d) Lokale Applikation von ätzenden und anderen heilenden Arzneimitteln.

e) Endolaryngeale, chirurgische und galvanokaustische Eingriffe.

f) Äußere chirurgische Eingriffe.

III. Aufhebung der Leitungsfähigkeit des Nerven.

1. Durch Einspritzen chemischer Stoffe.

2. Durch Unterbrechung der Kontinuität des Nerven.

* * *

Unter den allgemeinen schmerzstillenden Mitteln spielt natürlich das Morphium die Hauptrolle, welches eine direkte Wirkung auf die zentralen Ganglienzellen ausübt, aber absolut keine lokalanästhesierende Wirkung besitzt. Auch ist es selbstverständlich, daß die direkte Applikation in den schwer erkrankten Kehlkopf eine irrationelle ist, denn die Abstumpfung der Schmerzperzeptionsfähigkeit tritt erst später ein; diese Medikation ist also nur eine Quälerei. Staunend las ich jedoch, daß in neuester Zeit auch hervorragende Autoren diese Applikationsform empfehlen. Mit Morphium müssen wir im Anfangsstadium sehr sparsam sein und nur zeitweise, höchstens per os, Morphiumtropfen geben. (Gegen Hustenreiz gebe ich lieber die schwächeren Ersatzmittel mit Aq. amygdal. amar.) Im Spätstadium können wir schon freigebig die subcutane Injektion anwenden. In letzter Zeit ist als hervorragendes Analgeticum das Pantopon eingeführt und empfohlen worden, das ich auch mit gutem Erfolg angewendet habe. Antipyrin kann per os oder per insufflationem gegeben werden, da es auch lokalanästhetisch wirkt. Zu erwähnen sind noch: Dionin und Pyramidon.

* * *

Wenn die symptomatische Linderung der Dysphagie auch als sehr wichtig betrachtet werden muß, sehr viel wichtiger ist die Prophylaxis oder die dauernde Aufhebung der Schluckschmerzen durch direkte Beeinflussung

Digitized by Google
Original from UNIVERSITY OF CALIFORNIA
Generated on 2019-10-24 13:22 GMT / http://hdl.handle.net/2027/uc1.b3252760
Public Domain in the United States, Google-digitized / http://www.hathitrust.org/access_use#pd-us-google

der Kehlkopfaffektion. Die zweckmäßige Lebensweise ist eine der wichtigsten Maßregeln in der Phthiseotherapie des Kehlkopfes. Eine ausschließlich konservative Therapie ist meiner Meinung nach nicht zu empfehlen, da ich in geeigneten Fällen glänzende Resultate nach ätzenden und intralaryngealen operativen Verfahren beobachten konnte; doch bin ich überzeugt, daß der mehr oder minder günstige Verlauf ebenso sehr, wenn nicht mehr von dem Patienten abhängt, wie von uns. Die Anhänger der konservativen Medikation wollen mit der Ruhestellung des Kehlkopfes durch Schweigekur, Verminderung des Hustens, mit Fernhaltung äußerer Schädlichkeiten, mit allgemeiner Roborierung des Körpers Heilung erzielen. Dabei kommt noch die spezifische Behandlung, Lokalapplikation von milden Medikamenten, Phototherapie und Stauung in Betracht. Wenn ich auch diese Methoden, hauptsächlich die Schweigekur, als äußerst wichtig betrachten muß, so kann ich mich doch nicht der Ansicht derjenigen Autoren anschließen, deren therapeutischen Grundsatz Jonathan Wright (20) in einer Kritik in Worte kleidet: „Der Gedanke, irgend ein Mittel könne so weit eindringen, irgend eine Operation so tief wirken, daß dadurch die Tuberkelbacillen in dem submukösen Gewebe ausgerottet werden könnten, hat eine Stütze durch zahlreiche Enthusiasten gefunden, die wohl von der Empfindung beherrscht wurden, daß wir doch in Wirklichkeit nicht gut, ohne uns selbst herabzusetzen, angesichts einer solchen Erkrankung die Hände falten und sagen dürfen: „Requiescat in pace.“ Wie der übertriebene Operationsdurst unrichtig ist, so ist auch der übermäßige Konservatismus nicht akzeptierbar. Die den Mittelweg Betretenden glauben auch nicht allein mit chemischen Agentien alles Krankhafte ausrotten zu können, sie sind auch überzeugt, daß auch mit operativen Eingriffen nicht immer alles, was wünschenswert, entfernt werden kann, wenn auch die Möglichkeit gegeben ist [Heryng (21)], sondern sie glauben, daß in geeigneten Fällen mit der Entfernung des größten Teils des erkrankten Gewebes die Heiltendenz des Organismus verstärkt und die die Heilung hindernden Momente aus dem Wege geschaffen werden können. Lublinsky (22) war einer der ersten, der die Schweigekur als einen wichtigen Umstand ansah, ebenso empfahl Semon (23) sehr das absolute Schweigen. Damit wollen wir erreichen, daß die physiologische Reizung bei der Stimmbildung ausgeschaltet und so auch die physiologische Irritation möglichst ferngehalten werde. „Absolutes Schweigen, womöglich monatelang, ist ein nicht angenehmes Postulat, das aber sehr gute Resultate liefert“ (Lublinski) (22). Wenn möglich, soll sich der Kranke nur mit Papier und Feder verständigen. Flüstersprache ist auch zu verbieten. Im Interesse der Kehlkopfruhe soll der Kranke den Husten zurückhalten; wir können auch mit leichten Narkotika nachhelfen.

Die allgemeine Behandlung deckt sich mit der der Lungenphthise: freie, frische Luft, Nikotinabstinenz, gute Ernährung mit Vermeidung reizen-

Digitized by Google
Original from UNIVERSITY OF CALIFORNIA
Generated on 2019-10-24 13:22 GMT / http://hdl.handle.net/2027/uc1.b3252760
Public Domain in the United States, Google-digitized / http://www.hathitrust.org/access_use#pd-us-google

der, stark gewürzter Speisen, Aufenthalt je nach Wohlbefinden des Patienten am Meeresstrande oder in einem Höhenort. Ein Kurort mit zu trockener Luft ist dem Kehlkopfkranken unangenehm und auch schädlich. Sonnenbäder, hydrotherapeutische, abhärtende, doch milde Prozeduren, Halsumschläge, Mineralwasserkuren können nur als antikatarrhalische Hilfsmittel in Betracht kommen.

De Gradi (24) beobachtete das Verhalten der Kehlkopftuberkulose nach dem artefiziellen Pneumothorax. Er fand in den leichteren Fällen eine schnelle Verbesserung; diese schreibt er dem ausbleibenden Husten und der Verminderung des bacillenreichen Sputums zu.

Eigentümlich ist die Verschlechterungstendenz der Kehlkopftuberkulose während der Schwangerschaft unmittelbar nach dem Partus. Es ist daher äußerst wichtig, daß jede Frau, die an Kehlkopftuberkulose leidet oder gelitten hat, vor der Konzeption gewarnt wird. R. Sokolowski (25), der in unserer Poliklinik seine diesbezüglichen Beobachtungen machte, schlägt vor, in geeigneten Fällen künstliche Sterilisierung vorzunehmen. Andere Autoren, Kuttner (26), Sokolowsky (25) und in letzter Zeit Kiralyfi (27), Frigyesi (27) etc. empfehlen die frühzeitige Einleitung des Abortus bei Kehlkopftuberkulose. Kontraindiziert sind 1. drittes Stadium der Larynxtuberkulose, 2. letztes Drittel der Schwangerschaft, 3. Fälle mit florider Progression der Larynxtuberkulose. Durch Unterbrechung der Gravidität unter diesen Bedingungen wird das Leben des Kindes geopfert, ohne der Mutter zu nützen.

Wie bekannt, hat mit Kochs Tuberkulin die eigentliche spezifische Behandlung ihren Anfang genommen. Tuberkulin ist ein Stoffwechselprodukt der Tuberkelbacillen. Das Neutuberkulin enthält die Tuberkelbacillen selbst. Bekannt ist noch das Denyssche und das Beranecksche Tuberkulin. Spengler verwendet das Stoffwechselprodukt der bovinen Bacillen. Diese eben genannten Präparate sollen aktiv immunisieren, das heißt sie sollen in dem kranken Organismus Antikörper auslösen. Die passiven Antituberkulosesera sollen mit der direkten Abtötung der Bacillen Heilung bringen. Bekannt sind: Marmoreksche, Maraglianosche, Jakobsche Sera.

In letzter Zeit fand die Tuberkulintherapie einen Fürsprecher in E. Meyer (28). Dieser wendet die Injektionen auch ambulatorisch an. Nach seiner Meinung ist es gleichgültig, welche Präparate man anwendet. Die Dosierung sei so zu wählen, daß Allgemeinreaktion möglichst vermieden werde. Heilung sah er nur bei oberflächlichen Ulcerationen; bei ausgedehnten Veränderungen will er das Verfahren mit lokaler chirurgischer Kehlkopfbehandlung kombinieren. Die Dauer der Behandlung beträgt 4—6 Monate. Fränkel (29) berichtet auch über günstige Erfolge. Blumenfeld (121) glaubt, daß „die eigentliche Domäne der Wirkung des Tuberkulins das Geschwür" ist. Weitere Anhänger der Tuberkulintherapie sind noch Thost (30) (Alttuberkulin), Ponthiere (31) (Denyssches Tuberkulin), Pottinger (32), Casselbery (33).

Digitized by Google
Original from UNIVERSITY OF CALIFORNIA
Generated on 2019-10-24 13:22 GMT / http://hdl.handle.net/2027/uc1.b3252760
Public Domain in the United States, Google-digitized / http://www.hathitrust.org/access_use#pd-us-google

Wodon (34) wendet intralaryngeale Applikation an. Diese Methode soll die Dysphagie günstig beeinflussen.

Jereslaw (35) sah nach Anwendung des Marmorekschen Serums minder gute Resultate bei Lungentuberkulose, während die Kehlkopftuberkulose sehr günstig reagierte. Diese Resultate wären nach Senators (36) Meinung der Anstaltsbehandlung anzurechnen und nicht der Serumtherapie. Das Marmoreksche Serum wird noch von Weill (37) und Schwartz (38) empfohlen. D'Hoore (39) und Heyninx (40) loben das Jakobssche Serum. Maraglianos Serum wird von italienischer Seite sehr gerühmt.

Letzthin betrachtet die Körnersche Klinik das Jod und Quecksilber auch als Specificum gegen Tuberkulose. Körner (41) sah hauptsächlich bei der aszendierenden Form der Larynxtuberkulose (Infektionsrichtung vom Kehlkopf nach den Lungen) schöne Erfolge. Grüneberg (42) und Wolters (43) wollen völlige Heilung mit dieser Methode erreichen. Levinstein (44) machte eingehende Versuche und hatte „eine merkbare Verbesserung des lokalen Leidens in keinem einzigen Falle konstatieren können".

Wenn auch Jod, das als resolventes und antikatarrhalisches Mittel in vereinzelten Fällen in Betracht kommen kann, so können wir doch die allgemeine Quecksilberkur bei Phthisikern für nicht ganz harmlos halten. In vorgeschrittenen Fällen ist sie sogar direkt schädlich, was ich in einem kombinierten Falle beobachten konnte (Abmagerung, Debilität, Fortschreiten des Prozesses). Natürlich wo der tuberkulöse Prozeß mit Lues kombiniert ist, da wird Lues heilen, aber Tuberkulose bleiben. Muck (45), Dubar (46), Charasse (48) (zitiert bei Grünwald) teilen Fälle mit, welche diese meine Behauptung unterstützen, und auch Prof. Gerber bestätigte mir ähnliche Erfahrungen. Mortier (47) behauptet, daß das Quecksilber die Entwicklung der Tuberkulose beschleunige. Frese (49) will nicht einmal die Inunktionskur aus differentialdiagnostischem Zwecke akzeptieren.

Von französischer Seite wurde Arsen warm empfohlen, es ist jedoch nur als roborierendes Mittel von Nutzen, nicht aber als Spezificum, wofür es gehalten wurde. Daß auch das Salvarsan keine spezifische Wirkung auf die Kehlkopftuberkulose ausübt, zeigt Safraneks (50) Beobachtung. In einem Falle, in dem Symbiose der Syphilis mit Tuberkulose kombiniert war, trat nach Salvarsaninjektion Heilung der Syphilis, aber eine auffallende Verschlimmerung der Larynxtuberkulose ein.

Landerer führte Hetolinjektionen (intravenös) in die Phthisiotherapie ein; diese werden speziell bei der Erkrankung des Kehlkopfes von Kraus (51) sehr warm empfohlen. Dieses Mittel verursacht eine lebhafte Leukocytose, welche günstig auf den Kehlkopfherd einwirkt. Er konnte Herabsetzung des Fiebers, Verminderung der Hustenanfälle und Verflüssigung des zähen Sputums beobachten.

Digitized by Google
Original from UNIVERSITY OF CALIFORNIA
Generated on 2019-10-24 13:22 GMT / http://hdl.handle.net/2027/uc1.b3252760
Public Domain in the United States, Google-digitized / http://www.hathitrust.org/access_use#pd-us-google

Die Meinungen sind jedoch über die Verwendbarkeit des Hetols sehr verschieden, doch können Fälle, welche stationär geblieben oder in Besserung begriffen sind — hauptsächlich als Zwischen- oder Nachkur — bei der Tuberkulintherapie sehr günstig beeinflußt werden.

Weiterhin werden als spezifische Mittel oft verordnet: Kreosot, Guajacol, Sirolin, Sulphosotsirup, Sulfoguajacolsirup, Duotal, Kreosotal, Thiocol.

Was die eigentliche lokale Behandlung der Dysphagie anbelangt, „so stand uns", wie Prof. Rosenberg (52), über Dysphagie schreibend, erwähnt, „vor ein paar Jahrzehnten eigentlich nur ein Mittel zur Linderung dieser Qualen zu Gebote, das Morphium, das man, mit Amylum oder Saccharum lactis gemischt, in einer Dose von 0·0075, allmählich steigend bis 0·015 bis 0·03, eine Stunde vor dem Essen in den Kehlkopf insufflierte". Ein wichtiger Schritt vorwärts war es, als Rosenberg im Jahre 1888 das Menthol in der Kehlkopfphthisiotherapie anwandte. Das Menthol hat infolge seiner antiphlogistischen und antiseptischen Eigenschaft selbst auf den tuberkulösen Prozeß eine curative und infolge seiner kühlenden Eigenschaft auch eine analgetische Wirkung.

Wenn aber ausgesprochene Dysphagie vorhanden ist, ist keine Schmerzlinderung zu erwarten. Da gibt uns das Cocain (1885, Koller) eine bedeutende Waffe in die Hand. Das Cocain und seine Ersatzmittel (Alypin, Novocain, Stovain, Tropacocain etc.) werden in 10—20%iger Lösung angewandt. Diese Mittel sind leicht löslich, dadurch tritt rasch die schmerzstillende Wirkung ein, erreicht schnell den Höhepunkt, verschwindet aber auch ebenso schnell, deshalb kann dieses Mittel auch höchstens nur in Krankenhäusern benutzt werden, wo die Kranken unmittelbar nach der Anästhesierung Nahrung zu sich nehmen. Mehr Interesse verdient das Verfahren von Spiess (11), der 1—2mal täglich 2—5%ige Novocainlösung submukös injizierte, bei hartnäckigen Schluckbeschwerden auch öfter. Er wendet diese Methode auch dann an, wenn nach der oben geschilderten Theorie subjektiv empfundener Dolor nicht vorhanden ist, und glaubt, so den Prozeß günstig beeinflussen zu können. Heryng (53) gibt (1886) eine ähnliche Methode an. Er nimmt jedoch zu submukösen Injektionen Cocain. Das Verfahren konnte sich aber wegen der damit verbundenen Intoxikationsgefahr nicht einbürgern.

Sehr populär ist die schon erwähnte Mentholtherapie. Da das Menthol aber nur kurzdauernde Wirkung hat und die Anwendung ein Gefühl von Brennen auslöst, wurde das Coryfin eingeführt. Das Coryfin ist ein Mentholderivat, welches als Ester langsam Menthol abspaltet. Unmittelbar nach der Anwendung verursacht es keine Reizerscheinungen und hat dabei die günstigen antiphlogistischen, antiseptischen und analgetischen Eigenschaften des Menthols.

Digitized by Google
Original from UNIVERSITY OF CALIFORNIA
Generated on 2019-10-24 13:22 GMT / http://hdl.handle.net/2027/uc1.b3252760
Public Domain in the United States, Google-digitized / http://www.hathitrust.org/access_use#pd-us-google

Jedoch ist seine Wirkung bei Dysphagie nur in der Kombination mit dem eigentlichen unlösbaren Anästheticum eine vorzügliche.

Arpád Lengyel (54) (Klinik Prof. Onodi) empfiehlt das Salimenthol (Mentholum salicylicum), welches sich in der Kombination des Salicyls und Menthols gut bewährte. Die Schluckschmerzen und Ulcerationen wurden günstig beeinflußt.

Die eigentlichen Antidysphagiemittel nahmen mit dem von Einhorn hergestellten Orthoform (1897) ihren Anfang. Orthoform lähmt die Nervenendungen und Nervenstämme; in den Kehlkopf appliziert, hebt es die Schmerzen auf. Es kann aber auch schädliche Wirkung ausüben, da es Phenolgruppe enthält. Fröhlich (55) beobachtete, daß das Orthoform auf Oxyhämoglobin die Wirkung hat, daß es dieses in Methämoglobin verwandelt. Vergiftungserscheinungen, Schwindel, Schüttelfrost, Urticaria treten auf. Friedländer (56) sah lokale Gangrän. Solly (57) verzichtet auf Orthoform, weil es einen zersetzenden Einfluß auf das Gewebe ausübt und die Geschwüre vergrößert. Es muß dieses aber doch selten vorkommen. Ich selbst habe nie eine schädliche Wirkung beobachten können.

Ähnliche und gleichwertige Wirkung hat auch Orthoform-Neu.

Ritsert ist es gelungen, das Anästhesinum herzustellen, welches keine Phenolgruppen mehr enthält und dabei vorzüglich anästhesiert.

In letzter Zeit wurde ein neues hervorragendes Mittel, das Cycloform, in die Therapie eingeführt. Dieses anästhesiert nicht nur sehr gut, sondern hat auch eine gewisse desinfizierende Kraft (Impens [58]), und es kann so einen günstigen Einfluß auf die entzündlichen Prozesse ausüben.

Im Jahre 1909 wurde Propäsin (Stürmers und Lüders) in den Handel gebracht, welches dem vorigen Mittel keineswegs nachsteht und so auch vorzügliche Dienste leistet. Die Fabrik Fritsche kombinierte auf mein Verlangen Propäsin mit einem Mentholpräparat, mit Menthylacetat (3 : 24). Die Erfolge waren sehr befriedigende.

Letztgeschilderte fünf Präparate sind von giftiger Eigenschaft, doch kommt es bei richtiger Anwendung nicht zu toxischer Wirkung — ausgenommen seltene Fälle von Idiosynkrasie gegen Orthoform. Da all diese Mittel beinahe unlöslich sind, so werden sie von den Wundflächen nicht oder nur äußerst langsam resorbiert. Die stärkste Wirkung erreichen sie also an der Stelle der Wundfläche, wo sie aufliegen und lange einwirken, aber auch mit den Nervenfasern in innige Berührung kommen können. Ihre Schwerlöslichkeit ist eben die Eigenschaft, die ihnen eine Suprematie über das Cocain und dessen Ersatzmittel sichert.

Freudenthal (59) empfiehlt Mentholemulsionen mit Orthoform oder Propäsin.

Digitized by Google
Original from UNIVERSITY OF CALIFORNIA
Generated on 2019-10-24 13:22 GMT / http://hdl.handle.net/2027/uc1.b3252760
Public Domain in the United States, Google-digitized / http://www.hathitrust.org/access_use#pd-us-google

Rp. Menthol. 1—10,
Olei amygd. dulc. 30·0,
Vitelli ovorum 30·0,
Orthoform 12·5,
Aq. dest. q. s. ad. 100·0.

Baumgarten (60) verordnet Berieselung des Kehlkopfes mit Anästhesin-Coryfin oder Cycloform-Coryfin (1 : 25). Er sah 10—16stündige Wirkung: die Pinselung ist für den Pat. zu sehr erschöpfend. Er beginnt die Berieselung, auch wenn die Epiglottis erkrankt ist, an deren Mitte und dann die beiden Seiten, dann die aryepiglottischen Falten und endlich das Kehlkopfinnere. Kassel (61) läßt Menthol-Anästhesin inhalieren.

(Fortsetzung folgt.)

Technisches.

(Neue Instrumente.)

Von Dr. **H. Marschik.**

1. Selbsthaltende Pinzette für die Tonsillektomie. Die Nachteile der gewöhnlichen Pinzetten ohne Sperrvorrichtung, die abgleiten, wenn sie nicht während der ganzen Prozedur krampfhaft geschlossen gehalten werden, sowie andrerseits der Klemmen mit Sperrvorrichtung, deren Abnahme, wenn der Pat. ausspucken soll, immer umständlich und zeitraubend bleibt, führten den Verfasser dazu, bei seiner Pinzette (demonstriert auf dem Deutschen Laryngologentag 1911 in Frankfurt und in der Wiener Laryngo-rhinologischen Gesellschaft) das Prinzip der gekreuzten Branchen anzuwenden, analog den

bekannten Laboratoriumspinzetten für die Deckgläser. Da die Federn der beiden Branchen sehr kräftig sind, wird die früher oder später erlahmende Kraft der Hand entbehrlich und die Aufmerksamkeit des Operateurs kann sich mehr dem Operationsfeld zuwenden. Wenn die Pinzette geschlossen ist, liegen die „intraoralen" Teile der Branchen ganz aneinander und verringern den Umfang des im Munde liegenden Instrumentes auf das Mindestmögliche. Dies hat seine Bedeutung für den Fall, als man das Instrument beim Ausspucken liegen lassen will: doch genügt ein Druck, um die Pinzette abzunehmen, da sie, wie gesagt, sich von selbst durch Federdruck sperrt. Eine besondere Eigentümlichkeit sind ferner die großen Zähne des Pinzettenmauls, den Fingern zweier hohlgemachter Hände

Digitized by Google
Original from UNIVERSITY OF CALIFORNIA
Generated on 2019-10-24 13:22 GMT / http://hdl.handle.net/2027/uc1.b3252760
Public Domain in the United States, Google-digitized / http://www.hathitrust.org/access_use#pd-us-google

vergleichbar; sie sind, um das Ausreißen der Pinzette zu verhüten, so groß gemacht, daß auch bei vollkommen geschlossener Pinzette noch immer Platz genug für das gefaßte Tonsillargewebe übrig bleibt, und stumpfkantig, um nicht durchzuschneiden. Die kompendiöse Form der Pinzette gestattet auch, bequem eine Schlinge darüber zu führen, obwohl der Verfasser wegen möglicher Nachblutung gerade kein Freund der Schlingenanwendung ist und bisher, wenn er wollte, stets mit zwei Instrumenten, Pinzette und Raspatorium, sein Auskommen fand.

2. Kneipzange für die mittlere Muschel. (Demonstriert in der Wiener rhinologischen Gesellschaft.) Sämtliche bisher angegebenen Scheren für den so häufig nur unter großen Schwierigkeiten zugänglichen oberen Teil der Nasenhöhle haben sich als unzulänglich erwiesen, da sie entweder zu groß sind oder zu spitz oder aber in einer Richtung gearbeitet, die dem Bau und der Insertion der mittleren Muschel nicht entspricht. Jene oft so engen Nasenhöhlen erfordern Instrumente, die fast so schmal wie eine Sonde sind. Da infolge geringen Raumes oft nur der Eingang gesehen werden kann, auch die Exkursionen eines Instruments sehr beschränkt sind, so darf das Instrument auch vorne nicht scharf sein, um keine unbeabsichtigten Verletzungen des

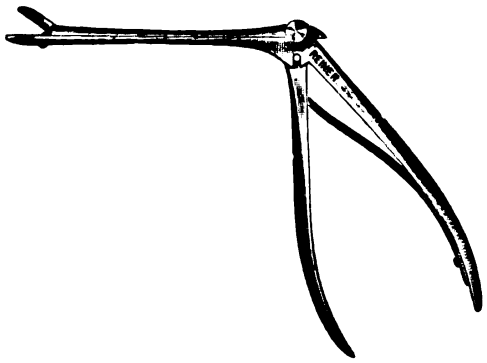

Septums oder der lateralen Nasenwand zu machen. Mit der vom Verfasser angegebenen Kneipzange nun wird im Falle der Totalresektion der mittleren Muschel auch noch ein Instrument erspart, das die inzidierte Muschel der ganzen Länge nach von der Insertion abtrennen soll. Die Zange besteht aus zwei scharfen, am Ende abgestumpften, beim Schluß eine Art zugespitzten Löffels bildenden Branchen, mit der Höhlung nach unten, die an dem gewöhnlichen System der Hartmannschen Konchotome befestigt sind. Zwischen sie wird nun das vordere Ende der mittleren Muschel gefaßt, indem man, ohne eine Schleimhautverletzung zu fürchten, in der Fissura olfactoria und im mittleren Nasengang die Branchen vorschiebt. Nun muß bei den gewöhnlichen Scheren diese einem zangenartigen Instrument Platz machen, um die mittlere

Digitized by Google
Original from UNIVERSITY OF CALIFORNIA
Generated on 2019-10-24 13:22 GMT / http://hdl.handle.net/2027/uc1.b3252760
Public Domain in the United States, Google-digitized / http://www.hathitrust.org/access_use#pd-us-google

Muschel von der Insertion bis zum hinteren Ende abzubrechen und von der Schleimhaut abzureißen. Dies ist hier überflüssig, denn die Zange, die das vordere Ende abgekniffen hat, bleibt an Ort und Stelle und das durch den Branchenschluß gebildete löffelartige Ende ruht auf dem vorderen Muschelende. Durch einfachen Druck nach unten und etwas nach hinten bricht die mittlere Muschel in toto von der Insertion ab und hängt auf den Nasenboden herab, nur am hinteren Ende mit der Nasenschleimhaut noch in Verbindung; sie kann nun mühelos mit der Schlinge abgeschnürt werden. Die Schleimhaut, an der Insertion sehr dünn, reißt immer auch an der Abbruchstelle ein. Die Totalresektion der mittleren Muschel gelingt also stets auch bei engen Nasen in einem Stück. Da die Zange bereits längere Zeit an der Klinik des Hofrates Chiari erprobt ist, wird sie hiermit empfohlen.

Beide Instrumente sind bei H. Reiner, Wien, IX., van Swietengasse 10, zu haben.

Vereinsberichte.

Sitzungsbericht der rhino-laryngologischen Sektion der königl. ungar. Gesellschaft der Ärzte in Budapest.

VI. Sitzung vom 23. Mai 1911.

Vorsitzender: A. Onodi.
Schriftführer: A. Lipscher.

1. Hugo Zwillinger: **Amyloid des Kehlkopfes.**

Konnte den histologischen in diesen Fällen unbedingt notwendigen Nachweis nicht führen, da es sich um einen Privatpatienten handelt, der seitens seines Kehlkopfes keine subjektiven Symptome hatte und eine Probeexcision nicht zuließ. Stellt den Fall aber seiner besonderen klinischen Eigenheiten wegen als seltenen und interessanten trotzdem vor.

Die Krankengeschichte ist kurz folgende:

A. Sch., 40 Jahre alt, Beamter, stellt sich vor einem Jahre in der Ordination mit Klagen über Nasenobstipation vor; der damals festgestellte, seither unverändert gebliebene Kehlkopfbefund lautet: Die Hinterwand, Mesoaryfalte, der Gießbeckenknorpel, in Killianposition bis an die Stimmlippen heranreichend, über den linken Stimmfortsatz, an der Hinterfläche bis an die Ringknorpelgelenke heran, die Schleimhaut bernstein- bis goldgelb gefärbt, wenig infiltriert und transparent. Stimmlippen-Aryepiglottisfalten und übrige Schleimhaut des Kehlkopfes von normaler Farbe, bei tiefer Inspiration bleiben zwei kleine, starre Falten stehen. Seither wurde Pat. in der Nase operiert, seine Nasenatmung ist frei, nur blieb ein Empyem der linken Oberkieferhöhle noch bestehen, was eine vor Tagen ausgeführte Punktion bewies. Mund- und Rachenhöhle frei. Vom rein klinischen Standpunkte gesehen, bietet nur die amyloide Entartung des Kehlkopfes eine dem geschilderten respektive demonstrierten gleiches oder ähnliches Krankheitsbild.

In dem demonstrierten Falle sind seitens des Kehlkopfes keine Erscheinungen vorhanden und ist der Befund ein rein akzidenteller. Leukämische

Digitized by Google
Original from UNIVERSITY OF CALIFORNIA
Generated on 2019-10-24 13:22 GMT / http://hdl.handle.net/2027/uc1.b3252760
Public Domain in the United States, Google-digitized / http://www.hathitrust.org/access_use#pd-us-google

und lymphangiomatöse Tumoren können mit Amyloid in Geschwulstform verwechselt werden, in unserem Falle eben nicht, so kann auch eine Verwechslung mit Filtraten anderer Natur mit ziemlicher Sicherheit ausgeschlossen werden. Grünwald, welcher den Fall voriges Jahr sah, schreibt: „Ich habe noch nichts derart gesehen und wäre begierig zu wissen, ob diese eigentümliche weißgelbe Exsudation in der Schleimhaut, wo ich sie bisher nur für Amyloidtumoren beschrieben gefunden habe, idiopathisch oder sekundär ist", hinsichtlich welcher Frage eine Antwort bisher nicht möglich ist. Die Literatur der Amyloide des Kehlkopfes ist bisher sehr klein, Chiari (1905) erwähnt ein halbes Dutzend Fälle, seither erschien eine Publikation von Beck und Scholz (Archiv, 1909). Es sei noch erwähnt, daß Pat. weder an Syphilis noch Tuberkulose oder Morb. Brightii leidet, und daß ätiologisch nur die Eiterung in der linken Kieferhöhle in Betracht genommen werden könnte.

Diskussion.

Z. Lénárt: Amyloidentartung der oberen Luftwege ist so selten, daß bloß auf Grund der klinischen Erscheinungen die Diagnose kaum zu stellen ist. Im demonstrierten Falle ist das Amyloid wohl nicht auszuschließen, doch ist die histologische Untersuchung und chemische Reaktion zur Sicherung der Diagnose notwendig.

Z. Donogány: Im demonstrierten Falle kann durch aus dem Antrum herabfließendes eitriges Sekret die verursachte speckige Degeneration in Frage kommen, welche pachydermische Veränderungen hervorruft. Auch Leukämie ist auszuschließen. Die mikroskopische und chemische Untersuchung ist notwendig.

H. Zwillinger: Das klinische Bild spricht für Amyloid. Eine Probeexcision läßt Pat. nicht zu. Grünwald sah den Fall auch und hält ihn ebenfalls für Amyloid.

2. Eugen Pólya: **In die Nasennebenhöhlen eingedrungene Karzinome der Orbita.**

Erschienen in der Zeitschrift für Laryngologie, 1911, Bd. IV, Heft 3.

3. Desiderius Dörner: **Fall von primärer Nasentuberkulose.**

Ein 6jähriger Knabe wurde vor 2 Wochen auf die Universitätsklinik gebracht mit der Beschwerde, er bekäme seit ungefähr 4 Monaten keine Luft durch die Nase und seine Nase wäre seit dieser Zeit geschwollen. Die Untersuchung zeigte den Nasenrücken breiter als normal, die Haut darüber gerötet, auf Druck schmerzhaft. Einige Millimeter vom Eingange sind die Nasenhöhlen durch einen graulichroten, granulationsartigen, weichen Tumor fast vollkommen eingeengt, welcher histologisch sich als tuberkulotisch bewies.

Die Untersuchung konnte im Organismus sonst nirgends eine tuberkulotische Erkrankung nachweisen; die Röntgendurchleuchtungen der Lungen wie auch die sonstigen diagnostischen Hilfsmittel waren von negativem Resultate.

Demzufolge diagnostizierten wir eine primäre Nasentuberkulose.

Der erkrankte Teil wurde mit dem scharfen Löffel ausgekratzt und nun wurde sichtbar, daß der Tumor sich $^1/_2$—2 *cm* weit in die Nasenhöhlen erstreckt, am Septum entstand nach der Operation eine im Durchmesser ungefähr 1 *cm* große Lücke. Man konnte jetzt auch deutlich sehen, daß dem knöchernen Nasenrücken entsprechend in den Nasenhöhlen ebenfalls eine schmerzhafte Hervorwölbung vorhanden ist. Das Periost oder selbst der Knochen des Nasenrückens ist also ebenfalls erkrankt

Digitized by Google
Original from UNIVERSITY OF CALIFORNIA
Generated on 2019-10-24 13:22 GMT / http://hdl.handle.net/2027/uc1.b3252760
Public Domain in the United States, Google-digitized / http://www.hathitrust.org/access_use#pd-us-google

Es ergibt sich die Frage, welche Erkrankung die primäre sei, die der Nasenschleimhaut oder die des Periostes beziehungsweise des Knochens? Ein operativer Eingriff ist angezeigt: Eröffnung der erkrankten Gegend, das weitere Verfahren gestaltet sich nach den vorgefundenen Verhältnissen (osteoplastische Resektion etc.).

Diskussion.

Z. Donogány warnt davor, bloß auf Grund des histologischen Befundes die Diagnose auf Tuberkulose zu stellen. Diese ist nur dann beweisend, wenn Tuberkelbacillen gefunden worden sind. Zweckmäßig ist Jodkalium zu versuchen.

M. Mohr weist auf die Bedeutung der Tuberkulinreaktion hin.

A. Onodi: In einem seiner früheren Fälle wurde ein auf dem Septum sitzender Tumor für Karzinom gehalten und radikal entfernt. Die histologische Untersuchung ergab Tuberkulose. Der Pat. starb nach 2 Jahren an Tuberkulose. Im demonstrierten Falle ist ein radikaler Eingriff angezeigt.

4. Egmont Baumgarten: **Ein Fall von Naevus Pringle.**

Wie in den wenigen beschriebenen Fällen, sieht man auch bei diesem Pat. in den zentralen Partien des Gesichtes hirsekorn- bis erbsengroße, zerstreute Knötchen, die teils von normaler Haut bedeckt sind, teils hellrot sind. Ähnliche Knötchen sieht man auch an der Gingiva und, was bei den beschriebenen Fällen selten war, auch an der Wangenschleimhaut und am harten und weichen Gaumen. Am harten Gaumen besteht sogar ein solcher bohnengroßer, roter Tumor. Das Epithel dieses Tumors ist ein wenig verdickt und weißlich verfärbt. An der Gingiva zeigt ein Gebilde ein drüsiges Aussehen. Einzelne punktförmige Tumoren sind am Zungengrunde und an der Epiglottis zu sehen.

Nach Pringle sind dies gutartige Tumoren, die nie ulzerieren, auch nicht bluten. Die multiplen Teleangiektasien sind flecken- oder knötchenförmige, hellrote oder blasse Efflorescenzen, die nicht nur an der Schleimhaut und im Gesichte, sondern auch an anderen Körperteilen auftreten. Diese Teleangiektasien sind deshalb verschieden, weil sie oft ziemlich starke Blutungen zur Folge haben.

Bei den Pat. sind außer im Gesichte am Körper keine Knötchen zu sehen, auch bei ihm war keine Blutung bisher von der Mundschleimhaut erfolgt.

Dagegen kommt zeitweilig von der Nase starke Blutung bei ihm vor und man sieht auch in der Nase am Septum und äußeren Muschel einzelne hanfkorngroße Knötchen. Die Nase ist der einzige Ort, von welchem aus bei Naevus Pringle Blutungen erfolgen können.

5. Adolf Onodi: **Der Ductus nasolacrimalis im Kindesalter.**

Onodi legt die Ergebnisse seiner Untersuchungen vor und demonstriert seine Präparate. Die Weite des Ductus nasolacrimalis schwankte im ersten Jahre (bei Neugeborenen 2, $4^1/_4$, $4^1/_2$, 5, $5^1/_2$, 8, 11 und 12 Monate alten Kindern) zwischen 1 und 3 *mm*. Im zweiten Jahre (bei einem 14 Monate alten Kinde) war der Ductus nasolacrimalis $1^1/_2$ *mm* weit. Im dritten Jahre (bei einem 3 Jahre alten Kinde) war der Ductus nasolacrimalis $2^1/_2$ *mm* weit. Onodi demonstriert ein Präparat eines $5^1/_2$ Monate alten Kindes, wo der Ductus nasolacrimalis mit einer 2·2—3 *mm* weiten Öffnung in den unteren Nasengang mündet.

Digitized by Google
Original from UNIVERSITY OF CALIFORNIA
Generated on 2019-10-24 13:22 GMT / http://hdl.handle.net/2027/uc1.b3252760
Public Domain in the United States, Google-digitized / http://www.hathitrust.org/access_use#pd-us-google

Die in den ersten Lebensjahren gefundene Weite der Öffnung steht in keinem Einklang mit dem schmalen unteren Nasengang, welchen die sich anliegende untere Nasenmuschel verengt, die öfters mit ihrem Rand den Boden der Nasenhöhle berührt. Was das Verhältnis des Ductus nasolacrimalis zur Kieferhöhle betrifft, so kann es vorkommen, daß in den ersten Lebensjahren die Kieferhöhle die Wand des Ductus nasolacrimalis erreicht, sonst aber wird sie von einer spongiösen Knochenschicht getrennt; die Dicke dieser Knochenschicht schwankte vor der Kieferhöhle zwischen 1 und 3 *mm* und zwischen der medialen Wand des vordersten Kieferhöhlenteils und des Ductus nasolacrimalis zwischen 1 und 2 *mm*. Mit der weiteren Entwicklung der Kieferhöhle tritt dieselbe in immer engere Beziehung zum Ductus nasolacrimalis und ihrer Öffnung im Kindesalter, ferner die Enge des unteren Nasenganges, der gonorrhoische Nasenkatarrh und die Eiterungen, die Nebenhöhlen können die nasale Infektion des Tränennasenganges begünstigen, die entzündete, geschwellte Schleimhaut der unteren Muschel kann den schon sonst engen unteren Nasengang und das Mundrandgebiet des Ductus nasolacrimalis verschließen und Störung der Tränenableitung verursachen.

6. Béla Freystadtl: **Kehlkopflähmungen bei Syringomyelie.**

Auf Grund der in der Literatur gesammelten und drei eigener Fälle behandelt Vortragender die bei der Syringomyelie vorkommenden Kehlkopflähmungen. Nach dieser Zusammenstellung, in welcher 52 Fälle von Kehlkopflähmungen vorkommen, sind die bei der Syringomyelie auftretenden Stimmbandlähmungen zumeist halbseitig, seltener beiderseitig. Von 52 Fällen waren 38 halbseitig gelähmt. Die Stimmbandlähmung beginnt zumeist mit Posticusparese, welche gewöhnlich in Recurrenslähmungen übergeht. Die Empfindlichkeit des Kehlkopfes und Rachens ist in einem großen Teil der Fälle beträchtlich herabgesetzt. Eine häufige Begleiterscheinung der halbseitigen Stimmbandlähmung ist die gleichseitige Gaumen- und Zungenlähmung.

Unter den 52 Stimmbandlähmungen war in 33 Fällen eine Gaumenlähmung und Hemiatrophia linguae vorhanden. Die halb- und gleichseitige Stimmband-, Gaumen- und Zungenlähmung ist gewissermaßen für Syringomyelie charakteristisch. Unter den durch Syringobulbie bedingten Erkrankungen von Hirnnerven nimmt bezüglich Häufigkeit die Erkrankung des Nervus vagus — die Stimmband- und Gaumenlähmung — den ersten Platz ein und tritt häufiger auf als die Erkrankung des Nervus hypoglossus. Die Stimmbandlähmung ist oft das erste auffallende Zeichen dafür, daß die Erkrankung auf das verlängerte Mark übergegriffen hat. In den atypischen Fällen von Syringomyelie verhilft uns manchmal die Stimmbandlähmung zur richtigen Diagnose.

Diskussion.

E. Baumgarten: Der Übergang der Posticuslähmung zur Recurrenslähmung geschieht oft innerhalb einiger Stunden oder ganz plötzlich, während bei anderen zentralen Erkrankungen der Übergang ein langsamer ist. Die Sensibilität ist bei der Recurrenslähmung nur dann zu bestimmen und in Betracht zu ziehen, wenn die Anästhesie ausgeprägt ist, denn die individuelle Empfindlichkeit ist schwankend.

A. Onodi fragt Vortragenden, ob der Geruchssinn untersucht wurde, denn bei Syringomyelie ist Anosmie nicht selten.

B. Freystadtl: Der Geruch wurde in einem Falle untersucht und normal gefunden. Der Geschmack war auf der atrophischen Zungenseite herab-

Generated on 2019-10-24 13:22 GMT / http://hdl.handle.net/2027/uc1.b3252760
Public Domain in the United States, Google-digitized / http://www.hathitrust.org/access_use#pd-us-google
Digitized by Google
Original from UNIVERSITY OF CALIFORNIA

gesetzt. Der plötzlich auftretenden Recurrenslähmung geht gewöhnlich eine Posticuslähmung vor. Bei Anästhesie sind nicht nur die Kerne des Recurrens im verlängerten Marke, sondern auch jene des N. laryng. super. erkrankt.

7. Zoltán Lénárt: **Die chronische Tonsillitis und deren Behandlung.**

Die physiologische Bestimmung der Gaumenmandeln ist keine geklärte Frage. Die Gaumenmandeln werden einerseits als Verteidigungsorgane des Körpers, andrerseits als Eingangspforten für verschiedene Infektionskrankheiten betrachtet. Man findet gar nicht so selten die Erkrankung der Gaumenmandeln als Vorläufer von Polyartbritis, Scarlatina, Morbilli, akuter Nephritis, seröser und eitriger Pleuritis, metastatischer Lungenabscesse, Pyämie, Sepsis, diffuser Peritonitis, Osteomyelitis, Appendicitis, Actinomykose und der Tuberkulose der Lymphdrüsen am Halse. Hierbei spielt der Zustand der Gaumenmandeln eine wesentliche Rolle. Wenn schon die gesunden Gaumenmandeln als Eingangspforte bei den genannten Erkrankungen dienen können, wie weit mehr ist dies der Fall bei krankhaften Veränderungen derselben. Aus diesem Grunde erheischen die chronischen Tonsillitiden eine eingehendere Würdigung, als es bis jetzt geschah. Es sei hervorgehoben, daß nicht nur die chronische Hypertrophie, sondern auch die latenten und bei bloßer Besichtigung unauffälligen Entzündungsherde, Sekretretentionen und Mandelpfröpfe ausfindig gemacht und chirurgisch behandelt werden müssen, weil sie die Ursache rezidivierender, sogenannter habitueller Tonsillitiden, rezidivierender und chronischer Katarrhe, Otalgien, nervöser Rachenerscheinungen, Drüsenschwellungen etc. sind. Als chirurgische Behandlung ist die stückweise Entfernung, das sogenannte Morcellement, anderen Methoden vorzuziehen, weil man hierbei gesunde Partien schonen, kranke Teile aber radikal und mit weniger Gefahr für den Kranken entfernen kann, als dies bei der Tonsillektomie geschieht.

Diskussion.

D. Navratil: Vortragender wies auf den Zusammenhang zwischen Appendix und Tonsillen hin. Der Appendix ist die Mandel des Darmes. Durch Embolisierung der Art. tonsillaris entsteht die gangränöse Tonsillitis ebenso wie durch Embolisierung der Arterie des Appendix die Appendicitis gangraenosa.

Navratil empfiehlt die Tonsillotomie und das Morcellement nicht. Das Matthieusche Instrument ist nicht entsprechend, denn es kann damit nicht so viel entfernt worden, als wie viel der Operateur will. Das richtige Vorgehen ist das chirurgische, das heißt wenn man mit dem Messer arbeitet: man macht eine Resektion der Tonsille oder die Tonsillectomia subtotalis. Eine eventuelle Blutung stillt man durch Unterbindung des blutenden Gefäßes oder durch Vernähen der Gaumenbögen.

J. Safranek: Die vom Vortragenden behandelte Frage beschäftigt in der letzten Zeit die Fachkreise sehr lebhaft und besonders über die radikale Exstirpation der Tonsillen sind zahlreiche Mitteilungen erschienen. Aus denselben geht hervor, daß nun selbst die Amerikaner, die Begründer der Tonsillektomie, vom Visus, ersten Radikalismus absehen, da es sich herausstellte, daß einerseits die Tonsillektomie kein ungefährlicher Eingriff ist, andrerseits, daß in vielen Fällen die Tonsillotomie und das bishin befolgte sonstige Verfahren ganz entsprechend ist. Safranek macht darauf aufmerksam, daß man besonders bei Kindern mit großer Vorsicht vorgehen muß. Crockett in Boston

Digitized by Google
Original from UNIVERSITY OF CALIFORNIA
Generated on 2019-10-24 13:22 GMT / http://hdl.handle.net/2027/uc1.b3252760
Public Domain in the United States, Google-digitized / http://www.hathitrust.org/access_use#pd-us-google

sah innerhalb $1^1/_2$ Jahren 12 Todesfälle infolge von Tonsillektomie und berichtet über zahlreiche schwere Blutungen, die nur durch Unterbindung der Carotis zu stillen waren. Safranek hält bei einfachen Hypertrophien die Tonsillotomie für ausreichend, während bei chronisch entzündeten Tonsillen, wenn selbe die Ursache der vom Vortragenden erwähnten Krankheitserscheinungen sind, je nach der Art des Falles einer der radikalen Eingriffe am Platze ist. Safranek erwähnt noch, daß in einigen Fällen von Lymphadenitis colli tonsillären Ursprunges die Entfernung der Tonsillen von Erfolg war. Er betont ausdrücklich, daß die Tonsillektomie bloß auf Grund strikter Indikationen und Vorbereitung zur Stillung der etwa eintretenden schweren Blutung auszuführen ist.

M. Paunz macht die Tonsillotomie bei stark hypertrophischen Tonsillen, wenn sie Atmungsbeschwerden verursachen oder wenn selbe zu häufigen Entzündungen führen. Die Tonsillektomie und das Morcellement sind selten notwendig, von 100 Fällen in 5 bis 10. Macht die Tonsillektomie mit Messer oder Schere, zum Herausziehen der Tonsille gebraucht er ein museuxartiges Instrument. Die Hauptindikationen geben zu Phlegmonen, Arthritiden Anlaß bietende Tonsillen. Perhorresziert den Ausdruck Navratils „Tonsillectomia subtotalis".

L. Laub: In einem Falle heilte eine Lymphadenitis colli nach Entfernung der Tonsille mittelst Morcellement.

D. Navratil: Tonsillectomia subtotalis nennt er die Operation, wenn nicht die ganze Tonsille entfernt wird. Faßt die Tonsille mit einer Zange und entfernt ein Stück der Tonsille mit Messer.

Z. Lénárt: Die von Navratil erwähnte Exstirpation der Tonsillen samt Kapsel ist nicht notwendig; man darf den Kranken nicht mit Entfernung eines Organs verstümmeln, dessen Bedeutung wir nicht kennen; wahrscheinlich ist das Organ notwendig. Man soll bloß die kranken Stellen entfernen.

VII. Sitzung vom 24. Oktober 1911.

Vorsitzender: A. Onodi.
Schriftführer: A. Lipscher.

1. L. Polyák: **Gleichzeitig ausgeführte submuköse Resektion der Scheidewand und bilaterale Nasenoperation.**

Der 63 Jahre alte Pat. litt an schweren Atemanfällen und beiderseitiger totaler Nasenverstopfung. Nachdem es unmöglich war, von der hochgradigen Septumverbiegung den Polypen beizukommen, ist zuerst die submuköse Septumresektion gemacht worden und unmittelbar darauf ist die demonstrierte große Menge von Nasenpolypen entfernt worden, wobei beide mittlere Muscheln reseziert und das mit Polypen und Eiter vollständig ausgefüllte Siebbein auf beiden Seiten ganz ausgeräumt werden mußte. Kein Tampon nach der Operation, keine Nachblutung. Pat. verließ nach 48 Stunden das Bett und hat heute den Weg zur Sitzung auf der Straßenbahn gemacht. Der Fall wird darum vorgestellt, um den Beweis zu liefern, wie große und kombinierte Eingriffe ohne Nachteil selbst bei so bejahrten Kranken gemacht werden können und wie man den Pat. von seinem Leiden mit einem Eingriffe befreien kann.

Digitized by Google
Original from UNIVERSITY OF CALIFORNIA
Generated on 2019-10-24 13:22 GMT / http://hdl.handle.net/2027/uc1.b3252760
Public Domain in the United States, Google-digitized / http://www.hathitrust.org/access_use#pd-us-google

Diskussion.

D. v. Navratil: Submuköse Resektion ist eine aseptische Operation und sollte mit Empyem nicht gleichzeitig ausgeführt werden, wegen Gefahr deren Infektion.

Z. Donogány: Jede Nasenoperation kann aseptisch ausgeführt werden, wenn sie auch keine ideale ist.

H. Zwillinger: Das gleichzeitige Operieren kann nicht als Regel aufgestellt werden, es hängt von der Krankheit wie auch von der Konstitution des Kranken ab.

L. Polyák: Eine strenge Asepsis kann in der Nase nicht durchgeführt werden, da Bakterien immer vorhanden sind, jedoch halte ich seit Jahren die größtmöglichste Asepsis vor Augen.

2. Arpád Lengyel: **Von der Kieferhöhle ausgehender Choanalpolyp.**

3. Egmont Baumgarten: **Hydrops antri Highmori.**

Die rechte Gesichtshälfte des 14jährigen Knaben sah aus wie das aufgeblasene Gesicht eines Frosches. Unterhalb des Processus zygomaticus eine große Hervorwölbung, der Knochen in der Fossa canina pergamentartig, in der Nase normaler Befund. Die Operation wurde nach alter Weise ausgeführt. In der Fossa canina wurde eine größere Öffnung angelegt, das seröse, klebige Sekret entleert und Jodoformgazestreifen eingeführt, bis eine Eiterung erfolgte. In diesem Falle dauerte es 14 Tage und ist es in diesen Fällen auffallend, daß, bevor eine Eiterung nicht aufgetreten ist, auch keine Besserung erfolgt. Sobald die Eiterung vorhanden ist, geht es schnell vorwärts, die Auftreibung geht rasch zurück, Verknöcherung tritt ein und die Heilung erfolgt. Diese alte Art der Operation ist zwar nicht ideal chirurgisch, aber Baumgarten kehrte wieder zu ihr zurück, da zum Beispiel die Eröffnung durch die laterale Nasenwand für den Pat. sehr unangenehm ist, da in der ersten Zeit das Sekret beim Schlafen in den Hals fließt und die Pat. Erstickungsanfälle bekommen. Der Fall ist geheilt.

4. E. Kellermann: **Operierter Fall einer Kiefercyste.**

Der Fall ist schon im Frühjahr l. J. hier demonstriert worden, wobei ich eine neue Demonstration nach der Operation in Aussicht stellte. Die Operation wurde am 21. September (Primararzt Dr. Polyák) in lokaler Anästhesie ausgeführt und die große Cyste in toto ausgeschält. Primäre Naht nach der Operation, keine Blutung, nur eine starke Schwellung der Wange. Da die Spannung sehr groß war, wurde am dritten Tage eine Punktion der Wundhöhle gemacht, in der Höhle jedoch keine Flüssigkeit gefunden. Die Schwellung nimmt sichtbar allmählich ab. Es ist heute (14 Tage) noch eine kleine Fistel im äußeren Wundwinkel, aus welchem wenig mit Eiter gemischte Flüssigkeit heraussickert.

5. D. v. Navratil: **Über die Chirurgie der Mandeln.**

Navratil bespricht die Chirurgie der Tonsillen auf klinischer Basis. Er verwendet den Tonsillotom nicht, weil dadurch sehr häufig die Gaumenbögen verletzt werden können. Im übrigen läßt sich auch das Instrument nicht vollständig beherrschen. Navratil operiert mit dem Tonsillenmesser folgenderweise: Ohne vorhergehende Anästhesie hebt er mit einem stumpfen, doppelten Löffel die zu operierende Mandel aus dem Spalt zwischen den Bögen heraus, trennt sodann mit je einem Scherenschlag respektive Messerschnitt sowohl den vorderen als auch den hinteren Bogen von der Tonsille ab, zieht die Mandel

Generated on 2019-10-24 13:22 GMT / http://hdl.handle.net/2027/uc1.b3252760
Public Domain in the United States, Google-digitized / http://www.hathitrust.org/access_use#pd-us-google
Digitized by Google
Original from UNIVERSITY OF CALIFORNIA

hervor und trägt dann soviel ab, wieviel er eben will. Dieses Verfahren ist vollkommen schmerzlos. Bei Kindern verwendet er keinen Mundöffner, hier schiebt der den Kopf haltende Assistent die Spatel bis zur Zungenwurzel vor, worauf das Kind von einem Brechreiz befallen wird und es hierbei natürlicherweise den Mund öffnen muß. Dieser ganze Vorgang sollte eigentlich im wahren Sinne des Wortes nicht als „Tonsillotomie", sondern als „Resectio" oder „Decapitatio tonsillae" bezeichnet werden, da das Wort „tom" in der Chirurgie eigentlich einen Einschnitt in das Organ bedeutet. Ist das Verfahren noch radikaler, so sollte es als „Tonsillectomia subtotalis" bezeichnet werden. Die Operation mit der glühenden Schlinge wäre nur bei Hämophilie anzuwenden, wenn wir aber den Kranken vorher mit Pferdeserum behandeln, kann selbst in diesem Falle die Mandel mit dem Tonsillenmesser reseziert werden. Bleibt jedoch die kleine Mandel ein ständiger Herd einer kryptogenetischen Sepsis, so muß unter allen Umständen die „Tonsillektomie" ausgeführt werden. An Stelle des Morcelleur glaubt Navratil bei morschen Mandeln nur den stumpfen, doppelten Löffel und das Tonsillenmesser anwenden zu können, wodurch dann die Mandel zwar in Stücken, aber doch radikal nebst minimaler Blutung entfernt wird. Er benutzt zur Anästhesie eine 20%ige Cocainlösung. Er injiziert jedoch in die Tiefe kein Anästheticum respektive Nebennierenpräparat, da er der Ansicht ist, daß auch dadurch die postoperativen Nachblutungen günstig beeinflußt werden können. Bei unstillbaren Blutungen vernäht er die Gaumenbögen. In einer Sitzung entfernt er nur eine Seite. Sind die Gaumenbögen verwachsen und liegt in deren Tiefe die kleine Mandel, zu deren oberen Pol ein $1—1^1/_2 cm$ langer, enger Gang führt, so spaltet er diesen Gang und heftet dann die Mandel an den Pharynx. Durch dieses Verfahren wird der häufigste Symptomenkomplex, der „Foetor ex ore", beseitigt. Selbst wenn die kleine Mandel eine kryptogenetische Sepsis aufrecht hält, kann diese dadurch beseitigt werden, daß die Mikroorganismen bei dem Schluckakte aus den Mandeln herausgepreßt werden und dort nicht stauen können. Wird dies aber trotz dieses Eingriffes doch nicht erreicht, so müssen wir zur „Tonsillektomie" greifen. Intratonsilläre Abscesse sind zu öffnen, eventuell auch ein Stück Mandel zu resezieren. Bei den peritonsillären Abscessen operiert Navratil derart, daß er mit einem schmalen, jedoch mit Sparadrap nicht armiertem Tenotom einsticht, senkrecht auf den vorderen Bogen eindringt, diesen durchtrennt und die Tonsille halbiert. Dieser Eingriff beeinflußt nicht im geringsten die Stimme. Dieses Verfahren sollte eigentlich „Tonsillotomie" benannt werden. Sollte der peritonsilläre Abceß trotzdem rezidivieren, so schält er die ganze Tonsille einige Tage nach dem eigentlichen Eingriff aus dem Nidus heraus. Dieses Verfahren soll dann als „Enucleatio tonsillae" bezeichnet werden. Vortragender bespricht sodann die Chirurgie der benignen und malignen Tumoren der Tonsille und betont, daß bei diesem letzteren der Operateur sehr häufig in die Lage kommt, daß er das sowieso kurz bemessene Leben des Pat. durch „Gastrotomie" respektive „Tracheotomie" halbwegs erträglich gestalten muß. Zum Schluß spricht er über den Mandelstein, welcher im vorhinein sehr selten diagnostiziert wird, wahrscheinlich aber den Prüfstein der Operation der Mandel mit dem Messer bildet.

Diskussion.

E. Tövölgyi: Vortragender erwähnte nicht diejenige Form der Mandel, welche sagittal vergrößert ist; für diese konstruierte ich ein Instrument. Mit

Digitized by Google
Original from UNIVERSITY OF CALIFORNIA
Generated on 2019-10-24 13:22 GMT / http://hdl.handle.net/2027/uc1.b3252760
Public Domain in the United States, Google-digitized / http://www.hathitrust.org/access_use#pd-us-google

dem Matthieuschen Tonsillotom verletzte ich nie die Gaumenbögen, weil ich sie mit dem Instrument beiseite hielt. Nur bei häufigen Rezidiven ist Tonsillektomie zu machen. Zur Blutstillung bieten die Michelschen Klammern gute Dienste, nur sind sie schmerzhaft und schwer zu entfernen.

Laryngo-rhino-otologische Gesellschaft in Rumänien.

Sitzung vom 10. Januar 1912.

Vorsitzender: Orescu.
Schriftführer: Mayersohn.

1. Costiniu: **Syphilitische Nasengumma** und **Salvarsan.**

Costiniu hatte in der vergangenen Sitzung einen Pat. mit riesig großem Gummigeschwür der Nase vorgestellt, das die Nase vollständig obturierte. Er machte eine intravenöse Injektion mit 606 mit 0·60 *cg* und 8 Tage später die zweite mit 0·40 *cg*. 8 Tage nach der ersten Injektion wurde die Nase frei und das Nasenatmen vollständig hergestellt. Die bestehende Perforation zeigt geheilte Ränder.

2. Metzianu berichtet über die Entfernung eines **subglottischen Larynxpolypen** durch direkte Laryngoskopie. Dem mit obiger Affektion von Costiniu vorgestellten Pat. wurde der Polyp mit direkter Laryngoskopie leicht entfernt, nachdem auf gewöhnliche Weise die Instrumente vom Polypen abglitten und somit die Operation erschwerten.

3. Seligmann, der im Juni vergangenen Jahres einen Pat. mit **Epitheliom** des linken Stimmbandes vorgestellt hat und an dem Dozent Hirsch in Wien die Hemilaryngektomie vollzogen und in vorletzter Sitzung als beinahe gänzlich geheilt vorgestellt hat, bekam ein Rezidiv; von einer reichlichen Blutung (ca. 3 *l*) betroffen; trotzdem ich die Blutung mit 20%iger Ferripyrinlösung stillen konnte, starb Pat. 5 Tage nachher.

Sitzung vom 7. Februar 1912.

1. Metzianu stellt einen 26jährigen jungen Mann vor, der im Bereiche des harten Gaumens, insbesondere an den vorderen $^2/_3$-Teilen der linken Seite seit 3 Wochen ein 3×2 *cm* großes, nicht schmerzhaftes Geschwür aufweist. Pat. hat zugleich einen weichen Schanker am Penis, ist mäßiger Raucher, ißt aber die Speisen recht warm.

Diskussion.

Felix, Costiniu, Seligmann und Mayersohn sind der Meinung, daß die Oberfläche des Geschwürs unregelmäßig und von Knötchen mitunter durchsät ist und es sich um ein lupöses Geschwür handle. Felix empfiehlt Galvanokauterisation, während Costiniu die Röntgentherapie befürwortet.

2. Costiniu demonstriert ein 14jähriges Mädchen mit **heredosyphilitischer Rhinitis.** Pat. seit $1^1/_2$ Jahren Foetor e naso, seit Weihnachten leidet sie öfters an Kopfweh und hat eine Abplattung der Nasenwurzel wahrgenommen. Bei der Untersuchung sieht man deutlich Sattelnase, das Naseninnere mit anhaftenden stinkenden Krusten bedeckt; das Septum weist eine blutende Perforation auf, die sich zu vergrößern scheint. Pat. schnarcht seit ihrer Geburt. Hypertrophie der Gaumen- und Rachenmandel. Der Vater negiert Lues.

Digitized by Google
Original from UNIVERSITY OF CALIFORNIA
Generated on 2019-10-24 13:22 GMT / http://hdl.handle.net/2027/uc1.b3252760
Public Domain in the United States, Google-digitized / http://www.hathitrust.org/access_use#pd-us-google

Es scheint, daß hier Heredosyphilis mütterlicherseits besteht. Bemerkenswert ist es, daß die Eltern, die insgesamt drei Kinder haben, das ältere von 17 und das jüngere von 8 Jahren, vollständig gesund sind.

3. Seligmann stellt einen 47jährigen Pat., Tandler, früher Weinhändler, vor, der nie krank gewesen sei, außer einer vor 21 Jahren akquirierten Gonorrhöe. Raucht mäßig, trinkt beinahe gar nicht. Seit 1 Jahre hustet er, hatte nie Hämoptoe, seit 4 Monaten heiser. Vor 3 Monaten erschien an seiner Zungenspitze ein Bläschen, welches bald platzte und sich in ein kaffeebohnengroßes, regelmäßiges, glattes, infiltriertes, schmerzhaftes Geschwür verwandelt hat. Retromandibulardrüsen geschwollen, Sputum enthält Kochsche Bacillen. Pulmones gesund, Allgemeinbefinden sehr gut.

Diskussion.

Felix und Costiniu wollen das Zungengeschwür als syphilitischen Initialaffekt ansehen.

Metzianu und Mayersohn meinen die Ursache der Heiserkeit auf Laryngitis professionalis festzustellen.

Eine Woche nach der Sitzung wurde die Wassermannprobe gemacht, die stark negativ ausfiel. Das Zungengeschwür wird täglich mit Perubalsam bepinselt, der Kranke bekommt dreimal wöchentlich Larynxinstillationen mit Collyr.

Sitzung vom 6. März 1912.

1. Seligmann stellt einen 49jährigen Pat. mit **Larynx- und Zungentuberkulose** vor. Pat. ist mäßiger Raucher, Syphilis negiert, klagt seit einem Jahre über bestehende Heiserkeit und Schmerzen in der Zunge. Am linken Zungenrande in deren hinterer Hälfte sieht man ein bohnengroßes, infiltriertes Geschwür; die linkseitigen Halslymphdrüsen geschwollen. Rechtes Taschenband infiltriert, bedeckt vollständig das wahre Stimmband; keine Schlingbeschwerden, wohl aber Zungenschmerzen beim Kauen. Wassermann negativ. Trotzdem Pat. elend aussieht, glaube ich mit Recht an keinen malignen Tumor zu denken, da während der Jahresfrist der Prozeß bedeutende Fortschritte gemacht hätte. In der Familie keine Tuberkulose vorhanden; Pat. litt vor drei Jahren an Pneumonie.

Constantinescu bekräftigt meine Diagnose.

2. Vexler-Verea referiert über folgenden Fall: Eine Dame mit ausgesprochener hochgradiger Hypertrophie der rechten unteren Nasenmuschel klagt über linkseitige Anosmie; das vordere Ende der linken unteren Muschel ist ebenfalls hypertrophiert. Referent empfiehlt Operation und hofft, daß auch dadurch der Geruchsinn hergestellt sein wird. Nach der Operation — die im Auslande vollführt wurde — verlor Pat. den Geruchsinn auch auf der linken Seite. 6 Wochen nach der Operation sah ich wieder Pat., die trotz überstandener beiderseitiger Operation wieder über gehindertes Nasenatmen und vollständige Anosmie klagte. Ich fand die operierte rechte untere Muschel noch sehr stark vergrößert, auch die linke mittlere Muschel ebenfalls. Hier denke ich keinesfalls an malignen Tumor, sondern an hartnäckige Hypertrophie der Muscheln, insbesondere die rechte untere Muschel respektive deren hinteres Ende reicht bis zur Pharynxwand.

Beide Nasenhälften wurden im Auslande in einer Sitzung operiert und beiderseits tamponiert; die Tampons blieben 4 Tage liegen.

Generated on 2019-10-24 13:22 GMT / http://hdl.handle.net/2027/uc1.b3252760
Public Domain in the United States, Google-digitized / http://www.hathitrust.org/access_use#pd-us-google
Digitized by Google
Original from UNIVERSITY OF CALIFORNIA

Diskussion.

Ad vocem Tamponade wird diskutiert, wie lange man die Tampons in der Nase lassen soll.

Constantinescu läßt 48 Stunden die Tampons verweilen, Felix nur 24 Stunden und stillt die Blutung, wenn sie nach Entfernung des Tampons wieder beginnt, auf andere Art.

Mayersohn tamponiert überhaupt nicht: er gibt auf den blutenden Flächen Penghawar Djambi und verschließt eventuell das betreffende Nasenloch mittelst eines festen, in H_2O_2 getauchten Wattepfropfen, den er nach Bedarf alle 24 Stunden einmal wechselt.

Vexler-Verea entfernt nie den Tampon vor 48 Stunden.

Seligmann läßt den Tampon 36—48 Stunden verweilen, sah aber nie mals einen Unfall, wenn der Chiarische Jodoformgazestreifen selbst 5 bis 6 Tage in der Nase verblieb.

Felix bemerkt zum Schlusse, daß der gegenwärtige Stand in Deutschland, hauptsächlich von Tamponade, nach endonasalen Eingriffen Abstand genommen wird, weil die Heilung bedeutend schneller und glatter abläuft; diese Operierten sind aber in Krankenanstalten untergebracht und stehen daher stets unter ärztlicher Kontrolle.

3. Costiniu und Metzianu stellen einen jungen Pat. vor mit **syphilitischer Larynxstenose.** Pat. konnte wegen der eigenartigen, pfropfzieherähnlichen Gestalt des Kehldeckels nicht untersucht werden. Wassermann positiv; eine dringende Tracheotomie wurde bei Pat. gemacht. Nach einer Quecksilberbehandlung, die erfolglos blieb, wurde Salvarsan intravenös injiziert: 3 Tage nachher konnte man die Trachealkanüle ohne Bedenken entfernen: nach 5 Tagen spürte Pat. Unbehagen beim Atmen; durch direkte Tracheoskopie sahen wir beide Aryknorpel vergrößert, die flügelartig bei jeder Inspiration die Glottis beinahe vollständig verschlossen. Vortragende haben dann 6—7 Stückchen von diesen flügelartigen Appendicen entfernen können, ohne zu wissen, ob es sich um vergrößerte Aryknorpel oder Schleimhautausstülpungen handelt.

Diskussion.

Orescu schlägt vor, weil Pat. auf gewöhnlichem Wege nicht untersuchbar ist, mittelst Gougenheimschem Instrument den Kehldeckel partiell abzutragen.

Felix findet diesen Vorgang unnützlich und glaubt, daß Pat. auch auf direktem Wege operiert werden kann.

4. Costiniu berichtet über einen Fall von **Laryngotyphus.** Er betraf im Juli 1911 ein 19jähriges Mädchen, das im August dringend wegen Atemnot tracheotomiert werden mußte und das seit dieser Zeit die Kanüle nicht entbehren kann. Die Laryngealstenose ist so bedeutend, daß nicht einmal das engste Röhrchen des Tracheoskops einführbar ist, deshalb eine Laryngostomie indiziert erscheint.

5. Seligmann behandelt mit gutem Erfolge einen großen Teil der **chronischen Laryngitiden** mittelst Larynxinstillationen, die anfangs täglich, dann jeden zweiten Tag vorzunehmen sind, mit folgendem Gemische: Collyr. adstring. lutei 20 *g*, Aquae boricata 4% 50 *g*.

6. Costiniu und Metzianu stellen 60jähr. Pat. mit **endonasalem Sarkom** vor. Seit 1 Jahre besteht beschwertes Nasenatmen. Linker Nasen-

Digitized by Google
Original from UNIVERSITY OF CALIFORNIA
Generated on 2019-10-24 13:22 GMT / http://hdl.handle.net/2027/uc1.b3252760
Public Domain in the United States, Google-digitized / http://www.hathitrust.org/access_use#pd-us-google

gang durch einen Tumor verstopft, welcher auch den rechten, die durch Kompression des Tumors konsequente Septumdeviation undurchgängig macht. Bei der Rhinoscopia ant. sieht man beide Choanen bedeckt; linke Regio malaris etwas geschwollen. Exophthalmus links. Histologische Untersuchung bestätigt die Diagnose auf Sarkom. Es wurde durch partielle Oberkieferresektion der Tumor, der Kieferhöhle, Nasengang und Ethmoidzellen ausfüllte, ausgeräumt.

7. Über **Nasenepitheliom** bei einem 55jährigen Pat. referiert Costini. Im Dezember 1911, während einer Polyarthritis rheumatica acuta, wurde Pat. von rechtseitiger Nasenobstruktion befallen, welche von den behandelnden Ärzten als einseitige (?) Rhinitis acuta verkannt wurde. Bald darauf Anschwellung der rechtseitigen Halsdrüsen, die zur Kopfgröße gelangten und den Hals unbeweglich machten. Bei Rhinoscopia anterior wird ein leicht blutender Tumor gesehen, der bis nach rückwärts an den weichen Gaumen reicht. Nachdem der Fall inoperabel ist, habe ich Pat. die Röntgen- und Radiumtherapie angeraten. Nach 5 Sitzungen verkleinerte sich das Lymphdrüsenpaket zur Hälfte und Pat. fühlt sich besser.

8. Constantinescu berichtet über einen Fall von **Meningitis otitischen Ursprunges.** Im Januar war der 62jährige Pat. an akuter eitriger Otitis media erkrankt. Im Februar bestehen noch die Schmerzen und Referent erweitert die kleine, spontane Trommelfellperforation durch Paracentese; die Schmerzen vergehen für 8 Tage, um dann wieder heftig einzutreten; die Paracentese wird wiederholt, aber ohne Erfolg, da die Schmerzen jetzt heftiger wurden. Kein Fieber, keine Schmerzhaftigkeit bei Druck des Warzenfortsatzes. Ich riet sofortige Eröffnung des Antrums, was aber vom Pat. verweigert wird. Nach 5 Tagen sah ich Pat., der über rasende Schmerzen klagte, mit 40° Fieber; Eingriff am nächstfolgenden Morgen; es wurde eitrige Meningitis konstatiert; der Tod erfolgte noch am selben Tage.

9. Birman-Bera macht anläßlich der auf Initiative Prof. Alexanders (Wien) begonnenen **Ozaenaforschung** folgende Mitteilung: Nachdem wir noch nicht über die Pathogenie der Ozaena im Klaren sind, nachdem auch Gradenigo und Zaufal viele Fälle von Ozaena auch bei engen Nasengängen konstatiert haben, rate ich, trotz Warnung Zarnickos, die totale Resektion der unteren Nasenmuscheln zu versuchen. Dadurch wird ein Teil der sezernierenden Mucosa verringert und wird auch die Ursache der stagnierenden Krusten behoben. Die Nasenwaschungen können dann mit besserem Erfolge gemacht werden. Wenn Moure, Brockaert u. a. durch Paraffininjektionen die erweiterten Nasengänge verengern wollen, will ich denselben Zweck gerade durch entgegengesetzte Methode zu erreichen versuchen. Das französische Sprichwort wird — glaube ich — einmal noch mehr bestätigen, daß „Les extrêmes se touchent".

Orescu erinnert sich lebhaft, daß im Jahre 1894—1895 ein anderer Autor eine ähnliche Idee hatte; er wandte aber die Methode sehr radikal an, nämlich vollzog nebst der Resektion der Muscheln, exkochleierte und vernichtete die ganze Mucosa. Orescu hat in mehreren Ozaenafällen die Mucosa exkochleiert, der Erfolg war aber nur vorübergehend und bald danach traten die Symptome der Ozaena in bedeutend größerem Maßstabe auf.

Costiniu.

Digitized by Google
Original from UNIVERSITY OF CALIFORNIA
Generated on 2019-10-24 13:23 GMT / http://hdl.handle.net/2027/uc1.b3252760
Public Domain in the United States, Google-digitized / http://www.hathitrust.org/access_use#pd-us-google

Bücherbesprechungen.

Korrektive Nasen- und Ohrenplastik. Von Jacques Joseph (Berlin). Mit 50 Abbildungen im Text und 21 Tafeln. Aus Bd. I des Handbuches der speziellen Chirurgie des Ohres und der oberen Luftwege von Katz, Preysing und Blumenfeld.

Dieser Abschnitt des Katz, Preysing, Blumenfeldschen Handbuches verdient deshalb eine gesonderte Besprechung, weil in demselben zum erstenmal die Gestalt- und Stellungsfehler der Nase und der Ohren systematisch besprochen werden. Joseph teilt die Nasenanomalien in drei Unterabteilungen: *a)* die Hypertrophien der Nase, *b)* die Schiefnasen, *c)* die Nasendefekte. Die Hypertrophien und Schiefnasen werden ihrerseits wieder in solche des knorpeligen und solche des knöchernen Abschnittes geschieden, während die Nasendefekte in Nasenflügeldefekte, Doggennasen und Sattelnasen zerfallen. Indem Joseph jede dieser Unterabteilungen wieder in mehrere Abschnitte zerlegt, kommt er schließlich zur Aufstellung von 23 Formen von Nasenanomalien. Für jede dieser 23 Arten gibt Joseph in ausreichender Weise die Technik, wie sie operativ zu korrigieren sei, an, so daß jeder Arzt fortan in der Lage ist, diese bisher so überaus schwierigen und unsicheren Operationen in vollkommener Weise auszuführen.

Die Schönheitsfehler des Ohres werden nach Joseph eingeteilt in solche der Gestalt und solche der Stellung und in Ohrverwachsungen. Erstere zerfallen wieder in die Makrotie und in die abnorme Gestalt bei normaler Größe des Ohres. Die Stellungsfehler sind: *a)* das abnorme Abstehen der Ohren und *b)* das Heruntergeklapptsein des Ohrrandes. Die Ohrverwachsungen teilen sich *a)* in die Synechien des Ohrrandes mit der Tragusgegend und *b)* in die Synechien des Läppchens mit der Wange. Auch von diesem Abschnitt der Josephschen Arbeit gilt das oben von der Nase Gesagte, daß fortan jeder Arzt imstande ist, diese schwierigen Operationen mit Sicherheit zu einem glücklichen Ende zu führen. Das Verdienst des Verfassers um dieses Kapitel der Medizin liegt nach zwei Richtungen. Einmal hat Joseph als Pfadfinder das ganze Gebiet systematisch durchgearbeitet und die operative Technik zum größten Teil neu geschaffen. Dann hat er durch vorliegende Darstellung diese Dinge, deren Kenntnis er bisher fast allein besaß, in einer nicht hoch genug anzuerkennenden Weise der ärztlichen Allgemeinheit erschlossen. Löwe.

Referate.

I. Allgemeines.

Seltener Fall von Anosmie. Von Dr. Johann Safranek. (Orvosi Hetilap, 1911. Nr. 17.)

Der Fall betraf ein Mädchen mit fortschreitendem Vitiligo. In der Nase normaler Befund. Diese Anosmie ist in keine der bekannten Gruppen einreihbar. Es ist fraglich, ob eine Pigmentatrophie die Ursache ist.

Baumgarten.

Der gegenwärtige Stand der Inhalationstherapie. Von Dr. Johann Safranek (Budapesti Orvosi Ujság, 1911, Nr. 21—22.)

In dieser Monatsschrift ebenfalls erschienen. Baumgarten.

Digitized by Google
Original from UNIVERSITY OF CALIFORNIA
Generated on 2019-10-24 13:22 GMT / http://hdl.handle.net/2027/uc1.b3252760
Public Domain in the United States, Google-digitized / http://www.hathitrust.org/access_use#pd-us-google

Heilung von Infiltrationen im Kindesalter nach Infektionskrankheiten. Von Dozent Dr. Egmont Baumgarten. (Budapesti Orvosi Ujsáag [Gégészet), 1911, Nr. 42.)

Ein Knabe mit Lupus der Nase und der Uvula wurde lokal behandelt, Nase gebessert, Uvula blieb infiziert. Pat. bekam durch einen anderen Kranken Erysipel, nach Ablauf desselben vollständige Heilung der Infiltrationen.

Ein Knabe zeigte tumorartige Infiltration der aryepiglottischen Falte. Durch Adrenalin innerlich und äußerlich konnte die Tracheotomie umgangen werden. Nach Entlassung aus dem Spitale Infiltration bedeutend kleiner. Nach einigen Tagen Diphtheritis, Seruminjektion. Nach Genesung Infiltration spurlos verschwunden, was durch 6 Monate kontrolliert werden konnte. Es kann auch eventuell die Seruminjektion eine Rolle dabei gespielt haben, weshalb in einem solchen Falle diese gemacht werden kann. Baumgarten.

Das Salimenthol in der rhino-laryngologischen Therapie. Von Dr. Arpad Léngyel. (Budapesti Orvosi Ujság, 1911, Nr. 13.)

Das Mittel wird bei den akuten Entzündungen der oberen Luftwege empfohlen und bei den tuberkulösen Geschwüren des Kehlkopfes.

Baumgarten.

Die im Jahre 1910 gemachten Operationen an der rhino-laryngologischen Abteilung der Poliklinik. (Vorstand: Dozent Dr. E. Baumgarten.) Von Dr. Alexander Gál. (Budapesti Orvosi Ujság [Gégészet], 1911, Nr. 17.)

Bei 4576 Kranken kamen 664 Operationen vor. Bericht über dieselben.

Baumgarten.

Über die zentralen und peripheren Konnexionen des Nervus hypoglossus. (Sulle connessioni centrali e periferiche del nervus hypoglossus.) Von Professor G. Mingazzini. (Atti della clinica oto-rino-laringoiatrica della r. univers. di Roma, 1909.)

Verfasser teilt die Resultate der Experimente mit, die er gemeinsam mit Polimacchi an Katzen und Affen zu dem Zwecke vorgenommen hat, um mit größerer Präzision die Beziehungen festzustellen, welche zwischen dem Hypoglossuskern und den benachbarten anatomischen Gebilden wie mit dem Stamm und dem Rindenzentrum dieser Nerven bestehen. Zu diesem Behufe wurde bei den Tieren der Nerv losgetrennt und bei einem Affen die Exstirpation des Rindenzentrums einer Seite und Ausreißen des Nerven an der anderen Seite vorgenommen. Von den „Fibrae propriae“ des Hypoglossuskernes unterscheidet Mingazzini mit Obersteiner den Plexus perinuclearis und endonuclearis. Der Plexus perinuclearis ist in den Versuchen immer intakt geblieben, auch bei dem erwähnten Affen, während der Plexus endonuclearis immer mehr oder weniger rarefiziert worden war. Bei Ausreißen des Nerven degenerierten am leichtesten die dorsolateralen Zellen des Nervenkernes, während die ventralen, die dorsomedialen oder die latero-ventralen größtenteils erhalten blieben. Die zentrale Zellengruppe erwies sich immer resistenter als die periphere. Bei dem

Digitized by Google
Original from UNIVERSITY OF CALIFORNIA
Generated on 2019-10-24 13:22 GMT / http://hdl.handle.net/2027/uc1.b3252760
Public Domain in the United States, Google-digitized / http://www.hathitrust.org/access_use#pd-us-google

Affen, dem gleichzeitig das Rindenzentrum des N. XII abgetragen worden war, war eine größere Menge der Kernzellen verschwunden; von den peripheren Zellen war keine Spur und die zentralen waren größtenteils eingeschrumpft.

Aus diesen Versuchen geht hervor, daß im Hypoglossuskern wenigstens eine doppelte Reihe von Zellen verschiedener funktioneller Dignität besteht. Fast alle stehen in Beziehung mit dem Kern und dem Rindenzentrum des Hypoglossus. Doch muß das letztere einen größeren Einfluß auf die dorso- und ventromedialen Zellen ausüben, da diese bei bloßer Exstirpation des Rindenzentrums rasch verschwinden. Es ist jedoch wahrscheinlich, daß die mehr zentralen Zellen des Hypoglossuskernes mit den Fasern der Vaguszellen in Beziehung stehen und zur Innervation des Velum bestimmt sind. Ein Zusammenhang zwischen Nucleus hypoglossi, Velum palatinum und Chordae vocales, wie er beim Menschen besteht, konnte bei Affen und Katzen nicht festgestellt werden. Doch ist eine anatomische Verbindung zwischen Hypoglossus, Accessorius und Vagus beim Affen nicht ausgeschlossen.

Das konstante Intaktbleiben einer gewissen Anzahl von Zellen des Hypoglossuskernes kann weder mit einer partiellen Kreuzung der Wurzelfasern, noch durch einen Zusammenhang der verschonten Zellen mit dem Kern des N. XII der anderen Seite erklärt werden. Ähnlich wie mit den Zellen verhält es sich mit den Wurzelfasern des Hypoglossus, von denen die mehr lateralen nach der Operation verschwinden, während die medialen resistenter sich erweisen, was mit der verschiedenen Resistenzfähigkeit der respektiven Zellen in Verbindung steht. Die sogenannten „Fibrae afferentes“ des N. XII wurden immer intakt gefunden, daher diese Bezeichnung (Fibrae afferentes des Hypoglossus) zu verwerfen ist. Die zentrale Bahn konnte bei dem doppelt operierten Affen bis zu den Fibrae rectae der Raphe verfolgt werden. Unaufgeklärt blieb jedoch der Verlauf des Weges von diesen zum Hypoglossuskern, so daß die Stelle, an welcher der Bulbärkern des XII. mit der Zentralbahn in Verbindung tritt, bis auf weiteres unbekannt bleibt.

Bei allen operierten Tieren fand sich die Zunge nach mehr als Jahresfrist atrophisch nur an der Spitze und am lateralen Rand der vorderen Partie. Sicherlich ist die Hemiatrophie der Zunge viel ernster in jenen Krankheiten, in welchen die Atrophie nuklearen Ursprunges ist, in welchen nicht nur der Hypoglossuskern, sondern auch andere Bulbärkerne alteriert sind (Tabes, Syringomyelie, Sclerosis lateralis hemiatrophica). Dies läßt vermuten, daß die Zunge vielleicht auch unter dem trophischen Einfluß des Facialis und des Lingualis respektive des Ganglion Meckeli steht. Spira.

Speichelstein der submaxillaren Drüse. (Röntgenologische Diagnose.) Von Ratera. (Revista española de laringologia, 1911, Nr. 8.)

Der Titel besagt den Inhalt. Menier.

Digitized by Google
Original from UNIVERSITY OF CALIFORNIA
Generated on 2019-10-24 13:22 GMT / http://hdl.handle.net/2027/uc1.b3252760
Public Domain in the United States, Google-digitized / http://www.hathitrust.org/access_use#pd-us-google

Anatomische Studie zur Leitungsanästhesie des Nervus maxillaris superior. Von Baril. (Revue hebd. de laryng., 1911, Nr. 35.)

Seitdem die Operation nach Caldwell Luc unter lokaler Anästhesie gemacht werden kann, ist sie den Rhinologen auch viel sympathischer geworden. Diese Anästhesie ist aber immerhin noch nicht so vollkommen, daß nicht an Verbesserungen gedacht werden kann. In erster Linie präsentiert sich da die Idee, mit der submukösen Anästhesie auch die Leitungsanästhesie zu verbinden und, sofern es sich um die Kieferhöhle handelt, den Nervus maxillaris superior, soweit er Zweige in die Kieferhöhle sendet, zu anästhesieren. Es gibt viele Wege, um an dieselbe heranzukommen. Für unsere Zwecke am passendsten ist der folgende, der die anästhesierende Flüssigkeit auf dem Wege des Canalis palatinus posterior fortschaffen soll. Die Technik ist die folgende: Eine 5 *cm* lange Nadel wird unter das Zahnfleisch auf der Innenseite des zweiten Molaris knapp an seinem Halse eingestochen. Die Spritze liegt hierbei auf der Unterlippe. Dringt man nun 1 *cm* in die Tiefe weiter, so ist man an der Wurzel des dritten Molaris und unmittelbar an der unteren weiten Öffnung des Canalis palatinus post. Nun dringt man neuerdings etwa 4—4½ *cm* weiter in die Tiefe und trifft dann den Nerven in der Nähe des Foramen rotundum an der Rückseite des Oberkiefers. Die Gefahr, den Opticus zu verletzen, wird am besten vermieden, wenn man nicht über 5 *cm* in die Tiefe dringt. Der Autor hat erst einen einzigen Fall nach dieser Methode anästhesiert. Der Erfolg war ein vollständiger. Lautmann.

Zu dem Artikel „Oto-rhinologische Kasuistik" von Dr. R. Spira, Absatz „Neue Mittel". Von Dr. Karl Theimer.

Herr Dr. Spira erwähnt daselbst, daß er mit Borodat bei chronischem Ohrenfluß keine nennenswerten Erfolge hatte. Nachdem ich sehr gute Erfolge erzielte (vide diese Monatsschrift, Jahrg. 1909, Nr. 6) und diese Erfolge mir von vielen Seiten literarisch und auch brieflich bestätigt wurden, bitte ich Herrn Dr. Spira um nähere Angaben, wie, bei welchen Fällen und wie oft er Borodat verwendet hat. Ich wäre Herrn Dr. Spira für seine näheren Mitteilungen sehr verpflichtet, da ich als derjenige, der Borodat zuerst in der Ohrenheilkunde verwendet hat, selbstverständlich sehr großes Interesse für seine gegenteiligen Erfahrungen habe.

II. Nase und Nebenhöhlen.

Endonasale Entfernung einer Kugel aus dem Sinus sphenoidalis. Von Dr. Kornel Láng. (Orvosi Hetilap, 1911, Nr. 7.)

Der seltene Fall wurde in der Gesellschaft der Ärzte vorgestellt. Eine Frau bekam einen Schuß in die rechte Gesichtshälfte. Blutung, später Eiterung und Sehstörung, die nach der geglückten Extension geheilt wurde.

Baumgarten.

Digitized by Google
Original from UNIVERSITY OF CALIFORNIA
Generated on 2019-10-24 13:22 GMT / http://hdl.handle.net/2027/uc1.b3252760
Public Domain in the United States, Google-digitized / http://www.hathitrust.org/access_use#pd-us-google

Operierter Fall eines Highmorempyems, das durch einen invertierten Zahn bedingt war. Von Dr. Kornel Láng. (Orvosi Hetilap, 1911, Nr. 8.)

Dieser ebenfalls seltene Befund wurde bei der Eröffnung der Höhle durch die Fossa canina gefunden. Der Zahn wurde am Boden der Höhle in Granulationen gebettet entdeckt. Baumgarten.

Die Pathologie und Therapie der durch Nasennebenhöhlenerkrankungen bedingten oculo-orbitalen Erscheinungen. Von Prof. A. Onodi. (Orvosi Hetilap, 1911, Nr. 35.)

Vortrag, gehalten in Birmingham in der British Medical Association. Es werden alle Arten von Nebenhöhlen- und Nasenerkrankungen zusammengefaßt, die oculo-orbitale Erscheinungen hervorrufen können. Die zentralen Skotome, die Ursachen der postoperativen Sehstörungen besonders hervorgehoben, die die von Onodi gefundenen Sektionen des Opticus erklären. Aufmerksam gemacht, daß nicht alle publizierten Erfolge verwertet werden können, da einige später wieder verschwanden. Die Therapie wird für alle alten Nasenerkrankungen gesondert und bei den komplizierten zusammen besprochen. Auch die neuen Erfahrungen gewürdigt, und zwar die Therapie bei solchen Sehstörungen, bei welchen in der Nase keine besonderen Veränderungen vorhanden sind, aber nasale Eingriffe doch schöne Resnltate liefern können. Baumgarten.

Tuberkulom der Nasenscheidewand. Von Dr. Moritz Fleischmann. (Orvosi Hetilap, 1911, Nr. 37.)

Die Probeexcision ergab Verdacht auf Lymphosarkom, die Untersuchung des radikal operierten Tumors hingegen Tuberkulom. Nachträgliche Tuberkulininjektion zeigte lokal keine Reaktion, dagegen Fieber und Spitzenkatarrh. Baumgarten.

Über die gleichzeitig beiderseitigen Nasenoperationen und deren Nachbehandlung. Von Dr. Ludwig Polyák. (Budapesti Orvosi Ujsáag, 1911, Nr. 46.)

Polyák operiert nicht ambulant, gebraucht keine Tamponade und operiert bilaterale Erkrankungen in einer Sitzung, da nach seiner Meinung dies für den Pat. von Vorteil ist. In vielen Fällen ist dies auch der Fall, aber zum Beispiel einem älteren Pat., der viele große Nasenpolypen hat, in einer Sitzung beide Seiten vollenden zu wollen, ist kaum ausführbar und gewagt. Baumgarten.

Sollen wir nach endonasalen Operationen tamponieren? Von Dozent Dr. D. v. Navratil. (Budapesti Orvosi Ujság, 1911, Nr. 15.)

Dieser in der Laryngologischen Sektion der Gesellschaft der Ärzte gehaltene Vortrag wurde in dem Berichte der Sitzungen referiert. Baumgarten.

Durch Nasenaffektionen bedingte Sehstörungen. Von Dozent Dr. Egmont Baumgarten. (Budapesti Orvosi Ujság [Gégészet], 1911, Nr. 17.)

In dieser Monatsschrift, 1911, Nr. 6, erschienen. Baumgarten.

Die durch Nasenoperationen gebesserten und geheilten Sehstörungen. Von Dozent Dr. Egmont Baumgarten. (Orvosi Hetilap, 1911, Nr. 50.)

Erscheint im Archiv f. Laryngologie. Baumgarten.

Generated on 2019-10-24 13:22 GMT / http://hdl.handle.net/2027/uc1.b3252760
Public Domain in the United States, Google-digitized / http://www.hathitrust.org/access_use#pd-us-google
Digitized by Google
Original from UNIVERSITY OF CALIFORNIA

Meine jetzige Technik bei der Radikaloperation der chronischen Stirnhöhleneiterungen. Von Luc. (Revista española de laringologia, 1911, Nr. 8.)

Die Hauptverbesserungen der Technik sind die untere Resektion des Processus frontalis, des Oberkiefers und des Nasenbeines mit nachträglicher Ausräumung des vorderen Siebbeinlabyrinths und Herstellung einer ausgiebigen Verbindung zwischen Stirn- und Nasenhöhle. Die Trepanationsöffnung soll aus kosmetischen Rücksichten am Boden der Stirnhöhle angelegt werden. Verfasser befürwortet auch die lokale Anästhesie, die eine wichtige Neuerung darstellt. Menier.

Die Ethmoidektomie durch den naso-orbitalen Weg in der Behandlung der Sarkome des Naseninnern. Von Sojo. (La Oto-rino-laringologia, September 1911.)

Die angeführte klinische Beobachtung zeigt, daß man gute und radikale Erfolge mit jener Methode zeitigen kann, daß die Operation nicht allzu schwer ist und daß die Vernarbung und Heilung rasch vor sich gehen und endlich, daß sie keine Entstellung des Gesichtes nach sich zieht. Menier.

Riesenpolyp des Naseninnern. Von Sojo. (La Oto-rino-laringologia, September 1911.)

Die Neubildung maß 8 *cm* in der Länge und hatte einen Umfang von 16 *cm*; das Gewicht betrug 128 *g*. Es handelte sich um ein Myxom.
Menier.

Ein Fall von reinem Myxoma naso-maxillare mit Übergreifen auf die frontoorbitale Gegend und die Hirnhaut. Atypische Resektion des Oberkiefers und des Siebbeins. Von R. Botey. (Annales des maladies de l'oreille etc., Nr. 6, 1911.)

Der Autor bezeichnet seinen Fall als eine große Seltenheit, weil es sich um ein reines Myxom ohne sarkomatöse oder karzinomatöse Beimischung gehandelt hat. Botey behauptet, von einer Reihe der namhaftesten Rhinologen, mit Ausnahme von Chiari und Hajek, auf diesbezügliche Anfragen vernommen zu haben, daß sie einen ähnlichen Fall noch nicht operiert hätten. Es liegt also die Seltenheit des Falles mehr auf der histologischen Studie, diese hat aber Botey seiner Arbeit nicht mitgegeben, was für das Studium ähnlicher Fälle sicher zu bedauern ist. Lautmann.

Die Behandlung der Synechien in der Nase. Von Brindel. (Revue hebdom. de laryngol., 1911, Nr. 27.)

Trotzdem wir diesen Artikel bereits seinerzeit gelegentlich der Besprechung des französischen Oto-Rhino-Laryngologenkongresses erwähnt haben, wollen wir nochmals auf die überaus günstigen Erfahrungen, die Brindel mit der Chromsäure bei Behandlung von Synechien in der Nase erzielt hat, aufmerksam machen. Die Technik ist einfach. Nach Durchschneidung der Synechie werden beide blutenden Flächen mit einer Chromsäurepaste bestrichen, und das ist alles einfacher und sicherer wie die Transplantation von Epidermis. Die Behandlung ist einfach, wie Brindel versichert, stets von Erfolg

Digitized by Google
Original from UNIVERSITY OF CALIFORNIA
Generated on 2019-10-24 13:22 GMT / http://hdl.handle.net/2027/uc1.b3252760
Public Domain in the United States, Google-digitized / http://www.hathitrust.org/access_use#pd-us-google

begleitet und merkwürdigerweise nicht neu, denn sie ist von Lavrand schon vor nahezu 15 Jahren publiziert worden, wie ebenfalls Brindel angibt. Hoffentlich braucht jetzt diese Methode nicht mehr ein zweites Mal resümiert zu werden. Lautmann.

Sinusitis fronto-ethmoidalis, kompliziert mit subduralem Abscess. Operative Heilung. Von van den Wildenberg. (Presse Oto-laryngologique Belge, 1911, Nr. 7.)

Es ist das ein äußerst interessanter Fall, schon deshalb, weil er ein Kind von 8 Jahren betrifft, bei dem die komplizierte Stirn-Siebbeineiterung im Anschluß an eine relativ harmlose Krankheit, an Mumps, aufgetreten ist. Das Kind hat gleichzeitig drei voneinander unabhängige Abscesse in der Stirngegend gehabt: einen subcutanen Absceß, der in der ersten Sitzung eröffnet worden ist, einen Absceß in der Stirn- und Siebbeinhöhle und einen Absceß unter der Dura, die beide in einer zweiten Operation eröffnet worden sind, wobei der Zustand des Kindes schon hoffnungslos schien und das Kind sozusagen in extremis gerettet worden ist. Merkwürdigerweise fanden sich trotz des schweren klinischen Zustandes im subduralen Absceß nur einige Tropfen Eiter. Wildenberg, der nicht glauben konnte, daß so wenig Eiter so schwere cerebrale Symptome machen konnte, punktierte das Hirn in verschiedenen Richtungen. Luc rät im allgemeinen ab, solche Punktionen zu machen, wenn nicht berechtigte Gründe vorhanden sind, nach einem Hirnabsceß zu fahnden. Im Falle Wildenbergs haben diese Punktionen nicht geschadet, da das Kind genesen ist. Lautmann.

Über die chirurgische Behandlung der Sinusitiden an der oto-rhino-laryngologischen Klinik in Rom. Von Dr. G. Paludetti. (Jahresber. d. oto-rhino-laryngologischen Klinik in Rom, Jahrg. VII.)

Die Arbeit enthält zuerst eine Statistik über die in der Klinik zu Rom vorgenommenen operativen Eingriffe auf die Nasennebenhöhlen. Weiterhin wird die Symptomatologie und die Differentialdiagnose der Eiterungen der verschiedenen Sinuse auseinandergesetzt und die diagnostischen Mittel (Röntgen, Durchleuchtung) besprochen. Die chirurgische Behandlung der Empyeme der Stirnhöhle, der Siebbeinzellen und des Sinus maxillaris wird ausführlich behandelt und die operativen Methoden einer eingehenden Kritik unterzogen.

E. Rimini.

III. Pharynx und Mundhöhle, Nasenrachenraum.

Die chronische Mandelentzündung und ihre Behandlung. Von Dr. Zoltan von Lénart. (Orvosi Hetilap, 1911, Nr. 25.)

Besprechung der verschiedenen bekannten Infektionen von den Tonsillen ausgehend, deren Ätiologie, über die Art der Infektion, Befunde und Reflexe. Verfasser gebraucht bei großen Mandeln das Tonsillotom, bei den kleineren und bei den Stümpfen das Morcellement mit Hartmannscher Zange und kam in allen Fällen damit gut aus und meidet die Tonsillektomie.

Baumgarten.

Digitized by Google
Original from UNIVERSITY OF CALIFORNIA
Generated on 2019-10-24 13:22 GMT / http://hdl.handle.net/2027/uc1.b3252760
Public Domain in the United States, Google-digitized / http://www.hathitrust.org/access_use#pd-us-google

Die nach akuten und chronischen Tonsillenentzündungen auftretenden Nierenerkrankungen. Von Dr. Ph. Waldmann. (Budapesti Orvosi Ujság [Gégészet], 1911, Nr. 42.)

Bei 40 fortlaufenden Fällen wurden Untersuchungen angestellt und in 21 Fällen Albumen gefunden, darunter auch schwerere Fälle sowie auch Nephritis haemorrhagica. Baumgarten.

Über die Chirurgie der Tonsillen. Von Doz. Dr. Desiderius Návratil. (Budapesti Orvosi Ujság, 1911, Nr. 47.)

Das Tonsillotom wird ganz beseitigt, die Tonsille wird mit einem Doppellöffel herausgehoben, mit einer Schere der vordere und hintere Arcus durchtrennt, die Tonsille hervorgezogen und mit dem Messer ausgeschnitten. Er verwirft das Morcellement, bei Foetor ex ore spaltet er die Tonsille und näht sie zum Rachen. Dies ist nicht ganz klar. Von Blutungen hat er keine Angst, im Notfalle vernäht er den vorderen und hinteren Arcus. (Bei großer Blutung eine schwere Sache.) Gewagt ist es auch, wenn nach Rezidive von Peritonsillitis abscedens, bei der Návratil die Tonsille mit dem Arcus spaltet, den anderen Tag die ganze Tonsille enukleiert werden soll. Baumgarten.

Über die Chirurgie der Tonsillen. Von Doz. Dr. L. v. Lénart. (Budapesti Orvosi Ujság, 1911, Nr. 50.)

Lenárt nimmt sich die Mühe, die etwas ungewohnten Behauptungen Návratils zu widerlegen und für das Morcellement einzutreten.

Baumgarten.

Die Behandlung der Tonsillitis. Von Dr. Ph. Waldmann. (Budapesti Orvosi Ujság [Gégészet], 1911, Nr. 17.)

Die Behandlung der Tonsillitis follicularis mit Formamint ergab recht gute Resultate, selbst bei den schwereren Fällen. Peritonsillitis abscedens wird nicht aufgehalten. Prophylaktisch in den wenigen Fällen gute Dienste.

Baumgarten.

Pathologie und Therapie der permanenten Mandelgrubeninfektion. Von Paeseler (Dresden). (Münchener med. Wochenschr., 58. Jahrg., Nr. 26.)

Verfasser unterscheidet 4 Gruppen von Krankheitserscheinungen als Folge eitriger Mandelpfröpfe: 1. Die Lokalerscheinungen: Rekurrierende Anginen und Mandelabscesse, sekundäre Pharyngitis, Drüsenschwellungen am Hals und der Brust bis zur 2. Rippe und im vorderen Axillarwinkel. 2. Die Allgemeinerscheinungen: Fieber, Kopfschmerzen, Ermüdbarkeit, Neurasthenie, Schlafstörungen, Erregungs- und Angstzustände. 3. Die Allgemeininfektionen: Sepsis und Polyarthritis, ferner Muskelrheumatismus und Ischias rheumatica sowie Chorea minor. 4. Die sekundären Ohrerkrankungen: die Endomyocarditis leichten und schweren Grades, die rekurrierende Thrombophlebitis migrans, die echten Nephritiden mit ihren Folgen (Dysurie), schließlich wahrscheinlich auch die Appendicitis und das Ulcus ventriculi. Dabei kann der Befund an den Tonsillen sehr gering sein: oft finden sich nur harmlos erscheinende Pfröpfe, bak-

Digitized by Google
Original from UNIVERSITY OF CALIFORNIA
Generated on 2019-10-24 13:22 GMT / http://hdl.handle.net/2027/uc1.b3252760
Public Domain in the United States, Google-digitized / http://www.hathitrust.org/access_use#pd-us-google

teriologisch fast stets Streptokokken, nebenher Staphylokokken, auch diphtherieähnliche Bakterien und die gesamte Flora der Mundhöhle. Den Sekundärerscheinungen (4) geht in der Regel eine Incubationszeit voraus, die bei akuten Anginen länger, bei den Rezidiven oft nur 1—3 Tage dauert. Das Zustandekommen aller Fernwirkungen (1—4) erklärt sich Verfasser durch direktes Übertreten von Bakterien in den Organismus. Therapeutisch kommt nur die Totalentfernung der erkrankten Tonsillen in Frage, durch die ein Schaden bisher nicht erzeugt wurde. Bleiben Mandelgrubenreste zurück, so ist die Möglichkeit von Rezidiven gegeben. Erst nach völliger Abheilung der Halswunde tritt der Erfolg ein, wenn auch oft schon nach dem Eingriff Besserungen der sekundären Krankheitsprozesse beobachtet worden. (Referiert nach dem offiziellen Protokoll des Sitzungsberichtes vom 11. II. 1911 der Gesellschaft für Natur- und Heilkunde zu Dresden.) Reinhard.

Kasuistischer Beitrag zur Therapie der Nasenrachenfibrome. (Contributo casuistico alla terapia dei fibromi naso-faringei.) Von Dr. Mario Onioli. (Atti della clinica oto- etc., 1909.)

Besprechung der verschiedenen Definitionen dieser Tumoren. Nach Verfasser sind als Nasenrachenfibrome nur solche Tumoren dieser Gegend zu verstehen, die eine reine fibromatöse Struktur besitzen, ohne Unterschied der Insertion, der Symptome, des klinischen Verlaufes usw. Sie werden am häufigsten beim männlichen Geschlecht und im Alter von 16—25 Jahren angetroffen. Beschreibung der pathologischen Anatomie, des klinischen Verlaufes, der Symptomatologie, Diagnose, Prognose und der Therapie. Diese Tumoren sind in histologischer Beziehung gutartig, in klinischer Beziehung maligner Natur, wegen ihrer häufigen Verbreitung in die Umgebung, Rezidiven, Blutungen u. dgl. Die Unterscheidungsmerkmale von Nasenpolypen, Fibromyom, Fibrosarkom, Carcinom und adenoiden Vegetationen werden auseinandergesetzt. Die Prognose ist unsicher, da einerseits spontane Involution möglich ist, andrerseits selbst die radikalste Intervention nicht vor Rezidiven sichert. Die Therapie hat hauptsächlich eine chirurgische zu sein, deren verschiedene Methoden angeführt werden; ebenso wie die Elektrolyse, die besonders bei diffuser, nicht gestielter Insertion angezeigt ist, die Versuche mit Fibrolysin, die Galvanokaustik, die kalte Schlinge mit Berücksichtigung der Literatur, besonders der italienischen. Zum Schlusse werden die Krankengeschichten von 4 an der Klinik zu Rom beobachteten Fällen mitgeteilt, die alle mit der kalten Schlinge und mit günstigem Erfolge behandelt worden sind. Spira.

Die akzessorischen Schilddrüsentumoren der Zunge. Von H. E. Smith (Bridgeport, Conn.). (Annals of Otology, Rhinol. etc., June 1911.)

Nach Analysierung seiner 5 eigenen und der 62 bisher in der Literatur auftretenden Fälle von akzessorischen Schilddrüsentumoren kommt der Verfasser zu folgenden Schlüssen: 1. Das Gewebe des Ductus thyreoglossus hat

Digitized by Google
Original from UNIVERSITY OF CALIFORNIA
Generated on 2019-10-24 13:22 GMT / http://hdl.handle.net/2027/uc1.b3252760
Public Domain in the United States, Google-digitized / http://www.hathitrust.org/access_use#pd-us-google

die Eigenschaft, in der Nähe des Foramen caecum einen thyreoidalen Tumor hervorzubringen, der bei mangelhafter normaler Schilddrüse deren Funktion zu übernehmen vermag. 2. Die Symptome sind teils mechanische (Größe und rasche Entwicklung des Tumors), teils nervöse (falls sich Pat. der Geschwulst bewußt ist), können aber (bei stationärem oder nur langsam sich entwickelndem Tumor) vollständig fehlen. 3. Der Tumor selbst ist hinter den Papillae circumvallatae gelegen; er ist glatt, rund, schmerzlos, elastisch, nicht fluktuierend und gewöhnlich unbeweglich. Sein Schleimhautüberzug ist eine Fortsetzung der Zungenschleimhaut, weist jedoch größeren Gefäßreichtum und dunklere Farbe auf. 4. Mikroskopisch findet sich colloide Substanz in einem innerer Sekretion fähigen Schilddrüsengewebe. 5. Abwesenheit der Schilddrüse bekräftigt die Diagnose. 6. Operativer Eingriff ist in den meisten Fällen nicht indiziert, da wegen der physiologischen Tätigkeit des Gewebes strumiprive Symptome zu erwarten sind. Bei Blutung, die wegen der übermäßigen Blutversorgung häufig ist, soll der Galvanokauter angewandt werden. Vor radikalem Eingriff (Ausschälung) muß die Anwesenheit von sonstigem Schilddrüsengewebe erwiesen sein. Otto Glogau (New-York).

Stück von einem Schneckengehäuse im Hypopharynx; Entfernung. Von Torrents. (Revista barcelonesa de enfermedades de oido, 30. September 1911.)

Der Fall betrifft ein kleines Mädchen von 8 Monaten und bietet nichts Besonderes. Menier.

Ein seltener Fall von Sporotrichosis der Zunge und des Rachens. Von Duverger und Bain. (Revue hebd. de laryng., 1911, Nr. 15.)

Während sonst neue Krankheiten eigentlich rasch Karriere machen, hat die Sporotrichosis an den Grenzen der deutschen Wissenschaft lange Halt machen müssen. Heute noch, wo die wissenschaftliche Berechtigung eine neue infektiöse Granulationsbildung analog dem Syphilom und Tuberkulom, dem Mycelium der Sporotrichosis nicht abgesprochen werden kann, sind die diesbezüglichen deutschen Publikationen selten. Für uns Rhinologen gewinnt die vorliegende Arbeit dadurch an Interesse, daß der dritte Fall mit alleiniger Lokalisation des Sporotrichinosis in den oberen Luft- und Speisewegen vorstellt. Man erkennt die Affektion selbstverständlich am besten auf bakteriologischem Wege; doch ist das Papier maché-ähnliche Aussehen der ergriffenen Teile immerhin charakteristisch genug, um in zweifelhaften Fällen an diese neue Krankheit denken zu lassen. Übrigens glauben wir, daß ein diagnostischer Irrtum dem Pat. nur wenig schaden kann, da man die Sporotrichosis zumeist mit Lues verwechselt und die Jodkalibehandlung ein Spezifikum gegen die Sporotrichosis darstellt. Allerdings sind Verwechslungen mit Tuberkulose vorgekommen, was, wie Landouzy beschreibt, für den Pat. nicht gleichgültig geblieben ist. Unsere Autoren geben eine gute Darstellung unserer bisherigen Kenntnisse über diesen neuen Pilz in ihrem Aufsatze wieder.

Lautmann.

Generated on 2019-10-24 13:22 GMT / http://hdl.handle.net/2027/uc1.b3252760
Public Domain in the United States, Google-digitized / http://www.hathitrust.org/access_use#pd-us-google
Digitized by Google
Original from UNIVERSITY OF CALIFORNIA

Zur Frage über die Adenotomie. Von Privatdozent Th. Sassedatelew. (Revue mens. des maladies de l'oreille etc., St. Petersburg, November 1910, pag. 808 bis 816.)

Verfasser berichtet in seiner Schrift über einige Fälle aus seiner Praxis. Nichts wesentlich Neues. Jürgens (Warschau).

IV. Larynx.

Kehlkopflähmung bei Erkrankung der Medulla und das Semonsche Gesetz. Von Dr. Béla Freystadtl. (Orvosi Hetilap, 1911, Nr. 28.)

Kehlkopfbefunde bei zwei Fällen von Syringomyelie. Im Archiv f. Laryngologie erschienen. Baumgarten.

Die Heilung der multiplen Kehlkopfpapillome durch Radiumstrahlen. Von Dr. Ludwig Polyák. (Orvosi Hetilap, 1911, Nr. 47.)

In drei Fällen wurde das Radium in einer Aluminiumhülse in den cocainisierten Kehlkopf durch 10—45 Minuten eingeführt. Nach 10—15 Sitzungen sind die Papillome geschwunden, doch nach 4 Wochen Rezidive. Nach Tracheotomie kann man das Radium von unten einführen. Keine lokale Reaktion, weshalb das Verfahren gefahrlos ist und empfohlen wird. Baumgarten.

Zwei seltene Fälle von Larynxverletzungen. Von Dr. Georg Demeter. (Gyógyászat, 1911, Nr. 14.)

Ein Selbstmörder hat sich einen Teil des Kehlkopfes ausgeschnitten, ein zweiter den ganzen Larynx, wozu gewiß viel Energie gehört; dieser letztere Fall ist besonders bemerkenswert. Baumgarten.

Das vergrößerte Kehlkopfbild. Von Dr. Hugo Zwillinger. (Gyógyászat, 1911, Nr. 25.)

Beschreibung des Brüningsschen anastigmatischen Spiegels, der das Kehlkopfbild $2^1/_2$mal vergrößert, der Spiegel muß senkrecht gehalten werden. Baumgarten.

Kehlkopftuberkulose mit Lues kombiniert und mit Salvarsan behandelt. Von Dr. Moritz Fleischmann. (Gyógyászat, 1911, Nr. 53.)

22jährige gravide Frau mit Ulcerationen und Perichondritis, hatte auch in der rechten Lungenspitze Infiltration, doch Wassermann war stark positiv. Drei intravenöse Injektionen erzielten auffallende Besserung, nach Geburt eines gesunden Kindes Wassermann negativ. Baumgarten.

Fremdkörper im Schlundkopfe. Von Dr. Alexander Ság. (Gyógyászat, 1911, Nr. 44.)

In den 4 Fällen.

Bei einer 60jährigen Frau lag 2 Tage hindurch eine Nadel (4 *cm* lang) mit Zwirn im rechten Sinus pyriformis. Bei einem 47jährigen Manne lag eine 4·2 *cm* lange Gräte seit einigen Tagen zwischen beiden Sinus pyriformes. Im Cavum phar.-laryngeale lag bei einem Manne eine 5 *cm* lange, 3·5 *cm* breite und 1·8 *cm* dicke, knorpelharte Schweinsschwarte über einen Tag, ohne Beschwerden zu verursachen. In letzterem Falle ebenfalls im Cavum phar.-laryngeale eine faustgroße Semmel. Baumgarten.

Digitized by Google
Original from UNIVERSITY OF CALIFORNIA
Generated on 2019-10-24 13:22 GMT / http://hdl.handle.net/2027/uc1.b3252760
Public Domain in the United States, Google-digitized / http://www.hathitrust.org/access_use#pd-us-google

Laryngeales Tuberkulom. Von Prada. (Boletin de laringologia, Nr. 63, Juli-September 1911.)

Bei dem 19jährigen, erblich belasteten Pat. fand man eine graue Masse, die glatt und glänzend war und die Hälfte der Glottisapertur verlegte; in der Fossa glosso-epiglottica sah man ein kleines Knötchen, welches das gleiche Aussehen hatte. Es bestand Stridor laryngeus; im Sputum fand man zahlreiche Bacillen. Ein exstirpiertes Stück des Tumors deckte die tuberkulöse Natur auf. Ein großes Stück wurde auch abgetragen, aber 25 Tage später wurde die Tracheotomie dringend notwendig, weil Pat. sich in Lebensgefahr durch Erstickung befand. Nach 8 Tagen Laryngotomie. Der Tumor, der die Größe eines Taubeneies erreicht hatte, wurde in toto abgetragen; er saß am linken Flügel des Schildknorpels, wo er einen kleinen perichondritischen Herd erzeugt hatte. Die Wundheilung zog sich in die Länge, weil einige Nähte ulcerierten.

Menier.

Subhyoide Pharyngotomie für Glottisepitheliom. Von Tapia. (Revista española de laringologia, 1911, Nr. 8.)

Der Tumor saß auf der laryngealen Seite der Epiglottis und fiel auf den rechten Aryknorpel, ohne mit ihm irgend eine Verbindung zu haben. Nach Tracheotomie wurde eine subhyoide Pharyngotomie ausgeführt und der Tumor in toto entfernt; es blieben keine Störungen weder des Schluckaktes noch der Sprache zurück.

Menier.

5 Fälle von Laryngostomie. Von Sicur und Rouvillois. (Revue hebd. de laryng., 1911, Nr. 32.)

Wenn auch die von den beiden Autoren mitgeteilten Fälle gerade keine idealen Resultate ergeben haben, insofern als mindestens drei von den fünf mittelst Laryngostomie behandelten Pat. ihren Tubus nicht aufgeben wollen, mit demselben aber allerdings sehr gut atmen (ein Pat. versieht sogar den Dienst eines Tramwaykondukteurs), so sind die Autoren dennoch ganz begeisterte Anhänger der neuen Behandlungsart und wollen von den alten endolaryngealen Methoden nichts mehr wissen. Wir bringen die 5 Krankengeschichten, die die Autoren detailliert wiedergeben, nicht wieder, es handelt sich im allgemeinen um vier Fälle nach Laryngotyphus und um einen Fall nach Verletzung des Kehlkopfes, möchten aber an der Epikrise der Fälle erwähnen, daß beide Autoren nur in der langsamen Dilatation die Möglichkeit des Erfolges sehen. Sobald man die Dilatation forcieren will, bringt man sogar den Krankheitsprozeß wieder zum Aufflackern. Es ist also in der Laryngostomie nicht so sehr eine rapide Methode erwachsen, als wie eine unseren chirurgischen Tendenzen mehr entsprechende Methode, die gestattet, das zu behandelnde Gebiet besser vor die Augen zu führen. Selbstverständlich haben die Pat. auch weniger Belästigung zu erfahren und stellt die neue Dilatationsmethode entschieden weniger Anforderungen an die manuelle Geschick-

Generated on 2019-10-24 13:22 GMT / http://hdl.handle.net/2027/uc1.b3252760
Public Domain in the United States, Google-digitized / http://www.hathitrust.org/access_use#pd-us-google
Digitized by Google
Original from UNIVERSITY OF CALIFORNIA

lichkeit des Laryngologen als wie die endolaryngeale. Immerhin bleibt noch die Technik der Dilatation auszuarbeiten. Lautmann.

V. Trachea, Bronchien, Oesophagus.

Die Radiologie der narbigen Stenosen des Oesophagus im Kindesalter. Von Dr. A. Flesch und J. Péteri. (Orvosi Hetilap, 1912, Nr. 5, 6, 7.)

Das Ergebnis der Röntgenoskopie bei diesen Erkrankungen war, daß man durch diese Methode ein volles Bild des Verlaufes des Oesophagus bekommt, wodurch die Stelle der Stenose in der Höhe des betreffenden Wirbels pünktlich angezeigt wird, ferner der Grad der Stenose, die Länge derselben etc. Nach der Dilatationsbehandlung ist sie ein sicheres Kontrollmittel. Die Untersuchung kann schon nach 6 Wochen erfolgen, ist leicht ausführbar und ungefährlich. Baumgarten.

Über einen Fall von Oesophagusdivertikel. (Sobre un caso de divericulo esofágico.) Von Udaondo. (Revista della Sociedad médica Argentina, 1911, Nr. 108, pag. 225.)

Der Pat., ein junger Italiener, war erst 17 Jahre alt. Die Krankheit hatte ganz plötzlich vor 3 Jahren angefangen. Er hatte Brechneigungen ohne Erbrechen nach dem Genuß von festen Nahrungsmitteln sowie von Flüssigkeiten. Keine Abmagerung. Die Wismutpaste blieb unmittelbar über dem Manubrium sterni stecken, wie die Röntgenuntersuchung dies zeigte. Verfasser neigt zu der Ansicht, daß die Anlage zum Divertikel eine angeborene war und daß erst im späteren Leben die krankhaften Erscheinungen sich zeigten. Verfasser hofft, durch eine Anzahl von Dilatationen und durch eine psychische Erziehung die Linderung und selbst die Heilung der Symptome zu erzielen. Menier.

Zahnprothese, im Oesophagus eingekeilt; ösophagoskopische Entfernung. Von Domenech. (Revista barcelonesa de enfermedades de oido, 30. September 1911.)

Der Titel besagt den Inhalt des Artikels. Menier.

Syndrom der Oesophagusstenosen mit besonderer Berücksichtigung der Differentialdiagnose. Von Llubes. (Revista barcelonesa de enfermedades de oido, 30. September 1911.)

Sammelarbeit über die modernen Methoden der Diagnose. Menier.

Über die Einkeilung der Fremdkörper im Oesophagus. Von Sojo. (La Otorino-laringologia, September 1911.)

Verfasser hat einen Apparat konstruieren lassen nach Art des Needlecatchers (Nadelfängers) von Weiss. Aber die Handhabung ist viel leichter; mit Hilfe des Apparates wird der Oesophagus sozusagen gefegt und der Fremdkörper vom Apparat fortgezogen. Falls man den Apparat nicht zur Hand hat, kann man sich eines Watteträgers mit dickem Wattebausch bedienen; der Mechanismus der Wirkung ist ganz derselbe. Menier.

Generated on 2019-10-24 13:22 GMT / http://hdl.handle.net/2027/uc1.b3252760
Public Domain in the United States, Google-digitized / http://www.hathitrust.org/access_use#pd-us-google
Digitized by Google
Original from UNIVERSITY OF CALIFORNIA

Über einige Tumoren der Trachea und der Bronchien. Von Guisez (Paris). (Revue hebd. de laryng., 1911, Nr. 41.)

Diese Arbeit Guisez' ist zum Teil schon aus dem Referat des letzten französischen Rhinologenkongresses her bekannt. Ein genaueres Eingehen verlohnt sich mit Rücksicht auf das Lehrreiche der Fälle. Im ersten Falle handelt es sich um einen Polypen der Trachea, zu dessen Extraktion dem Pat. von anderer Seite die Cricothrotomie vorgeschlagen worden war. Guisez entfernte den Tumor auf endoskopischem Wege. Dem Pat. jedoch war die Tracheotomie bestimmt; denn während der ersten endoskopischen Sitzung brach die tracheoskopische Zange ab und Guisez machte auf alle Fälle die untere Tracheotomie. 5 Tage später wurde unter Chloroform der Polyp mittelst oberer Tracheoskopie entfernt. Im zweiten Falle handelte es sich um ein Kind, das an Papillomen litt, die auf endoskopischem Wege entfernt worden sind, nachdem vorher unter Cocain eine Tracheotomie gemacht worden war. Einige Monate später mußte das Kind laryngostomiert werden, da nach den endolaryngealen Operationen (drei im ganzen) eine fast vollständige Verwachsung der Stimmbänder eingetreten war. Diagnostisch interessant war der Fall, eine 46jährige Dame betreffend, die jahrelang wegen ihrer Dyspnoe alle möglichen Diagnosen und Behandlungen hat über sich ergehen lassen müssen. Es handelte sich um ein Schleimhautdiaphragma der Trachea, nach deren Sektion es zur Heilung kam. In 2 Fällen traten bei tracheotomierten Kindern Atemstörungen auf infolge von Trachealpolypen, die in die Trachealkanüle hineinragten. Interessant sind auch die Fälle von malignen Tumoren, die Guisez endoskopiert hat. In einem Falle konstatierte er einen Krebs der Speiseröhre. Als Pat. ihm mitteilt, daß er seit 8 Tagen Blut spucke, tracheoskopiert Guisez den Pat. und findet einen zweiten, vom ersten unabhängigen Krebs der Trachea. In einem Falle, einen 32jährigen Arzt betreffend, hat die endoskopische Behandlung momentane Hilfe in einem verzweifelten Falle von Stenose infolge von primärem Trachealkrebs geschaffen. Der letzte Fall betrifft einen Fall von primärem Krebs der Bronchialschleimhaut und dürfte den Lesern bekannt sein, da ihn Guisez bereits anderweitig publiziert hat. Man ersieht aus diesen Beispielen die Notwendigkeit, in jedem unklaren Falle von Dyspnoe zu endoskopieren, ob der Pat. schon tracheotomiert ist oder nicht. Auf die therapeutische Bedeutung der Endoskopie ist nicht notwendig, des besonderen einzugehen, da auch in scheinbar verzweifelten Fällen eine wenn auch nur vorübergehende Besserung der Atemnot zu erzielen ist. Lautmann.

Spezifische Wirkung des Radiums auf gewisse Formen des Oesophaguskrebses. Von Guisez. (Bulletin d'oto-rhino-laryngologie, T. XIV, 1911.)

Es werden 7 Fälle mitgeteilt, in denen die Bestrahlung mit Radium eine manifeste Besserung im Befinden der Pat. erzeugt hatte. Manche Pat. konnten noch bis zu 18 Monaten die Sitzungen überleben und sich bis fast an ihr

Digitized by Google
Original from UNIVERSITY OF CALIFORNIA
Generated on 2019-10-24 13:23 GMT / http://hdl.handle.net/2027/uc1.b3252760
Public Domain in the United States, Google-digitized / http://www.hathitrust.org/access_use#pd-us-google

Lebensende ernähren. Es eignen sich für die Behandlung nur die Fälle, die nicht vollständig stenosiert sind und die den Radiumtubus aufnehmen können. Im Notfalle kann man vorher dilatieren. Die genaue Technik muß im Original nachgelesen werden. Lautmann.

Zur Frage der Herkunft und Therapie des Bronchialasthmas auf Grund bronchoskopischer Untersuchungen. Von A. Galebsky. (Russky Wratsch., 1910, Nr. 51.)

Auf Grund bronchoskopischer Untersuchungen in manchen Fällen des Bronchialasthmas während des Anfalles und nach demselben behauptet Verfasser, daß das Bronchialasthma mit einem angioneurotischen Ödem verbunden sei, da vor dem Anfall die Bronchialschleimhaut blaß und sekretfrei, während des Anfalles aber injiziert und mit Schleim bedeckt ist. Die üblichen Bepinselungen mit 20%iger Cocain-Adrenalinlösung während der bronchoskopischen Untersuchung wirken äußerst günstig und kupierend auf den Asthmaanfall: Die Bronchialschleimhaut wird blaß und glatt, die Anfälle selbst werden kürzer und seltener. Auch die bronchoskopische Untersuchung per se ist — wie Nowotny schon längst bemerkt hat — ein mächtiges Expektorans und befreit das Bronchiallumen von der Schleimansammlung.

L. Mekler (Ufa, Rußland).

VI. Hals und Schilddrüse.

Phlegmone des Halses tonsillären Ursprungs. (Adenoflemon amigdalino del cuello.) Von Horcasitas. (Revista ibero-americana de Ciencias Medicas, Oktober 1911.)

Bei einem 5 Monate alten Kinde existierte eine starke Schwellung und Rötung der linken Tonsille sowie der Gaumenpfeiler und des Pharynx; die linke Gegend des Halses war stark geschwollen, die Drüsen waren vergrößert. Es war unmöglich, ein Messer einzuführen; Verfasser machte Stichelungen mit dem Zeigefingernagel, was den Austritt von Blut zur Folge hatte. Man spritzte auch Streptokokkenantitoxin ein. Heilung. Es ist möglich, daß die Infektion am Halse durch eine Nadel verursacht worden ist, welche sich das Kind in den rechten Arm eingestochen hatte und welche nach einer langen Wanderung am linken Arm wieder erschienen war. Menier.

Totenschau.

Die Einteilung der letzten Hefte unserer Zeitschrift brachte es mit sich, daß wir mit der Nachricht von dem Ableben einiger hervorragender Vertreter unseres Faches etwas im Rückstand geblieben sind. Sie sind aber von derartiger Bedeutung für die Rhino-Laryngologie, daß wir nicht umhin können, wenn auch etwas verspätet, auch an dieser Stelle jenen Männern ein verdientes Denkmal zu setzen.

Digitized by Google
Original from UNIVERSITY OF CALIFORNIA
Generated on 2019-10-24 13:23 GMT / http://hdl.handle.net/2027/uc1.b3252760
Public Domain in the United States, Google-digitized / http://www.hathitrust.org/access_use#pd-us-google

1. Sir **Henry T. Butlin,** Bart., D. C. L., F. R. C. S., gestorben 24. Januar 1912, London.

Einer biographischen Skizze Dr. F. de Havilland Halls im Journal of Laryngology etc. entnehmen wir die folgenden Daten:

Butlin wurde im Jahre 1845 in Camborne in Cornwall geboren. 1864 trat er in das St. Bartholomew-Spital ein, in welchem er später als Chirurg und Leiter seine bekannten Erfolge feiern sollte. Nach einigen Monaten praktischer Tätigkeit in der Provinz wurde er 1872 chirurgischer Assistent am Bartholomew-Krankenhaus in London, 1892 Primararzt daselbst, 1902 legte er seine Stelle nieder und war bis zu seinem Tode chirurgischer Ehrenkonsiliarius und Direktor des Spitals.

Seine Beziehungen zur Laryngologie datieren seit 1880. Ihm verdankt unsere Wissenschaft hauptsächlich die Wiedereinführung der Thyreotomie oder Laryngofissur bei Karzinom des Kehlkopfes, nachdem sie durch Paul v. Bruns 1879 vollständig verworfen worden war, da sie anfänglich, bei zu vorgeschrittenen Fällen angewandt, nur schlechte Resultate geliefert hatte. Erst die Fortschritte Semons und anderer in der laryngoskopischen Diagnostik des Kehlkopfkarzinoms gestatteten Butlin, durch Operation geeigneterer Fälle der Methode zu der Stellung zu verhelfen, die sie heute in der Chirurgie des Larynxkarzinoms innehat. Eine weitere Errungenschaft Butlins war die Einführung der Cricotracheotomie in dringlichen Fällen, zu welcher er eine eigene „Notkanüle" konstruiert hat. Von seinen wissenschaftlichen Arbeiten auf dem Gebiete der Laryngologie sind neben zahlreicheren kleineren Beiträgen in den Hauptblättern der Residenzstadt (Lancet, British Med. Journ.) und Diskussionen in der Londoner Laryngologischen Gesellschaft, der er nach Semons Rücktritt 2 Jahre lang präsidierte, besonders eine Monographie über die „malignen Erkrankungen des Larynx", die „Krankheiten der Zunge" und „die operative Chirurgie der bösartigen Geschwülste" zu nennen.

Butlin war auch ein leuchtendes Beispiel für die Bedeutung der heute allgemein anerkannten Anschauung, daß praktische Medizin und pathologische Anatomie stets Hand in Hand gehen müssen, er war ein ebenso fleißiger Laboratoriumsarbeiter wie gewandter Chirurg.

2. Dr. **Peter Hellat,** gestorben 16. Januar 1912 in Petersburg.

Wie wir dem Nekrolog der Petersburger medizinischen Wochenschrift entnehmen, wurde er am 7. Februar 1854 in Livland als Bauernsohn geboren und war ursprünglich zum selben Beruf bestimmt. 1880 bezog er die Dorpater Universität. Seine Doktordissertation war die Frucht seiner Studien über die in den Ostseeprovinzen vorkommenden Leprafälle anläßlich einer zu diesem Zwecke unternommenen Reise in den Jahren 1886—1887. 1889 ließ er sich als Hals-, Nasen- und Ohrenarzt in St. Petersburg nieder und wirkte seither daselbst als Spezialist und Konsiliarius an verschiedenen Spitälern. Seine wissenschaftliche Tätigkeit erstreckte sich auf alle Gebiete seines Spezialfaches, besonders aber auf Fragen der Phonetik. In aller Erinnerung ist noch sein vorzügliches Referat „über Behandlung der Nasenrachenfibrome", gehalten auf dem vorjährigen Internationalen Rhino-Laryngologenkongreß in Berlin. Er war Gründer und zeitweilig Vorsitzender des Petersburger oto-laryngologischen Vereines.

Generated on 2019-10-24 13:23 GMT / http://hdl.handle.net/2027/uc1.b3252760
Public Domain in the United States, Google-digitized / http://www.hathitrust.org/access_use#pd-us-google
Digitized by Google
Original from UNIVERSITY OF CALIFORNIA

3. Dr. **Egmont Baumgarten**, Privatdozent, gestorben 7. April 1912 in Budapest.

Geboren 1859 in Budapest, absolvierte er seine Studien in Wien und wurde Assistent Schrötters an der internen Abteilung des Allgemeinen Krankenhauses, später an der laryngologischen Klinik, als sie durch Schrötter geleitet wurde, bei Schnitzler, Stoerk und Politzer erwarb er sich weitere gründliche Ausbildung in der Laryngologie und kehrte 1886 nach Budapest zurück. 1896 habilitierte er sich als Privatdozent für Rhino-Laryngologie an der Universität Budapest und wurde 1898 zum Oberarzt an der rhinolaryngologischen Abteilung der Budapester Poliklinik ernannt. Er starb an den Folgen einer Wundinfektion durch Verletzung mit einer Drahtschlinge.

Baumgartens wissenschaftliche Tätigkeit war außerordentlich fruchtbar: er hat an 60 Arbeiten publiziert. Ein Verzeichnis derselben und derjenigen Hellats ist in den Nekrologen zu finden, die im Zentralblatt für Laryngologie erschienen sind.

Unser Blatt hat besonderen Anlaß, den Verlust Baumgartens zu betrauern, als unseres langjährigen, treuen Mitarbeiters.

Personalien und Notizen.

Verliehen: Der Titel eines a. o. Professors den Privatdozenten für Rhino-Laryngologie Dr. Markus Hajek (Wien) und Dr. Walter Uffenorde (Göttingen).

Für den wissenschaftlichen Teil verantwortlicher Redakteur: Dr. E. Urbantschitsch, Dr. H. Marschik.
Herausgeber, Eigentümer und Verleger: Urban & Schwarzenberg.

„Die Stimme", Zentralblatt für Stimm- und Tonbildung (Trowitzsch & Sohn, Berlin SW. 48) beginnt das neue Quartal mit einem wertvollen Artikel des Professors Aug. Iffert „Quantität und Qualität der Laute im Gesang". Es folgt eine interessante Arbeit von Dr. Martin Seydel (Leipzig) „Hysterie und Stimmbildung". Eine geistreiche Abhandlung aus der Feder des Seminaroberlehrers Handtke „Intonation und Gesangsaussprache" wird besonders das Interesse der Schulgesanglehrer hervorrufen, und ein ausführlicher Bericht über „Leipziger Stimmbildung auf der Internationalen Hygieneausstellung Dresden" orientiert über die bedeutenden Fortschritte des letzten Jahrzehnts. Jede Nummer der „Stimme" liefert den Beweis von der hohen Bedeutung dieser Fachzeitschrift, die wir allen Gesangsbeflissenen immer von neuem nachdrücklich empfehlen.

Druck von Gottlieb Gistel & Cie., Wien, III., Münzgasse 6.

Digitized by Google
Original from UNIVERSITY OF CALIFORNIA
Generated on 2019-10-24 13:23 GMT / http://hdl.handle.net/2027/uc1.b3252760
Public Domain in the United States, Google-digitized / http://www.hathitrust.org/access_use#pd-us-google

MONATSSCHRIFT FÜR OHRENHEILKUNDE
UND
LARYNGO-RHINOLOGIE.

XLVI. Jahrg. 1912. 8. Heft.

Nachdruck verboten.

Laryngo-Rhinologischer Teil.

Original-Artikel.

Aus der Königl. Universitäts-Poliklinik für Hals- und Nasenkranke zu Königsberg (Direktor: Prof. Dr. P. Gerber).

Die Therapie der Kehlkopftuberkulose mit besonderer Rücksicht auf die Dysphagie.

Von Dr. **Aurelius Réthi**, Assistent.

(Fortsetzung und Schluß.)

Ich wende diese Mittel folgendermaßen an: Aus einem der Pulver mache ich eine 3—5%ige Coryfin- oder Menthylacetat-Propäsinlösung; hiermit berieselе ich sorgfältig das Kehlkopfinnere, und nachdem der Pat. den Rest der Lösung entfernt hat, insuffliere ich unmittelbar darauf ein anderes Anästheticum. Nach Berieselung mit Coryfin-Cycloform insuffliere ich zum Beispiel Anästhesin, nach Menthylacetat-Propäsin blase ich Orthoform ein und achte darauf, daß alles Krankhafte bedeckt wird; und zwar insuffliere ich nicht mit einem starken Strom, sondern langsam und ohne erneute Einführung des Bläsers mehrmals. Sehr zweckmäßig sind die gewöhnlichen Gummibläser mit auskochbarem Glasansatz, wie auch der neukonstruierte Pulverbläser nach Hartmann. Wenn man die Mittel so kombiniert, wird die Wirkung sehr erhöht. So sah ich nicht selten 24stündige Wirkungsdauer. Kann der Kranke nicht täglich erscheinen oder muß die Applikation mehrmals täglich vorgenommen werden, so können wir, wie dies Rosenberg (52) vorschlägt, den Pat. selbst die Insufflation mit Bläsern vornehmen lassen oder es kann dies auch einer seiner Angehörigen machen. Zu diesem Zwecke hat R. Hoffmann (62) Saugröhrchen, die in der Form Tabakspfeifen ähnlich sind, konstruiert. Das Medikament wird in den kugelförmigen Anfangsteil hineingeschüttet und wird dann durch das Rohr, welches tief in den Mund eingeführt wird, von dem Pat. aspiriert. H. Bosse (63) schlägt vor, die Baumgartensche Lösung mit dem „Glaseptic"- Nebelzerstäuber der Firma Parke Davis & Co. dem Kranken zur Autoanästhesierung zu verordnen.

Digitized by Google
Original from UNIVERSITY OF CALIFORNIA
Generated on 2019-10-24 13:23 GMT / http://hdl.handle.net/2027/uc1.b3252760
Public Domain in the United States, Google-digitized / http://www.hathitrust.org/access_use#pd-us-google

Da die Anwendung dieser Mittel ganz harmlos ist, könnte man glauben, daß ihr nichts im Wege steht. Und doch, wenn wir in Betracht ziehen, daß die Freudenthalsche Emulsion Mk. 5·80, 25 *g* Baumgartensche Lösung Mk. 6·60—6·65 kostet, so werden wir diese Medikation bei wenig bemittelten Pat. zu dauerndem Gebrauch nicht immer verordnen können. Denn bei den gar nicht bemittelten Pat. und gerade die sind es, bei denen wir am häufigsten versuchen müssen, die Dysphagie zu lindern — ist die Verordnung dieser teuren Medikamente wohl kaum durchzuführen, ausgenommen natürlich, wenn wir sie ihnen gratis darreichen können.

Ich erwähne noch Fiocre (64) und Proust (65), die bei der Dysphagie Chloreton anwenden. Weill (66) empfiehlt Insufflation von Antipyrin Sacchari lactis aa. Lennox Browne (67) anästhesiert mit Whisky und Wasser; Grazzi (68) lobt Peronin (Merck); Heymann rühmt Tolypirin.

Die Stauungshyperämie will, wie bekannt, mit der Erhöhung der Hyperämie die Selbstverteidigung des Organismus erhöhen. Eine sehr wichtige Nebenwirkung — im Sinne der Theorie von Spiess Hauptwirkung — ist die konsekutive Schmerzlinderung. Wie Ritters Versuche zeigen, tritt diese so ein, daß das nach der Stauung entstandene Ödem diluierend wirkt und so die irritierende höhere Konzentration des Gewebes, welche im Anfang der Entzündung vorliegt, beseitigt wird. Diese Wirkung wollte Polyak (70) bei den entzündlichen Prozessen der oberen Luftwege ausnutzen. Er nahm als Basis die Versuche Kepplers (71), Biers Assistenten, der die Stauung bei entzündlichen Erkrankungen des Ohres, Kopfes und Gesichtes intensiver studiert hat. Keppler gibt eine 3 *cm* breite Baumwollenbinde an, deren Länge mittelst eines Hakens und mehrerer Ösen regulierbar ist. Grabower (72) formte diese Binde so, daß sie zur Kehlkopfstauung geeignet wurde. Er ließ in der Mitte der Binde eine ovale Pelotte anbringen, die in die Incisura jugularis zu liegen kommt; zum festeren Halt dienen zwei Achselbänder. Die Binde muß unter gelindem Druck tief unten am Halse angelegt werden. Polyak sah nach Anwendung der Binde schon eine halbe Stunde später so ausgeprägte Schmerzlosigkeit, daß der Kranke eine regelrechte Mahlzeit unter nur ganz unbedeuetnden Schmerzen einnehmen konnte. Er wandte die Binde täglich 2—3—10 Stunden lang an. Wirkung in 80% der Fälle. Grabower appliziert die Binde von 6 Stunden jeden vierten Tag steigend bis auf 20—22 Stunden täglich. Er konnte die Binde nach 9—10wöchigem Gebrauch ganz weglassen, ohne daß die Schluckschmerzen wieder in Erscheinung getreten wären. Schwershenski (73) beobachtete in 14 Fällen eine Heilung, 3 Besserungen und in 8 Fällen Verminderung der Schmerzen. Das Verfahren empfehlen noch Koch (74), Howarth (75), Jurasz (76), Schröder (77) etc.

Es ist aber hierbei zu bemerken, daß:

Generated on 2019-10-24 13:23 GMT / http://hdl.handle.net/2027/uc1.b3252760
Public Domain in the United States, Google-digitized / http://www.hathitrust.org/access_use#pd-us-google
Digitized by Google
Original from UNIVERSITY OF CALIFORNIA

1. bei Pat., die Plethora haben, es hie und da vorkommt, daß die Stauung, trotzdem sie schmerzstillend ist, Kopfschmerzen verursacht,

2. bei Arteriosklerotikern Vorsicht zu empfehlen sein dürfte (Keppler sieht allerdings auch in diesen Fällen keine Gefahr),

3. die Stauung ein geringes Ödem im Kehlkopf verursacht, und wenn auch schlecht auslaufende Fälle noch nicht publiziert sind, doch die Binde zum Selbstgebrauch in die Hände der Pat. zu legen bedenklich sein möchte.

Sorgo (78) führte die lokale Heliotherapie ein. Im Jahre 1904 veröffentlichte er einen mit Sonnenlicht lokal behandelten und geheilten Fall (79). Das Prinzip der Behandlung ist das, wie bekannt, die Sonnenstrahlen direkt in den erkrankten Kehlkopf fallen zu lassen. Der Pat. sitzt mit dem Rücken gegen die Sonne. Sorgo läßt die Sonnenstrahlen mittelst eines gewöhnlichen Toilettespiegels auffangen. Der Pat. führt selbst einen Kehlkopfspiegel ein und läßt die von dem Toilettespiegel aufgefangenen Sonnenstrahlen mit Hilfe des Kehlkopfspiegels in den Kehlkopf reflektieren. Der Pat. kann selbst die richtige Einstellung kontrollieren, da im Toilettespiegel das Bild des Kehlkopfes erscheint. Statt des Toilettespiegels, welchen zu halten für den Pat. sehr anstrengend ist, konstruierten Kühnwald (80), Janssen (81) und Krause (82) geeignete Spiegelhalter respektive -Ständer. Die Heilwirkung üben die ultravioletten Strahlen aus. Die Wärmestrahlen sind nur lästige Begleiter, sie verursachen Hyperämie. Das Blut absorbiert aber die ultravioletten Strahlen. Deshalb will Sorgo durch vorhergehende Abkühlung der Sonnenstrahlen mit Hilfe eines Wasserfilters und durch vorherige Anämisierung der Schleimhaut mittelst Adrenalin der Hyperämie vorbeugen. Am besten eignen sich die frühen Vormittags- und die späteren Nachmittagsstunden, denn bei dem niedrigen Stand der Sonne wird das Spiegeln erleichtert; auch sind dann die Sonnenstrahlen nicht so sehr heiß. Insolationsdauer 10—30 Minuten. Günstige Erfolge können verzeichnen: Kuhnwald (80), Koch (74), Jurasz (76), Janssen (81) und Bär (83). Dagegen sah Schröder (77) keine nennenswerten Vorteile. Die Versuche von Brünnings und Albrecht (84), artifiziell tuberkulös affizierte und laryngostomierte Kehlköpfe von Kaninchen mit Sonnenstrahlen zu behandeln, mißlangen und deshalb glauben sie, daß die Verwendung gewöhnlichen Sonnenlichtes aussichtslos ist, da die photochemische Intensität so gering ist, daß erhebliche Tiefenwirkung nicht zu erwarten ist. Die Resultate oben erwähnter Autoren widersprechen dem.

Sorgo hält es für sehr vorteilhaft, daß die Pat. ihren Kehlkopf dauernd beobachten und die Besserung selbst konstatieren können. Aber wenn sie das Gegenteil beobachten werden? Der Pat. hat Autolaryngoskopie gelernt und das wird zur Qual für ihn, da er auch später objektiv die dauernde Verschlechterung des Zustandes wird beobachten können. Safranek (85) schlägt

Digitized by Google
Original from UNIVERSITY OF CALIFORNIA
Generated on 2019-10-24 13:23 GMT / http://hdl.handle.net/2027/uc1.b3252760
Public Domain in the United States, Google-digitized / http://www.hathitrust.org/access_use#pd-us-google

deshalb vor, daß der Arzt selbst den äußeren Spiegelreflektor einstellen und die Spiegelhaltung des Pat. kontrollieren soll.

Empfehlenswert ist diese Methode in leichten Fällen, wenn sie mit anderen Methoden kombiniert ist und wenn der Pat. noch kräftig genug ist. Kontraindikation kann bei Larynxödem und wenn der Pat. sehr schwach und fiebernd ist, aufgestellt werden, da die Methode für den Kranken doch recht anstrengend ist.

Röntgentherapie ist technisch sehr schwer anwendbar. Bei Verwendung gewöhnlicher Röhren können wir durch den Mund wenig Strahlen in den Kehlkopf leiten, und wenn wir durch die Haut bestrahlen, dann werden die Strahlen zum Teil von den Gewebspartien aufgefangen. Mader (86) konstruierte einen mit Zungenspatel versehenen Blendenkasten und eine zu dem Zweck geeignete Polyphosröhre, welche die erwähnten Hindernisse ausschalten sollen. Viel mehr Interesse erweckte Wilms (87) Verfahren, der die Tiefenbestrahlung bei Larynxtuberkulose anwendet. Diese wird dadurch erzielt, daß man die Haut mit einer Aluminiumplatte bedeckt. Er hat so nie eine Beschädigung der Haut gesehen. Etwa alle 3 Wochen wird eine Bestrahlung mit einer sogenannten vollen Sabourauddose vorgenommen, die ungefähr 1 Stunde dauert. Er sah bei Kehlkopftuberkulose, analog wie bei Tiefenbestrahlung der Knochen- und Gelenktuberkulose, eine prompte Reaktion.

Brünnings und Albrecht (84) sahen vorzügliche Wirkung der Röntgenstrahlen bei schwerer, zum Teil mit Perlsuchtbacillen erzeugter Larynxtuberkulose der Kaninchen. Gradenigo sah keine ermutigenden Erfolge. E. Meyer (28) konnte keinen vollständigen Heilerfolg konstatieren. Siebenmann (89) hält die Röntgenbestrahlung für eine sehr zweckmäßige Ergänzung der galvanokaustischen Behandlung. Nach seiner Erfahrung eignen sich für diese Methode hauptsächlich die geschlossenen tiefen Infiltrate; bei offener Tuberkulose sah er keine Erfolge.

Poyet (90) rühmt die Bestrahlung bei Dysphagie. Winkler (91) ist von der Wirkung zwar nicht sehr entzückt, doch behauptet er, schmerzstillende Folgen beobachtet zu haben.

Was die Radiumtherapie anbetrifft, so hat sie sich bei Larynxtuberkulose als absolut wirkungslos gezeigt (Jurasz [76]).

Napieu (92) hat gute Resultate mit elektrischem Bogenlicht erzielt. Er ließ die Strahlen mittelst einer Quarzlinse konzentrieren und dann mit Hilfe eines Kehlkopfspiegels in den Kehlkopf fallen. Er erwähnt die guten Erfolge der Bestrahlung, das Nachlassen der Schluckschmerzen und die Abnahme der Infiltrationen.

Mit der Applikation ätzender Mittel können wir in geeigneten Fällen vortreffliche Resultate erzielen. Es ist aber leicht einzusehen, daß bei Anwendung solcher Mittel eine genaue Indikationsstellung, richtige Applikations-

Generated on 2019-10-24 13:23 GMT / http://hdl.handle.net/2027/uc1.b3252760
Public Domain in the United States, Google-digitized / http://www.hathitrust.org/access_use#pd-us-google
Digitized by Google
Original from UNIVERSITY OF CALIFORNIA

methode unbedingt notwendig ist. Ich kann Dupui (93) darin nur beistimmen, daß die lokale Reaktion den Maßstab zur Anwendung dieser Mittel gibt. Der Ätzschorf muß erst verschwinden, ehe eine neue Applikation gemacht wird. Ein Anwendungsschema aufzustellen, ist nicht logisch. Wenn diese Bedingungen nicht erfüllt werden, so können wir nicht nur eine Heilung nicht erzielen, sondern eine Verschlechterung des Zustandes erreichen. Die relative Benignität der Infiltration bei Larynxtuberkulose offenbart sich im Intaktbleiben der Oberfläche, das heißt die Infiltration zerfällt nicht geschwürig. Wenn wir also die intakte Oberfläche mit ätzenden Mitteln behandeln, also, wie gesagt, zerstören, welch unlogisches und kritikloses Verfahren noch immer sehr oft ausgeübt wird, so können wir die Gutartigkeit des Verlaufs eventuell umwandeln. So sah ich bei einer Patientin bei Behandlung mit Trichloressigsäure, die trotz genügender Kokainisierung und trotz Warnung kräftig würgte, wobei sich das Ätzmittel auf intakte Oberfläche verbreitete, daß sekundäre Ulcerationsherde auftraten, welche nur mit Mühe zu beseitigen waren. Deshalb wende ich ätzende Flüssigkeit in folgender Weise an: Ich umwickle das Ende einer Kehlkopftuschiersonde mit ganz wenig Watte in dünner Schicht und tauche in die ätzende Flüssigkeit; 1 *cm* freilassend, wickle ich noch einen geraden Wattestreifen darüber, so daß der 1 *cm* lange ätzende Teil wie aus einem Wattekegel hervorragend erscheint. So findet auch beim Würgen keine Nebenverletzung statt, und ich kann die Sonde gut dirigieren.

Bei den operativen Eingriffen liegt die Möglichkeit einer Neuinfektion zwar auch vor, aber doch bemühen wir uns, den ganzen oder wenigstens einen erheblichen Teil des erkrankten Gewebes zu entfernen und so den Weg zur Heilung zu ebnen. Von der Ätzung können wir hingegen nur relative oberflächliche Wirkung erwarten. Bei operativen Eingriffen halte ich es aber doch für nötig, die Wundfläche mit Milchsäure zu tuschieren, da sich durch Ätzung ein Wundschorf bildet.

Der oben geschilderten Gefahr wegen halte ich Apparate zur Selbstapplikation von Ätzmitteln nicht für empfehlenswert.

In letzter Zeit hat Sytschow (94) die Anwendung der Trichloressigsäure in Kristallform empfohlen, welche den Vorteil bietet, „daß sie beim Ätzen auf der Kehlkopfschleimhaut nicht so sehr auseinanderfließt wie die konzentrierte Lösung, dann den weiteren, daß die Ätzung mehr in die Tiefe dringt und die Ätzungen nicht so oft wiederholt zu werden brauchen". Sollen wir dieser Vorteile teilhaftig werden, so dürfen wir die Methode nur in solchen Fällen in Anwendung ziehen, in denen der Kristall von der Applikationsstelle nicht in die Trachea gleiten kann, wie zum Beispiel in der Nähe des Stimmbandrandes oder an flächenartigen seichten Geschwüren. Dieser Zufall könnte die oben erwähnte Gefahr der sekundären Infektion im Luftrohre auslösen.

Digitized by Google
Original from UNIVERSITY OF CALIFORNIA
Generated on 2019-10-24 13:23 GMT / http://hdl.handle.net/2027/uc1.b3252760
Public Domain in the United States, Google-digitized / http://www.hathitrust.org/access_use#pd-us-google

Die Anwendung der Milchsäure als submuköse Injektion ist für den Fall, wenn Infiltration ohne Ulceration besteht, von Solly (57) empfohlen worden. Er anästhesiert vorher durch Cocain-Adrenalin-Injektion und injiziert dann an dieser Stelle eine 15%ige wässerige Lösung. Auch wurde submuköse Chlorzinkinjektion vorgeschlagen [Castex (48), zitiert bei Grünwald].

Die eben genannten Methoden habe ich zwar nicht selbst ausprobiert, doch möchte ich sie schon aus theoretischen Gründen ablehnen.

Ich will hier noch erwähnen, daß ich vor der Ätzung, auch vor operativen Eingriffen Pergenolpulver insuffliere. Das Pulver irritiert nicht sehr, trotzdem bekomme ich ein auffallend reines Operationsfeld, was als Folge der borkenlösenden und reinigenden Wirkung des Wasserstoffsuperoxyds aufzufassen ist. Zu diesem Zwecke benutzt Hartmann (96) Natrium perboricum.

Lange Zeit hindurch herrschte die von Krause (1885) eingeführte Milchsäure allein als Ätzmittel in der Therapie der besprochenen Krankheit — ein berühmter Vorteil des Mittels wäre der, daß es nur die krankhaften Gewebe bei Ulcerationen angreift. Ich kann diesem allerdings nicht ganz beistimmen. Anwendungsform: Tuschierung mit 25—50—80%iger Lösung.

Trichloressigsäure ist einer der hervorragendsten Faktoren in unserer therapeutischen Schatzkammer. Ich wende das Mittel in der durch seine hygroskopische Eigenschaft spontan sich bildenden konzentrierten Lösung an. Die Wirkung war, mit Vorsicht angewendet, oft überraschend. Dysphagie blieb bald aus, die Geschwüre reinigten sich und die an deren Rande sitzenden üppigen Granulationen verschwanden.

Formalin, das hauptsächlich von amerikanischen Autoren bevorzugt wird, gibt auch sehr günstige Resultate, wenn auch eine irritierende Wirkung auf die tieferen Luftwege bei höherer Konzentration nicht geleugnet werden kann. Einige Autoren empfehlen den ganz schwachen Formalinspray [Gallatier (95)]. Tuschierungskonzentration 5—6—8—10%.

Als Ätzmittel sind noch angewendet worden: Dianol (Blumenfeld), Chlorzink, Chromsäure, Salpetersäure, Parachlorphenol, Phenolum sulphoricinicum, Argent. nitricum insubst. etc.

Als Adstringentia bei Hyperämie werden empfohlen: Alaun, schwächere Argent. nitr.-Lösungen, Tannin, Protargol, Alumnol, Zinc. sozojodol., Natr. sozojodolic. In letzter Zeit rühmt Hartmann (96) das Lenicet. Er wandte eine Mischung von Lenicet und Tonerdehydrat mit 2%igem Cocain und einer geringen Menge Nebennierenextrakt an, welches er mit dem Namen Lenirenin bezeichnet. Als Antisepticum wird Jodoform sehr viel angewendet, das auch als Spezificum diente. Bei geschwürigen Prozessen kann es mit Vorteil benutzt werden, obzwar wegen des unangenehmen Geschmacks nicht selten die Anwendung eingestellt werden muß. Dijodoform, Amyloform, Derma-

Digitized by Google
Original from UNIVERSITY OF CALIFORNIA
Generated on 2019-10-24 13:23 GMT / http://hdl.handle.net/2027/uc1.b3252760
Public Domain in the United States, Google-digitized / http://www.hathitrust.org/access_use#pd-us-google

tol, Thioform, Jodol, Jodol-Karbol-Menthol etc. sind hie und da gelobt worden.

Kümmel (97) hat, chirurgischem Beispiel folgend, bei Einspritzungen von Jodoformglyzerin in die tiefen Infiltrate schöne Erfolge gesehen.

Eine kombinierte Arzneiverordnungsmethode mit lokaler Wirkung hat Holländer (10) angegeben. Er empfiehlt Jod-Calomel. Eine halbe Stunde vor der Calomelinsufflation läßt er einen Eßlöffel voll 5%iger Jodkalilösung einnehmen. Es bildet sich dann Jodquecksilber, welches ätzend wirkt, und es stellt sich, wie er glaubt, eine dauernde chemotaktische Jodüberschwemmung der erkrankten Gegend ein.

Im Jahre 1910 veröffentlichte Pfannenstiel einen geheilten Fall, bei dem er per os Jodnatrium gab (0·4—4·0 *g* pro Tag) und O_3 (Ozon) ließ er einatmen oder lokal H_2O_2 applizieren. Bei dem eintretenden chemischen Prozeß spaltet sich Jod ab, welches eine starke antiseptische Wirkung ausübt. Pfannenstiel empfiehlt, Ozonluft mit Säure mischen zu lassen, wobei das Jod schneller frei gemacht wird. Wir haben das Mittel in der Poliklinik ausprobiert, haben aber keinen nennenswerten Erfolg beobachten können. E. Stangenbergs (99) und Tiderströms (100) Beobachtungen zeigen dieselben Resultate. Die Methode scheint sich mehr bei Nasenlupus zu bewähren [O. Strandberg (101)], wie wir uns bei einigen Fällen überzeugen konnten.

Inhalationen sind mit Hilfe der Apparate nach Heryng, Jahr, Bulling oder auch mit dem einfachen Siegleschen vorzunehmen. Bei flüchtigen Substanzen kann der Feldbauschsche, Schreibersche, Rosenbergsche, Sängersche Apparat benutzt werden. Empfohlen sind: Balsam. peruvianum (Schmidt), phenolpropriolsaures Natron (Bulling), 20%iges Kreosotvasogen (Jungmann), Igazol, Terpentin, Eukalyptol, 3—10%iges Mentholöl, 2%ige Kochsalzlösung, Kreolin. Braunsfeld (102) sah bei der von Hartmann empfohlenen Lignosulfitinhalation bei Dysphagie gute Wirkung.

Wir dürfen die Wirkung nicht mit sanguinischen Hoffnungen erwarten, da diese nur als unterschätzendes Hilfsmittel in Betracht kommen, wollen sie aber auch nicht entbehren, da sie den eingetrockneten zähen Schleim entfernt und daneben auch Katarrhe und den Husten mildert.

Die Inhalationen können aber auch gleichzeitig auf die Lungentuberkulose eine günstige Wirkung ausüben; denn wie Safraneks (103) (Klinik Prof. Onodi) eingehende und beweisende Versuche zeigen, gelangen die Medikamente auch in die mit freiem Auge sichtbaren Eintrittsstellen der kleinsten Luftröhrenwege.

Jetzt gehe ich auf die radikalen Methoden der intralaryngealen Eingriffe ein. Der Weg führt bergauf und ist noch lange nicht genügend geebnet und gangbar. Deshalb müssen wir strikte Indikationen aufstellen. Wenn wir mit konservativer Behandlung gute Erfahrungen machen können, so wer-

Digitized by Google
Original from UNIVERSITY OF CALIFORNIA
Generated on 2019-10-24 13:23 GMT / http://hdl.handle.net/2027/uc1.b3252760
Public Domain in the United States, Google-digitized / http://www.hathitrust.org/access_use#pd-us-google

den wir auf gewissen chirurgischen Wegen glänzende Resultate erzielen — aber nur, wenn wir rationell vorgehen.

1. Wir dürfen nie bei einem Kehlkopfphthisiker, der dauernd fiebert, einen intralaryngealen Eingriff machen, ausgenommen natürlich, wenn man einer Lebensgefahr vorbeugen muß. Zum Beispiel bei durch Stenose verursachter und intrataryngeal leicht zu beseitigender Dyspnoe. Diese Patienten reagieren sehr schlecht; die Temperatur steigt sehr hoch, der Lungenbefund wird schlechter.

2. Bei einem Patienten, der an florider Lungenschwindsucht oder miliarer Tuberkulose leidet, ist Operation mit kurativem Ziel zu vermeiden.

3. Bei einem Kranken im letzten Stadium sollte nur in dem Falle operativ eingegriffen werden, wenn er bedeutende Beschwerden hat und diese nur auf diese Weise zu beseitigen sind.

4. Bei Patienten, deren Allgemeinzustand auch bei relativ gutem Lungenbefund schlecht ist, die keine Widerstandsfähigkeit besitzen, ist es besser, abzuwarten, konservativ zu behandeln, bis sie durch Roborierung genügende Kräfte gesammelt haben.

5. Bei einem neuen Patienten müssen wir 10—14 Tage warten, bevor wir operativ eingreifen, einerseits, um die Kontraindikationen 1—4 ausschließen zu können, andrerseits, um das zum operativen Eingriff nötige ruhige und zweckmäßige Verhalten ohne schwere Belastung des Kranken während der konservativen Behandlung lehren zu können.

6. Kleinere Eingriffe könnnn wir zwar ambulant machen, aber nur dann, wenn der Patient in derselben Stadt und nicht weit von uns entfernt wohnt, da die Gefahr einer Nachblutung und die eines Ödems leicht entstehen kann. So sah ich in einem von einem Kollegen operierten Fall, wo mit Curette ein kleiner, verdächtiger Knoten an der Hinterwand entfernt worden war, drei Stunden nach dem Eingriff den Patienten mit hoher Dyspnoe zurückkommen. Es handelte sich um ein hochgradiges Ödem des Larynx.

7. Das ideale Ziel ist, alles Krankhafte auszurotten. In einer Sitzung müssen wir möglichst viel entfernen, aber mit größter Rücksicht auf die schon bekannte Widerstandsfähigkeit, den Kräftezustand und die Reaktion des Patienten.

8. Nach dem operrtiven Eingriff ist es empfehlenswert, die Operationswunde mit 80%iger Milchsäure zu betupfen (schützender Ätzschorf).

9. Galvanokaustik ist der beste unter den radikalen therapeutischen Faktoren.

a) Genaue Lokalisations- und Richtungsmöglichkeit,

b) pünktliche Dosierbarkeit,

c) Wirkung in beliebiger Tiefe,

Digitized by Google
Original from UNIVERSITY OF CALIFORNIA
Generated on 2019-10-24 13:23 GMT / http://hdl.handle.net/2027/uc1.b3252760
Public Domain in the United States, Google-digitized / http://www.hathitrust.org/access_use#pd-us-google

d) wenig Reaktion,

e) Schutz vor sekundären Infektionen durch Schorf respektive Folge der kleinen Eingangspforte,

f) die kurze Dauer der Sitzung,

g) kleinere Blutungsgefahr,

sind Vorteile, welche berufen sind, die Anwendung der Galvanokaustik populär zu machen.

Sehr geeignet ist das Verfahren bei flächenartig ausgebildeten Prozessen. Die Schluckbeschwerden, welche durch seichte Ulcera verursacht sind, werden auffallend rasch beseitigt. Die besten Dienste leistet hier der flache Brenner.

Bei tiefergehenden Prozessen wird der galvanokaustische Tiefenstich Grünwalds, dessen Priorität bestritten wurde, häufig mit sehr gutem Erfolg ausgeübt. Grünwald schildert sein Verfahren folgendermaßen: „Die Ausführung des Verfahrens ist sehr einfach. Nach genügender Anästhesierung wird ein feiner, steifer Spitzbrenner auf die ausgewählte Partie aufgesetzt und unter Erglühen langsam in die Tiefe versenkt, bis entweder die sehr deutliche Resistenz des gesunden Gewebes oder das rötliche Durchscheinen im subglottischen Raum Halt gebieten. Der Brenner soll im übrigen so lange wirken, bis er im Punktionskanal frei beweglich wird, wozu gewöhnlich 5—10 Sekunden zureichen. Mehr als zwei Punktionen in einer Sitzung vorzunehmen, ist in Anbetracht der zu erwartenden Reaktion nicht rätlich. Die Reaktion ist im allgemeinen auffallend gering, nur in der ominösen Arytaenoidgegend folgen nach diesem Eingriff wie jedem anderen Schluckbeschwerden, meist jedoch nur von kurzer Dauer.“ Prof. Gerber hat in mehreren Fällen sehr gute Resultate mit dem Tiefenstich erzielt.

10. Instrumentelle Eingriffe können mit einfachen Curetten oder Doppelcuretten ausgeführt werden. Erstere reißen, zerren und irritieren; deshalb ist ihre Verwendung eine beschränkte. Wir benutzen sie nur zum Auskratzen spezifischer Geschwüre ohne erhebliche Infiltration. Nach der Curettage ätzen wir mit Milchsäure oder Trichloressigsäure. Aber auch hier ist der Galvanokauter vorteilhafter. Viel besser sind die verschiedenen Doppelcuretten. Die tumorartigen Verdickungen sind leicht mit diesen zu entfernen. Wir müssen darauf achten, daß keine Funktionsstörung verursacht wird, deshalb geben wir bei Infiltration der Stimmbänder der Galvanokaustik den Vorzug. Bei Ödemen kann Scarification mit dem Kehlkopfmesser vorgenommen werden.

11. Epiglottektomie ist in zwei Fällen indiziert:

1. da, wo der stark infiltrierte, oft starre Kehldeckel als der Auslöser der Dysphagie zu betrachten ist,

2. da, wo die Erkrankung hauptsächlich auf die Epiglottis beschränkt ist, oder nach deren Entfernung eine Besserung des Zustandes zu erwarten ist.

Generated on 2019-10-24 13:23 GMT / http://hdl.handle.net/2027/uc1.b3252760
Public Domain in the United States, Google-digitized / http://www.hathitrust.org/access_use#pd-us-google
Digitized by Google
Original from UNIVERSITY OF CALIFORNIA

Die Operation wird nach Prof. Gerbers (12) Methode mit einer starken kalten Schlinge ausgeführt. Auffallend ist bei dieser Methode:

a) geringe Reaktion der benachbarten Gewebe,

b) geringe Schmerzen, geringe Blutung,

c) rascher Erfolg.

Alexander (104) empfiehlt eine Guillotine. Es kann noch die Nikitinsche scharfe Zange oder die galvanokaustische Schlinge benutzt werden.

Bei unseren Fällen trat nach dem Eingriff eine sehr günstige Beeinflussung ein. Die Schluckbeschwerden wurden beseitigt, der Kehlkopfzustand gebessert.

12. Elektrolyse gibt zwar vorzügliche Resultate, doch ist sie wegen ihrer umständlichen Anwendungsweise und ihrer langsamen Wirkung wenig im Gebrauch.

13. Falls Stenose und infolge deren Dyspnoe vorhanden ist, können wir:

a) in drohender Gefahr intubieren, dieses soll aber nicht lange angewendet werden, da das Intubagerohr deletäre Wirkung auf die erkrankten Gewebe ausübt, Reizung und Schmerzen verursacht;

b) wenn möglich und wenn der Zustand des Patienten es zuläßt, können wir intralaryngeal eingreifen;

c) endlich kommt Tracheotomie in Betracht.

14. Nachblutungen sind sehr unangenehme Zufälle. Sie können auch bei der Anwendung des Galvanokauters vorkommen, wenn dieser weißglühend ist. Bekämpfung: Bettruhe, Eisbeutel, Betupfen mit Milchsäure; Besold und Gidiosen (105) führen ein Gummirohr in den Kehlkopf ein und tamponieren. In letzter Zeit empfiehlt Blumenfeld (106) intralaryngeal Wundklammern mit einem sehr praktischen Instrument zu applizieren. Als Ultimum refugium kommt Laryngofissur in Betracht.

Endlich will ich hier Hartmanns (96) Verfahren erwähnen, der die Larynxtuberkulose auf direktem Wege mit Hilfe seiner oval-konischen Spatel (Orthoskop) und spezieller Instrumente behandelt. Unsere ähnlichen Versuche sind sehr ermunternd.

15. Unter den äußeren chirurgischen Eingriffen kommt die am meisten empfohlene, aber auch am meisten bestrittene Tracheotomie in Frage. Moriz Schmidt (107) (1887) stellt folgende Indikationen auf:

a) Jedesmal bei Stenose, und zwar soll man in diesen Fällen nicht zu lange warten.

b) Bei schwerer Larynxerärankung gegenüber leichterer Lungenerkrankung auch ohne vorhandene Stenose.

c) Bei rasch fortschreitenden Larynxprozessen ebenfalls schon vor Eintritt der Dyspnoe.

d) Bei gleichzeitig vorhandenem Schluckschmerz eher noch früher.

Digitized by Google
Original from UNIVERSITY OF CALIFORNIA
Generated on 2019-10-24 13:23 GMT / http://hdl.handle.net/2027/uc1.b3252760
Public Domain in the United States, Google-digitized / http://www.hathitrust.org/access_use#pd-us-google

Nach Stein (107) ist als Indikation zu betrachten:

e) Wenn infolge mangelhafter Technik des Arztes oder wegen des ungünstigen oder unerreichbaren Sitzes der Affektion die lokale Therapie sich als unzureichend erwiesen hat.

Ad *a)* Die Autoren sind natürlich alle im Einverständnis, daß bei Stenose, welche intralaryngeal nicht zu beseitigen ist, oder wenn der Zustand des Patienten den intralaryngealen Eingriff nicht zuläßt, die Tracheotomie auszuführen ist. Wo wir jedoch auf intralaryngealem Wege das Ziel erreichen können, wählen wir den letzteren.

Ad *b)* und *c)* Mit diesen Punkten können wir uns nicht einverstanden erklären. Wir haben nie günstige Erfolge bezüglich der lokalen Prozesse nach Tracheotomie gesehen. Man sagt: der Kehlkopf wird ruhig gestellt, da der Kranke nicht sprechen kann, und es geht nicht die Luft durch den Kehlkopf Aber der Kranke lernt sehr schnell, daß er sehr gut sprechen kann, wenn er die Öffnung der Kanüle zuhält. Das Schlucken ist auch ein die Ruhe störender Faktor. Es wird hervorgehoben, daß das Sekret der Lunge vom Kehlkopf ferngehalten wird — demgegenüber erfordert das Aushusten des Sekrets durch die Tracheotomiewunde eine erheblich größere Kraftleistung wie auf normalem Wege. Dieses ist den kranken Lungen nicht ganz gleichgültig. Und dann verursacht der meistens eintretende konsekutive Katarrh eine Verunreinigung des Patienten. Glück und Soerensen (108) meinen, „daß der Lungenprozeß durch die erleichterte Luftzufuhr und Expektoration fast ausnahmslos gebessert wird". Dagegen finden wir, wie oben schon erwähnt, daß die Expektoration erheblich erschwert ist, andrerseits müssen wir auch bedenken, daß bei normalen Verhältnissen die Schleimhaut der tieferen Luftwege absolut keimfrei ist, was nur den Funktionen der oberen Luftwege zu verdanken ist. Wenn diese aber ausgeschaltet werden, ist dann nicht wahrscheinlich, daß eine Bakterienzufuhr nach der Tiefe stattfindet? Ganz und gar kann ich mich den Worten Prof. Gerbers (12) anschließen: „Bei fast allen tracheotomierten Tuberkulösen habe ich eine rapide Verschlechterung ihres Lungenleidens und ihres Allgemeinzustandes beobachtet." Verstärkt wird unser Standpunkt noch durch Herz' (109) Beobachtungen, der den Verlauf von 16 Fällen tracheotomierter Kehlkopfphthisiker der Fränkelschen Klinik beschrieb. Sämtliche Fälle verliefen ungünstig, denn von den 16 starb der größte Teil wenige Tage nach der Operation und nur bei einigen wurde das Leben um kurze Zeit verlängert.

Ad 4 zitiere ich Paul Ranges (110) Worte: „Die Kanüle wird seine Leiden vermindern, aber auch abkürzen."

Ad 5. Wer mangelhafte Technik besitzt, der soll den Patienten dem geübten Laryngologen überweisen. Bei unerreichbarem Sitz der Affektion machen wir lieber Laryngofissur. Ich erwähne noch, daß Henrici (111) als Indikation

Generated on 2019-10-24 13:23 GMT / http://hdl.handle.net/2027/uc1.b3252760
Public Domain in the United States, Google-digitized / http://www.hathitrust.org/access_use#pd-us-google
Digitized by Google
Original from UNIVERSITY OF CALIFORNIA

kindliches Alter, fehlende oder unbedeutende Lungenveränderung und Gutartigkeit der Kehlkopftuberkulose fordert. Körner (41) hält nur bei aszendierender Form der Krankheit die Tracheotomie für empfehlenswert.

16. Glück und Soerensen (108) haben gefunden, daß sich für Laryngofissur ausschließlich Fälle von mehr chronischem Verlauf eignen, bei denen der Gewebszerfall und Ulcerationen zurücktreten hinter der Gewebsneubildung. Sie exstirpieren nach Spalten des Kehlkopfes alles Erkrankte radikal bis auf den Knorpel und decken mit zwei seitlichen Lappen das Kehlkopfinnere. Nach Heilung kann das entstandene Laryngochysma plastisch bedeckt werden. Gutes Allgemeinbefinden und tadelloser Lungenbefund sind Haupterfordernisse, wenn guter Erfolg eintreten soll. Trotzdem ist die Gefahr der Neuinfektion groß. Denn wo operieren wir bei einem tuberkulösen Patienten eigentlich im Gesunden?

Holländer (10) wendet nach Spalten des Kehlkopfes Heißluftbehandlung an, womit er alles Krankhafte entfernt und Vernarbung erzielt. Gute Resultate bestätigen Rosenthal und Meyer (112).

Wenn die Erkrankung sich hauptsächlich auf den Kehlkopfeingang erstreckt, kann man durch die Pharyngotomia subhyoidea die affizierte Stelle freilegen.

17. „Die Larynxexstirpation. Diese grausige Verstümmelung kommt bei der Larynxtuberkulose nur in den seltensten Ausnahmefällen in Betracht. In tausenden von Fällen wird sie immer nur einmal indiziert sein," sagt Kuttner (113) in einer Kritik. Und es ist wahrhaftig so. Es muß schon ein sehr ausgebreiteter Lokalprozeß sein, wenn wir die Exstirpation für gerechtfertigt halten sollen, und es muß sehr geringe Lungenaffektion vorhanden sein, damit der Kranke diesen großen Eingriff übersteht. Zwei Umstände, die sich kaum je zusammen finden werden.

* * *

Die sicherste Beseitigung der Dysphagie kann mit der Agression des leitenden Nervs geschehen. In erster Reihe kann die Leitungsfähigkeit durch Einspritzen von chemischen Substanzen aufgehoben werden. Diesbezügliche Versuche haben Braun (114) und Kuttner (115) mit Novocain respektive Cocain gemacht. Frey (116) führt die regionäre Anästhesierung folgendermaßen aus: Er will beiderseits Leitungsanästhesie hervorrufen. Zirka 3 *cm* lateral von der Mittellinie zwischen dem Zungenbeinhorn und dem oberen Horn des Schildknorpels in ca. 1 *cm* Tiefe injiziert er 1 cm^3 1%iges Cocain mit Adrenalinzusatz. Er konnte den Nerv auf diese Weise treffen und gute Anästhesie erzielen, diese hielt durchschnittlich 20 Minuten lang an. Diese Methode wurde eigentlich bei operativen Eingriffen ausgeübt, aber in letzter

Digitized by Google
Original from UNIVERSITY OF CALIFORNIA
Generated on 2019-10-24 13:23 GMT / http://hdl.handle.net/2027/uc1.b3252760
Public Domain in the United States, Google-digitized / http://www.hathitrust.org/access_use#pd-us-google

Zeit auch bei Dysphagie angewendet und von französischen Ärzten sehr empfohlen.

Auf dieser Methode und auf Schlössers Versuchen, die Neuralgie durch Alkoholinjektionen zu beseitigen, basiert Hoffmanns (117) Verfahren: Beseitigung der Dysphagie durch perineurale Einspritzung von Alkohol. Er benutzt 85%igen Alkohol, welcher im Wasserbad auf 45° C erwärmt wird, und verwendet die Schlössersche Alkoholspritze. Ich habe die gewöhnliche Rekordspritze dazu gebraucht. Zu beachten ist aber, daß die Nadel nicht zu kurz ist, sonst kann es beim unwillkürlichen Schlucken des Patienten passieren, daß sich die Nadel von dem Ansatzteil ablöst und subcutan verschwindet. Nun wird der schmerzhafte Punkt, welcher der Eintrittsstelle des oberen Kehlkopfnerven entspricht, mit Hilfe der Angabe des Patienten aufgesucht. Er befindet sich 2—2½—3 *cm* lateralwärts von der Medianlinie, etwas unterhalb der Mitte zwischen unterem Zungenbeinrand und oberem Schildknorpelrand. Die Einspritzung wird in folgender Weise ausgeführt: Der Patient wird horizontal gelagert, die Haut desinfiziert. „Die linke Hand des Arztes umgreift den Larynx derart, daß der Daumen die gesunden Larynxteile nach der anderen Seite drängt und das Knorpelgerüst deutlich prominieren läßt. Die anderen Finger der Hand ruhen auf der anderen Halsseite. Der Zeigefinger wird an der schmerzenden Stelle fixiert. Dort sticht man die Nadel senkrecht zur Körperoberfläche 1½ *cm* tief ein und man injiziert 1—2·5 cm^3 Alkohol.“ In letzter Zeit habe ich die Injektion, wie auch Levinstein (44) beschreibt, gemacht, nachdem der Patient in sitzende Lage gebracht war. Das Verfahren läßt sich dann viel bequemer ausführen. Wir haben gefunden, daß die Schmerzen meist plötzlich nachließen. Der Patient, der früher nur unter größten Qualen und mit vieler Mühe schluckte, kann gleich mit Leichtigkeit Wasser trinken oder Speisen zu sich nehmen. In zwei Fällen konnte ich allerdings nur eine Analgesie hervorrufen, die nur eine Stunde anhielt. Der Alkohol wurde auch lege artis und an richtiger Stelle und in gewöhnlicher Weise eingespritzt. Die längste Dauer der Analgesie sah ich bei einem 24jährigen Mann. Ich beobachtete den Patienten 6 Wochen lang. Während dieser Zeit war er frei von Schmerzen. Dann ließ er sich in einer Anstalt aufnehmen. Weiterer Verlauf unbekannt. Ich möchte hier noch betonen, daß wir bei einer Patientin, bei der sich die schmerzauslösende Stelle auf der vorderen Fläche der Epiglottis befand, weder schmerzhafte Druckempfindlichkeit noch Aufhebung der Schmerzen nach Alkoholinjektion erreichen konnten (Glossopharyngeus!). Nach Epiglottektomie verschwanden die Schmerzen. Wir gewannen die Überzeugung, daß die Methode einfach und wirksam ist.

In zwei Fällen waren wir gezwungen, zur Durchtrennung des inneren Astes des oberen Kehlkopfnervs zu greifen. Wir haben es nicht ohne Bedenken gemacht, denn dieser Nerv trägt dazu bei, daß kein

Digitized by Google
Original from UNIVERSITY OF CALIFORNIA
Generated on 2019-10-24 13:23 GMT / http://hdl.handle.net/2027/uc1.b3252760
Public Domain in the United States, Google-digitized / http://www.hathitrust.org/access_use#pd-us-google

Verschlucken eintritt, und führt, wie Broekaerts (120) Versuche zeigen, die Vasodilatatoren der Kehlkopfschleimhaut. Diese Zerstörung darf also nicht ganz gleichgültig aufgefaßt werden. Sehen wir uns aber die Patienten an: Beide hatten eine floride Lungentuberkulose. Der Kehlkopfzustand war absolut schlecht. Beide Patienten waren beträchtlich abgemagert und sehr schwach, sie hatten hochgradige Dysphagie und sie mußten so schreckliche Qualen erleiden. Es wurde alles bei den Patienten versucht und wir konnten ihnen keine Linderung bringen. Alkoholinjektion versagte auch. Der eine konnte seit 6, der andere seit 5 Tagen nichts zu sich nehmen. Warteten wir weiter ab, so erlag der Patient der Entkräftung. Nun greifen wir als Ultimum refugium zum Messer und schneiden den inneren Ast durch. In einem Falle einseitig, im anderen beiderseits. Die Schluckschmerzen hörten plötzlich auf. Die Patienten konnten Nahrung zu sich nehmen, sie klagten nur über ein unangenehmes subjektives Gefühl des Bissensteckenbleibens. Im Kehlkopf sahen wir keine Verschlechterung. Die Patienten waren nun wohl vom Hungertod gerettet, aber sie erlagen ihrer floriden Lungentuberkulose, der eine 2 Wochen nach der Operation, der andere nach 3 Wochen. Das Ende war aber nicht so leidensvoll und das Leben wurde um Tage verlängert.

Auch ist der Eingriff leicht und kann unter Lokalanästhesie vorgenommen werden. Dauer höchstens 10 Minuten. Man beginnt mit der Schnittführung unter dem oberen Rande des Schildknorpels ca. 2—3 *cm* von der Mittellinie an und führt ihn schräg nach außen und oben. Schnittlänge 3 bis 5 *cm*. Durchtrennung des Hautplatysma, der Musculus omohyoideus wird zur Seite gedrängt, dann gehen wir zwischen den Fasern des Musculus hypothyreoideus in die Tiefe. Auf der Membrana hyothyreoidea finden wir den verhältnismäßig dicken Nerv, welcher von der Arteria laryngea durch Bindegewebe getrennt ist. Ausschneiden eines Nervenstückes, Naht. In beiden Fällen haben wir Heilung per primam intentionem erreicht.

Ähnliche Eingriffe haben vor uns schon Avellis (119) und Blumenthal (120) ausgeführt.

Wir stellen die Indikation der Nervendurchtrennung auf, wenn:

1. die Schmerzen sehr folternd geworden sind, das Schlucken sehr erschwert oder unmöglich ist,

2. alle uns zur Verfügung stehenden Methoden (Lokalanästhesie, Stauung, Alkoholinjektion etc.) ohne Erfolg angewandt sind,

3. die Heilung oder Besserung ausgeschlossen werden kann,

4. der Kranke noch über solche Resistenz verfügt, daß er den im Wesen kleinen Eingriff aushalten kann.

In diesen Fällen könnte von der intralaryngealen Durchtrennung des Nervs mittelst Galvanokauter die Rede sein. Der Nerv verläuft gemeinsam mit der Arterie in der Plica nervi laryngei. Diese Falte zieht sich

Digitized by Google
Original from UNIVERSITY OF CALIFORNIA
Generated on 2019-10-24 13:23 GMT / http://hdl.handle.net/2027/uc1.b3252760
Public Domain in the United States, Google-digitized / http://www.hathitrust.org/access_use#pd-us-google

an der Wand des Sinus pyriformis entlang. Das Verfahren ist aber wegen der Blutungsgefahr bedenklich, trotzdem jedoch ausführbar. Falls eine gefährliche Blutung auftritt, könnten wir die entsprechende Art. laryng. sup. unterbinden.

Ich glaube hiermit eine Übersicht über das gegeben zu haben, was wir zurzeit gegen die Larynxtuberkulose ins Feld zu führen haben. Wie ich geschildert, gehen wir mit einem ganzen Arsenal von Waffen vor. Dies ist ein Beweis, daß der Feind immer noch stärker als unsere Mittel ist.

Hoffen wir, daß uns unser weiteres Bestreben dahin führen wird, der Zukunft an Zahl geringere, an Wirksamkeit noch kräftigere Mittel an die Hand zu geben.

Nun erfülle ich eine sehr angenehme Pflicht, indem ich Herrn Professor Gerber, meinem verehrten Chef, meinen wärmsten Dank für seine weitgehenden Ratschläge und für die Überlassung der Fälle ausspreche.

Literatur: 1. A. Mayer, Über den Infektionsweg der Larynxtuberkulose. Zeitschr. f. Laryngol., Bd. 1, pag. 552. — 2. Frese, Münchener med. Wochenschr., 1904, pag. 552. — 3. Albrecht, Zeitschr. f. Ohrenheilk., 1908. — 4. Orth, Lehrbuch, pag. 319. — 5. Fränkel, Deutsche med. Wochenschr., 1886. — 6. Progrebinsky, Medycyna, 1887, Nr. 14. — 7. Demme, Ein Fall von primärer Kehlkopftuberkulose. Bern 1883. — 8. Manasse, Über primäre Larynxtuberkulose. Archiv f. Laryngol., Bd. 19, pag. 24. — 9. Noviczky, Kehlkopftuberkulose vom anatomopathologischen Standpunkte. Tyg. lekarski, 1910. — 10. Holländer, Zur Behandlung der Schleimhauttuberkulose. Berliner klin. Wochenschr., 1906. — 11. Spiess, Die Bedeutung der Anästhesie in der Entzündungstherapie und ihre Nutzanwendung speziell bei der Behandlung der Kehlkopftuberkulose. Arch. f. Laryngologie, 1909, Bd. 21. — 12. P. Gerber, Zur Behandlung der tuberkulösen Epiglottis. Zeitschr. f. Laryngol., 1909, Bd. 1, pag. 739. — 13. Gougenheim, Zitiert bei Schmidt-Meyer: Die Krankheiten der oberen Luftwege, 1909, pag. 318. — 14. Avellis, Neue Fragestellung zur Symptomatologie der Sensibilitätsstörungen im Larynx. Archiv f. Laryngol., Bd. 18. — 15. Boenninghaus, Über einen eigenartigen sensiblen Reizzustand des oberen und unteren Kehlkopfnerven. Arch. f. Laryngol., Bd. 18, pag. 197. — 16. Onodi, A gégebemenet érzéstelensége gégeideg hüdésekor. Orvosi Hetilap, 1909, Nr. 19—22. — 17. Massei, Un segnos premonitorio della paralisi del ricorrente laringeo. Arch. Ital. di Laringol., 1906. — 18. Kuttner und Meyer, Führt der Recurrens sensible Fasern? Arch. f. Laryngol., Bd. 19. — 19. Dieselben, Führt der Recurrens sensible Fasern? Arch. f. Laryngol., Bd. 20. — 20. Jonathan Wright, Kritik über „A System of Medicine". Semons Zentralbl., 1909, pag. 134. — 21. Heryng, Berliner klin. Wochenschr., 1891, pag. 1133. — 22. Lublinsky, Die Schweigetherapie bei der Kehlkopftuberkulose. Berliner klin. Wochenschr., 1906. — 23. Semon, Über den therapeutischen Wert vollständiger Stimmruhe bei der Anstaltsbehandlung der Kehlkopftuberkulose. Berliner klin. Wochenschr., 1906, Nr. 47. — 24. De Gradi, Über den Verlauf der Kehlkopftuberkulose der mit künstlichem Pneumothorax behandelten Lungenschwindsucht. Deutsche med. Wochenschr., Nr. 22.

Generated on 2019-10-24 13:23 GMT / http://hdl.handle.net/2027/uc1.b3252760
Public Domain in the United States, Google-digitized / http://www.hathitrust.org/access_use#pd-us-google
Digitized by Google
Original from UNIVERSITY OF CALIFORNIA

— 25. R. Sokolowsky, Larynxtuberkulose und Gravidität. Bresgens zwanglose Abhandlungen, 1908, Bd. 10, H. 6. — 26. Kuttner, Ist die Kehlkopftuberkulose als eine Indikation zur künstlichen Unterbreitung der Schwangerschaft anzusehen? Berliner klin. Wochenschr., 1905. — 27. Kiralyfi es Frigyesi, Beiträge zur Frage der Tuberkulose und Gravidität. Orvosi Hetilap, 1911. — 28. E. Meyer, Zur speziellen und lokalen Therapie der Kehlkopftuberkulose. Verhandl. d. Vereins deutscher Laryngologen, 31. März 1911. — 29. Fränkel, III. internationaler Laryngo-Rhinologenkongreß zn Berlin 1911. Dritter Sitzungstag. — 30. Thost, Internationaler laryngo-rhinologischer Kongreß, Wien 1908. — 31. Ponthiere, Die Kehlkopftuberkulose und das Denyssche Tuberkulin. Internationales Zentralbl., 1904, pag. 144. — 32. Pottinger, Prognose und Behandlung der Kehlkopftuberkulose. Calif. State Journ. of Med. Ort., 1908. — 33. Casselberry, American laryngological association, 1910. — 34. Wodon, Behandlung der Kehlkopftuberkulose mit intralaryngealer Tuberkulinbepinselung. La Presse Méd. Belge, 1905. — 35. Jereslaw, Behandlung der Larynxtuberkulose mit Marmoreks Serum. Deutsche med. Wochenschr., 1909, Nr. 15. — 36. Senator, Behandlung der Lungentuberkulose mit Marmoreks Serum. Deutsche med. Wochenschr., Nr. 20. — 37. Weill, Abhandlungen über die Behandlung der Kehlkopftuberkulose mit Marmorekschem Serum. Progrès méd., 18. Mai 1907. — 38. Schwartz, Serumbehandlung der Kehlkopftuberkulose mit Marmorekschem Serum. 76. Versamml. der Naturforscher und Ärzte in Breslau 1904. — 39. d'Hoore, Ein Fall von Larynxtuberkulose, behandelt mit dem Jakobsschen antituberkulösen Serum. Belg. Oto-laryngol. Gesellsch., 1903. — 40. Heyninx, Internationales Zentralbl., 1904, pag. 611. — 41. Körner, Rostocker Ärzteverein, 1907. — 42. Grüneberg, Weitere Erfahrungen über Jod- und Quecksilberbehandlung etc. Zeitschr. f. Ohrenheilk., 1909, Bd. 59. — 43. Wolters, Dermatologische Zeitschr., Bd. XIV. — 44. Levinstein, Die Anästhesie in der modernen Laryngophthisiotherapie. Arch. f. Laryngol., Bd. 23, H. 2. — 45. Muck, Ein Beitrag zur Kenntnis der Mischform des syphilitischen und tuberkulösen Larynxgeschwürs. Arch. f. Laryngologie, Bd. 19. — 46. Dubar, Larynxtuberkulose und Syphilis. Société de méd. de Paris 1909. — 47. Mortier, Ibidem. — 48. Grünwald, Die Therapie der Kehlkopftuberkulose. 1907, Lehmanns Verlag. — 49. Frese, Vorträge über Pathologie und Therapie der Erkrankungen des Kehlkopfes. Beitr. zur med. Klinik, 1912, H. 1. — 50. Safranek, Ehrlich-Hatas Arsenobenzol bei syphilitischen Erkrankungen der oberen Luftwege. Zeitschr. f. Laryngol., Bd. III. — 51. Krause, Zur Behandlung der Lungen- und Kehlkopftuberkulose mit Hetol. Berliner klin. Wochenschr., 1902, Nr. 42. — 52. Rosenberg, Das Zykloform, ein Analgetikum in der laryngologischen Praxis. Deutsche med. Wochenschr., 1911. — 53. Heryng, Verhandlungen der laryngologischen Sektion der 59. Versammlung der Naturforscher und Ärzte zu Berlin 1886. — 54. Arpad Lengyel, Das Salimenthol in der Rhinolaryngologie. Monatsschr. f. Ohrenheilk., 1911. — 55. Fröhlich, Wiener med. Wochenschr., 1909. 56. Friedländer, Orthoformvergiftung. Therapeut. Monatshefte, Dezember 1900. — 57. Solly, Die Behandlung der tuberkulösen Laryngitis. Internat. Zentralbl., 1904, pag. 522. — 58. Impens, Therapie der Gegenwart, 1910, Nr. 8. — 59. Freudenthal, Behandlung des Hustens und der Tuberkulose. Monatsschr. f. Ohren-, Kehlkopf-, Nasen- und Rachenkrankheiten, 1899, Nr. 3. — 60. Baumgarten, Anästhe-

Digitized by Google
Original from UNIVERSITY OF CALIFORNIA
Generated on 2019-10-24 13:23 GMT / http://hdl.handle.net/2027/uc1.b3252760
Public Domain in the United States, Google-digitized / http://www.hathitrust.org/access_use#pd-us-google

sin-Coryfin und Cykloform-Coryfin. Med. Klinik, 1910. — 61. Kassel, Zur Anwendung des Anästhesins. Therapeut. Monatshefte, 1902. — 62. R. Hoffmann, Daueranästhesie im tuberkulösen Kehlkopfe. Münchener med. Wochenschr., 1908. — 63. Bosse, Zur Behandlung der Kehlkopftuberkulose mittelst des Cykloform-Anästhesin-Coryfinsprays. Zentralbl. f. innere Medizin, 1911, Nr. 24. — 64. Fiocre, Presse Méd., 1907, 20. Juli. — 65. Proust, Studien über die Dysphagie der Tuberkulotiker. Internat. Zentralbl., 1908, pag. 545. — 66. Weill, Diskussion in der Sitzung vom 20. August 1897, Laryngo-rhinol. Sektion. XII. internat. Ärztekongreß. — 67. Lennot Browne, Neuere Anschauungen etc. Laryngol. Sektion des IX. internationalen med. Kongresses in Washington 1887. — 68. Grazzi, Italienischer Kongreß für Laryngologie 1900, Neapel. — 69. Heymann, Sitzung vom 20. August 1897 der laryngo-rhinologischen Sektion des XII. internationalen Ärztekongresses. — 70. Polyak, Über die Anwendung der Hyperämie etc. Arch. f. Laryngol., Bd. 18. — 71. Keppler, Die Behandlung eitriger Ohrenerkrankungen mit Stauungshyperämie. Münchener med. Wochenschr., 1905, Nr. 16. — 72. Grabower, Gegen die Schluckschmerzen der Phthisiker. Zeitschr. f. Ohrenheilkunde, 1910, Bd. 60. — 73. Schwershenski, Über die Behandlung der Kehlkopftuberkulose. X. Pirogoff-Kongreß, Moskau. — 74. Koch, Zeitschr. f. Balneol. etc., 1909/10. — 75. Howarth, Laryngological Section. Royal Society of Medicine, 3. Juni 1910. — 76. Jurasz, Die Behandlung der Kehlkopftuberkulose. Deutsche med. Wochenschr., 1907, Nr. 27. — 77. Schröder, Über die Behandlung der Larynxtuberkulose. Deutsche med. Wochenschr., Nr. 45. — 78. Sorgo, Über die Behandlung der Kehlkopftuberkulose mit reflektorischem Sonnenlicht. Wiener klin. Wochenschr., 1905. — 79. Derselbe, Wiener klin. Wochenschr., 1904, Nr. 1. — 80. Kunwald, Über die Behandlung der Kehlkopftuberkulose mit Sonnenlicht. Münchener med. Wochenschr., 1905, Nr. 2. — 81. Th. Janssen, Zur Therapie der Kehlkopftuberkulose, mit besonderer Berücksichtigung der Sonnenlichtbehandlung. Deutsche med. Wochenschr., 1909, Nr. 19. — 82. H. Kraus, Zur Technik der Sonnenbehandlung der Kehlkopftuberkulose. Wiener klin. Wochenschr., 1904. — 83. Baer, Zur Sonnenbehandlung der Kehlkopftuberkulose. Wiener klin. Wochenschr., 1906. — 84. Brünnings und Albrecht, Über therapeutische Versuche bei experimentell erzeugter Kehlkopftuberkulose. 16. Vers. d. Ver. Deutscher Laryngologen. — 85. Safranek, A légutak betegsegeinek balneophisiko-therapiája. Budapesti orvosi ujság, 1909. — 86. Mader, Arch. f. Laryngol., Bd. 18. — 87. Wilms, Behandlung der Kehlkopftuberkulose mit Röntgenstrahlen. Deutsche med. Wochenschr., 1910, Nr. 6. — 88. Gradenigo, Über die therapeutische Wirkung der Röntgenstrahlen und des Radiums bei Affektionen der oberen Luftwege. Arch. Ital. di Otologia, 1908, III. — 89. Siebenmann, Diskussion zu Meyers Vortrag. Verhandlungen des Vereins Deutscher Laryngologen, 1911. — 90. G. Poyet, Heilung der tuberkulösen Dysphagie mittelst Röntgenstrahlen. Soc. de Laryngol. etc., 10. Januar 1910. — 91. Winkler, Weitere Erfahrungen in der Behandlung der Lungentuberkulose mit Röntgenstrahlen. XII. Versammlung Süddeutscher Laryngologen. — 92. Napieu, Die Phototherapie in der Behandlung der Kehlkopftuberkulose. Acad. de Médecine, 19. Oktober 1909. — 93. Dupui, Stimmruhe. Formol und Galvanokaustik in der Therapie der Kehlkopftuberkulose. New Orleans Medical and Surgical Journal, 1911. — 94. Sytschow, Trichloressigsäure

Digitized by Google
Original from UNIVERSITY OF CALIFORNIA
Generated on 2019-10-24 13:23 GMT / http://hdl.handle.net/2027/uc1.b3252760
Public Domain in the United States, Google-digitized / http://www.hathitrust.org/access_use#pd-us-google

bei Kehlkopfschwindsucht. Zeitschr. f. Laryngol., Bd. 3. — 95. Galatier, Tubercular laryngitis prognosis and treatment. The Journ. of the american Med. assoc., 1904. — 96. Hartmann, Zur Behandlung der Larynxtuberkulose. Verhandl. des Vereins Deutscher Laryngologen, 1911. — 97. Kümmel, Diskussion über Kehlkopftuberkulose. Verein Deutscher Laryngologen, 1. Juni 1911. — 98. Pfannenstiel, Ein Fall von vorgeschrittener Tuberkulose des Schlundes und des Kehlkopfes, der durch Anwendung einer neuen Behandlungsmethode geheilt wurde. Hygiea, 1910, Nr. 5. — 99. E. Stangenberg, Sitzung der Schwedischen Gesellschaft der Ärzte. 31. Januar 1911. — 100. Tiderström, Ibidem. — 101. O. Strandberg, Otorhino-laryngol. Gesellsch. in Stockholm, 28. Januar 1911. — 102. Braunsfeld, Über die Verwendbarkeit des Lignosulfit. Deutsche med. Wochenschr., 1897. — 103. Safranek, Der gegenwärtige Stand der Inhalationstherapie. Monatsschr. f. Ohrenheilkunde, 1911, Heft 10. — 104. Alexander, Neue Instrumente. Arch. f. Laryngol., Bd. 16, pag. 338. — 105. Besold und Gidionsen, Pathologie und Therapie der Kehlkopftuberkulose, 1907. — 106. Blumenfeld, Über Blutstillung in Kehlkopf- und Klammernaht. Zeitschr. f. Laryngologie, 1911, Bd. IV. — 107. Schmidt und Stein, zitiert bei Schmidt-Meyer, Die Krankheiten der oberen Luftwege, 1909. — 108. Glück und Soerensen, Über chirurgische Eingriffe bei Kehlkopftuberkulose. Zeitschr. f. Laryngol., Bd. IV. — 109. Herz, O tracheotomii w suchotach krtani Medycyna, 1905. — 110. Paul Range, Kritik über Marcel Lermoyez: Les indications de la Tracheotomie de la tuberculose laryngée. Internat. Zentralbl., 1905. — 111. Henrici, Indikation zur kurativen Tracheotomie bei der Kehlkopftuberkulose. Archiv für Laryngologie, 1906, Bd. 18. — 112. Holländer, Rosenthal, Meyer, Berliner laryngol. Gesellsch., 1908. — 113. Kuttner, Kritik über Besold und Gidionsen: Pathologie und Therapie der Kehlkopftuberkulose. Internationales Zentralbl., 1908. — 114. Braun, 1. Die Lokalanästhesie (Handbuch). 2. Arch. f. klin. Chir., Bd. 71, pag. 57. — 115. Kuttner, Laryngol. Gesellsch. zu Berlin. Sitzung vom 19. Februar 1909. — 116. G. Frey, Über regionäre Anästhesierung des Kehlkopfes. Arch. f. Laryngol., Bd. 18. — 117. R. Hoffmann, Daueranalgesie im tuberkulösen Kehlkopf. Zeitschr. f. Ohrenheilk., 1909, Bd. 59. — 118. Adolf Blumenthal, Berliner klin. Wochenschr., 1911, Nr. 36. — 119. Avellis, Verein Deutscher Laryngologen in Freiburg, 1909. — 120. L. Broekaert, Studie über die vasomotorische Innervation des Larynx. La Presse oto-laryngol. Belge, 1907. — 121. Blumenfeld, Die Tuberkulinbehandlung etc. Zeitschr. f. Laryngol., Bd. IV. pag. 425.

Aus der k. k. böhmischen Universitätsklinik für Ohren-, Nasen- und Halskrankheiten in Prag (Vorstand: Prof. Dr. Kaufmann).

Über Choanenatresie (Heredität derselben).

Von Dr. **Johann Lang**, Assistent.

(Mit 4 Figuren.)

Mit besonderer Liebenswürdigkeit habe ich von meinem Chef, Herrn Prof. Dr. Kaufmann, Erlaubnis erhalten, die auf seiner Klinik beobachteten Choanenatresien zu veröffentlichen. Zwar gehören jetzt Choanenatresien nicht

Digitized by Google
Original from UNIVERSITY OF CALIFORNIA
Generated on 2019-10-24 13:23 GMT / http://hdl.handle.net/2027/uc1.b3252760
Public Domain in the United States, Google-digitized / http://www.hathitrust.org/access_use#pd-us-google

mehr zu allzu großen Seltenheiten[1]), doch weisen die auf der Klinik des Professor Dr. Kaufmann im Jahre 1910 beobachteten Choanenatresien manche interessante Merkmale auf, wodurch die Veröffentlichung dieser Fälle gerechtfertigt wird.

I. In früheren Jahren wurden 3 Choanenatresien auf der Klinik beobachtet:

1. Im Jahre 1893. C. B., 17½jähriges Mädchen, stammt aus gesunder Familie. Von Geburt an Verstopfung der rechten Nasenhälfte.

Status praesens: An der Pat., die von kräftigem Knochenbau ist, keine Anzeichen von Rachitis.

Rhinoscopia anterior: Die Schleimhaut auf der unteren und mittleren Muschel beiderseits normal. Bei der Sondierung der Nasen von vorn stößt man rechts in einer Entfernung von 7·5 *cm* vom Naseneingang auf eine harte, wahrscheinlich knöcherne Wand, links fühlt man Widerstand erst in der Entfernung von 9 *cm*. Rhinoscopia posterior unmöglich.

Digitaluntersuchung: Die rechte Choane ist verschlossen durch eine frontal gestellte harte Wand, die sich ganz nahe vor dem hinteren Rande des Septums befindet. Links normale Verhältnisse. Nasenrachenraum frei. Bei der Prüfung auf Luftdurchgängigkeit erweist sich die rechte Nasenseite absolut undurchgängig. Ohrenbefund beiderseits normal. Hörweite für Flüstersprache beiderseits 6 *m*.

Operation: Das Diaphragma wird mit einem breiten Troikart durchstoßen. In die Öffnung wurde eine Bougie eingeführt. 3 Tage nach der Operation trat Pat. aus der klinischen Behandlung aus und ließ sich nicht mehr behandeln.

2. Im Jahre 1898: K. A., 15jähriges Mädchen, hat von Geburt an niemals durch die linke Nasenhälfte atmen können. Leidet stets an reichlichem Schleimausfluß aus der verstopften Seite. Hat bei Tag und Nacht stets den Mund offen, da die Atmung durch die rechte Nasenhälfte nicht genug ausgiebig ist.

Status praesens: Kräftiges, intern ganz gesundes Mädchen.

Rhinoscopia anterior: Untere und mittlere Muschel zeigen beiderseits normale Verhältnisse. Links stößt die Sonde in einer Entfernung von 7·7 *cm* von der Nasenspitze auf einen harten Widerstand, rechts erst in der Entfernung von 10 *cm*. Mit der linken Nasenhälfte ist es der Pat. absolut unmög-

[1]) Im Jahre 1889 hat Schwendt 26 Fälle von Choanenatresie zusammengestellt, im Jahre 1899 Haag 68 Fälle, Cohn (1904) 91 Fälle, bei Kahler findet man schon im Jahre 1909 mit seinen 9 Fällen 121 Choanalatresien. Dagegen hat A. Balla im Jahre 1907 (Ref. in Monatsschr. f. Ohrenheilk., 1908, pag. 433) im ganzen 153 veröffentlichte Fälle ausfindig gemacht, die er in typische (96), atypische (31) und unbestimmte (26) einteilt.

Digitized by Google
Original from UNIVERSITY OF CALIFORNIA
Generated on 2019-10-24 13:23 GMT / http://hdl.handle.net/2027/uc1.b3252760
Public Domain in the United States, Google-digitized / http://www.hathitrust.org/access_use#pd-us-google

lich, auch nur den geringsten Luftstrom durchzublasen. Bei der digitalen Exploration wurde die Anwesenheit eines glatten, knochenharten, in der linken Choane dicht vor der hinteren Septumkante senkrecht stehenden Diaphragmas konstatiert. Die rechte Choane und Cavum nasopharyngeum frei. Ohrenbefund beiderseits normal. Das Gehörorgan zeigt sich bei der funktionellen Prüfung vollständig normal. Am 19. XI. 1898 wurde das Diaphragma mit einem breiten Troikart durchstoßen. Die Nachbehandlung bestand in der Einführung von Hartgummibougie. Am 20. XII. 1898 ließ sich die Pat. mit befriedigender Atmung durch die linke Nasenseite entlassen.

3. Im Jahre 1902. (Die Pat. wurde im Jahre 1902 im Böhmischen Ärzteverein von Doz. Dr. Kutvirt vorgestellt.[1]) P. O., 6jähriges Mädchen, hat von Geburt an niemals durch die Nase atmen können. Als Säugling war es schwer zu erziehen, weil es weder Brust nehmen, noch an der Saugflasche trinken konnte. Als Kind mußte es mühsam mit dem Löffel ernährt werden, wobei das meiste ausgehustet wurde. Der Mund wird stets offen gehalten. Pat. macht beim Essen immer öftere Unterbrechungen, um Luft zu holen. Den reichlichen Schleim kann das Kind nicht ausschneuzen, sondern nur mit dem Taschentuch abwischen.

Status praesens: Pat. ist gut entwickelt und gut genährt. Im Gesichtsausdruck nichts besonderes, nur der Mund stets wenig geöffnet. Die Resonanten m, n, ng können nicht richtig ausgesprochen werden. Beim Versuch, durch die Nase Wasser in den Hals zu spritzen, kommt das Wasser beiderseits aus dem Naseneingang wieder zurück. Es wurde weiter versucht, die Nase mit dem Ballon durchzublasen, auch ohne Erfolg beiderseits. Bei der Sondierung der Nasen von vorn stößt man beiderseits in einer Entfernung von 5·5 *cm* von der Nasenspitze auf einen harten Widerstand. Die Entfernung von dem Alveolarrand bis zu der hinteren Rachenwand mißt 6·8 *cm*.

Rhinoscopia anterior: Vorn sieht man normale Verhältnisse, hinten sind beide Choanen verschlossen durch eine mit rötlicher Schleimhaut bekleidete, frontal gestellte Wand, auf der einige Reflexe zu sehen sind, die aber beim Phonieren oder Schlucken keine Veränderung aufweisen.

Rhinoscopia posterior nicht durchführbar. Bei der Untersuchung mit dem Finger konstatiert man, daß beide Choanen von den von vorn sichtbaren, einige Millimeter vor dem Nasenseptum stehenden festen Platten vollkommen abgeschlossen sind. Nasenrachenraum frei. Ohrenbefund normal. Hörweite für Flüstersprache beiderseits 10 *m*.

Behandlung: In der Chloroformnarkose wurden beide Diaphragma mit einem entsprechenden Troikart durchstoßen und dann drainiert. Die Verschlußplatten erwiesen sich als knöchern. Nach einigen Tagen wurden die gemachten

[1]) Siehe 40 und 41 des Literaturverzeichnisses.

Digitized by Google
Original from UNIVERSITY OF CALIFORNIA
Generated on 2019-10-24 13:23 GMT / http://hdl.handle.net/2027/uc1.b3252760
Public Domain in the United States, Google-digitized / http://www.hathitrust.org/access_use#pd-us-google

Öffnungen mit einem scharfen Löffel erweitert, da sie sich verengert haben. Die Öffnungen wurden wieder drainiert; später wurden Hartgummibougies getragen. Nach einem halben Jahr freie Atmung durch die Nase.

In allen diesen 3 Fällen handelte es sich also um eine einige Millimeter vor der eigentlichen Choanenöffnung fast frontal stehende obturierende Platte, welche die hintere Nasenöffnung vollständig abschließt. Die Verschlußplatte war knöchern in allen Fällen. In den ersten 2 Fällen handelte es sich um einseitige, im dritten Falle um beiderseitige Choanenatresie.

II. Die im Jahre 1910 von mir beobachteten Choanenatresien.

4. Z. J., ein 15jähriger Knabe (Fig. 1), suchte am 24. I. 1910 die Klinik wegen erschwerter Nasenatmung auf. Es wurde im ersten Augenblick an Rhinitis chron. hypertrophica gedacht. Die Sonde ließ sich aber rechts in den Nasenrachen nicht einführen, sondern stößt hier allenthalben auf einen harten Widerstand. Sie dringt in der rechten Nasenhälfte, 7 *cm* von der Nasenspitze an gerechnet, in die Tiefe, links kann man noch um 1·4 *cm* weiter vordringen. Wenn man dem Pat. die linke Nasenseite zuhält, so kommt die Luft durch die rechte Nasenhälfte nicht hindurch. Auf Grund dieser Beobachtung wurde an die Choanalatresie gedacht. Rhinoscopia poster. hat die Vermutung bestätigt. Diese Diagnose wurde von dem Herrn Prof. Dr. Kaufmann bestätigt.

Fig. 1.

Erst jetzt gibt der Kranke auf Befragen an, daß die rechte Nasenseite, soweit er sich erinnern kann, stets für die Luft undurchgängig ist. Beim schnellen Gehen und Sprechen tritt leicht Atemnot auf. Sehr belästigt wurde immer der Pat. durch die starke Schleimabsonderung aus der rechten Nasenseite. Das Schneuzen war rechts stets unmöglich. Er half sich, indem er den Schleim mit dem Taschentuch herauspreßte. Beim Weinen fließt ein Strom von Tränen aus der rechten Nasenhälfte. Stets Ekzem unter dem rechten Naseneingang. Die rechte Gesichtshälfte schwitzt auffallend mehr als die linke; oft heftiger rechtseitiger Kopfschmerz. Dozent Dr. Kutvirt macht aufmerksam daß das Leiden in der Familie vorkommt.

Status praesens: Pat. ist dem Alter entsprechend entwickelt und gut ernährt. Keine Anzeichen von Rachitis. Der Gesichtsausdruck nicht blöde. Die Sprache hat nur ganz leichten näselnden Beiklang. Das Auge und das Ohr

Digitized by Google
Original from UNIVERSITY OF CALIFORNIA
Generated on 2019-10-24 13:23 GMT / http://hdl.handle.net/2027/uc1.b3252760
Public Domain in the United States, Google-digitized / http://www.hathitrust.org/access_use#pd-us-google

stehen rechts etwas höher, dagegen stehen der Nasenflügel und der Mundwinkel etwas tiefer als links. Die rechte Nasolabialfalte weniger deutlich. Der Nasenrücken verläuft in einem nach rechts leicht konvexen Bogen und ist in ganzer Ausdehnung über die Mittellinie nach links geneigt. Die Nasenspitze weicht um zirka 3—5 *mm* von der Mitte nach links ab. Geruchsempfindung fehlt rechts vollständig, der Geschmackssinn nicht beeinträchtigt. Die rechte Gesichtshälfte ist etwas schmäler als die linke. Auf der rechten Seite ist die Gesichtsfläche des Jochbeines weniger gewölbt, der Unterkiefer weniger gekrümmt, die Stirn ist niederer und mehr flach, die Gegend der Squama frontalis ist flach, oberhalb dem Stirnhügel geht die Stirn in die Squama frontalis unter einem deutlichen Winkel über. Die linke Gesichtshälfte ist normal. Die Entfernung Tragus—Mittelpunkt zwischen den Augenbrauen ist rechts um 6 *mm* kürzer als links, ebenso ist die Entfernung Tragus—Mitte des Philtrum um 6 *mm* auf der rechten Seite kürzer. Das rechte Auge liegt mehr medianwärts als das linke. Die Distanz zwischen dem inneren Augenwinkel und der Mittellinie ist rechts um 3 *mm* kürzer wie links.

Bei der Rhinoscopia anterior sieht man, daß das rechte Nasenloch mit zähem, glasigem, grauweißem Schleim angefüllt ist, der sich nur schwer entfernen läßt; wenn man ihn mit Wattetampons auszuwischen sucht, schnellt er stets gleich wieder zurück. Nach Wegwischen desselben sieht man leichte Deviation des Septums nach rechts und ziemlich große Hypertrophie der Schleimhaut auf der unteren Muschel, besonders im hinteren Abschnitt. Der Nasenboden steigt etwas nach rückwärts empor. Der Durchblick durch die Nase unmöglich. Links normale Verhältnisse.

Rhinoscopia posterior: Wände und Fornix des Nasenrachens ohne pathologische Veränderungen, keine Rachentonsille. Die rechte Choane ist vollständig verschlossen durch eine rötliche, glatte, fast frontal gestellte Wand, auf der leichte Konvexität nach hinten sichtbar ist. Die Wand ist von einer normalen Schleimhaut überzogen. Im oberen Teil des Diaphragmas befindet sich ein längliches, etwa 2 *mm* breites, 3 *mm* langes Grübchen. Der hintere Rand des Septum narium ist deutlich ausgeprägt. Zwischen dem hinteren Rand des Septum narium und dem Diaphragma ist eine deutliche Linie sichtbar: ähnliche Grenzlinien beobachten wir unten zwischen der Verschlußplatte und dem Gaumen. Beide Grenzlinien laufen im unteren medialen Winkel der Verschlußplatte zusammen. Ostium pharyngeum tubae und Tubenwulst sind normal. Nirgends sieht man Spur von Narbenbildung. In der linken Choane normales Spiegelbild. Die Digitaluntersuchung bestätigt die knochenharte Konsistenz des Diaphragmas, das zirka 3 *mm* vor dem hinteren Rande des Septum narium steht.

Der harte Gaumen scheint nicht besonders hoch zu sein, die rechte Hälfte ist nicht viel höher gewölbt wie die linke und ist etwas breiter als die

Digitized by Google
Original from UNIVERSITY OF CALIFORNIA
Generated on 2019-10-24 13:23 GMT / http://hdl.handle.net/2027/uc1.b3252760
Public Domain in the United States, Google-digitized / http://www.hathitrust.org/access_use#pd-us-google

rechte, da die Raphe mehr links liegt. In der Übergangsstelle des harten in den weichen Gaumen weicht die Raphe mehr nach links ab, dann läuft sie wieder bogenförmig nach rechts bis in die Mittellinie zurück. Gaumenbreite (von Mitte zu Mitte der Kauflächen der ersten Molaren) = 4·3 *cm*, Gaumenhöhe (an nämlicher Stelle gemessen) = 2·2 *cm*, Gaumenindex = $\frac{\text{Höhe}}{\text{Breite}} \times 100$ = 51·1, Obergesichtshöhe (vom Alveolarrand bis zur Sutura nasofrontalis) = 7·25 *cm*, Jochbogenbreite (die größte Entfernung der beiden Jochbögen) = 13·75 *cm*, Obergesichtsindex = $\frac{\text{Höhe}}{\text{Breite}} \times 100 = 52{\cdot}76$, Nasenhöhe (vom Nasenboden bis zur Sutura nasofrontalis) = 5·5 *cm*, größte Breite des knöchernen Naseneinganges = 2·5 *cm*, Nasenindex = $\frac{\text{Breite}}{\text{Höhe}} \times 100 = 45{\cdot}45$. Die otoskopische Untersuchung und die Gehörprüfung ergaben normale Verhältnisse.

Operation: 28. I. Das Diaphragma wurde mit einem breiten Troikart durchbohrt und dann wurde die Öffnung mit einem scharfen Löffel erweitert. Zur Erhaltung des Lumens der Öffnung wurden Hartgummibougies eingeführt.

8. II. Erweiterung der Öffnung, die sich allmählich verengert hat, mit dem Thermokauter. Bougie wurde wieder eingeführt.

20. II. Erweiterung der Öffnung von neuem. Bougie.

2. III. Temperatursteigerung auf 38·7° C. Große Schmerzen. Die Reaktion in der nächsten Umgebung der gemachten Öffnung war so stark, daß mit der Nachbehandlung ausgesetzt werden mußte. Aspirin, Bettruhe.

3. III. Fieber 38·5° C, fortwährend große Schmerzen. Aspirin, Bettruhe.

5. III. Temp. 37·9, Kopfschmerzen sind nicht mehr so heftig. Aspirin.

6. III. Kein Fieber, keine Kopfschmerzen. Die Mutter weist jede weitere Behandlung ab.

11. III. Die rechte Nasenhälfte wieder undurchgängig. Bei der Rhinoscopia posterior sieht man an der Stelle der früheren Öffnung nur eine kleine Vertiefung. Der Pat. wurde als ungeheilt entlassen.

5. Frau K. Z. (Fig. 2), 35 Jahre alt, Mutter des letzten. (Wurde nur ambulatorisch untersucht.) Meint, daß sie durch die rechte Nasenhälfte niemals atmen konnte. Aus dieser Seite fließt stets eine große Menge zähen Schleims, den sie nicht ausschnauben, sondern nur mit dem Tuch abwischen kann. Beim Weinen reichlicher Tränenfluß aus der Nase. Die rechte Gesichtshälfte schwitzt leichter und heftiger als die linke; rechts oft große Kopfschmerzen.

Status praesens: Mittelgroße Pat. in ziemlich gutem Ernährungszustand. Sprache nicht nasal, erst beim Verschluß der linken Nasenhälfte werden die Resonanten m, n, ng falsch ausgesprochen. Das Auge ist rechts bedeutend höher, dagegen sind die Augenbrauen auf der rechten Seite nur sehr wenig höher wie links. Die Entfernung zwischen dem unteren Rand des Oberlides

Digitized by Google
Original from UNIVERSITY OF CALIFORNIA
Generated on 2019-10-24 13:23 GMT / http://hdl.handle.net/2027/uc1.b3252760
Public Domain in the United States, Google-digitized / http://www.hathitrust.org/access_use#pd-us-google

und dem oberen Rand der Augenbrauen mißt auf der rechten Seite 2·5 *cm*, auf der linken 2·8 *cm*; der rechte Nasenflügel und die rechte Hälfte des Mundes stehen tiefer. Der Unterkiefer weniger gekrümmt. Rechts absolut kein Geruchsvermögen. Die Nase ist schmal, nach rechts abgebogen. Das Nasendachgerüst ist deutlich nach links gerichtet, und zwar soweit, daß die Nasenspitze von der Mittellinie fast um 7 *mm* nach links abweicht. Ein Durchblasen von Luft durch die rechte Nase ist unmöglich. Die rechte Nasolabialfalte ist sehr wenig ausgesprochen. Auf der rechten Hälfte der Oberlippe und im rechten Naseneingang Eczema chron.

Rhinoscopia anterior: Es fällt zunächst die große Menge des angesammelten glasigen Schleims auf, der nicht herausgeblasen, sondern nur mühsam mit der Watte entfernt werden kann. Nach Entfernung desselben kommt leichte Deviation des Septums nach rechts zum Vorschein. Die Schleimhaut der unteren Muschel ist hypertrophiert. Durchblick nach hinten, auch nach der Cocainisierung unmöglich. Die Sonde konnte rechts nur ungefähr 7 *cm*, links dagegen 8·5 *cm* vordringen. Rechts stößt man allenthalben an eine harte, sich knöchern anfühlende Wand. Links findet man nichts Pathologisches.

Rhinoscopia posterior: Nasenrachenraum weit, normal, nirgends Narbenbildung. Die rechte Nasenhälfte zeigt sich abgeschlossen durch eine von einer blaßroten, normalen Schleimhaut bekleidete Platte. Auf dieser schlängeln sich einige Gefäße. Die Verschlußplatte ist nach hinten leicht konvex und auf ihrem oberen Teil sieht man ein kleines Grübchen. Das hintere Ende des Septum narium markiert sich deutlich. Tubenwulst und Tubenmündung beiderseits deutlich sichtbar und normal. In der linken Choane sind keine Veränderungen.

Bei der Digitaluntersuchung fühlt man die scharfe Kante des Septums und 4—5 *mm* vor derselben auf der rechten Seite eine feste, harte, nach hinten konvexe Wand.

Der harte Gaumen steigt oberhalb der Zähne steil an; das Gaumengewölbe ist hoch und schmal, rechts etwas höher als links. Raphe weicht deutlich nach links ab; wo der weiche Gaumen beginnt, dort sieht man noch eine größere Abweichung nach links, weiter unten geht die Raphe wieder in die Mittellinie zurück. Die rechte Gesichtshälfte ist bedeutend schmäler als die linke. Rechts ist die Stirne niederer, unterhalb des rechten Stirnhügels ist die Stirne flach, links leicht gewölbt, die Gesichtsfläche des rechten Jochbeines im Vergleich zur linken deutlich abgeflacht; dasselbe ist mit der Gegend der rechten Squama front. der Fall. Stirnhöhe rechts 5 *cm*, links 5·4 *cm*. Die Entfernung Tragus—Mittelpunkt zwischen den Augenbrauen mißt rechts um 4—5 *mm* weniger wie links; die Entfernung Tragus—Mitte des Philtrum ist rechts um 5 *mm* kürzer. Das rechte Auge liegt näher zu der Mittellinie als das linke. Die Distanz zwischen dem inneren Augenwinkel und der Mittellinie beträgt rechts

Generated on 2019-10-24 13:23 GMT / http://hdl.handle.net/2027/uc1.b3252760
Public Domain in the United States, Google-digitized / http://www.hathitrust.org/access_use#pd-us-google
Digitized by Google
Original from UNIVERSITY OF CALIFORNIA

1·5 *cm*, links 1·8 *cm*. Ohrenbefund beiderseits normal. Hörweite für Flüstersprache beiderseits 10 *m*.

Gaumenbreite . . .	5 *cm*	Obergesichtsindex . .	51·85
Gaumenhöhe . . .	2·6 „	Nasenbreite . . .	2·4 *cm*
Gaumenindex . . .	52	Nasenhöhe	5·3 „
Jochbogenbreite . .	13·5 „	Nasenindex	45·28
Obergesichtshöhe . .	7 „		

Die Operation wurde verweigert.

6. Z. A., 16 Jahre alt, Tochter der letzteren (Fig. 3). Die rechte Nasenhälfte war seit frühester Kindheit verlegt. Pat. kann den reichlichen Schleim aus

Fig. 2.

Fig. 3.

der rechten Seite nicht ausschneuzen, sondern nur durch Auswischen mit dem Taschentuch entfernen. Es besteht starkes Schwitzen auf der rechten Gesichtshälfte und heftiger rechtseitiger Kopfschmerz. Rechts absolut kein Geruchsvermögen.

Status praesens: Pat. dem Alter entsprechend entwickelt und ernährt. Im Gesichtsausdruck nichts besonderes. Das rechte Auge steht etwas höher wie das linke. Dasselbe ist mit dem rechten Ohr. Die Augenbrauen scheinen auf der rechten Seite nicht bedeutend höher zu stehen. Der rechte Nasenflügel reicht etwas tiefer wie der linke. Die Nase ist schmal, nach rechts abgebogen, der Nasenrücken ist nach links so weit geneigt, daß die Nasenspitze von der Mittellinie um 8 *mm* nach links abweicht. Die rechte Nasenseite ist für Luft vollständig undurchgängig. Rechts absolut kein Geruchsvermögen. Die rechte Nasolabialfalte fast ganz verstrichen, das Muskelspiel bei dem rechten Nasen-

Digitized by Google
Original from UNIVERSITY OF CALIFORNIA
Generated on 2019-10-24 13:23 GMT / http://hdl.handle.net/2027/uc1.b3252760
Public Domain in the United States, Google-digitized / http://www.hathitrust.org/access_use#pd-us-google

flügel leicht abgeschwächt. Der rechte Mundwinkel scheint etwas höher zu stehen. Die Resonanten m, n, ng werden undeutlich und beim Verschluß der linken Nasenseite ganz falsch ausgesprochen. Auf dem Alveolarbogen und den Zähnen keine Veränderungen. Der harte Gaumen ist abnorm hoch, spitzbogenförmig gewölbt; die Wölbung ist asymmetrisch, die rechte Hälfte ist höher gewölbt wie die linke. Die Spitze der Gaumenwölbung liegt in der rechten Gaumenhälfte. Der harte Gaumen steigt schräg nach oben und hinten auf; so entsteht ein abnorm langer, weicher Gaumen. Raphe weicht im Übergang des harten in den weichen Gaumen leicht nach links ab. Auf der rechten Gesichtshälfte ist eine Hypoplasie deutlich sichtbar. Die rechte Gesichtshälfte ist auffallend schmäler. Auf der rechten Seite ist die Stirne flach, die Gesichtsfläche des Jochbeins weniger gewölbt, unter dem rechten Jochbein sieht man im Vergleich zu der linken Seite eine Vertiefung. Der rechte Unterkiefer weniger gekrümmt. Die Gegend der Squama frontalis ist auf der rechten Seite flach. Die Entfernung Tragus—Mitte zwischen beiden Augenbrauen mißt rechts um 5 *mm* weniger wie links, ebenso ist die Entfernung Tragus—Mitte des Philtrum um 6 *mm* kürzer. Das rechte Auge liegt zu der Mittellinie näher als das linke. Die Entfernung von dem inneren Augenwinkel zu der Mittellinie mißt rechts 1·6 *cm*, links 1·9 *cm*.

Rhinoscopia anterior: In der rechten Nasenhälfte ist eine sehr bedeutende Ansammlung von zähem, schleimigem Sekret. Nach der Entfernung desselben sieht man Deviation des Septum narium nach rechts. Die Schleimhaut der unteren Muschel ist mäßig hypertrophiert. Der Blick in die Tiefe ist verlegt. Hält man der Pat. das linke Nasenloch zu, so kann sie durch die rechte Nasenseite nicht atmen. Rechts kommt man mit der Sonde in einer Entfernung von 7·2 *cm* von der Nasenspitze auf einen harten Widerstand, links erst in der Entfernung von 8·3 *cm*. Links sind normale Verhältnisse.

Rhinoscopia posterior: Die rechte Choane ist verschlossen durch eine mit rötlicher Schleimhaut überzogene, frontal gestellte Wand. Das Diaphragma ist nach hinten leicht konvex. In seinem oberen Abschnitt befindet sich ein kleines Grübchen. Das Septum ist als leicht vorspringende Leiste erkenntlich. Die Tubenöffnung und der Tubenwulst beiderseits normal. Links normaler Befund. Im Nasenrachendach keine adenoide Wucherung. Nirgends sind Narben vorhanden. (Die Rhinoscopia posterior war schwer durchführbar.)

Gaumenbreite . . .	4 *cm*	Obergesichtsindex .	54
Gaumenhöhe . . .	2·3 „	Nasenbreite . . .	2·3 *cm*
Gaumenindex . . .	57·5	Nasenhöhe	5 „
Jochbogenbreite . .	12·5 *cm*	Nasenindex . . .	46
Obergesichtshöhe .	6·75 „		

Das Gehörorgan zeigt sich vollkommen normal. Die Pat. verweigerte jeden operativen Eingriff.

Digitized by Google
Original from UNIVERSITY OF CALIFORNIA
Generated on 2019-10-24 13:23 GMT / http://hdl.handle.net/2027/uc1.b3252760
Public Domain in the United States, Google-digitized / http://www.hathitrust.org/access_use#pd-us-google

Daneben war Choanenatresie noch bei einem anderen Kinde der Frau Z., das in der fünften Woche nach der Geburt gestorben ist. Dieses Kind hatte oft Erstickungsanfälle und hat durch die Nase sehr schwer geatmet; es hielt stets den Mund offen. Auch im Schlafe wurde es von Erstickungsnot befallen. Die Ernährung war mit Schwierigkeiten verbunden gewesen. Das Kind wollte weder an der Brust trinken, noch die Flasche nehmen und mußte mit großer Mühe mit dem Löffel ernährt werden. Nach der Angabe der Mutter war bei diesem Kinde dieselbe Anomalie wie bei den oben erwähnten Kindern, da die Erscheinungen bei allen dieselben waren. In der fünften Woche ging endlich das Kind bei einem Erstickungsanfall zugrunde.

Es handelte sich also fast mit Sicherheit auch bei diesem Kinde um eine angeborene Choanenatresie. Es ist schwer zu entscheiden, ob es beiderseitige oder einseitige Choanenatresie war. Ein im fünften Jahre an Morbilli gestorbenes Kind hat durch beide Nasenhälften gut geatmet.

Das letzte Kind der Frau Z., ein 6jähriges Mädchen, hat keine Choanenatresie. Sein Gesicht ist ganz symmetrisch, die Nase ist schmal und gerade, Zähne und Alveolarbogen normal. Keine Kopfschmerzen, beide Gesichtshälften schwitzen gleich.

Übersicht der ganzen Familie.

1. Die Eltern der Frau Z. haben keine Choanenatresie; ihre Gesichter weisen keine Asymmetrie auf. Der Vater gehört zu den Leptoprosopen, die Mutter zu den Chamaeprosopen (nach den vorgenommenen Messungen). Keiner von den Eltern leidet an einseitigem Kopfschmerz, bei keinem schwitzt eine Gesichtshälfte mehr wie die andere.

Es lebt noch ein Bruder der Mutter (Chamaeprosop). Es besteht keine Choanenatresie bei ihm. Schädel und Gesicht sind vollkommen symmetrisch, kein einseitiger Kopfschmerz, kein erhöhtes Schwitzen auf einer Gesichtshälfte. Bei keinem Kinde dieses Bruders ist Choanenatresie vorhanden. (Bei einem anwesenden Sohne waren: Gaumenindex = 52·3, Obergesichtsindex = 53·6, Nasenindex = 45·2. [Niemals Nasenverstopfung. Bei seiner Mutter war Leptoprosopie.])

Bei der gestorbenen Schwester der oben erwähnten Mutter war das rechte Nasenloch fortwährend verstopft. Diese Schwester klagte stets über erschwerte Nasenatmung. Beim Zuhalten der linken Nasenseite war es ihr absolut unmöglich, mit der rechten Nasenseite auch nur den geringsten Luftstrom durchzublasen. Auch litt sie an starker Schleimabsonderung aus der rechten Nasenseite. Das Schneuzen war rechts absolut unmöglich, der Schleim mußte aus der rechten Seite nur durch Auswischen mit dem Taschentuch entfernt werden. Der rechte Naseneingang und die rechte Hälfte der Oberlippe waren stets ekzematös und gerötet. Es bestand auch starkes Schwitzen auf der rechten

Digitized by Google
Original from UNIVERSITY OF CALIFORNIA
Generated on 2019-10-24 13:23 GMT / http://hdl.handle.net/2027/uc1.b3252760
Public Domain in the United States, Google-digitized / http://www.hathitrust.org/access_use#pd-us-google

Gesichtshälfte und einseitiger heftiger Kopfschmerz. Alle diese Beschwerden, soweit sich die Frau Z. zurückerinnern kann, sollen bei ihrer Tante seit frühester Kindheit bestanden haben. (Mit großer Wahrscheinlichkeit Choanenatresie rechts.)

2. Die Frau Z.: Choanenatresie. Ihr Mann hat keine Atresie. Bei ihm Gaumenindex = 51·9, Obergesichtsindex = 51, Nasenindex = 45. Das Gesicht die Nase und der harte Gaumen weisen keine Asymmetrie auf. Die Schwester der Frau Z. hat keine Choanenatresie. Ihr Gesicht und Schädel sind vollkommen symmetrisch. Kein Kopfschmerz, keine erhöhte Schweißabsonderung auf einer Gesichtshälfte. Obergesichtsindex = 51·78, Gaumenindex[1]) = 52·3, Nasenindex = 45·32. Bei keinem Kinde dieser Schwester Choanenatresie, keine mehrmals erwähnten Anomalien.

3. Die Kinder der Frau Z. (Z. J., Z. A. und ein gestorbenes Kind): Choanenatresie. Ein gestorbenes Kind und ein lebendes normal. Bei letzterem Gaumenindex[2]) = 47·7, Obergesichtsindex = 51·7, Nasenindex = 46 (Fig. 4, Schema I und II).

* * *

In allen letzten 3 Fällen von Choanenatresie (II. Gruppe, Fall 4—6) war die verschließende Platte rein knöchern; der hintere Septumrand war in allen Fällen deutlich sichtbar. Alle diese Choanenatresien muß man für typische im Sinne Schwendts[3]) oder für intranasale nach Kaysers[4]) Einteilung ansehen.

Die ganze weitere Abhandlung betrifft nur die Fälle 4—6.

Es handelt sich also in der II. Gruppe der an der Klinik des Professors Dr. Kaufmann beobachteten Choanalatresien um eine Erscheinung, die in 3 Generationen vorkommt.

Die erste Generation: Die Tante der Frau Z. Es waren bei ihr nach der Erzählung der Frau Z. solche Symptome, die uns berechtigen, die Diagnose auf eine rechtseitige Choanenatresie fast mit voller Sicherheit zu stellen.

Die zweite Generation ist die Frau Z. selbst.

Die dritte Generation: Die Kinder der Frau Z., der Sohn und eine Tochter. Daneben das Kind, das in der fünften Woche seines Lebens gestorben

[1]) Da die oberen Zähne fehlen, habe ich die Höhe der Zähne der Schwester zu der Gaumenhöhe zugemessen.

[2]) Grossheintz (26 des L.-V.): Natürlich ist der hohe Gaumen nur in den wenigsten Fällen schon in den ersten Jahren zu konstatieren, da der Oberkiefer ja erst relativ sehr spät sich entwickelt; dies gilt namentlich von seinem Wachstum im Höhendurchmesser. Der hohe Gaumen macht sich erst nach der zweiten Dentition geltend.

[3]) Siehe 10 des Verzeichnisses der benutzten Literatur, pag. 14.

[4]) 26 des L.-V.

Digitized by Google
Original from UNIVERSITY OF CALIFORNIA
Generated on 2019-10-24 13:23 GMT / http://hdl.handle.net/2027/uc1.b3252760
Public Domain in the United States, Google-digitized / http://www.hathitrust.org/access_use#pd-us-google

ist und durch die Nase nicht atmen konnte, hatte mit großer Wahrscheinlichkeit eine angeborene Choanenatresie.

Da in keinem der untersuchten Fälle weder in der Nase oder im Nasenrachenraum, noch auf der obturierenden Platte keine Spur einer Narbe, die auf eine Entstehung des Diaphragmas nach den ulcerösen Prozessen, wie Lues, Diphtherie, Typhus, Lupus etc., oder nach Verletzung und Verbrennung hin-

Fig. 4.

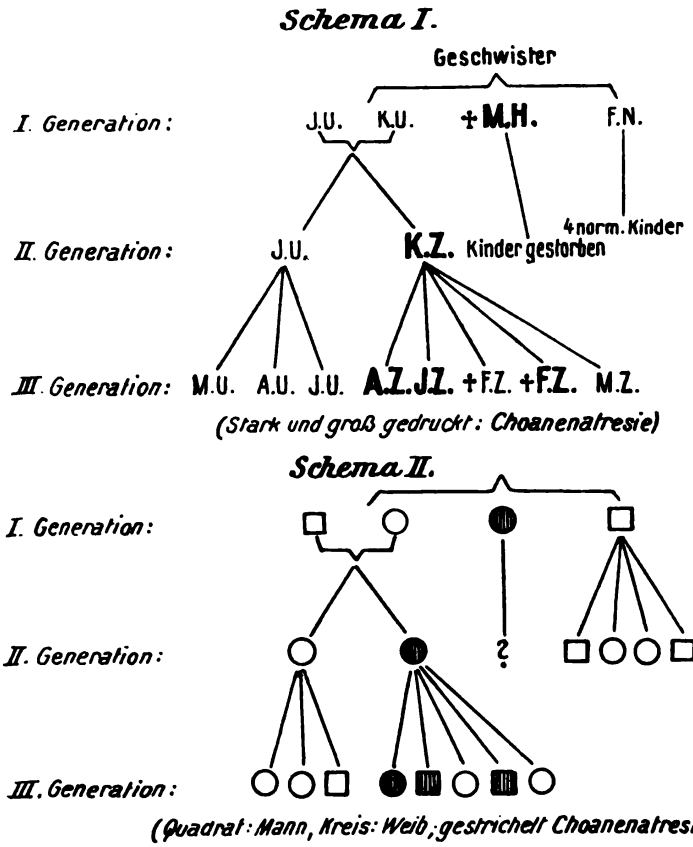

deuten könnte, vorhanden war, muß man annehmen, daß es sich hier um eine bisher unbekannte Tatsache handelt, daß kongenitale Choanenatresie derselben Art und Form nicht nur bei mehreren Mitgliedern derselben Familie, sondern auch in mehreren Generationen auftritt.

Bisher wurde die Kongenitalität der Choanenatresie von allen Autoren anerkannt, nur Zarniko bezweifelt in seinem Buche „Die Krankheiten der Nase und des Nasenrachens", auch in der letzten Auflage vom Jahre 1910, die Richtigkeit der Annahme, daß die Choanenverschlüsse angeboren sind.

Digitized by Google
Original from UNIVERSITY OF CALIFORNIA
Generated on 2019-10-24 13:23 GMT / http://hdl.handle.net/2027/uc1.b3252760
Public Domain in the United States, Google-digitized / http://www.hathitrust.org/access_use#pd-us-google

Auf pag. 270 schreibt er: „In vereinzelten Fällen sind Choanenverschlüsse bei lebenden und sonst wohlgebildeten Neugeborenen konstatiert worden. Wenn man von diesen absieht, so muß man zugeben, daß die Behauptung, ein Choanenverschluß sei ein angeborener, in den meisten Fällen gewichtige Einwände zuläßt."

Hauptsächlich soll die Anamnese seine Meinung unterstützen. Denn in den meisten Fällen haben die Pat. die Beschwerden von Seite der Choanenatresie erst in späteren Jahren wahrgenommen. Es wird also bei Zarniko gelesen, daß gegen die Behauptung, daß das Übel seit der frühesten Kindheit bestehe, zu bemerken ist, „daß die Anamnese sich bekanntlich sehr oft unzuverlässig erweist und daß ferner, auch wenn die Beobachtung korrekt wäre, die Kongenitalität des Verschlusses daraus nicht notwendig hervorginge".

Von den bei älteren Menschen beobachteten Choanenatresien wird von ihm die Kongenitalität nur bei dem Falle Chiaris[1]) anerkannt.

Wenn ich die auf der Klinik des Prof. Dr. Kaufmann beobachteten Atresien nicht für kongenitale Choanenatresien halten wollte, so wäre es sehr schwer zu erklären, auf welche Weise Choanenatresien, und zwar untereinander ganz gleiche, in 3 Generationen bei mehreren Individuen im extrauterinen Leben entstehen konnten, wenn alle ulcerösen Prozesse, Verletzungen und Verbrennungen ausgeschlossen sind. Vielmehr muß man sich denken, daß alle diese Atresien im uterinen Leben zustande gekommen sind. Ich glaube, daß dies sehr frühzeitig geschieht.

Unterstützung dieser Meinung finde ich bei E. Schwalbe.[2]) „Bezüglich der fötalen Mißbildungen[3]) läßt sich über die Entstehungszeit im allgemeinen aussagen, daß sehr viel häufiger Mißbildungen in früher Embryonalzeit entstehen als in späterer."[4])

Ja, nach Schwalbe kann man so weit gehen, daß wir die Zeit der Entstehung der Mißbildung auf die Zeit vor der Befruchtung zurückdatieren

[1]) „Dagegen kann bei dem Falle Chiaris, wo in der Membran mikroskopisch zahlreiche Drüsen und Lymphfollikel aufgefunden wurden, an der Kongenitalität des Verschlusses nicht gezweifelt werden" (pag. 271; ref. Zeitschr. f. Ohrenheilk., 1909, pag. 297). Derselbe Fall wurde in der Wiener medizinischen Wochenschrift, 1909, pag. 561 publiziert. Bei einer 50jährigen Frau spannte sich eine Membran zwischen dem oberen Rande des Velums, dem Rachendach und den seitlichen Rachenwänden aus; in ihrer Mitte war eine kleine Öffnung.

[2]) Die Morphologie der Mißbildungen des Menschen und der Tiere. Herausgegeben von Ernst Schwalbe.

[3]) E. Schwalbe definiert die Mißbildung als eine vom Normalen abweichende Bildung, die während des Embryonallebens zustande kommt. (Entstehungszeit der Mißbildungen und formale Genese des I. Teiles — allgemeine Mißbildungslehre — des unter 1 angeführten Buches.)

[4]) Dort, wo 2.

Digitized by Google
Original from UNIVERSITY OF CALIFORNIA
Generated on 2019-10-24 13:23 GMT / http://hdl.handle.net/2027/uc1.b3252760
Public Domain in the United States, Google-digitized / http://www.hathitrust.org/access_use#pd-us-google

können. „Es ist sehr wohl möglich, ja wahrscheinlich, daß Mißbildungen durch abnorme Beschaffenheit der Geschlechtsprodukte bedingt sind.“ [1])

Damit sind wir schon bei der Vererbung, denn diese definiert E. Schwalbe auf solche Weise: „Gehen wir an der Hand der entwicklungsgeschichtlichen Erfahrungen auf den Sinn des Begriffes für die Mißbildungslehre ein, so soll also mit „Vererben“ ausgedrückt werden, daß die vererbte Anomalie schon durch abnorme Beschaffenheit einer der Geschlechtszellen, die beim Befruchtungsvorgang zusammentreten, bedingt war.“ [2])

Es könnte sich hier um etwas ähnliches handeln wie bei der Hämophilie, über deren Wesen wir bis heute nichts sicheres wissen (E. Schwalbe). Hämophilie kann nur bei einigen Mitgliedern einer Familie oder mehrerer hintereinander folgenden Generationen beobachtet werden, dann kann in einigen Generationen nichts von dieser Eigenschaft zum Vorschein kommen, bis in der nächsten Generation wieder Hämophilie auftritt. [3])

Es kann nach E. Schwalbe eine Mißbildung zu einer bestimmten Zeit in einer Familie auftreten. Die Mißbildung kann dann über eine Reihe von Generationen vererbt werden.

Auch wenn die Mißbildung in späterer Zeit zum Vorschein kommt, spricht das nicht gegen die Vererbung. Denn bei E. Schwalbe findet man: „Eine weitere, für die ganze Pathologie sehr wichtige Erscheinung der Vererbung besteht darin, daß Abnormitäten vererbt werden können, die nicht sofort bei der Geburt erkennbar sind, sondern sich erst Jahre nachher bemerkbar machen.“ [4]) Und weiter: „Es wird dadurch erläutert, daß man gegen die Annahme der Vererbung eines pathologischen Zustandes nicht ohne weiteres den Umstand ins Feld führen kann, daß diese Veränderung erst in späteren Jahren manifest geworden sei.“ [5])

Wir können also ganz mit vollem Recht bei den beobachteten Fällen von Choanenatresie die Vererbung auf mehrere Generationen annehmen.

Über die Entstehung der Choanenatresien gehen die Ansichten der verschiedenen Autoren vielfach auseinander.

Emmert [6]) sah im Jahre 1851 den ersten angeborenen doppelseitigen knöchernen Choanenverschluß bei einem 7jährigen Knaben [7]), war aber nicht

[1]) Ebendaselbst.

[2]) Vererbung im I. Teil des unter 1 angeführten Buches.

[3]) Dort, wo 5.

[4]) E. Schwalbe, Morphologie der Mißbildungen, I. Teil, Vererbung.

[5]) Wie 7.

[6]) Lehrbuch der Chirurgie, 1854, Bd. II, pag. 535 (zitiert nach Luschka). Nach Schwendt muß Otto die Priorität in Beschreibung der Choanenatresie zuerkannt werden. Die älteste Notiz über angeborene Atresie der Choanen stammt von Otto (unter 10, pag. 3).

[7]) Nach Schwendt (10 des L.-V.).

Digitized by Google
Original from UNIVERSITY OF CALIFORNIA
Generated on 2019-10-24 13:23 GMT / http://hdl.handle.net/2027/uc1.b3252760
Public Domain in the United States, Google-digitized / http://www.hathitrust.org/access_use#pd-us-google

in der Lage, zu ermitteln, in welcher Art diese Wand hergestellt worden ist.[1])

Im Jahre 1860 berichtet Luschka[2]) über Choanenatresie bei einem Mädchen, bei dem er noch andere seltene Bildungsfehler beobachtet hatte. „Der hintere Rand des horizontalen Teiles des Os palatinum setzte sich in eine dünne, aber kompakte Lamelle fort, die in etwas schiefer Richtung nach aufwärts-rückwärts zur unteren Fläche des Keilbeinkörpers emporstieg."

Nach Luschka geht also die Versuchsplatte von der Pars horizontalis des Gaumenbeines aus.

Im Falle Bitots[3]) (im Jahre 1876), die den Verschluß der wegen Defekt des Vomers einfachen Choane bildenden Knochenplättchen waren allseits durch Suturen von ihrer Umgebung getrennte Knochen; in der Mittellinie waren beide Plättchen durch eine Sutur vereinigt. Diese verschließenden Platten nennt Bitot Ossa triangularia naso-palatina, deren Ursprung er aber keineswegs zu erklären sucht.

Schrötter[4]) (im Jahre 1885) schien die Ansicht von Kundrat wahrscheinlicher. Kundrat[5]) hat in seiner Monographie (1882) unter Arhinencephalie mit medianer Lippenspalte, Fall IV, eine Choanenatresie beschrieben: „Die Nasenhöhle ist nach hinten abgeschlossen, indem die vertikalen Teile der Gaumenbeine dicht aneinander treten und so eine dicke knöcherne Wand bilden, die ungefähr dreieckig ist."

Nach Kundrat[5]) kommt die Atresie so zustande, „daß die vertikalen Teile der Gaumenbeine wie eine Koulisse sich gegen die Mittellinie schieben, so den dreieckigen Raum zwischen Körper und Flügelfortsätzen des Keilbeines ausfüllen und eine knöcherne Scheidewand bilden".

Hopmann hat solche Fälle von kongenitalen Choanenatresien beobachtet, wo eine Hälfte der Nasenhöhle gegenüber der anderen enger war. Diese Enge nahm nach hinten zu und entwickelte sich zu einer kompletten knöchernen Atresie. Dadurch hat Hopmann[6]) im Jahre 1888 die Ansicht ausgesprochen: „Vollständige Atresien waren ursprünglich nichts anderes als Stenosen höchsten Grades, deren Wandungen schließlich zusammengewachsen sind", und im Jahre 1894[7]): „Die Engen und die Verschlüsse der Choanen sind nur verschiedene Intensitätsgrade derselben Deformität; so stehen letztere zu ersteren in enger genetischer Beziehung."

[1]) Nach Luschka (1 des L.-V.).
[2]) 1 des L.-V.
[3]) Nach Schwendt (10 des L.-V.)
[4]) 6 des L.-V.
[5]) 3 des L.-V.
[6]) 9 des L.-V.
[7]) 16 des L.-V.

Digitized by Google
Original from UNIVERSITY OF CALIFORNIA
Generated on 2019-10-24 13:23 GMT / http://hdl.handle.net/2027/uc1.b3252760
Public Domain in the United States, Google-digitized / http://www.hathitrust.org/access_use#pd-us-google

Schwendt[1]) brachte in seiner Monographie die Choanenatresie mit Kundrats Arhinencephalie in einen engen Zusammenhang. An einer anderen Stelle[2]) schreibt er: „Auch bei den Fällen von kongenitalem Choanenverschluß sind Anomalien vorhanden, so daß möglicherweise hier Reste von Arhinencephalie unter größerer oder geringerer Entwicklungshemmung der Riechnerven und des Gesichtsschädels bestehen könnten."

Über die Entstehung des Diaphragmas äußert sich Schwendt auf diese Weise aus[3]): Die Entstehung des kongenitalen Choanenverschlusses läßt sich noch nicht in einer für alle Fälle befriedigenden Weise erklären. Und weiter: „Die angeborenen Verschlüsse der hinteren Nasenöffnungen beruhen auf sehr verschiedenartigen anatomischen Verhältnissen, welche auch auf verschiedene Weise zustande gekommen sein müssen."

Haag[4]) meint: „Die Darstellung Hochstetters von der Entwicklung der primären Nasenhöhlen läßt die Vermutung zu, daß wir — wenigstens bei den typischen Fällen von kongenitaler Choanalatresie — in dem Choanaldiaphragma die persistierende und im Verlaufe der Entwicklung nach hinten gerückte Membrana bucconasalis vor uns haben."

Hansemann[5]) leitet den Knochen, der den Verschluß bildet, von dem vertikalen Fortsatz des Gaumenbeines ab und schreibt: „Über die Art des Zustandekommens dieser Mißbildung ist es schwer, sich eine Vorstellung zu bilden. Weder Hemmungsbildungen, noch intrauterine Entzündungen können dabei eine Rolle spielen. Es bleibt nichts übrig, als eine Variation der Knochenbildung anzunehmen."

Schmidt[6]) und Uffenorde[7]) schließen sich der Ansicht Schrötters, Kahler[8]) der Ansicht Haags an.

Bevor wir diese verschiedenen Ansichten über die Genese der Choanenatresie beurteilen, muß man bemerken, daß wir, E. Schwalbe[9]) folgend, zwischen den Vorgängen, welche sich bei der Entwicklung der Mißbildungen abspielen (formale Genese) und der Frage nach den Ursachen, welche diese abweichenden Vorgänge bedingten (kausale Genese), unterscheiden müssen.

---

[1]) 10 des L.-V.
[2]) 22 des L.-V.
[3]) 10 des L.-V.
[4]) 27 des L.-V.
[5]) 33 des L.-V.
[6]) 63 des L.-V.
[7]) 51 des L.-V.
[8]) 52 des L.-V.
[9]) Die Morphologie der Mißbildungen der Menschen und der Tiere. Herausgegeben von Ernst Schwalbe, I. Teil, pag. 128—154: Entstehungszeit der Mißbildungen und formale Genese.

Digitized by Google
Original from UNIVERSITY OF CALIFORNIA
Generated on 2019-10-24 13:23 GMT / http://hdl.handle.net/2027/uc1.b3252760
Public Domain in the United States, Google-digitized / http://www.hathitrust.org/access_use#pd-us-google

I. Unter der formalen Genese „verstehen wir die morphologischen Vorgänge, die bei der Entwicklung der Mißbildungen sich abspielen".[1])

Alle oben erwähnten Anschauungen über die Entstehung der Choanenatresie gehören in die Gruppe der formalen Genese.

Gegen die Zusammengehörigkeit der kongenitalen Choanenatresie mit den Kundratschen Arhinencephalen haben sich nach Haag[2]), Hems und Suchannek ausgesprochen, „weil einerseits in keinem analogen Falle ähnliche Mißbildungen am Gesichtsskelett beobachtet worden waren, wie sie für die Arhinencephalie charakteristisch sind, und weil andrerseits die Anosmie doch in vielen Fällen nach der Operation gehoben wurde, also nicht auf einem Defekt der Riechorgane beruhen könne."

Und Schwendt[3]) selbst bekennt, daß seine Pat. nach der Operation „den Geruch sämtlicher stark riechender Blumen unterscheidet. Es war also auch in diesem Falle der Riechnerv nicht durch angeborene Mißbildung verkümmert, sondern durch die 14 Jahre lang nach der Geburt bestandene Inaktivität außer Funktion gesetzt."

Schon Hems[4]) hat die Anosmie bei der Choanenatresie erklärt: „Das Riechvermögen fehlt deshalb, weil der Betroffene nicht die Riechstoffe durch die Nase zu den in den oberen Teilen derselben befindlichen Riechzellen aspirieren kann."

Und wirklich hat sich in vielen referierten Fällen das Geruchsvermögen nach der Operation eingestellt. Es kann sich also nicht um einen Defekt des Riechnerven oder des Riechhirns handeln. Und wenn auch nach der Operation der Geruchsinn nicht zurückkehrte, so sind wir nicht berechtigt, solange keine Sektion vorliegt, an einen Defekt des Riechorganes zu denken, da die Anosmie auch noch durch andere Ursachen, wie zum Beispiel durch Verschwellung der Weichteile, bewirkt sein kann.

Auch anders ist es schwer, den Zusammenhang der Kundratschen Arhinencephalie mit der kongenitalen Choanenatresie zu halten. Nach Kundrat[5]) gehören seine Fälle „jener seltenen Form von Mißbildung an, wo neben einer medianen, scheinbaren Spalte der Oberlippe, einem Defekt des Zwischenkiefers, des Septums der Nase und der horizontalen Siebbeinplatte, ein einfaches Großhirn und Defekt der Riechnerven sich findet."

Solche Veränderungen des Gesichtes und des Gesichtsskeletts begleiten keine kongenitale Choanenatresie.

---

[1]) Dort, wo 7.
[2]) 27 des L.-V.
[3]) 22 des L.-V.
[4]) Siehe bei Haag, 27 des L.-V.
[5]) 3 des L.-V.

Digitized by Google
Original from UNIVERSITY OF CALIFORNIA
Generated on 2019-10-24 13:23 GMT / http://hdl.handle.net/2027/uc1.b3252760
Public Domain in the United States, Google-digitized / http://www.hathitrust.org/access_use#pd-us-google

In der oben erwähnten Kundratschen Charakteristik der Arhinencephalie findet man keinen Choanenverschluß. In der dritten Gruppe: „Arhinencephalie mit medianer Lippenspalte" wurde nur im vierten Falle die Nasenhöhle nach hinten abgeschlossen. (Unter den 7 Fällen nur einmal Choanenverschluß.) In der vierten und fünften Gruppe kein Choanenverschluß.

Wenn sich unter Kundrats 11 Fällen von Arhinencephalie nur zweimal Choanenverschluß vorgefunden hat, dann ist es keine Regel, sondern vielmehr eine Ausnahme. Dadurch kann Kundrats Arhinencephalie in keiner Beziehung zur kongenitalen Choanenatresie stehen. Die Kundratsche Arhinencephalie[1]) kann man höchstens zur Erklärung der Entstehung der Choanenatresie benutzen.

Was die Ansicht Hansemanns[2]) anbelangt, muß konstatiert werden, was wir bei E. Schwalbe[3]) über Variationen finden: „Ein Gesichtspunkt, der für die Unterscheidung von Anomalie und Varietät in Betracht kommt, ist zweifellos, daß durch eine Variation, sei sie noch so weitgehend, niemals eine Funktionsstörung gesetzt werden kann."

Daß Choanenatresie große Funktionsstörungen verursacht, kann nicht für eine Variation gehalten werden.

Wie kann man also die formale Genese der Choanenatresie erklären?

Da wir keine Gelegenheit haben, die Entstehung direkt zu beobachten, so müssen wir auf Grund genauer anatomischer und embryologischer Kenntnisse unter Berücksichtigung ähnlicher Mißbildungen die Entstehung der Choanenatresie wenn möglich erklären.

Normale Entwicklung der Nase geschieht auf folgende Weise: Schon bei sehr jungen Embryonen entsteht eine Verdickung des Epithels zu beiden Seiten des Vorderkopfes; bald wandelt sich die flache Zellplatte zu einer seichten Einsenkung. Diese flache Grube senkt sich sodann zu einer tiefen

---

[1]) Paul Ernst, Mißbildungen des Nervensystems (siehe 65 *c*): „Zwischen Cyclopie und Arhinencephalie sind die Grenzen verwischt, die Übergänge und Verknüpfungen zahlreich, was möglicherweise auf genetische Verwandtschaft hinweist."

„Die Arhinencephalie vertritt alle Phasen von der Cyclopie bis zur Norm und ist auch früher unter der Bezeichnung Cyclocephalie (Geoffroy St. Hilaire) und erster Grad der Cyclopie (Cruveilhier) richtig erkannt worden."

„Die arhinencephalen Hirnmißbildungen bilden eine Stufenleiter zwischen den höchsten cyclopischen Mißgestaltungen bis zur Norm, indem sie bei Ethmocephalie den hohen Graden der Cyclopie, bei Cebocephalie den leichten Cyclopien gleichen."

Kundrats Einteilung der Arhinencephalie: 1. Ethmocephalie, 2. Cebocephalie, 3. Arhinencephalie mit medianer Lippenspalte, 4. Arhinencephalie mit seitlichen Lippen- und Gaumenspalten, 5. Arhinencephalie mit Trigonocephalie (3 des L.-V.).

[2]) 33 des L.-V.

[3]) 65 *a* des L.-V. unter: Definition des Begriffes „Mißbildungen".

Digitized by Google
Original from UNIVERSITY OF CALIFORNIA
Generated on 2019-10-24 13:23 GMT / http://hdl.handle.net/2027/uc1.b3252760
Public Domain in the United States, Google-digitized / http://www.hathitrust.org/access_use#pd-us-google

Tasche ein. Das Auftreten der Gesichtsfortsätze bedingt die Umwandlung der Rinne in einen Blindsack, dessen Erweiterung nach hinten fortschreitet, bis endlich die hintere Wand des Blindsackes zu einer dünnen Membran wird, welche das hintere Ende des Riechorganes von der Mundhöhle trennt (Membrana bucconasalis, Hochstetter). Die Membran verdünnt sich mit der Verbreiterung des Blindsackes immer mehr und reißt schließlich ein, so daß jetzt die Nasenhöhle mit dem Mund in Verbindung gesetzt wird. Das Geruchsorgan hat jetzt eine vordere Öffnung (Apertura externa) und eine hintere (primitive Choane) erhalten.[1]) Die Stelle der primitiven Choane bestimmt der hintere Rand des primitiven Gaumens. Zum definitiven Gaumen ergänzt sich der primitive Gaumen durch das Auftreten und die Vereinigung des Processus palatini der Oberkiefer.[2]) Auf solche Weise wird die kurze primitive Nasenhöhle zur definitiven Nasenhöhle verlängert.

Die Membrana bucconasalis steht also ziemlich weit vor der definitiven Choane.

Bei der Entstehung der Choanenatresie kommen zwei Möglichkeiten in Betracht:

a) Die Verschlußplatte entwickelt sich hinten unabhängig von der Membrana bucconasalis oder

b) die Choanenatresie kommt so zustande, daß die Membrana bucconasalis mit dem sich bildenden Gaumen und Septum nasi an die Stelle der definitiven Choane kommt.

Ad *a)*: Da die Abgrenzung des hinteren Teiles der Nasenhöhle von der lateralen Seite durch Aufwachsen der Processus palatini zustande kommt, müßte sich die verschließende Platte auch aus dem Obergesichtsfortsatz, also von der lateralen Seite entwickeln. Auf solche Weise wäre Kundrats Erklärung möglich (auch meine Erklärung), die von Luschka unmöglich.

Ad *b)*: Da wir nur darauf, was wir aus der Entwicklungsgeschichte wissen, basieren können, müßten wir annehmen, daß die Membrana bucconasalis (Hochstetter) nicht einreißt, sondern auf dem von der lateralen Seite sich entwickelnden Gaumen nach hinten fortschreitet, bis sie endlich in die Gegend der definitiven Choane kommt (bisher nicht bekannt). Auf solche Weise erklärt auch Haag die Entstehung der Choanenatresie.

Erst später entsteht die Verknöcherung der Weichteile.[3]) Entwickelt sich keine Verknöcherung des Choanendiaphragmas, dann entsteht ein mem-

---

[1]) Meistenteils zitiert nach Karl Peter (siehe 66 des L.-V.). Emil Glas bestätigt auch die Hochstetter-Petersche Auffassung von der Art des Wachstums des hinteren Blindsackes (siehe 67 des L.-V., N. F., Bd. X [Literatur 1904], III. Abt., pag. 451).

[2]) Nach His, 59 des L.-V.

[3]) His (59 des L.-V.), pag. 41: Die Bildung der Knochenkerne ist ein völlig sekundärer Prozeß und es ist zurzeit sehr diskutierbar, ob überhaupt und inwieweit

Digitized by Google
Original from UNIVERSITY OF CALIFORNIA
Generated on 2019-10-24 13:23 GMT / http://hdl.handle.net/2027/uc1.b3252760
Public Domain in the United States, Google-digitized / http://www.hathitrust.org/access_use#pd-us-google

branöser Choanenverschluß; verknöchert dagegen das Diaphragma, dann handelt es sich später um eine knöcherne kongenitale Choanenatresie.

Kommt es zur Ausbildung eines selbständigen Knochenkernes in der obturierenden Platte, dann kommen wir mit einer dem Bitotschen Falle sehr ähnlichen Choanenatresie zusammen.

Treten in der Entwicklung der Nase noch die lateralen Wände einer Nasenhöhle näher zu der Medianlinie, dann finden wir bei der Choanenatresie enge Nasenhöhle — Fälle von Hopmann.

Eine Stütze unserer oben sub *a* erwähnten Auffassung befindet sich in dem Falle von Selenkoff.[1]) (Ein Fall von Mißbildung der Nase.) Hier war die rechte Nasenhälfte durch ein vom inneren oberen Rand der Orbita herabhängendes weiches, rüsselförmiges, innen von Schleimhaut ausgekleidetes Gebilde ersetzt. Bei der Sektion wurde gefunden, daß die den ganzen Rüssel durchsetzende Höhle an der Orbitaldecke blind endete. Die linke Nasenhälfte wohlgebildet. Die Stelle der rechten Nasenhöhle ersetzt durch Knochenmasse. Statt der rechten Choanenöffnung präsentiert sich eine knöcherne, von glatter Schleimhaut bekleidete flache Mulde. Auf der Abbildung sieht man, daß der Rüssel eigentlich die rechte Nasenhälfte ersetzt. Die Höhle dieses Rüssels, also eigentliche rechte Nasenhöhle, ist lang, reicht bis zur Orbitaldecke und endet blind. Unter dieser verkümmerten Nasenhälfte haben sich die Processus palatini vereinigt.

In diesem Falle hat sich also der Processus palatinus der rechten Seite mit demselben der linken Seite unabhängig von dem Blindsack vereinigt und an Stelle der rechten Choane die Knochenmasse gebildet. Man kann also mit voller Sicherheit annehmen, daß die an Stelle der rechten Choanenöffnung stehende Knochenmasse von dem Processus palatinus, also von der lateralen Seite entstanden ist.

Hier muß ich noch bemerken, daß in der bisher unerklärten Frage der formalen Genese der Choanenatresie nicht nur Sektion, sondern vielmehr die Untersuchungen der embryonalen Stadien dieser Mißbildung, wenn sie gefunden werden, endgültige Lösung bringen werden.

II. Kausale Genese.[2])

„Wir können als Ursachen der Mißbildungen[3]) erstens solche hervorheben, die schon in der Entwicklungsrichtung enthalten sind, das heißt also

---

zwischen ihm und der Gliederung der primitiven Anlagen gesetzliche Beziehungen bestehen.

[1]) 58 des L.-V.

[2]) In diesem Kapitel wird E. Schwalbe zitiert (siehe 65 *a* des L.-V.), pag. 169—202: Ursachen der Mißbildungen (kausale Genese).

[3]) E. Schwalbe (65 *a* des L.-V., pag. 1: Definition des Begriffes Mißbildungen): „Mißbildung ist eine während der fötalen Entwicklung zustande gekommene,

Digitized by Google
Original from UNIVERSITY OF CALIFORNIA
Generated on 2019-10-24 13:23 GMT / http://hdl.handle.net/2027/uc1.b3252760
Public Domain in the United States, Google-digitized / http://www.hathitrust.org/access_use#pd-us-google

in der Beschaffenheit der Keimzellen vor der Befruchtung gelegen sein müssen, oder die Ursachen treffen das Ei während der Befruchtung oder während der Entwicklung im Uterus nach der Befruchtung."

Es wurde schon früher gezeigt, daß wir die Entstehung der Choanenatresie auf die Zeit vor der Befruchtung zurückdatieren können.

Eine anomale Befruchtung kann schon „der erste Ausdruck eines anomalen Geschehens aus inneren Ursachen sein".

„Daß eine Mißbildung aus inneren Ursachen entsteht, wird wahrscheinlich, wenn wir zeigen können, daß dieselbe auch bei den Eltern und Großeltern oder bei einem der Vorfahren vorhanden war."

Diese Bedingung war in unseren Fällen von Choanenatresie erfüllt.

„Nicht mit Unrecht wird man daher die „Vererbung" als eine „innere" Ursache der Mißbildungen aufführen können." Und E. v. Hippel[1]) äußert sich über die kausale Genese der Mißbildungen auf folgende Weise: „Wo wir überhaupt genügend begründete Schlüsse ziehen können, kommen wir fast stets nur so weit, eine bereits im Keime präformierte Anomalie anzunehmen und sind damit an der Grenze dessen, was wir „erklären" können, angelangt."

Also müssen wir die Choanenatresie für eine im Keim präformierte Anomalie erklären.

* * *

Bei der Frau Z., ihrem Sohne und ihrer Tochter war die rechte Gesichtshälfte deutlich schwächer entwickelt. Die Hypoplasie ließ sich auch durch Messen konstatieren. Auf den Photographien, die mir Dr. Schmidt, Sekundärarzt auf der Klinik des Prof. Deyl, liebenswürdig verfertigt hat, ist die Hypoplasie der rechten Gesichtshälfte sichtbar. Interessant in diesen Fällen ist auch, daß das Auge auf der obturierten Seite näher zu der Mittellinie liegt. Davon habe ich bisher keine Mitteilung gelesen. Die Differenz der Entfernung von der Mittellinie beträgt 3 *mm* (gemessen an dem inneren Augenwinkel, kontrolliert durch das Maß von der Mitte der Pupille).

Es war nicht bei jedem bis jetzt veröffentlichten Fall von Choanenatresie einseitige Gesichtshypoplasie vorhanden. So berichtet Schwendt[2]) in seiner Monographie über 26 Fälle, daß Asymmetrie des Gesichtsschädels von keinem Beobachter einseitiger Choanenverschlüsse erwähnt wurde. Auch in der

---

also angeborene Veränderung der Morphologie eines oder mehrerer Organe oder Organsysteme oder des ganzen Körpers, welche außerhalb der Variationsbreite der Spezies gelegen ist." In den Jahresberichten über die Fortschritte der Anatomie und Entwicklungsgeschichte, herausgegeben von G. Schwalbe, werden die Choanenatresien unter den Mißbildungen eingeführt.

[1]) 65 *b* des L.-V.

[2]) 10 des L.-V.

Digitized by Google
Original from UNIVERSITY OF CALIFORNIA
Generated on 2019-10-24 13:23 GMT / http://hdl.handle.net/2027/uc1.b3252760
Public Domain in the United States, Google-digitized / http://www.hathitrust.org/access_use#pd-us-google

letzten Zeit hat Kahler[1]) bei keinem seiner 9 Fälle Gesichtsasymmetrie beobachtet.

In der mir zugänglichen Literatur habe ich einige Beobachtungen über Gesichtsasymmetrie gefunden.[2])

1. Baumgarten[3]): „Bei einem totalen Verschluß der rechten Choane war die rechte Gesichtshälfte in der Gegend der Nase, der Ober- und Unterlippe paretisch und schwächer entwickelt, wodurch das Gesicht schief scheint."

2. Pluder[4]): „Linke ganze Gesichtshälfte ist in der Entwicklung zurückgeblieben." (Atresie links.)

3. Keimer[5]): „Gesichtsschädel ist rechts gegen links zurückgeblieben." (Atresie rechts.)

4. Haag[6]): Beiderseitige Choanenatresie. Die rechte Gesichtshälfte ist spurenweise in der Entwicklung zurückgeblieben hinter der linken. Die linke Wange erscheint entschieden dicker als die rechte.

5. Joél[7]): „Bei der Betrachtung des Gesichtsäußern fällt eine deutliche Ungleichheit der beiden Gesichtshälften auf; die linke Seite ist entschieden etwas mehr abgeflacht, die Wange erscheint gegen die der anderen Seite ein wenig eingesunken; am Unterkiefer sind derartige Verschiedenheiten der beiden Hälften nicht wahrnehmbar." (Linkseitiger Choanenverschluß.)

6. Morf[8]): Die linke Gesichtshälfte erscheint um ein geringes kleiner als die rechte. (Atresie links).

7. Wolff[9]): Die linke Gesichtshälfte scheint in der Gegend der Wange etwas atrophisch im Vergleiche zur rechten. (Linkseitiger totaler Verschluß, auf der rechten Seite Diaphragma, das ganz wenig oberhalb des Nasenbodens eine rundliche, ovale Öffnung hat.)

8. Mackenty[10]): Rechtseitige Atresie, rechte Gesichtsseite kleiner.

9. Creswell Baber[11]): Ein Fall von doppelseitigem Verschluß der Choane mit Gesichtshemiatrophie derselben Seite.

---

[1]) 52 des L.-V.

[2]) In dem Falle Onodis (siehe 12 des L.-V.) war keine Gesichtshypoplasie vorhanden, wie Cohn referiert, sondern nur schwache Ausbildung der entsprechenden Nasenhälfte.

[3]) 20 des L.-V.

[4]) Zitiert bei Haag, 27 des L.-V.

[5]) Zitiert bei Haag, 27 des L.-V.

[6]) 27 des L.-V.

[7]) 28 des L.-V.

[8]) 31 des L.-V.

[9]) 42 des L.-V.

[10]) Zitiert bei Brunk, Zeitschr. f. Ohrenheilk., LIX, pag. 75.

[11]) Ref. im Internat. Zentralbl. f. Laryngo-Rhinologie, 1909, pag. 435.

Digitized by Google
Original from UNIVERSITY OF CALIFORNIA
Generated on 2019-10-24 13:23 GMT / http://hdl.handle.net/2027/uc1.b3252760
Public Domain in the United States, Google-digitized / http://www.hathitrust.org/access_use#pd-us-google

10. Brunk[1]): Die rechte Gesichtshälfte ist in allen Dimensionen ein wenig kleiner als die linke. (Atresie rechts.)

11. Cohn[2]): Die Gegend der linken Kieferhöhle ist im Vergleich zur rechten etwas vorgewölbt, wodurch die linke Gesichtshälfte mehr nach vorn getrieben und voller als die rechte erscheint. Doch ergeben Messungen, daß für beide Seiten die Maßverhältnisse gleich sind.

12. Hanszel[3]): Bei einer Atresie der rechten Choane Hypoplasie der linken Gesichtshälfte in allen ihren Anteilen.

13. Dundas Grant[4]): Bei einem Falle von Choanenatresie war die kontralaterale Seite schlechter entwickelt als die betroffene.

14. Schönstadt[5]): Bei einem 15wöchentlichen Kinde linkseitiger Choanenverschluß. Die linke Gesichtshälfte ist etwas aufgetrieben, so daß Schönstadt glaubte, daß es sich vielleicht um den seltenen Fall eines Empyems bei dem Kinde handeln könnte.

15. und 16. Creswell Baber[6]) hatte 2 Fälle von Choanalatresie mit Gesichtshemiatrophie auf der entgegengesetzten Seite.

Diese Fälle muß man gruppenweise abteilen:

I. In den Fällen 1—3 und 5—10 sind die Choanenatresie und Gesichtshypoplasie auf derselben Seite. Der Fall von Wolff ist hier eingerechnet, da die Gesichtsatrophie auf der Seite des totalen Choanenverschlusses war (9 Fälle mit unseren 3 Fällen 12 Fälle).

II. Im 12. bis 16. Fall war die Gesichtshypoplasie auf der entgegengesetzten Seite (5 Fälle).[7])

III. Haag steht mit seinem Fall in der Mitte. Es war eine rechtseitige Gesichtshypoplasie bei einer beiderseitigen Choanenatresie.

Es muß jetzt entschieden werden, ob

1. die Choanenatresie die Ursache der Gesichtshypoplasie ist,

2. ob die Gesichtshypoplasie eine Nebenerscheinung bei der Choanenatresie ist,

3. oder ob beide durch dieselbe Ursache bewirkt sind.

Die zweite Möglichkeit fällt gleich, wenn man bedenkt, daß in unserer Familie die Gesichtshypoplasie nur zusammen mit Choanenatresie auftritt. Bei

---

[1]) 53 des L.-V.

[2]) 43 des L.-V.

[3]) 38 des L.-V.

[4]) Zitiert bei Uffenorde, 51 des L.-V.

[5]) 49 des L.-V.

[6]) Ref. im Internat. Zentralbl. f. Laryngol. u. Rhinol., 1909, pag. 435.

[7]) Den Fall von Schönstadt kann man auch als Hyperplasie der Gesichtshälfte auf der obturierten Seite annehmen.

Digitized by Google
Original from UNIVERSITY OF CALIFORNIA
Generated on 2019-10-24 13:23 GMT / http://hdl.handle.net/2027/uc1.b3252760
Public Domain in the United States, Google-digitized / http://www.hathitrust.org/access_use#pd-us-google

solchen Familienmitgliedern, bei welchen keine Choanenatresie vorhanden war, war keine Spur von Gesichtsasymmetrie.

Damit ist es nachgewiesen, daß ein gewisser Zusammenhang zwischen beiden Anomalien besteht. Um diesen Zusammenhang zu erklären, haben sich schon früher manche Autoren bemüht.

Ziem[1]) wollte im Jahre 1883 entscheiden, „ob einseitige Nasenobstruktion und Gesichtsasymmetrie im Verhältnis von Ursache und Wirkung zueinander ständen oder ob beiden Momenten eine gemeinsame Ursache zukomme". Zu diesem Zwecke veranlaßte er Experimente an Tieren. Er ließ bei jungen, noch wachsenden Hunden und Kaninchen einen Wattetampon in einer Nasenhöhle 4—8 Wochen liegen. Dann tötete er die Tiere und fand ausgesprochene und leicht zu demonstrierende Difformitäten nicht nur am Gesichts-, „sondern sekundär auch am Gehirnschädel".

Dadurch ist er zu dem Schlusse gekommen, „daß in einer Reihe von Fällen die Schädelasymmetrie durch einseitige chronische Nasenobstruktion direkt bedingt ist".

Dieser Meinung gegenüber stellte sich Pluder.[2]) Einseitige kongenitale Choanenatresie müßte das klassische Beispiel für die Ziemsche Erklärung sein. Dagegen war Pluders Fall damals der einzige bekannte Fall von Gesichtshypoplasie bei kongenitaler Choanenatresie, bei allen anderen Choanenatresien war keine Gesichtsasymmetrie vorhanden. Auf solche Weise kommt man mit der Ziemschen Erklärung nicht aus.

Pluder führte die Gesichtshypoplasie auf verschiedene, fötal einwirkende Momente zurück, auf eine Zeit, wo auch das Diaphragma zustande kam, und sprach die Vermutung aus, daß die beiden abnormen Wachstumsvorgänge in einem bestimmten Zusammenhang zueinander stehen.[3])

Schwendt hat in seiner großen Monographie[4]) Choanenatresie in Zusammenhang mit Arhinencephalie gebracht. An einer anderen Stelle[5]) erklärt er die Anomalien im Bau das Gesichtsschädels bei kongenitaler Choanenatresie dadurch, „daß möglicherweise hier Reste von Arhinencephalie unter größerer oder geringerer Entwicklungshemmung der Riechnerven und des Gesichtsschädels bestehen könnten".

Wie schon früher nachgewiesen wurde, war diese Meinung Schwendts nicht richtig, doch muß man sie für wichtig ansehen aus dem Standpunkte, daß sich Schwendt mit ihr eigentlich gegen Ziem gestellt hat. Nach

---

[1]) 4 des L.-V.
[2]) Bei Haag, 27 des L.-V.
[3]) Nach Haag, wie 1.
[4]) 10 des L.-V.
[5]) 22 des L.-V.

Digitized by Google
Original from UNIVERSITY OF CALIFORNIA
Generated on 2019-10-24 13:23 GMT / http://hdl.handle.net/2027/uc1.b3252760
Public Domain in the United States, Google-digitized / http://www.hathitrust.org/access_use#pd-us-google

Schwendt wäre also Anomalie im Bau des Gesichtsschädels bei kongenitaler Choanenatresie nur Entwicklungsanomalie.

Haag[1]): „Gegen die Erklärung von Ziem spricht nun gerade unser Fall 1[2]), bei dem eine einseitige Hypoplasie einer Gesichtshälfte beobachtet wird, der Nasenverschluß aber beide Seiten in derselben Weise betrifft."

Richter[3]) kehrte wieder zu der Ziemschen Erklärung zurück, indem er schrieb: „Man soll die nasalen choanalen Atresien möglichst frühzeitig operieren, da dann der Kopfknochenasymmetrie vorgebeugt wird, das ist wenn das Kind durch die betreffende Nasenseite atmen wird.

Bleyl[4]) und Cohn[5]) nehmen an, daß ungleiche Bildung der Gesichtsknochen auf ähnliche fötale Entwicklungsstörungen zurückzuführen sind wie die Choanalatresien.

Brunk[6]) meint, „man könnte sich denken, daß infolge des Choanenverschlusses eine Inaktivitätsatrophie der Nase eintritt und daß diese ein Kleinerbleiben des Gesichtes zur Folge hat." Wieder ehemaliger Ziem.

Es wurde also noch nicht sicher entschieden, ob Gesichtshypoplasie durch Choanenatresie bedingt ist oder, was wahrscheinlicher ist, ob Gesichtshypoplasie gleichwie Choanenatresie Folge derselben Ursache ist.

Ich möchte zu der Entscheidung dieser Streitfrage folgendes erwähnen:

1. Wenn Gesichtshypoplasie durch Nasenobstruktion bedingt wäre, so wäre bei unseren 3 Fällen sehr schwer erklärbar, auf welche Weise Nasenobstruktion solche bis zur Squama des Stirnbeines und bis zum Unterkiefer führende Gesichtshypoplasie zur Folge haben könnte.

2. In unseren 3 Fällen war zusammen mit der Choanenatresie auch schiefstehende Nase vorhanden. Eine solche Erscheinung ist sicher nicht durch die Nasenobstruktion bedingt, sondern ist nur Teilerscheinung der gänzlichen Gesichtsasymmetrie. Wenn nicht ein Teil, so wird auch nicht das Ganze von der Nasenobstruktion verursacht.

3. Wenn die Ziemsche Hypothese richtig wäre, dann müßte man bei jeder Choanenatresie Gesichtshypoplasie auf derselben Seite beobachten. Wie Pluder muß auch ich hervorheben, daß dies nicht der Fall ist. Unter den bis jetzt weit über 100 beschriebenen Fällen von kongenitalen Choanenatresien habe ich im ganzen nur 10 Erwähnungen von Gesichtshypoplasie auf derselben Seite gefunden (Fall von Haag eingerechnet). Mit unseren 3 Fällen

---

[1]) 27 des L.-V.
[2]) In meiner Zusammenstellung Fall 4.
[3]) 35 des L.-V.
[4]) 37 des L.-V.
[5]) 43 des L.-V.
[6]) 53 des L.-V.

Digitized by Google
Original from UNIVERSITY OF CALIFORNIA
Generated on 2019-10-24 13:23 GMT / http://hdl.handle.net/2027/uc1.b3252760
Public Domain in the United States, Google-digitized / http://www.hathitrust.org/access_use#pd-us-google

sind es zusammen 13 Fälle. So große Seltenheit der Hypoplasie derselben Gesichtsseite bei der Choanenatresie spricht gegen die Ziemsche Hypothese.

4. Nach Ziem müßte Gesichtshypoplasie auf derselben Seite wie Nasenobstruktion, aber niemals auf der entgegengesetzten Seite auftreten. Ich habe aber in der Literatur auch solche Fälle von Gesichtshypoplasie gefunden, die auf der kontralateralen Seite beobachtet wurden. Diese Tatsache spricht gegen die Hypothese von der Wirkung der Choanenatresie auf die Entwicklung des Gesichtsschädels.

5. In unserer Familie trat Gesichtshypoplasie nur bei den Mitgliedern auf, bei welchen Choanenatresie vorhanden war. Da aber Choanenatresie keineswegs solche weitgreifende Gesichtshypoplasie verursachen kann, muß anerkannt werden, daß Gesichtshypoplasie von derselben Ursache wie Choanenatresie bewirkt wird.

Es ist also die Gesichtshypoplasie gerade wie die Choanenatresie nur Teilerscheinung einer einzigen Mißbildung.

Als solche ist Gesichtshypoplasie bei der Choanenatresie eine schon im Keime präformierte Anomalie.

* * *

Alle unsere Fälle von Choanenatresie zeichnen sich durch hohen asymmetrischen Gaumen aus.

In der Frage des hohen Gaumens[1]) herrschen fortwährend scharfe Gegensätze. Auf einer Seite Körner mit seinen Vorgängern Robert, Wagner[2]), Michel, David, Semon, Moldenhauer, Bloch — auf der anderen Siebenmann mit seinen Schülern Fränkel, Grossheintz u. a. Die ersteren machten die Gaumenhöhe von der durch Hypertrophie der Rachenmandel behinderten Nasenatmung abhängig; nach der Siebenmannschen Schule steht Gaumenverbildung in keinem Kausalnexus mit der Nasenverstopfung, sondern der hohe, schmale Gaumen beruht in der Regel auf einer angeborenen Rasseneigentümlichkeit, der Leptoprosopie.[3])

Zur Lösung der strittigen Frage hat man auch die kongenitale Choanenatresie benutzt, da ein solcher Verschluß das vollkommenste Beispiel dauern-

---

[1]) 25, 18, 57, 64 des L.-V.

[2]) Robert und Wagner haben die hypertrophischen Gaumenmandeln beschuldigt.

[3]) Grossheintz (25 des L.-V.): *a)* Mit dem hohen, schmalen Gaumen (Hypsistaphylie) ist gewöhnlich auch eine allgemeine schmale Obergesichtsbildung (Leptoprosopie) verbunden; *b)* schmale Nasenhöhle (Leptorrhinie), schmale Augenhöhlen gehören in der Regel zur hochgaumigen Schädelformation; *c)* Hypsistaphylie beruht in der Regel auf einer angeborenen Rasseneigentümlichkeit des Schädels und nicht auf extrauteriner späterer Beeinflussung durch Nasenstenose.

Digitized by Google
Original from UNIVERSITY OF CALIFORNIA
Generated on 2019-10-24 13:23 GMT / http://hdl.handle.net/2027/uc1.b3252760
Public Domain in the United States, Google-digitized / http://www.hathitrust.org/access_use#pd-us-google

der Mundatmung ist. Waldow[1]), Bleyl[2]), Cohn[3]), Iwanoff[4]), Kahler[5]) und Brunk[6]) sind zu der Überzeugung gekommen, daß der Gaumenhochstand durch die Nasenobstruktion bedingt ist; dagegen Haag[7]), Morf[8]), Baurowicz[9]) und Wolff[10]) haben gefunden, daß in ihren Fällen der Hochstand des Gaumens regelmäßig mit Leptoprosopie zusammenfällt.

Sehr beachtenswert ist der Umstand, daß man solche Fälle beobachtet, wo trotz der Behinderung der Nasenatmung bei kongenitalen Choanenatresien sich ein vollkommen normaler Gaumen vorgefunden hat. Haag[7]) erinnert an einen von Ronaldson beschriebenen Fall von doppelseitiger kongenitaler Choanalstenose, wo harter und weicher Gaumen völlig normal gebildet waren; weiter schreibt Haag[7]): „Ferner je ein Fall von einseitiger kongenitaler Choanalstenose von Zaufal, Sommer, Gougenheim, Schötz und Simon, bei denen ausdrücklich hervorgehoben wird, daß trotz Mundatmung der harte Gaumen nicht hoch war."

Baurowicz[11]) bemerkt, daß auch in seinem Falle ebenso auch ein normaler Gaumen vorhanden war.

Brunk[12]), Körners Schüler, läßt schon zu, daß „es vielleicht möglich ist, daß in einem Teil der Fälle von Hypsistaphylie die Gaumenverbildung als Rasseneigentümlichkeit, als Attribut der leptoprosopen Gesichtsbildung anzusehen ist".

Rechnen wir mit der Möglichkeit, daß Nasenobstruktion einen besonderen Einfluß auf die Gaumenbildung ausübt, dann müßte der harte Gaumen auf der obturierten Seite ausnahmslos auffallend höher gegen die andere Seite stehen. Kahler[13]) bemerkt zwar, daß bei seinen unilateralen Verschlüssen der Gaumen stets auf der verschlossenen Seite deutlich höher stand, gibt aber gleich zu, daß diese Asymmetrie vor ihm erst in 4 Fällen beobachtet wurde. Er erklärt diesen Umstand dadurch, „daß die Asymmetrie oft gering und nicht auffällig ist; erst an einem Gaumenabdruck kann sie deutlich nachgewiesen

---

[1]) 18 des L.-V.
[2]) 37 des L.-V.
[3]) 43 des L.-V.
[4]) 44 des L.-V.
[5]) 52 des L.-V.
[6]) 53 des L.-V.
[7]) 27 des L.-V.
[8]) 31 des L.-V.
[9]) 34 des L.-V.
[10]) 42 des L.-V.
[11]) 34 des L.-V.
[12]) 53 des L.-V.
[13]) 52 des L.-V.

Digitized by Google
Original from UNIVERSITY OF CALIFORNIA
Generated on 2019-10-24 13:24 GMT / http://hdl.handle.net/2027/uc1.b3252760
Public Domain in the United States, Google-digitized / http://www.hathitrust.org/access_use#pd-us-google

werden". Darauf muß geantwortet werden: Der Unterschied in der Höhe der beiden Seiten des Gaumens darf nicht gering sein, wenn wirklich der Einfluß der Nasenobstruktion auf die Gaumenbildung besteht.

Aber die stärkere Wölbung des Gaumens war nicht immer auf der Seite der Choanenatresie zu finden, sondern, wie man bei Morf[1]) und Baurowicz[2]) findet, gerade auf der entgegengesetzten Seite. Und Waldow[3]) führt an: „Es gibt aber auch Fälle, in welchen das Gaumengewölbe auf der Seite der besser durchgängigen Nasenhälfte höher ist. Winkler teilte kürzlich einen solchen Fall mit."

Das spricht sicher gegen die Hypothese des Einflusses der erschwerten Nasenatmung auf die Gaumenbildung.

In unseren 3 Fällen war folgende Beziehung des harten Gaumens zu dem Gesichtsschädel:

	I. Fall	II. Fall	III. Fall
Gaumenindex . . .	51·1	52	57·5
Obergesichtsindex[4]) .	52·76	51·85	54
Nasenindex[5]) . . .	45·45	45·28	46

Es trifft also in allen Fällen der hohe Gaumen mit hohem Gesicht und mit schmaler, hoher Nasenhöhle zusammen.

Der Gaumen war auch asymmetrisch. Auf der verschlossenen Seite war er im ersten Falle unbedeutend, im zweiten Falle etwas, im dritten Falle auffallend höher als auf der anderen Seite. Im letzten Falle war die Ungleichheit der Höhe so groß, daß die Spitze der Gaumenwölbung in der mit dem Choanenverschluß gleichnamigen Gaumenhälfte lag.

Daneben wurde die Asymmetrie des Gaumens dadurch gekennzeichnet, daß seine Hälfte auf der obturierten Seite breiter war, und zwar: im ersten Falle war die rechte Gaumenhälfte etwas, im zweiten deutlich, im dritten sehr wenig breiter als die linke.

Zu der Streitfrage des hohen Gaumens kann man also bemerken:

1. Wenn trotz nicht nur einseitiger, sondern auch doppelseitiger Choanenatresie ein vollkommen normal gewölbter Gaumen beobachtet wurde, so

---

[1]) 31 des L.-V.

[2]) 34 des L.-V.

[3]) 18 des L.-V.

[4]) Gesichter, deren Index über 50 beträgt, nennt man hohe oder schmale Gesichter (Leptoprosopen); beträgt der Index unter 50, so heißen sie niedrige oder breite Gesichter (Chamaeprosopen). (Zarniko, Die Krankheiten der Nase und des Nasenrachens, 3. Aufl., pag. 100.)

[5]) Ein Nasenindex unter 47 zeigt Leptorrhinie, über 51 Platyrrhinie, die zwischen 47 und 51 liegenden Werte Mesorrhinie an (Grossheintz, siehe 25 des L.-V.).

Digitized by Google
Original from UNIVERSITY OF CALIFORNIA
Generated on 2019-10-24 13:24 GMT / http://hdl.handle.net/2027/uc1.b3252760
Public Domain in the United States, Google-digitized / http://www.hathitrust.org/access_use#pd-us-google

muß man anerkennen, daß diese Tatsache sicher die Hypothese des Einflusses der erschwerten Nasenatmung auf die Gaumenbildung ausschließt.

2. Gegen eine solche Hypothese spricht auch die stärkere Wölbung des Gaumens auf der nicht verschlossenen Seite.

3. In unseren 3 Fällen war die Asymmetrie des Gaumens sehr verschiedenen Grades. Wieder ein Beweis gegen die oben erwähnte Hypothese. Ganz gleiche Nasenobstruktion müßte doch wieder fast ganz gleiche Asymmetrie des Gaumens verursachen.

4. In unseren Fällen war der hohe Gaumen eine Teilerscheinung der Leptoprosopie. Mit Ausnahme der Mutter und des Onkels der Frau Z. (Chamaeprosopen) hat jedes Mitglied der Familie ein hohes, schmales Gesicht und dabei hohen Gaumen. Die Schwester der Frau Z. hat gerade so hohen Gaumen wie die Frau Z., obzwar sie niemals an Nasenverstopfung gelitten hat. In der Familie besteht also hoher Gaumen bei allen Leptoprosopen, natürlich auch bei den Leptoprosopen, die daneben Choanenatresie haben.

5. Die Asymmetrie des Gaumens ist nur Teilerscheinung der gänzlichen Asymmetrie des Gesichtsschädels und als solche ist gerade die Gesichtsasymmetrie für eine bereits im Keime präformierte Anomalie anzunehmen.[1])

* * *

Größeres Schwitzen auf der obturierten Seite halte ich für kongenitale Anomalie der Drüsenfunktion.

* * *

Die Arbeit wurde vor 2 Jahren abgeendet. Nach dieser Zeit müssen noch die Fälle von Císler (68), Hanausek (69), v. Eicken (70), Aboulker (71), Rugerri Luigi (72) und Fein (73) erwähnt werden.

Verzeichnis der benutzten Literatur: 1. Luschka, Über angeborene Atresie der Choanen. Virchows Arch. f. pathol. Anat. u. Physiol., 1860, Bd. XVIII, pag. 168. — 2. Zaufal, Angeborener knöcherner Verschluß der rechten Choane. Prager med. Wochenschr., 1876, pag. 837. — 3. Hanns Kundrat, Arhinencephalie als typische Art von Mißbildung. Graz 1882. — 4. Ziem, Über Asymmetrie des Schädels bei Nasenkrankheiten. Monatsschr. f. Ohrenheilk., 1883. — 5. Sommer, Über angeborenen knöchernen Verschluß der linken Choane. Wiener med. Presse, 1883, pag. 476, Sitzungsbericht. — 6. Schrötter, Über angeborenen knöchernen Verschluß der Choanen. Monatsschr. f. Ohrenheilk., 1885, pag. 97. — 7. Otokar Chiari, Membranöser Verschluß beider Choanen. Wiener med. Wochenschr., 1885, pag. 1474. — 8. Schötz, Über einen Fall von angeborenem knöchernen Verschluß

[1]) Morf (31 des L.-V.): „Es ist anzunehmen, daß diese Asymmetrie (das ist des Gaumens) gleichwie die Choanalatresie und die sie hin und wieder begleitende Hypoplasie der einen (in der Regel der gleichseitigen) Gesichtshälfte auf intrauterine Wachstumsstörungen zurückzuführen sind."

Digitized by Google
Original from UNIVERSITY OF CALIFORNIA
Generated on 2019-10-24 13:24 GMT / http://hdl.handle.net/2027/uc1.b3252760
Public Domain in the United States, Google-digitized / http://www.hathitrust.org/access_use#pd-us-google

beider Choanen. Deutsche med. Wochenschr., 1887, pag. 182, Sitzungsbericht. — 9. Hopmann, Über kongenitale Verengungen und Verschlüsse der Choanen. Arch. f. klin. Chir., 1888, Bd. 37, pag. 235. — 10. Schwendt, Die angeborenen Verschlüsse der hinteren Nasenöffnungen und ihre operative Behandlung. Basel 1889. — 11. H. Eulenstein, Kongenitaler doppelseitiger knöcherner Verschluß der Choanen. Deutsche med. Wochenschr., 1889, pag. 800. — 12. A. Onodi, Ein besonderer kongenitaler Choanenverschluß. Berliner klinische Wochenschr., 1889, pag. 742. — 13. B. Fränkel, Demonstration eines Pat. mit doppelseitigem knöchernen Verschluß der Choanen. Berliner klin. Wochenschr., 1889, pag. 625. — 14. Viktor Lange, Kongenitaler Verschluß der rechten Choane; Operation, Tod 6 Tage nach der Operation. Deutsche med. Wochenschr., 1892, pag. 667. — 15. Oskar Hovorka, Angeborener Verschluß eines Nasenloches. Wiener klin. Wochenschr., 1892, pag. 571. — 16. Hopmann, Zwei weitere Fälle von kompleter einseitiger Choanalatresie. Arch. f. Laryngologie, Bd. I, 1894, pag. 359. — 17. Wilhelm Anton, Angeborener knöcherner Verschluß der rechten Choane. Arch. f. Ohrenheilk., 1895, Bd. 38. — 18. A. Waldow, Untersuchungen über die Kiefermißbildungen infolge von Verlegung der Nasenatmung. Arch. f. Laryngol., Bd. III, 1895. — 19. Crull, Kongenitaler Verschluß der linken Choane. Zeitschr. f. Ohrenheilk., Bd. XXVIII, 1896. — 20. Egmont Baumgarten, Echte und falsche Choanenverschlüsse. Monatsschr. f. Ohrenheilk., 1896, pag. 17. — 21. Duncan, Ref. in Zeitschr. f. Ohrenheilk., 1896, Bd. 29, pag. 250. — 22. A. Schwendt, Ein Fall von angeborenem doppelseitigen knöchernen Verschluß der Choanen. Monatsschr. f. Ohrenheilk., 1897. (Derselbe Fall wie in der Monographie unter 10.) — 23. Schötz, Kongenitaler knöcherner Choanenverschluß. Berliner klin. Wochenschr., 1897, pag. 79, Sitzungsbericht. — 24. Egmont Baumgarten, Knöcherner Verschluß der Choane. Monatsschr. f. Ohrenheilk., 1898. — 25. A. Grossheintz, Über die Beziehungen der Hypsistaphylie zur Leptoprosopie. Arch. f. Laryngologie, Bd. VIII, 1898. — 26. R. Kayser, Choanalatresien in Heymanns Handb. d. Laryngol. u. Rhinol., Bd. III/I, pag. 617, 1899. — 27. Heinrich Haag, Über Gesichtsschädelform, Ätiologie und Therapie der angeborenen Choanalatresie. Arch. f. Laryngol., Bd. IX, 1899. — 28. Eugen Joél, Zur Lehre von dem angeborenen Choanalverschluß. Zeitschr. f. Ohrenheilk., Bd. 34, 1899. — 29. Th. S. Flatau, Die radikale Operation des knöchernen Choanalverschlusses. Wiener klin. Rundschau, 1899, pag. 685. — 30. R. Kayser, Über angeborenen Verschluß der hinteren Nasenöffnungen. Wiener klin. Rundschau, 1899, pag. 167. — 31. J. Morf, Über angeborenen Choanalverschluß. Arch. f. Laryngol., Bd. X, 1900. — 32. Schmiegelow, 2 Fälle von kongenitalen choanalen Synechien. Verhandlungen des Dänischen otolaryngologischen Vereines. Monatsschr. f. Ohrenheilk., 1900, pag. 443. — 33. D. Hansemann, Die angeborenen Mißbildungen der Nase. Heymanns Handb. d. Laryng. u. Rhinol., Bd. III/II, 1900. — 34. Alexander Baurowicz, Angeborener doppelseitiger Verschluß der Choanen. Arch. f. Laryngol., Bd. XI, 1901. — 35. Eduard Richter, Operative Behandlung einer vorderen und einer hinteren nasalen Atresie. Monatsschr. f. Ohrenheilk., 1901. — 36. Juffinger, Demonstration eines angeborenen beiderseitigen knöchernen Choanenverschlusses. Wiener klin. Wochenschrift, 1901, pag. 881, Sitzungsbericht. — 37. Bleyl, Ein Fall von angeborener Choanalatresie mit Berücksichtigung der Gaumen- und Gesichtsschädelbildung. Zeitschr. f.

Digitized by Google
Original from UNIVERSITY OF CALIFORNIA
Generated on 2019-10-24 13:24 GMT / http://hdl.handle.net/2027/uc1.b3252760
Public Domain in the United States, Google-digitized / http://www.hathitrust.org/access_use#pd-us-google

Ohrenheilk., Bd. XL, 1902, pag. 54. — 38. F. Hanszel, Sitzungsber. d. Wiener laryngologischen Gesellsch. vom 9. I. 1902. Monatsschr. f. Ohrenheilk., 1902, pag. 284. — 39. Hecht, Demonstration einer Choanalstenose. Sitzungsbericht der laryngo-otologischen Gesellschaft München, 3. III. 1902; Monatsschr. f. Ohrenheilk., 1902, pag. 292. — 40. Kutvirt, Demonstration einer beiderseitigen Choanenatresie. Časopis českých lekařů, 1902, pag. 582. — 41. Derselbe, Derselbe Fall wie unter 40. Referiert in Wiener med. Wochenschr., 1902, pag. 2052. — 42. Ludwig Wolff, Über angeborenen knöchernen Choanalverschluß. Arch. f. Laryngol., Bd. XIII, 1902. — 43. Georg Cohn, Über angeborene Choanalatresie. Monatsschr. f. Ohrenheilk., 1904, pag. 472. — 44. A. Iwanoff, Beitrag zur Kasuistik der Choanalatresien. Arch. f. Laryng., Bd. XVI, 1904. — 45. Sessous, Demonstration einer angeborenen Choanalatresie. Deutsche med. Wochenschr., 1904, pag. 722, Sitzungsbericht. — 46. Hecht, Ein Fall von einseitiger knöcherner Choanalatresie. Monatsschr. f. Ohrenheilk., 1905, pag. 526. — 47. W. Anton, Kongenitaler Verschluß der linken Choane. Prager med. Wochenschr.: 1905, pag. 619. — 48. E. Buser, Sind der hohe Gaumen, Schmalheit und V-förmige Knickung des Zahnbogens sowie Anomalien der Zahnstellung eine Folge der Mundatmung und des Wangendruckes? Arch. f. Laryngol., Bd. XV, 1904, pag. 503. — 49. Schönstadt, Demonstration eines knöchernen Choanenverschlusses. Berliner klin. Wochenschr., 1907, pag. 965, Sitzungsbericht. — 50. Fein, Demonstration einer angeborenen Choanalatresie. Wiener klinische Wochenschrift, 1907, pag. 121. — 51. W. Uffenorde, Ein Fall von Choanalatresie. Zeitschr. f. Laryngol. u. Rhinol., Bd. I, 1908. — 52. Otto Kahler, Über kongenitale knöcherne Choanalatresie. Monatsschr. f. Ohrenheilk., 1909, pag. 41. — 53. A. Brunk, Choanenatresie und Gaumenform. Zeitschr. f. Ohrenheilk., Bd. LIX, 1909, pag. 73. — 54. Derselbe, Ein neuer Fall von einseitigem knöchernen Choanenverschluß. Zeitschr. f. Ohrenheilk., Bd. LIX, 1909, pag. 221. — 55. H. Binswanger, Ein Fall von angeborener einseitiger Choanalatresie. Münchener med. Wochenschr., 1909, pag. 2634. — 56. O. Chiari, Über angeborene membranöse retronasale Verschlüsse der Choanen. Wiener med. Wochenschr., 1909, pag. 561. (Hier sind alle angeborenen membranösen Verschlüsse hinter den Choanen angeführt.) — 57. Siebenmann, Über adenoiden Habitus und Leptoprosopie sowie über das kurze Septum der Chamaeprosopie. Münchener med. Wochenschr., 1897, pag. 983. — 58. A. Selenkoff, Ein Fall von Arhinencephalia unilateralis bei einem Manne. Virchows Arch. f. pathol. Anatomie, 1884, Bd. 95, pag. 95. — 59. Wilhelm His, Anatomie menschlicher Embryonen. 1885, III. Teil. — 60. V. v. Mihalkovics, Anatomie und Entwicklungsgeschichte der Nase und ihrer Nebenhöhlen. In Heymanns Handb. d. Laryngol. u. Rhinol., 1899, Bd. III, 1. Hälfte. — 61. Oskar Hertwig, Lehrbuch der Entwicklungsgeschichte des Menschen und der Wirbeltiere, 6. Aufl., Jena 1898, pag. 501. — 62. Chiari, Die Krankheiten der Nase, 1902, pag. 170 u. f. — 63. Moritz Schmidt, Die Krankheiten der oberen Luftwege, III. Aufl., 1903. — 64. Karl Zarniko, Die Krankheiten der Nase und des Nasenrachens, III. Aufl., 1910. — 65. Die Morphologie der Mißbildungen des Menschen und der Tiere. Herausgegeben von Ernst Schwalbe, 1906—1910. *a)* I. Teil: Allgemeine Mißbildungslehre. Von Ernst Schwalbe, 1906; *b)* III. Teil, I. Lief., II. Abt., I. Kap.: Die Mißbildungen des Auges. Von E. v. Hippel; *c)* III. Teil, II. Lief., II. Abt., II. Kap.: Mißbildungen des Nervensystems. Von Paul Ernst, 1909.

Digitized by Google
Original from UNIVERSITY OF CALIFORNIA
Generated on 2019-10-24 13:24 GMT / http://hdl.handle.net/2027/uc1.b3252760
Public Domain in the United States, Google-digitized / http://www.hathitrust.org/access_use#pd-us-google

— 66. Karl Peter, Die Entwicklung des Geruchsorganes und Jacobsonschen Organes in der Reihe der Wirbeltiere. (Erschien am 16. V. 1901.) Im Handbuch der vergleichenden und experimentellen Entwicklungslehre der Wirbeltiere. Herausgegeben von Oskar Hertwig, Jena 1906, II. Bd., II. Teil, pag. 1—78. — 67. Jahresberichte über die Fortschritte der Anatomie und Entwicklungsgeschichte, herausgegeben von G. Schwalbe. — 68. Císler, Ke kasuistice vrozených atresí-choanálních. Časopis lékařů českých, 1912, pag. 475. — 69. Hanausek, Případ kongenitální atresie choany. Jeji pathologie, aetiologie a therapie. Časopis lekařů českých, 1911, pag. 1307. — 70. v. Eicken, Zur Behandlung der Choanalatresie. Ref. Intern. Zentralblatt f. Ohrenheilk., Bd. IX, pag. 485. — 71. Aboulker, Ref. Intern. Zentralbl. f. Ohrenheilkunde, Bd. VIII, pag. 548. — 72. Luigi Rugerri, Ref. Monatsschr. f. Ohrenheilkunde, 1910, pag. 1139. — 73. Fein, Ref. Monatsschr. f. Ohrenheilk., 1911, pag. 162 u. 1059. — 74. Piffl, Vorstellung eines Falles von kongenitaler Choanenatresie in der „Wissenschaftlichen Gesellschaft deutscher Ärzte in Böhmen". Prager med. Wochenschrift, 1909.

Ein Fall von latenter Eiterung des Alveolarfortsatzes unter dem Bilde eines chronischen Kieferhöhlenempyems.

Von Dr. **R. Goldmann**, Spezialarzt für Ohren-, Nasen-, Halsleiden und Sprachstörungen in Iglau.

(Mit 1 Figur.)

Der Fall betrifft mich selbst: Im Jahre 1906 erkrankte ich an Influenza mit starker Rhinitis. Als Residuum behielt ich rechterseits einen schleimigeitrigen, zitronengelben Nasenausfluß, der später mehr weißlich wurde. Im Winter 1908/09[1]) hatte ich schmerzhafte Sensationen im oberen 2. Prämolar, weniger im 1. Molar derselben Seite; beim Beklopfen, des öfteren auch beim Kauen erwiesen sie sich als empfindlich, niemals jedoch infolge der Temperatur des Genossenen.

Im Juli 1909 ergab die Untersuchung durch Spezialarzt Dr. Halle in Berlin schleimigeitrige Sekretion im Hiatus semilunaris.

Die Durchleuchtung ergab ein negatives Resultat. In der Überzeugung, die Ursache sei dental, unterließ ich es, mich der Probepunktion zu unterziehen und konsultierte nun den Leiter der Berliner Universitäts-Zahnklinik, der eine ganz oberflächliche Caries des 2. Prämolar und zufolge der Untersuchung mit dem galvanischen Strom eine vollständig empfindliche Pulpa konstatierte, so daß eine Nekrose derselben, die Vorbedingung einer Kieferhöhleneiterung dentalen Ursprungs, ausgeschlossen erschien. Auf mein beson-

[1]) Ich hielt mich während dieser Zeit bis Mai 1911 in Kairo auf.

Digitized by Google
Original from UNIVERSITY OF CALIFORNIA
Generated on 2019-10-24 13:24 GMT / http://hdl.handle.net/2027/uc1.b3252760
Public Domain in the United States, Google-digitized / http://www.hathitrust.org/access_use#pd-us-google

deres Verlangen ließ er den 2. Prämolar anbohren, wobei das Dentin bis auf die oberflächliche Caries sowie die gesamte Pulpa bis auf eine leichte Rötung sich als gesund erwiesen. Entfernung der Pulpa, provisorischer Verschluß.

Nach 4 Wochen, während welcher die Naseneiterung zumindest nicht nachließ, entfernte ich den unangenehm empfundenen Verschluß zum Teil, ein Zahnarzt auch die innerste Einlage vollends. Drei Tage darauf waren Beschwerden und Eiterung verschwunden (10. IX. 1909).

Ich ließ den Zahn bis Ende Dezember offen und ihn dann in Kairo nach mehrwöchentlicher antiseptischer Behandlung mit Silberamalgam füllen. Zahn und Nase blieben ruhig, bis ich mir im Februar 1910 eine leichte Rhinitis zuzog, die linkerseits nach 3 Tagen abgeklungen war, rechterseits in Form konstanter schleimigeitriger Sekretion bestehen blieb, wobei der Zahn wieder empfindlich wurde.

Nach der im Vorjahre gemachten Erfahrung verlangte ich von dem konsultierten Zahnarzt die Entfernung der intakten Plombe — kurz vorher hatte ich bei Gelegenheit einer Mitteilung in der Société internationale de Médecine unter anderem die Ansicht ausgesprochen, daß es sich in meinem Falle um die Umkehrung des dentalen Ursprungs der Kieferhöhleneiterung, das ist um einen deszendierenden Prozeß handle, der sich in der Gegend der Zahnwurzeln etabliert habe.

Die Bestätigung erfuhr ich durch das von Dr. Lotsy und Freund (Kairo) angefertigte Röntgenogramm.[1]) Dasselbe zeigte klar folgendes:

Fig. 1.

In der Gegend der Wurzeln des 2. Prämolars und des 1. Molars zeigt der Alveolarfortsatz der rechten Seite eine ungefähr hasel-

[1]) Leider ist mir dasselbe bei der Übersiedlung in Verlust geraten.

Digitized by Google
Original from UNIVERSITY OF CALIFORNIA
Generated on 2019-10-24 13:24 GMT / http://hdl.handle.net/2027/uc1.b3252760
Public Domain in the United States, Google-digitized / http://www.hathitrust.org/access_use#pd-us-google

nußgroße Höhle von kreisrundem Umriß, wobei die Kuppe des unteren scharfen Randes die Wurzel des 2. Prämolars fast an der Spitze, die des 1. Molars hingegen an ihrem oralen Ende schneidet; nach oben hin deckt er sich mit der Grenze der Kieferhöhle, die an dieser Stelle unterbrochen respektive verschwommen erscheint.

Es war damit der Beweis meiner aus dem Verlauf begründeten Ansicht erbracht: Der Alveolarfortsatz war in Form einer Höhle (richtiger einer stark osteoporotischen Stelle) erkrankt, die einerseits mit der Kieferhöhle kommunizierte, andrerseits durch den Wurzelkanal des 2. Prämolars nach vollständiger Entfernung seines Inhalts drainiert war.

Die folgerichtige Beseitigung der Plombe (April 1910) brachte die Sekretion aus der Nase binnen 2 Tagen zum Versiegen.

Unter diesen Umständen verzichtete ich auf einen neuerlichen Verschluß des Zahnes, der erst im Frühjahr 1911 infolge zunehmender Caries schließlich zu einem periostalen Absceß führte. Incision und Extraktion des Zahnes. Die vorher vorgenommene Röntgenaufnahme (Dozent Holknecht, Wien) ergibt, daß die Wurzel im kompakten Knochen liegt und daß sie bis zirka 1 *mm* an den Boden der Kieferhöhle heranreicht. Eine Kommunikation besteht nicht. Bestätigt wurde dieser Befund, als ich mir im Februar 1912 gelegentlich einer subakuten Siebbeineiterung die Kieferhöhle mit negativem Erfolge punktieren ließ.

Epikrise: Es handelt sich in diesem Falle um eine chronische Kieferhöhleneiterung nach Influenza, die im Verlaufe deutliche Symptome von seiten der Zähne (2. Prämolar, 1. Molar) zeigte. Diese verschwinden prompt nach Eröffnung und vollständiger Ausräumung der Wurzelkanäle des 2. Prämolars gleichzeitig mit der Sekretion aus der Nase. Als die gemeinsame Ursache der Erscheinungen stellte die Röntgenaufnahme eine Erkrankung des Alveolarfortsatzes an der Wurzel der genannten Zähne fest. Es liegt nahe, an eine Zahnwurzelcyste zu denken, doch spricht das Fehlen jeglicher subjektiver und objektiver Symptome von seiten der Zähne sowie des Alveolarfortsatzes in Form von Verdrängungs- und anderen Erscheinungen vor der Naseneiterung entschieden dagegen, selbst wenn man daran dächte, daß eine vorhandene Zahnwurzelcyste infolge ihres Wachstums sekundär durch die Kieferhöhleneiterung infiziert wurde. Das Verschwinden der Höhle nach der sekundären Entzündung infolge des offenen Pulpakanals ist als Ausdruck von reaktiver Knochenneubildung diagnostisch nicht weiter verwertbar. So bleibt als die einzige ungezwungene Erklärung die Annahme einer Osteomyelitis des Alveolarfortsatzes mit Kommunikation der Absceßhöhle gegen den Sinus maxillaris. Das späte Auftreten der dentalen Symptome spricht eher für ein Übergreifen der Schleimhautnekrose an dem tiefstgelegensten Punkte der

Digitized by Google
Original from UNIVERSITY OF CALIFORNIA
Generated on 2019-10-24 13:24 GMT / http://hdl.handle.net/2027/uc1.b3252760
Public Domain in the United States, Google-digitized / http://www.hathitrust.org/access_use#pd-us-google

Kieferhöhle auf den Knochen per contiguitatem als für die Bildung eines osteomyelitischen Herdes auf hämatogenem Wege. Das Fehlen der Verdunkelung sowie das prompte Verschwinden der Sekretion aus der Nase nach der Ausräumung des Zahnes lassen einerseits auf die Ausheilung der primären Kieferhöhlenaffektion, andrerseits als Quelle der Sekretion, in erster Linie auf den osteomyelitischen Herd und höchstens nur auf eine sekundäre Beteiligung der benachbarten Partie der Kieferhöhle schließen.

Unzweideutig lehrt dieser Fall die Bedeutung der Röntgenaufnahme, speziell des Alveolarfortsatzes, für die Diagnose und Prognose der Kieferhöhleneiterungen.

Bücherbesprechungen.

Handbuch der speziellen Chirurgie des Ohres und der oberen Luftwege. Herausgegeben von Dr. L. Katz, Prof. Dr. H. Preysing und Dr. F. Blumenfeld. Verlag von Curt Kabitzsch, Würzburg 1912. I. Band, 2. Hälfte, Lief. 6 (Mk. 4·50); III. Band, Lief. 1—2 (Mk. 12); IV. Band, Lief. 1—2 (Mk. 12.—) und Lief. 3—4 (Mk. 8·50).

Mit der Besprechung der phlegmonösen Entzündungen der oberen Luftwege von Prof. Dr. Edmund Meyer (Berlin) und der septischen Erkrankungen von Dr. Kissling (Hamburg) findet die 2. Hälfte des I. Bandes ihren würdigen Abschluß, so daß nunmehr wenigstens die beiden Hälften des I. Bandes vollständig vorliegen.

Zunächst werden jetzt die Lieferungen des III. und IV. Bandes parallel ausgegeben. Den Reigen in den Abhandlungen des III. Bandes eröffnet Professor Dr. Otto Seifert (Würzburg) mit der „Chirurgie der äußeren Nase". Verfasser bespricht darin Ekzem und Sykosis, Furunkel und Abscesse, Akne vulgaris (bei deren Behandlung der Autor vor unvorsichtiger Anwendung des Kohlensäureschnees warnt), Rhinophyma, Rhinosklerom, Anakrhé, Granulosis rubra nasi, Granuloma, Sarkoid, Lupus vulgaris (zu dessen Behandlung das Dianol und die Radiotherapie angelegentlichst empfohlen werden), Lupus erythematodes (gegen den der Kohlensäureschnee von sehr guter Wirkung ist, wogegen die Finsenbehandlung weniger zu leisten scheint), flüchtige Nasenröte (wogegen die Benzinbehandlung von vorzüglicher Wirkung ist), dauernde Nasenröte, Teleangiektasien, Angiome, Naevi, Adenoma sebaceum, Atherome, Noma, Verrucae vulgares, Fibrom, Chondrom, Dermatomyome, Lipome, Dermoide, Cephalokele syncipitalis, Nasengliome, Hämangioendotheliom, Sarkom, Karzinom und Endotheliom. Die Arbeit ist durch eine besonders große Literaturangabe ausgezeichnet.

Die „Operationen an den Nebenhöhlen der Nase" finden sich durch Prof. Dr. Boenninghaus (Breslau) bearbeitet. Derselbe teilt den ganzen Stoff in drei Abschnitte: die Operationen bei den entzündlichen, bei den nichtentzündlichen und bei den intrakraniellen Komplikationen der entzündlichen Erkrankungen der Nebenhöhlen. Der I. Abschnitt wird durch die Besprechung der Diagnose eingeleitet, der die verschiedenen Operationsverfahren an der Kieferhöhle, Stirnhöhle, am Siebbeinlabyrinth und an der Keilbeinhöhle sowie

Generated on 2019-10-24 13:24 GMT / http://hdl.handle.net/2027/uc1.b3252760
Public Domain in the United States, Google-digitized / http://www.hathitrust.org/access_use#pd-us-google
Digitized by Google
Original from UNIVERSITY OF CALIFORNIA

die gleichzeitigen Operationen an mehreren Nebenhöhlen derselben Seite folgen. Der II. Abschnitt umfaßt die Operationen bei der Mukocele, bei den Cysten und Polypen, bei den Osteomen und Chondromen sowie bei den bösartigen Tumoren der Nebenhöhlen. Im III. Abschnitt werden die intrakraniellen Komplikationen von seiten der Stirnhöhle, des Siebbeinlabyrinthes, der Keilbeinhöhle, der Kieferhöhle sowie einer nicht näher bestimmbaren Nebenhöhle behandelt. Daran schließt sich die Diagnose der intrakraniellen Komplikationen. Zahlreiche sehr gelungene Textabbildungen fördern ungemein das Verständnis.

Vom IV. Band wird Lieferung 1—2 sowie ein Teil der 3. durch Arbeiten von Geh.-Rat Prof. Dr. Gluck und Dr. Soerensen eingenommen. Sie beginnen mit der „Resektion und Exstirpation des Larynx, Pharynx und Oesophagus" und erläutern durch zahlreiche, zum Teil farbige Tafeln ihre interessanten Ausführungen. Dieser über 100 Seiten umfassenden Arbeit folgen die Operationen an der Mandibula und an der Zunge, ferner die Ligatur der Arteria carotis, deren Technik ebenfalls durch ausgezeichnete mehrfarbige Bilder illustriert wird. Begreiflicherweise kann diese Abhandlung gleichzeitig für die in der Otologie so gebräuchliche Jugularisunterbindung Verwendung finden. Den Schluß der zweiten und den Beginn der 3. Lieferung bildet die Chirurgie der Schilddrüse.

Sehr ausführlich behandelt San.-Rat Dr. Hausberg (Dortmund) die Laryngofissur. Nach eingehender Besprechung derselben in den verschiedenen Fällen geht Verfasser zu den Methoden über (1. totale, 2. partielle Laryngofissur, 3. Laryngotomia transversa), bewertet die einzelnen Methoden und bespricht dann deren Technik. Den Schluß der Abhandlung bildet die Erörterung der Nachbehandlung sowie der unangenehmen Folgezustände und Gefahren der Laryngofissur.

Felix Blumenfeld endlich bearbeitet die endolaryngeale Chirurgie. Im Heft 3—4 ist erst der Anfang der Arbeit erschienen. Die Fortsetzung wird hoffentlich bald folgen. E. Urbantschitsch.

Traité des Maladies de l'Oesophage. Par le Docteur Jean Guisez. Paris 1911.

Der bekannte Propagator der direkten Untersuchungsmethoden der oberen Luft- und Speisewege in Frankreich hat uns in seinem neuen Werk einen wertvollen Beitrag zur Klinik der Oesophagoskopie geliefert. Verfasser bespricht zunächst sein Instrumentarium. Er verwendet zur Beleuchtung einen modifizierten Clarschen Reflektor, dessen Lichtstrahlen durch einen trichterförmigen Ansatz in das Rohr geleitet werden.

Guisez gebraucht gerade zylindrische Tuben, deren Ende wie die bronchoskopische Tube Killians etwas gewulstet ist, mit und ohne Mandrin; für die Untersuchung des Hypopharynx gibt er eigene Spatelrohre an. Zur Extraktion von Fremdkörpern verwendet er starke, nach Art der Grünwaldschen Konchotome konstruierte Zangen; das übrige Instrumentarium unterscheidet sich nicht von dem anderer Autoren.

Nach einer Besprechung der Anatomie und Physiologie des Oesophagus beschreibt Verfasser seine Technik. Mit Recht zieht er die oculare Einführung ohne Mandrin vor und betont ihre Ungefährlichkeit gegenüber der Einführungsmethode mit Mandrin, besonders für den Ungeübten. Instruktive Bilder erläutern die Einführung der Tuben sowie die Fehler bei derselben. Sehr schön sind auch die oesophagoskopischen Bilder des normalen Oesophagus. Verf. fand bei Kindern den Oesophagusmund weniger fest geschlossen als bei

Digitized by Google
Original from UNIVERSITY OF CALIFORNIA
Generated on 2019-10-24 13:24 GMT / http://hdl.handle.net/2027/uc1.b3252760
Public Domain in the United States, Google-digitized / http://www.hathitrust.org/access_use#pd-us-google

Erwachsenen, ein Befund, den Referent bestätigen kann. Eine Besprechung der Indikationen und Kontraindikationen der Oesophagoskopie beschließt den allgemeinen Teil der Broschüre.

Dem speziellen Teil des Werkes liegt ein reiches klinisches Material zugrunde. Verfasser hat 830 Fälle oesophagoskopiert. Der Hauptteil dieses Materials betrifft Karzinome, 580, darunter 263 im Anfangsteil des Oesophagus, 130 in der mittleren Partie, 387 im unteren Anteil der Speiseröhre, 52 Narbenstenosen konnte der Verfasser oesophagoskopieren, 36 verursacht durch Verletzungen, 3 durch Fremdkörper, 5 durch Ulcus rotundum, 8 durch einfache Oesophagitis. Guisez empfiehlt die endoskopische Behandlung dieser Stenosen mittelst Oesophagotomia interna und Elektrolyse. Von 48 Fällen konnten 40 auf diesem Wege geheilt werden: in 6 von diesen untersuchten Fällen fand sich das sogenannte Ulcus simplex, 2 Fälle im Stadium der Ulceration, 4 Fälle im Stadium der Narbenbildung. Auch 2 gutartige Oesophagusgeschwülste konnte Verfasser beobachten: 1 Polyp an der Cardia und 1 Lipomyom im Oesophaguseingang. Auch 3 Fälle von Varicen des Oesophagus sah Guisez: 1 Fall bei Lebercirrhose und 2 Fälle unbekannten Ursprungs im Zusammenhang mit Cardiospasmus. Von infektiösen Oesophaguserkrankungen beobachtete Guisez 6 Fälle von Tuberkulose, 1 Fall von Syphilis und 2 Fälle Soor. Auch primäre Oesophagitiden kamen zur Beobachtung. 3 Fälle nach frischer Verletzung, 10 Fälle von chronischer einfacher Oesophagitis und 8 Fälle mit nachträglicher Narbenstenose.

Von nervösen Oesophaguserkrankungen beobachtete der Autor 15 Fälle von transitorischem Spasmus und 62 Fälle von spastischen Kontrakturen, darunter 10 Fälle von Cardiospasmus und 28 Beobachtungen, bei denen spastische Veränderungen sowohl im Eingang als auch an der Cardia zu finden waren. Oesophagusparalysen kamen 2mal zur Beobachtung: 1mal bei Diphtherie, 1mal bei Hysterie.

Die idiopathische Erweiterung des Oesophagus wurde 22mal konstatiert. Divertikel konnte Verfasser in 14 Fällen nachweisen. Besonders interessant sind die Erfahrungen des Autors auf dem Gebiete der Fremdkörper des Oesophagus, von denen er 59 Fälle zur Behandlung bekam. In 49 Fällen war die Oesophagoskopie erfolgreich, 36 Fremdkörper konnten extrahiert werden, 10 gelockert und so auf natürlichem Wege eleminiert werden. Nur 3mal war die Oesophagotomie notwendig. Nur 1mal kam es zum Exitus, der aber auf die schon vor der Oesophagoskopie auswärts geübten Versuche, den Fremdkörper zu extrahieren, zurückgeführt werden müssen. Auch das Kapitel der Kompressionsstenosen des Oesophagus bringt viel Neues. So konnte Guisez mehrere Fälle von Aneurysma und Aortendilatation oesophagoskopieren und mehrere Fälle von perioesophagealen Abscessen beobachten.

Die Literatur ist vielfach, wenn auch nicht vollständig berücksichtigt. Die zahlreichen guten, wenn auch manchmal etwas schematischen Bilder machen das Buch besonders wertvoll. Wer oesophagoskopieren kann, wird es mit großem Interesse lesen und auch neue Anregung daraus erhalten; dem Anfänger im Oesophagoskopieren wird es ein wertvoller Leitfaden sein.

Kahler.

Atlas zur Klinik der Killianschen Tracheo-Bronchoskopie. Von Sanitätsrat Dr. Mann (Dresden). Kurt Kabitzsch, Würzburg 1911.

Der vorliegende Atlas enthält 20 farbige Tafeln mit Abbildungen pathologisch-anatomischer Präparate von Fällen, die Mann in vivo tracheo-broncho-

Digitized by Google
Original from UNIVERSITY OF CALIFORNIA
Generated on 2019-10-24 13:24 GMT / http://hdl.handle.net/2027/uc1.b3252760
Public Domain in the United States, Google-digitized / http://www.hathitrust.org/access_use#pd-us-google

skopisch untersucht hatte. Kurzgefaßte Krankengeschichten sind den ausgezeichneten Bildern beigegeben. Wenn das Material auch klein ist (es handelt sich nur um 15 Fälle), so ist das Werk, wie alle Arbeiten des bekannten Dresdener Laryngologen, durch Übersichtlichkeit und Exaktheit ausgezeichnet, doch sehr geeignet, die Bedeutung der Bronchoskopie für die Erkrankungen des Tracheo-Bronchialbaumes und seiner Umgebung in das rechte Licht zu setzen.

Die ersten 4 Fälle betreffen Veränderungen der Luftröhre durch die vergrößerte Schilddrüse, eine eiternde substernale Struma und 3 bösartige Neubildungen: 2 Sarkome und 1 Karzinom. Bei 2 Fällen handelt es sich um in die Luftröhre durchgewucherte Oesophaguskarzinome: 1 Fall betrifft eine Karzinommetastase in den interbifurkalen Lymphdrüsen mit der charakteristischen Verbreiterung der Carina. In 3 Fällen handelt es sich um Verengerungen der Luftröhre durch Aneurysma. Mit Recht teilt der Verfasser nicht die Furcht der meisten Autoren vor der Tracheoskopie bei Aneurysmen. Interessant ist, daß der Verfasser bei dem kleinen Material 3 primäre Karzinome des Bronchialbaumes beobachten konnte, wohl ein Beweis, daß diese Erkrankung gewiß weit häufiger vorkommt, als bisher vermutet wurde, da die Diagnosenstellung eben nur auf bronchoskopischem Wege möglich ist. Ein Fall von Lues und eine Beobachtung von Sklerom der Trachea vervollständigt die schöne Sammlung.

Der Atlas ist bei Kurt Kabitzsch verlegt. Es braucht daher nicht eigens betont zu werden, daß die Ausstattung eine ganz vorzügliche ist. Auf Abbildungen der tracheoskopischen Befunde hat Mann verzichtet. Wir möchten dies bedauern. Es ist ja richtig, daß solche Bilder, wie Mann sagt, eine starke subjektive Auffassung erhalten müssen, doch wären solche Reproduktionen für die Anfänger im Bronchoskopieren — und diese sollen ja den Atlas bei ihren Studien zu Rate ziehen — recht wertvoll gewesen.

Es ist zu hoffen, daß das schöne Werk recht weite Verbreitung, nicht nur unter Spezialkollegen, sondern auch unter den Internisten findet und diese, wie ja auch der Verfasser wünscht, davon überzeugt, daß sie sich selbst im Lichte stehen, wenn sie im Bewußtsein des hohen Wertes ihrer alten Untersuchungsmethoden der neuen länger die Tür verschließen. Kahler.

Die Nebenhöhlen der Nase beim Kinde. 102 Präparate in natürlicher Größe nach photographischen Aufnahmen, dargestellt von Prof. Dr. A. Onodi (Budapest). Kurt Kabitzsch' Verlag, Würzburg 1911.

Die allgemein bekannten, schönen anatomischen Arbeiten Onodis sind durch das vorliegende Buch um ein Werk bereichert worden, das sich seinen Vorgängern würdig zur Seite stellt. Der durch ein Begleitwort Waldeyers eingeleitete Atlas füllt eine Lücke in der rhinologischen Literatur aus, war doch unser Wissen über die Nebenhöhlen der Kinder bisher nur ein recht unvollkommenes. Das Material betrifft 2 Föten von $5^1/_2$—8 Monaten, mehrere Neugeborene und Kinder von 1 Monat bis zu 9 Jahren. 86 Tafeln zeigen Präparate, die mit der Laubsäge in frontalen, sagittalen und horizontalen Schnitten hergestellt sind. Eine wertvolle Ergänzung bilden 16 Röntgenaufnahmen von Knochenschädeln. In 24 Textseiten sind die Ergebnisse der Untersuchungen zusammengefaßt. Eingehend wird die Literatur berücksichtigt. Onodi hat genaue Messungen der Nebenhöhlen in den verschiedenen Lebensaltern vorgenommen, wodurch die bisher vorhandenen Angaben in vielen

Digitized by Google
Original from UNIVERSITY OF CALIFORNIA
Generated on 2019-10-24 13:24 GMT / http://hdl.handle.net/2027/uc1.b3252760
Public Domain in the United States, Google-digitized / http://www.hathitrust.org/access_use#pd-us-google

Punkten ergänzt und richtiggestellt wurden. An die Besprechung seiner Ergebnisse knüpft Verfasser praktische Bemerkungen. Zunächst werden die bisher zur Publikation gelangten Fälle von operativer Eröffnung der Stirnhöhlen bei Kindern besprochen. In den ersten Jahren können nach den anatomischen Verhältnissen die Stirnhöhlen an der Stirne nicht angetroffen werden; sie sind an der Grenze des inneren Augenwinkels zu suchen, wo das Stirnbein, Nasenbein und der Stirnfortsatz des Oberkiefers zusammentrifft. Für die Punktion der Kieferhöhlen empfiehlt der Autor nach anatomischen Untersuchungen den mittleren Nasengang; nur ausnahmsweise gelingt bei den Kindern die Punktion vom unteren Nasengang.

Die Ausstattung des Werkes ist vornehm, se sollte in der Bibliothek keines Fachkollegen fehlen, da es zur Orientierung vor chirurgischen Eingriffen an den Nebenhöhlen von Kindern sehr wertvoll sein wird. Kahler.

Referate.

I. Allgemeines.

Rhinoskleroma. Bericht über 2 Fälle. Von S. A. Friedberg. (Laryngoscope, XX, pag. 828—832.)

Fall 1. Frau, 21 Jahre alt, geboren in Österreichisch-Polen. Bei der Untersuchung fand man in den Kavitäten (Nebenhöhlen) eine Sekretion mit Neigung zu Krustenbildung. Auf der rechten Seite war die mittlere Muschel mit dem Septum verwachsen. Der Nasenrachen war auf der rechten Seite beträchtlich infiltriert. Knötchen waren im Pharynx und an der rechten Taschenfalte zu sehen. Eine Kultur bestand vollkommen aus Frischschen Bacillen. Schröttersche Bougies wurden eingeführt und später die Tracheotomie ausgeführt.

Fall 2. Mann, 23 Jahre alt, hat in Russisch-Polen gelebt. Die Nase war von steinerner Härte und über die Weichteile vergrößert. Beide Vestibula verlegt; die rechte Seite des harten Gaumens war oberflächlich ulceriert, auch der weiche Gaumen an der Basis der Uvula. Die nasalen Wucherungen wurden entfernt und eine Röntgenstrahlenbehandlung durchgeführt.

Bemerkungen zur zentralen Kehlkopfmuskellähmung und zum Rosenbach-Semonschen Gesetze. Von Prof. Grabower (Berlin). (Archiv f. Laryng., Bd. XXIII, Heft 1.)

Verfasser nimmt an, daß, analog den Verhältnissen im Nervenstamm (Vagus-Recurrens), auch im bulbären Kern die nervösen Elemente für den Posticus in weit geringerer Zahl vorhanden seien als die für die Adduktoren; dann können die Ganglienzellen für den Posticus schon bis zur Reizunfähigkeit geschädigt sein, während unter den weit zahlreicheren Zellen für die Adduktoren noch eine Anzahl funktionsfähiger vorhanden sind. Diese Annahme ist zurzeit nicht erwiesen, sie gewinnt aber durch die von v. Reuss und Ziehens Leitung von Wyschlaslawtzewa erhobenen Befunde an Wahrschein-

Generated on 2019-10-24 13:24 GMT / http://hdl.handle.net/2027/uc1.b3252760
Public Domain in the United States, Google-digitized / http://www.hathitrust.org/access_use#pd-us-google
Digitized by Google
Original from UNIVERSITY OF CALIFORNIA

lichkeit. Diesem Sachverhalte widerspricht die Behauptung Körners, daß die Semonsche Erweiterung des Gesetzes auf die bulbären Kehlkopfmuskellähmungen unhaltbar sei. R. Hoffmann.

O. Körners Stellung zur Recurrensfrage. Von Prof. A. Kuttner. (Archiv f. Laryngologie, Bd. XXIII, H. 1.)

Verfasser geht auf die Kritik Körners an der Rosenbach-Semonschen Lehre ein; er kann in den Körnerschen Ausführungen einen Gegenbeweis, der den zweiten Teil der Semonschen Lehre unhaltbar machen soll, nicht erblicken. R. Hoffmann.

Über die Bedeutung der Nasenhöhle in der Entstehung des Bronchialasthmas. Von Prof. W. N. Nikitin (St. Petersburg). (Archiv f. Laryng., Bd. XXIII, H. 1.)

Das Verzweigungsgebiet der vom -Ganglion sphenopalatinum ausgehenden Nerven, also obere und mittlere Muschel, oberer und mittlerer Nasengang, wird als asthmatische Zone bezeichnet. Durch Wucherung der Nasenschleimhaut dieses Bezirkes und Kompression der Nervenendigungen kann bei veranlagtem Individuum der asthmatische Anfall hervorgerufen werden. Spülung der Nase mit Meersalz (1 Teelöffel auf 1 *l* 30—32° R warmen Wassers), 2mal täglich durchgeführt, führt nach Verfasser zuweilen zur Heilung des Asthmas. R. Hoffmann.

Ein Beitrag zur Hysterie der oberen Luftwege. Von Dr. A. Popovici (Bukarest). (Archiv f. Laryng., Bd. XXIII, H. 1.)

Bei einer 17jährigen Pat. zu schwerer Inanition führende Schlingbeschwerden auf hysterischer Grundlage, welche nach mehreren anderen vergeblichen Versuchen erst durch die Suggestion des Brennens während der Oesophagoskopie aufhörten. R. Hoffmann.

Larynx, Trachea und Bronchien. Von S. Yankauer. (Laryngoscope, Bd. XX, pag. 788—800.)

Der Autor beschreibt mehrere Modifikationen der direkten Untersuchungsmethode des Larynx, der Trachea und der Bronchien, id est mittelst des Laryngoskops und Bronchoskops. Das Hauptproblem bildet die Beleuchtungsmethode, welche sowohl auf internem als auch externem Wege versucht worden ist. Beim Bronchoskop bevorzugt der Autor das ursprüngliche Stirnlicht Killians, aber bei der Laryngoskopie, wo das Lumen der Tube größer ist, hat die Methode Chevalier Jacksons vieles für sich. Die folgenden Fortschritte sind auch gemacht worden: 1. Die Erkennung bakterieller Wirkungen bei schwerer akuter Entzündung des Larynx, 2. erweiterte Kenntnisse der Sprechstimme vermittelst des Studiums phonographischer Verzeichnisse, 3. das Aufgeben chirurgischer Einmischung bei Fällen von tuberkulöser Laryngitis zugunsten hygienischer und palliativer Methoden, 4. die Behandlung des Karzinoms durch Frühoperation und die Anwendung von Radium und Röntgen-

Digitized by Google
Original from UNIVERSITY OF CALIFORNIA
Generated on 2019-10-24 13:24 GMT / http://hdl.handle.net/2027/uc1.b3252760
Public Domain in the United States, Google-digitized / http://www.hathitrust.org/access_use#pd-us-google

strahlen, wenngleich die Resultate mit Radium nicht immer zufriedenstellend zu sein scheinen; 5. erweiterte Kenntnis der Krankheiten der Trachea vermittelst des Bronchoskops. Bei akuter Tracheitis findet man verstärkte Rötung der Schleimhaut und schleimig-eitrige Sekretion. Bei Asthma spasmodicum besteht Kongestion der Schleimhaut und das Lumen der Bronchien ist durch krampfhafte Kontraktionen verengt. Tuberkulöse Ulcerationen und tertiär syphilitische Ulcerationen, Gummen und Mediastinaltumoren können auf diesem Wege gesehen entdeckt werden; 6. verbesserte Behandlung der Stenosen durch Dilatation; 7. die Entfernung von Fremdkörpern mittelst Bronchoskops; 8. Brustchirurgie, vermittelst welcher die Brust ungestraft geöffnet werden kann, indem die Luftzufuhr durch Kammern mit negativem und positivem Druck gesichert wird, oder durch direkte Lufteinblasung in die Trachea.

II. Nase und Nebenhöhlen.

Wirkliches Papillom des Septums. Von R. B. Scarlett. (Laryngoscope, XX, pag. 833—839.)

Sitz: Gewöhnlich der knorpelige Teil des Vestibulum und vollständig dem Septum aufsitzend, aber es kann sich auch auf die benachbarten Teile erstrecken.

Ätiologie: Zweifelhaft, wenngleich in einigen Fällen es auf einen Schlag hin entstanden zu sein scheint.

Symptome: Obstruktion in der Regel nicht ausgesprochen und Schmerz gewöhnlich nicht vorhanden. Nasenbluten leichteren Grades kann vorhanden sein.

Aussehen: Dieser Tumor ist von blumenkohlartigem Typus und ist charakterisiert durch die Zellproliferation und ein spärliches Stroma mit schwach entwickelten Blutgefäßen. Es ist noch nicht genügend geprüft worden, ob diese Tumoren einer malignen Umwandlung unterliegen. Anscheinend haben sie wenig oder keine Tendenz zu Rezidiven nach kompletter Entfernung. Die Entfernung derselben kann mit der kalten Schlinge, mit Scheren oder dem Septummesser geschehen. Der Autor beschreibt dann 2 Fälle, welche seine Bemerkungen illustrieren.

Die Nasenscheidewand; wichtige Punkte zur Anatomie und zur submukösen Resektion. Von O. A. Lothrop. (Boston Med. Surg. Journ., CLXIII, pag. 128 bis 130.)

Der Autor berichtet über die Anatomie des Septums und der benachbarten Gewebe, zusammen mit Instruktionen für die submuköse Resektion.

Die Lymphgefäße der Nebenhöhlen der Nase. Von Dr. L. Grünwald (München-Reichenhall). (Archiv f. Laryng., Bd. XXIII, H. 1.)

Das vom Verfasser durch Injektion gewonnene Präparat beweist, daß ein Zusammenhang des ganzen Lymphgefäßsystems der Nebenhöhlen unter sich und mit dem der Nase direkt im Niveau der Mucosa und kontinuierlich im

Generated on 2019-10-24 13:24 GMT / http://hdl.handle.net/2027/uc1.b3252760
Public Domain in the United States, Google-digitized / http://www.hathitrust.org/access_use#pd-us-google
Digitized by Google
Original from UNIVERSITY OF CALIFORNIA

Verlaufe derselben, nirgends durch Wände hindurch, besteht. Verbindungsäste zu den Alveolen fanden sich nicht, auch nicht zur Orbita. R. Hoffmann.

Beiderseitiger Schleimhautschnitt bei der submukösen Fensterresektion der Nasenscheidewand. Von Dr. Siegmund Srebrny (Warschau). (Archiv f. Laryng., Bd. XXIII, H. 1.)

Verfasser hat zur Erleichterung der Schleimhautablösung das in der Überschrift angegebene Verfahren in 5 Fällen eingeschlagen. Nur einmal entstand eine schlitzförmige Perforation, die er auf fehlerhafte Tamponade zurückführt. R. Hoffmann.

Zur Technik der submukösen Fensterresektion. Von Dr. Marek Königstein (Warschau). (Archiv f. Laryng., Bd. XXIII, H. 1.)

Bericht über 10 nach dem Srebrnyschen Verfahren mit befriedigenden Resultat operierte Fälle. R. Hoffmann.

Myxoma lymphangiectaticum des Nasengerüstes. Von Dr. M. Hajek (Wien) und Dr. L. Polyak (Budapest). (Archiv f. Laryng., Bd. XXIII, H. 1.)

Der im Jahre 1904 von Polyak bereits unter der Diagnose „latente multiple Nebenhöhleneiterung mit Knochenblasenbildung, Exophthalmus und Atrophie beider Sehnerven" veröffentlichte Fall kam nach über 5jähriger Dauer der Nasenerkrankung zur anatomischen Untersuchung, da der Pat. an allgemeiner Tuberkulose starb. Die Krankheit erwies sich als eine äußerst seltene Geschwulstbildung der Schädelbasis, die von der unteren Wand der Keilbeinhöhle entsprang und fast durchwegs den Charakter des reinen Myxoms aufwies. R. Hoffmann.

Erfahrungen mit meiner intranasalen Freilegung der Oberkieferhöhle. Von Dr. Sturmann (Berlin). (Archiv f. Laryng., Bd. XXIII, H. 1.)

Die Apertura piriformis wird von einem Einschnitt in die nasale Fläche des Nasenflügels aus aufgesucht und die Kieferhöhle durch Resektion der facialen und nasalen Wand wie bei der Denkerschen Methode übersichtlich freigelegt. Die Endresultate sind gleich günstig wie bei der Denkerschen Operation. Der Eingriff kann unter Lokalanästhesie ausgeführt werden. Verfasser injiziert vom Munde aus je 2 cm^3 Eusemin unter das Periost der facialen und der nasalen Wand, ferner 1 cm^3 durch die Innenfläche des Nasenflügels. R. Hoffmann.

Ein neues Hilfsmittel zur Diagnose der Nebenhöhlenentzündungen der Nase. Von Dozent Dr. Emil Glas. (Wiener med. Wochenschr., 1911, Nr. 52.)

Bei Cysten und Empyemen werden Stimmgabeltöne nach der kranken Seite lateralisiert. Baumgarten.

III. Pharynx und Mundhöhle, Nasenrachenraum.

Über örtliche Anästhesierung der Mandeln. Von Dr. M. Ruprecht (Bremen). (Archiv f. Laryng., Bd. XXIII, H. 1.)

Die örtliche Anästhesie bei Gaumenmandeloperationen erreicht Ruprecht durch submuköse Injektion einer isotonischen 2%igen Novocain-Suprarenin-

Digitized by Google
Original from UNIVERSITY OF CALIFORNIA
Generated on 2019-10-24 13:24 GMT / http://hdl.handle.net/2027/uc1.b3252760
Public Domain in the United States, Google-digitized / http://www.hathitrust.org/access_use#pd-us-google

lösung. Die Wahl der Injektionsstellen erfolgt mit Rücksicht auf die Versorgung des Operationsgebietes mit sensiblen Nerven. Der erste Einstich geschieht im untersten Teile des vorderen Gaumenbogens. Nahe der oberen Grenze der hierdurch erreichten Anästhesie erfolgt ein zweiter Einstich, dicht über und vor der Gaumenbogenkommissur der dritte. Weitere Injektionen werden je nach Aussehen des Gewebes bis zu dessen deutlicher Erblassung gemacht. Die Spitze der benutzten Kanüle soll steil abgeschliffen sein, weil sonst ein Ablaufen der injizierten Flüssigkeit durch die Fossulae befördert wird. Der Anästhesierung der Rachenmandel wird zunächst die Applikation eines 1%igen Cocainsprays auf das Naseninnere vorangeschickt. Sodann wird die Rachenmandel durch mehrfach frisch getränkte Wattesonden mit 10%iger Alypinlösung betupft und überschwemmt. Die Einführung der Pinsel erfolgt anfangs bei Rhinoscopia anterior, später bei leicht herabhängendem Kopfe unter Benutzung der vom Septum und Nasenboden gebildeten Hohlkante als Führungsrinne. Die Berichte über die erreichte anästhetische Wirkung sind sehr günstig.

R. Hoffmann.

Kritisches zur Frage der Funktion der Mandeln. Von Dr. Oswald Levinstein (Berlin). (Archiv f. Laryng., Bd. XXIII, H. 1.)

Kritische Besprechung der über die Funktion der Mandeln bestehenden Theorien. Besonders eingehend setzt sich Levinstein mit der Brieger-Görkeschen Durchströmungs- und Abwehrtheorie auseinander, die vor der klinischen Erfahrung nicht bestehen könne. Ohne der Infektion mehr ausgesetzt zu sein, als zum Beispiel die Zunge, der weiche Gaumen, fallen die Tonsillen der Infektion häufiger anheim als die übrigen Organe des Schlundes. Dabei bilden sie häufig den primären Sitz der Erkrankung. Die Therapie hat die Aufgabe, die Tonsillen vor der möglichen Infektion mit Sorgfalt zu schützen; das geschieht durch Pflege von Nase und Schlund, Abhärtung des Gesamtorganismus, durch galvanokaustische Behandlung und gegebenenfalls durch Abtragung mit der Glühschlinge. R. Hoffmann.

Über die Indikationen und die Methode der Adenotomie. Von Nikitin. (Archives Internat. de laryngol., Tome XXXI, Nr. 2, 1911.)

Selbstverständlich findet sich in diesem Artikel vieles, was schon oft gesagt worden ist, und manches, was schon längst aufgegeben ist. So zum Beispiel operiert Nikitin Adenoide und Gaumenmandeln immer zweizeitig, das heißt zuerst die Rachenmandel und 7—10 Tage später die Gaumenmandeln. Es ist nicht erklärlich, welchen Vorteil sich Nikitin davon verspricht. Desgleichen verwendet Nikitin Bromäthyl in den seltenen Fällen, wo er allgemeine Anästhesie anwendet, was eigentlich auch schon allgemein verworfen ist. Allerdings narkotisiert er, wie es scheint, selten, ob er aber lokale Anästhesie oft anwendet, ist aus dem Artikel auch nicht ersichtlich. Tut er es, so dürfte seine Technik sehr mangelhaft sein, da er sich begnügt, 0·015—0·03 Cocain

Digitized by Google
Original from UNIVERSITY OF CALIFORNIA
Generated on 2019-10-24 13:24 GMT / http://hdl.handle.net/2027/uc1.b3252760
Public Domain in the United States, Google-digitized / http://www.hathitrust.org/access_use#pd-us-google

in das Cavum einzublasen. Aus der Arbeit Ruprechts, die er zitiert, dürfte er wohl erkannt haben, daß eine lokale Anästhesie bloß auf viel umständlichere Weise zu erzielen ist. Unter den Gegenanzeigen für die Adenotomie führt Nikitin die Tuberkulose an. Veranlassung hierzu gibt ihm ein auf seiner Klinik beobachteter Fall, in dem sich nach ausgeführter Adenotomie eine Miliartuberkulose entwickelte, der der Pat. (Alter?) nach zwei Monaten erlag. Interessant sind die Bemerkungen Nikitins über die Rhinitis hypertrophica, die man manchmal in Gesellschaft der Adenoiden findet. Nikitin glaubt nicht, daß die Abtragung der Adenoiden unter allen Fällen zum Schwinden der Rhinitis genügt, sondern ist der Meinung, daß die verschiedenen Hypertrophien in der Nasenhöhle eine eigene chirurgische Behandlung erfordern. Es wäre interessant, über diesen Punkt genaueres zu erfahren, namentlich auch, ob bei Personen, die über die ersten Kinderjahre hinaus sind, die Nasenbehandlung allein genügt und ob das systematische Abtragen der Adenoiden nicht vermieden werden kann. Lautmann.

Zur operativen Behandlung der Gaumenmandeln. Von Khalil Santour. (Revue hebdom. de laryng., 1911, Nr. 45.)

Wenn man nicht aus persönlicher Erfahrung das Gegenteil wüßte, würde man nach Lektüre dieses Artikels glauben, es gebe keine einfachere Operation als wie die Totalexstirpation der Mandeln. Der Autor durchreißt mit dem Haken von Hicquet die Schleimhaut, die den oberen Pol der Mandel überkappt. Sofort sieht man, meint Santour, den oberen Pol der Mandel. Jetzt wird die Mandel entweder mit dem Finger oder mit dem erwähnten Haken von der Umgebung gelöst und aus der Nische herausgezogen. Mit dem Morcelleur von Rouault wird dann die Operation beendet. Santour findet, daß die Operation nur 1—2 Minuten dauert. Wir wissen nicht, ob der Autor viele Totalexstirpationen der Mandeln gemacht hat, namentlich in Fällen, wo die Mandeln klein und flach waren und tief in der Mandelnische begraben lagen. Es ist kaum erklärlich, wie er dann mit der so einfachen Form der Anästhesie, wie er sie verwendet, mit diesen wenigen Instrumenten und in dieser kurzen Zeit auskommt und noch dazu bei vollständiger Blutleere operiert!

Lautmann.

Komplikationen nach Adenotomie. Von V. Delsaux. (Presse oto-laryngologique Belge, 1910, Nr. 12.)

Es fällt sicher niemand ein zu behaupten, daß die Adenotomie niemals ohne schädliche Folgen verläuft. Aber tatsächlich erscheint es mir übertrieben, wenn man die Vorsichtsmaßregeln derart häuft, wie Delsaux es vorschlägt. Schon die Ängstlichkeit, mit der Delsaux das Palpieren des Cavum betrachtet und dasselbe durch die Untersuchung mit der Sonde und die hintere Rhinoskopie ersetzen möchte, erscheint auffallend. Was die Desinfektion des Cavum und der Nase anlangt, so mißt ihr Delsaux wahrscheinlich mehr Bedeutung

Generated on 2019-10-24 13:24 GMT / http://hdl.handle.net/2027/uc1.b3252760
Public Domain in the United States, Google-digitized / http://www.hathitrust.org/access_use#pd-us-google
Digitized by Google
Original from UNIVERSITY OF CALIFORNIA

bei, als ihr tatsächlich zukommt. Endlich hat Delsaux seit einigen Jahren es sich zur Regel gemacht, die Pat., die adenotomisiert werden sollten, ins Spital aufzunehmen und sie einige Tage vor und nach der Operation zu beobachten. Abgesehen, daß auf diese Weise die beiden relativen Gefahren der Adenotomie, die Hämorrhagie und die Infektion, auch nicht mit Sicherheit vermieden werden können, erscheint dieser Vorschlag für größere Zentren einfach undurchführbar. Lautmann.

Dermoide des Mundbodens und ihre Genese. Von Dr. Heinrich Trümper. (Wiener klin. Rundschau, 1911, Nr. 38.)

Ein seltener Fall einer Dermoidcyste, vom Zungenbein ausgehend, die Mundhöhle ausfüllend und Zunge verdeckend. Operation von außen, in der Cyste schmierige Flüssigkeit und Haare. Ein zweiter Fall ist ähnlich, Mundboden ganz erfüllt von der Cyste, Zunge emporgehoben, nach rückwärts verlagert. Operation von außen. Es wird die Genese der Dermoide besprochen. Retention der Epithelkeime ist bei Bildung des Halses eine häufige Ursache wegen der vielen Buchten und Öffnungen. Es kann der Ductus thyreoglossus sich vom Foramen coecum abschnüren, oder der durch die Zungenwurzel verlaufende Teil erhalten bleiben und cystisch entarten, nach Rochdalen werden diese Schläuche besonders gewürdigt und His bezeichnet sie als Ductus lingualis. Baumgarten.

Ein gewöhnliches und frühzeitiges Symptom des Rachenkrebses. Von Sebileau. (Paris Médical, Nr. 2, Dezember 1911.)

In allen Fällen von Krebs der Zungenbasis, des unteren Mandelpols, der Epiglottis, der Plica aryepiglottica, der Vallecula, kann der Pat. die Zunge nicht gerade nach vorn strecken, sondern wenn er die Zunge wenig vorstreckt, weicht sie nach der kranken Seite ab, und streckt er sie stark vor, so weicht der Körper der Zunge nach der kranken Seite, die Zungenspitze hingegen nach der gesunden Seite ab. Hierbei legt sich die Spitze der Unterlippe an. Die Erklärung hierfür sucht Sebileau aus dem Mechanismus der Zungenmuskulatur abzuleiten. Verwechslung kann nur mit Fällen von einseitiger Lähmung des N. hypoglossus auftreten. Was die gleichzeitige Lähmung des Gaumens, der Zunge und des Larynx anlangt, wie bei der Jacksonschen Lähmung, so genügt schon die oberflächlichste Untersuchung, um die Differentialdiagnose zu machen. Lautmann.

IV. Larynx.

Über Kehlsackbildung (Laryngokele). Von Dr. Jakob Gugenheim (Nürnberg). (Archiv f. Laryng., Bd. XXIII, H. 1.)

Der Kehlsack bildet in dem von Gugenheim beobachteten Falle, der einen 29jährigen Oboebläser betraf, im aufgeblähten Zustande eine über wal-

Digitized by Google
Original from UNIVERSITY OF CALIFORNIA
Generated on 2019-10-24 13:24 GMT / http://hdl.handle.net/2027/uc1.b3252760
Public Domain in the United States, Google-digitized / http://www.hathitrust.org/access_use#pd-us-google

nußgroße Prominenz zur Seite des rechten Schildknorpels. Auch links war ein entsprechender, jedoch viel seichterer Tumor vorhanden. R. Hoffmann.

Chordektomie wegen bilateraler Adduktorenlähmung. Von Dr. J. W. Gleitsmann (New-York). (Archiv f. Laryng., Bd. XXIII, H. 1.)

Nach der Operation (Laryngotomie und Chordektomie) bildete sich, indem die Taschenbänder die Rolle der Stimmbänder übernahmen, eine gut vernehmbare Stimme aus. Der Pat. starb plötzlich 5 Wochen post operationem an fulminanter Pneumonie. R. Hoffmann.

Über einseitige Stimmbanderkrankung. Bemerkung zu dem Aufsatze des Herrn Dr. Max Scheier (Berlin). Von Dr. Imhofer (Prag). (Archiv f. Laryng., Bd. XXII, H. 3, pag. 540.)

Bei der 21jährigen, im neunten Monat graviden Pat. wurde, ohne daß subjektive Symptome bestanden, folgender Befund erhoben: Linkes Stimmband fast um die Hälfte schmäler als das rechte, seine Oberfläche stark gerötet und höckerig. Dabei ist die vordere Hälfte des Stimmbandes stärker gerötet als die hinteren Partien; Beweglichkeit normal; keine Heiserkeit. In einer späteren Untersuchung zeigte sich am vorderen Teil des linken Stimmbandes ein quer verlaufendes, stark dilatiertes Blutgefäß. Wie im Falle Scheiers ließen sich auch hier weder für eine spezifische, noch für eine maligne Erkrankung ein Anhaltspunkt finden. R. Hoffmann.

Über einseitige Stimmbanderkrankung. Von Dr. Jörgen-Möller (Kopenhagen). (Archiv f. Laryng., Bd. XXIII, H. 1.)

Mitteilung eines dem Scheierschen (Archiv f. Laryngol., Bd. XXII, H. 3) entsprechenden Kehlkopfbefundes, bei dem die mikroskopische Untersuchung entfernter Gewebsteile typische Tuberkulose ergab.

R. Hoffmann.

Angeborene Lappenbildungen der Wrisbergschen Knorpel. Von Prof. Doktor O. Chiari. (Wiener med. Wochenschr., 1911, Nr. 2.)

Nach Verfasser sind diese Lappenbildungen der drei beobachteten Fälle angeborene Anomalien; sie störten die Stimme wenig, waren symmetrisch, die Lappen blieben durch Jahre unverändert. Baumgarten.

V. Trachea, Bronchien, Oesophagus.

Zur Technik der oberen Bronchoskopie. Von Dr. A. Ephraim (Breslau). (Archiv f. Laryng., Bd. XXIII, H. 1.)

Verfasser beschreibt die von ihm geübte Methode der Anästhesierung. Mit Brünings hält er für den Larynx den Gebrauch des Pinsels für angebracht, weil nur durch ihn eine Beschränkung auf den zu treffenden Teil und andrerseits eine genügend energische Berührung der Schleimhaut mit dem Anästheticum erreicht werden kann. Für die Belästigung mit dem Pinsel liegt

Digitized by Google
Original from UNIVERSITY OF CALIFORNIA
Generated on 2019-10-24 13:24 GMT / http://hdl.handle.net/2027/uc1.b3252760
Public Domain in the United States, Google-digitized / http://www.hathitrust.org/access_use#pd-us-google

indes bei der Trachea und den Bronchien nicht die gleiche Veranlassung vor, weil hier eine möglichst weite Verbreitung des Anästheticums erwünscht ist und das Epithel leichter resorbiert. Die verwandten Sprayapparate werden näher beschrieben. Als Anästheticum dient im Kehlkopf 20%iges Alypin, in der Trachea und den Bronchien 10%iges Novocain, erwärmt, mit Suprareninzusatz. R. Hoffmann.

Zur Desinfektion von Mund, Rachen und Speiseröhre. Von Dr. Hermann Marschik. (Wiener med. Wochenschr., 1911, Nr. 9.)

Das Formamint in Tablettenform erfüllt diese Postulate und ist auch als Prophylaxe bei der Operation zu verwenden. Baumgarten.

VI. Hals und Schilddrüse.

Unvollständige innere Halskiemenfistel mit doppelseitiger Fistula praeauricularis congenita. Von Dr. Oswald Levinstein (Berlin). (Archiv f. Laryngologie, Bd. XXIII, H. 1.)

Die Überschrift charakterisiert den vom Verfasser beobachteten Fall. R. Hoffmann.

Personalien und Notizen.

Gestorben: Prof. A. Rosenberg (Berlin). Erlag zu Flims in der Schweiz einem Herzschlage. Der Tod des Professors Albert Rosenberg bedeutet für unsere Spezialität einen großen Verlust. Die verschiedensten Gebiete der Laryngologie und Rhinologie hat er durch fleißige und tüchtige Arbeiten bereichert. Seine Tätigkeit als Generalsekretär des internationalen Rhinolaryngologenkongresses im vorigen Jahre ist noch in frischer Erinnerung. Wir werden in der nächsten Nummer einen ausführlicheren Nekrolog aus berufener Feder folgen lassen.

Unter dem Titel **„Strahlentherapie"** beginnt soeben ein Organ zu erscheinen. das zum erstenmal das ganze Gebiet der Strahlenwirkung und Strahlentherapie einheitlich zusammenfaßt und damit einem mehr und mehr sich geltend machenden Bedürfnis Rechnung trägt. Es wird von C. J. Gauss (Freiburg i. Br.), H. Mayer (Kiel) und R. Werner (Heidelberg) herausgegeben und zählt eine Anzahl hervorragender Vertreter aller in Betracht kommenden Fächer der Medizin zu seinen ständigen Mitarbeitern. Für Rhino-Laryngologie wurden Prof. Gerber (Königsberg i. Pr.) und G. Albanus (Hamburg) gewonnen. Verlag Urban & Schwarzenberg, Wien-Berlin.

Generated on 2019-10-24 13:24 GMT / http://hdl.handle.net/2027/uc1.b3252760
Public Domain in the United States, Google-digitized / http://www.hathitrust.org/access_use#pd-us-google
Digitized by Google
Original from UNIVERSITY OF CALIFORNIA

Otologischer Teil.

Original-Artikel.

Die schulärztliche Ohrenuntersuchung an der Volksschule zu Berndorf in Niederösterreich in den Jahren 1910, 1911 und 1912 (3., 4. und 5. Jahr).

Von Prof. Dr. **Gustav Alexander** in Wien.

Wie in den Vorjahren wurden mir zur Untersuchung des Ohres, der Nase und des Rachens nur jene Schüler zugewiesen, bei welchen der Schularzt, Herr Dr. Karl Lämel, schon vorher, gelegentlich der Generaluntersuchung, krankhafte Veränderungen in diesen Organen festgestellt hatte.

1910.

Insgesamt wurden von mir 115 Schüler untersucht, davon betrafen zunächst 16 Nachuntersuchungen, und zwar 12 Knaben und 4 Mädchen; die 12 nachuntersuchten Knaben gehörten an:

der	II. Volksschulklasse	1
„	III. „	2
„	IV. „	6
„	V. „	2
„	II. Bürgerschulklasse	1

die 4 zur Nachuntersuchung bestimmten Mädchen entstammen:

der	III. Volksschulklasse	1
„	IV. „	2
„	I. Bürgerschulklasse	1

Die 10 nachuntersuchten Knaben waren solche, denen 1909 die hypertrophischen Tonsillen und adenoiden Vegetationen entfernt worden waren; in zwei Fällen handelte es sich um Operierte des Jahres 1908. Die vier nachuntersuchten Mädchen waren sämtlich im Jahre 1909 Operierte. In allen 16 Fällen ergab sich vollkommen normaler Nasen-, Rachen- und Trommelhöhlenbefund. Die Prüfung der Hörschärfe zeigte bei sämtlichen Nachuntersuchten normale Werte. Es muß bemerkt werden, daß sämtliche 16 Fälle seinerzeit wegen der Mandelhypertrophie und gleichzeitig bestehenden subakuten oder chronischen Mittelohrkatarrhes operiert worden sind. Dabei hatte eine geringe oder mittelgradige Herabsetzung der Hörschärfe bestanden. Die

Digitized by Google
Original from UNIVERSITY OF CALIFORNIA
Generated on 2019-10-24 13:24 GMT / http://hdl.handle.net/2027/uc1.b3252760
Public Domain in the United States, Google-digitized / http://www.hathitrust.org/access_use#pd-us-google

Hörschärfe hat sich in allen Fällen, ohne daß eine besondere Ohrtherapie eingeleitet worden wäre, nach der Tonsillotomie und Adenotomie bis zur Norm gehoben.

Es wurden 99 Neuuntersuchungen vorgenommen (57 Knaben, 42 Mädchen). Die Anzahl der operativen Eingriffe (Tonsillotomie, Adenotomie) betrug 31 (19 Knaben, 12 Mädchen).

Nach den einzelnen Schulklassen geordnet, ergibt die Gesamtzahl der Neuuntersuchten:

	Knaben	Mädchen
Vorschulpflichtig	—	1
I. Volksschulklasse	6	9
II. „	14	9
III. „	8	9
IV. „	10	3
V. „	5	—
VI. „	3	4
I. Bürgerschulklasse	4	4
II. „	7	3

Die Untersuchung jedes einzelnen Falles wurde nach denselben Normen durchgeführt wie in den beiden ersten Berichtsjahren und ergab folgendes:

	Knaben	Mädchen
Chronischer Tubenkatarrh	2	—
„ „ (adenoide Vegetationen)	3	1
Chronischer Tubenkatarrh, Hypertrophia tonsillaris, adenoide Vegetationen	4	1
Chronischer Mittelohrkatarrh	2	—
„ exsudativer Mittelohrkatarrh, adenoide Vegetationen	4	7
Chronischer Mittelohrkatarrh Hypertrophia tonsillaris, adenoide Vegetationen	16	13
Otitis media suppurativa subacuta	2	—
„ „ „ chronica	2	2
Chronischer Adhäsivprozeß	3	1
„ „ und Mittelohreiterung	2	1
Hypertrophia tonsillaris	2	2
Vegetationes adenoideae	4	3
Hypertrophia tonsillaris und Vegetationes adenoideae	11	11
Summe	57	42

Digitized by Google
Original from UNIVERSITY OF CALIFORNIA
Generated on 2019-10-24 13:24 GMT / http://hdl.handle.net/2027/uc1.b3252760
Public Domain in the United States, Google-digitized / http://www.hathitrust.org/access_use#pd-us-google

Außerdem:

	Knaben	Mädchen
Ceruminalpfropf	5	—
Ekzem des äußeren Gehörganges	1	1
Geheilte Radikaloperation	1	—
Laryngitis tuberculosa	—	1
Fistula colli	—	1
Sekundäre Labyrinthdegeneration bei chronischem Adhäsivprozeß	—	1

Die Anzahl der Operierten verteilt sich auf die einzelnen Klassen folgendermaßen:

	Knaben	Mädchen
I. Volksschulklasse	4	5
II. „	4	3
III. „	4	2
IV. „	3	1
V. „	1	—
VI. „	—	—
I. Bürgerschulklasse	2	1
II. „	1	—

Die operativen Eingriffe bestanden in den Fällen von isolierter Tonsillenhypertrophie in der Tonsillotomie, in den Fällen von adenoiden Vegetationen in der Adenotomie. Waren sowohl die Gaumen- als auch die Rachenmandeln vergrößert, so wurden sämtliche drei Mandeln operativ entfernt. Die Gesamtzahl der Operierten steht nicht unbedeutend hinter der Anzahl von Kindern zurück, die an Tonsillenhypertrophie oder adenoiden Vegetationen oder an beiden Veränderungen litten. Diese Differenz findet durch folgendes ihre Erklärung: In einer kleinen Anzahl von Fällen wurde der operative Eingriff seitens der Eltern oder gesetzlichen Stellvertreter der Patienten abgelehnt, weiters erklärt sich aber auch diese Differenz in der von mir verwandten Indikationsstellung. Ich halte die Tonsillotomie und Adenotomie nur indiziert:

a) in Fällen, in welchen die Vergrößerung der Gaumen- oder Rachenmandeln oder beider zu Veränderungen im Gehörorgan,

b) zu rezidivierenden Halsentzündungen,

c) zu Respirationsstörungen,

d) zu allgemeinen Ernährungsstörungen geführt haben;

e) in Fällen von enormer Vergrößerung der Gaumentonsillen, selbst bei sonst symptomlosem Bestande.

Daraus folgt, daß in vielen Fällen von sicher vorhandener Vergrößerung der Rachen- oder Gaumenmandeln oder beider die operative Entfernung nicht in Frage gekommen ist, da die Vergrößerung der Mandeln keinerlei Folgeerscheinungen nach sich gezogen hat. Endlich wurde in einzelnen Fällen die

Digitized by Google
Original from UNIVERSITY OF CALIFORNIA
Generated on 2019-10-24 13:24 GMT / http://hdl.handle.net/2027/uc1.b3252760
Public Domain in the United States, Google-digitized / http://www.hathitrust.org/access_use#pd-us-google

Operation von mir auf einen späteren Zeitpunkt verschoben, wenn es sich um Kinder handelte, die durch eine anderweitige, vor kurzem durchgemachte Erkrankung körperlich geschwächt erschienen.

Wie in den Vorjahren wurden die Kinder angewiesen, zur Nachuntersuchung zu erscheinen und, falls Beschwerden vorhanden wären, in den nächsten Tagen den Schularzt, Herrn Dr. Lämel, aufzusuchen. In allen operierten Fällen war der Wundverlauf ein klagloser; es sind weder Nachblutungen noch sonstige Komplikationen aufgetreten.

Bezüglich der konservativen Behandlung der ohrenkranken Kinder wurde nach Abschluß der Untersuchungen, wie in den Vorjahren, zwischen Herrn Dr. Lämel und mir eine Besprechung abgehalten, in welcher die konservative Behandlung für jeden Fall bestimmt worden ist. Diese Fälle wurden zur konservativen Behandlung zum größeren Teil dem Schularzte, Herrn Dr. Lämel, zum kleineren Teile meiner Abteilung an der Allgemeinen Poliklinik überantwortet wurde.

In kasuistischer Beziehung ist Folgendes mitzuteilen: Bei einem 7jährigen Knaben fand sich eine hochgradig entwickelte Septumdeviation; das Septum war nach rechts verbogen. Es bestand ein chronischer Adhäsivprozeß rechterseits, eine chronische Mittelohreiterung linkerseits. Mit der operativen Beseitigung der Septumdeviation wird noch zugewartet werden. Es empfiehlt sich, in solchen Fällen doch den Einfluß der erreichten Pubertät abzuwarten.

In einem Falle von adenoiden Vegetationen bestand eine ganz ausgesprochene familiäre Belastung mit Tuberkulose. In diesem Falle wurde von der Adenotomie abgesehen.

Erwähnenswert ist folgender Fall, der einen 9jährigen Knaben, Schüler der II. Volksschulklasse, aus einer kinderreichen Familie (6 Kinder) betrifft: Der Knabe war schwächlich, litt sehr häufig an Erkältungen und bot 1909 die Zeichen eines beiderseitigen Tubenkatarrhes dar, der durch eine Hypertrophia tonsillaris und adenoide Vegetationen veranlaßt war. Die hypertrophischen Tonsillen und die adenoiden Vegetationen wurden von mir im Mai 1909 entfernt. Die Mutter bringt nun den Knaben wieder; er ist bedeutend gewachsen, in jeder Beziehung gekräftigt, seine Hörschärfe ist ganz normal. Die Mutter gibt an, daß seit der operativen Entfernung der Mandeln der Knabe zum ersten Male durch ein ganzes Jahr gesund gewesen sei. Er sei auch gesund geblieben, trotzdem eine Anzahl der übrigen Kinder Infektionskrankheiten durchgemacht hat. Die Mutter brachte zugleich ein anderes ihrer Kinder, damit bei ihm, obwohl es noch nicht schulpflichtig sei und ihm somit das Recht auf schulärztliche Behandlung nicht zukomme, die hypertrophischen Tonsillen entfernt würden. Der günstige Lokal- und Allgemeinerfolg der Tonsillotomie und Adenotomie ist hier nur an einem einzigen Beispiel illustriert, es verdient jedoch hervorgehoben zu werden, daß in allen operierten

Digitized by Google
Original from UNIVERSITY OF CALIFORNIA
Generated on 2019-10-24 13:24 GMT / http://hdl.handle.net/2027/uc1.b3252760
Public Domain in the United States, Google-digitized / http://www.hathitrust.org/access_use#pd-us-google

Fällen sowohl von dem operierten Kinde selbst als von seiner Umgebung die günstigen Folgewirkungen der Operation empfunden und beobachtet wurden.

Die Funktionsprüfung des Gehörorgans wurde, wie in den früheren Jahren, mit größter Genauigkeit und unter Heranziehung sämtlicher moderner Hilfsmittel durchgeführt und berücksichtigte sowohl den akustischen als auch den vestibularen Apparat.

In einem Falle (10jähriger Knabe, chronische Mittelohreiterung rechts) wurden vestibulare Reizerscheinungen (spontaner Nystagmus, zeitweise Anfälle von Drehschwindel) festgestellt. Der Patient wurde an meiner Abteilung aufgenommen und dort die Radikaloperation auf dem kranken Ohre durchgeführt. Ein hochgradig schwerhöriges Kind (chronischer Adhäsivprozeß mit sekundärer Labyrinthdegeneration nach chronischem Mittelohrkatarrh beiderseits) wurde dem Ableseunterricht zugeführt.

Eingehendere Beachtung verdient folgender Fall: Leopoldine Schm., 13 Jahre alt, Schülerin der III. Volksschulklasse. In der Familie der Patientin angeblich niemand geistig oder körperlich abnorm. Der Vater des Kindes war jedoch ein starker Potator, besonders in den letzten Lebensjahren, und ist, 51 Jahre alt, vor 5 Jahren gestorben. Das Kind ist als letztes unter 8 Kindern der Familie geboren worden; 7 Geschwister sind gestorben. Ob und an welchen Kinderkrankheiten das Kind gelitten hat, läßt sich nicht feststellen. Das Kind lernte erst mit zwei Jahren gehen und spät sprechen. Die Mutter klagt über Schwächlichkeit und Kränklichkeit des Kindes, das Kind bleibt in der Schule im Lernen zurück; es kann sich nichts merken, hat angeblich nie Ohrenfluß gehabt, hört jedoch schlecht und schläft schnarchend mit offenem Munde.

Status praesens vom 29. Mai 1910: Schwächliches, für sein Alter zurückgebliebenes Kind, Gesichtsrelief gedunsen; Schädel stark nach hinten ausladend, wird starr etwas nach vorn geneigt gehalten; Stirne flach, Nasenwurzel breit, kynopischer Gesichtsausdruck. Das Kind macht den Eindruck eines torpiden Individuums. Facialisinnervation beiderseits normal, leichter Tremor bei Vorstrecken der Zunge, Körpermuskulatur mäßig entwickelt, grobe Körperkraft gering. Spastische Steifheit der Muskulatur beider unterer Extremitäten. Kein Romberg, Steigerung sämtlicher Reflexe. Keine Dermographie. Hals grazil. Schilddrüse nicht tastbar. Thorax dem übrigen Körperbau entsprechend. In den Brust- und Baucheingeweiden keine nachweisbaren krankhaften Veränderungen.

Ohrbefund: Trommelfell beiderseits getrübt, retrahiert.

Hörschärfe: Beiderseits $V = 3—4\ m$, $v = {}^1/_2\ m$. Genaue Stimmgabelprüfung nicht durchführbar, da das Kind zu exakten Angaben nicht gebracht werden kann. Von einer quantitativen Stimmgabelprüfung kann keine Rede sein, bei der qualitativen Prüfung ergibt sich die untere Tongrenze bei E (46 Schwingungen) und eine nicht unbedeutende Verkürzung der oberen Grenze

Digitized by Google
Original from UNIVERSITY OF CALIFORNIA
Generated on 2019-10-24 13:24 GMT / http://hdl.handle.net/2027/uc1.b3252760
Public Domain in the United States, Google-digitized / http://www.hathitrust.org/access_use#pd-us-google

für die Galtonpfeife. Es besteht kein spontaner Nystagmus. Keine labyrinthären Gleichgewichtsstörungen. Auf dem Drehstuhle nach 10 Umdrehungen kein Nystagmus, sowohl für das rechte wie für das linke Labyrinth. Nach 20 Drehungen nach links bei nach vorngeneigtem Kopfe wenige Schläge eines rotatorischen, grobschlägigen, wenig frequenten Nystagmus durch 5 Sekunden. Nach 20 Drehungen nach rechts kein Nystagmus. Nach 30 Drehungen Reaktion für beide Labyrinthe wie nach 20 Drehungen. Der kalorische Nystagmus ist nur als Kaltwassernystagmus auslösbar. Er tritt in Form eines wenig intensiven Nystagmus nach der ausgespritzten Seite erst nach Verwendung von etwa $^3/_4$ *l* Wasser von 10° C auf. Kein Nystagmus bei Kompression oder Aspiration.

Der Fall ist bemerkenswert durch die träge Reflexerregbarkeit des statischen Labyrinthes. Das Fehlen des spontanen Nystagmus und der Mangel jeder Gleichgewichtsstörung zeigt uns, daß in physiologischer Beziehung das statische Labyrinth in diesem Falle normal ist; dagegen ist die reflektorische Erregbarkeit weit geringer als sonst. Reflektorisch ist das linke Labyrinth durch den adäquaten Reiz, das heißt durch Drehung überhaupt nicht erregbar, das linke Labyrinth ergibt auf dem Drehstuhl selbst nach 20 oder 30 Umdrehungen nur einen kurzdauernden geringen Nystagmus. Die katorische Erregbarkeit ist beiderseits hochgradig herabgesetzt. Bei dieser Abnormität handelt es sich gewiß um eine kongenitale Veränderung und in Anbetracht der mit Sicherheit nachgewiesenen Abnormität im statischen Labyrinth ist wohl anzunehmen, daß die Bedeutung der Schwerhörigkeit, die durch Luftdusche nicht beeinflußt wird, zum Teile wenigstens auf angeborene Veränderungen im akustischen Labyrinthe zurückzuführen ist. Jedenfalls gehört der Fall in die Gruppe der nicht häufigen kongenitalen Labyrinthanomalien. In ätiologischer Beziehung ist der Fall nicht klar; es ist ja sicher, daß es sich hier um ein allgemein degeneriertes, im Sinne der Idiotie verändertes Individuum handelt. Für kongenitale Lues sind keine Anhaltspunkte vorhanden. Leider wurde die Durchführung der Wassermannschen Reaktion durch äußere Umstände unmöglich gemacht.

Im Frühjahre 1910 ist in Berndorf eine Scharlachepidemie aufgetreten. Von den vorher tonsillotomierten oder adenotomierten Kindern ist nur ein einziges erkrankt. Der Verlauf des Scharlachs war in diesem Falle ein unkomplizierter und günstiger. Außerdem ist zu erwähnen, daß in 3 Fällen Geschwister solcher 1908 oder 1909 tonsillotomierter oder adenotomierter Kinder erkrankt sind und daß die operierten Kinder von der Erkrankung trotzdem verschont blieben. In 2 Fällen bekam die Schwester im April 1910 Scharlach, das andere Kind (12jähriges beziehungsweise 10jähriges Mädchen, Tonsillo-Adenotomie 1909 beziehungsweise 1908) blieb gesund. Ein Fall betraf eine Familie mit 4 Kindern, bei einem Kinde (9jähriges Mädchen) sind 1909 die hypertrophischen Gaumen- und Rachenmandeln entfernt worden; bei der Scharlachepidemie im Frühjahre 1910 erkrankten die drei Geschwister dieses Kindes

Digitized by Google
Original from UNIVERSITY OF CALIFORNIA
Generated on 2019-10-24 13:24 GMT / http://hdl.handle.net/2027/uc1.b3252760
Public Domain in the United States, Google-digitized / http://www.hathitrust.org/access_use#pd-us-google

an Scharlach. Alle drei leiden an mittelgradigen adenoiden Vegetationen und an Hypertrophie der Gaumenmandeln, das tonsillo- und adenotomierte Kind ist an Scharlach nicht miterkrankt.

1911.

Insgesamt wurden 88 Kinder (54 Knaben und 34 Mädchen) von mir untersucht. Hiervon entfallen auf Nachuntersuchungen 17 (11 Knaben, 6 Mädchen), auf Neuuntersuchungen 71 (43 Knaben und 28 Mädchen). Es wurden 27 operative Eingriffe (Tonsillotomie, Adenotomie) ausgeführt (an 13 Knaben und an 14 Mädchen).

Die Anzahl der Neuuntersuchungen erstrecken sich auf die einzelnen Schulklassen folgendermaßen:

	Knaben	Mädchen
I. Volksschulklasse	13	6
II. „	7	8
III. „	6	5
IV. „	5	1
V. „	5	—
VI. „	2	—
I. Bürgerschulklasse	4	—
II. „	—	3
III. „	1	3

Die Untersuchung führte zu folgender Diagnose:

	Knaben	Mädchen
Chronischer Tubenkatarrh	4	1
„ „ (adenoide Vegetationen)	1	3
Chronischer Tubenkatarrh (Hypertrophia tonsillaris, adenoide Vegetationen)	3	1
Chronischer Mittelohrkatarrh	3	—
„ exsudativer Mittelohrkatarrh, adenoide Vegetationen	1	—
Chronischer Mittelohrkatarrh (Hypertrophia tonsillaris, adenoide Vegetationen)	18	17
Otitis media suppurativa subacuta	1	—
„ „ „ chronica	1	1
Chronischer Adhäsivprozeß	1	1
„ „ und Mittelohreiterung	—	2
Hypertrophia tonsillaris	4	—
Vegetationes adenoideae	1	1
Hypertrophia tonsillaris und Vegetationes adenoideae	5	2
Summe	43	28

Digitized by Google
Original from UNIVERSITY OF CALIFORNIA
Generated on 2019-10-24 13:24 GMT / http://hdl.handle.net/2027/uc1.b3252760
Public Domain in the United States, Google-digitized / http://www.hathitrust.org/access_use#pd-us-google

Außerdem:

	Knaben	Mädchen
Ceruminalpfropf	5	1
Ekzem des äußeren Gehörganges	1	1
Geheilte Radikaloperation	2	2

In jedem einzelnen Falle wurde auch die Durchgängigkeit der Nase mit Hilfe des Gärtnerschen Rhinometers bestimmt. Als Normalzeit wurden 6 bis 7 Sekunden gefunden. In allen Fällen von Vergrößerung der Rachenmandeln konnte eine Verlängerung der Durchströmungszeit festgestellt werden bis auf 10—15 Sekunden (in einzelnen Fällen bis auf 20—30 Sekunden). Geringe Vergrößerung der Rachenmandeln sind auf die Durchströmungszeit von keinem wesentlichen Einfluß. Ebenso ergab sich in einzelnen Fällen selbst bei hochgradiger Hypertrophie dar Gaumenmandeln eine normale oder unbedeutend verlängerte Durchströmungszeit. In manchen Fällen war die Verlängerung eine beiderseitige und gleichgradige, in einzelnen Fällen sind jedoch die Zahlenwerte für die rechte und linke Seite sehr verschieden gewesen.

Liste der Operierten (Adenotomie, Tonsillotomie):

	Knaben	Mädchen
I. Volksschulklasse	—	4
II. „	8	4
III. „	—	3
IV. „	2	—
V. „	1	—
VI. „	—	—
I. Bürgerschulklasse	—	2
II. „	2	1
Summe . . .	13	14

In allen Fällen war der Verlauf ungestört und das Ergebnis günstig.

Besondere Erwähnung verdient der folgende Fall: Rudolf Sl., 14 Jahre alt, Schüler der V. Klasse, akquirierte im Anschlusse an Mumps vor 4 Jahren eine leichtgradige Schwerhörigkeit. Die Untersuchung ergibt auf beiden Seiten eine Erkrankung des schallperzipierenden Apparates leichtesten Grades (geringe Herabsetzung der Hörbarkeit hoher Töne und der oberen Tongrenze; rotatorischer, kleinschlägiger, frequenter Spontannystagmus nach beiden Seiten, kein Schwindel, keine Gleichgewichtsstörungen, Reflexerregbarkeit des statischen Labyrinths normal).

1912.

Die Gesamtzahl der Untersuchten beträgt 77 (36 Knaben, 41 Mädchen). Hievon entfallen 11 Kinder (3 Knaben, 8 Mädchen) auf die Nachuntersuchung von im Jahre 1911 operierten Kindern. Die 66 Neuuntersuchten ergeben, nach Schulklassen geordnet:

Digitized by Google
Original from UNIVERSITY OF CALIFORNIA
Generated on 2019-10-24 13:24 GMT / http://hdl.handle.net/2027/uc1.b3252760
Public Domain in the United States, Google-digitized / http://www.hathitrust.org/access_use#pd-us-google

	Knaben	Mädchen
I. Volksschulklasse	1	13
II. „	14	4
III. „	3	4
IV. „	1	4
V. „	2	1
VI. „	2	2
I. Bürgerschulklasse	2	5
II. „	5	—
III. „	1	—
IV. „	1	—
Gymnasialklasse	1	—

Tabellarische Zusammenstellung der Diagnosen:

	Knaben	Mädchen
Chronischer Tubenkatarrh	1	—
„ „ (adenoide Vegetationen)	—	1
Chronischer Tubenkatarrh, Hypertrophia tonsillaris, adenoide Vegetationen	—	2
Chronischer Mittelohrkatarrh	1	—
„ exsudativer Mittelohrkatarrh, adenoide Vegetationen	5	3
Chronischer Mittelohrkatarrh, Hypertrophia tonsillaris, adenoide Vegetationen	15	14
Otitis media suppurativa subacuta	1	2
„ „ „ chronica	1	2
Chronischer Adhäsivprozeß	1	2
„ „ und Mittelohreiterung	1	1
Hypertrophia tonsillaris	2	1
Vegetationes adenoideae	2	2
Hypertrophia tonsillaris und Vegetationes adenoideae	3	3
Summe	33	33

Außerdem:

	Knaben	Mädchen
Ceruminalpfropf	2	1
Geheilte Radikaloperation (Neomembran, Narbenkeloid)	1	—
Sekundäre Labyrinthdegeneration bei chronischem Adhäsivprozeß	1	—
Synechie einer Trommelfellnarbe mit dem Promontorium	—	1

Digitized by Google
Original from UNIVERSITY OF CALIFORNIA
Generated on 2019-10-24 13:24 GMT / http://hdl.handle.net/2027/uc1.b3252760
Public Domain in the United States, Google-digitized / http://www.hathitrust.org/access_use#pd-us-google

Liste der Operierten des Jahres 1912:

	Knaben	Mädchen
I. Volksschulklasse	6	4
II. „	—	2
III. „	—	1
IV. „	1	1
V. „	—	—
VI. „	—	—
I. Bürgerschulklasse	1	2
II. „	—	—
Summe . . .	8	10

Besondere Erwähnung verdient der Fall Klara G., $11^1/_2$ Jahre alt, Schülerin der I. Bürgerschulklasse.

Anamnese: Eltern gesund, in der Familie keinerlei Schwerhörigkeit. Die Mutter war viermal gravid, zwei von diesen Graviditäten gingen mit Abortus und Fruchttod aus. Ein Bruder des Mädchens ist skrofulös. Das Mädchen selbst hat Masern, Scharlach und Diphtherie durchgemacht, ist seither schwächlich und leidet zeitweise an einer Augenentzündung. Seit einem Jahre hört sie angeblich schlechter auf dem linken Ohre.

Status praesens vom 19. Mai 1912: Schwächliches, mäßig gut genährtes Individuum. In den Brust- und Baucheingeweiden keine nachweisbaren pathologischen Veränderungen.

Ohrbefund: Rechtes Trommelfell normal. Links, in den beiden vorderen Quadranten, ein deutlicher, rötlich gefärbter Schimmer, im übrigen ist das linke Trommelfell normal.

Die Funktionsprüfung ergibt beiderseits $V = +12\,m$, links v und Akumeter $= 5\,m$; Weber nach links, Schwabach verlängert, Rinne links = = negativ mit verlängerter Kopfknochenleitung, Gellé = positiv, Perzeption tiefer Töne herabgesetzt, obere Tongrenze normal. Uhr durch die Kopfknochen positiv. Kein spontaner Nystagmus. Keine Gleichgewichtsstörungen. Reflektorische Erregbarkeit des statischen Labyrinths normal. Durch physikalische Behandlung (Luftdusche, Katheter) keine Besserung der Hörschärfe auf dem linken Ohre. Die Augenuntersuchung (Dr. Glück) ergibt +1·0 Dioptr., Fundus normal. Keine Zeichen von Lues.

Nach dem otoskopischen Befunde und dem Ergebnisse der Funktionsprüfung gehört der Fall in die Gruppe der Otosklerose. Der rote Schimmer im vorderen Teile des linken Trommelfells weist auf Hyperämie an der lateralen Labyrinthwand. Es ist von Bedeutung, daß der rote Trommelfellschimmer nur sichtbar ist auf dem Trommelfelle der kranken Seite, während das Trommelfell der rechten, gesunden Seite vollständig normal ist. Es muß dies hervorgehoben werden, weil ja auch Fälle zur Beobachtung gekommen sind, in welchen an in funktioneller Beziehung vollständig normalen Gehörorganen rotschimmernde Trommelfelle zu sehen gewesen sind. Symptome von seiten

Generated on 2019-10-24 13:24 GMT / http://hdl.handle.net/2027/uc1.b3252760
Public Domain in the United States, Google-digitized / http://www.hathitrust.org/access_use#pd-us-google
Digitized by Google
Original from UNIVERSITY OF CALIFORNIA

des inneren Ohres fehlen in unserem Falle gänzlich; es liegt somit eine atypische Otosklerose linkerseits vor. Die zunächst veranlaßte Behandlung bestand in Jodkali (8·0 : 200·0), täglich ein Kaffeelöffel am Abend und Otosklerol-tabletten (4—6 Stück täglich).

Daß die Zahl der jährlich zu untersuchenden Kinder und die Anzahl der operativen Eingriffe abnimmt, ist nicht überraschend, haben wir es jetzt doch schon mit einem Materiale zu tun, das durch fünf Jahre schulärztlich beobachtet und behandelt worden ist. Im ersten Jahre der Untersuchung kam für die Ohr-, Nasen und Rachenuntersuchung das gesamte Schülermaterial, das bis dahin ununtersucht geblieben war, in Betracht. In den folgenden Jahren betrafen die Neuuntersuchungen zu immer größerem Teile den Nachschub der jungen Schulrekruten, zu kleinerem Teile ältere Schüler, bei welchen eine akute Ohr- oder Nasenrachenerkrankung aufgetreten ist, oder solche, die früher nicht zur Untersuchung gekommen waren. Im Verlaufe der Jahre haben die Lehrer, die Eltern der Schulkinder und die Schulkinder selbst immer mehr Vertrauen zur Institution des Schulohrenarztes gefaßt. Es findet dies darin seinen Ausdruck, daß fast alle vorgeladenen Kinder zur Untersuchung erscheinen und daß die therapeutischen Anordnungen des Schulohrenarztes strikte und genau befolgt werden. Der günstige Erfolg der rechtzeitig ausgeführten Adenotomie und Tonsillotomie ist nicht mehr zu verkennen. Ausnahmslos wird von seiten der Eltern und der Lehrer der günstige Einfluß dieser Operation für die somatische und geistige Entwicklung der betreffenden Kinder hervorgehoben. Als ein günstiges Zeichen ist endlich auch anzusehen, daß in den beiden letzten Berichtsjahren auch Kinder im vor- oder nachschulpflichtigen Alter dem Schulohrenarzte auf Bitten der Eltern vorgeführt worden sind und daß endlich auch Schüler aus Unterrichtsanstalten, die dem schulärztlichen Betriebe in Berndorf nicht unterstellt sind, zwecks der Feststellung ihres Ohrenleidens baten, zur Untersuchung erscheinen zu dürfen.

Über den Nervenmechanismus der assoziierten Augenbewegungen.

Von weil. **Andreas Högyes.**

Übersetzt von Dr. **Martin Sugár** in Budapest.

(Fortsetzung.)

Zweiter Abschnitt.

Teile des Nervensystems, nach deren Reizung bilaterale assoziierte Augenbewegungen entstehen.

Überblick und Plan zur Untersuchung. Allgemeine Bemerkungen über die Literatur der Frage.

In den beschriebenen 3 Versuchsreihen stellte ich somit fest, nach Zerstörung welcher Teile des Nervensystems die passiven, assoziierten Augen-

Digitized by Google
Original from UNIVERSITY OF CALIFORNIA
Generated on 2019-10-24 13:24 GMT / http://hdl.handle.net/2027/uc1.b3252760
Public Domain in the United States, Google-digitized / http://www.hathitrust.org/access_use#pd-us-google

bewegungen verschwinden, oder eine wesentliche Änderung erleiden. Ich machte jene Teile des Nervensystems namhaft, deren Zerstörung auf die kompensatorischen Augenbewegungen keinen Einfluß entfaltet. Bevor ich aus diesen Experimenten eine Schlußfolgerung über den die Augenbewegungen assoziierenden, oder koordinierenden Nervenmechanismus gezogen hätte, untersuchte ich auch experimentell, ob überhaupt Teile des Nervensystems und wo sich dieselben befinden, nach deren Reizung den kompensatorischen Augenbewegungen gleichende passive bilaterale Augenbewegungen entstehen. Der Rahmen der Untersuchung wurde erst jetzt abgeschlossen und zur induktiven Folgerung geeignet.

Die folgenden Reizungsversuche habe ich ebenfalls am Kaninchen ausgeführt, teils aus dem Grunde, weil ich die obigen Experimente auch am Kaninchen machte, teils weil es kaum ein für diese Versuche geeigneteres Tier gibt. Die Reize applizierte ich womöglich auf mehrfache Art, gab aber stets der mechanischen Reizung den Vorzug, da ich wußte, daß die Wirkung derselben sich auf die entfernteren Teile nicht weit erstreckt. Infolge dieser Reizungsversuche sammelte sich wieder ein bedeutender Stoff von Erfahrungen an, um so mehr, da man hier auch die Beobachtungen anderer Forscher in Betracht nehmen konnte.

Wie ich nämlich schon in der Einleitung erwähnte, findet man in der Literatur zahlreiche Daten dafür, daß nach Reizung bestimmter Teile des zentralen Nervensystems eigentümlich bilaterale Augenbewegungen entstehen. Diese Beobachtungen wurden meist zufällig bei anderen Untersuchungen gemacht, sie wurden aber meines Wissens gesammelt noch nicht gewürdigt. Im folgenden werde ich bestrebt sein, bei Beschreibung meiner Versuche über Reizungen der einzelnen Teile des Nervensystems, auch die einschlägige Literatur dieser Frage zu erschöpfen.

1. Nach allgemeiner oder teilweiser Reizung des häutigen Labyrinths entstehen bilaterale Augenbewegungen.

Ich habe oben beschrieben, auf welche Weise man zum Zwecke der Zerstörung beim Kaninchen das häutige Labyrinth erreichen kann, nämlich nach Durchbrechung des Trommelfells durch den äußeren Gehörgang, oder nach Eröffnung der Bulla tympani von der Paukenhöhle aus, oder von Seite der Fossa mastoidea, nach deren Eröffnung.

Dieselben Wege kann man auch zur Reizung benutzen, sowohl auf mechanischem, als auf chemischem, oder elektrischem Wege.

Schon bei den Zerstörungsexperimenten beschrieb ich die auf allgemeine Reizung des häutigen Labyrinths entstehenden Erscheinungen, denn jene Reizerscheinungen, welche der gänzlichen Lähmung infolge der vollständigen Zerstörung des Labyrinthes vorausgehen, sind bloß *Reizerscheinungen,* welche den

Digitized by Google
Original from UNIVERSITY OF CALIFORNIA
Generated on 2019-10-24 13:24 GMT / http://hdl.handle.net/2027/uc1.b3252760
Public Domain in the United States, Google-digitized / http://www.hathitrust.org/access_use#pd-us-google

dauernd bestehen Bleibenden entgegengesetzt, ohne Zweifel als Lähmungserscheinungen zu betrachten sind.

Diese typischen Reizerscheinungen bestehen darin, daß das Auge der verletzten Seite während heftiger Vibrationen nach oben lateral, das andere hingegen nach unten medial deviiert und in dieser Stellung seine Oscillationen fortsetzt, um dann der größeren oder geringeren Ausdehnung der Zerstörungen gemäß, rascher oder langsamer in die andere entgegengesetzte Augenstellung zu gelangen, das heißt, das Auge der verletzten Seite deviiert nach unten medial, das andere nach oben lateral. Dieselben Augenbewegungserscheinungen zeigten sich, gleichgültig ob ich chemische, mechanische oder gemischte Zerstörungen ausführte, so daß ich schon infolge jener Experimente füglich die Erfahrungstatsache behaupten kann, daß auf allgemeine mechanische oder chemische Reize des häutigen Labyrinths bilaterale Augenbewegungen entstehen.

Nachdem sich die benützte Untersuchungsmethode auch zu eingehenderen Studien geeignet zeigte, führte ich, um in die physiologische Funktion des häutigen Labyrinths Einsicht zu erhalten, zahlreiche Reizversuche aus, und wenn dieselben auch nicht abgeschlossen sind, so liefern sie dennoch mehrere neue Daten zur Erforschung der physiologischen Funktion dieses rätselhaften Organes.

Ich werde im folgenden zuerst die Erscheinungen der Reizung des halbseitigen, dann die des beiderseitigen Labyrinths mit den durch sie bedingten bilateralen Augenbewegungen namhaft machen.

A. Reizung des häutigen Labyrinths auf einer Seite.

Diese Reizung kann man auf mechanischem, chemischem oder elektrischem Wege und durch Wärmeapplikation hervorrufen. Durch die drei letzteren können wir natürlich am besten universelle Reize erregen, hingegen zeigt sich die mechanische Reizmethode nebstbei geeignet auch zur Hervorrufung partieller Reize. Nachdem das häutige Labyrinth auf einem kleinen Territorium liegt und nur durch eine dünne Knochenschichte vom verlängerten Mark und den Seitenteilen des Kleinhirns getrennt ist, können wir nur sehr schwer ausschließen, daß die chemischen, elektrischen und thermischen Reize auch gleichzeitig auf diese Teile des Nervensystems übergreifen.

Bei einer behutsamen mechanischen Reizung ist aber diese Möglichkeit kaum vorhanden, so daß die Resultate bei mechanischen Reizungen für die sichersten und wertvollsten zu betrachten sind. Bei diesen Reizungsexperimenten legte ich deshalb das Hauptgewicht auf die Reizung des Labyrinths auf mechanischem Wege und habe die anderen Reizungen bloß zum Vergleich benutzt. Die Resultate der verschiedenen Reizungen sind folgende:

Digitized by Google
Original from UNIVERSITY OF CALIFORNIA
Generated on 2019-10-24 13:24 GMT / http://hdl.handle.net/2027/uc1.b3252760
Public Domain in the United States, Google-digitized / http://www.hathitrust.org/access_use#pd-us-google

a)

Erscheinungen der Augenbewegung nach mechanischer Reizung des häutigen Labyrinths auf einer Seite.

1. Wenn man beim Kaninchen *durch den äußeren Gehörgang* mit einer stumpfen Sonde bis zum Trommelfell vordringt und dieses durchbricht, dann bis zum Dache der Paukenhöhle mit dem Instrument vordringt, so können wir die Gehörknöchelchenkette leicht durchbrechen. Diese Operation verursacht an und für sich in den Augenbewegungen keine Veränderung. Wenn man aber knapp unter dem Dache der Paukenhöhle schreitend, zum Fenster des Vestibulums das Instrument vorführt, so entstehen bei Berührung des gewöhnlich dort gebliebenen Steigbügels bilaterale Augapfelvibrationen, die leicht nach Einfügung des im ersten Teil meiner Arbeit beschriebenen Achsensystems in beiden Augen zu beobachten sind. Dieser Nystagmus dauert kaum länger als die Berührung und entsteht nach einer neueren Berührung wieder.

2. Daß diese passiven, bilateralen, aus raschen Vibrationen bestehenden Augenbewegungen wirklich durch die Berührung des Stapes in die Erscheinung treten, hiervon kann man sich nach Eröffnung der Bulla tympani überzeugen. Wenn die Öffnung genug groß und in geeigneter Weise gemacht wurde, so kann man nach Lichtreflexion das Vorhoffenster sehen, in demselben ferner den Steigbügel und letzteren mit einem feinen Draht berühren, worauf die obigen Augenbewegungen entstehen und so lange hervorzurufen sind, bis der Steigbügel aus dem Fenster extrahiert wurde. Es entstehen somit auf stärkere mechanische Reizung des Steigbügels — wenn dieser im Fenster des Vestibulum sich befindet — passive bilaterale Augenbewegungen.

3. Wenn wir die Seite oder den Boden der Fossa mastoidea, besonders oberhalb der Abdrücke der knöchernen Bogengänge, mit einer Sonde mechanisch berühren, respektive reiben, so entsteht schon auf kleinere Reize ein transitorischer bilateraler Nystagmus. An dieser Stelle aber können wir den Knochen berühren, oder selbst vorsichtig durchbohren, gleichgültig ob oberhalb des Vestibulums, oder oberhalb der halbzirkelförmigen Kanäle, ohne daß dieser Nystagmus entstände. Es scheint daher, daß die Entstehung der bilateralen Augenbewegungen an eine gewisse Erschütterung des Labyrinths gebunden ist. Wenn der eine oder andere halbzirkelförmige Kanal bei Eröffnung der Fossa mastoidea freiliegt, so ist meistens bilateraler Nystagmus die Folge, ja es ist gar nicht notwendig, daß der halbzirkelförmige Kanal frei erscheine, denn es genügt, daß in seiner Nähe und mit größerer Erschütterung das Abbrechen der Knochenpartien vorgenommen wird.

Dies kann man besonders beobachten, wenn man die Öffnung nach hinten erweitern will; die Erschütterung erstreckt sich zuerst auf den hinteren ver-

Digitized by Google
Original from UNIVERSITY OF CALIFORNIA
Generated on 2019-10-24 13:24 GMT / http://hdl.handle.net/2027/uc1.b3252760
Public Domain in the United States, Google-digitized / http://www.hathitrust.org/access_use#pd-us-google

tikalen Bogengang und von hier auf das ganze Labyrinth. Wenn man mit einer Schere den knöchernen halbzirkelförmigen Kanal eröffnet, ohne den häutigen zu durchschneiden, so entsteht im Momente der Durchschneidung mitunter ein bilateraler Nystagmus. Auf stärkere Erschütterung des Labyrinths entstehen daher oft bilaterale Augenbewegungen.

4. Daß die infolge Erschütterung der Gegend des Steigbügels und Labyrinths entstehenden bilateralen Augenbewegungen durch die gleichzeitige Erschütterung der Perilymphe und des häutigen Labyrinths erfolgen, beweist, daß, wenn wir die perilymphatische Flüssigkeit in ein schwächeres oder stärkeres Wogen bringen, selbst wenn das knöcherne Labyrinth in vollkommenem Ruhestadium sich befindet, einfache oder nystagmische passive bilaterale Augenbewegungen in die Erscheinung treten. Diesen Versuch von grundlegender Bedeutung führe ich folgendermaßen aus:

In der beschriebenen Weise präpariere ich den Boden der Fossa mastoidea frei und bohre mit einer starken Stahlnadel vorsichtig das Dach des Vestibulums entlang des unteren Randes des Flocculus, zwischen dem Rande der horizontalen knöchernen Ampulle und dem knöchernen Canalis communis, an (siehe I. Tafel A Hs, Cs), so daß der unten sich befindende Utriculus keine Verletzung erleide. Wenn dieser letztere nicht verletzt wurde, wird die Anbohrung absolut von keiner Augenbewegung begleitet und das Achsensystem in den beiden Augen des Kaninchens mit fixiertem Kopf steht unbewegt. Sobald das Dach des Vestibulum durchbohrt ist, quellen sofort einige Tropfen Perilymphe hervor, an welcher man bei genauerer Beobachtung ein mit der Inspiration synchronisches Wogen wahrnehmen kann, ähnlich dem, welches wir an dem Liquor cerebrospinalis nach Eröffnung der Membrana obturatoria bemerkten.

Nun stecken wir in die gesetzte Öffnung eine fein ausgezogene Glaskanüle ein, welche wir der Lage der Fossa mastoidea entsprechend, schon derartig gebogen haben, daß, obwohl die Spitze der Kanüle in der Öffnung sich befindet, der Einblick in dieselbe nicht gestört wird. Auf das freie Ende der Glaskanüle ist ein dünner Kautschukschlauch emporgezogen, der am anderen Ende in einem kleinen Mundstück endet, mit welchem wir denselben in den Mund nehmen.

Diese Glaskanüle ist dazu bestimmt, um durch dieselbe in die Perilymphe einblasen zu können, um letztere in Wallung zu bringen. Der Kautschukschlauch dient dazu, daß durch die Bewegungen des Kopfes des Beobachters die Glaskanüle ihren Platz nicht ändere und ihr feines Ende nicht abbreche. Das Einführen der Kanüle geschieht bei Lichtreflexion, oder ohne dieselbe. Im Moment des Einführens der Glaskanüle in die Öffnung dringt, infolge des Gesetzes der kapillaren Röhren, die Perilymphe in die Kanüle ein und erzeugt in derselben eine 3—5 *mm* hohe, reine, durchsichtige Flüssigkeitssäule. Bei diesem Eingriff,

Digitized by Google
Original from UNIVERSITY OF CALIFORNIA
Generated on 2019-10-24 13:24 GMT / http://hdl.handle.net/2027/uc1.b3252760
Public Domain in the United States, Google-digitized / http://www.hathitrust.org/access_use#pd-us-google

wenn er exakt und vorsichtig vorgenommen wird, zeigt sich absolut keine Bewegung. Wenn ich aber jetzt durch die Glaskanüle über die Flüssigkeitssäule der Perilymphe blase, so gerät die Flüssigkeit alsbald in das Vestibulum hinein, worauf sofort ein oder zwei bilaterale Augenbewegungen auftreten. Die entstehenden bilateralen Augenbewegungen sind verschiedener Gestalt, wie es scheint, abhängig von der verschiedenen Richtung der Vestibularöffnung der Glaskanüle. Wenn die Glaskanüle vollkommen senkrecht steht, so bewegt sich der Luftstrom direkt senkrecht gegen das Dach des Utriculus und es entsteht gewöhnlich eine horizontal gerichtete bilaterale Deviation gegen die Richtung der verletzten Seite. Wenn ich aber das vestibuläre Ende der Glaskanüle gegen die paarigen oder unpaarigen Ampullen, gegen das vordere oder hintere Ende des Vestibulum einführe, und so den Blasakt ausführe, so entstehen schiefe, oder rotierende bilaterale Augenbewegungen.

Die Augendeviationen sind an beiden Augen immer entgegengesetzt gerichtet (das heißt, wenn das eine Auge sich lateralwärts wendet, deviiert das andere Auge während derselben Zeit medialwärts etc.). Diese bilateralen Augenbewegungen kommen auch bei so geringgradiger Einblasung zustande, die selbst dazu nicht ausreicht, um die in der Glaskanüle emporsteigende perilymphatische Flüssigkeit in das Vestibulum einzudrücken, so daß von einem Eindringen der Luft keine Rede sein kann. Durch derlei schwaches Einblasen kann man durch längere Zeit, $^1/_2$—1 Stunde lang, stets eine einzelne, dem Blasen entsprechende bilaterale Augenbewegung, mit einer oder zwei Vibrationen erhalten. Wenn nach einem schwachen Blasen die aus 1—2 Vibrationen bestehende Augenbewegung verschwindet und wieder das bilaterale Ruhestadium eintritt, so kann man die Flüssigkeit mit einer einzigen kleinen Saugbewegung wieder in die feine Öffnung der Kanüle empordrängen, wobei regelmäßig eine der oben beschriebenen, entgegengesetzte bilaterale Augenbewegung in die Erscheinung tritt.

Geschehen die Blas- und Saugbewegungen schwach, doch mehrmals nacheinander, so entwickelt sich auf jeden Akt der Ein- und Ausblasung je eine bilaterale Augenbewegung und es kann ein aus seltenen Augenvibrationen bestehender Nystagmus hervorgerufen werden, welcher den Wellenbewegungen der Perilymphe entspricht, daher mit Sistieren des Wellenschlages aufhört. Die Schnelligkeit der Augenbewegungen ist zur Schnelligkeit der Einblasung und Aussaugung gerade proportioniert.

Wenn das Einblasen stärker und rascher vorgenommen wird, so entstehen sofort heftige Augenrollungen. Das Auge der operierten Seite rollt sich gewöhnlich lateral, oder deviiert lateral nach oben und bleibt in dieser Stellung mitunter ohne Nystagmus, mitunter zwischen heftigem Nystagmus auch nach Beendigung des Blasens unbewegt, so daß oft mehrere Minuten vergehen, bis

Digitized by Google
Original from UNIVERSITY OF CALIFORNIA
Generated on 2019-10-24 13:24 GMT / http://hdl.handle.net/2027/uc1.b3252760
Public Domain in the United States, Google-digitized / http://www.hathitrust.org/access_use#pd-us-google

das Auge mit mehreren stets schwächer werdenden Oscillationen wieder in die Primärstellung zurückgelangt.

Mit stärkerem Einblasen und stärkeren Saugbewegungen kann man die verschiedenartigsten Augenbewegungen und Augenrollungen hervorrufen, bei welchen regelmäßig auch ein längere Zeit andauernder heftiger bilateraler Nystagmus entsteht.

Wird dieses stärkere Einblasen auch nur einige Male wiederholt, so entsteht alsbald ein stationärer Nystagmus, welcher auch nach Beendigung des Einblasens nicht aufhört. Die Richtung der Augenbewegungen ist hier regelmäßig schief, das heißt, es ist ein diagonaler Nystagmus gegen die Richtung der verletzten Seite vorhanden.

Diese bilateralen Augenbewegungen und Augapfelvibrationen erscheinen konform, gleichgültig, ob der Kopf während des Einblasens fixiert war oder nicht. Zu bemerken ist, daß nach den Einblasungen, wenn der Kopf frei war, regelmäßig auch Kopfdeviationen entstehen, oft in der Richtung der verletzten Seite, mitunter gegen die gesunde Seite. Mit sehr schwachem Blasakt kann man auch ohne Kopfwendungen bilaterale Augenbewegungen erzielen.

Ich kann noch folgende Erfahrung über die bilateralen Augenbewegungen und Oscillationen mitteilen. Die Zahl der Augapfeloscillationen kann sich auch auf 200 in der Minute steigern. Im übrigen ist die Zahl der Oscillationen sehr verschieden, wahrscheinlich entsprechend der Kraft des Reizes. Wenn wir das Tier hierbei mit dem Kopfe nach unten drehen, steigert sich die Zahl der Augenrollungen, nimmt aber ab, wenn wir es mit dem Kopf bis zu 90° nach oben drehen. Alle diese Verhältnisse sind graphisch noch näher zu studieren. Vorläufig können wir als Erfahrungstatsache feststellen, daß die stärkere Wellenbewegung der Perilymphe des Vestibulum, auf experimentellem Wege hervorgerufen, bilaterale Augendeviationen, Strabismus und Augenrollungen verursachen kann.

Daß die bilateralen Augenbewegungen bei diesen wogenden Bewegungen der Perilymphe auf die gleichzeitige Erschütterung der einzelnen Teile des häutigen Labyrinths zurückzuführen sind, zeigt einerseits jene experimentelle Tatsache, daß der so hervorgerufene stationäre Nystagmus sistierbar ist, dadurch wenn man *a)* die Gehörnerven auf beiden Seiten durchschneidet, oder *b)* Längsschnitte ausführt im oberen Teil der Raphe, oder *c)* Querschnitte macht an der Basis des vierten Hirnventrikels, und zwar oberhalb der Acusticuskerne bis zur Mitte der vorderen Vierhügelkörper; andrerseits, wenn der im entsprechenden Labyrinth endigende Gehörnerv früher durchschnitten wurde, wird die Wellenbewegung der Perilymphe ebenfalls keine bilateralen Augenbewegungen verursachen. Zum direkten Beweis hierfür dient ferner, daß die mechanische Berührung der Teile des häutigen Labyrinths selbst an und für sich auch ohne Wellenbewegung der

Digitized by Google
Original from UNIVERSITY OF CALIFORNIA
Generated on 2019-10-24 13:24 GMT / http://hdl.handle.net/2027/uc1.b3252760
Public Domain in the United States, Google-digitized / http://www.hathitrust.org/access_use#pd-us-google

Perilymphe bilaterale Augenbewegungen verursacht. Von diesen wird später die Rede sein.

Wenn die Wellenbewegung der Perilymphe bei einem und demselben Tier durch Ein- und Ausblasen längere Zeit hindurch hervorgerufen wird, so können wir nach einiger Zeit bemerken, daß das in stationärem Nystagmus sich befindende Auge seine Stellung verändert; während nämlich anfangs die bestimmte Tendenz vorhanden war, daß das Auge der verletzten Seite nach oben lateral, das der anderen Seite nach unten medial deviiere, entwickelt sich später die entgegengesetzte Richtung, das Auge der verletzten Seite deviiert nach unten medial, das andere dagegen nach unten lateral und setzt so die immer seltener und schwächer werdenden Oscillationen fort. Diese letzteren Erscheinungen deuten zweifellos auf die Erschöpfung des häutigen Labyrinths hin, und wenn das Tier $^1/_2$—1 Tag am Leben bleibt, oder im Falle einer stärkeren Reizung auch schon vorher, entsteht der Zustand, welchen wir oben nach der halbseitigen Labyrinthzerstörung fanden.

5. Daß in den angegebenen Fällen überall die mechanische Reizung des häutigen Labyrinths eine Rolle spielt, beweist die direkt experimentelle Erfahrung. Wenn in der Fossa mastoidea, entweder das Vestibulumdach. oder die obere Konvexität der knöchernen halbzirkelförmigen Kanäle wo immer angebohrt wird (siehe Tafel 1), so entsteht im Falle eines vorsichtig vorgenommenen Eingriffes, kein Nystagmus, und wenn ein solcher dennoch in die Erscheinung tritt, ist er von kurzer Dauer. Wird mit einer feinen, stumpf endigenden Sonde (feiner Borste, oder einem feinen Metalldraht) der Utriculus wo immer, oder einer der knöchernen Bogengänge berührt, so entsteht sofort eine bilaterale Augenbewegung. Die Augenbewegung besteht bei einer vorsichtigen Berührung nur aus einem Hin- und Heroscillieren, oder aus einem Rollen, wonach beide Augen wieder in die Primärstellung gelangen. Auf wiederholte Berührung entstehen wiederholte bilaterale Augenbewegungen. Auf stärkere Berührung entsteht nicht eine Deviation oder Rotation, sondern vielmehr ein Nystagmus, welcher aber anfangs bald aufhört, nach wiederholten Berührungen jedoch in stationären Nystagmus übergeht.

Die Richtung der Augenbewegungen nach Berührung der verschiedenen Labyrinthteile ist entschieden verschieden, es entsteht bald eine laterale, bald eine mediale, bald eine nach oben oder nach unten gerichtete Deviation, auch entstehen mediale oder laterale Rotationen, oder Bewegungen in schräger Richtung.

Nach einiger Zeit aber treten die Symptome der allgemeinen Labyrinthreizung in die Erscheinung: Die Deviation nach oben und lateral des Auges der verletzten Seite, hingegen die Deviation nach unten und medial des entgegengesetzten Auges und in dieser Stellung bilateraler Nystagmus. Diese allgemeine Reizperiode ist aber nicht anhaltend, sondern weicht der Läh-

Digitized by Google
Original from UNIVERSITY OF CALIFORNIA
Generated on 2019-10-24 13:25 GMT / http://hdl.handle.net/2027/uc1.b3252760
Public Domain in the United States, Google-digitized / http://www.hathitrust.org/access_use#pd-us-google

mungsperiode mit ihren schon oft erwähnten Symptomen, wobei das Auge der verletzten Seite nach unten medial, das andere dagegen nach oben lateral deviierend, seine immer seltener werdenden Oscillationen fortsetzt, die schließlich aufhören.

Später wird davon die Rede sein, was für spezielle Augenbewegungen auf Berührung einzelner Teile des häutigen Labyrinths entstehen, ferner auch erwähnt werden, daß wie weit die bei Eröffnung einzelner Teile des häutigen Labyrinths entstehenden bilateralen Augenbewegungen als Reiz- und inwieferne dieselben als Lähmungserscheinungen anzusehen sind.

6. Die auf Körperdrehung entstehenden bilateralen Augenbewegungen sind im Wesen nichts anderes als Erscheinungen der mechanischen Erschütterung der Teile des häutigen Labyrinths, und auch die Körperdrehung bedeutet in dieser Beziehung nichts anderes, als eine mechanische Reizung des häutigen Labyrinths.

Dieser Lehrsatz kann als direkte Folgerung aus obigen Versuchsergebnissen formuliert werden. Vorher sahen wir, daß die infolge der Drehung entstehenden passiven bilateralen Augenbewegungen auch aufhören nach Durchschneidung der beiderseitigen Acusticusnerven, nach einem Längsschnitt in der oberen Hälfte der Raphe, nach Zerstörung der Basis des Hirnventrikels oberhalb der Acusticuskerne, ebenso wie die durch Wellenbewegung der Perilymphe verursachten bilateralen Augenbewegungen. Daß während einer Drehung und nach einer raschen Drehung in der Perilymphe ein Wellenschlag entsteht und hierdurch das häutige Labyrinth selbst auch in Erschütterung gelangt, erleidet schon a priori keinen Zweifel.

Noch mehr würde dies durch die direkte Erfahrungstatsache bekräftigt werden, wenn es gelänge, wenigstens nach einer raschen Drehung, während der Dauer des Nachnystagmus, die Lageveränderungen der einzelnen Teile des häutigen Labyrinths, oder der Perilymphe, respektive den Wellenschlag der letzteren zu sehen. Wie erwähnt, kann man am Boden der Fossa mastoidea das Vestibulumdach eröffnen, wodurch der Utriculus einigermaßen dem Auge zugänglich wird. Schade nur, daß der Utriculus selbst ganz durchsichtig erscheint und es nur selten gelingt, das Vestibulumdach in ausgedehnterer Weise zu eröffnen, ohne daß auch der Utriculus eine Verletzung erleide, worauf die Endolymphe desselben ausfließt, seine Wände zusammenfallen und an die mediale Wand des Vestibulum sich anlegen. Ich habe ferner auch hervorgehoben, daß nach Anbohrung des Vestibulumdaches und nach Einführung der Glaskanüle in die gesetzte Öffnung, die Perilymphe infolge des Gesetzes der kapillaren Röhren in die Kanüle empordringt, so daß die Höhe der Perilymphe in der Kanüle für die Signalisierung der entstehenden Druckdifferenzen förmlich als Manometer zu verwenden ist.

Digitized by Google
Original from UNIVERSITY OF CALIFORNIA
Generated on 2019-10-24 13:25 GMT / http://hdl.handle.net/2027/uc1.b3252760
Public Domain in the United States, Google-digitized / http://www.hathitrust.org/access_use#pd-us-google

Jene bilateralen Augenbewegungssymptome, welche infolge der oben beschriebenen mechanischen Zerstörung (gleichgültig, ob von der Paukenhöhle durch das Fenster des Vestibulum, oder durch das von Seite der Fossa mastoidea eröffnete Vestibulumdach vorgenommen) des halbseitigen Labyrinths während des Eingriffes entstehen, müssen ebenfalls als allgemeine Labyrinthreizung aufgefaßt werden, welche aber rasch in Lähmung übergehen.

Gerade bei diesen sind die beiden Stadien im Auftreten der Augenbewegungserscheinungen am Prägnantesten ausgedrückt.

Das erste Stadium ist das Reizstadium, während welchem das Auge der verletzten Seite nach oben lateral, das andere nach unten medial gewendet, seine Oscillationen verrichtet, worauf später die Periode der Lähmung in die Erscheinung tritt, welche aus der Deviation des Auges der verletzten Seite nach unten medial und aus der Deviation des anderen Auges nach oben lateral besteht, in welcher Stellung die Augen einige Zeit noch mit immer schwächer werdenden Bewegungen verbleiben. Später verschwindet aber der Nystagmus gänzlich, nur die eigentümliche Deviation besteht weiter.

b)

Von den Erscheinungen der Augenbewegungen nach chemischer Reizung des häutigen Labyrinths der einen Seite.

Wenn in die Perilymphe des Labyrinths fremde chemische Substanzen eingebracht werden, entstehen einfache und bilaterale nystagmische Augenbewegungen. Diese chemischen Reizungen bildeten eigentlich den Gegenstand meiner ersten Experimente. Als ich die Idee faßte, zum Gegenstand eines Versuches zu machen, was für Veränderungen die während der Drehung entstehenden eigentümlichen bilateralen Augenbewegungen durch die mechanische Zerstörung des halb- oder beiderseitigen Labyrinths erleiden, versuchte ich zuerst, wie ich erwähnte, als einfachste Art, das Eingießen scharfer Säuren in die Trommelhöhle durch den äußeren Gehörgang, um so das Fenster des Vestibulum zu durchbrechen und, in dasselbe gelangt, das häutige Labyrinth zu zerstören. Das Eindringen der Säure ist tatsächlich gelungen und das Resultat war, daß ein heftiger bilateraler Nystagmus entstand und auch eine Störung in den kompensatorischen Augenbewegungen eintrat, was sofort darauf deutete, daß im inneren Gehörgang bestimmte Organe sind, welche mit den Augenbewegungen in engem Zusammenhange stehen. Doch hegte ich noch Zweifel darüber, ob die chemischen Substanzen nicht auch gegen das Kleinhirn oder etwa in die Seitenteile des verlängerten Markes vordringen, und ob nicht durch die Reizung desselben diese Erscheinungen verursacht werden? Trotzdem

Digitized by Google
Original from UNIVERSITY OF CALIFORNIA
Generated on 2019-10-24 13:25 GMT / http://hdl.handle.net/2027/uc1.b3252760
Public Domain in the United States, Google-digitized / http://www.hathitrust.org/access_use#pd-us-google

ich weder an der Innenseite des Felsenbeines, noch an der des Kleinhirns und verlängerten Marks, irgend eine saure Reaktion oder Zerstörung fand, hielt ich die Prozedur so lange nicht für beweisend, bis ich die oben erwähnte mechanische Reizungsmethode von der Fossa mastoidea aus nicht versucht habe. Dieselbe Methode ist auch zur chemischen Reizung des häutigen Labyrinths zweckmäßig verwendbar.

Nach Eröffnung der Fossa mastoidea in bereits bekannter Methode, wird das Vestibulumdach angebohrt und mit einer fein ausgezogenen Glaskanüle werden durch diese Öffnung verschiedene chemische Stoffe in die Perilymphe des Vestibulum eingebracht und nachher die entstehenden Erscheinungen der Augenbewegungen beobachtet; auf beiden Augen wird natürlich das bekannte signalisierende Nadelsystem appliziert. Nach Durchbohrung des Vestibulumdaches und Hervorquellen der Perilymphe allein, ist absolut noch keine Änderung in der Augenbewegung zu verzeichnen, auch nach Einführung der Glaskanüle nicht; aber sobald einige aus der Kanüle ausgeflossene Tropfen der Säure sich mit der Perilymphe vermengen, entsteht sofort ein heftiger bilateraler Nystagmus. Mit dieser Methode lassen sich natürlich keine solchen isolierten, einzelnen, bilateralen Augenbewegungen erzeugen, wie mit der mechanischen Reizung, da der einmal schon applizierte Reiz nicht mehr eliminierbar ist. Trotzdem müßte die Wirkung der schwächer wirkenden chemischen Stoffe noch zum Gegenstand eines separaten Studiums gemacht werden. Meine bisherigen Untersuchungen beziehen sich meist auf Salpetersäure in diluierter und konzentrierter Form, ferner auf Eisenchlorid und Chromsäure, welche das häutige Labyrinth rasch zerstören. Diese Zerstörung verläuft unter heftigen Reizerscheinungen, welche in den Augenbewegungen in einem heftigen bilateralen Nystagmus in die Erscheinung treten, dessen Anfangsrichtung und Endausgang derselbe ist, wie bei der halbseitigen mechanischen Labyrinthzerstörung, das heißt, während der Reizperiode deviiert das Auge der verletzten Seite nach oben lateral, das Auge der anderen Seite nach unten medial und oscilliert so weiter; in der Lähmungsperiode entwickelt sich gerade die entgegengesetzte Augenstellung, das heißt, das Auge der verletzten Seite deviiert nach abwärts medial, das andere hingegen nach aufwärts lateral und setzt so seine immer seltener und schwächer werdenden Vibrationen fort, um endlich, in seiner Stellung beharrend, stille zu stehen.

c)

Von den Augenbewegungserscheinungen auf elektrische Reizung des häutigen Labyrinths der einen Seite.

Wenn wir die freipräparierte Fossa mastoidea besonders außen elektrisch reizen, so daß wir eine feine Elektrode an derselben hin- und herbe-

Digitized by Google
Original from UNIVERSITY OF CALIFORNIA
Generated on 2019-10-24 13:25 GMT / http://hdl.handle.net/2027/uc1.b3252760
Public Domain in the United States, Google-digitized / http://www.hathitrust.org/access_use#pd-us-google

wegen, so entstehen auf derselben Seite Reizerscheinungen des Facialis, das heißt, es geraten die entsprechenden Muskeln des halben Gesichtes und des Ohres in Zuckung. Eine Augenrotation entsteht aber nicht. Hier wird der oberflächlich liegende Facialis in seinem Kanal gereizt.

Wenn wir aber das Vestibulumdach eröffnen und einen feinen Metalldraht in die Perilymphe einführen, so daß dieser die Weichteile nicht berührt und einen mechanischen Reiz nicht ausübt, ferner diesen feinen Draht mit einer Elektrode verbinden, während die andere Elektrode auf eine andere Stelle des Labyrinthes gelegt wird, oder in die Nase, oder in das Ohr, in die Mundöffnung eingeführt wird, so kann man mit einem Induktionsstrom bilaterale Augenbewegungen hervorrufen. Diese elektrische Reizung führte ich mit dem von mir konstruierten telephonartigen Magnetoinduktor[1]) aus, welcher eine solch kleine Intensität entfaltet, daß bei Berührung der Zunge die Ein- und Ausschaltung des Stromes nicht fühlbar ist. Die gleichen bilateralen Augenbewegungen entstehen bei jeder Aus- und Einschaltung des Stromes, wenn die eine Elektrode von der eröffneten Paukenhöhle aus mit dem durch das Fenster des Vestibulum in das Labyrinth eingeführten Metalldraht in Berührung gebracht wird, während die andere Elektrode in die Mund- oder Nasenhöhle eingeführt wird.

Das Einführen des feinen Drahtes in das Vestibulum selbst erzeugt auch bilateralen Nystagmus, welcher aber verschwindet, sobald der Draht in Ruhe kommt. Ja, es genügt zur Erzeugung der bilateralen Augenbewegungen, wenn wir das Trommelfell mit einem langen Draht durchbohren, hierdurch in die Paukenhöhle gelangen und nachher denselben mit der einen Elektrode verbinden, während wir die andere Elektrode auch hier in die Mund- oder Nasenhöhle einführen; wir bemerken hierbei, daß in einer gewissen Lage des Drahtes in der Paukenhöhle, bei Reizung bilateraler Nystagmus entsteht, Beweis dessen, daß die Elektrode in die Nähe des Fenestra vestibuli gelangte. Wird die Reizung aber mit stärkeren Strömen ausgeführt, so müssen wir gar nicht in die Paukenhöhle eindringen. Wird die eine Elektrode auf den entblößten Processus mastoideus, die andere in die Mund- oder in die Nasenhöhle eingeführt, so entsteht bilateraler Nystagmus.

Es ist klar, daß in all diesen Fällen in erster Linie die elektrische Reizung des häutigen Labyrinths eine Rolle spielt. Und obige Tatsachen geben den Schlüssel dazu, wo wir den Entstehungsort der während des sogenannten galvanischen Schwindels entstehenden bilateralen Augenbewegungen zu suchen haben. Gegenwärtig wollen wir uns nicht weiter mit den anderen Erscheinungen der galvanischen Reizung befassen, sondern stellen nur die Erfahrungstatsache fest, daß nach galvanischer Reizung des häutigen Labyrinths der

[1]) Jahresbericht für Anatomie und Physiologie, 1879.

Digitized by Google
Original from UNIVERSITY OF CALIFORNIA
Generated on 2019-10-24 13:25 GMT / http://hdl.handle.net/2027/uc1.b3252760
Public Domain in the United States, Google-digitized / http://www.hathitrust.org/access_use#pd-us-google

einen Seite bilaterale Augenbewegungen entstehen. Die Wirkung der Kälte und der Wärme auf das häutige Labyrinth habe ich bislang noch nicht studiert, doch erleidet es kaum einen Zweifel, daß größere Temperaturdifferenzen auch als Reizfaktor fungieren.[1]) Hitzig fand das Auftreten von bilateralem Nystagmus, nachdem er Eisstücke in die Fossa mastoidea brachte; es ist zweifellos, daß hier nicht der Flocculus, wie er irrig meinte, sondern die knöchernen Bogengänge gereizt wurden.

Ich füge schließlich eine kurze schematische Übersicht der Versuche bei, die ich zur Reizung und Zerstörung des Labyrinths gemacht habe.

B. Bilaterale Reizung des häutigen Labyrinths.

Das häutige Labyrinth ist zu gleicher Zeit auf beiden Seiten reizbar, und zwar auf *mechanischem* Wege in der Weise, daß wir das Vestibulumdach in beiden Fossae mastoideae eröffnen, durch die gesetzte Öffnung eine Sonde einführen und dieselbe gleichzeitig hin- und herbewegen. Auf *chemischem* Wege läßt sich die Reizung erzielen, wenn wir auf demselben Wege durch die Öffnung in die Vestibuli beiderseits Säuren eingießen. In all diesen Fällen entstehen heftige bilaterale Deviationen, Rotationen und Nystagmus, welche infolge der Mannigfaltigkeit der Bewegungen sehr schwer des Näheren zu benennen sind. Das Endergebnis aber ist, daß die Reizerscheinungen nach einiger Zeit nachlassen, die Amplituden der nystagmischen Oscillationen immer kleiner und kleiner werden, endlich aufhören und beide Augen in der primären Stellung unbewegt bleiben, ja aus dieser Stellung auch durch die Körperbewegungen sich nicht hinausbewegen.

Die synchronische elektrische Reizung der beiden häutigen Labyrinthe ließ sich erzielen, wenn wir die beiden Elektroden mit den in die beiden Vestibuli bereits vorher eingeführten Metalldrähten verbinden, wobei man mit dem faradischen Strom einen heftigen bilateralen Nystagmus hervorrufen kann.

Ob bei dem während des sogenannten galvanischen Schwindels beobachteten bilateralen Nystagmus ein- oder beiderseitige Labyrinthreizung die Rolle spielt, werden wir später erörtern; der Umstand, daß die Richtung der Augenbewegungen durch den Stromwechsel eine entgegengesetzte wird, beweist, daß hier eine unilaterale Labyrinthreizung vorhanden ist.

C. Geschichtliche Notizen.

Schon Flourens erwähnt, wenn auch nur nebenbei, daß er bei Durchschneidung der halbzirkelförmigen Kanäle beim Kaninchen Nystagmus fand.

[1]) *Andeutung des Bestehens des kalorischen Nystagmus* (Bemerkung des Übersetzers Dr. Martin Sugár in Budapest).

Digitized by Google
Original from UNIVERSITY OF CALIFORNIA
Generated on 2019-10-24 13:25 GMT / http://hdl.handle.net/2027/uc1.b3252760
Public Domain in the United States, Google-digitized / http://www.hathitrust.org/access_use#pd-us-google

Schematische Übersicht der Reizungs- und Zerstörungs-

Laufende Zahl	Halbseitige Labyrinthzerstörung	Bewegungs- im Ruhestadium
1. 3. V. 1879	**Konzentrierte Schwefelsäure in das linke Labyrinth** (durch die Paukenhöhle eingebracht).	Nach 20 Min. *Nystagm. bilat. diagon. sin.* Anfangs 36—78 Oscillationen in einer Minute, später 150—180 Vibrationen.
2. 3. VI. 1879	**Eisenchloridlösung in das linke Labyrinth** (durch die Paukenhöhle).	Nach 1 Stunde 10 Minuten Auftreten von *Nystagm. bilateralis*, der an diesem Tage stationär bleibt.
3. 3. VI. 1879	**Salpetersäure in das rechte Labyrinth** (durch die Paukenhöhle).	Nach 6 Minuten heftiger *Nystagmus bilat.* in den Augen, an den Augenlidern und am Kopfe.
4. 16. VI. 1879	**Durchbohrung des Trommelfells; mechanische Reizung des Labyrinths.**	Unregelmäßige nystagmische Bewegungen, alternierend mit Pausen.
5. 17. VI. 1879	**Schwefelsäure in das linke Labyrinth** (durch die Paukenhöhle eingebracht).	Nach 2 Minuten vorher Augenrollung, alsdann *Nystagm. diagonalis bilateralis mit großen Vibrationen.*

Generated on 2019-10-24 13:25 GMT / http://hdl.handle.net/2027/uc1.b3252760
Public Domain in the United States, Google-digitized / http://www.hathitrust.org/access_use#pd-us-google
Digitized by Google
Original from UNIVERSITY OF CALIFORNIA

versuche am Labyrinth des Kaninchens.

erscheinungen am Auge		Bemerkungen.
bei Bewegung	Augenstellung in der Ruhe	
Der regelmäßige Nystagmus nimmt nach Linksdrehung (gegen die verletzte Seite) zu; nach Rechtsdrehung (gegen die entgegengesetzte Seite) unverändert oder seltener werdend.	Tendenz: Os = Vi + Vm. Od = Vs + Vl.	Diese Erscheinungen wurden 5 Stunden und 20 Minuten in dieser Weise beobachtet, dann geschah die Einträufelung in das rechte Ohr.
1. Dieselben Verhältnisse betreff des Nystagmus im Ruhestadium, wie bei Nr. 1. 2. Später die eigentümliche Erscheinung, daß nach Drehung Deviatio bulbi entstand und erst nach einer Pause von 10 Minuten Nystagmus, der nach Linksdrehung aus mehreren Vibrationen zusammengesetzt erscheint.	Tendenz: Os = Vi + Vm. Od = Vs + Vl. Die postrotatorischen Augenstellungen waren verschieden.	Während 16 Tagen beobachtet. (Nach Linksdrehung war die Zunahme der Augapfelvibration immer progressiv).
Wegen Kürze der Zeit nicht beobachtet.		Nach 8 Minuten unter allgemeinen Konvulsionen verendet. Die Salpetersäure drang durch die Tuba Eustachii in den Kehlkopf, ja selbst in die Lunge. Die weichen Gebilde des Vestibulum zu einem weißlichgelben Brei verwandelt. Innerhalb der Schädelhöhle keinerlei Veränderung.
Die Drehungserscheinungen differieren dadurch, daß 1. nach der Drehung eine Pause durch einige Sekunden entstand, erst nachher begann der gewöhnliche Nachnystagmus; 2. entwickelten sich irreguläre Augenstellungen (Deviation).	Unregelmäßige Augenstellungen.	Wurde 2 Tage lang mit demselben Resultat beobachtet.
Bei Rechtsdrehung wird der Nystagmus zuerst seltener, dann rascher. Nach links gedreht, tritt eine Pause von 10 Sekunden ein, nachher rascher Nystagmus.	Tendenz: Os = Vi + Vm. Od = Vs + Vl.	34 Minuten lang beobachtet, nachher verendete das Tier an akutem Lungenödem.

Digitized by Google
Original from UNIVERSITY OF CALIFORNIA
Generated on 2019-10-24 13:25 GMT / http://hdl.handle.net/2027/uc1.b3252760
Public Domain in the United States, Google-digitized / http://www.hathitrust.org/access_use#pd-us-google

Laufende Zahl	Halbseitige Labyrinthzerstörung	Bewegungs- im Ruhestadium
6. 25. IX. 1879	**Zerstörung des linken Labyrinths** (Eröffnung der Bulla tympani. Sonde in die Fenestra vestibuli eingeführt. 1. Mechanische, 2. elektrische Reizung, 3. chemische Reizung [mit konzentrierter Schwefelsäure] und vollständige mechanische Zerstörung.	Auf Sondeneinführung Nyst. bilat. horizont., der bei Ruhestellung der Sonde sistiert. Auf elektrische Reizung bilateraler Nystagmus. Später stationärer Nystagmus.
7. 29. IX. 1879	**Eröffnung der rechten Bulla tympani** (nach vorheriger mechanischer Reizung möglichst vollkommene Zerstörung). Kurze Reizungs-, lange Lähmungsperiode.	1. Auf Stapesberührung vorübergehender Nystagmus. 2. Auf Sondenbewegung im Foramen ovale und Vestibulum transitorischer *Nyst. horiz. bilateral.* 3. Vollständige Zerstörung
8. 2. X. 1879	**Zerstörung des linken häutigen Labyrinths** von der Fossa mastoidea aus (mechanisch und chemisch). Sukzessive Zerstörung 1. des C S Hs, 2. des C S V Ps, 3. des C S V As, 4. Vestibulumeröffnung und mechanische Zerstörung, 5. Eisenchlorideingießung.	*Nystagmus diagonalis bilateralis*, der ständig dauert.
9. 3. X. 1879	**Zerstörung des rechten häutigen Labyrinths durch die Fossa mastoidea.**	*Nystagmus bilat.* übergangsweise, der aufhört und nur nach Reizung wiedererscheint.
10. 22. X. 1879	**Reizung des linken häutigen Labyrinths durch die Fossa mastoidea** (Vestibulumeröffnung und Einbohrungen in die Perilymphe durch 16 Stunden, ohne weitere Zerstörungen belassen).	Deviationen in verschiedener Richtung und Nystagmus + nach 16 Stunden Deviatio bulbi { Os = Vi. Of = Vs.
11. 20. I. 1880	**Reizung des linken häutigen Labyrinths von der Fossa mastoidea her;** nach 22 Stunden Entfernung des häutigen Labyrinths.	Deviationen und Oscillationen der Augen in verschiedener Richtung. Die Deviation ist später stationär. Os = Vi + Vm. Od = Vs + Vl. Anfangs nur auf Reizung, später beständig dauernder bilateraler Nystagmus, der nachher wieder stille steht.

Generated on 2019-10-24 13:25 GMT / http://hdl.handle.net/2027/uc1.b3252760
Public Domain in the United States, Google-digitized / http://www.hathitrust.org/access_use#pd-us-google
Digitized by Google
Original from UNIVERSITY OF CALIFORNIA

erscheinungen am Auge		Bemerkungen.
bei Bewegung	Augenstellung in der Ruhe	
Nach Rechtsdrehung abnorme Deviation und Pause durch mehrere Sekunden, dann seltener Nystagmus, der in die normale Form übergeht. Bei Linksdrehung (auf die verletzte Seite) postrotatorisch nach einer Pause außerordentlich rascher bilateraler Nystagmus.	Unregelmäßige Augenstellungen.	Während 50 Minuten beobachtet, nachher Beginn des Eingriffes an der rechten Fenestra ovalis.
Auf Drehung ändern sich die Augenbewegungen nicht. Nach vollständiger Zerstörung sind auch nach heftiger Drehung kaum einige unregelmäßige Vibrationen zu beobachten.	Tendenz: Os = Dev. med. inf. Od = Dev. lat. sup. (= Dev. bilat. diag. dextra).	Durch $3^1/_2$ Stunden beobachtet, nachher Vornahme des Eingriffes an der linken Fenestra ovalis.
Auf Drehung eigentümliche Differenzen in den Augenbewegungen.	Os = Dev. med. inf. Od = Dev. med. sup. (Dev. diagonal. bilat. dextra).	Zirka 17 Stunden beobachtet.
Die gewohnten kompensatorischen Augenbewegungen bleiben aus, erscheinen nur auf rasche Drehung in Form abnormer nystagm. Erscheinungen.	Anfangs veränderlich, später Os = Dev. lat. sup. Os = Dev. med. inf. (Dev. diag. bil. sin.)	Beobachtet 17 Stunden nach der Zerstörung, die wahrscheinlich nicht vollkommen war.
1. Nach den ersten Versuchen bleiben gewisse rotatorische Augenbewegungen aus, die Vibrationen werden im allgemeinen schwächer. 2. Nach 16 Stunden die gleichen Deviationen.	Anfangs wechselnd, später Os = Vi. Os = Vs.	Durch 16 Stunden beobachtet, nachher das Labyrinth der anderen Seite ebenfalls eröffnet.
Bei einzelnen Drehrichtungen bleiben die gewohnten kompensatorischen und nystagmischen Augenbewegungserscheinungen aus. Die Vibrationen werden im allgemeinen schwächer und von kürzerer Dauer. 2. Nach der Entfernung des Labyrinths werden die rotatorischen Augenbewegungen noch unregelmäßiger und schwächer.	Nach einiger Zeit (2—3 Std.) nach der ersten Reizung stationäre Deviatio diagonalis bilateralis dextra. Os = Vi + Vm. Od = Vs + Vl.	Beobachtet durch 22 Stunden, nachher wurde das andere Labyrinth einem ähnlichen Eingriff unterzogen.

Digitized by Google
Original from UNIVERSITY OF CALIFORNIA
Generated on 2019-10-24 13:25 GMT / http://hdl.handle.net/2027/uc1.b3252760
Public Domain in the United States, Google-digitized / http://www.hathitrust.org/access_use#pd-us-google

Laufende Zahl	Halbseitige Labyrinthzerstörung	Bewegungs- im Ruhestadium
12. 24. XI. 1879	**Zerstörung des linken häutigen Labyrinths durch die Fossa mastoidea, Vestibulumeröffnung und Salpetersäureeingießung.**	Übergangsweise Nystagmus in der gewohnten Richtung. Os = (nach oben + lat.) + (nach unten + med.) + (nach oben + lat.). Später sistierte der Nystagmus, ständige Deviatio diagon. bil. dextra.
13. 17. III. 1880	*Durchschneidung des vorderen vertikalen halbzirkelförmigen Kanals.*	Anfangs in verschiedener Richtung Deviationen und Rollungen und Nystagmus. Später Ruhestand.
14. 3. XI. 1879	*Durchschneidung des linken hinteren und vorderen halbzirkelförmigen Kanals.*	Sofort Deviatio diagonalis bilateral. sinistra, der später unter nystagmischen Bewegungen in Deviatio diagon. bilat. dextra übergeht.

Er schrieb aber diese Erscheinung nicht der Durchschneidung selbst, sondern vielmehr den nach der Durchschneidung auftretenden Kopfoscillationen zu, da ihm die kompensatorischen Augenbewegungen, welche beim Kaninchen die Lageänderungen des Kopfes begleiten, bereits bekannt waren.

Daß diese Auffassung nicht richtig ist, brauche ich wohl auf Grund des oben Entwickelten nicht zu betonen. Obige Reizungs- und Zerstörungsversuche führten wir meist nach vorangegangener Fixierung des Kopfes aus und sahen, daß die Erscheinungen der kompensatorischen Augenbewegungen ebenso auftraten, wie bei Ausführung der Reizungen ohne Fixierung des Kopfes. Es entspricht auch nicht den Tatsachen jene Bemerkung Flourens, daß der Nystagmus gleich nach dem Ruhestadium des Kopfes aufhört.

Ich habe bereits hervorgehoben, daß bei partieller Reizung des halbseitigen Labyrinths isolierte bilaterale Augenbewegungen nur für eine kürzere oder längere Zeit zu erhalten sind; nach einiger Zeit entsteht stationärer Nystagmus, welcher mehrere Stunden oder Tage andauern kann. Diese kurz erwähnte Beobachtung Flourens wurde von den seine Versuche nachuntersuchenden Forschern bis in die jüngste Zeit vollständig außer acht gelassen. Der Grund hierfür war zweifellos, daß sowohl Flourens, wie die ihm folgenden Forscher, die Durchschneidung der halbzirkelförmigen Kanäle ausschließlich an Tauben machten, bei welchen neben den lebhaften Störungen in

Digitized by Google
Original from UNIVERSITY OF CALIFORNIA
Generated on 2019-10-24 13:25 GMT / http://hdl.handle.net/2027/uc1.b3252760
Public Domain in the United States, Google-digitized / http://www.hathitrust.org/access_use#pd-us-google

erscheinungen am Auge		Bemerkungen.
bei Bewegung	Augenstellung in der Ruhe	
Einzelne kompensatorische Augenbewegungen und der rotatorische Nystagmus bleibt aus, die Vibrationen werden schwächer. Nach Einblasung von HNO_3 hören kompensatorische, wie nystagmische rotatorische Erscheinungen auf.	Deviatio diagonal. bilat. dextra.	Das Tier wurde so eine halbe Stunde beobachtet, dann begann die Zerstörung des rechtseitigen Labyrinths.
Einzelne kompensatorische Augenbewegungen in veränderter Form, teilweise ausbleibend; ebenso die nystagmischen Bewegungen.	Tendenz gegen die Deviatio diag. bilat. dextra.	Durch 24 Stunden beobachtet.
Die kompensatorischen Augenbewegungen bleiben im Durchschnitt bestehen, der gewohnte Nachnystagmus ist kürzer, die Oscillationen schwächer.	Wie in der zweiten Kolumne.	$3^1/_2$ Stunden beobachtet, dann verendet.

der Kopfbewegung, die ebenfalls auftretenden geringen Augenvibrationen der Aufmerksamkeit entgehen.

Im Jahre 1876 brachte Cyon[1]) wieder die Beobachtung Flourens in Erinnerung, daß nach Durchschneidung der halbzirkelförmigen Kanäle beim Kaninchen eigentümliche bilaterale Augenbewegungen entstehen. Er hält aber diese Bewegungen nicht für kompensatorische, wie Flourens, sondern für eine direkte Folge der Verletzung. Jeder einzelne halbzirkelförmige Kanal, übt seiner Auffassung gemäß, in einer anderen Weise seinen Einfluß auf die bilateralen Augenbewegungen aus. Auf Reizung entstehen immer bilaterale Augenbewegungen entgegengesetzter Richtung. Die Bewegung ist tetanusartig. Das in verschiedenen Richtungen heftig sich hinausbewegende Auge bleibt vorläufig in dieser Richtung und macht später Oscillationen in entgegengesetzter Richtung. Die Zahl der Oscillationen schwankt zwischen 20 und 150 in der Minute. Die Dauer hängt von der Größe der Reizung ab, ist aber selten größer, als eine halbe Stunde. Diese oscillierenden Augenbewegungen verschwinden nach Durchschneidung des Hörnerven der anderen Seite, wobei die Durchschneidung der halbzirkelförmigen Kanäle eine tetanische Zusammenziehung nicht mehr verursacht.

[1]) Cyon, Le rapport entre le nerve acoustique et l'appareil moteur de l'oeil. (Comptes rendus, 1876).

Generated on 2019-10-24 13:25 GMT / http://hdl.handle.net/2027/uc1.b3252760
Public Domain in the United States, Google-digitized / http://www.hathitrust.org/access_use#pd-us-google
Digitized by Google
Original from UNIVERSITY OF CALIFORNIA

Später setzte er seine Studien fort[1]) und kam im Wesen zum gleichen Resultat, welches er schon früher konstatierte, daß die Reizung der einzelnen halbzirkelförmigen Kanäle Augenoscillationen verursacht, deren Richtung davon abhängt, welcher halbzirkelförmige Kanal gereizt wurde, indem auf Reizung des horizontalen Bogenganges horizontaler, auf die des rückwärtigen senkrechten, vertikaler und auf die des vorderen vertikalen halbzirkelförmigen Kanals hingegen, diagonaler Nystagmus in die Erscheinung tritt.

Ich muß bemerken, daß Breuer[2]) und Mach[3]) bereits im Jahre 1874 und 1875 zur Auffassung gelangten, daß die sogenannten nystagmischen kompensatorischen Augenbewegungen, welche die Körperbewegungen des Tieres begleiten, am Wege des Reflexes vom Labyrinth ausgehen.

Obige Versuche Cyons hat meines Wissens bisher niemand wiederholt.

Meine obigen Reizungs- und Zerstörungsversuche und die hierauf erscheinenden eigentümlichen bilateralen Augenbewegungen habe ich schon beobachtet, bevor ich die Versuche Breuers, Machs und Cyons gekannt habe, und betrachtete sie als Bekräftigung dafür, daß das häutige Labyrinth wirklich einen Nervenmechanismus besitzt, welcher mit den assoziierten bilateralen Augenbewegungen im engen Zusammenhange steht. Es existieren auch hierfür einzelne Beobachtungen, daß nach Reizungen des häutigen Labyrinths des menschlichen Ohres auf reflektorischem Wege bilaterale Augenbewegungen entstehen. Hierher gehört die Beobachtung Schutzbachs[4]), daß auf Druck des eitrig entzündeten Cavum tympani nystagmusartige Augenbewegungen entstehen, welches Phänomen der erwähnte Autor, auf Grund obiger Untersuchungen Cyons, der Reizung der halbzirkelförmigen Kanäle zuschreibt.

An dieser Stelle beschreibt auch Urbantschitsch, daß er nach Entfernung eines Polypen in der Paukenhöhle Strabismus externus entstehen sah, welcher Strabismus noch einige Monate in derselben Weise bestehen blieb. Es ist wahrscheinlich, daß während der Anfälle der sogenannten Menièreschen Erkrankung ebenfalls derlei Störungen in der Augenbewegung zu beobachten sind, obwohl ich diese in der mir bekannten kasuistischen Literatur nicht erwähnt fand; die hierbei entstehenden Augenbewegungsstörungen erweckten wahrscheinlich infolge der besonders auffallenden, bedeutenden allgemeinen Gleichgewichtsstörungen, nicht besonders die Aufmerksamkeit der Beobachter.

---

[1]) Cyon, Recherche exp. sur les fonctions des canaux semicirculaires. Thèse de Paris, 1878, pag. 60.

[2]) l. c.

[3]) l. c.

[4]) Zitiert in Prof. Viktor Urbantschitsch' Lehrbuch der Ohrenheilkunde, 1880, pag. 418.

Digitized by Google
Original from UNIVERSITY OF CALIFORNIA
Generated on 2019-10-24 13:25 GMT / http://hdl.handle.net/2027/uc1.b3252760
Public Domain in the United States, Google-digitized / http://www.hathitrust.org/access_use#pd-us-google

2. Auf mechanische und elektrische Reizung der Gehörnerven entstehen bilaterale Augenbewegungen.

Bei Untersuchung des Einflusses der Durchschneidung der Hörnerven auf die kompensatorischen Augenbewegungen fanden wir, daß bei halbseitiger Acusticusdurchschneidung sofort heftiger, schräge gerichteter, bilateraler Nystagmus entstand, das heißt, es deviierte das Auge der verletzten Seite nach oben lateral, das andere nach unten medial und oscillierte in diesem Zustande weiter; bald darauf aber wurde die Richtung der Augenbewegungen die entgegengesetzte, das heißt, es deviierte das Auge der verletzten Seite nach unten medial, das andere nach oben lateral und oscillierte so weiter, um in diesem Zustande bis zum Ende zu verbleiben. Diese Erscheinungen zeigen daher einerseits, daß auf mechanische Reizung des Gehörnerven bilaterale Augenbewegungen entstehen, gerade so wie auf Reizung des einseitigen häutigen Labyrinths, ferner daß die halbseitige Reizung des Gehörnerven vollständig die gleichen Resultate in den Augenbewegungen hervorruft, wie die allgemeine Reizung des einseitigen Labyrinths. Auf stärkere mechanische Einwirkungen können wir im Verlaufe der entstehenden Erscheinungen auch hier zwei Stadien, jenes der Reizung und das der Lähmung, unterscheiden, nur daß hier die Periode der Reizung in kürzerer Zeit und in heftigerer Weise abläuft, da die Zerstörung der Nervenelemente eine kürzere Zeit dauert.

Wir sahen des weiteren auch, daß die paralytische Augendeviation, die auf halbseitige Acusticusdurchschneidung zurückbleibt, durch die Durchschneidung des Acusticus der anderen Seite sistiert wird, wobei beide Augen wieder in die Primärstellung gelangen. Auch dieses Phänomen ist vollständig identisch mit der Erfahrungstatsache, daß die Lähmungserscheinungen des häutigen Labyrinths der einen Seite, durch die der anderen Seite sistiert werden. Anlangend die Reizungserscheinungen fanden wir, daß der auf einseitige Reizung des häutigen Labyrinths entstehende diagonale bilaterale Nystagmus durch die rasche Zerstörung des kontralateralen Labyrinths beendet, oder in einen solchen von entgegengesetzter Richtung umgeändert wird, bevor noch die Lähmungsperiode eintritt. Gleiches kann auch betreff der halbseitigen Acusticusreizung angenommen werden, obwohl der experimentelle Nachweis derselben bei mechanischer Reizung mit großen Schwierigkeiten verbunden wäre, da man den Acusticusnerven der anderen Seite mit den bisherigen Methoden kaum so rasch und präzis durchschneiden könnte, daß die Reizerscheinungen der ersten Acusticusdurchschneidung vorher nicht in die Erscheinung treten.

Die elektrische Reizung der Gehörnerven kann am zweckmäßigsten von der Fossa mastoidea vorgenommen werden, so zwar, daß wir den Flocculus vorher in die Schädelhöhle hineinstecken und alsdann am unteren Rande

Digitized by Google
Original from UNIVERSITY OF CALIFORNIA
Generated on 2019-10-24 13:25 GMT / http://hdl.handle.net/2027/uc1.b3252760
Public Domain in the United States, Google-digitized / http://www.hathitrust.org/access_use#pd-us-google

des ovalen Fensters mit einer knieförmig gebogenen, doppelten, feinen Drahtelektrode zum Gehörnerven gelangen, worauf mit einem unterbrochenen schwachen Strom die Reizung beginnen kann. Wegen der Nähe des Cerebellum und der Seitenteile des Bodens des verlängerten Markes, kann von einer abgesonderten Acusticusreizung keine Rede sein. Trotzdem zeigen sich auf derlei Reizungen die allgemeinen Reizungserscheinungen des häutigen Labyrinths auf der einen Seite in ausgesprochener Weise in Form der Augenbewegungen.

Das direkte Resultat, welches wir aus diesen Reizungsversuchen ableiten können, ist, daß die Reizung der Hörnerven bilaterale Augenbewegungen verursacht und daß die Reizerscheinungen genau identisch sind mit den allgemeinen Reizerscheinungen des häutigen Labyrinths.

Daß auf Reizung der Hörnerven bilaterale Augenbewegungen entstehen, hat meines Wissens Cyon zuerst beobachtet. In seiner letzteren Arbeit von der Funktion der halbzirkelförmigen Kanäle erwähnt er, daß auf Reizung des Hörnerven Nystagmus rotatorius auftritt (l. c. pag. 61).

3. Auf die Reizung der Basis des vierten Hirnventrikels und gewisser Teile seiner Umgebung entstehen bilaterale Augenbewegungen.

Die Eröffnung der Membr. obturatoria, mit der partiellen Entfernung des Hinterhauptbeines, ist eine geeignete Methode, um die Basis des vierten Hirnventrikels in einem gewissen Umfange frei zu präparieren und die Einwirkung von Reizungen oder Zerstörungen zu demonstrieren. Der mit diesen Versuchen einhergehende Abfluß der Hirn- und Rückenmarksflüssigkeit (Liquor cerebrospinalis) ist auf das Experiment von keinem Einfluß. Diese Methode nahm ich in Anspruch zur Prüfung der Frage: Nach Reizung welcher Teile der Basis des vierten Hirnventrikels entstehen bilaterale Augenbewegungen?

Ich habe das Kaninchen, nachdem ich es auf oben erwähnte Weise am Hasenbrett befestigte, mit dem Signalaugenachsensystem versehen. Den Kopf stark nach vorn gebeugt, habe ich in bekannter Weise die Membrana obturatoria eröffnet und einen Teil des Hinterhauptbeines entfernt. Durch die so entstandene Öffnung werden der untere Teil des Vermis inferior, der Calamus scriptorius mit den beiden Alae cinereae, die Corpora restiformia sichtbar. Diese Teile können daher ohne weitere Schwierigkeit gereizt und zerstört werden.

Nachdem dies geschehen, habe ich die weiche Hirnhaut zwischen dem Vermis inf. und dem Calamus vorsichtig zerrissen. Hierauf entstanden keinerlei Augenbewegungen. Nachher erhob ich den unteren Teil des Wurmes, es entstanden wieder keine Augenbewegungen, wenn nur das elevierende Sondenblatt, wie wir dies später unten sehen werden, die Basis des vierten Hirnventrikels nicht berührte.

Generated on 2019-10-24 13:25 GMT / http://hdl.handle.net/2027/uc1.b3252760
Public Domain in the United States, Google-digitized / http://www.hathitrust.org/access_use#pd-us-google
Digitized by Google
Original from UNIVERSITY OF CALIFORNIA

So kann ich noch tiefer in den vierten Hirnventrikel und bis zur Höhe des unteren Teiles der die beiden Corp. trapezoides verbindenden Linie, zu den Kernen des siebenten, bis achten Hirnnerven gelangen, und ohne Schwierigkeiten den mechanischen und elektrischen Reiz anwenden. Die Erreichung der höher gelegenen Teile ist schon schwerer und infolge der entstehenden allgemeinen Konvulsionen nicht leicht ausführbar. Ganz genau kann nur der untere Teil der Basis des vierten Hirnventrikels untersucht werden.

Die mechanische Reizung geschah in zweierlei Weise. Ich nahm eine feine Schweinsborste, deren dickeres Ende ich über einer Flamme rund geformt habe, wodurch es stumpf wurde und keine Verletzung verursachen konnte. Mit diesem runden Ende der Borste kann man die Teile des freipräparierten verlängerten Marks und des Kleinhirns zart, ohne die leichteste Verletzung direkt berühren und jene Teile eruieren, nach deren Berührung Augenbewegungen entstehen. Diese Art der mechanischen Reizung ist die genaueste, weil es hier am sichersten ist, daß die entstehenden Augenbewegungen direkt auf die Reizung der berührten Stelle oder deren Umgebung entstehen. Eine viel kompliziertere Methode ist die andere Reizungsmethode, welche aus der Verletzung der einzelnen Teile der Basis des verlängerten Marks besteht. Hier werden selbst beim allerkleinsten Stich Nerventeile zerstört, deren Funktion infolge der Zerstörung aufgehoben wird, wodurch die Reizung eigentlich nicht an der verletzten Stelle, sondern in deren Umgebung entsteht.

Bei diesen Verletzungen ist aus den entstehenden Erscheinungen schwer zu beurteilen, inwiefern dieselben Reiz- oder Lähmungserscheinungen sind. Denn die Zerstörung selbst vernichtet einesteils gewisse Erscheinungen, andrerseits kann sie eine Funktion der unverletzt gebliebenen antagonistischen Nervenelemente in Gang bringen, der sich außerdem die Reizerscheinungen der zwischen der Verletzung gelegenen Teile hinzugesellen können.

Die elektrische Reizung führte ich mit feinen Elektroden aus, welche ich, wie die Schweinsborste, durch die Nackenwunde auf die zu reizende Stelle einführte. Ich bediente mich bei dieser Reizung, sowie bei der elektrischen Reizung des häutigen Labyrinths, des telephonartigen Magnetinduktors, dessen Strom so schwach ist, daß er an der Zunge kaum gefühlt wird, die Muskeln des Froschschenkels aber in direkter und indirekter Weise zur Kontraktion zu bringen imstande ist. Bei derlei elektrischen Reizungen bleibt es immer fraglich, wie lange man die Reizung als lokal betrachten kann. Tatsache ist auch hier, daß nach Reizung des vierten Ventrikels und gewisser Teile in dessen Umgebung, bei Reizung ein und derselben Punkte, immer die gleichen Augenbewegungen entstehen, die sich immer stets einstellen, wenn die Elektroden wieder auf dieselben Stellen appliziert werden.

Die Resultate meiner diesbezüglichen Experimente sind folgende:

Digitized by Google
Original from UNIVERSITY OF CALIFORNIA
Generated on 2019-10-24 13:25 GMT / http://hdl.handle.net/2027/uc1.b3252760
Public Domain in the United States, Google-digitized / http://www.hathitrust.org/access_use#pd-us-google

A. **Reizungen in der unteren Hälfte der Basis des vierten Hirnventrikels unterhalb des Corpus trapezoides.**

a) Mechanische Reizungen durch einfache Berührung. 1. Ich berührte den oberen Teil des verlängerten Marks, den Calamus scriptorius, die Alae cinereae, in derselben Höhe den untersten Teil des vierten Hirnventrikels (Höhe der Hypogl.-, Access.-, Vaguskerne), das Corpus restiforme, vom unteren Ende des Calamus seitwärts nach oben bis zu einer Höhe von 5 *mm*, stärker oder schwächer mit einer Schweinsborste, ohne eine Verletzung zu verursachen: In all diesen Fällen entstanden keine Augenbewegungen. Die Berührung der Alae cinereae verursachte absolut keine Bewegung. Sobald ich aber das Corpus restiforme berührte, von der Höhe des unteren Endes des Calamus nach aufwärts bis zum oberen Ende der Alae cinereae, ja, um einige Millimeter darüber, entstanden in den Muskeln der betreffenden Seite des Gesichtes, des Ohres und der oberen Extremitäten bei jeder Berührung entsprechende Zuckungen.

2. Drang ich entlang dem Corpus restiforme bis zur Höhe des Corpus trapezoides mit der Schweinsborste vor, so entstanden auf starke mechanische Berührung bilaterale Augenbewegungen. Analoges geschah, wenn ich den Hörnerv, welcher in dieser Höhe das verlängerte Mark verläßt, auf solche Weise mechanisch berührte.

Diese Experimente (sub 1 und 2) lassen sich ohne Verletzung der weichen Hirnhaut zwischen dem unteren Wurm und der Basis des vierten Hirnventrikels ausführen. Die Reizung der Basis des vierten Hirnventrikels selbst gelingt aber erst nach vorausgeschickter Operation und vorsichtiger Emporhebung des unteren Wurmes.

3. Nach Emporhebung des unteren Wurmes und Ausführung der Berührungen in der Raphe bemerken wir, daß man hier sehr hoch empor gelangen kann, ohne daß in den Augen Bewegungen entstehen würden. Die Basis der Raphe in der Höhe des Corpus trapezoides berührt, entstehen bilaterale Augenbewegungen. An beiden Seiten der Raphe gegen die Corpora restiformia beginnt das wirksame Gebiet viel tiefer, denn in einzelnen Fällen habe ich schon oberhalb des oberen Endes der Alae cinereae in einer Höhe von beiläufig 1 *mm*, bei Berührung bilaterale Augenbewegungen beobachtet, während in der Raphe oberhalb der Kreuzungsstelle der Alae cinereae man mit den Berührungen bis auf 4—5 *mm*, ja, selbst höher emporgehen kann, ohne daß Augenbewegungen in die Erscheinung treten.

Obwohl ich nicht genügende, durch mikroskopische Untersuchungen kontrollierte Versuche besitze, um pünktlich jene Grenze der Basis des vierten Hirnventrikels zu bestimmen, unter welchen nach mechanischer Reizung keine bilateralen Augenbewegungen entstehen, geht aus den bisher ausgeführten Experimenten hervor, daß man den oberen Teil des verlängerten Marks, den unteren Teil der Basis des vierten Hirnventrikels in der Mittel-

Digitized by Google
Original from UNIVERSITY OF CALIFORNIA
Generated on 2019-10-24 13:25 GMT / http://hdl.handle.net/2027/uc1.b3252760
Public Domain in the United States, Google-digitized / http://www.hathitrust.org/access_use#pd-us-google

linie beiläufig bis zum Abducenskern, an den beiden Seiten der Raphe hingehen bis zur Höhe des Acusticuskernes, mechanisch berühren kann, ohne daß bilaterale Augenbewegungen entstehen würden; werden aber die mechanischen Reize von hier nach aufwärts ausgeführt, so entstehen die bilateralen Augenbewegungen desto lebhafter, je näher die Berührung zum Corpus trapezoides geschieht.

b) Mechanische Reize durch Incisionen. Werden auf den oben erwähnten Stellen des Nervensystems mechanische Reize durch Incisionen ausgeführt, so entstehen bilaterale Augenbewegungen auch dann, wenn die Incisionen unterhalb der vorher annähernd bestimmten Grenzlinie geschehen.

Meine diesbezüglichen Erfahrungen sind die folgenden:

1. Wenn wir am oberen Teil des verlängerten Marks unter dem unteren Ende des Calamus scriptorius, Incisionen auf einer oder auf beiden Seiten machen, so entstehen keinerlei Augenbewegungen. Diese Operation läßt sich nach Entfernung der Membrana obturatoria ohne Schwierigkeit ausführen, da man im unteren Teil der so gemachten Öffnung, unterhalb des unteren Randes des Calamus scriptorius, noch in einer Länge von 2—3 *mm* zum oberen Teil des verlängerten Marks gelangen kann.

2. Ich habe oben erwähnt, daß nach halbseitiger oder ganzseitiger Durchschneidung des Bodens des verlängerten Marks oberhalb der Kreuzung der Alae cinereae in der Höhe von 4 *mm*, immer bilaterale Augenbewegungen auftreten. Die Incisionen müssen hier gehörig tief sein, sonst kann kein Nystagmus entstehen. Es können sogar in der Raphe sehr tiefe Incisionen gemacht werden, ohne bilaterale Augenbewegungen zu verursachen.

3. Wenn die Incision oberhalb der erwähnten Höhe geschieht, sei dieselbe eine einseitige oder doppelseitige. oder eine Längsincision auf der einen oder anderen Seite der Raphe, so tritt immer bilateraler Nystagmus auf, nur der Verlauf und die Richtung der Augenbewegungen und die restierende Augenstellung ist eine verschiedene bei den in verschiedener Richtung und Höhe gemachten Incisionen. Diese Phänomene habe ich oben bereits schon beschrieben. Wir sahen, daß man bei den halbseitigen Quer- und Längsschnitten zwei Hauptperioden unterscheiden kann. Die Reizungsperiode, welche darin besteht, daß nach dem mechanischen Insult sofort heftiger bilat. Nystagmus entsteht und daß die Richtung der Vibrationen bei den verschiedenen Schnitten differiert. Die Hauptrichtung der Vibrationen besteht aber im Wesen darin, daß das Auge der verletzten Seite lateral nach oben und jenes der anderen Seite medial nach unten deviiert (Strabismus lat. s. divergens sup. + Strabismus medialis s. convergens inferior) und so weiter in diagonaler Richtung oscilliert. In der darauffolgenden Lähmungsperiode ist die Augenstellung eine konträre, das Auge der verletzten Seite deviiert medial nach unten, das andere

Digitized by Google
Original from UNIVERSITY OF CALIFORNIA
Generated on 2019-10-24 13:25 GMT / http://hdl.handle.net/2027/uc1.b3252760
Public Domain in the United States, Google-digitized / http://www.hathitrust.org/access_use#pd-us-google

hingegen lateral nach oben (Strabismus medialis s. convergens inferior + Strabismus lateralis s. divergens superior). Das Auge oscilliert in dieser Stellung noch eine Weile in diagonaler Richtung weiter und verbleibt nachher in dieser Deviationsstellung. Die Reizperiode dauert desto kürzer, je höher die Querschnitte geschehen. Geschieht letzterer bis in die Höhe der Abducenskerne, so geht die Reizperiode sozusagen in einem Augenblicke in die Lähmungsperiode über. Diese Erscheinungen entsprechen daher den Reiz- und Lähmungserscheinungen des einseitigen häutigen Labyrinths und des Gehörnerven der einen Seite. Wir sahen auch, daß durch ähnlich gerichtete Incisionen auf der anderen Seite die eintretenden Reiz- und Lähmungserscheinungen beendet, oder in solche entgegengesetzter Richtung umgewandelt werden.

c) Elektrische Reizung durch den telephonartigen Magnetinduktor. Die Resultate der elektrischen Reizung stimmen im großen und ganzen mit denen der mechanischen Reizung überein. Eine Abweichung ist nur insoferne zu konstatieren, daß bilaterale Augenbewegungen schon viel näher der bei mechanischer Berührung erwähnten Grenzlinien, in dem Calamus scriptorius näher gelegenen Höhen, durch elektrische Reizung entstehen und daß ferner Lähmungserscheinungen auch nach Reizungen der höheren Punkte nicht zurückbleiben, außer wenn beim Ansetzen der Elektrode eine mechanische Verletzung in unbeabsichtigter Weise stattfand.

B. **Reizungen in der oberen Hälfte der Basis des vierten Hirnventrikels, von dem unteren Rande des Corpus trapezoides nach aufwärts bis zu den hinteren Corpora quadrigemina.**

Diese Region kann man direkt, ohne Verletzung der Teile anderer Gegenden und unter Kontrolle des Auges, nur in der Rhaphe und in deren unmittelbarer Nähe mechanisch reizen, und zwar so, daß man den unteren Wurm vorsichtig emporhebt, Licht in den Boden des 4. Hirnventrikels reflektiert und in denselben mit einer Schweinsborste eindringt. Das Auge muß hierbei von einer zweiten Person beobachtet werden. Auf solche Weise untersucht, gelang es mir oft, bei mechanischer Berührung der ober dem Corp. trapezoides befindlichen Raphepartie bilaterale Augenbewegungen zu beobachten.

Auf diesem Wege lassen sich keine pünktlichen direkten Incisionen mehr machen. In der Raphe ist von der unteren Öffnung des Sylviischen Kanales angefangen noch ein Längseinschnitt zu machen, der rasch verschwindenden bilateralen Nystagmus hervorruft, nach welchem, wie wir oben sahen, die rotatorischen kompensatorischen Augenbewegungen ausbleiben. Die genaue Verletzung der Seitenteile aber ist kaum mehr ausführbar, nachdem dieser obere Teil des 4. Hirnventrikels schon unterhalb der vorderen Kommissuren sich befindet und bereits so enge ist, daß wir beim Hineingelangen mit einem Messer die Läsionsstelle mit dem Auge nicht mehr zu beobachten vermögen. Noch enger wird dieser Raum nach Emporhebung des unteren Wurmes. Es ist aber

Digitized by Google
Original from UNIVERSITY OF CALIFORNIA
Generated on 2019-10-24 13:25 GMT / http://hdl.handle.net/2027/uc1.b3252760
Public Domain in the United States, Google-digitized / http://www.hathitrust.org/access_use#pd-us-google

nicht unmöglich, daß bei einem größeren Tiere das Eindringen auch in diesen Hirnteil gelingen wird. Blindlings ausgeführte Läsionen und mechanische Reizungen in der Nähe der Raphe lösten stets bilaterale Augenbewegungen aus.

An eine isolierte, direkte elektrische Reizung läßt sich infolge der bereits oben geschilderten topographischen Verhältnisse ebenfalls nicht denken. Es läßt sich diese Gegend aufs Geratewohl durch die Schädelknochen erreichen, wie dies Schwan tat, indem man in einer Linie zwischen der Protub. occipit. externa und dem Os interparietale mittelst eines starken Messers, oder eines kleinen Meißels eine Lücke bohrt und durch dieselbe nach abwärts mit einem feinen Messer einsticht. Natürlich geschieht die Durchstechung hier im Dunklen. Die eventuelle Verletzung des Kleinhirns wirkt hierbei nicht störend, denn, wie wir sehen werden, verursacht die mechanische Reizung einzelner Partien des Kleinhirns keine bilateralen Augenbewegungen. Nachdem man hier die Stelle der Verletzung im vorhinein nicht bestimmt konstatieren kann, bleibt nichts anderes übrig, als nach der Verletzung aufs Geratewohl die Augenbewegungen des Tieres zu beobachten und nach dessen Verenden anatomisch pünktlich die Stelle der Verletzung zu bestimmen. Derlei Experimente führte ich nicht aus; die diesbezüglichen Versuche Schwans will ich weiter unten erwähnen.

C. **Reizungen am Kleinhirne.**

Wenn nach Eröffnung der Membr. obturat. das oberhalb derselben sich befindliche Hinterhauptbein in großer Ausdehnung entfernt wird, und zwar hinauf bis oberhalb der Protub. occipit. ext., so erscheinen die medialen Teile der Seitenlappen der Hemisphären des Kleinhirnes und auch der mittlere und hintere Teil des Kleinhirnwurmes und sind direkt auf mechanischem, oder elektrischem Wege reizbar.

Wenn, wie wir oben sahen, die Fossa mastoidea eröffnet wird, ist der darin befindliche Flocculus ebenfalls direkt erreichbar und mechanisch, oder elektrisch, eventuell durch Incisionen leicht zu reizen.

Die mechanische und elektrische Reizung dieser Teile des Kleinhirns gibt beim Kaninchen ganz verschiedene Resultate.

Auf mechanische Berührung oder auf Incisionen, sogar nach Entfernung einzelner kleinerer oder größerer Kleinhirnteile — wenn nur gewisse Nachbarteile, oder die Basis des 4. Hirnventrikels, oder bei der Durchschneidung des Flocculus die benachbarten Labyrinthteile, oder tiefer die Gehörnerven gleichzeitig nicht verletzt werden — entstehen absolut keine Augenbewegungen. Dieses Resultat zeigt sich am Kleinhirne des Kaninchens ohne Ausnahme. Ich konnte den ganzen Vermis exstirpieren, einen großen Teil der Hemisphären, die beiden Flocculi, ohne daß auf diese Läsionen die allergeringste Augenbewegung entstanden wäre; es zeigte sich nur dann stets eine bilaterale Augenbewegung,

Digitized by Google
Original from UNIVERSITY OF CALIFORNIA
Generated on 2019-10-24 13:25 GMT / http://hdl.handle.net/2027/uc1.b3252760
Public Domain in the United States, Google-digitized / http://www.hathitrust.org/access_use#pd-us-google

wenn die Incision oder Verletzung auch die Umgebung des Acusticusursprunges lädierte. Nach der vorsichtigen Durchschneidung des Flocculusschenkels sind entschieden keine Augenbewegungen zu beobachten.

Die Berührung der Crura cerebelli ad medullam oblongatam seu Corpora restiformia verursacht, wie wir früher fanden, nur in den Teilen in der Nähe des Corpus trapezoides bilaterale Augenbewegungen. Die isolierte Durchschneidung des Bindearmes oder vorderen Kleinhirnschenkels (Crura cerebelli ad corpora quadrigemina) ist durch die Membr. obturat. auf die oben erwähnte Weise kaum ausführbar. Diesbezüglich habe ich aber keine Erfahrungen.

Aus den weiter unten präzisierten Versuchen Schwans geht hervor, daß die Verletzung der Crura cerebelli, daher der vorderen Kleinhirnschenkel, auf die Augenbewegungen keinen Einfluß hat.

Die Durchschneidung der Crura cerebelli ad pontem ist kaum ohne Verletzung der Gegend der Acusticuskerne denkbar, so daß die hier entstehenden bilateralen Augenbewegungen der Reizung des häutigen Labyrinths, oder des Acusticus zuzuschreiben sind.

Wie weiter unten ersichtlich, negiert ein Teil der Forscher, während der andere Teil derselben bestätigt, daß auf Durchschneidung der Crura cerebelli ad pontem bilaterale Augenbewegungen entstehen.

Einesteils die Erfahrung, daß die Verletzung der Corp. restiform., wie die des mittleren und vielleicht auch des oberen Kleinhirnbindearmes, nur dann bilaterale Augenbewegungen und Strabismus verursacht, wenn die Verletzung sich den Seitenteilen des verlängerten Markes nähert, oder dasselbe verletzt, andrerseits, daß die mechanischen Verletzungen des Kleinhirns überhaupt mit keinen bilateralen Augenbewegungen einhergehen, des weiteren, daß die Verletzung des Acusticus unbedingt bilaterale Augenbewegungen verursacht, machen es ganz zweifellos, daß nach mechanischer Berührung oder Verletzung der unteren und lateralen Teile der Basis des verlängerten Markes, des oberen Teiles der Corp. restiformia, vielleicht in einzelnen Fällen auch des mittleren und oberen Kleinhirnbindearmes, die hierbei entstehenden bilateralen Augenbewegungen, als Reizungen der in der unmittelbaren Nähe liegenden Acusticuskerne aufzufassen sind.

Auf elektrische Reizung einzelner Teile des Kleinhirns sind aber ausgesprochene bilaterale Augenbewegungen hervorzurufen. Nachdem ich beim Kaninchen auf die oben erwähnte Art den Vermis freipräparierte, habe ich dessen mittleren und hinteren Teil mit dem telephonartig konstruierten Magnetinduktor gereizt, wodurch an verschiedenen Punkten bilaterale Augenbewegungen in verschiedener Richtung entstanden.

Die elektrische Reizung der Seitenläppchen ergab ebenfalls bilaterale Augenbewegungen. Der hintere Lappen, der sogenannte Flocculus, von der

Digitized by Google
Original from UNIVERSITY OF CALIFORNIA
Generated on 2019-10-24 13:25 GMT / http://hdl.handle.net/2027/uc1.b3252760
Public Domain in the United States, Google-digitized / http://www.hathitrust.org/access_use#pd-us-google

Fossa mast. aus gereizt, ruft ebenfalls bilaterale nystagmische Augenbewegungen hervor. Worin der Grund liegt, daß die Resultate der Augenbewegungen bei elektrischer und mechanischer Reizung verschieden sind, kann hier ebensowenig entschieden werden, wie die Tatsache, daß bei elektrischer Reizung einzelner umgrenzter Teile der Großhirnhemisphären spezielle Augenbewegungen entstehen, während bei mechanischer Reizung derselben Teile, keinerlei Augenbewegungen in die Erscheinung treten. Die Tatsache selbst ist zweifellos, die Erklärung hiefür aber müssen wir noch suchen.

D. Geschichtliche Übersicht der einschlägigen Versuche.

Magendie[1]) beobachtete zuerst im Jahre 1874, daß bei Kleinhirnverletzungen am Kaninchen bilateraler Strabismus entstand, und zwar derart, daß das Auge der verletzten Seite nach vorne und unten, das andere lateral nach oben und rückwärts aus seiner Primärstellung deviierte. Später behauptete er, daß der Strabismus die Folge der Durchschneidung des vorderen Kleinhirnschenkels sei.[2]) Er fand ferner[3]), daß bei Durchschneidung des Corp. restiforme beim Hunde und beim Kaninchen eine analoge Augendeviation in die Erscheinung trat.

Später beobachteten Vulpian[4]) und Philipeaux[5]) (1853—1854), daß die halbseitige Verletzung der medialen Wand des 4. Hirnventrikels am Auge der verletzten Seite Strabismus verursacht. Die Stellung des zweiten Auges beschrieben sie nicht.

Auch Claude Bernard[6]) (1858) erwähnt bei seinen berühmten Diabetesversuchen nebstbei, daß er nach Stich an der Basis des 4. Hirnventrikels in mehreren Fällen beim Hunde und beim Kaninchen Strabismus entstehen sah.

Schiff[7]) fand bei Durchschneidung des mittleren Kleinhirnbindearmes dasselbe wie Magendie; die Durchschneidung des vorderen äußeren Randes des vorderen Bindearmes verursacht laut seiner Auffassung Strabismus diver-

---

[1]) Magendie, Mem. sur les fonctions des quelques parties du système nerveux. Acad. des scienc. le 27./3. 1825. Journ. de phys. p. Magendie, 1824, Tom. 4, pag. 399.

[2]) Léçons sur le fonctions et les maladies du syst. nerv. Paris 1841, Tom. I, pag. 261.

[3]) Léçons etc., Tom. I, pag. 296 et 299.

[4]) Vulpian, Essai sur l'origine de plusieurs paires de nerfs crâniens. Thèse de Paris, 1853.

[5]) Vulpian et Philipeaux, L'origine profonde de nerfs de l'oeil (Soc. de biol.), 1854.

[6]) Claude Bernard, Léçons sur la phys. et la path. du syst. nerveux. Tom. I, Paris 1858, pag. 411—426.

[7]) Schiff, Lehrbuch der Physiologie des Menschen, Bd. I, pag. 354—359.

Digitized by Google
Original from UNIVERSITY OF CALIFORNIA
Generated on 2019-10-24 13:25 GMT / http://hdl.handle.net/2027/uc1.b3252760
Public Domain in the United States, Google-digitized / http://www.hathitrust.org/access_use#pd-us-google

gens, nach Verletzung der Seitenteile des Kleinhirns dagegen sah er rollende Bewegungen am Auge der verletzten Seite, während das Auge der entgegengesetzten Seite nach vorne deviierte (Strabismus convergens inferior).

Vulpian[1]) (1861) sah bei Verletzung des 4. Hirnventrikels neuerdings eine bilaterale Augendeviation von der verletzten Seite gegen die entgegengesetzte.

Leven und Olivier[2]) (1860—1864) sahen nach Verletzung des Kleinhirns beim Kaninchen immer Strabismus auftreten, meist zur entgegengesetzten Seite, regelmäßig nur halbseitig und seltener beiderseits. Pietro Rienzi gelangte (1864) in seinen drei Experimenten zum gleichen Resultat.

Einige Jahre später befaßte sich Curschmann[3]) mit dieser Frage. Er machte seine Versuche am Kaninchen, um die Angaben zu überprüfen, welche damals bezüglich der Funktion der Bindearme des Kleinhirns bestanden. Bei diesen Experimenten kam er zur Überzeugung, daß die isolierte Durchschneidung der vorderen Kleinhirnschenkel nicht den durch Schiff und Magendie beschriebenen Strabismus erzeugt, andrerseits fand er, daß, wenn die Schnitte das verlängerte Mark zwischen dem Tuberc. acusticum und Corpus restiforme treffen, eine derartige Augenstellung entsteht, daß das Auge der verletzten Seite nach unten und vorne, das andere dagegen nach oben und rückwärts aus seiner Primärstellung deviiert.

Zu jener Zeit begannen, namentlich französische Forscher, auf Vulpians Anregung jene konjugierten Augenbewegungen zu studieren (Deviation conjuguée des yeux), welche beim Menschen, besonders bei apoplektischen Anfällen, mitunter mit gleichzeitiger Zwangsstellung des Kopfes zu beobachten sind, und welche Erscheinung Cruveilhier[4]), Andral (1834), Rostan Geudrin[5]) und später Durand Fardel[6]) beschrieben und später Foville und Gubler (1858) mit der Erkrankung der Varolsbrücke und des verlängerten Markes in Zusammenhang brachten. Unter den englischen Forschern beschrieben Leckard, Clarke, Jackson, Humphry, Broadbent solche Hemiplegien, bei denen sie konjugierte Augendeviationen sahen. Unter den Deutschen beschrieb Bam-

---

[1]) Vulpian, Effets des lésions du plancher du quatrième ventricule etc. (Mém. de la Soc. de biol., 1861.)

[2]) Leven et Olivier, Recherches sur la phys. et la path. du cervelet. (Arch. gén. de méd., 1862, d II.) — Gratiolet et Leven, Sur les nouvements de rotation sur l'axe que determinent les lésions du cervelet. Compt. rend., 1860. — Leven, Nouv. rech. sur la phys. et la path. du cervelet. (Mém. soc. de biol., 1864.)

[3]) Curschmann, Beiträge zur Physiologie des Kleinhirnschenkels. Gießen 1868.

[4]) Cruveilhier, Livraison, 33 t. II.

[5]) Gendrin, Médecine pratique, T. I, pag. 415.

[6]) Fardel, Traité clinique et pratique des malad. des vieillards, Paris 1854.

Digitized by Google
Original from UNIVERSITY OF CALIFORNIA
Generated on 2019-10-24 13:25 GMT / http://hdl.handle.net/2027/uc1.b3252760
Public Domain in the United States, Google-digitized / http://www.hathitrust.org/access_use#pd-us-google

berger[1]) einen Fall, in welchem bei einer Haemorrhagia meningealis eine Kopf- und Augendeviation zu beobachten war.

Prevost[2]) sammelte im Jahre 1868 die vielen klinischen Fälle von Vulpian und Charcot und war bestrebt, den pathologisch-anatomischen Sitz dieses eigentümlichen Krankheitsbildes zu bestimmen, um die Idee Vulpians, daß diese koordinierten Augen- und Kopfdeviationen nichts anderes seien, als nach halbseitiger Hirn- und Mittelhirnverletzung auftretende Zwangsbewegungen, auch durch Tierversuche zu beweisen. Durch seine Arbeit wurde die Aufmerksamkeit der Forscher auf diesen Punkt gelenkt und es folgten nun die verschiedensten Beobachtungen und Erklärungen.

Die geschichtliche Entwicklung hat für unseren Gegenstand nur insoferne Interesse, als die Forscher hieraus Anregung zur Erforschung der physiologischen und pathologischen Verhältnisse des 4. Hirnventrikels schöpften, und dieselbe Gelegenheit gab zu jener wichtigen Entdeckung Duvals, Labordes und Greux'[3]), daß der an der Basis des 4. Hirnventrikels sich befindende Abducenskern mit den kontralateralen Oculomotorius- und Trochleariskernen durch Fasern verbunden ist, wodurch gewisse gemeinschaftliche Störungen der Bewegung beider Augen erklärlich werden. Während dieser Zeit befaßten sich Hitzig, Nothnagel und Schwan unter deutschen Autoren mit dem experimentellen Studium des Zusammenhanges des Kleinhirns, der Basis des 4. Hirnventrikels und den Augenbewegungen. Hitzig[4]) fand, daß nach Durchschneidung des Flocculusschenkels bilaterale koordinierte Augenbewegungen entstehen; bei einem kleinen Drucke deviierte mitunter schon das eine Auge an der Seite der Berührung nach unten, das andere nach oben, und nach Sistieren des Druckes entstand eine bilaterale Augenbewegung in entgegengesetzter Richtung. Bei Verletzung, Durchschneidung, Exstirpation des Kleinhirns, entstanden die mannigfaltigsten Augenbewegungen und Augenstellungen.

Nothnagel[5]) beobachtete bei am Kleinhirne des Kaninchens gemachten Stichverletzungen, Abweichungen in den Stellungen der Augen. Eingehender befaßte sich mit dieser Frage Schwan.[6]) Er experimentierte an Kaninchen.

---

[1]) Bamberger, Über Hirnkrankheiten. Verhandl. d. phys.-med. Gesellschaft in Würzburg, 1856, pag. 295.

[2]) Prevost, De la deviation conjugée de yeux etc. Thèse de Paris, 1868.

[3]) Recherches sur la physiologie du bulbe. Soc. de biol., 13. November 1877. Duval et Laborde, De l'innervation des mouvements associés des globes oculaires. Journ. de l'anat., 1880.

[4]) Hitzig, Untersuchungen über das Gehirn. Berlin 1874, pag. 266.

[5]) Nothnagel, Experimentelle Untersuchungen über die Funktionen des Gehirnes. Virchows Archiv, 1876, Bd. 68.

[6]) Schwan, Über das Schielen nach Verletzungen in der Umgebung des kleinen Gehirnes. Eckhardts Beiträge, 1878.

Digitized by Google
Original from UNIVERSITY OF CALIFORNIA
Generated on 2019-10-24 13:25 GMT / http://hdl.handle.net/2027/uc1.b3252760
Public Domain in the United States, Google-digitized / http://www.hathitrust.org/access_use#pd-us-google

Seine Resultate sind in groben Zügen folgende: I. Er prüfte den hinteren Lappen des Kleinhirns (Lobus posterior seu flocculus) nach Eröffnung der Fossa mast. Bei seinen meisten Experimenten entstand weder nach Stich, noch nach Incision, oder Exstirpation eine Augenbewegung. Es entstand passagärer Nystagmus, wenn der Druck die tieferen Schichten der Fossa mastoid. traf. II. Die anderen Teile des Kleinhirns reizte er nach Eröffnung der Membrana obtur. und Entfernung des Hinterhauptbeines durch halbseitige oder doppelseitige Einschnitte in horizontaler, vertikaler oder in schräger Richtung, bekam aber weder auf diese Reizungen, noch nach mehr minder ausgedehnter Entfernung einzelner Teile des Kleinhirns, einen Strabismus; es sei denn, daß er mit seinen Eingriffen stark in die Nähe jener Stelle gelangte, wo das Kleinhirn mit dem verlängerten Marke in Berührung kommt. III. Das verlängerte Mark und Rückenmark prüfte er in dieser Beziehung an folgenden Stellen: 1. Im oberen Teile des Rückenmarkes, beiläufig 3 *mm* unterhalb des unteren Endes des Calamus scriptorius eine Incision ausgeführt, bekam er niemals keinerlei Augenbewegung. Oberhalb dieser Stelle die Querschnitte ausgeführt, erhielt er mitunter Augenbewegung, mitunter fehlte dieselbe. 2. Die Resultate seiner Zerstörungen und Reizungen nach aufwärts von der Spitze des Calamus scriptorius bis hinauf zum Tuberculum acusticum sind die folgenden: Das Corpus restiforme, beiläufig 1 *mm* oberhalb der Spitze des Calamus scriptorius oberflächlich berührt, entstand nur Nystagmus, aber kein Strabismus. Machte er an dieser Stelle eine tiefe Incision und durchschnitt er das äußere hintere Drittel der einen Hälfte des verlängerten Markes, so bekam er auf der verletzten Seite eine Augendeviation nach unten und vorne, an der anderen nach oben und rückwärts. Nach tiefen halbseitigen Incisionen vom unteren Ende des Calamus nach aufwärts, bis hinauf zum oberen Ende des Tuberculum acusticum, bekam er stets bilateralen Strabismus. Oberflächlich kratzende Berührungen erzeugten bloß Nystagmus. 3. Die Gegenden oberhalb des Tuberculum acusticum prüfte er nach unmittelbarer Eröffnung des Schädeldaches mittelst Stiche, oder Einschnitte durch das Kleinhirn; nach dem Stiche beobachtete er das Auftreten, oder Ausbleiben der Augenbewegungen und bestimmte erst nachträglich die Stelle der Verletzung. Bei 2 Experimenten geschah die eine Verletzung gleich oberhalb des Tuberculums, 4 *mm* von der Medianlinie entfernt und endete genau unterhalb der Austrittsstelle des Facial- und Acusticusnerven; bei der anderen Verletzung begann dieselbe ebenfalls oberhalb des oberen Randes des Tuberculums, 1 *mm* von der Medianlinie entfernt, und reichte in der Länge von 3 *mm* bis zum Ursprung des Trigeminus herab; bei beiden Verletzungen entstand an den Augen der gewohnte bilaterale Strabismus. Er erhielt keinen Strabismus in 2 Fällen, als der Stich bei dem einen Experimente 1 *mm* nach rechts von der Medianlinie entfernt, unterhalb des rechten hinteren Vierhügels in einer Distanz von 2 *mm* und beim anderen

Generated on 2019-10-24 13:25 GMT / http://hdl.handle.net/2027/uc1.b3252760
Public Domain in the United States, Google-digitized / http://www.hathitrust.org/access_use#pd-us-google
Digitized by Google
Original from UNIVERSITY OF CALIFORNIA

hingegen $1^1/_2$ *mm* von der Medianlinie entfernt, $1^1/_2$ *mm* unterhalb des hinteren Vierhügels in die Basis des Hirnventrikels eindrang und in letzterem Falle den linken oberen Bindearm des Kleinhirns tangierte. In einem seiner Experimente drang der Stich eng unter dem linken hinteren Vierhügelkörper, 1 *mm* von der Medianlinie entfernt, in das Kleinhirn ein und endete unterhalb der Varolsbrücke. Die Hornhaut des rechten Auges deviierte hierbei nach oben und rückwärts, die linke verblieb in der gewöhnlichen Stellung. Die Seitenteile unter dem rückwärtigen Vierhügelkörper sind daher von keinem Einfluß auf die Augenbewegungen. Ebenso fand er gleich Magendie, daß die Augenbewegungen, verursacht durch eine halbseitige Incision, nach der Verletzung der anderen Seite verschwinden, oder in solche entgegengesetzter Richtung umschlagen. Die letzte bedeutsame Arbeit, welche diesen Gegenstand behandelt, stammt von Duval und Laborde. Sie erforschten die konjugierten Augenbewegungen (Mouvements conjugées des yeux) und deren Innervation auf anatomischem und experimentell-physiologischem Wege. Ihre Arbeiten sind mit meiner gegenwärtigen Abhandlung fast gleichzeitig erschienen und es sind viele Daten derselben mit meinen im Wesen identisch. Sie erstreckten sich zwar nicht auf die Gehörnerven und auf das häutige Labyrinth, tragen aber wesentlich zur Aufklärung der Funktion der Basis des 4. Hirnventrikels auf die Augenbewegungen bei.

Wie schon erwähnt, untersuchten die Autoren den an der Basis des 4. Hirnventrikels einer Katze ausgeführten Querschnitt mikroskopisch und stellten fest, daß der Abducenskern und der Oculomotoriuskern der entgegengesetzten Seite durch sich kreuzende Faserbündeln verbunden ist. Mit Rücksicht auf die klinische Wichtigkeit der Frage, begannen die Autoren neue Forschungen. Beim Affen in dieser Gegend des Mittelhirnes und verlängerten Markes sukzessive Längs- und Querschnitte ausgeführt, stellten sie fest, daß der halbseitige Abducenskern nicht nur mit dem Oculomotoriuskern der entgegengesetzten Seite, sondern auch mit dem Trochlearnervenkern, durch sich kreuzende Faserbündeln verbunden ist. Diese sich kreuzenden Längsfasern ziehen im hinteren Längsbündel der Haube (bandelette longitudinale postérieur de la calotte-Eminentia teretes) bis zur grauen Substanz des Sylvikanales und dienen ihrer Auffassung nach zur Konjugation der Augenbewegungen. Dieselben Autoren prüften auch experimentell die Frage. An Hunden und Katzen machten sie, teils nach Eröffnung der Membr. obturatoria, teils durch das vorher angebohrte Schädeldach mit einem langen stechenden Instrumente Verletzungen, und zwar teils am Kleinhirnwurme, teils am hinteren Kleinhirnstiele und an der Basis des 4. Hirnventrikels bis zur Gegend der Abducenskerne.

Vorerst beobachteten sie die Erscheinungen der Augenbewegungen und nachträglich bestimmten sie die anatomische und in den meisten Fällen die histologische Stelle der Verletzung am Kadaver. Die Resultate ihrer Experi-

Generated on 2019-10-24 13:25 GMT / http://hdl.handle.net/2027/uc1.b3252760
Public Domain in the United States, Google-digitized / http://www.hathitrust.org/access_use#pd-us-google
Digitized by Google
Original from UNIVERSITY OF CALIFORNIA

mente sind folgende: 1. Auf halbseitige Stichverletzungen an der Basis des 4. Hirnventrikels, oberhalb des Calamus scriptorius, bis zur Höhe des Abducenskernes, deviieren beide Augen gegen die verletzte Seite. Diese Erscheinung halten die Autoren für Ausfluß einer auf die Abducenskerne übergreifenden Reizung infolge der Zerstörung, wodurch der Rectus lat. der verletzten Seite und der Rectus med. der entgegengesetzten Seite gereizt werden (Excitation fonctionell — Deviation conjugée irritations). 2. Wenn der Einstich auch den Abducenskern verletzt, so bewegen sich die Augen in entgegengesetzter Richtung, welche Erscheinung die Autoren als Lähmung des Abducenskernes der betreffenden Seite auffassen, wobei der Rectus lateralis derselben Seite und der Rectus med. der anderen Seite besonders im Übergewichte bleibt, respektive funktioniert (Deviations conjuguées synergiques s. associées). Die Forscher unterscheiden von diesen bilateralen Augenbewegungen jene, welche nach Verletzung der hinteren Kleinhirnstiele (Corpora restiformia, Crura cerebelli ad medull. oblongatam) und auf Läsion des Kleinhirnwurmes entstehen, welche sie dissoziierte Augenbewegungen nennen und welche wir bei Verletzung dieser Teile in drei Hauptformen sehen (Deviations dissociées, asynergiquées, non conjuguées). 1. Das Auge der verletzten Seite deviiert nach oben, das andere nach unten. 2. Das eine deviiert nach oben rückwärts, das andere nach unten und vorne. 3. Beide bewegen sich nach vorne, entweder nach unten vorne oder nach oben vorne.

b) Betreff der geschichtlichen Entwicklung der elektrischen Reizungen müssen folgende Experimente erwähnt werden: Daß nach elektrischer Reizung einzelner Teile der Basis des 4. Hirnventrikels bilaterale Augenbewegungen entstehen, hat schon Laborde[1]) erwähnt.

Ferrier[2]) fand zuerst, daß nach elektrischer Reizung verschiedener Teile des Kleinhirns beim Kaninchen Augenbewegungen entstehen. Später wiederholte er diese Experimente am Kleinhirne von Affen, Hunden und Katzen und fand, daß nach Reizung einzelner Teile des Kleinhirns Augenbewegungen in verschiedener Richtung in die Erscheinung treten. Bei Tauben fand er nach Kleinhirnreizungen bloß Kopfbewegungen. Beim Krebse (Astacus fluviatilis) sah er bei Kleinhirnreizungen auch Augenbewegungen. Meines Wissens hat bisher diese Experimente noch niemand wiederholt.

Ich habe schon oben erwähnt, daß am Kleinhirne des Kaninchens auf elektrische Reizungen verschiedener Stellen des Kleinhirns verschiedene bilaterale Augenbewegungen entstehen. Meinerseits bestätige ich daher die durch die Experimente Ferriers erwähnte Tatsache, wiewohl ich dieselbe zu erklären heute

---

[1]) l. c.

[2]) Ferrier, Experimental researches in cerebral physiology and pathology. West Rideng Lunaris Asylum, 1873, R. III.

Digitized by Google
Original from UNIVERSITY OF CALIFORNIA
Generated on 2019-10-24 13:25 GMT / http://hdl.handle.net/2027/uc1.b3252760
Public Domain in the United States, Google-digitized / http://www.hathitrust.org/access_use#pd-us-google

noch nicht imstande bin und auch jene Möglichkeit nicht ausschließen kann, daß wir es hier mit einer Fortbreitung des Stromes (Stromschleifen) auf die Acusticuskerne durch die Kleinhirnstiele, oder durch die Kleinhirnhäute und den Flocculus auf die knöchernen und häutigen Bogengänge zu tun haben, daher im Wesen bei diesen Reizungen mit einer Acusticuserregung zu rechnen haben, ebenso wie wir dies mit großer Wahrscheinlichkeit bei der Verletzung des mittleren und hinteren Kleinhirnbindearmes in der Nähe des Acusticusursprunges annahmen. Es werden größere und eingehendere Untersuchungen zu diesem Ende Not tun, um den Einfluß des Kleinhirns auf die Augenbewegungen kennen zu lernen.

4. Nach Reizung des Sylvischen Kanales und der Gegend der benachbarten Vierhügelkörper entstehen bilaterale Augenbewegungen.

Meine diesbezüglichen eigenen Erfahrungen nach mechanischer und elektrischer Reizung dieser Teile sind folgende:

1. Wenn wir beim Kaninchen den Kopf stark nach vorne beugen und die Membr. obtur. eröffnen, ferner den hinteren Wurm des Kleinhirns vorsichtig heben, so können wir bei einer kleinen Vorsicht mit einer feinen Schweinsborste, oder einer Kupfersonde unter dem Velum medull. in den Kanal gelangen. Sobald wir aber die Sonde bewegen und dadurch eine Seiten- oder Basiswand berühren, entstehen sofort bilaterale Augenbewegungen. Auf mechanische Reizung der Basis des Sylvikanales oder dessen Seitenwand entstehen daher bilaterale Augenbewegungen.

2. War die in den Kanal vorgeschobene Sonde eine Kupfersonde, so können wir den einen Pol des Magnetinduktors mit derselben verbinden und den anderen Pol des Induktors in die Nasenhöhle oder Mundhöhle des Tieres einführen, wobei bei jeder Stromöffnung und -Schließung bilaterale Augenbewegungen entstehen. Auf elektrische Reizung der Basis des Sylvikanales oder dessen Seitenwände entstehen daher bilaterale Augenbewegungen.

3. Wenn wir beim Kaninchen nach Eröffnung des Schädeldaches und Exstirpation der Hirnhemisphären und der Sehhügel den einen oder den anderen Vierhügel mechanisch reizen, entstehen fast immer nystagmische bilaterale Augenbewegungen.

4. Ähnlich entstehen auch bilaterale Augenbewegungen, wenn wir nachher einzelne Teile der Vierhügel elektrisch reizen, und zwar auf Reizung verschiedener Teile bilaterale Augenbewegungen in verschiedener Richtung.

Daß bei mechanischer Reizung der Vierhügel außer den krampfartigen Bewegungen der Extremitäten, auch zuckende Augenbewegungen entstehen, hat schon Serres[1]) beobachtet.

[1]) Serres, Anat. comp. du cerveau etc., T. 11, pag. 717, Paris 1827.

Generated on 2019-10-24 13:25 GMT / http://hdl.handle.net/2027/uc1.b3252760
Public Domain in the United States, Google-digitized / http://www.hathitrust.org/access_use#pd-us-google
Digitized by Google
Original from UNIVERSITY OF CALIFORNIA

Später wurden diese Bewegungsstörungen als Folge der Verletzung der unter den Vierhügeln sich befindenden Hirnstiele aufgefaßt (Louget). Schiff[1]) folgerte mit Wahrscheinlichkeit aus seinen Experimenten, daß die meisten Augenbewegungen, so auch die Bewegungen der Iris, seitens der Vierhügelkörper reguliert werden. Bei Säugetieren stehen die vorderen Vierhügel laut Schiff nur mit dem Sehen in Verbindung, nicht aber mit den Bewegungen des Auges und der Iris, denn wenn er die Höcker der vorderen Vierhügel abtrug, erblindete das Tier, aber die Augenbewegungen blieben intakt. Gräfe beobachtete nach halbseitiger Exstirpation der hinteren Teile der vorderen Vierhügelkörper, am entgegengesetzten Auge Lähmung der Iris, an den Augen hingegen nystagmische Bewegungen. Wenn er auf die vorderen Vierhügel tief einschnitt, trat neben den allgemeinen Störungen in der Körperbewegung, auch Augenvibration auf. Nach Reizung der hinteren Teile der vorderen Vierhügelkörper und der hinteren Vierhügelpaare, bewegen sich die Augen in den Augenhöhlen hin und her.

Neuestens untersuchte Adamük[2]) an Hunden die auf Reizung der Vierhügel mittelst faradischen Stromes entstehenden Augenbewegungen. Die Elektroden standen sehr nahe aneinander. Auf Reizung des rechten vorderen Vierhügelkörpers, deviierten beide Augen nach links, auf Reizung des linken, deviierten beide nach rechts. Auf Reizung verschiedener Punkte der Vierhügelkörper, entstehen verschiedene Bewegungen an beiden Augen, aber immer in derselben Richtung und zur selben Zeit. Wenn er beide Hälften durch einen tiefen Schnitt voneinander trennte, so blieb das Resultat der Reizung auf einer Seite lokalisiert. Auf Anwendung stärkeren Stromes, wurden die Augenbewegungen von Kopfdeviationen begleitet. Bei allen diesen Bewegungen bleibt die Pupille unverändert. Wenn er die Reizung zwischen den beiden vorderen Vierhügeln ausführte, entstanden symmetrische Augenbewegungen, nach Reizung des vorderen Teiles wurden die im Ruhestadium nach unten konvergierenden Augen parallel, nach Reizung der hinteren Teile dagegen, deviierten beide Augen nach oben. Geschah die Reizung noch mehr nach hinten, konvergierten beide Augen nach oben und die Pupille erweiterte sich gleichzeitig. Nach Reizung des hinteren unteren Teiles der vorderen Vierhügel, entstand eine starke Konvergenz, begleitet von Pupillenverengung. Donders bestätigte diese Angaben. Bei Ferrier[3]) finden wir auch diesbezügliche Daten. Er fand nach Reizung der Vierhügel außer Erblindung, Störungen im Gleichgewichte und in den Lage-

---

[1]) Schiff, l. c. pag. 358, 359.

[2]) Adamük, Zur Physiologie des Nervus oculomotorius. Zentralbl. f. d. med. Wissensch., 1870, Nr. 5, 661.

[3]) Ferrier, Die Funktionen des Gehirnes etc. Übersetzt von Dr. Obersteiner. Braunschweig 1879, pag. 86, 87.

Generated on 2019-10-24 13:25 GMT / http://hdl.handle.net/2027/uc1.b3252760
Public Domain in the United States, Google-digitized / http://www.hathitrust.org/access_use#pd-us-google
Digitized by Google
Original from UNIVERSITY OF CALIFORNIA

veränderungen, auch Lähmung an der Iris und in gewissen Augenbewegungen. Nach elektrischer Reizung fand Ferrier bei Affen, Hunden, Katzen, Kaninchen, daß nach halbseitiger Reizung der vorderen Vierhügelkörper, die Pupillen beider Augen sich erweiterten, die Augenlider sich weit öffneten und beide Augen sich in entgegengesetzter Richtung nach oben wendeten. Ferrier hält das Resultat dieser elektrischen Reizung für einen Reflex, für eine von den sensiblen Fasern auf die motorischen übertragene Erregung. Später prüften Hensen und Völckers[1]) den Einfluß der elektrischen Reizung dieser Gegend auf die Augenbewegungen an narkotisierten Hunden bei eröffneter Schädelhöhle. Die Resultate ihrer Experimente sind die folgenden:

„2. Der hintere Teil der Basis des 3. Hirnventrikels und die Basis des Sylvischen Kanales ist reizbar und es stehen die einzelnen Teile derselben mit den Augenbewegungen in Verbindung, und zwar bei Reizung:

a) des vordersten Teiles entstehen Akkommodationsbewegungen;

b) des hierauf folgenden Teiles Kontraktion der Iris;

c) bei Reizung des Grenzteiles des 3. Hirnventrikels und des Sylvischen Kanales, Kontraktion des Rectus internus;

d) es entstehen später nacheinander Kontraktionen des Rectus super., Lævator palpebrae sup., Rectus int., schließlich des Obliquus inf."

Schon Adamük schloß aus seinen obigen Experimenten, daß der Ursprung des Oculomotorius an der Basis des Sylvischen Kanales ist, da die Reizung dieser Gegend dieselben Erscheinungen hervorruft, wie die Reizung des Oculomotorius selbst. Auch folgerte er, daß zwischen den Ursprüngen der beiden Oculomotoriusnerven ein anatomischer Zusammenhang sein muß, denn nach Reizung des einen Nerven entstehen bilaterale Augenbewegungen selbst am toten Tiere. Hensen und Völckers bestätigen ebenfalls das Resultat der Experimente Adamüks.

5. Andere Teile des Nervensystems, nach deren Reizung bilaterale Augenbewegungen entstehen.

1. Nach Exstirpation der Hemisphären und nach mechanischer Berührung der oberen Konvexität der Sehhügel bemerkte ich, daß bilateraler Nystagmus entstand, sowohl in den Augen, als an den Augenlidern und Ohren. Die Richtung des Nystagmus war diagonal, mit Oscillationen nach oben lateral und nach unten medial. In der Minute 1—2 Oscillationen, welche nach einigen Minuten verschwanden und nach Berührung von neuem erschienen.

---

[1]) Hensen und C. Völckers, Über den Ursprung der Akkommodationsnerven, nebst Bemerkungen über die Funktion der Wurzeln des N. oculomotorius. Gräfes Archiv, 1878, Bd. XXIV, pag. 1.

Generated on 2019-10-24 13:25 GMT / http://hdl.handle.net/2027/uc1.b3252760
Public Domain in the United States, Google-digitized / http://www.hathitrust.org/access_use#pd-us-google
Digitized by Google
Original from UNIVERSITY OF CALIFORNIA

Prevost[1]) fand in 4 Fällen nach Verletzung der Sehhügel durch den Schädel, bilaterale Augendeviation gegen die verletzte Seite, teils mit Nystagmus, teils ohne denselben. Dasselbe beobachtete auch Simbringer.[2])

2. Auf Verletzung des Corpus striatum an Hunden und Hasen beobachtete Prevost außer Nystagmus, bilaterale Augendeviation in der Richtung der verletzten Seite.

3. Daß auch nach halbseitiger Verletzung der Hirnhemisphären ebenfalls eine bilaterale Augenbewegung entstehen kann, sehen wir auch aus einem Experimente Prevosts[3]), bei welchem am Kaninchen die rechte Hirnhemisphäre verletzt wurde, und zwar an der Berührungsstelle des Lob. front. und sphenoid., und der Kopf und beide Augen deviierten von beiden Seiten nach rechts.

Es ist aber fraglich, ob diese Bewegungen nicht mit einer Hämorrhagie an der Basis des Hirnes und des verlängerten Markes zusammenhängen?

Auf elektrische Reizung gewisser Teile der Hirnhemisphären entstehen auch Augenbewegungen. Hitzig[4]) bekam anfangs auf elektrische Reizung einzelner Teile der Hirnhemisphären bilaterale Augenbewegungen, später fand er aber an der oberen Stirnwindung einen zirkumskripten Punkt, nach dessen Reizung er am entgegengesetzten Auge Bewegungen, namentlich nach oben, fand.

Ferrier[5]) sah beim Affen nach Reizung gewisser Stellen des oberen Frontallappens, bilaterale Augendeviation gegen die entgegengesetzte Seite. Beim Hunde, bei der Katze und beim Kaninchen fand er auch ähnliche Punkte. Carville und Duret[6]) nahmen am sogenannten „plicourbe" französischer Autoren (Brocq und Gramier) gewisse Zentren der Augenbewegung an. Alle diese Experimente wären einer Nachprüfung zu unterziehen.

4. Die Reizung einzelner motorischer Augennerven, insoferne sie zu diesem Zwecke erreichbar sind, verursachen halbseitige Augenbewegungen.

6. Resümee der durch die Reizversuche erhaltenen Erfahrungstatsachen.

Wir haben im großen und ganzen bereits experimentell alle jene Teile des Nervensystems untersucht, nach deren Reizung unwillkürliche bilaterale Augenbewegungen entstehen. Die erhobenen Erfahrungstatsachen können wir kurz in folgenden Punkten zusammenfassen:

---

[1]) Prevost, l. c. pag. 123—125.

[2]) Simbringer, A láttelepek élet-és kórtani müködéséről. Orvosi Hetilap, 1871.

[3]) Prevost, l. c. pag. 121.

[4]) Hitzig, l. c. pag. 43.

[5]) Ferrier, l. c. pag. 184.

[6]) Carville und Duret, Arch. de phys., 1876, pag. 352.

Digitized by Google
Original from UNIVERSITY OF CALIFORNIA
Generated on 2019-10-24 13:25 GMT / http://hdl.handle.net/2027/uc1.b3252760
Public Domain in the United States, Google-digitized / http://www.hathitrust.org/access_use#pd-us-google

I. Unwillkürliche bilaterale assoziierte Augenbewegungen entstehen: 1. nach universeller oder partieller, mechanischer, elektrischer oder chemischer Reizung des ein- oder beiderseitigen häutigen Labyrinthes; 2. nach mechanischer oder elektrischer Reizung der Gehörnerven auf einer oder beiden Seiten; 3. nach mechanischer oder elektrischer Reizung gewisser Teile des Bodens des 4. Hirnventrikels und dessen Umgebung; 4. nach mechanischer oder elektrischer Reizung des Sylvischen Kanales und der umgebenden Vierhügel; 5. wahrscheinlich auch bei elektrischer Reizung der großen Hirnganglien, der Hemisphären und einzelner Teile des Kleinhirns.

II. Ganz identische Reizungserscheinungen der Augenbewegung entstehen auf Reizung oder Zerstörung: *a)* des halbseitigen häutigen Labyrinths; *b)* des Gehörnerven der einen Seite, und *c)* der halbseitigen Basis des 4. Hirnventrikels.

III. Die Augenbewegungserscheinungen aber selbst treten in Form eines bilateralen Nystagmus in verschiedener Richtung transitorisch oder stationär, in Form von transitorischen und stationären bilateralen Deviationen und Strabismus in die Erscheinung.

IV. Bei Reizung der im 2. Punkte erwähnten Teile des Nervensystems, gilt bezüglich der entstehenden bilateralen Vibrationen und Deviationen als allgemeine Regel, daß die bilaterale Deviation der Augen stets gegen die Richtung der verletzten Seite geschieht, derart, daß beim Kaninchen das Auge der verletzten Seite lateral und nach oben, das andere medial und nach unten deviiert und in dieser Stellung um die diagonale Achse seine Oscillationen ausführt. Bei Reizungen kleineren Grades sind diese Erscheinungen transitorischer Natur und es entsteht bald wieder das Ruhestadium. Geht die Reizung auch mit einer Zerstörung einher, so gehen diese Reizerscheinungen in Lähmung über, welche aus Augenvibrationen und -Deviationen gerade in entgegengesetzter Richtung bestehen, das heißt beide Augen bewegen sich in entgegengesetzter Richtung: das Auge der verletzten Seite medial nach unten, das andere dagegen lateral nach oben und setzt so seine bilateralen Oscillationen fort; nach Beendigung der Vibration bleibt aber das Auge in dieser bilateralen Deviationsstellung. Diese Lähmungsvibrationen und Augendeviationen sind durch Zerstörung des entgegengesetzten Labyrinths, durch Durchschneidung des Acusticus, Zerstörung der anderen Seite der Raphe in derselben Höhe, oder durch eine einzige Längsincision im oberen Teile der Raphe ganz zu sistieren, oder in Augenstel-

Digitized by Google
Original from UNIVERSITY OF CALIFORNIA
Generated on 2019-10-24 13:25 GMT / http://hdl.handle.net/2027/uc1.b3252760
Public Domain in the United States, Google-digitized / http://www.hathitrust.org/access_use#pd-us-google

lungen und Vibrationen von entgegengesetzter Richtung zu modifizieren.

V. Es scheint, daß zwischen den beiden Hälften der höher gelegenen, bilaterale Augenbewegungen erregenden, anderen Teile des Nervensystems, derselbe Antagonismus besteht.

Dritter Abschnitt.

1. Allgemeine Folgerungen aus den durch die verschiedenen Reizungen und Zerstörungen gewonnenen Erfahrungstatsachen.

Die zum Zustandekommen der die Körper- und Kopfbewegungen begleitenden unwillkürlichen assoziierten Augenbewegungen unbedingt notwendigen Teile des Nervensystems. Assoziierender Nervenmechanismus der Augenbewegungen.

Im 1. Kapitel dieser II. Abhandlung war Gegenstand eingehender Erörterung, in welcher Weise jene assoziierten bilateralen Augenbewegungen, welche die aktiven und passiven Bewegungen des Körpers unwillkürlich, aber gesetzmäßig begleiten, nach Zerstörung einzelner Teile des Nervensystems im allgemeinen eine Veränderung erleiden. Die Grundidee, aus der die Untersuchung ihren Ausgangspunkt nahm, war, wie wir bereits früher kurz erwähnten, daß jene Teile des Nervensystems, nach deren Zerstörung die Augenbewegungen unverändert bleiben, mit den Augenbewegungen in keinem direkten Zusammenhang sind, während jene Teile des Nervensystems, nach deren Zerstörung oder Exstirpation die hilateralen Augenbewegungen sistiert werden, oder eine Veränderung erleiden, ohne Zweifel mit denselben in direktem Zusammenhang stehen.

Wir konnten daher von diesen mit Zerstörungen verknüpften Drehversuchen erwarten, daß wir den anatomischen Sitz der die bilateralen Augenbewegungen beeinflussenden Nervenzentren erforschen werden können. Da uns nun die Resultate der Experimente klar vorliegen, können wir aus denselben unsere allgemeinen Schlüsse ableiten.

Aus der im I. Abschnitte unter *A.* erwähnten Versuchsreihe geht hervor, daß die nach der Drehung entstehenden assoziierten Augenbewegungen im Wesen unverändert bleiben nach Zerstörung folgender Nerventeile:

1. Nach Sistierung der Funktion der Sehnerven, gleichgültig, ob durch Lidschluß, Opticusdurchschneidung oder Chiasmazerstörungen.

2. Nach Exstirpation der Hirnhemisphären, der großen motorischen Hirnganglien, des Sehhügels und der vorderen Teile der beiden vorderen Vierhügelkörper.

Generated on 2019-10-24 13:25 GMT / http://hdl.handle.net/2027/uc1.b3252760
Public Domain in the United States, Google-digitized / http://www.hathitrust.org/access_use#pd-us-google
Digitized by Google
Original from UNIVERSITY OF CALIFORNIA

3. Nach Zerstörung des Rücken- und verlängerten Markes bis zur Höhe der Acusticuskerne.

4. Nach ausgedehnterer Zerstörung des Kleinhirns.

Aus diesen Tatsachen ergibt sich als erster Schluß, daß die Sehnerven, die Hirnhemisphären, die großen motorischen Hirnganglien, die Sehhügel, ja, selbst die vorderen Teile der vorderen Vierhügelkörper, das Rückenmark und verlängerte Mark bis hinauf zur Höhe der Acusticuskerne, wahrscheinlich auch das Kleinhirn, unmittelbar zur Entstehung der die aktiven und passiven Augenbewegungen begleitenden bilateralen Augenbewegungen nicht notwendig sind.

Ohne Funktion dieser Teile des Nervensystems bleiben die kompensatorischen Augenbewegungen bestehen.

Aus der Versuchsreihe des ersten Abschnittes unter *B* geht hervor, daß nach Zerstörung folgender Teile des Nervensystems die unwillkürlichen assoziierten Augenbewegungen vollkommen ausbleiben:

1. Nach Durchschneidung sämtlicher motorischer Augennerven.

2. Nach vollkommenen Querschnitten am Boden des 4. Hirnventrikels und im Sylvischen Kanale von der Höhe der Kerne des Gehörnerven, bis hinauf zur Mitte der vorderen Vierhügelkörper.

3. Nach Längsschnitt durch den oberen Teil der Raphe.

4. Nach bilateraler Durchschneidung des Acusticus.

5. Nach bilateraler Zerstörung des häutigen Labyrinthes.

Nach all diesen Zerstörungen blieb die Ruhestellung der Augen dauernd unverändert, nur die Bewegungserscheinungen der Augen treten nicht in die Erscheinung.

Aus der im 1. Kapitel unter *C* erwähnten Versuchsreihe geht hervor, daß nach Zerstörung folgender Teile des Nervensystems die assoziierten Augenbewegungen aufhören, oder eine mehr minder wesentliche Veränderung erleiden:

1. Nach Durchschneidung der einzelnen oculomotorischen Nerven.

2. Mitunter in kleinerem Maße nach Zerstörung der Hirnhemisphären, der großen Hirnganglien und Sehhügel, ohne den allgemeinen Charakter einzubüßen.

Besonders ausgedehnt und regelmäßig tritt die Veränderung auf:

3. Nach halbseitiger Zerstörung der Basis des 4. Hirnventrikels.

4. Nach halbseitiger Exstirpation des Acusticus oder des häutigen Labyrinthes.

Digitized by Google
Original from UNIVERSITY OF CALIFORNIA
Generated on 2019-10-24 13:25 GMT / http://hdl.handle.net/2027/uc1.b3252760
Public Domain in the United States, Google-digitized / http://www.hathitrust.org/access_use#pd-us-google

In allen diesen Fällen (mit Ausnahme denen sub 2) erleidet die Ruhestellung des einen, respektive beider Augen eine regelmäßige Änderung und für die Dreherscheinungen der Augenbewegungen gilt das oben Gesagte; dieselben bleiben entweder vollständig aus, oder erleiden eine beträchtliche Veränderung.

Auf Grund dieser Erfahrungstatsachen können wir als zweite Folgerung ableiten, daß sämtliche motorische Augennerven, bestimmte Teile der Basis des 3. und 4. Hirnventrikels, von der Höhe der Acusticuskerne bis zur Mitte der vorderen Vierhügelkörper, die beiden Gehörnerven und häutigen Labyrinthe im allgemeinen und einzeln notwendig sind zur Hervorrufung der die passiven und aktiven Augenbewegungen begleitenden bilateralen Augenbewegungen. Ohne die Gesamtfunktion der erwähnten Teile des Nervensystems sind kompensatorische Augenbewegungen nicht möglich. Eine kleine Verletzung derselben verursacht schon erhebliche Veränderungen, ja, selbst Zerstörung einzelner sehr umschriebener Teile (so bei Längsincision im oberen Teile der Raphe), kann bereits vollkommen die bilateralen Augenbewegungen sistieren.

Im II. Abschnitt haben wir jene Teile des Nervensystems erforscht, nach deren Reizung assoziierte bilaterale Augenbewegungen entstehen, um zu erfahren, ob jene Teile des Nervensystems, nach deren Zerstörung die während der Drehung entstehenden assoziierten Augenbewegungen ausbleiben, auf Reizungen imstande sind, bilaterale Augenbewegungen hervorzurufen.

Aus der Untersuchung ging hervor, daß nach Reizung folgender Teile des Nervensystems unwillkürliche bilaterale Augenbewegungen entstehen:

1. Des häutigen Labyrinthes.
2. Der Hörnerven.
3. Einzelner Teile des 4. Hirnventrikels und dessen Umgebung.
4. Auf halbseitige resp. bilaterale Reizung des Sylvischen Kanales und der benachbarten Vierhügel; wahrscheinlich außerdem auch unmittelbar nach elektrischer Reizung der großen Hirnstammganglien und Hirnhemisphären.

Wenn wir daher jene Teile des Nervensystems, nach deren Zerstörung die rotatorischen bilateralen Augenbewegungen ausbleiben, mit jenen vergleichen, deren Reizung assoziierte bilaterale Augenbewegungen verursacht, so können wir ersehen, daß dieselben Teile des Nervensystems, nach deren Zerstörung die bilateralen Augenbewegungen ausbleiben, gereizt, bilaterale Augenbewegungen hervorrufen.

Es folgt daher der Schluß, daß folgende Teile des Nervensystems zur Entstehung der die aktiven und passiven Körperbewegungen begleitenden unwillkürlich assoziierten Augenbewegungen unbedingt notwendig sind:

1. Die 3 Paare (III, IV, VI) der motorischen Augennerven.

Digitized by Google
Original from UNIVERSITY OF CALIFORNIA
Generated on 2019-10-24 13:25 GMT / http://hdl.handle.net/2027/uc1.b3252760
Public Domain in the United States, Google-digitized / http://www.hathitrust.org/access_use#pd-us-google

2. Gewisse Teile an der Basis des 4. Hirnventrikels und des Sylvikanales und gewisse Teile des Nervensystems zwischen dem vorderen Vierhügelkörper und der Acusticuskerne.

3. die beiden Gehörnerven mit den beiden häutigen Labyrinthen.

Diese Teile des Nervensystems bilden insgesamt einen Nervenmechanismus, dessen jeder einzelne Teil unbedingt notwendig ist, damit die die Drehung begleitenden Augenbewegungen pünktlich in die Erscheinung treten. Wenn nun ein Teil desselben was immer für eine geringe Verletzung erleidet, entstehen sofort mehr minder erhebliche Störungen, andrerseits entstehen auf Reizung eines jeden Teiles sofort entsprechende uni- oder bilaterale assoziierte Augenbewegungen. Der ganze Nervenapparat wird, da er insgesamt gereizt, assoziierte bilaterale Augenbewegungen hervorruft, assoziierender Nervenmechanismus der Augenbewegungen genannt.

Die letzte allgemeine Folgerung aus obigen Experimenten ist daher, daß zur Hervorrufung der die aktiven und passiven Augenbewegungen begleitenden bilateralen assoziierten Augenbewegungen ein die Augenbewegungen assoziierender Nervenmechanismus existiert, welcher besteht: 1. aus den drei Paar motorischen Augennerven, 2. aus gewissen Teilen des Zentralnervensystems, welche zwischen der Mitte der vorderen Vierhügelkörper und der Höhe der Gehörnervenkerne sich befinden, 3. aus beiden Gehörnerven und den beiden häutigen Labyrinthen.

2. Folgerungen auf die gemeinschaftliche Einrichtung des assoziierenden Nervenmechanismus der Augenbewegungen.

Wenn wir den die Augenbewegungen assoziierenden Nervenmechanismus des näheren betrachten, finden wir, daß er aus 3 Nervenelementen zusammengesetzt ist.

Die Gehörnerven bestehen aus sensiblen, zentripetalen Fasern. Die zwischen der Basis des 4. Hirnventrikels und des Bodens der Sylvischen Wasserleitung, der Kerne der Gehörnerven und der Mitte des vorderen Vierhügelpaares gelegenen Gegenden sind zentraler Natur, insoferne sie aus grauer Nervensubstanz und aus die Ganglien derselben verbindenden, und anderen Fasern bestehen. Die Fasern der oculomotorischen Nerven sind aber als zentrifugale Nervenbahnen zu betrachten. Schon die physiologische Natur dieser anatomischen Teile zeigt, daß wir es hier mit einem Reflexmechanismus zu tun haben, und daß die in Frage kommenden assoziierten Augenbewegungen reflektorische, koordinierte bilaterale Bewegungen sind. Wir finden in diesem Nervenmechanismus alle 3 Faktoren der Reflexbewegung: 1. die zentripetale Bahn in den Gehörnerven und im häutigen Labyrinthe, das übertragende Zentrum an der Basis des 4. Hirnventrikels und am Boden

Digitized by Google
Original from UNIVERSITY OF CALIFORNIA
Generated on 2019-10-24 13:25 GMT / http://hdl.handle.net/2027/uc1.b3252760
Public Domain in the United States, Google-digitized / http://www.hathitrust.org/access_use#pd-us-google

des Sylvischen Kanales, endlich die zentrifugalen Fasern in den 3 Paar oculomotorischen Nerven. Als direkte Experimentalbeweise dienen hiefür jene Reizungen, welche wir am Gehörnerven und am häutigen Labyrinthe ausführten. Nach unilateraler oder bilateraler Reizung derselben entstanden bilaterale Augenbewegungen.

Wir können uns den physiologischen Vorgang dieser Erscheinung nur so erklären, daß die Reizung, welche das häutige Labyrinth erlitt, sei diese eine elektrische, chemische oder mechanische, auf dem Wege der zentripetal leitenden Bahn der Gehörnerven in das bereits beschriebene Zentrum gelangt und von hier auf die zentrifugalen Bahnen übertragen, auf die oculomotorischen Nerven übergeht und zu den entsprechenden Augenmuskeln gerät. Wir fanden auch, daß die bilateralen Augenbewegungen, welche die Drehung begleiten, auch nichts anderes sind, als reflektorische Bewegungserscheinungen, welche die durch die Drehung verursachte Reizung des häutigen Labyrinths hervorrief und welche Reizung am Wege der Gehörnerven in das Zentrum gelangt, von dort aus auf die motorischen Augennerven übergeht, denn nach Durchschneidung der Gehörnerven wird der Weg der Übertragung unterbrochen und bleiben die regelmäßigen bilateralen Augenbewegungen aus. Dies beweist auch die Erfahrung, daß nach Durchschneidung der Gehörnerven die mechanische Reizung der häutigen Labyrinthe keine bilateralen Augenbewegungen mehr auslöst.

Aus diesen Experimenten geht zweifelsohne hervor, daß die assoziierten bilateralen Augenbewegungen Folgeerscheinungen der von den Gehörnerven auf die motorischen Augennerven übergehenden Reflexreizungen sind.

Es taucht nun die Frage auf, in welcher Weise geschieht die Reflexübertragung von den Gehörnerven auf die oculomotorischen Nerven?

Es ist ein physiologisches Postulat, daß der vom Labyrinthe kommende Reiz am Wege der Gehörnerven zu den Kernen des Gehörnerven gelangen und von diesen irgendwie auf die Kerne der oculomotorischen Nerven übertragen werden muß. Und tatsächlich, die Ausbreitung jenes Nervengebietes an der Basis des 4. Hirnventrikels und des Sylvischen Kanales, nach dessen Zerstörung die rotatorischen Augenbewegungen ausbleiben, entspricht auch anatomisch beiläufig der topographischen Lage der Kerne der motorischen Augennerven.

5—6 *mm* oberhalb des Calamus scriptorius befinden sich bereits die Abducenskerne, während die Kerne des Oculomotorius und Trochlearis schon am Boden und in den Seitenteilen des Sylvischen Kanales, beiläufig bis zur Mitte der Höhe der beiden vorderen Vierhügel, emporreichen.

Diese Kerne werden mit den tiefer unten liegenden Kernen durch interzentrale Fasern verbunden, welche im hinteren Längsbündel der Haube (Eminentia teretes) von einer Seite zur anderen ziehen. Nach unten und außen

Digitized by Google
Original from UNIVERSITY OF CALIFORNIA
Generated on 2019-10-24 13:25 GMT / http://hdl.handle.net/2027/uc1.b3252760
Public Domain in the United States, Google-digitized / http://www.hathitrust.org/access_use#pd-us-google

von den Abducenskernen befinden sich die Acusticuskerne. Diese anatomische Einrichtung bestimmt den Weg, den die zu den Kernen der Gehörnerven gelangten intralabyrinthären Erregungen, auf die motorischen Augennerven übergreifend, zurücklegen.

Wir glauben uns daher kaum zu täuschen, wenn wir annehmen, daß das assoziierende Zentrum für die in Frage kommenden Augenbewegungen in den Kernen der 6. oculomotorischen Augennerven und in den dieselben verbindenden interzentralen Fasern zu suchen ist. Auf dieses Zentrum werden die vom Labyrinthe am Wege der Gehörnerven kommenden zentripetalen Reize von den Acusticuskernen übertragen, um von hier auf die motorischen Augennerven zu gelangen.

Daß dieses assoziierende Zentrum rein reflektorischer und nicht *automatischer* Natur ist, beweist der Umstand, daß nach Durchschneidung der Gehörnerven die gewöhnlichen kompensatorischen bilateralen Augenbewegungen auf Lageveränderungen des Körpers und des Kopfes nicht mehr auftreten.

Wir können daher den Satz aufstellen, daß im verlängerten Mark und im Mittelhirn, den Kernen der motorischen Augennerven entsprechend, ein Reflexzentrum für die unwillkürlichen bilateralen Augenbewegungen besteht, dessen zentripetale Bahn die vom häutigen Labyrinthe ihren Ursprung nehmenden Acusticusnerven, die zentrifugale Bahn die in den 12 Augenmuskeln endenden 6. motorischen Augennerven bilden.

Es ist noch ein Umstand, welcher bezüglich der gemeinsamen Einrichtung des assoziierenden Nervenmechanismus unsere Aufmerksamkeit erweckt, nämlich die eigentümliche bilaterale Einrichtung, welche bei keinem anderen ähnlichen Nervenreflexmechanismus des verlängerten Markes so sehr in die Augen fällt, vielleicht deshalb, weil wir über dieselben keine näheren Forschungen besitzen.

Wir fanden nämlich, daß nach Reizung und Zerstörung des einseitigen Labyrinthes, eines Gehörnerven und einer Hälfte des 4. Hirnventrikels, bilaterale Augendeviationen und -Vibrationen entstehen.

Wir sahen, daß die durch derlei Reizung entstandene Augendeviation und -Vibration durch die Reizung der anderen Seite sistiert, oder in eine solche entgegengesetzter Richtung umgeändert werden kann; wir fanden, daß die so entstandene Augendeviation identisch ist mit jener, welche beim normalen Tiere, nach Rechts- respektive Linksdrehung in der frontalen Ebene bis 90°, entsteht, und sahen, daß durch eine am Boden des 4. Hirnventrikels im oberen Teile der Raphe gemachte einfache Längsincision, alle diese Erscheinungen, sowohl die auf Drehung als auf halbseitige Reizung oder Zerstörung sich zeigenden Augendeviationen und nystagmischen Bewegungen, sistierbar sind; es ist daher unabweisbar anzunehmen, daß die Reize von beiden Labyrinthen

Digitized by Google
Original from UNIVERSITY OF CALIFORNIA
Generated on 2019-10-24 13:25 GMT / http://hdl.handle.net/2027/uc1.b3252760
Public Domain in the United States, Google-digitized / http://www.hathitrust.org/access_use#pd-us-google

gleichzeitig zu den assoziierenden Zentren gelangen und daß diese in das Zentrum gelangten intralabyrinthären Reize, sich mindestens teilweise kreuzend, auf die andere Seite gelangen. Nur so ist es zu verstehen, daß beide Augen nur solange im bilateralen Gleichgewichte sich befinden, wenn beide Labyrinthe, beide Gehörnerven, beide Hälften des assoziierenden Zentrums, unter gleichen Verhältnissen sozusagen in gleichmäßiger Reizung sich befinden, sobald aber der Reiz der einen Hälfte sich steigert, oder schwächt, treten sofort bilaterale Augenbewegungen auf.

Die Tatsache, daß selbst die zirkumskripte Reizung des einen Labyrinths, oder eines Gehörnerven, bilaterale Augenbewegungen verursacht, ist anders nicht erklärlich, als daß von der halbseitigen assoziierenden zentripetalen Faser der Reiz durch die zentrifugale Bahn auf beide Seiten sich ausbreitet und so eine bilaterale Association zwischen gewissen Augenmuskeln zustande bringt. Wenn ich zum Beispiel das linke häutige Labyrinth, oder den Gehörnerven gemeinsam reize, deviieren beide Augen aus dem bilateralen Ruhestadium auf der Reizungsseite, daher links nach oben lateral, auf der anderen Seite, daher rechts, nach unten medial, woraus folgt, daß der Reiz des linken häutigen Labyrinths, oder des Gehörnerven im assoziierten Zentrum sich in 2 Teile teilt und so auf die zentrifugalen motorischen Augennerven übergeht: der eine Teil bleibt auf der linken Seite und gelangt zu jenen Augennerven, welche die das linke Auge lateral und nach oben wendenden Augenmuskeln innervieren, der andere Teil gelangt nach rechts zu jenen Muskeln, welche das rechte Auge medial und nach unten wenden. Die Erregung des linkseitigen häutigen Labyrinthes, oder des Gehörnerven bringt daher auf reflektorischem Wege den Muskel, welcher das linke Auge nach oben und lateral wendet, mit dem Muskel, welcher das rechte medial und nach unten bewegt, in funktioneller Verbindung.

Die Erregung des rechtseitigen Labyrinthes, oder Gehörnerven bringt hingegen auf analogem Wege in funktioneller Verbindung jenen Muskel, welcher das rechte Auge lateralwärts und nach oben bewegt, mit dem Muskel, welcher das linke Auge medialwärts und nach unten bewegt. Die Reflexerregungen der nach oben und lateral bewegenden Augenmuskeln kommen immer vom Labyrinth, oder vom Gehörnerven derselben Seite, während diejenigen, welche das Auge nach unten und medial bewegen, vom entgegengesetzten Labyrinth stammen.

Die die letzteren Reflexerregungen leitenden assoziierenden Bahnen müssen sich im Assoziationszentrum kreuzen. Daß diese Kreuzung an der Basis des 4. Hirnventrikels im oberen Teile der Raphe tatsächlich vor sich geht, beweist das Experiment, daß man nach einem Längsschnitt in dieser Gegend durch einseitige Labyrinthreizungen, respektive unilaterale Acusticusreizungen gar keine bilateralen Augenbewegungen mehr hervorrufen kann. Dieser Längsschnitt durchschneidet ohne Zweifel die von der kontralateralen

Digitized by Google
Original from UNIVERSITY OF CALIFORNIA
Generated on 2019-10-24 13:25 GMT / http://hdl.handle.net/2027/uc1.b3252760
Public Domain in the United States, Google-digitized / http://www.hathitrust.org/access_use#pd-us-google

Seite kommenden, sich in der Raphe kreuzenden assoziierenden Bahnen, welche in letzterer Zeit schon von Duval und Laborde anatomisch in jenen interzentralen Nervenfasern nachgewiesen wurden, welche von den Abducenskernen ausgehen und in die Eminentia teres aufsteigend, sich im oberen Teile der Raphe, nahe der unteren Öffnung der Sylvischen Wasserleitung, zum Oculomotorius- und Trochleariskern der anderen Seite gelangend, mitunter kreuzen.

Auf denselben eigentümlichen bilateralen Mechanismus deuten die bei Zerstörungen des halbseitigen Labyrinths, des halbseitigen Gehörnerven und der einen Seite der Raphe auftretenden Augenbewegungserscheinungen. Wenn zum Beispiel nach Zerstörung des linkseitigen häutigen Labyrinths oder des linken Acusticus- oder der linken Seite des 4. Hirnventrikels in der Höhe des Abducenskernes, nach vorangegangenen Reizerscheinungen eine beständige bilaterale Augendeviation entsteht, so deviiert das linke Auge nach unten medial, das rechte nach oben lateral. Die Ursache dieser Erscheinung ist zweifelsohne, daß durch die Zerstörung der linkseitigen zentripetalen assoziierenden Nervenbahnen, die Wender des linken Auges nach oben und lateralwärts und die Wender des rechten Auges nach unten und medialwärts ihre reflektorischen Nervenerregungen verloren haben, wodurch die intakt gebliebene rechtseitige Zentripetalbahn mit ihrem Reflexeinfluß in relatives Übergewicht geriet und seine Wirkung durch dauernde Kontraktion der das rechte Auge nach oben und lateral wendenden Muskeln und der das linke Auge nach unten und medial wendenden Muskeln äußert.

Die Zerstörung des rechtseitigen häutigen Labyrinths, des rechtseitigen Acusticus und der rechten Seite der Raphe verursacht die Lähmung der rechtseitigen zentripetalen Assoziationsbahn und das prävalierende relative Übergewicht der intakt gebliebenen linken Zentripetalbahn, wodurch das linke Auge nach oben lateralwärts, das rechte nach unten medialwärts deviiert und in dieser deviierenden Stellung stationär verbleibt.

Die bilateralen Deviationen nach Reizung und Zerstörung deuten somit entschieden darauf hin, daß die von den halbseitigen zentripetalen assoziierenden Bahnen ausgehenden Reflexnervenreize teils auf derselben Seite, teils aber gekreuzt zu den motorischen Nerven der beiden Augen gelangen.

Noch ein wichtiger Schluß ergibt sich aus der bereits erwähnten bilateralen Anordnung. Wenn wir beobachten, daß die im bilateralen Ruhestande sich befindlichen Augen nach einseitiger Zerstörung der zentripetalen assoziierten Bahn (unilaterales häutiges Labyrinth-Gehörnerv), oder des halbseitigen Assoziationszentrums (eine Seite der Raphe), sofort ihre primäre Stellung verlieren und infolge des relativen Übergewichtes der anderseitigen, intakt gebliebenen, zentripetalen Assoziationsbahn, oder des Zentrums in ständige Deviation gelangen, müssen wir annehmen, daß das Ruhestadium der Augen unter nor-

Digitized by Google
Original from UNIVERSITY OF CALIFORNIA
Generated on 2019-10-24 13:25 GMT / http://hdl.handle.net/2027/uc1.b3252760
Public Domain in the United States, Google-digitized / http://www.hathitrust.org/access_use#pd-us-google

malen Verhältnissen davon herrührt, daß zu den Augenmuskeln der beiderseitigen häutigen Labyrinthe fortwährend gleichmäßige bilaterale Reflexnervenreize strömen. In dieser Annahme werden wir auch dadurch bestärkt, daß die rechtseitigen und linkseitigen zentripetalen assoziierenden Bahnen in Erregung gebracht, gerade entgegengesetzt gerichtete bilaterale Augenbewegungen verursachen und sich so einander in antagonistischem Gleichgewichte halten. Wenn nämlich die Funktion der linken assoziierenden Zentripetalbahn aufhört, deviiert das linke Auge nach oben lateral, das rechte nach unten medial; ist die rechte Zentripetalbahn in Erregung, oder hört die Funktion der linken Zentripetalbahn auf, so deviiert das rechte Auge nach oben lateral, das linke nach unten medial. Wenn beide gleichzeitig in Erregung sind, wird naturgemäß jener assoziierende Nervenreiz, welcher von derselben Seite kommend, die das Auge nach oben und lateral bewegenden Muskeln innerviert, durch jene Nervenerregungen paralysiert, welche, von den assoziierenden zentripetalen Bahnen der anderen Seite kommend, zu den das Auge nach unten und medial wendenden Muskeln strömen.

Daß die primäre Ruhestellung der Augen tatsächlich davon abhängt, daß die 12 Augenmuskeln von solchen antagonistischen Reflexnervenerregungen in einem bestimmten labilen Gleichgewichte gehalten werden, geht besonders aus folgendem Experimente hervor. Wird das Labyrinth auf der einen Seite oder der Acusticus zerstört, so verschwindet das bilaterale Gleichgewicht beider Augen, es deviieren beide Augen gegen die andere Seite und verbleiben ständig in dieser Abweichung. Wird nach einer Weile auch das häutige Labyrinth der anderen Seite, oder der Hörnerv ebenfalls zerstört, so kehren beide Augen aus dem stationären Deviationszustande wieder in das primäre Ruhestadium zurück. Zwischen diesen beiden Positionen besteht aber ein bedeutender Unterschied: während nämlich anfangs sich die gewohnten bilateralen Augenbewegungen bei Körperdrehung zeigen, drehen wir jetzt umsonst das Tier, die Augen desselben bleiben starr und unbewegt in ihrer Ruhelage. In diesem Zustande sind auch keinerlei willkürliche Augenbewegungen zu konstatieren. Im ersteren Stadium war das bilaterale Gleichgewicht ein labiles, im letzteren hingegen änderte es sich in ein stabiles um.

Das labile Gleichgewicht der Augen wird ohne Zweifel durch die von beiden Labyrinthen gleichzeitig kommenden Reflexerregungen hervorgerufen, denn sonst wäre es unverständlich, warum die Sistierung der Funktion des Labyrinthes der einen Seite oder des Gehörnerven, das bilaterale Gleichgewicht der Augen beeinflussen würde. Das stabile Gleichgewicht wird zweifellos so hervorgerufen, daß durch Sistierung der Funktion des Gehörnerven der anderen Seite, die Augen auch aus der Einwirkung des noch bestehenden halbseitigen Reflexreizes ausgeschaltet werden und so, nur durch die Wirkung der ohne Reflexerregung gebliebenen Augenmuskeln, wieder in Ruhestellung geraten.

Digitized by Google
Original from UNIVERSITY OF CALIFORNIA
Generated on 2019-10-24 13:25 GMT / http://hdl.handle.net/2027/uc1.b3252760
Public Domain in the United States, Google-digitized / http://www.hathitrust.org/access_use#pd-us-google

Jetzt werden sie, wie es scheint, sowohl für die Ausführung der willkürlichen, als auch für die der unwillkürlichen Bewegungen aber schon ganz ungeeignet.

Wir werden später auf diesen Gegenstand bei der speziellen Abhandlung der physiologischen Bedeutung des assoziierenden Nervenmechanismus wieder zurückkommen.

Wir haben schon oben hervorgehoben, daß jene eigenartigen bilateralen Augendeviationen, welche nach Reizung oder Zerstörung des Labyrinths der einen Seite, des einen Acusticus oder der einen Hälfte der Basis des 4. Hirnventrikels in die Erscheinung treten, mit jenen Deviationen vollkommen übereinstimmen, welche wir beobachten, wenn wir das Kaninchen in der Frontalebene nach rechts oder nach links bis zu 90—180° bewegen und in dieser Stellung belassen. Wenn wir zum Beispiel in der Frontalebene nach links auf 90° das Tier gedreht beließen, so sahen wir, daß das linke Auge nach oben lateral, das rechte Auge nach unten medial sich wandte und in dieser Stellung verblieb. Diese Stellung ist vollständig identisch mit jener, welche wir nach Reizung des linken Labyrinths, der linken Acusticuskerngegend oder das linken Acusticus erhalten. Dieselbe bilaterale Stellung bekommen wir bei den betreffenden Zerstörungen der rechten Seite.

Aus obigem geht daher hervor, daß die bei Linksdrehung auf 90° auftretende Augenstellung auf Bestehen einer Reizung des linken Labyrinths hinweist. Dieser Umstand beweist von neuem, daß die oben erwähnten Erscheinungen der Augenbewegungen durch Drehungen, Reizungen und Zerstörungen hervorgerufen, eine gemeinschaftliche Ursache besitzen, anderseits, daß die rotatorischen Augenbewegungserscheinungen nichts anderes sind, als Reizungserscheinungen des häutigen Labyrinthes.

3. Sind die allgemeinen Folgerungen auch auf das menschliche Auge zur Erklärung der assoziierten Bewegungserscheinungen übertragbar?

Die bisher erwähnten Beobachtungen beziehen sich in erster Reihe bloß auf die assoziierten Augenbewegungen des Kaninchens.

Nun taucht die Frage auf, inwiefern sind diese auf die assoziierten Augenbewegungen höherer Säugetiere, insbesondere auf die des Menschen übertragbar.

Wir haben bereits erwähnt, daß die die Körper- und Kopfbewegungen begleitenden passiven bilateralen Augenbewegungen bei höheren Säugetieren und beim Menschen im Wesen in derselben Weise zustande kommen. Es ist daher wahrscheinlich, daß dieser Nervenmechanismus beim Menschen ebenso eingerichtet ist, wie beim Tiere. Die in diesem Abschnitte weiter oben erwähnten experimentellen, pathologischen, klinischen Beobachtungen und Erfahrungen, besonders über den physiologischen Einfluß des 4. Hirnventrikels und der Vierhügelpaare auf die assoziierten Augenbewegungen, beweisen eben-

Digitized by Google
Original from UNIVERSITY OF CALIFORNIA
Generated on 2019-10-24 13:25 GMT / http://hdl.handle.net/2027/uc1.b3252760
Public Domain in the United States, Google-digitized / http://www.hathitrust.org/access_use#pd-us-google

falls, daß die Einrichtung dieses Teiles des assoziierenden Nervenmechanismus dieselbe ist bei Hunden, Katzen, ja, selbst beim Menschen, wie beim Kaninchen. Wenn wir noch in Betracht ziehen, daß die hier eine Rolle spielenden anatomischen Teile: die Augenmuskeln, die Augennerven, der Sylvische Kanal, die Basis des 4. Hirnventrikels, die Gehörnerven, das häutige Labyrinth, in ihrem feineren anatomischen Bau ebenso konstruiert sind beim Menschen, wie bei den anderen Säugetieren, so können wir mit gutem Gewissen behaupten, daß die Folgerungen, welche wir bezüglich des assoziierenden Nervenmechanismus des Kaninchens aufstellten, sich in allem und jedem auch auf den assoziierenden Nervenmechanismus der Augenbewegung der höheren Säugetiere und des Menschen beziehen.

4. Restimee der auf den assoziierenden Nervenmechanismus der Augenbewegung Bezug habenden allgemeinen Folgerungen und deren Beweise.

I. Zur Hervorrufung und regelmäßigen Erscheinung der unwillkürlichen bilateralen Augenbewegungen sind daher folgende Teile des Nervensystems notwendig:

1. Der oculomotorische Nerv an beiden Seiten;

2. jene Gegenden, welche an der Basis des 4. Hirnventrikels und des Bodens des Sylvischen Kanals zwischen der Höhe der Kerne der Gehörnerven und dem vorderen Vierhügelpaar sich befinden;

3. die beiden Gehörnerven mit den beiden häutigen Labyrinthen.

Beweise: 1. Nach Zerstörung folgender Teile des Nervensystems bleiben die kompensatorischen Augenbewegungen, welche die Drehbewegungen des Körpers begleiten, vollkommen aus: *a)* Nach Durchschneidung aller 6 motorischen Augennerven. *b)* Nach kompletten Durchschneidungen am Boden des 4. Hirnventrikels und Sylvischen Kanales zwischen beiden vorderen Vierhügeln und der Höhe der Kerne der Gehörnerven. *c)* Nach Durchschneidung beider Gehörnerven. *d)* Nach Zerstörung beider häutigen Labyrinthe. Nach Zerstörung der übrigen Teile des Nervensystems bleiben die kompensatorischen Augenbewegungen mehr minder oder vollständig unverändert bestehen.

2. Die Reizung folgender Teile des Nervensystems ruft bilaterale assoziierte Augenbewegungen hervor: *a)* Reizung des häutigen Labyrinthes. *b)* Reizung des Gehörnerven. *c)* Reizung des Bodens des 4. Hirnventrikels zwischen den oben angeführten Grenzen. *d)* Bilaterale Reizung der oculomotorischen Nerven; unilaterale Reizung ruft nur halbseitige Augenbewegung hervor. Auch die Reizung der benachbarten Teile des Zentralnervensystems erregt bilaterale Augenbewegungen.

II. Folgende Teile des Nervensystems sind insgesamt zur präzisen Erscheinung der unwillkürlichen assoziierten bilateralen Augenbewegungen notwendig.

Beweise: Welcher Teil immer zwischen diesen Teilen des Nervensystems eine Zerstörung erleidet, treten in den die Körperdrehung begleitenden kompensa-

Digitized by Google
Original from UNIVERSITY OF CALIFORNIA
Generated on 2019-10-24 13:25 GMT / http://hdl.handle.net/2027/uc1.b3252760
Public Domain in the United States, Google-digitized / http://www.hathitrust.org/access_use#pd-us-google

torischen Augenbewegungen sofort Störungen auf: *a)* Wenn einer oder der andere der motorischen Augennerven durchschnitten wird, so bleibt die Bewegung des entsprechenden Augenmuskels aus. *b)* Nach Verletzung was für eines Teiles immer der sub Zahl 2 und 3 erwähnten Teile des Nervensystems entstehen in den rotatorischen kompensatorischen Augenbewegungen ebenfalls mehr minder größere Störungen.

III. Die Teile des Nervensystems bilden insgesamt einen zusammenhängenden Nervenapparat, den wir — da sie auch ebenso zur Erregung der willkürlichen assoziierten Augenbewegungen notwendig sind — ohne besonderes Beiwort, assoziierenden Nervenapparat der Augenbewegung bezeichnen können.

Beweise: 1. Die rotatorischen kompensatorischen Augenbewegungen können ohne diese Teile des Nervensystems nicht zustande kommen (s. I. Punkt, 1. Beweis).

2. Nach Zerstörung folgender Teile sind am Auge des Tieres keine willkürlichen Augenbewegungen sichtbar: *a)* Nach Zerstörung der häutigen Labyrinthe beiderseits. *b)* Nach Durchschneidung des Gehörnerven beiderseits. *c)* Nach einem Querschnitt in der Raphe oberhalb der Abducenskerne. *d)* Nach einem Längsschnitt im oberen Teile der Raphe.

IV. Die gemeinsame Einrichtung dieses assoziierenden Nervenmechanismus ist die folgende: *a)* Der zentrale Teil (Augenbewegungsassoziationszentrum), *b)* die zentripetale Leitung (assoziierende zentripetale Bahn) und *c)* die zentrifugalen Bahnen. Das assoziierende Zentrum entspricht der anatomischen Ursprungsstelle des 3., 4., 6. und 8. Nerven im Mittelhirn und verlängerten Marke. Die zentripetale Bahn wird von beiden Gehörnerven gebildet, die zentrifugale von den 6 motorischen Augennerven.

Der ganze assoziierende Nervenmechanismus teilt sich außerdem in zwei Teile: in einen rechtsseitigen und in einen linksseitigen. Der zentripetale Teil des rechten Teiles ist das rechtseitige häutige Labyrinth und der rechtseitige Gehörnerv; sein Zentrum befindet sich an der Basis des 3. und 4. Hirnventrikels auf der rechten Seite der Raphe, zwischen der Höhe der Kerne des rechten Gehörnerven und der Kerne des rechten Oculomotorius und Trochlearis; der zentrifugale Teil ist der 6., 4. und 3. Hirnnerv. Der zentripetale Teil des linken Teiles ist das linke häutige Labyrinth und der linke Acusticus; sein Zentrum bildet die Rautengrube und die linke Seite des Sylvischen Kanales zwischen den Acusticus- und Oculomotoriuskernen, seine zentrifugalen Bahnen sind die 3., 4. und 6. Hirnnerven. Die beiden Hälften dieses Nervenmechanismus werden durch interzentrale Fasern verbunden, welche von den Abducenskernen zu den Oculomotorius- und Trochlearkernen der entgegengesetzten Seite ziehen und sich im oberen Teile der Raphe kreuzen.

Es besteht also der ganze Nervenmechanismus aus zwei Reflexbögen, deren zentrale Teile sich in der Medianlinie des Körpers treffen und durch sich kreuzende Nervenbahnen miteinander in Beziehung treten.

Generated on 2019-10-24 13:25 GMT / http://hdl.handle.net/2027/uc1.b3252760
Public Domain in the United States, Google-digitized / http://www.hathitrust.org/access_use#pd-us-google
Digitized by Google
Original from UNIVERSITY OF CALIFORNIA

Beweise: 1. Diese Einteilung folgt unwillkürlich aus den anatomischen und physiologischen Eigenschaften der erwähnten Teile des Nervensystems. Es enthalten nämlich die Gehörnerven nur sensible, daher in zentripetaler Richtung leitende, die motorischen Augennerven hingegen fast ausschließlich motorische, daher in zentrifugaler Richtung leitende Fasern. In der vom Boden des 4. Hirnventrikels und der Basis des Sylvischen Kanales, von der Höhe der Kerne der Acusticusnerven bis zur Mitte der beiden vorderen Vierhügel reichenden Partie liegt der obere Teil der zentralen Höhlengrau benannten Hirnsubstanz, und hier befinden sich die zentralen Kerne der 6., 4. und 3. Hirnnerven und die interzentralen Fasern derselben, welche den Abducenskern der einen Seite mit dem Oculomotorius- und Trochleariskern der anderen Seite verbinden (Duval und Laborde). Es ist ein physiologisches Postulat, daß wir die den Augenbewegungen vorstehenden Zentren in erster Linie in diesen Nervenkernen suchen.

Die Einteilung des assoziierenden Nervenmechanismus in eine rechte und linke Hälfte läßt sich ungezwungen aus der bilateralen Lage dieser Teile ableiten.

2. Daß die rechte und linke Hälfte des Assoziationszentrums miteinander verbunden ist, geht daraus hervor, daß stets bilaterale Augenbewegung entsteht, gleichgültig, welche Seite immer gereizt oder zerstört wird.

3. Daß die assoziierende Zentripetalbahn und die Fasern des Assoziationszentrums sich teilweise kreuzen, beweisen folgende Versuchsdaten:

a) Auf mechanische Reizungen oder Zerstörungen des häutigen Labyrinthes der einen Seite, oder des Gehörnerven der einen Seite, oder der Rautengrube der einen Seite, entstehen bilaterale Augendeviationen und -Vibrationen, was einesteils beweist, daß auch auf Erregung der halbseitigen assoziierenden Nervenbahn, die Nervenreizung auf die beiderseitige Zentrifugalbahn übergeht, andrerseits auch, daß selbst bei Zerstörung des halbseitigen zentripetalen assoziierenden Systems, das zentrifugale Bahnsystem keiner Seite ohne komplette Erregung bleibt.

b) Machen wir am Boden des 4. Hirnventrikels im oberen Teile der Raphe eine Längsincision, so bleiben die auf Drehung sonst eintretenden bilateralen Augenbewegungen aus, ferner sind durch Reizung des Gehörnerven, oder des häutigen Labyrinthes bilaterale Augenvibrationen nicht mehr auszulösen, was beweist, daß jene interzentralen Fasern im oberen Teile der Raphe, welche Duval und Laborde zwischen dem Kern des Abducens der einen Seite und dem kontralateralen Oculomotorius- und Trochleariskern entdeckten und die im hinteren Längsbündel der Haube emporsteigen, tatsächlich zur Oscillierung gewisser Bewegungen der beiderseitigen Augen dienen.

V. Der Verlauf der Reflexnervenbahnen der assoziierten Augenbewegungen ist daher folgender: Aus beiden Labyrinthen treten assoziierende Nervenbahnen zu beiden Augen und ziehen durch die Gehörnerven zu den entsprechenden Hälften des Assoziationszentrums, von hier zu jenen Augenmuskeln, welche das Auge nach oben lateral drehen und medial rollen, stets auf derselben Seite bleibend; zu den Augenmuskeln dagegen, welche das Auge nach unten medial drehen und lateral rollen, gelangen die Fasern erst am Wege

Digitized by Google
Original from UNIVERSITY OF CALIFORNIA
Generated on 2019-10-24 13:25 GMT / http://hdl.handle.net/2027/uc1.b3252760
Public Domain in the United States, Google-digitized / http://www.hathitrust.org/access_use#pd-us-google

der Kreuzung, auf die andere Seite zur zentrifugalen Bahn ziehend. Im Sinne dieser bilateralen Einrichtung bekommt jedes der Augen von beiden Labyrinthen Reflexreize, jene Muskeln, welche das Auge nach oben lateral bewegen und medial rollen, von derselben Seite; die Muskeln aber, welche das Auge nach unten und medial drehen und lateral rollen, erhalten die Reflex-Nervenerregungen hingegen von der anderen Seite.

Beweise: 1. Daß die assoziierenden Bahnen der Augenbewegung aus dem häutigen Labyrinth hervorgehen, zeigt einerseits, daß bei Erregung des häutigen Labyrinthes assoziierte bilaterale Augenbewegungen hervorzurufen sind, andrerseits aber, daß nach Zerstörung der beiden häutigen Labyrinthe assoziierte bilaterale Augenbewegungen nicht mehr zustande kommen können.

2. Daß aus einem häutigen Labyrinthe für beide Augen eine assoziierende Bahn geliefert wird, zeigt, daß selbst auf Reizung des einen häutigen Labyrinthes bilaterale Augenbewegungen entstehen.

3. Daß die zweierlei assoziierenden Fasern im ganzen zentripetalen Teile und in der entsprechenden Hälfte des Assoziationszentrums in dieser Weise verlaufen, wird dadurch bewiesen, daß sowohl die Reizung des Gehörnervenkerns, als auch der einen Seite der Rautengrube, bilaterale Augenbewegungen hervorruft.

4. Daß im oberen Teile der Raphe die Kreuzung nur eine partielle ist, dies beweisen die Versuche sub 8.

5. Daß diese partielle Kreuzung noch im Zentrum vollständig vor sich geht, beweist, daß auf Reizung der motorischen Augennerven nur halbseitige Augenbewegungen entstehen.

6. Daß aus dem einen Labyrinthe die reflektorischen assoziierenden Nervenerregungen an derselben Seite, zu den nach oben und lateral wendenden Augenmuskeln, an der anderen Seite dagegen zu den nach unten und medialwärts wendenden Augenmuskeln ziehen, das heißt, daß die beiden Augen für ihre nach oben und lateral wendenden Muskeln von derselben Seite, für ihre nach unten und medial wendenden Muskeln von der entgegengesetzten Seite des Labyrinthes ihre Reflexerregungen erhalten, geht aus folgenden Versuchsergebnissen hervor:

a) α) Auf gemeinsame, universelle Reizung des linkseitigen häutigen Labyrinthes wendet sich das linke Auge nach oben und lateralwärts, das rechte nach unten und medialwärts infolge der Reizung (Deviatio diagonalis bilateralis sinistra).

β) Auf universelle Reizung des rechtseitigen Labyrinthes dreht sich das linke Auge nach unten und medialwärts, das rechte nach oben und lateralwärts infolge der Reizung (Deviatio diagonalis bilateralis dextra).

b) α) Nach universeller Zerstörung des linkseitigen häutigen Labyrinthes bleibt das rechte Auge nach oben und unten lateral, das linke nach unten und medial gewendet infolge der eintretenden Lähmung (Deviatio diagonalis bilateralis dextra).

β) Nach universeller Zerstörung des rechten häutigen Labyrinthes bleibt das linke Auge nach oben lateral, das rechte nach unten medial gedreht infolge der eintretenden Lähmung (Deviatio diagonalis bilateralis sinistra).

Generated on 2019-10-24 13:26 GMT / http://hdl.handle.net/2027/uc1.b3252760
Public Domain in the United States, Google-digitized / http://www.hathitrust.org/access_use#pd-us-google
Digitized by Google
Original from UNIVERSITY OF CALIFORNIA

VI. Man wird zur Annahme gedrängt, daß diese bilateralen Reflexreize aus beiden häutigen Labyrinthen auch während des Ruhestadiums der Augen zu den Muskeln der Augen fortwährend strömen und die Augen in einem ständigen mittleren labilen Gleichgewichte halten. Werden die von dem einen, oder dem anderen Labyrinthe (oder die aus irgend einer Gegend des assoziierenden zentripetalen Teiles) kommenden Erregungen gesteigert (durch Reizung dieser Teile), oder vermindert (durch Zerstörung), so wird das labile Gleichgewicht unterbrochen und es entsteht sofort eine bilaterale Augendeviation, welche der Qualität der aus dem Labyrinth (oder aus der zentripetalen Bahn, respektive aus dem Zentrum) kommenden Reizen gemäß, verschieden ist. Wenn der Weg der assoziierten Nervenreize zu den Augenmuskeln durch die Zerstörung der zentripetalen Bahnen, oder der Zentren abgeschnitten wird, so wird das labile Gleichgewicht der Augen stabil, wodurch die Augen sowohl für die willkürlichen, wie für die unwillkürlichen bilateralen Bewegungen ungeeignet werden.

Beweise: 1. Wird ein Kaninchen in primärer Kopf- und Körperstellung fixiert, so sind seine Augen sowohl für willkürliche, als unwillkürliche bilaterale Augenbewegungen geeignet. Auf die allergeringste Kopf- oder Körperbewegung entstehen bei demselben sofort bilaterale Augenbewegungen. Wenn wir nun bei dem Tiere den Boden der Rautengrube oberhalb der Abducenskerne durchschneiden, oder beide Gehörnerven durchschneiden, respektive beide häutigen Labyrinthe zerstören, geraten nach kurzem Erregungszustande beide Augen wieder in bilaterale, primäre Stellung, werden aber absolut unbeweglich.

2. Durchschneiden oder zerstören wir bei einem in ähnlicher Weise fixierten Tier vorher zum Beispiel den linken Gehörnerven, oder durchschneiden wir oberhalb des Abducenskernes die linke Seite der Rautengrube: so wendet sich das linke Auge nach unten medialwärts, das rechte nach oben lateralwärts und bleibt in dieser Stellung. Machen wir nach einer gewissen Zeit an der rechten Seite einen ähnlichen Eingriff, so gelangen beide Augen wieder in die ursprüngliche Primärstellung zurück, doch nachher machen wir umsonst Drehungen, die gewohnten Augenbewegungen zeigen sich nicht mehr. Lassen wir das Tier am Leben, so zeigt sich ebenfalls dasselbe Phänomen während mehrerer Tage. An solchen Tieren sind die willkürlichen Augenbewegungen nicht zu beobachten; das Zustandekommen der letzteren wird übrigens schon durch die halbseitige Zerstörung sistiert.

Die erstere ist eine labile und die letztere eine stabile primäre Augenstellung, wie nach der zweiten Durchschneidung die Rückkehr der Augen in die originelle Ruhestellung nicht anders zu erklären ist, als durch die Annahme, daß die Augenmuskeln unter normalen Verhältnissen außer ihrem eigenen Tonus durch die vom häutigen Labyrinthe kommende antagonistische Wirkung in bilateraler Reflexerregung sich befinden. Dieser Reflextonus macht, wie es scheint, eigentlich die Augenmuskeln sowohl für willkürliche als unwillkürliche Bewegungen geeignet.

Generated on 2019-10-24 13:26 GMT / http://hdl.handle.net/2027/uc1.b3252760
Public Domain in the United States, Google-digitized / http://www.hathitrust.org/access_use#pd-us-google
Digitized by Google
Original from UNIVERSITY OF CALIFORNIA

VII. Die die Kopfbewegungen begleitenden kompensatorischen Augenbewegungen sind Störungen des labilen Gleichgewichtes der Augen, welche dadurch entstehen, daß die Drehungen in verschiedener Richtung die aus dem Labyrinthe kommenden assoziierten Nervenreize in verschiedener Art, aber immer der Drehung gemäß, regelmäßig modifizieren.

Beweise: 1. Daß die der Drehung folgenden kompensatorischen Augenbewegungen aus dem Labyrinthe entstehen, beweist, daß nach Zerstörung des häutigen Labyrinthes an beiden Seiten auf Drehung derlei Augenbewegungen nicht mehr in die Erscheinung treten.

2. Es ist ebenfalls eine experimentelle Tatsache, daß nach direkter Reizung verschiedener Teile des häutigen Labyrinthes diesen kompensatorischen Augenbewegungen ähnliche, bilaterale Augenbewegungen entstehen.

Hieraus ergibt sich der Schluß, daß infolge der Drehung diese häutigen intralabyrinthären Teile in Erregung geraten, und da wir finden, daß jeder Kopfdrehung stets eine andere, aber präzis dieselbe bilaterale Augenstellung entspricht, müssen wir folgern, daß die verschiedenen Kopfstellungen im häutigen Labyrinth differente, aber den einzelnen Kopfstellungen stets genau entsprechende Nervenerregungen hervorrufen. Die die Kopfbewegungen begleitenden bilateralen Augenbewegungen zeigen diese verschiedenen Modifikationen der intralabyrinthären Reize an.

VIII. Die physiologische Funktion des assoziierenden Nervenmechanismus der Augenbewegungen besteht daher im Wesen darin, daß vom Gehörnerven fortwährend reflektorische Nervenerregungen auf das 3., 4. und 6. Nervenpaar übergehen und deren Qualität gemäß, entsteht in beiden Augen entweder ein labiles Gleichgewicht, oder es entstehen der Kopfstellung entsprechende geordnete bilaterale Augenbewegungen. Außer dieser einfachen bilateralen Reflexfunktion, ist eine automatische Funktion am Nervenmechanismus nicht konstatierbar, nachdem nach Durchschneidung der Gehörnerven (der zentripetalen Bahn) kompensatorische Augenbewegungen nicht entstehen.

Inhaltsverzeichnis.

Zweiter Teil.

Über den Einfluß der einzelnen Teile des Nervensystemes auf die unwillkürlichen assoziierten Augenbewegungen.

Seite

Allgemeine Bemerkungen, Methode und Plan der Untersuchung 809

I. Abschnitt.

A. Teile des Nervensystemes, nach deren Exstirpation oder Zerstörung die bei der Drehung erscheinenden unwillkürlichen assoziierten Augenbewegungen fortdauern resp. bestehen bleiben. 1. Sistierung der Funktion des Sehnerven. Zerstörung der Hirnhemisphären, der großen motorischen Hirnganglien, der Sehhügel und der vorderen Teile der beiden vorderen Vierhügel. Zerstörung

Digitized by Google
Original from UNIVERSITY OF CALIFORNIA
Generated on 2019-10-24 13:26 GMT / http://hdl.handle.net/2027/uc1.b3252760
Public Domain in the United States, Google-digitized / http://www.hathitrust.org/access_use#pd-us-google

Seite

des verlängerten Markes und Rückenmarkes bis zur Höhe der Kerne der Gehörnerven 810

B. Teile des Nervensystemes, nach deren Zerstörung die bei der Drehung sich zeigenden unwillkürlichen assoziierten Augenbewegungen vollständig ausbleiben. 1. Nach Durchschneidung sämtlicher Augenmuskeln oder sämtlicher motorischer Augennerven. 2. Nach totalen Querschnitten am Boden des IV. Ventrikels und im Sylvischen Kanale in der Raphe von der Mitte der beiden vorderen Vierhügel bis zur Höhe der Kerne der Gehörnerven. 3. Nach Längsschnitten im oberen Teile der Raphe. 4. Nach Durchschneidung der Gehörnerven beiderseits. 5. Nach Exstirpation beider häutiger Labyrinthe (Siehe 1. und 2. Figur) 816

C. Teile des Nervensystemes, nach deren Zerstörung die bei der Drehung erscheinenden unwillkürlichen assoziierten Augenbewegungen entweder vollkommen sistieren oder mehrminder verändert werden. 1. Nach Durchschneidung einzelner motorischer Augennerven. 2. Nach Exstirpation der Hirnhemisphären und der Sehhügel. 3. Nach halbseitiger Zerstörung des IV. Hirnventrikels. 4. Nach halbseitiger Acusticusdurchschneidung und halbseitiger Labyrinthzerstörung 835

D. Resümee der gewonnenen Erfahrungen nach den Zerstörungsversuchen . 840

II. Abschnitt. Teile des Nervensystemes, nach deren Reizung bilaterale assoziierte Augenbewegungen entstehen: Methode und Plan der Prüfung. Allgemeine Bemerkungen über die einschlägige Literatur 1027

1. Allgemeine oder partielle Reizung des häutigen Labyrinthes. *A.* Reizung des Labyrinthes auf einer Seite; *a)* Mechanisch: 1. Durch den äußeren Gehörgang; 2. von der Bulla tympani aus; 3. von der Fossa mastoidea durch stärkere Erschütterung; 4. von hier aus Hervorrufung von lebhafterem Wellenschlag der Perilymphe; 5. durch direkte Berührung des häutigen Labyrinthes; 6. bei passiven Bewegungen des Körpers kommt ebenfalls ein derartiger Wellenschlag zustande: *b)* Reizung auf chemischem Wege; *c)* elektrische Reizung. *B.* Reizung beiderseitiger Labyrinthe. *C.* Historische Notizen . 1028

2. Mechanische und elektrische Reizung des Gehörnerven . . 1047

3. Reizung des Bodens des IV. Hirnventrikels und seiner Umgebung. *A.* Unter dem Corpus trapezoides: *a)* Mechanische Reizungen durch einfache Berührung; *b)* durch Incisionen; *c)* elektrische Reizung mit dem telephonartigen Magnetinduktor. *B.* Ober dem Corpus trapezoides. *C.* Reizungen am Kleinhirn. *D.* Geschichtliche Übersicht der einschlägigen Versuche: *a)* betreff mechanischer; *b)* bezüglich elektrischer Reizungen 1048

Digitized by Google
Original from UNIVERSITY OF CALIFORNIA
Generated on 2019-10-24 13:26 GMT / http://hdl.handle.net/2027/uc1.b3252760
Public Domain in the United States, Google-digitized / http://www.hathitrust.org/access_use#pd-us-google

Seite
4. Reizung des Sylvischen Kanales und des umgebenden Vierhügels . . 1061
5. Reizung anderer Teile des Nervensystemes 1063
6. Resümee der durch die Reizungsversuche gewonnenen Erfahrungstatsachen 1064

III. Abschnitt. 1. Allgemeine Folgerungen aus den infolge Zerstörung und Reizung gewonnenen Erfahrungen 1066
2. Folgerungen über die gemeinschaftliche Einrichtung des assoziierenden Nervenmechanismus der Augenbewegung 1069
3. Sind die allgemeinen Folgerungen auch auf das menschliche Auge zur Erklärung der Erscheinungen der assoziierten Augenbewegungen übertragbar? 1075
4. Resümee der auf den Nervenmechanismus der assoziierten Augenbewegungen Bezug habenden allgemeinen Folgerungen und deren Beweise . 1076

Vereinsberichte.

Sitzung der oto-laryngologischen Sektion der American Medical Association.

Atlantic City, 4., 5., 6. Juni 1912.

Erstattet von Dr. **Otto Glogau** in New-York.

Vorsitzender George E. Shambaugh (Chicago) eröffnet die Sitzung mit einem Vortrage über „Der Spezialist in der Medizin". Er weist auf die Notwendigkeit einer gründlichen Ausbildung hin, die wohl am besten staatlich geregelt werden sollte.

1. Chevalier Jackson (Pittsburg) stellt eine Pat. vor, die längere Zeit für **Tuberkulose** behandelt worden war. Die rechte Pleura erwies sich als affiziert, die Apices jedoch waren normal. Röntgenbild ergab die Anwesenheit eines **Fremdkörpers im rechten Bronchus.** Nun erinnerte sich Pat., vor $7^1/_2$ Jahren eine Papierklammer geschluckt zu haben. Bronchoskopische Untersuchung ergab Striktur im rechten Bronchus, die mittelst eigens hierzu erfundener Instrumente behoben wurde. Hierauf konnte nach Entfernung von großen Mengen Eiters der Fremdkörper entfernt werden. Unterhalb der Striktur war eine Bronchiektasie. Verdacht auf Fremdkörper liegt immer vor, wenn bei Diagnose auf Tuberkulose die Apices frei sind und besonders die rechte untere Lungenhälfte ergriffen scheint.

Digitized by Google
Original from UNIVERSITY OF CALIFORNIA
Generated on 2019-10-24 13:26 GMT / http://hdl.handle.net/2027/uc1.b3252760
Public Domain in the United States, Google-digitized / http://www.hathitrust.org/access_use#pd-us-google

Diskussion.

E. Mayer (New-York) berichtet: 1. Fall von Bronchiektasie ohne Fremdkörper in der Anamnese, bei dem ein Huchenerknochen aus dem Bronchus entfernt wurde; 2. Kind, das auf einer Lungenhälfte nicht atmet. Röntgenbild negativ. Tumor bronchoskopisch entfernt.

2. Ross H. Skillern (Philadelphia): **Die Probepunktion der Kieferhöhle von 100 tuberkulösen Individuen.**

Nach post mortem-Untersuchungen von Fraenkel, Harke, Minder und Wertheim ist bei jedem dritten Phthisiker das Antrum erkrankt. Von 100 intra vitam vom Vortragenden untersuchten Phthisikern dritten Grades ergab die Probepunktion der Antra folgendes Resultat: Rechts: 72 normal. 14 viel Blut, 8 Flüssigkeit getrübt, 4 Eiter; links: 88 normal, 7 Flüssigkeit getrübt, 3 Eiter. Dies ergibt eine Erkrankung in 11% im Gegensatz zu den oben erwähnten 37% post mortem. Die Erklärung dafür ist darin zu suchen, daß die Tätigkeit der Cilien mit fortschreitender Phthise immer schwächer wird, so daß schließlich die Sekretionen nicht mehr aus der Höhle entfernt werden können. Diese Annahme beruht auf Ternes Beobachtung, daß die normaliter sterile Höhle einige Stunden nach dem Tode infiziert ist.

Diskussion.

Matthews (Rochester) weist darauf hin, daß zu Zeiten selbst im erkrankten Antrum Eiter fehlen kann.

Ballenger (Chicago) meint, es hätte in jedem Falle ein Röntgenbild genommen werden sollen.

Dean (Iowa City) berichtet Fälle, wo das Antrum bei negativer Punktion voll Polypen war.

Loeb (St. Louis) meint, daß des Vortragenden Theorie nicht erwiesen sei, da er keine mikroskopische Untersuchung der Schleimhaut angestellt habe. Auch hätten die Untersuchungen, um beweiskräftig zu sein, unmittelbar vor dem Tode vorgenommen werden müssen.

3. F. C. Tedd (Minneapolis): **Ethmoiditis als gewöhnliche Folge von Heufieber.**

„Pollinosis“ — wie Vortragender Heufieber nennt — verursacht folgende Veränderungen in der Nase: Schwellung der Schleimhaut mit schlechter Drainage im Gefolge, die wieder Ethmoiditis oder gar Pansinusitis nach sich zieht. Wiederholte Attacken sind für chronische Sinusitis und dauernde Schwellung der mittleren Muschel verantwortlich, die gewöhnlich mit Ethmoiditis einhergeht; die unmittelbare Folge davon ist Reflexasthma. Ethmoiditis oder andere pathologische Veränderungen in der Nase sind niemals primäre Ursachen von Pollinosis.

Diskussion.

H. O. Reik (Baltimore) ist der Ansicht des Vortragenden und warnt, immer nach intranasalen Ursachen zu suchen.

Richards (Fall River) legt dem neurotischen Element große Bedeutung bei.

Ballenger (Chicago) stellt katarrhalische und hyperplastische Ethmoiditis mit oder ohne Polypenbildung als prädisponierenden Faktor hin. Er heilte

Digitized by Google
Original from UNIVERSITY OF CALIFORNIA
Generated on 2019-10-24 13:26 GMT / http://hdl.handle.net/2027/uc1.b3252760
Public Domain in the United States, Google-digitized / http://www.hathitrust.org/access_use#pd-us-google

Heufieber öfters nach Ausräumung der Ethmoidalzellen und manchmal nach Radikaloperation der Stirnhöhle.

Loeb (St. Louis) berichtet über Pat., den er seit 21 Jahren wegen Heufieber behandelt und der trotz wiederholter Ethmoidalausräumung und anderer radikaler Prozeduren noch immer ungeheilt ist.

Welty (San Francisco) ist Ballengers Ansicht.

Laurette (Pittsburg) betont das neurotische Moment und weist der Erkältung eine große Rolle zu.

Freer (Chicago) erwähnt, daß dabei die untere Muschel oft chronisch intumesziert und hypertrophiert sei.

Hickly (Detroit) erinnert an die verschiedenen Typen von rinnender Nase.

Kleinitz (York, Pa.) mißt der dabei vorhandenen intestinalen Toxämie große Bedeutung bei und rät zu diätetischer Behandlung.

Cott (Buffalo) hält Sinusitis für die primäre Ursache von Heufieber.

E. Mayer (New-York) hält beide Ansichten für berechtigt. Die organische Veränderung schaffe eine neurotische Grundlage für die Empfindlichkeit gegen den Pollen.

Pyfer (Nerristown) erzielte Besserung nach Operation der hyperplastischen Ethmoiditis.

Sauer (St. Louis) meint, eine richtige Diagnose kann nur post mortem gemacht werden.

4. F. M. Hickey (Detroit): **Das Röntgenbild in der Oto-Laryngologie.**

Aufzählung der pathologischen Vorgänge in den Nasennebenhöhlen, die durch Röntgenbild diagnostiziert werden können. Stereoskopische Bilder zeigen nur Strukturen und sind diagnostisch nicht verwertbar. Der verdichtende Schirm ist in erfahrener Hand von großem Werte. Differentialdiagnostisch wichtig ist die Unterscheidung zwischen Antrumerkrankung dentalen und nasalen Ursprunges. Die Aufnahme der Keilbeinhöhle ist besonders schwer. Es sollte eine kleine Platte in den Rachen unterhalb der Keilbeinhöhle eingeführt werden. Bei Mastoiderkrankungen wendet er seine eigene Methode an: Pat. liegt am Rücken statt wie sonst lateral; so kommen beide Warzenfortsätze auf dieselbe Platte. Die Diagnose soll niemals allein auf Grund des Röntgenbildes gemacht werden.

Diskussion.

Lange (Cincinnati) berichtet Fall von Supraorbitalschmerzen, wo Röntgenbild impaktierten lateralen Schneidezahn ergab. Bei akuter Mastoiditis zeigt das Röntgenbild: 1. klare Zellen und deutliche Zellwände, 2. Trübung der Zellen, Wand noch deutlich; in beiden Fällen kann noch Heilung stattfinden; 3. Unklarheit der Wand, Zellen nicht zerstört; 4. völlige Zerstörung der Struktur. Rückenlage gibt nur Auskunft über die Spitzenzellen.

Hiy (San Francisco) verwirft das Röntgenbild als diagnostisches Hilfsmittel, er stützt seine Diagnose nur auf klinische Symptome. Er machte bisher nur einen Fehlgriff, indem er einen Mastoid eröffnete, wo es sich um Furunkel handelte. Hier hätte vielleicht Röntgenbild geholfen.

Carter (New-York) berichtet Fall, bei dem die Röntgendiagnose beider Antra auf Eiterung lautete, während die Operation normalen Befund ergab.

Generated on 2019-10-24 13:26 GMT / http://hdl.handle.net/2027/uc1.b3252760
Public Domain in the United States, Google-digitized / http://www.hathitrust.org/access_use#pd-us-google
Digitized by Google
Original from UNIVERSITY OF CALIFORNIA

Die Opazität ist wohl durch Verdichtung der vorderen Wand zustande gekommen.

E. Logan (Kansas City) berichtet 3 Fälle von Neuritis optica, wo das Röntgenbild besondere Abteilungen der Siebbeinzellen über der Keilbeinhöhle zeigte.

Wendell C. Philipps (New-York) läßt fast vor allen Mastoidoperationen ein Röntgenbild machen, da so die anatomischen Verhältnisse erkannt werden.

Otto Glogau (New-York) berichtet 2 Fälle, wo der Röntgenbefund auf Stirnhöhleneiterung deutete, während sich bei der Operation kein Sinus frontalis vorfand. Es handelte sich in dem einen Falle um Supraorbitalneuralgie, verbunden mit Ethmoidaleiterung, und im anderen um Nekrose des Antrums mit Übergreifen der Symptome auf das Antrum.

M. A. Goldstein (St. Louis) betont, daß ein negatives Röntgenbild nicht immer einen gesunden Sinus bedeute.

Cott (Buffalo) berichtet Fall von Blindheit bei 13jährigem Mädchen, bei dem das Antrum Eiter ergab, wo jedoch trotz Schmerzen und Schwellung über der Stirne dem Röntgenbefunde gemäß keine Stirnhöhle vorhanden war.

Shurly (Detroit) weist auf die Wichtigkeit der sichtbaren Anatomie hin.

5. C. R. C. Borden (Boston): **Die Anwendung von Salvarsan bei Erkrankungen der Nase, des Halses und Ohres.**

Spezifische Erkrankungen von Nase und Hals, ohne Rücksicht auf das Stadium der Erkrankung, geben das beste Resultat. Beschreibung der verschiedenen Methoden. Es wird immer Jod- und Quecksilberbehandlung damit verbunden. Von 500 Fällen in Boston hatten nur 2 tödlichen Ausgang, in einem entwickelte sich Panophthalmitis. Bericht von 8 Fällen von Nasen- und Halsläsionen und von 2 Fällen von vorübergehender luetischer Erkrankung des Gehörorganes.

Diskussion.

Sauborn (Boston) hält Schreibers Injektionsmethode für die beste. Ein Vorzug dieser Methode ist auch das Fehlen jegliche: Narbe in der Ellbogengegend.

Freudenthal (New-York) hat 20 erfolgreiche Fälle aufzuweisen. In einem Falle syphilitischer Laryngitis hatte Salvarsan keinen Erfolg, weil gleichzeitig Phthise anwesend war, in einem anderen tat dies dem Erfolge keinen Abbruch.

Abrams (New-York) erwähnt Ehrlichs neues neutrales Salvarsan, bei welchem die Einspritzungstechnik einfach ist.

Richards (Fall River) erwähnt Fälle von Facialparalyse nach Salvarsaneinspritzung.

Loeb (St. Louis) berichtet Labyrinthstörungen nach Injektion von Salvarsan.

Dunbar Roy (Atlanta) wendete Neo-Salvarsan in 100 Fällen an und erzielte damit viel bessere Resultate als mit dem alten Präparat; auch ist dasselbe weit weniger toxisch.

E. Mayer (New-York) glaubt, daß Neo-Salvarsan an ambulante Pat. intramuskulär verabreicht werden soll.

6. Justus Matthews (Rochester): **Die Beziehung zwischen Nasenveränderungen und Asthma.**

Digitized by Google
Original from UNIVERSITY OF CALIFORNIA
Generated on 2019-10-24 13:26 GMT / http://hdl.handle.net/2027/uc1.b3252760
Public Domain in the United States, Google-digitized / http://www.hathitrust.org/access_use#pd-us-google

Die Symptome von Asthma sind Reflexerscheinungen von seiten der Lunge, des Magens, der Eingeweide oder der Nasenschleimhaut, deren Behandlung zu Besserung oder Heilung führt. Unter 200 Asthmafällen auf der Klinik der Mayo Brothers in Rochester waren 184 Erkrankungen der Nasennebenhöhlen, 58 Polypenbildungen, 55 Degenerationen der Muscheln und Ethmoiditis und 53 Antrumeiterungen. Es wurden geheilt: von 26 lokal Behandelten 8, von 50 Operierten 11, von 11 Antrumoperationen 5, von 9 mittlere Muschel- und Ethmoidaloperationen 4, von 6 wegen Mandeln und adenoider Wucherungen operierten Kindern 5. Durch die Absorption des in der Nase und ihren Nebenhöhlen vorhandenen Eiters ins Blut kommt eine anaphylaktische Wirkung zustande.

7. W. Freudenthal (New-York): **Weitere Erfahrungen mit endobronchialer Behandlung des Asthmas.**

Wenn nach allgemeiner und lokal nasaler Behandlung Asthma nicht geheilt ist, erscheint bronchoskopische Behandlung indiziert. In den Bronchien sind asthmogene Punkte vorhanden. Katarrhalische und entzündliche Prozesse sind oft auf die Bronchien beschränkt. Die Behandlung besteht in bronchoskopischer Applikation von Adrenalin, Silbernitrat, Argyrol, Zincum sulfocarbonicum etc. in schwacher Lösung oder in Einblasung von Anästhesin und Orthoform. Er erzielte in mehr als 50% der Fälle Heilung.

Diskussion.

Lewis (Dubuque) meint, das Verhältnis zwischen Nase und Asthma beruhe auf Anaphylaxis.

Cott (Buffalo) glaubt nicht an lokale Behandlung, da Asthma eine Toxämie sei. Berichtet 2 Fälle von Tumoren (Luftröhre und Schilddrüse), die das Bild von Asthma boten.

Mc Donald (New-York) hält Asthma für eine intestinale Intoxikation, besonders hervorgerufen durch schlechten, billigen Tee.

8. Homer Dupuy (New-Orleans): **Die Behandlung von chronischer Larynxstenose durch prolongierte Intubation.**

Die häufigste Ursache dieses Zustandes bei Kindern ist hypertrophische subglottische Laryngitis diphtheritischen Ursprunges oder — wie es meist der Fall ist — andere Ursache. O'Dwyers Ausspruch, daß prolongierte Intubation nur bei falscher Intubation nötig ist, ist falsch. Falls die unten flaschenförmig erweiterte Tube autoextubiert wird, führt Redner eine mit einem Loch versehene Hartgummiröhre ein und fixiert dieselbe durch Einschraubung einer Silbernadel in das Loch durch die Tracheotomiewunde hindurch. Eine derartige Tube kann monatelang getragen werden. Von 6 Fällen wurden 4 geheilt, 2 starben (Asphyxie und Bronchopneumonie).

Diskussion.

Lynah (New-York) meint, daß bei Intubation und Extubation die Muskeln scheinbar gelähmt werden, doch bleiben die Elemente normal. Bei Entfernung der Röhre kommen die polypoid hypertrophierte Basis der Epiglottis und die Subglottis zusammen und täuschen so einen Spasmus vor. Durch den Druck erfolgt Knorpelabsorption, die wieder Knochenneubildung zur Folge hat, welche das Lumen des Kehlkopfes und der Trachea verengern kann.

Shurly (Detroit) wandte unter 500 Fällen von Intubation nur 15mal prolongierte Intubation an. Bestreichen der Röhre mit gesättigter Alaun-Gela-

Digitized by Google
Original from UNIVERSITY OF CALIFORNIA
Generated on 2019-10-24 13:26 GMT / http://hdl.handle.net/2027/uc1.b3252760
Public Domain in the United States, Google-digitized / http://www.hathitrust.org/access_use#pd-us-google

tinelösung heilt beim Wiedereinführen die Erosionen. Bei Stenose soll so früh wie möglich mit Intubation begonnen werden.

E. Mayer (New-York) erklärt, daß O'Dwyers Röhren für die Zwecke, für die sie ihr Erfinder bestimmt, noch immer die besten sind. Er glaubt, daß in allen Fällen von chronischer Larynxstenose Diphtherie die Ursache sei.

Ballenger (Chicago) hält Intubation in chronischen Fällen für gefährlich und zieht Laryngostomie vor.

9. M. M. Cullom (Nashville, Tenn.): **Eine gründliche und sichere Methode der Tonsillektomie.**

Allgemeinnarkose. Abführmittel tags vorher, Morphin und Atropin subcutan vor der Operation. Warme Ätherdämpfe zur Narkose verwendet. Elektrisches Kopflicht. Kombination von Mundöffner und Zungenherabdrücker. Eigene Instrumente zur Dissektion und zum Fassen der Tonsille, die mittelst kalter Schlinge entfernt wird. Blutstillung durch Unterbindung.

10. L. M. Hurd (New-York): **Indikationen und Kontraindikationen der Tonsillektomie.**

Kleine, vergrabene Tonsillen sind gefährlicher als große, freie. Wenn Halsdrüsen beim Kieferwinkel geschwollen sind, sollen die Mandeln sofort entfernt werden, wodurch selbst tuberkulöse Schwellung reduziert wird. Wiederkehrende Entzündung, schlechte Drainage der Krypten und Rheumatismus bilden ebenfalls eine Indikation. Kontraindikation: Diabetes, Nierenkrankheit, inkompensierter Herzfehler, Status lymphaticus und Hämophilie. Bei Erwachsenen ist Aufschlitzen der Tonsillen und elektrische Behandlung vorzuziehen.

Diskussion.

Th. C. Worthington (Baltimore) beginnt Narkose mit Lachgas und setzt mit warmen Ätherdämpfen fort.

Gwathmey (New-York) betäubt nervöse Kinder vor dem Erwachen mit Chloroform und setzt mit Äther fort, sonst beginnt er mit einer 25%igen Orangeessenz. Bei Lachgas ist größere Blutung.

Dupuy (New-Orleans) benutzt Mc Dermetts Apparat zur Narkose. Narkose durch Röhre am Mundöffner ist besser als durch die Nase.

Richards (Fall River) zieht bei Erwachsenen Lokalbehandlung vor.

Laurette (Pittsburgh) warnt vor schädlichem Einfluß der Tonsillektomie auf die Stimme.

Sheedy (New-York) weist ebenfalls darauf hin.

Abrams (New-York) warnt vor nasaler Anästhesie, da durch dieselbe, besonders bei Verwendung von Äther, Entzündungen entstehen können.

Leeb (St. Louis) ist nur für chirurgisches Verfahren und hält Sluders Methode wegen Blutlosigkeit und Schnelligkeit für die beste.

Ballenger (Chicago) zeigt neues Instrument, das eine Modifikation des Sluderschen Instrumentes ist und neben der stumpfen Klinge zur blutlosen Kompression der Tonsille eine scharfe zum Durchschneiden derselben enthält.

Emerson (Boston) beschreibt die Ansammlung von Eiter hinter vergrabenen Tonsillen.

Welty (San Francisco) führt bei akuter Mittelohreiterung im Gefolge von vergrößerten Mandeln und adenoiden Wucherungen mit der Paracentese gleichzeitig Tonsillektomie und Entfernung der Wucherungen aus. Bei Kindern unter 4 Jahren gibt er zur Beruhigung Bromammonium per rectum. Hält Assistenten für überflüssig.

Generated on 2019-10-24 13:26 GMT / http://hdl.handle.net/2027/uc1.b3252760
Public Domain in the United States, Google-digitized / http://www.hathitrust.org/access_use#pd-us-google
Digitized by Google
Original from UNIVERSITY OF CALIFORNIA

Carter (New-York) benutzt sein spiralenförmiges Tenaculum und die kalte Schlinge.

Lamer (Omaha) verwendet die Biersche Saugglocke erfolgreich.

Ostnim (Rock Island) hat Verdacht auf Nachblutung, wenn Pat. öfter als fünfmal nacheinander schluckt.

Pyfer (Norristown) benutzt bloß Skalpell und Pinzette und vernäht die Bogen. Die tausend verschiedenen Instrumente arbeiten im kritischen Moment nicht. Die glänzenden Berichte der Abteilungsvorstände sind meist „gefärbt".

Cott (Buffalo) dreht die blutenden Gefäße ab. Status lymphaticus ist bloße Toxämie.

Mc Kenzie (Philadelphia) macht auf die gleichzeitige Erkrankung der Zungentonsille aufmerksam.

Mc Donald (New-York) gibt innerlich Calciumacetat gegen Blutung.

Shurly (Detroit) warnt vor Chloroform und verwendet nur Äther.

Symposium über die Behebung von Septumdeformitäten.

11. Otto T. Freer (Chicago): **Meine verbesserte Methode der submukösen Resektion.**

Redner verwahrt sich dagegen, daß seine Methode als eine Modifikation der Killianschen betrachtet werde, da sie 2 Jahre vor der letzteren veröffentlicht wurde. Incision durch das Perichondrium, entlang dem untersten Septumrande, Abhebung der Schleimhaut mit scharfem Elevatorium, vertikale Incision rückwärts, Aufwärtsklappen des Lappens, Elevierung der weiter rückwärts liegenden Schleimhaut, dorsale Durchschneidung des Knorpels, wobei genügend Brücke gelassen wird. Knorpelmesser ist zu verwerfen, da es eingesunkene Nasen verursacht. Nach Incision unten am Knorpel und Elevierung wird das vordere Stück entfernt. Stumpfe Elevierung der Lamina perpendicularis und des Vomer von seiner oberen Kante aus, Abmeißelung des Vomer nach rückwärts und Abbrechen desselben, Loslösung des oberen Randes der Deviation mittelst Beißzange und Abbrechung von rückwärts.

12. Ch. W. Richardson (Washington, D. C.): **Methoden zur Behebung von Septumdeformitäten.**

Submuköse Resektion soll immer unter Allgemeinnarkose ausgeführt werden. Falls Perforation zustande kam, wird neue Incision im Knorpel 3 *mm* weiter rückwärts gemacht. Arbeitet unter Kontrolle des Fingers und entfernt dadurch weniger Knochen, daß er denselben mit dem Zeigefinger bricht und in gerade Linie bringt.

13. H. W. Leeb (St. Louis): **Indikationen und Kontraindikationen zur submukösen Septumresektion.**

Redner unterscheidet: 1. leichte, 2. ausgesprochene und 3. extreme Deviationen. Indikationen: akute Entzündung der Nebenhöhlen bei 2 und 3. chronische hypertrophische Rhinitis bei 2 und 3, atrophische Rhinitis nur bei 3, chronische Sinusitis und Polypenbildung bei 1, 2 und 3, Heufieber bei 3, Mundatmung mit Erkrankung des Larynx, Pharynx und der Bronchien bei 2 und 3. Kontraindikationen: 1. Sehr alte und sehr junge Individuen, 2. akute Sinusitis (Abwarten der akuten Symptome), 3. akute Mittelohr- und Rachenerkrankungen, 4. Lues, 5. Tuberkulose der oberen Luftwege und Lunge, 5. ernste Allgemeinzustände, wie chronische Nieren- und Herzkrankheit, Hämophilie, Leukämie, Carcinoma etc.

Digitized by Google
Original from UNIVERSITY OF CALIFORNIA
Generated on 2019-10-24 13:26 GMT / http://hdl.handle.net/2027/uc1.b3252760
Public Domain in the United States, Google-digitized / http://www.hathitrust.org/access_use#pd-us-google

Diskussion.

Ballenger (Chicago) verteidigt das von ihm angegebene Knorpelmesser. Bei Freers Methode kommt kein Einsinken des Nasenrückens vor, weil fast niemand die Methode benutzt. Gibt niemals Allgemeinnarkose.

Sheedy (New-York) ist gegen Allgemeinnarkose.

Welty (San Francisco) verteidigt das Knorpelmesser.

Carter (New-York) verwendet bloß vier einfache Instrumente.

Ostrum (Rock Island) macht mehrere Incisionen in die Schleimhaut zur Drainage und verstopft die Nase nicht.

Kaneedler (Pittsburgh) pflanzt den entfernten Knorpel wieder ein.

14. E. R. Lewis (Dubuque): **Die zellulären Veränderungen während und nach akuter Mastoiditis.**

Zweck der Operation ist nur Druckentlastung und Drainage. Das Mucoperiosteum im Antrum ist ein wichtiges lymphatisches Organ; daher soll das Antrum nur im äußersten Falle eröffnet, niemals aber curettiert werden. Eine vollständige Exenteration der Zellen ist unnötig, Entfernung der Cortex genügt. Beschreibung der pathologischen Vorgänge vor und nach der Operation.

Diskussion.

Noval Pierce (Chicago) ist ebenfalls für das erwähnte konservative Verfahren.

Welty (San Francisco) ist für radikales Vorgehen.

Elwood (Menoninee, Mic.) ist für gründliche Ausräumung auch des Antrum.

Cott (Buffalo) öffnet das Antrum nur bei starker Infektion. Schließt die Wunde sofort.

Oppenheimer (New-York) hält es für unchirurgisch, das Antrum uneröffnet zu lassen.

Chambers (Jersey City) ist ebenfalls für Eröffnung des Antrum.

Randall (Philadelphia) hält das Antrum für die hintere Grenze des Mittelohres, weshalb es wie letzteres leicht bei konservativer Behandlung ausheilt. Empyema des Warzenfortsatzes kann selbst ausheilen, eröffnet muß nur beim Hinzutreten von Knochennekrose werden.

Symposium über intrakranielle Komplikationen otogenen Ursprunges.

15. J. F. Mc Kernan (New-York): **Operative Technik des otogenen Gehirnabscesses.**

Eingehende Beschreibung der Knochenentfernung, Lage und Größe der Öffnung, Freilegung der Dura, Bildung und Retraktion des Duralappens, Incision in die Hirnsubstanz, Drainage, Verband.

16. F. X. Dercum (Philadelphia): **Diagnose und Lokalisation des Hirnabscesses.**

Zuerst muß wirkliche intrakranielle Erkrankung nachgewiesen werden, dann muß die Läsion lokalisiert und ihr Charakter bestimmt werden. Infektionen der Sinusse, Allgemeininfektion, Metastase und Trauma müssen in Erwägung gezogen, zuerst aber immer an das Ohr als Ursache gedacht werden, weshalb das letztere gründlich untersucht wird.

Generated on 2019-10-24 13:26 GMT / http://hdl.handle.net/2027/uc1.b3252760
Public Domain in the United States, Google-digitized / http://www.hathitrust.org/access_use#pd-us-google
Digitized by Google
Original from UNIVERSITY OF CALIFORNIA

17. Max Goldstein (St. Louis): **Gehirnabsceß verursachende Ohrkrankheiten.**

Anatomische und histologische Grundlagen. Infektionswege durch die prädestinierten anatomischen Lücken, die Lymphwege und die Blutgefäße.

Diskussion.

Cott (Buffalo) berichtet 7 Fälle von Hirnabsceß und 17 von Epiduralabsceß, die symptomlos waren und erst bei der Operation entdeckt wurden. Er berichtet ferner zwei post mortem festgestellte Kleinhirnabscesse, von denen der eine (bei einem Knaben) keine Symptome zeigte, während der andere (bei älterem Manne mit 48 Jahre alter Mittelohreiterung) Schwindel, völlig zerstörtes Labyrinth und Nystagmus nach der erkrankten Seite aufwies.

Welty (San Francisco) bezeichnet als häufiges Symptom eine kleine, umschriebene, schmerzhafte Stelle über dem Ort des Abscesses.

Mc Cuen Smith (Philadelphia) bezeichnet Kopfschmerz als das häufigste Symptom.

Mc Kenzie (Philadelphia) unterscheidet vier Stadien: 1. initial, 2. prolongiert latent, 3. manifest, 4. terminal. Die Symptome sind lokal, toxämisch (Absorption) oder durch Druck der Medulla gegen den gegenüberliegenden Rand des Foramen magnum (Mc Ewen) hervorgerufen. Bei Kleinhirnabsceß ist der Umschlag des Nystagmus zur erkrankten Seite (Neumann) charakteristisch; seine Exkursionen sind lang und horizontal.

J. H. Gibbon (Philadelphia) verwendet Zigarettendrain mit Hülse.

Ballenger (Chicago) berichtet 10 Fälle von Pachy- und Leptomeningitis nach akuter Tonsillitis bei Erwachsenen. Ein Fall von Absceß im Kleinhirnbrückenwinkel, durch Sinusthrombose und Leptomeningitis kompliziert, wies folgende Symptome auf: „Kleinhirngang", Nausea, Erbrechen, Lähmung des Fußes und der Hand der anderen Seite, Schluckschwierigkeiten und Heiserkeit.

Symposium über Labyrinthchirurgie.

18. R. B. Canfield (Ann. Arbor, Mich.): **Die diffuse Labyrintheiterung und ihre operative Indikation.**

Redner spricht über Neumanns Methode der mikroskopischen Untersuchung der Cerebrospinalflüssigkeit auf Zunahme der zellulären Elemente, die für den operativen Eingriff die wichtigste Indikation bilden.

19. J. D. Richards (New-York): **Die Technik der radikalen Labyrinthoperation.**

Redner beschreibt an der Hand zahlreicher Illustrationen seine bekannte Methode der Ausräumung des Labyrinths und der Entfernung des ganzen Felsenbeines.

20. N. H. Pierce (Chicago): **Eine Aufforderung zur konservativen Labyrinthchirurgie.**

Redner behauptet, daß in Amerika weniger Labyrinthfälle seien als in Österreich, weil hier durch bessere Nahrung und hygienischere Umgebung der Knochen widerstandsfähiger sei. Keine der Gruppen — lokalisierte, diffus-seröse und diffus-eitrige Labyrinthitis — verlangt Operation. Symptome beruhigen sich durch Bettruhe. Durch die Operation wird nur die „plastische Versiegelung" abgebrochen, die die Natur um den Eiterherd gebaut hat. Neumanns Operation ist lang, schwer und gefährlich, was auch von Richards Operation

Digitized by Google
Original from UNIVERSITY OF CALIFORNIA
Generated on 2019-10-24 13:26 GMT / http://hdl.handle.net/2027/uc1.b3252760
Public Domain in the United States, Google-digitized / http://www.hathitrust.org/access_use#pd-us-google

gilt. Der größte Eingriff sollte bloß eine Vergrößerung der Fistel und Freilegung des Promontoriums mit einem Meißelschlage sein.

Diskussion.

Ballenger (Chicago) hält die Labyrinthoperation für kontraindiziert, solange noch ein Rest von Gehör vorhanden ist. Bei chronischen Fällen ist die Operation indiziert, wenn akute Symptome mit intrakraniellen Symptomen und Umschlag des Nystagmus auftreten oder wenn Tinnitus und Vertigo unerträglich sind. Es soll nur radikal operiert werden, Neumanns Methode ist „kurz, ungefährlich und leicht".

Shambaugh (Chicago) verfährt bei akuten, irritativen Fällen konservativ, bis Destruktion auftritt. Selbst bei akutem Prozeß mit vollständiger Zerstörung des Labyrinths wartet er mit Operation, bis sich heftige Symptome (Fieber, Kopfschmerz etc.) entwickeln. Bericht von ausgesprochenen Labyrinthfällen, die durch konservative Behandlung genasen.

McKenzie (Philadelphia) hält die Diagnose für wichtiger als chirurgische Fertigkeit. Er unterscheidet umschriebene und diffuse Labyrinthitis mit irritativem und destruktivem Prozeß als Unterabteilung. Bei positivem Gehör soll nicht operiert werden, wo dieses und die statische Reaktion fehlt, ist die Operation indiziert. Er vertritt den konservativen Standpunkt, dessen Wert er an einem Falle beweist.

Welty (San Francisco) betont die Wichtigkeit der Neumannschen Zählung der zellulären Elemente der Cerebrospinalflüssigkeit.

Glogau (New-York) protestiert gegen Pierces Annahme, daß die Österreicher schlecht ernährt und unhygienisch seien. Es sind deshalb in Wien mehr Labyrinthfälle, weil die Pat. gründlicher untersucht werden und die Diagnose infolge der angewandten Methoden leichter gestellt wird. Er erwähnt, daß er das „Labyrinthschema" der Wiener Schule seit 5 Jahren in seiner Klinik eingeführt habe. Bericht über 2 Labyrintherkrankungen bei jungen Individuen (nach akuter Mittelohreiterung und nach Radikaloperation), wo die Symptome von selbst verschwanden, und eine Labyrintheiterung bei Erwachsenen, die durch Operation geheilt wurde.

Referate.

I. Allgemeines.

Der Zustand von Hals, Nase und Ohren als ein exzeptioneller Entwicklungsfaktor. Von Otto Glogau, MD. (New-York). (The Amer. Journ. of Obst. and Dis. of Women and Children, 1912, Vol. LXV, Nr. 1.)

Verfasser untersuchte die Schüler der Herbart Hall, School for Exceptionel Children, Plainfield N. J. Nasenverstopfung mit oder ohne adenoide Wucherungen und Mandeln fanden sich sowohl bei dem frühreifen als auch bei dem zurückgebliebenen Typus vor. Gehörsverschlechterung infolge Defektes sowohl des schalleitenden als auch des schallperzipierenden Apparates war meist nur bei dem zurückgebliebenen Kinde nachweisbar. Bei den frühreifen Kindern hingegen ließ sich oft ein angeboren überscharfes Gehör feststellen.

Digitized by Google
Original from UNIVERSITY OF CALIFORNIA
Generated on 2019-10-24 13:26 GMT / http://hdl.handle.net/2027/uc1.b3252760
Public Domain in the United States, Google-digitized / http://www.hathitrust.org/access_use#pd-us-google

Der statische Apparat des inneren Ohres befand sich beim zurückgebliebenen Kinde in einem Zustande verschlechterter Funktion, während sich beim frühreifen Kinde eine leichtere Reizbarkeit desselben feststellen ließ. Während die angeborenen Abweichungen des akustischen und statischen Apparates nur durch individuelle, wissenschaftlich betriebene Pädagogik der Norm näher gebracht werden können, dürften die erworbenen Formen durch Erziehung vollständig behoben werden, falls rechtzeitig Nasenverstopfung, adenoide Wucherungen und Mandeln operativ, Mittelohrkatarrh und -Eiterung therapeutisch behandelt werden. Otto Glogau.

II. Äußeres Ohr und Mittelohr.

Über manische Exaltation im Verlaufe einer akuten Mittelohrentzündung. Von L. Beco. (Presse oto-laryngologique Belge, 1911, Nr. 8.)

Immer enger werden die Beziehungen, die wir zwischen den Erkrankungen des Ohres und des Nervensystems etablieren können. Dem Studium dieser Beziehungen sind die Forschungen der nächsten Zukunft gewidmet. Es verlohnt sich deshalb des näheren, auf diese Arbeit Becos einzugehen, die mehr als ein kasuistisches Interesse erheischt. Es handelt sich um eine 65jährige, sehr nervöse Dame, die anfangs Dezember 1910 mit Schmerzen vor dem Ohr und in der Schläfengegend erkrankt. Erst gegen Mitte Januar 1911 zeigt sich nach einer sehr schmerzhaften Attacke mit Ohrensausen und Ohrenschmerzen ein Ausfluß aus dem Ohr. Um diese Zeit wird Beco konsultiert, der eine akute Mittelohrentzündung ohne jede sichtbare Komplikation konstatiert. In den nächsten 2 Tagen wird behufs besseren Sekretabflusses das Ohr zweimal parazentesiert. Ende Januar stellen sich manische Zustände ein, die mit allmählich zunehmender Intensität bis gegen Ende März dauerten. Auffällig ist, daß die manischen Zustände erst dann auftraten, als die Sekretverhaltung im Ohr schon behoben war. Allerdings ist bis zur Entlastung des Ohres eine verhältnismäßig lange Zeit vergangen, in der wahrscheinlich die psychischen Störungen sich zu entwickeln begonnen haben und die dann nicht mehr durch die lokale Behandlung des Ohres kupiert werden konnten. Daß Beco im Verlaufe der Beobachtung wiederholt die Möglichkeit einer organischen endokraniellen Komplikation erwogen hat, braucht nicht erst erwähnt zu werden. Zu einer Lumbalpunktion hat die Familie die Einwilligung nicht gegeben, es ist aber nicht ausgemacht, daß dieselbe weder in diagnostischer, noch therapeutischer Beziehung von Bedeutung gewesen wäre. Solche Fälle sind, wie man aus der vorhandenen Literatur schließen möchte, eigentlich selten, und deshalb möchten wir bei dieser Gelegenheit einen von uns beobachteten Fall hier gleich mit anschließen. Es handelte sich hier ebenfalls um eine akute, äußerst schmerzhafte Otitis, die das vorher halbwegs hörende Ohr eines Pat. betraf, bei dem das andere Ohr offenbar infolge einer Otosklerose vollständig

Digitized by Google
Original from UNIVERSITY OF CALIFORNIA
Generated on 2019-10-24 13:26 GMT / http://hdl.handle.net/2027/uc1.b3252760
Public Domain in the United States, Google-digitized / http://www.hathitrust.org/access_use#pd-us-google

taub war. Durch die doppelte Taubheit war Pat. äußerst deprimiert. Infolge der starken Schmerzen, die die akute Otitis verursachte, wurde das Ohr sofort parazentesiert. Durch 2 Tage ging alles gut. Am dritten Tage begann der Pat. ausgesprochene Zeichen von Erregtheit, Sinnesverwirrung, Halluzinationen, Euphorie zu geben, die die Familie äußerst beunruhigten. Als wir den Pat. eine Woche nach erfolgter Paracentese widersahen, konnten wir den behandelnden Arzt nur mit Mühe von dem Verdacht einer beginnenden Meningitis abbringen. Tatsächlich bestand außer den genannten psychischen Symptomen kein objektives Symptom, das eine organische Läsion annehmen ließ. Patient wurde auf eine Irrenstation gebracht, wo nach zweimonatlicher Beobachtung die psychischen Störungen allmählich abklangen. Interessant ist, daß Pat. nach der Heilung nicht mehr zu bewegen war, sich uns wieder vorzustellen. Auf etwas ähnliches macht Beco ebenfalls aufmerksam. Es scheint, daß diese Patienten trotz ihrer psychischen Störung gewisse Bemerkungen, die sie als kränkend empfinden und die man in der Meinung, von ihnen nicht verstanden zu werden, in ihrer Gegenwart fahren läßt, auffassen und dann hinterher nicht mehr so leicht vergessen. Lautmann.

III. Labyrinth und Hörnerv.

Ein Fall von Labyrinthsyphilis mit sehr sonderbaren akustischen Hautreflexen. Von Botella. (Bolet. de Laringol., 1911, Nr. 63.)

Auf der linken Seite entsprechend dem Verlauf des Auricularastes des oberflächlichen Cervicalplexus findet man eine kronengroße Stelle (una extension como de una paseta): wenn dieselbe gekniffen wird, hört Pat. ein Geräusch wie das Läuten einer Schelle; je stärker das Kneifen wird, um so lauter ist das Geräusch. Rechterseits erzeugt der Fingerdruck auf der entsprechenden Stelle ein Geräusch wie von betretenem Schnee, welcher unter den Füßen zermalmt wird. Es ist wahrscheinlich, daß die Hautreizung, als sie zum verlängerten Mark anlangt, die Kerne des Auditivus, speziell diejenigen des cochlearen Astes reizt; diese sensible zentrale Reizung drückt sich durch das vom Pat. vernommene Geräusch aus. Menier.

Beiderseitige Facialis-Acusticus- (Cochlearis- und Vestibularis-) -lähmung nach Salvarsan. Von Dr. R. Goldmann in Iglau. (Wiener klin. Wochenschr., 1912, Nr. 11.)

Ein 30jähriger, vorher ohrgesunder Pat. erhält an verschiedenen Stellen der unteren Extremitäten 2 Salvarsaninjektionen à 0·3 *g* intramuskulär. Sechs Wochen später erkrankt er plötzlich unter Rauschen im Kopfe, Schwindel, Bewußtlosigkeit. Gleichzeitig setzt die Ertaubung ein, Facialparese, Vestibularausschaltung und die spontanen Gleichgewichtsstörungen. Der übrige Nervenbefund ist negativ. Obgleich zur Zeit des Beginnes dieser Symptome die Wassermannsche Reaktion positiven Ausfall ergab, blieb eine antiluetische

Digitized by Google
Original from UNIVERSITY OF CALIFORNIA
Generated on 2019-10-24 13:26 GMT / http://hdl.handle.net/2027/uc1.b3252760
Public Domain in the United States, Google-digitized / http://www.hathitrust.org/access_use#pd-us-google

Behandlung resultatlos. Als Sitz der Affektion nimmt Goldmann den im Canalis acusticus verlaufenden Anteil der Nerven an. Oscar Beck.

Vertigo, vom Standpunkt des praktischen Arztes und des Otologen betrachtet. Von E. B. Dench, MD. (New-York). (New York med. Journ., 6. Januar 1912.)

Verfasser unterscheidet 4 Gruppen von Ohrerkrankungen, bei denen Vertigo auftritt: 1. Chronische, nicht eitrige Entzündung des Mittelohres. 2. Alte, ausgeheilte Eiterung des Mittelohres. 3. Akute oder chronische Eiterung des Mittelohres. 4. Entzündliche Erkrankung des Nervenstammes oder Degeneration der Endorgane infolge Mittelohreiterung oder anderer pathologischer Zustände. Diese verschiedenen Arten von Vertigo werden vom Verfasser an 6 instruktiven Fällen illustriert. Otto Glogau.

IV. Otochirurgie.

Überblick über hundert Fälle von radikal operierten Mastoiditiden. Von Geo F. Cott, MD., Clinical Professor of Otology (Buffalo). (Buffalo Med. Journal, Vol. LXVII, Nr. 5.)

Von den höchst seltsamen Komplikationen, die Verfasser in dieser Reihe von Fällen vorfand, seien der Kuriosität halber die folgenden erwähnt: Pat. litt an ungeheuren Schmerzen, für die es keine erklärende Ursache gab. Bei der Operation fand sich ein 6 *mm* langes, „fibrinöses Band, das die Dura an den Schädel befestigte". Nach Excision dieses Bandes war Pat. von seinen Schmerzen befreit. Eine Gehirnfistel, in die die Sonde $2^1/_2$ *cm* eindringen konnte, fand sich an 2 Fällen vor. Der eine Pat. starb ein Jahr später an epidemischer Cerebrospinalmeningitis „infolge einer 3 *mm* im Durchmesser betragenden Öffnung in der Dura". Die Sektion ergab, daß kein Zusammenhang mit der alten Läsion vorhanden war, da letztere völlig verheilt war. Der zweite Pat. wurde innerhalb 10 Jahren 4mal operiert. Beim letzten Male wurde eine 6 *mm* lange „Öffnung im Gehirne gefunden, in die die Spitze eines Fingers gesetzt werden konnte". Pat. genas von dieser Operation . . . Die Sektion ergab: Kleinhirnabsceß. Facialparalyse „kam etwas zu häufig vor. Es waren gewiß 15%. Nur einer kam während der Operation zustande. Die übrigen traten alle eine Stunde oder mehrere Tage nach der Operation zutage und genasen innerhalb 4 Wochen bis mehrere Monate ohne Behandlung". „Manchmal nach der radikalen Behandlung, Monate oder Jahre nachher, treten Symptome auf, die dem Arzte viel zu denken geben. Er sieht dann gelegentlich Cholesteatom sich in der alten Wunde entwickeln, findet Nekrose, Facialparalyse, Infektion des inneren Ohres, des Gehirns etc." „Der Pat. erhält keine Vorbereitung der Haut vor der Operation, das Haar wird weder geschnitten noch rasiert. Es wird bloß mit 5%iger Jodtinktur gepinselt." Verfasser hebt besonders hervor, daß er seine Ausbildung an der Wiener Ohrenklinik erhielt, ohne daß damit gesagt wäre, daß deren Technik und Erfolge mit denen des Verf. identisch sind. Otto Glogau.

Generated on 2019-10-24 13:26 GMT / http://hdl.handle.net/2027/uc1.b3252760
Public Domain in the United States, Google-digitized / http://www.hathitrust.org/access_use#pd-us-google
Digitized by Google
Original from UNIVERSITY OF CALIFORNIA

Über differentielle Diagnose zwischen der eitrigen Labyrinthitis und dem Kleinhirnabsceß. Von de Stella. (Archives internat. de laryng., Tome XXXII, Nr. 2 und 3.)

Obschon diese Differentialdiagnose in der Praxis selten zu stellen sein dürfte und eher es darauf ankommt zu wissen, ob mit der Labyrinthitis auch ein Kleinhirnabsceß vergesellschaftet ist, konnte theoretisch diese Frage gestellt werden. Sie gab de Stella Gelegenheit, so ziemlich alles zu resümieren, was über die Funktion des Labyrinths bis ungefähr zu Anfang 1911 bekannt war. Seither kamen die Verhandlungen der Deutschen Otologischen Gesellschaft von 1911, in denen die Frage der Untersuchung des vestibulären Apparates derart durchgearbeitet worden ist, daß alle anderen vorhergehenden Veröffentlichungen notwendigerweise an Interesse verlieren müssen. Nichtsdestoweniger kann an de Stellas Arbeit erkannt werden, wie viel Fortschritte die Otologie im Verlaufe von wenigen Jahren auf dem Gebiete der Diagnostik gemacht hat. Es ist uns nur aufgefallen, daß de Stella wiederholt von der Hyperlabyrinthitis spricht. Was versteht er eigentlich darunter? Das ist doch offenbar nur eine theoretische Voraussetzung. In diesem Sinne kann man ihm beistimmen, wenn er behauptet, daß die Hyperlabyrinthitis sich vom Kleinhirnabsceß kaum unterscheiden läßt. Lautmann.

Personalien und Notizen.

Der **XI. Fortbildungskurs für Spezialärzte** in Jena findet vom 28. Oktober bis 2. November 1912 statt und umfaßt 58 Vorlesungsstunden. Maximale Teilnehmerzahl 16. Assistenten deutscher Kliniken honorarfrei. Nähere Auskunft durch Privatdozent Dr. Brünings, Jena.

Die **Deutsche Otologische Gesellschaft** hat in ihrer 21. Versammlung zu Hannover zur Bearbeitung des Themas: „Die gewerblichen Krankheiten des Ohres" eine Kommission von drei Mitgliedern gewählt, bestehend aus den Herren: Professor Dr. Wittmaack, Jena, Prof. Dr. Voss, Frankfurt a. M., Dr. A. Peyser, Berlin, und diese zugleich als Referenten für den „3. Internationalen Kongreß für Gewerbekrankheiten" 1914 in Wien bestimmt. Die Kommission richtet an die deutschen Ärzte die Bitte um Mitarbeit und Einsendung von Material, und zwar bearbeitet „Experimentelles" und „Pathologische Anatomie" Herr Prof. Dr. Wittmaack, Jena, „Betriebsschädlichkeiten" und „Klinische Beobachtungen" Herr Prof. Dr. Voss, Frankfurt a. M., Rüsterstraße 4, „Morbiditätsstatistik", „Vorbeugung und Schutz", „Sozialversicherung" Herr Dr. A. Peyser, Berlin-Charlottenburg, Grolmanstr. 42/43.

Ernannt: Dr. Gunnar Holmgren in Stockholm zum ordentlichen Professor am Karolinischen Institut, Abteilung für Ohren-, Nasen- und Halskrankheiten.

Für den wissenschaftlichen Teil verantwortlicher Redakteur: **Dr. E. Urbantschitsch, Dr. H. Marschik.**
Herausgeber, Eigentümer und Verleger: **Urban & Schwarzenberg.**

Druck von Gottlieb Gistel & Cie., Wien, III., Münzgasse 6.

Digitized by Google
Original from UNIVERSITY OF CALIFORNIA
Generated on 2019-10-24 13:26 GMT / http://hdl.handle.net/2027/uc1.b3252760
Public Domain in the United States, Google-digitized / http://www.hathitrust.org/access_use#pd-us-google

MONATSSCHRIFT FÜR OHRENHEILKUNDE
UND
LARYNGO-RHINOLOGIE.

XLVI. Jahrg. 1912. 9. Heft.

Nachdruck verboten.

Otologischer Teil.

Original-Artikel.

Aus der k. k. Universitäts-Ohrenklinik in Wien (Vorstand: Prof. Dr. V. Urbantschitsch).

Der Einfluß otogener Erkrankungen auf die Blutgerinnung.

Eine biologisch-klinische Studie von Dr. **Ernst Urbantschitsch.**

INHALTSVERZEICHNIS: Seite

I. Über Blutgerinnung und Thrombose im allgemeinen 1097
II. Die Bestimmung der Blutgerinnung 1105
III. Krankengeschichten 1108
IV. Überblick über das Ergebnis der Blutgerinnungsbestimmung bei otogenen Erkrankungen 1134
V. Die die Blutgerinnung bei der otogenen Sinusthrombose beeinflussenden Verhältnisse 1137
VI. Die medikamentöse Beeinflussung der Blutgerinnung 1140
VII. Schlußsätze 1144

I. Über Blutgerinnung und Thrombose im allgemeinen.

Nachdem ich in meiner Arbeit „Über die Bedeutung der Blutuntersuchung in der Ohrenheilkunde“ [1]) gezeigt habe, daß durch gewisse otogene Erkrankungen wesentliche Änderungen in der cytologischen Beschaffenheit des Blutes aufzutreten pflegen und daß nicht so sehr aus der quantitativen Zahlenverschiebung der geformten Blutelemente als hauptsächlich aus dem geänderten relativen Verhältnis der einzelnen Arten weißer Blutkörperchen zu einander wichtige Schlüsse für die Diagnose und Prognose der Erkrankung gezogen werden können, ja, daß in manchen Fällen die Blutuntersuchung entscheidend für operative Eingriffe werden kann, suchte ich die Frage zu lösen, inwieweit die chemische Beschaffenheit des Blutserums durch otogene Erkrankungen beeinflußt wird. Da diese klinisch durch Bewertung der Gerinnungsfähig-

[1]) Mon. f. O., 1911, H. 6.

Digitized by Google
Original from UNIVERSITY OF CALIFORNIA
Generated on 2019-10-24 13:26 GMT / http://hdl.handle.net/2027/uc1.b3252760
Public Domain in the United States, Google-digitized / http://www.hathitrust.org/access_use#pd-us-google

keit des Blutes zu messen ist, verlegte ich den Schwerpunkt meiner Studie auf die Untersuchung der Blutgerinnung bei otogenen Erkrankungen beziehungsweise auf die Änderungen dieser in den verschiedenen Stadien einer Erkrankung. Wenn ich diese Untersuchungen auch in erster Linie aus rein biologischem Interesse anstellte, so war ihnen doch auch von vornherein eine klinische Bedeutung nicht abzusprechen.

Da die Frage der Blutgerinnung eine äußerst komplizierte ist und zu der Thrombose, mit der die erhöhte Blutgerinnung meistens irrigerweise identifiziert wird, in inniger Beziehung steht, so möchte ich des leichteren Verständnisses halber zunächst auf die allgemeinen, uns interessierenden Verhältnisse eingehen.

Vor allem erscheint es notwendig, festzulegen, was wir unter Blutgerinnung und Thrombose verstehen. „Blutgerinnung", eine Bezeichnung, die wir der Kürze halber für Blutgerinnbarkeit setzen, ist die Fähigkeit des Blutes, seinen Aggregatzustand unabhängig von der Blutzirkulation zu ändern, indem sich gewisse, im Serum gelöste chemische Substanzen miteinander zu einem festen Körper verbinden, wobei die Gruppierung der Blutkörperchen annähernd unverändert bleibt. „Thrombose" ist der Vorgang, durch den innerhalb der Blutgefäße, und zwar intra vitam, der Aggregatzustand des Blutes, zufolge gewisser auslösender Bedingungen, geändert wird, wobei eine Verschiebung der geformten Bestandteile des Blutes nach bestimmten Regeln zustande kommt.

Das Blutgerinnsel ist also physiologisch, es kann außerhalb der Blutgefäße (in Gefäßen aufgenommenes Blut) wie innerhalb derselben (postmortale Blutgerinnsel) zustande kommen. Der Thrombus ist stets pathologisch; er kann nur bei Lebzeiten des betreffenden Individuums durch eine Erkrankung innerhalb der Blutgefäße entstehen.

Schon makroskopisch läßt sich bekanntlich ein Blutgerinnsel von einem Thrombus unterscheiden; so zeigt letzterer meist eine deutliche Schichtung, größere Brüchigkeit und Trockenheit, Riffelung der Oberfläche und Adhäsion an der Gefäßwand. Durch diese Unterschiede sind wir ja imstande, bei der Obduktion mit Sicherheit Thromben von Blutgerinnseln auseinander zu halten.

Wie außerordentlich kompliziert übrigens die Verhältnisse der Blutgerinnung[1]) sind, zeigt am besten das Verhalten derselben bei Hämophilie, bei

[1]) Wie hochgradig die Steigerung der Blutgerinnung bei Hämophilie zur Zeit der Blutung sein kann, erkannte ich bei einem hämophilen Patienten, der durch ein Trauma eine Fissur beider Gehörgänge mit traumatischer Trommelfellruptur erlitten hatte. Als ich den Patienten untersuchte, fand ich beide Gehörgänge mit einem so derben Blutgerinnsel erfüllt, daß dessen Entfernung nur durch stückweise Abtragung mit der Schlinge möglich war. Tags darauf fand ich abermals beiderseits ein derbes Blutgerinnsel, das sich wie ein fibröser Polyp repräsentierte und ebenfalls nur mit der Schlinge abgetragen werden konnte. Nur durch die Bildung eines so festen

Digitized by Google
Original from UNIVERSITY OF CALIFORNIA
Generated on 2019-10-24 13:26 GMT / http://hdl.handle.net/2027/uc1.b3252760
Public Domain in the United States, Google-digitized / http://www.hathitrust.org/access_use#pd-us-google

der sich in blutungsfreien Zeiten hochgradige Verminderung, in Zeiten von Blutungen gesteigerte Gerinnungsfähigkeit findet. Diese Erscheinung erweist sich wohl als Selbsthilfe des Organismus, zeigt aber andrerseits auch die Variabilität der Blutgerinnung in einem und demselben Fall.

Wenn nun auch vom biologischen Standpunkte die Frage der Blutgerinnung das Hauptinteresse für sich in Anspruch nimmt, so muß doch vom klinischen Standpunkte aus die Thrombosefrage von ausschlaggebender Bedeutung sein und aus diesem Grunde möchte ich zunächst auf letztere näher eingehen.

Es würde selbstverständlich viel zu weit führen, wollte ich die ganze Entwicklung dieser Frage hier auseinandersetzen; darum möchte ich letztere nur in ihren Hauptzügen hier anführen und erst dort etwas ausführlicher einsetzen, wo der gegenwärtige Stand beginnt.

Während Virchow (1854) im mechanischen Prinzip der Stromverlangsamung den Hauptanstoß zur Thrombenbildung suchte, glaubte sie Brücke (1857) und Cohnheim (1882) in der Gefäßläsion (Endothelveränderung beziehungsweise Endotheldefekt) gefunden zu haben. Eine Stütze fand diese Anschauung durch P. Baumgartens Experimente (1878), in denen er zeigte, daß in einem sehr sorgfältig doppelt ligierten Gefäß das Blut nicht gerinnt, sondern nach und nach resorbiert wird. Dagegen nimmt v. Recklinghausen (1883) Stellung mit dem Hinweis, daß auf atheromatösen Ulcerationen der Aorta, auf den Kalkplatten der Arterienwandung etc. meist Thromben vermißt werden, und stellt das Bild der Stagnationsthrombose auf, wobei er allerdings eine Konkurrenz mehrerer Bedingungen zugibt. Nach Zahn (1875) sind vorhandene Blutströmung sowie Rauhigkeiten innerhalb der Gefäße von größter Wichtigkeit für das Zustandekommen der Thromben; er zeigte experimentell, daß sich bei Einführung von Fremdkörpern nur an rauhen, nicht an glatten Oberflächen Thromben bilden. Alexander Schmidt (1876) nahm an, daß bei Berührung mit Fremdkörpern (respektive erkrankten Intimastellen) Plasmolyse

---

Pfropfes in den Gehörgängen ist es erklärlich, daß eine weitere Blutung hintangehalten wurde. Wenn ähnliche Beobachtungen nicht öfter angestellt werden, ist der Grund hierfür nur darin zu suchen, daß selten eine so günstige Gelegenheit zur Ansammlung hämophilen Blutes zu finden ist. Wäre dies der Fall, so würden die Gefahren bei Blutungen Hämophiler bedeutend geringer sein, da dann das ergossene Blut stets mechanisch hemmend auf das nachkommende wirken würde. Dieser Fall illustriert auch die Vorteile der Blutgerinnungsuntersuchung, da in dem erwähnten Fall erst durch diese die Hämophilie nachgewiesen wurde. Es fehlten zu der Diagnose alle anamnestischen Anhaltspunkte, da der Patient seit Jahrzehnten kein Trauma erlitten hatte. Es bestand allerdings nur ein mäßiger Grad von Hämophilie; die Dauer der Blutgerinnung war bloß etwas mehr als die doppelte gegenüber der normalen.

Digitized by Google
Original from UNIVERSITY OF CALIFORNIA
Generated on 2019-10-24 13:26 GMT / http://hdl.handle.net/2027/uc1.b3252760
Public Domain in the United States, Google-digitized / http://www.hathitrust.org/access_use#pd-us-google

mit starker Fermentwirkung eintritt und daß besonders die jäh zugrunde gehenden weißen Blutkörperchen zur Fibrinbildung beitragen. Letztere Ansicht teilt auch Weigert (1886). Loeb (1906) läßt die Thromben durch Agglutination zelliger Elemente, die sich an der verletzten Gefäßwand anlagern, entstehen. Koagulation ist nach ihm kein integrierender Bestandteil der Thrombose. Bizzozero (1882) und Hayem (1883) schreiben den von ihnen entdeckten Blutplättchen eine bedeutende Rolle bei den Thromben zu. Auf dieser Entdeckung beruht die Thrombosenlehre von Eberth und Schimmelbusch (1888), die fast allgemein anerkannt wird.

Jedenfalls bilden die Blutplättchen bei der Thrombenbildung den Hauptfaktor und finden sich stets in ganz enormen Mengen im Thrombus vor; mit der eigentlichen Blutgerinnung haben sie jedoch nichts zu tun. Die Leukocyten spielen nur eine sekundäre, mehr akzidentelle Rolle, sie stellen bloß Einschlüsse und Auflagerungen dar. In ähnlicher Weise fungieren die roten Blutkörperchen. Außer Blutplättchen, weißen und roten Blutkörperchen bildet das Fibrin einen wichtigen Bestandteil des Thrombus.

Bei normaler Blutströmung fließen im axialen Teile des Blutstromes die korpusculären Elemente, also Blutplättchen, rote Blutkörperchen und ein großer Teil der Leukocyten; ein kleiner Teil der letzteren rollt zufolge des geringen spezifischen Gewichtes in der peripheren Plasmazone des Blutes langsam dahin. Die Blutplättchen kommen also normalerweise mit der Gefäßwand nicht in Berührung. Tritt aber eine Änderung der Strömung auf, kommt es insbesondere zur Wirbelbildung, so verlassen die Blutplättchen ihre axiale Lage und gelangen an die Gefäßwand, wo sie zuweilen eine alterierte Stelle treffen können, agglutinieren und sich hier anlegen. Es ist in manchen Fällen auch möglich, daß sich infolge der Wirbelbildung die agglutinierten Blutplättchen zunächst an eine gesunde Gefäßwand anlegen und die Plättchenmassen mit der Wand verkitten, indem das bedeckte Endothel sekundär abstirbt und Fibrin frei wird oder indem Plättchen absterben und Gerinnung auf und zwischen dem Endothel auftritt; die Gefäßerkrankung käme hier also sekundär zustande. Die der Gefäßwand angelagerten Blutplättchen geben den Anstoß zur Anlagerung neuer Blutplättchen, denen sich meist auch Leukocyten beigesellen. Hierdurch erfährt aber Stromverlangsamung und Wirbelbildung stets eine neuerliche Steigerung und so kommt es allmählich zum kompletten Verschluß des Lumens. Nun steht die Blutsäule vor dem verschlossenen Lumen bis zum Abgang des nächsten, für den Abfluß in Betracht kommenden Seitenastes still und gerinnt.

Das ausgefällte Fibrin bildet ein Netz von streifigen Verdichtungen, zwischen denen rote Blutkörperchen, Leukocyten und Blutplättchen (letztere beide meist in Häufchenbildung) zu liegen kommen.

In dem kompletten Thrombus kann man nun drei Teile unterscheiden: 1. den Kopfteil, 2. den Halsteil, 3. den Schwanzteil. Der Kopfteil ist stets

Digitized by Google
Original from UNIVERSITY OF CALIFORNIA
Generated on 2019-10-24 13:26 GMT / http://hdl.handle.net/2027/uc1.b3252760
Public Domain in the United States, Google-digitized / http://www.hathitrust.org/access_use#pd-us-google

das Primäre, wenn er auch zuweilen die geringste Ausdehnung besitzt; er besteht zum größten Teile aus Blutplättchen und angeschlossenen Leukocyten und ist dementsprechend von heller Farbe, repräsentiert also den „weißen Thrombus". Der Halsteil ist zum Teil noch aus Blutplättchenlamellen aufgebaut, zwischen die sich geronnenes Blut einlagert, er ist dementsprechend gemischtfarbig. Der Schwanzteil endlich entspricht in seinem histologischen Aufbau einem postmortalen Gerinnsel, ist dunkelrot und stellt oft die Hauptmasse des ganzen Thrombus dar, ist aber stets nur etwas Akzidentelles und kein integrierender Bestandteil des Thrombus, kann also unter Umständen auch fehlen.

Aus der gegebenen Darstellung geht zur Genüge hervor, daß zur Bildung eines typischen Thrombus nicht die Aufhebung der Blutzirkulation erforderlich ist, ja, daß eine solche die typische Thrombenbildung geradezu verhindert. Aschoff vergleicht die Verhältnisse bei der Thrombose sehr treffend mit der Sandbankbildung in einem Flusse; weder bei stark beschleunigter Strömung noch bei Stillstand derselben kann eine Anhäufung zustande kommen. Auch finden sich Flußablagerungen mit Vorliebe an Stellen mit umschriebener Erweiterung oder Vertiefung.

Daß sich die Thromben in erster Linie im Venensystem bilden, erklärt sich daraus, daß es hier am leichtesten zur Stromverlangsamung und Wirbelbildung kommen kann. Ich erinnere diesbezüglich vor allem auf die Zartheit der Venenwandung, die eine Beeinflussung ihrer Gestalt durch äußere Einflüsse außerordentlich erleichtert; ferner ist der Rückfluß des Blutes in den Venen zum Herzen unter Umständen (zum Beispiel bei gewisser Körperstellung) sehr erschwert; auch die Venenklappen bieten zuweilen eine Prädilektionsstelle für Thrombenbildung. Diese Momente erfahren durch gewisse Bedingungen, zum Beispiel durch mangelhafte Tätigkeit des Herzens, eine wesentliche Begünstigung.

Eine große Bedeutung für das Zustandekommen der Thrombose wird allgemein der Infektion zugeschrieben. Dieser Einfluß wird nach den heutigen Forschungen zweifellos bedeutend überschätzt. In vielen Fällen geht bestimmt die Thrombenbildung der Infektion voran. Dies ist zum Beispiel im puerperalen Uterus der Fall. In einer großen Anzahl Fälle von otogener Sinusthrombose, die ich zu beobachten Gelegenheit hatte, zeigte sich der Thrombus steril, während im perisinuösen Eiter reichlich pathogene Bakterien vorhanden waren. Damit stimmen auch die Versuche Bardelebens[1]) überein, der am lebenden Tier gezeigt hat, daß die Mikrocyten, selbst wenn sie massenhaft in das strömende Blut eindringen, keine Gerinnung hervorrufen. Alle bekannten Versuche, durch Infektion lokale Thrombose zu erzeugen, fielen nur dann

[1]) Streptokokken-Thrombose. Arch. f. Gyn., 1907, Bd. 83.

Digitized by Google
Original from UNIVERSITY OF CALIFORNIA
Generated on 2019-10-24 13:26 GMT / http://hdl.handle.net/2027/uc1.b3252760
Public Domain in the United States, Google-digitized / http://www.hathitrust.org/access_use#pd-us-google

positiv aus, wenn gleichzeitig die Blutströmung beeinflußt wurde. Gegen die direkte Wirkung der Infektion spricht auch der Umstand, daß sich in chronischen oder subakuten septischen Fällen häufiger entfernte Thromben finden als in akuten. Ja, wiederholt wurden bei der mikroskopischen Untersuchung von Thromben mitten in den wolkigen Massen des Plättchenthrombus vereinzelte pathogene Bakterien als Einschlüsse gefunden, die also im Thrombus keine pathogene Wirkung ausgeübt, sondern nur als Fremdkörper gewirkt haben. In der Mehrzahl der Fälle von vereiterten Thromben dürfte der Thrombus das Primäre, die Infektion das Sekundäre sein. Doch scheint mir die Infektion insoferne eine wichtige Rolle bei der Thrombose zu spielen, als selbe die Blutgerinnung wesentlich beeinflussen kann und durch die erhöhte Gerinnungsfähigkeit des Blutes die Thrombose sehr gefördert werden dürfte.

Während, wie erwähnt, bei der Thrombose die korpuskulären Elemente des Blutes, vor allem die Blutplättchen, ferner mechanische Störungen der Blutzirkulation sowie etwaige Erkrankungen der Gefäßwand die Hauptrolle spielen, treten bei der Blutgerinnung hauptsächlich chemische Vorgänge in Aktion, indem ein im Plasma enthaltener Eiweißkörper (Fibrinogen) durch ein Ferment (Thrombin) in Fibrin umgewandelt wird.

Nach Morawitz entsteht das Fibrinferment durch Zusammenwirken mindestens dreier Substanzen: des Thrombogens, der Thrombokinase und der Kalksalze. Während sich Thrombogen nur im Blute (und in der Lymphe) findet, kann Thrombokinase aus allen Geweben dargestellt werden. Im zirkulierenden Plasma ist weder Thrombogen noch Thrombokinase gelöst vorhanden. Beide Substanzen werden normalerweise erst extravasculär freigegeben, und zwar Thrombogen schneller als Thrombokinase. Bei der normalen Blutgerinnung wird nun ein Teil des Thrombogenvorrates aktiviert. Demgemäß findet sich im Serum Thrombogen, das nicht durch Kalk, wohl aber durch Kinase und Kalk aktiviert werden kann.[1])

Der Vorgang der Blutgerinnung ist nach Morawitz und Fuld-Spiro[2]) anschaulich folgender: Bei der Blutgerinnung wird ein im Plasma gelöster Eiweißkörper, das Fibrinogen, fermentativ in Fibrin umgewandelt, und zwar geschieht das unter dem Einfluß des Gerinnungsferments Thrombin. Dieses entsteht folgendermaßen: Im Plasma des zirkulierenden Blutes findet sich eine Vorstufe des Fibrinfermentes, nämlich Thrombogen, das durch die Wirkung der Thrombokinase, einer in Organzellen, Leukocyten, Gewebssaft enthaltenen Substanz, bei Gegenwart von Kalksalzen in das Ferment übergeführt wird. Trotzdem alle für die Blutgerinnung nötigen Faktoren im Organismus vorhanden sind, bleibt das Blut normalerweise doch ungeronnen, weil ge-

[1]) Morawitz, Beiträge zur Kenntnis der Blutgerinnung. Deutsches Arch. f. klin. Med., 79/1, pag. 215, 432.

[2]) S. Fol. Haematol., 1911, pag. 381.

Digitized by Google
Original from UNIVERSITY OF CALIFORNIA
Generated on 2019-10-24 13:26 GMT / http://hdl.handle.net/2027/uc1.b3252760
Public Domain in the United States, Google-digitized / http://www.hathitrust.org/access_use#pd-us-google

ringe Fermentmengen durch hemmende Substanzen, Antithrombin, neutralisiert werden, sowie weil ein weiterer für die Fermentwirkung wichtiger Faktor fehlt, das ist das Vorhandensein von benetzbaren Fremdkörpern. Verläßt das Blut das Gefäß, so führt die Fremdkörperberührung zu massenhafter Bildung von Thrombokinase durch Zerfall von Blutplättchen und aktive Sekretion seitens der Leukocyten. Außerdem liefert die Gewebswunde selbst Kinase.

Zur leichteren Übersicht seien die geschilderten Gerinnungsvorgänge in folgendem Schema anschaulich dargestellt[1]):

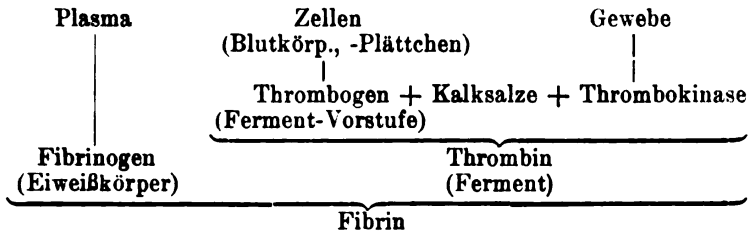

Es ergibt sich aus dem Gesagten die Tatsache, daß zum Zustandekommen der Blutgerinnung eine ganze Reihe chemischer Faktoren notwendig sind und daß der Mangel einer einzigen dieser Substanzen schon genügt, die Blutgerinnung hintanzuhalten. Von besonderem Interesse erscheint hierbei die Rolle, die die Kalksalze spielen, die sich direkt gar nicht an dem Aufbau des Blutgerinnsels beteiligen, deren Anwesenheit aber doch hierfür unbedingt erforderlich ist.

Wright[2]) war meines Wissens der erste, der auf die Bedeutung des Kalkes für die Blutgerinnung hinwies. Seine Beobachtungen fanden vielfache Bestätigung. Welch wichtige Rolle die Kalksalze für die Zirkulationsverhältnisse im menschlichen Organismus spielen, geht neuerdings aus einer Reihe beachtenswerter Untersuchungen hervor.

So wissen wir durch Hofmeister[3]) und Pauli[4]), daß Calcium Zustandsänderungen der Kolloide bewirke, daß sie also fällend wirken. Chiari und Januschke[5]) wiesen die transsudat- und exsudathemmende Wirkung der Kalksalze nach, letzterer[6]) zeigte überdies ebenso wie Leo[7]) die Gefäßwand abdichtende und entquellende Wirkung der Kalksalze. Wenn nun schon die

[1]) S. Fry, Blood-Platelets and the Coagulation of the Blood in the Merine Chordata. Fol. haemat., VIII, pag. 494.

[2]) Brit. med. Journ., 1891, pag. 1306; ibid. 1893, II, pag. 232; ibid. 1899, II, pag. 57.

[3]) Arch. f. experim. Path., XXIV u. XXVIII.

[4]) Hofmeister, Beiträge, 1902.

[5]) Arch. f. experim. Path., LXV, H. 1—2.

[6]) Deutsche med. Wochenschr., 1911, Nr. 1.

[7]) Therapeut. Monatsh., 1912, Nr. 2.

Digitized by Google
Original from UNIVERSITY OF CALIFORNIA
Generated on 2019-10-24 13:28 GMT / http://hdl.handle.net/2027/uc1.b3252760
Public Domain in the United States, Google-digitized / http://www.hathitrust.org/access_use#pd-us-google

biologische Bedeutung des Kalkes eine beachtenswerte ist, steigert sich das Interesse hiefür noch dadurch, daß durch therapeutische Zuführung von Kalkpräparaten ein nachweisbarer Einfluß auf die Blutgerinnung genommen werden kann (Wright[1]), Th. Boggs[2]), Denk und Hellmann[3]), Hugo Weiss[4]) u. a.).

Selbstverständlich werden chemische Substanzen, die die Fibrinregeneratoren (Fibrinogen, Thrombogen, Thrombokinase) beeinflussen, auch ihren Einfluß auf die Blutgerinnung ausüben. So wird das Blut durch intravenöse Injektion von Blutgeléextrakt, Ixodin, Pepton, Albumosen, Pankreatin, Pepsinsalzsäure, Aalblut und Schlangengift ungerinnbar gemacht, während die intravasculäre Gerinnbarkeit gesteigert wird durch intravenöse Injektion von Fibrinferment, von Substanzen, die plötzliche Auflösung einer großen Anzahl von roten Blutkörperchen hervorrufen (wie Aqua dest.) sowie von Extrakten zahlreicher Organe (wie Lymphdrüsen, Milz und Thymus). Speziell gerinnungsfördernd sind nach Kobert Ricin, Abrin und Saponine.[5]) Intravitale Gerinnungen werden ferner erzeugt durch Chlorate, Sulfite, Argent. colloid., Sublimat, Bleiverbindungen, Bismut. phosph. sol., Chlorbaryum, Arsenik, Arsenwasserstoff, Phosphor, Kohlensäure, Glycerin, Phenol, Pyrogallol, Salicylsäure Phenylhydracin, Anilin, Toluylendiamin, Gelatine, Fermente und Schlangengift (bei der Berührung[6]).

Die Frage, inwieweit zwischen Blutgerinnung und Thrombose von einander abhängige Beziehungen bestehen, kann derzeit noch nicht als gelöst betrachtet werden. Hermann Küster[7]) glaubt zwar, daß die Beteiligung der sogenannten Fibrinregeneratoren an der Thrombose zweifelhaft ist, daß also zwischen Blutgerinnung und Thrombose Beziehungen zurzeit nicht nachgewiesen werden können. Auch Aschoff[8]) läßt die Frage offen, ob erhöhte Gerinnbarkeit des Plasmas eine schnellere Agglutination der sich abscheidenden Blutplättchen und damit die Bildung der Thromben begünstigt. Doch glaube ich nach meinen Untersuchungen, daß sich eine gewisse Abhängigkeit nicht von der Hand weisen läßt, wofür auch ein Versuch spricht, den O. de la Camp mit Morawitz[9]) ausgeführt hat.

---

[1]) l. c.

[2]) D. Arch. f. klin. Med., LXXIX, pag. 539.

[3]) Mitteil. aus d. Grenzgeb. d. Med. u. Chir., 1909, XX, H. 2.

[4]) Wiener klin. Wochenschr., 1910, Nr. 23.

[5]) Heinz, Handb. d. experim. Pathol. u. Pharmakol., 1904, Bd. I, 1. Hälfte, pag. 456.

[6]) Kionka in Lubarsch-Ostertags „Ergebnisse der allgem. Pathologie und pathol. Anatomie", VII.

[7]) „Die Bedeutung der Blutgerinnung für die Entstehung der Thrombose." Münchener med. Wochenschr., 1911, Nr. 46.

[8]) Beiträge zur Thrombosefrage, 1912, pag. 20.

[9]) Beiträge zur Thrombosefrage, 1912, pag. 57.

Digitized by Google
Original from UNIVERSITY OF CALIFORNIA
Generated on 2019-10-24 13:28 GMT / http://hdl.handle.net/2027/uc1.b3252760
Public Domain in the United States, Google-digitized / http://www.hathitrust.org/access_use#pd-us-google

Ein Kaninchen wurde durch schnell aufeinanderfolgende Aderlässe und intravenöse Reinfusion des inzwischen defibrinierten Blutes in 3 Stunden blutplättchenfrei gemacht. Verschiedene Gefäße (Carotis, Jugularis etc.) wurden nun geätzt. Trotzdem zeigte sich bei der mikroskopischen Untersuchung des sofort formalingehärteten Präparates keine Spur von Thrombose.

II. Die Bestimmung der Blutgerinnung.

Daß die Bestimmung der Koagulationszeit des Blutes keine große Verbreitung gefunden hat, mag zum Teil auf einer Unterschätzung der Wichtigkeit dieser Untersuchung beruhen, zum Teil dürfte sie auf die Ungenauigkeit früherer Methoden zurückzuführen sein, die wohl erlaubten, im allgemeinen Schlüsse zu ziehen, aber nicht, geringgradigere Differenzen zu zeigen.

So ließ zum Beispiel Hayem in eine Eprouvette von 7 *mm* Durchmesser Blut bis zu einer Höhe von 3—4 *mm* einfließen und wartete die Gerinnung ab, die in 10—20 Minuten eintrat. Vierordt sog in eine Glaskapillare von 1 *mm* Durchmesser eine $^1/_2$ *mm* lange Blutsäule auf und zog ein gereinigtes Pferdehaar durch, das er von Zeit zu Zeit immer mehr verschob. Mit dem Beginn der Blutgerinnung blieb das Coagulum am Haare kleben und wurde beim Vorziehen desselben sichtbar. Die Differenz der Zeit von der Blutentnahme bis zum Sichtbarwerden des ersten beziehungsweise des letzten Gerinnsels am Pferdehaar ergab Werte von 8—10 Minuten.

Bürker ließ einen Blutstropfen auf einen hohlgeschliffenen Objektträger fallen, gab einen Tropfen destilliertes Wasser hinzu und zog in Zeitabständen von je $^1/_2$ Minute einen feinen Glasstab durch die Mischung. Die Zeit des Sichtbarwerdens eines Fibrinfadens am Stabe wurde als Blutgerinnung notiert und schwankte meist zwischen 5—12 Minuten.

Aus diesen Beispielen der Blutgerinnung ergibt sich schon 1. die große Aufwendung von Zeit für eine einzige Koagulationsbestimmung und 2. die Unmöglichkeit, feinere Differenzen hiermit festzustellen. Als Ursachen für die Unterschiede der Untersuchungsergebnisse verschiedener Autoren führen Denk und Hellmann[1]) die Schwankungen der Temperatur und die verschiedene Art der Blutentnahme an. Höhere Temperaturen beschleunigen nämlich die Blutgerinnung, niedere verzögern sie. Es ist ferner nicht gleichgültig, ob der Blutstropfen aus den Capillaren der Haut oder aus einer Vene genommen wird, ob er spontan austritt oder ausgequetscht wird, da durch letzteren Vorgang Gewebssaft, der koagulationsbeschleunigend wirkt, beigemengt wird.

Wright verdanken wir nun eine Methode, die es ermöglicht, nicht nur rasch zum Ziele zu gelangen, sondern auch die Koagulationszeit auf Sekunden

---

[1]) „Die Verwertung der Koagulationsbestimmung des Blutes in der Chirurgie." Mitteil. aus den Grenzgeb. d. Med. u. Chir., 1909, H. 2.

Digitized by Google
Original from UNIVERSITY OF CALIFORNIA
Generated on 2019-10-24 13:28 GMT / http://hdl.handle.net/2027/uc1.b3252760
Public Domain in the United States, Google-digitized / http://www.hathitrust.org/access_use#pd-us-google

genau zu bestimmen, so daß schon ganz geringe Differenzen damit festgestellt werden können, wodurch die Zu- oder Abnahme der Blutgerinnung in einem und demselben Fall nachzuweisen ist.

Diese Methode ist folgende: Durch einen Einstich in die mit Äther oder Benzin gut gereinigte Fingerkuppe gewinnt man einen Bluttropfen, wobei aber Drücken und Quetschen der Umgebung des Einstiches zu vermeiden ist. Der austretende Tropfen wird sofort in die Wrightsche Pipette aufgesaugt. Diese besteht aus einer ca. 10 *cm* langen Glascapillare, die 2 Marken trägt: *a* und *b*. Der Kubikinhalt zwischen beiden Marken beträgt 5 mm^3, die Distanz 5 *cm*; die die beiden Enden der Capillare jenseits der Marken *c b* und *a e* sind volumgleich, das obere Ende *(c)* ist gedrosselt. Das Capillarrohr ist mittelst Siegellackpfropf luftdicht in ein weiteres Ansatzrohr eingeklebt, auf welch letzteres eine Gummikappe gestülpt wird.

Fig. 1.

Zwecks Ausführung der Blutgerinnungsbestimmung wird die Gummikappe komprimiert, worauf man bis zur ersten Marke *(a)* Quecksilber aspiriert; dann wird solange Blut nachgesaugt, bis das obere Ende der Quecksilbersäule bei der oberen Marke *(b)* steht; in den Rest der Capillare *(a—e)* läßt man Luft nachströmen. Hierauf wird die ganze Capillare in eine mit 37grädigem Wasser vollständig gefüllte Thermosflasche getaucht, der ein Glastrichter aufgesetzt ist, damit nur die ganze Capillarröhre und nicht auch die Gummikappe von dem Wasser umgeben ist. Manche Untersucher legen auf den Glastrichter noch eine kleine Glasplatte, in der 4 Löcher zum Durchstecken der Capillarröhrchen angebracht sind. Da ich von einer Einstichstelle in der Regel nur 2 Pipetten fülle, pflege ich die Röhrchen direkt, also ohne durchlöcherte Glasplatte, in den Trichter zu senken. Der Bluttropfen muß stets sofort nach seinem Austritt aufgesaugt werden. Hat sich also infolge einer Manipulation mit der Pipette an der Fingerkuppe inzwischen etwas Blut angesammelt, so muß dieses mit steriler Watte weggewischt werden, worauf man den nachsickernden Blutstropfen gleich aspiriert. Es hat sich mir also praktisch erwiesen, die Fingerkuppen mit dem Blutstropfen stets nach abwärts gerichtet halten zu lassen und so zu saugen, daß das nicht gedrosselte Capillarende *(e)* nach oben sieht, damit das dann nach abwärts sinkende Quecksilber die Aspirationswirkung der Gummikappe unterstützt und der ganze Prozeß rascher vor sich geht, was für die Genauigkeit der Zeitbestimmung von großem Werte ist. Der Moment der Füllung der Pipette wird mittelst Stoppuhr markiert. Hierauf wird eine zweite Pipette in gleicher Weise gefüllt und die Zeit der Füllung an der Stoppuhr abgelesen und notiert. Nach einer gewissen Zeit, zum

Generated on 2019-10-24 13:28 GMT / http://hdl.handle.net/2027/uc1.b3252760
Public Domain in the United States, Google-digitized / http://www.hathitrust.org/access_use#pd-us-google
Digitized by Google
Original from UNIVERSITY OF CALIFORNIA

Beispiel 150 Sekunden, wird die erste Pipette aus der Thermosflasche genommen und rasch durch Zudrücken der Gummikappe entleert; den Inhalt fängt man auf einem weißen, faserfreien Filtrierpapier auf und beobachtet, ob das Blut flüssig ist oder ob sich ein Gerinnungsfaden vorfindet. Da letzterer besagt, daß die Gerinnungszeit des Blutes in diesem Falle unter 150″ liegt, so untersucht man den Inhalt der zweiten Pipette in gleicher Weise nach kürzerer Zeit, also etwa nach 135″; angenommen, wir hätten für diese zweite Pipette als Beginn der Untersuchung 30″ notiert, so würden wir die Prüfung auf ein etwaiges Blutgerinnsel vornehmen, wenn die Stoppuhr 2′ 45″ zeigt (165″ — 30″ = = 135″). Ist jetzt das Blut noch flüssig, so wissen wir, daß die Blutgerinnung zwischen 135″ und 150″ liegt. Durch Untersuchung mittelst einer dritten und vierten Pipette bei 140″ und 145″ läßt sich die genaue Zeit finden.

Nun können wir aus anamnestischen Angaben zuweilen schon Schlüsse ziehen, ob die Blutgerinnung in einem Falle voraussichtlich verzögert (+150″) oder beschleunigt (— 150″) sein dürfte. Wir werden demgemäß die Untersuchungszeiten einrichten. Angenommen also, wir erfahren, daß ein Patient an schwer stillbaren Blutungen leidet, und nehmen infolgedessen Hämophilie an, so werden wir bei der Untersuchung die erste Capillare länger in der Thermosflasche lassen, zum Beispiel 4′. Ist dann das Blut noch ohne Zeichen einer Gerinnung, so wird die zweite Untersuchung gleich viel später, zum Beispiel nach 6′ vorgenommen, da die Blutgerinnung bei Hämophilie oft ganz bedeutend verzögert ist. (In einem der von mir untersuchten Fälle war das Blut nach 12′ noch vollständig flüssig). Ist hingegen ein Patient auf Thrombose verdächtig, so prüfen wir das Blut in der ersten Capillare schon nach kürzerer Zeit, also etwa nach 2′. Mit Hilfe der folgenden Prüfungen (in der Regel 4 bis 6) läßt sich die relative Blutgerinnungszeit auf Sekunden genau ermitteln.

Ich betone deshalb relative Blutgerinnungszeit, da wir mit dieser wie mit jeder anderen Methode keine absoluten Zahlen, sondern nur relative Werte erhalten. Die Hauptsache ist, daß wir stets mit den gleichen Fehlerquellen arbeiten, und es ist belanglos, ob die absoluten Zahlen etwa das Doppelte der von uns gefundenen darstellen oder einen noch größeren Unterschied zeigen.

Die Fehlerquellen, die sich unbedingt vermeiden lassen müssen, habe ich größtenteils bereits erwähnt und führe sie daher hier nur mehr kurz an: exakte Reinigung der Fingerkuppe, der man den Blutstropfen entnimmt (mittelst Äther oder Benzin); Vermeidung von Gewebsquetschung bei Entnahme des Blutes; jedesmal frische Blutentnahme für jede folgende Prüfung (je zwei Pipetten, unmittelbar hintereinander gefüllt); Beachtung der Aichung der Capillaren (ich habe jede Capillare[1]) nachgeprüft!); bloß einmalige Benutzung

[1]) Bezogen von der Glasbläserei Haak in Wien (IX., Garelligasse).

Digitized by Google
Original from UNIVERSITY OF CALIFORNIA
Generated on 2019-10-24 13:28 GMT / http://hdl.handle.net/2027/uc1.b3252760
Public Domain in the United States, Google-digitized / http://www.hathitrust.org/access_use#pd-us-google

jeder Pipette; genaue Berücksichtigung der Temperatur des Wassers in der Thermosflasche (37°); rasches, exaktes Arbeiten.

Die Nachteile der Methode liegen fast nur in der Kostspieligkeit der Untersuchung, da nur ganz genau hergestellte Capillaren verwendet werden sollen, jede Capillare einzeln behufs Aichung geprüft werden muß und zur Untersuchung nur ein einziges Mal benutzt werden darf (weil die in der Capillare zurückbleibenden Reste von Blut etc. die Genauigkeit her nächsten Prüfung beeinflussen würden). Da nun eine Pipette 50—60 Heller kostet und man für eine Person gewöhnlich 4—6 Pipetten benötigt, da man also für eine Serienreihe viele hundert Pipetten braucht, stellen sich die Kosten recht hoch.

Demgegenüber stehen die nicht zu unterschätzenden Vorteile der Methode, die vor allem darin gipfeln, daß man meist in wenigen Minuten über die Blutgerinnung genau orientiert sein kann und diese auf Sekunden genaue Werte gibt. Nur so ist es möglich geworden, selbst kleinste Schwankungen in der Blutgerinnung festzustellen.[1])

Es bedarf kaum einer besonderen Betonung, daß die Blutgerinnungszeit bei allen gesunden Menschen nicht stets die gleiche sein wird, daß also schon normalerweise Schwankungen vorkommen; immerhin sind diese in engen Grenzen. Meine diesbezüglichen Untersuchungen stimmen mit denen von Hugo Weiss, Denk und Hellmann überein und ergeben als normale Mittelwerte 150″ ($2^1/_2$ Minuten), während Wright selbst den Normalwert mit ca. 135″ angibt. Vielleicht, daß die geringe Differenz in einer kleinen Variation der Untersuchung, vielleicht auch in einer etwas verschiedenen Blutbeschaffenheit verschiedener Völkerstämme liegt (was zum Beispiel mit der Nahrung etc. zusammenhängen könnte). Im allgemeinen kann man sagen, daß Verkürzungen beziehungsweise Verzögerungen der Blutgerinnung um etwa 10″ noch in die physiologische Breite fallen, also nicht als pathologisch aufzufassen sind.

III. Krankengeschichten.

Ich gebe die Serie meiner Untersuchungen mit bloß stellenweise etwas ausführlicheren Krankengeschichten, soweit mir dies eben für die Beurteilung der geänderten Blutgerinnung notwendig erscheint. Ich bin nämlich der Ansicht, daß es zur vollen Bewertung der pathologischen Blutgerinnung erforderlich ist, Kenntnis von der Dauer der Krankheit, der Art der Symptome, den subjektiven Erscheinungen und dem objektiven Befunde zu nehmen. Alle übrigen Bemerkungen in den Krankengeschichten habe ich weggelassen, um durch die Überfülle der Angaben den Überblick nicht zu stören.

---

[1]) Herrn Dr. Hugo Weiss, der eine sehr große Erfahrung in dieser Methode besitzt und mich in diese in liebenswürdigster Weise eingeführt hat, bin ich dafür zu großem Danke verpflichtet.

Digitized by Google
Original from UNIVERSITY OF CALIFORNIA
Generated on 2019-10-24 13:28 GMT / http://hdl.handle.net/2027/uc1.b3252760
Public Domain in the United States, Google-digitized / http://www.hathitrust.org/access_use#pd-us-google

Wenn ich auch außer den unkomplizierten Fällen zunächst das Hauptgewicht auf die Verschiedenheit der Blutgerinnung bei Pyämie und Sepsis gelegt habe, da mir zunächst die Lösung der Frage besonders interessant erschien, warum unter anscheinend ähnlichen Verhältnissen einmal Pyämie, das andere Mal Sepsis besteht, so habe ich doch später alle anderen endokraniellen Komplikationen in meine Untersuchung miteinbezogen, da sich hier ähnliche Verhältnisse in der Blutbeschaffenheit finden konnten, ohne daß eine Thrombose entstand.

1. Rudolf L., bis 18. II. 1911 stets ohrgesund; Pat. bekommt plötzlich Ohrenschmerzen links mit heftigen Kopfschmerzen, so daß er nachts aufschreit. Kein Erbrechen. Links profuse Eiterung, Rötung, Schwellung und Vorwölbung des Trommelfelles; Perforation hinten unten. Senkung der hinteren oberen Gehörgangswand. Druckempfindlichkeit des Warzenfortsatzes und der Jugularisgegend.

Operation (Prof. Urbantschitsch, 27. II. 1911): Im Warzenfortsatz kein Eiter, Knochen diploetisch, Antrum nicht eröffnet. 3. III. Verbandwechsel: reichlich freier Eiter in der Pauken- und Wundhöhle. 27. II. bis 8. III. pyämische Temperaturen (37·4—40·0°).

Zweite Operation (8. III. 1911): Eröffnung des Antrum und breite Freilegung des Sinus. Knochen gegen den Bulbus deutlich erweicht, Sinuswand nicht wesentlich verändert, aus dem Bulbus keine Blutung. Jugularisunterbindung typisch, Jugularis bluthältig. 23. III. Halswunde geschlossen, Wunde schön granulierend, Temperatur normal; in die Heimat entlassen.

Blutgerinnung (11. III. 1911): 120 (37·8°).

Otitis media acuta mit Bulbusthrombose ohne Veränderung der Sinuswand.

2. Franz H., 63 Jahre. Seit 7 Wochen Otorrhöe links, unvermindert, ohne Schmerzen. Ohrbefund: reichlich Eiter, Perforation vorne unten, Gehörgangswand gesenkt.

Operation (Dr. Bernstein, 9. II. 1912): Trepanation. Sinus graurot, mit Eiter und Granulationen bedeckt. 6. bis 9. II. normale Temperaturen, 1. bis 13. II. Fieber (38·5—39·9°).

Zweite Operation (Dr. Ruttin, 13. II.): Jugularisunterbindung in der Mitte des Halses; Ausräumung der grauroten Thromben aus Sinus und Bulbus. 14. II. bis 6. III. pyämisches Fieber (37·0—38·8°). Wundheilung gut, Pneumonie. 6. III. Exitus. Obduktion: Circumscripte Eiterung an der Schädelbasis, Retropharyngeale, abgesackte Eiterung, diffuse, eitrige Bronchitis und ausgedehnte Bronchopneumonie an beiden Lungenunterlappen, rechts eitrige Pleuritis.

Blutgerinnung (12. II. 1912): 125 (30·5°),
(20. II. 1912): 115 (38·2°).

Akute Mastoiditis. Bei der ersten Operation erwies sich die Sinuswand verändert, doch bestanden keine pyämischen Symptome; am dritten Tag nach deren Beginn war die Blutgerinnung schon stark vermindert und erfuhr im

Digitized by Google
Original from UNIVERSITY OF CALIFORNIA
Generated on 2019-10-24 13:28 GMT / http://hdl.handle.net/2027/uc1.b3252760
Public Domain in the United States, Google-digitized / http://www.hathitrust.org/access_use#pd-us-google

Laufe der nächsten 9 Tage eine weitere Abnahme. Im Sinus und Bulbus ein obturierender Thrombus.

3. Josef G., 8 Jahre. Langjährige Eiterung, Trommelfell destruiert, Paukenhöhle mit Eiter und Cholesteatom erfüllt.

Operation (Dr. Ruttin, 4. XII. 1911): Knochenfistel, aus der pulsierend braunschwarzer, jauchiger Eiter quillt; verjauchtes Cholesteatom, Sinus mit Granulationen bedeckt, graugrün. Jugularisunterbindung, Sinuseröffnung, Excochleation grauroter Thromben, die bis über das obere Knie und gegen den Bulbus reichen; von oben reichliche Blutung. Bakteriologischer Befund: Im perisinuösen Absceß Grampositive Staphylo- und Kettenkokken; im Thrombus ein Gemenge von Bakterien.

Intern: derber Milztumor und Schwellung der cervikalen Lymphdrüsen rechts. 6. XI. 1912 jauchiges Sekret im Bulbus; ab 10. XII. bis 25. I. 1912 normale Temperaturen.

Blutgerinnung (5. XII. 1911): 125 (36·0°).

Otitis media purulenta chron. Radikaloperation wegen verjauchtem Cholesteatom; trotz ausgedehnter Thrombose deutliche, jedoch nicht höchstgradig verminderte Blutgerinnung.

4. Lothar S., 25 Jahre. Otitis media pur. subac. d. — 1. II. 1911 retroauriculäre Schwellung, kein Schwindel, kein Erbrechen. Ohrbefund rechts: keine Perforation. Senkung der oberen Gehörgangswand, großer, retroauriculärer, periostaler Absceß; Druckschmerzhaftigkeit daselbst.

Operation (Dr. Ruttin, 4. II. 1911): Warzenfortsatz voll Eiter und Granulationen, Zerstörung des Knochens bis zum Sinus, der in 2 *cm* Länge freiliegt und mit grauroten Schwarten und Granulationen bedeckt ist; aus einer stecknadelkopfgroßen Fistel dringt pulsierend Eiter aus dem Sinus. Breite Freilegung und Schlitzung des Sinus; Eiter und organisierte Thromben wechseln ab. Jugularisunterbindung; Jugularis collabiert, leer. Bakteriologischer Befund: im Eiter Streptokokken. Thrombus ohne Bakterien. 4. III. Absceß in der Bauchhaut, Schmerzen im linken Ohr, Paracentese; Otorrhöe. Ohrbefund links: starke Eiterung, Trommelfell gerötet, vorgewölbt, Warzenfortsatz druckempfindlich.

Operation links (Dr. Ruttin, 24. III. 1911): Warzenfortsatz voll Eiter und Granulationen, Knochen bis zum Sinus erweicht, Sinus mit Granulationen bedeckt, stecknadelkopfgroße Fistel im Sinus, aus der Eiter quillt. Incision des Sinus, Ausräumung desselben; nach oben erweist sich der Sinus obliteriert. Bakteriologischer Befund: im Eiter des Warzenfortsatzes spärlich Diplokokken; Eiter aus dem Sinus steril. — Normale Heilung.

Blutgerinnung (31. III. 1911): 127.

Bilaterale Sinusthrombose: Thrombus obturierend, vereitert; trotzdem ist die Blutgerinnung stark, jedoch nicht höchstgradig herabgesetzt.

5. Stephan T., 5 Jahre. Anfang Februar 1911 Ohrenstechen rechts, seit drei Wochen Otorrhöe, seit Ende April 1911 Erbrechen. Ohrbefund: Trommelfell grau-

Digitized by Google
Original from UNIVERSITY OF CALIFORNIA
Generated on 2019-10-24 13:28 GMT / http://hdl.handle.net/2027/uc1.b3252760
Public Domain in the United States, Google-digitized / http://www.hathitrust.org/access_use#pd-us-google

rot, Details nicht erkennbar, hinten oben vorgewölbt; obere Gehörgangswand gesenkt, Warzenfortsatz druckempfindlich.

Operation (Dr. Ruttin, 6. V. 1911): Warzenfortsatz pneumatisch, Empyem (reichlich dünner, gelblicher Eiter, unter hohem Druck stehend). Freilegung des Sinus vom oberen Knie bis zum Bulbus, Sinuswand gelbgrün; Incision: im mittleren Teil Blut, im Bulbus reichlich Thromben. Jugularisunterbindung; Vene bluthältig, normale Heilung.

Blutgerinnung (8. V. 1911): 110.

Otitis media purul. ac. Pyämie; Symptome über eine Woche dauernd, Thrombus hauptsächlich im Bulbus, im Sinus sigmoideus Blut; Blutgerinnung stark herabgesetzt.

6. Eugenie H., 7 Jahre. Otitis med. pur. ac. ab 8. II. 1911. 5. bis 12. III. Lobulärpneumonie; 26. III. Ohrmuschel abstehend, sehr starkes Ödem, Warzenfortsatz schmerzhaft, pyämische Temperaturen.

Operation (Dr. Ruttin, 28. III. 1911): Aufmeißelung. Sinus mit Granulationen bedeckt, völlig collabiert, Wände innen glatt; aus dem Bulbus kommt Blut; Jugularisunterbindung. Verlauf normal, afebril.

Blutgerinnung (2. IV. 1911): 105.

Otitis med. ac. Kompressionsthrombose. Die starke Herabsetzung der Blutgerinnung könnte auch durch die Pneumonie mitbeeinflußt sein.

7. Ludwig V., 28 Jahre. Jahrelang Otorrhöe links, seit Anfang August 1911 links Kopfschmerzen und Schwindel, Fistelsymptom.

Operation (Dr. Ruttin, 15. VIII. 1911): Radikaloperation; Warzenfortsatz sklerotisch, im horizontalen Bogengang eine mehrere Millimeter lange, graurote Fistel; nichts freigelegt. 3. IX. Kiefersperre, leichte Facialisparese im Mundast. 4. IX. Schüttelfrost, pyämische Temperaturen.

Zweite Operation (Dr. Bondy, 15. IX.): Jugularis-Sinusoperation; Jugularis eng, schlecht gefüllt, beim Durchschneiden schwache Blutung von oben; Freilegung des Sinus, vom Bulbus bis übers Knie, Wand leicht verändert. Incision: Obturierender, der Wand fest anhaftender, derber, schwarzer Thrombus. Ausräumung desselben; schwache Blutung vom Bulbus, volle von oben. Bakteriologischer Befund: im Thrombus sehr spärliche Eiterzellen, in diesen vereinzelte Gram-positive Kokken.

18. IX. Verbandwechsel; Eiter im Bulbus, Durchspülung des Bulbus von der Jugularis her, Blutentnahme wiederholt, ohne daß kulturell etwas aufgeht. 13. IX. bis 17. X. pyämische Temperaturen (36·0—39·9°).

Blutgerinnung (13. X. 1911): 130 (39·1°).

Chronische Otorrhöe. Pyämie vom 13. IX. bis 17. X. 1911. Die Blutgerinnung erwies sich 4 Wochen nach der Sinusoperation noch deutlich verkürzt.

8. Josefine B., 25 Jahre. 15. III. 1911 nach Influenza und Angina Otitis med. pur. ac. d.; Druckschmerzhaftigkeit des Warzenfortsatzes seit dem dritten Erkran-

Digitized by Google
- Original from UNIVERSITY OF CALIFORNIA
Generated on 2019-10-24 13:28 GMT / http://hdl.handle.net/2027/uc1.b3252760
Public Domain in the United States, Google-digitized / http://www.hathitrust.org/access_use#pd-us-google

kungstage. Ohrbefund: reichlich eitrige Sekretion, Gehörgang verengt, Trommelfell nicht deutlich zu sehen, Warzenfortsatz druckempfindlich, geschwollen.

Operation (Dr. Bondy, 7. IV. 1911): Warzenfortsatz pneumatisch; große Eiterhöhle; Sinus auf 2 *cm* freiliegend, mit Granulationen besetzt; die Wand reißt ein. Blutung im Sfrahl. Bakteriologischer Befund: Streptococcus pyogenes. 9. IV. Abducensparese, Fieber (39·9°).

Zweite Operation (10. IV. 1911): Gegen das Knie des Sinus Öffnung im Sinus, in ihm Thromben, Blutung von beiden Seiten, Jugularisunterbindung tags darauf. Im Blut Streptococcus pyogenes in Reinkultur. 24. IV. Injektion von Streptokokkenvaccine (5,000.000 Strept. = 0·1). 15. bis 20. IV. Pyämische Temperaturen, ab 25. IV. Temperaturabnahme, Heilung.

Blutgerinnung (25. IV. 1911): 137.

Otitis med. pur. ac. Postoperative Sinusthrombose; Blutgerinnungsbestimmung nicht eindeutig verwertbar, da selbe erst 5 Tage nach der Sinusoperation und 1 Tag nach der Vaccineinjektion vorgenommen werden konnte; trotzdem ist die Blutgerinnung noch etwas vermindert.

9. Johann J., 17 Jahre. Otorrhöe, seit 6 Jahren bilateral; seit 6. XII. 1910 rechtseitige Kopfschmerzen, Schwindel, Übelkeiten, Erbrechen, Fieber (39·4°). Ohrbefund rechts: Totaldestruktion des Trommelfelles, im Antrum Polypen.

Operation (Dr. E. Urbantschitsch, 7. XII. 1910): Radikal- und Sinusoperation rechts; Knochen diploëtisch, vereitertes Cholesteatom, Dura mit schwartigen Auflagerungen, Sinus sigmoideus braunschwarz verfärbt, die Wand zerfallend. Excision der lateralen Sinuswand, Ausräumung der Thromben, die bis in den Bulbus und Sinus transversus reichen; Jugularisunterbindung; Vene bluthältig. Bakteriologischer Befund: im Thrombus Proteus. Nachbehandlung mit Durchspülung des Bulbus und der Jugularis.

Radikaloperation links (Dr. E. Urbantschitsch, 27. I. 1911): Ödem und Infiltration der Weichteile, subperiostaler Absceß, Warzenfortsatz pneumatisch, voll Eiter, Sinus mit Auflagerungen bedeckt. Im Antrum Cholesteatom und Granulationen. Bakteriologischer Befund: Staphylococcus pyogenes, in der Kultur von Proteus überwuchert. Heilung.

Blutgerinnung (4. II. 1911): 130,
(13. X. 1911): 150.

Chronische Mittelohreiterung beiderseits, Cholesteatom, typische Sinusthrombose. Noch nach 2 Monaten deutlich herabgesetzte Blutgerinnung, nach 10 Monaten normal.

10. Robert G,, 19 Jahre. Otitis seit Kindheit, seit einigen Tagen Kopfschmerzen rechts, keine Schwellung, kein Erbrechen. Rechtes Trommelfell gerötet, hinten unten kleine Granulationen, vorne unten Perforationen mit pulsierendem Eiter. Warzenfortsatz druckempfindlich, links fötider Eiter, hanfkorngroße, granulationsumrandete Perforation.

Operation (Dr. E. Urbantschitsch, 27. IV. 1911): Warzenfortsatz pneumatisch, mit Eiter und Granulationen erfüllt. Freilegung der Dura der hinteren und

Digitized by Google
Original from UNIVERSITY OF CALIFORNIA
Generated on 2019-10-24 13:28 GMT / http://hdl.handle.net/2027/uc1.b3252760
Public Domain in the United States, Google-digitized / http://www.hathitrust.org/access_use#pd-us-google

mittleren Schädelgrube, normal. Sinus freigelegt; perisinuöser Eiter unter hohem Druck. Freilegung bis zum oberen und unteren Knie. Im Sinus findet sich vor dem oberen Knie eine hanfkorngroße Fistel, aus der pulsierender Eiter herauskommt. Sinuswand graurot verfärbt, aufgebläht, im oberen Anteil kollabiert. Die Jugularis *int.* ist sehr wenig gefüllt (kein Thrombus). Ausräumung der Sinusthromben, bis freie Blutung kommt. Bakteriologischer Befund (Thrombus): Reinkultur von Gram-positiven Diplokokken; im perisinuösen Eiter keine Bakterien. — Normale Heilung.

Blutgerinnung (29. IV. 1911): 120 (36·6°).

Chronische Eiterung. Keine pyämischen Symptome vor und nach der Operation. Obturierender Thrombus, vereitert, mit Sinusfistel.

11. Alois N., 28 Jahre. 2. VIII. 1911 Nasenpolypenoperation, Tamponade wegen Blutung. Nach einigen Tagen Ohrenstechen links und kurz darnach Otorrhöe; keine Kopfschmerzen, kein Erbrechen, kein Schwindel. Im oberen Teil des Trommelfelles zitzenförmige Vorwölbung; Eiter fötid, Warzenfortsatz druckempfindlich, etwas ödematös.

Operation (Dr. Bondy, 16. IX. 1911): Einfache Aufmeißelung. Gegen die Spitze Eiterhöhle, Sinus in fast Hellergröße freiliegend, mit gesunden Granulationen bedeckt. Die Ränder mit den Knochen adhärent. Antrumeröffnung. Bakteriologischer Befund: Staphylokokken. 29. IX. zur ambulatorischen Behandlung entlassen.

Wegen Fieber und Kopfschmerz Wiederaufnahme am 4. X. 1911.

II. Operation (Dr. Bondy, 6. X.): Bei Druck auf die Weichteile unterhalb des Warzenfortsatzes dringt reichlich Eiter aus der Tiefe; Senkungsabsceß mit Durchbruch an der medialen Seite der Spitze. Freilegung des Sinus nach abwärts von der freiliegenden Stelle ergibt normal aussehende Wand.

Nach der Operation 7. und 8. X. Maximaltemperatur 38·4°.

9. X. Verbandwechsel. Wunde vollständig rein; keine Retention.

10. X. dritte Operation (Dr. Bondy): Sinus-Jugularisoperation. Jugularis stark gefüllt, Jugularis zweigeteilt (geteiltes For. jugul.?); beide parallelen Äste werden ligiert; bei beiden bluten die oberen Stümpfe. Incision des Sinus in der Nähe des Bulbus; Eiter im Sinus, Schlitzung gegen das obere Knie; von hier Blutung im Strahl; Thromben lokalisiert im Bulbus. Bakteriologischer Befund des Thrombus: spärlich Gram-positive Kokken zu 2 und in kurzen Ketten. Normale Heilung. Ab 17. X. normale beziehungsweise fast normale Temperatur. 29. XI. Entlassung.

Blutgerinnung: 1. (7. X. 1911): 155 (37·8°),
2. (9. X. 1911): 130 (39·0°),
3. (13. X. 1911): 125 (36·8°).

Im Anschluß an eine Nasenoperation wegen Blutung entwickelt sich eine akute Mastoiditis und eitrige Sinusthrombe. Bemerkenswert ist hier die nachweisbare Zunahme der Blutgerinnung. Es ist anzunehmen, daß die Infektion des Sinus zwischen 6. bis 10. X. 1911 erfolgte, und zwar auf dem Wege des großen Senkungsabscesses in nächster Nähe des Bulbus. Am 6. X. erschien die Sinuswand noch ganz normal. Am 7. und 8. X. war die Maximaltemperatur 38·4° bei Mangel sonstiger pyämischer Erscheinungen. Erst ab 9. X. traten

Generated on 2019-10-24 13:28 GMT / http://hdl.handle.net/2027/uc1.b3252760
Public Domain in the United States, Google-digitized / http://www.hathitrust.org/access_use#pd-us-google
Digitized by Google
Original from UNIVERSITY OF CALIFORNIA

hohe Temperaturen auf mit gleichzeitiger starker Zunahme der Blutgerinnung. Die pyämischen Erscheinungen dauerten bis 17. IX. an, wobei die Blutgerinnung selbst in den Tagen nach der Sinusoperation noch eine geringe Steigerung erfuhr. In diesem Falle ist die gleichzeitig mit der akuten Sinuserkrankung erfolgte Blutgerinnungsänderung bemerkenswert.

12. Buchim H. Ab 1. III. 1912 heftige Schmerzen im Ohr. 8. III. Paracentese. Ohrbefund: reichliche Eiterung, Perforation hinten unten, Trommelfell gerötet, stark vorgewölbt. Ab 15. III. zunehmende Eiterung und Kopfschmerzen.

Operation (Dr. Bondy, 19. III. 1912): Warzenfortsatz pneumatisch, voll Eiter und Granulationen, Extraduralabsceß der hinteren Schädelgrube, Sinus in ganzer Länge vom oberen Knie bis zum Bulbus freigelegt, die Wand mit leichter Auflagerung bedeckt, scheint aber bluthältig. Dura der mittleren Schädelgrube freigelegt. Bakteriologischer Befund: Streptococcus pyogenes in mäßiger Menge. 20. bis 26. III. subfebrile Temperatur. 21. III. Kopfschmerzen. 22. III. Verbandwechsel: wenig freier Eiter. 26. III. Gehörgang trocken; retroauriculär reichlich rahmiger Eiter.

Zweite Operation (Dr. Ruttin, 28. III.): Jugularisunterbindung; Jugularis gut gefüllt. Sinus mit grüngelben Auflagerungen bedeckt. Incision: flüssiger Eiter; Ausräumung von grauroten Thromben aus Bulbus und Sinus. Vom Bulbus keine Blutung. Bakteriologische Untersuchung (Thrombus): Gram-positive Kettenkokken. Kultur ausschließlich Streptokokken, nicht Mucosus. 28. II. bis 5. III. pyämisches Fieber (38·1—40·0°). 5. III. Exitus.

Obduktion: Ac. sept. Endocarditis der Pulmonal-, Mitral-, Aortenklappen. Pyämische Metastasen in der linken Schulter und im Kniegelenk. Ulcus chron. duodeni mit Blutung daraus. Ausgeheilte Tuberkeln beider Lungenspitzen, diffuse katarrhalische, eitrige Bronchitis.

Blutgerinnung (28. III. 1912): 115 (38·1°).

Akute Mastoiditis. Bei der ersten Operation scheint der Sinus bluthältig. 9 Tage später pyämische Erscheinungen mit bedeutend größerer Blutgerinnung. Die am selben Tage vorgenommene zweite Operation ergab im Sinus flüssigen Eiter.

13. Wenzel J., 54 Jahre. Otorrhöe rechts seit 20 Jahren. Ohrbefund: Paukenhöhle mit Granulationen erfüllt, Gehörgang verengt.

Operation (Dr. Bondy, 9. III. 1912): Warzenfortsatz zellreich, allenthalben eitrige Infiltration und Granulationen. Der Sinus wird in einer Ausdehnung von 0·5—1·0 *cm* freigelegt, normal. Bakteriologischer Befund: Streptococcus pyogenes. 9. bis 11. III. normale Temperatur. 12. III. nachmittags 40·0°. Verbandwechsel. Nichts Besonderes. 15. III. Leichte, diffuse Bronchitis, Milztumor.

Zweite Operation (Dr. Bondy, 16. III.): Sinus in der freigelegten Ausdehnung verfärbt; Incision, vereiterter Thrombus. Ausräumung des Thrombus. Jugularisunterbindung. Oberhalb der Facialis kein Thrombus. 21. III. Exitus. Obduktion: Eitrige Leptomeningitis, Gonitis rechts, phlegmonöse Entzündung des linken Vorderarmes.

Digitized by Google
Original from UNIVERSITY OF CALIFORNIA
Generated on 2019-10-24 13:28 GMT / http://hdl.handle.net/2027/uc1.b3252760
Public Domain in the United States, Google-digitized / http://www.hathitrust.org/access_use#pd-us-google

Diffuse, schleimigeitrige Bronchitis in beiden Lungen; konfluierende Lobulärpneumonie; akutes Lungenödem, Milztumor.

Blutgerinnung (18. III. 1912): 100 (37·6°).

Chronische Otorrhöe, ab 12. III. 1912 Pyämie. Die Sinusincision am 16. III. ergab einen vereiterten Thrombus. Am 18. III. war die Blutgerinnung noch hochgradig herabgesetzt. Exitus an eitriger Leptomeningitis.

14. Johanna H., 15 Jahre. Otitis media pur. a. Öfters, besonders vor 3 Jahren und am 5. II. bis 6. II. 1911 retroauriculäre Schwellung. 13. II. 39°, dann 40°. Ohrbefund: Trommelfell gerötet und geschwollen, keine Perforation, Paracentese; kein Eiter. Warzenfortsatz druckempfindlich.

Operation (Dr. Bondy, 16. II. 1911): Trepanation, Sinus freigelegt, Wand mit leichten Auflagerungen bedeckt. Nach der Operation subjektives Wohlbefinden, ohne Schmerzen; pyämisches Fieber.

Zweite Operation (Dr. Bondy, 20. II. 1911): Sinus mit dicken Auflagerungen bedeckt. Bei Probeincision Eiter aus dem Sinus. Incision: Thrombus in der Mitte zerfallend. Ausräumung, Jugularisunterbindung. 22. II. Handgelenkschwellung, Schultergelenkschmerzen, pyämische Temperatur.

Dritte Operation (Dr. Bondy, 24. II. 1911): Freilegung von Bulbus und Jugularisstumpf; Durchspülung. Allmähliche Besserung und Heilung.

Blutgerinnung (19. II. 1911): 127 (38·8°).

Otitis med. ac. Typische, obturierende Sinusthrombose mit vereitertem Thrombus; trotzdem Blutgerinnung nicht höchstgradig, jedoch deutlich herabgesetzt.

15. Josef S., 15 Jahre. Seit 3. IV. 1911 Otitis ac. d.; Paracentese; Otorrhöe. 5. IV. Erbrechen. Ohrbefund: profuse, fötide Eiterung; Trommelfell geringgradig geschwollen, vorgewölbt, Senkung der oberen hinteren Gehörgangswand, Druckempfindlichkeit des Warzenfortsatzes.

Operation (Dr. Bondy, 8. IV. 1911): Knochen zellreich, voll Eiter, eitererfüllter Fistelgang gegen den Proc. zygomaticus führend. Dura der hinteren Schädelgrube freigelegt, Eiterreceß über dem Sinus. Bakteriologischer Befund: Streptococcus pyogenes. Ab 13. IV. pyämische Temperatur (36·5—39·5°).

Zweite Operation (Dr. Bondy, 21. IV. 1911): Freilegung des Sinus vom oberen Knie bis zum Bulbus. Auflagerung auf dem Sinus. Incision im Sinus ergibt Thrombose. Jugularisunterbindung; bei Durchspülung kein Eiter aus dem Bulbus. Bakteriologischer Befund: Gram-positive Streptokokken. Pyämisches Fieber. 24. IV. Exitus. Obduktion: Eitrige Sinusthrombose, abgelaufene Meningitisherde an der Basis des kleinen Hirnes; metastatische Abscesse in der rechten Lunge; Pneumonie, Pleuritis, Milzabsceß, eitrige Arthritiden, akute Endocephalitis, akuter Milztumor.

Blutgerinnung (29. IV. 1912): 120.

Otitis acuta. Postoperative Thrombose. Trotz obturierender eitriger Thrombose nur starke, nicht höchstgradige Blutgerinnungsherabsetzung.

Digitized by Google
Original from UNIVERSITY OF CALIFORNIA
Generated on 2019-10-24 13:28 GMT / http://hdl.handle.net/2027/uc1.b3252760
Public Domain in the United States, Google-digitized / http://www.hathitrust.org/access_use#pd-us-google

16. Leopoldine E., 12 Jahre. Chronische Otorrhöe; seit einer Woche heftige Kopfschmerzen und Stechen im rechten Ohr. Vor 2 Tagen Erbrechen. Ohrbefund: Im Zentrum Cholesteatom. Periostale Schwellung vorne; Warzenfortsatz druckempfindlich.

Operation (Dr. Beck, 3. V. 1912): Radikaloperation; Fistel im horizontalen Bogengang. Großer, perisinuöser Absceß; Sinus eitrig belegt, grün verfärbt. Im Antrum und Attic Cholesteatom.

Zweite Operation (Dr. Beck, 5. V. 1912): Jugularisunterbindung, Jugularis gefüllt. Sinuseröffnung mit Ausräumung der fötid riechenden Thromben, bis von oben Blutung in vollem Strahl kommt. Bakteriologischer Befund des Thrombus: Kulturell Pyocyaneus in Reinkultur; in Deckglas mäßig reichliches Bakteriengemenge.

7. bis 13. V. pyämische Temperaturen (36·0—39·3°); ab 14. normale Temperatur. Wunde auch stark eiternd. Ab 17. V. gute Heilung. 17. VI. Sinus und Jugularis vollständig verheilt; aus der Paukenhöhle kommt noch etwas Sekret.

Blutgerinnung (8. V. 1912): 115 (38·3°),
(17. VI. 1912): 140.

Chronische Otorrhöe, Thrombus fötid, obturierend, Reinkultur von Pyocyaneus, Blutgerinnung stark herabgesetzt, nach 6 Wochen fast normal.

17. Franz C., 21 Jahre. Seit Kindheit Ohrenfluß links. Seit Neujahr 1912 plötzlich Ohrenschmerzen, darauf Schüttelfröste, die sich in rascher Folge wiederholen. Dabei Kopfschmerzen und Schwindel. Ohrbefund: Links fötide Eiterung, Schwellung der hinteren Gehörgangswand. Eiter im Antrum und Attic. Nackensteife; Schmerzen in der linken seitlichen Halsgegend.

Operation (Dr. E. Urbantschitsch, 8. II. 1912): Radikaloperation, Cholesteatom, perisinuöser Absceß; Jugularisunterbindung, Freilegung der Jugularis bis zum unteren Bulbus, wo erst gesunde Wand erreicht wird. Oberer Teil der Jugularis verändert. Bei Freilegung wird nach oben gesunde Sinuswand erreicht, nach unten nicht. Incision: Ausräumung grauroter Thromben, bis Blutung von oben kommt. Bakteriologischer Befund des Thrombus: Gram-positive Kokken in Ketten und Gram-negative Bakterien. 8. bis 20. II. Fieber, mitunter Schüttelfrost. Durchspülung des Bulbus von der Jugularis her. Beim erstern Verbandwechsel (12. II.) keine Blutung. Weiterer Verlauf in Heilung ausgehend.

Blutgerinnung (8. II. 1912): 90 (40·7°),
(10. II. 1912): 95 (36·2°),
(12. II. 1912): 92 (37·5°),
(29. II. 1912): 95 (37·3°).

Chronische Otitis mit Cholesteatom. Pyämie seit 1 Monat. Blutgerinnung enorm herabgesetzt bei obturierender Thrombose des Sinus und Veränderung der Jugularis. Die hochgradige Verminderung der Blutgerinnung hält die ganze Zeit der Beobachtung, das ist durch 13 Tage, fast unverändert an. Pat. mußte später transferiert werden.

Digitized by Google
Original from UNIVERSITY OF CALIFORNIA
Generated on 2019-10-24 13:28 GMT / http://hdl.handle.net/2027/uc1.b3252760
Public Domain in the United States, Google-digitized / http://www.hathitrust.org/access_use#pd-us-google

18. Leopoldine W., 13 Jahre. Otitis media pur. chron. d. seit frühester Kindheit; in den letzten 4 Jahren angeblich kein Ausfluß. 11. III. 1912 heftige Ohrenschmerzen ohne Otorrhöe. 18. III. etwas eitriges Sekret; Übelkeit, Erbrechen, Fieber, Schüttelfröste. Ohrbefund: Totaldestruktion des Trommelfells, kein flüssiger Eiter, weiche, bröcklige Massen.

Operation (Dr. E. Urbantschitsch, 19. III.): Jugularisunterbindung. Zahlreiche, zum Teil verwachsene Lymphdrüsen. Die Jugularis repräsentiert einen derben, schmutzig-grauweißen Strang, der am oberen Ende eine Öffnung zeigt, in der Thrombenmassen sichtbar sind. Excision der Jugularis fast in ganzer Länge. Radikal- und Sinusoperation. Cholesteatom, Knochen sklerotisch. Sinus freiliegend, sehr verändert (nekrotisch). Excision der lateralen Sinuswand, Ausräumung der Thromben. Bakteriologischer Befund: Perisinuöses, reichliches Gemenge, vorherrschend fusiforme Bakterien. Thrombus: Gram-negative und Gram-positive Bakterien. Ab 20. III. Zitronensäure; sehr gutes Befinden. 21. III. Pat. schlaft viel, hüstelt. Einnähung der Jugularis, Durchspülung. 26. III. Exitus. Obduktion: Multiple, metastatische, verjauchte Abscesse in beiden Lungen, serös-fibröse exsudative Pleuritis, entzündliche Schwellung des Halses, mediastinale, retrobronchiale Lymphdrüsen, multiple Blutung in die Pleura, verruköse Endokarditis beider Ventralklappen, subakuter Milztumor, ältere, lacunäre Tonsillitis rechts.

Blutgerinnung (18. III. 1912): 90 (36·8°),
(23. III. 1912): 90 (37·6°),
(25. III. 1912): 115 (38·1°).

Chronische Otorrhöe mit akuter Exacerbation. Cholesteatom. Bei der Operation fand sich der Sinus nekrotisch, die Jugularis selbst in ihrem ganzen Verlaufe hochgradig verändert. Höchstgradig herabgesetzte Blutgerinnung. Erst auf Ac. citric. ging diese Verkürzung etwas zurück, ohne aber auf den Verlauf einen Einfluß auszuüben, was jedoch durch den Obduktionsbefund erklärt wird.

19. Vinzenz K., 40 Jahre. Seit 4 Monaten Ohrenleiden. Anfangs Schmerzen, dann Otorrhöe in der Gegend der linken Proc. mast. Ohrbefund: Trommelfell gerötet, stark vorgewölbt, aus dem hinteren unteren Quadranten quillt pulsierender Eiter.

Operation (Dr. E. Urbantschitsch, 16. II. 1912): Weichteile hochgradig infiltriert, schwartig; freier Eiter über dem Tegmen antri. Bakteriologischer Befund: negativ, auch kulturell; Dura der mittleren Schädelwand und Sinus werden in je Fünfkronenstückgröße freigelegt und erscheinen in je Guldengröße hochgradig verändert (mit dicken, schwartigen Auflagerungen und Granulationen belegt). Veränderung des Sinus bis gegen Bulbus. Blutung aus dem Emmissar. 17. bis 20. II. Wohlbefinden. 21. II. Verbandwechsel. Wenig freier Eiter, nichts Besonderes. 22. II. Kältegefühl, Schüttelfrost, 40·2°, keine Schmerzen.

Zweite Operation (Dr. E. Urbantschitsch, 23. II.): Jugularisunterbindung; Vene bluthältig. Sinusincision: Wandständiger Thrombus, Blutung. 24. und 25. II.

Digitized by Google
Original from UNIVERSITY OF CALIFORNIA
Generated on 2019-10-24 13:28 GMT / http://hdl.handle.net/2027/uc1.b3252760
Public Domain in the United States, Google-digitized / http://www.hathitrust.org/access_use#pd-us-google

kein Schüttelfrost; Fieber, Kopfschmerzen. 26. II. Erster Verbandwechsel, Jugulariswunde sehr schön, wenig Wundsekret; in der retroauriculären Wunde etwas freier Eiter. Nach Wegnahme des Tampons keine Blutung. Im allgemeinen Wohlbefinden, nur Schmerzen in der Gegend des linken Kniegelenkes. 27. II. Schwellung und Schmerzen im linken Kniegelenk, ziemlich stark. 8. III. Wundheilung sehr gut, kein freier Eiter; Pauke andauernd trocken. Intern Zitronensäure. 29. III. Ohrwunde sehr schön. Wegen Kniegelenksaffektion transferiert auf die chirurgische Abteilung Büdinger. Von hier nach 3 Wochen nach Hause entlassen.

Etwas Eiterung bis 1. VI. Seither Ohr ganz geheilt.

Blutgerinnung (20. II. 1912): 110 (37·5°),
(23. II. 1912): 85 (38·4°),
(8. VI. 1912): 90.

Pyämische Erscheinungen beginnen am 22. II. Schon 2 Tage vorher war die Blutgerinnung stark herabgesetzt. Weitere Abnahme der Blutgerinnung: trotzdem nur wandständige Thrombose. 3 Tage später keine Blutung mehr beim Tamponwechsel. Metastasen.

20. Marie S., 19 Jahre. Angeblich bis zum 14. Jahre Otorrhöe links, dann keine Eiterung bis vor 7 Monaten (September 1911), seither wieder Eiterung. Seit 12. III. 1912 Otitis media ac. rechts. Ohrbefund: Rechts Perforation vorn unten, pulsierender Eiter; links starke Eiterung, Perforation vorn unten. Beiderseits Fistelsymptom.

Operation (Dr. E. Urbantschitsch, 2. IV. 1912): Trepanation bilateral. Warzenfortsatz pneumatisch, Zellen mit Eiter und Granulationen erfüllt. Große Granulationsmassen im Antrum. Im horizontalen Bogengang, soweit zu überblicken, keine Fistel. Dura der mittleren Schädelgrube normal. Rechts: Sinus sehr stark vorgelagert (7 *mm* hinter der hinteren Gehörgangswand), wird auf Linsengröße freigelegt, normal. Eröffnung des Antrums in dem schmalen Raum zwischen Sinus und Dura der mittleren Schädelbasis; hierbei entleert sich dickrahmiger Eiter. Antrum und Umgebung sehr zellreich, mit Eiter und Granulationen erfüllt. Im horizontalen Bogengang wie links keine Fistel zu sehen. Bakteriologischer Befund: Sehr reichlich grampositive Diplo-Streptokokken. 3. IV. Schmerzen in den Ohren und Kopf verschwunden. 40·2°. Intern Zitronensäure. Ab 6. III. täglich 2 Eßlöffel voll Zitronensäure. 7. bis 8. IV. Fieber, Spontan- und Druckschmerzen in der Gegend des rechten Sinus sigmoideus und transversus. 9. IV. Links sehr gute Heilung, kein freier Eiter. Pauke trocken. Rechts reichlich freier Eiter pulsierend.

Zweite Operation (Dr. E. Urbantschitsch, 9. IV.): Jugularis oberhalb der vorderen freien Sinuswand in Kleinlinsengröße hochgradig verändert, sonst normal. Incision und Excision der lateralen Sinuswand. Wandständiger Thrombus. 10. IV. Subjektiv Wohlbefinden, 39·2°. 12. IV. Verbandwechsel. Aus dem Sinus keine Blutung. Sinus mit Thromben erfüllt, die weit in den Sinus transversus reichen und ausgeräumt werden. 14. II. hohes Fieber, septische Diarrhöen, Nackenschmerzen. Sinus gegen Sinus transversus und Bulbus klaffend. Ab 22. IV., da aus dem Sinus transversus freier Eiter quillt, Perhydrol (pur) in den Sinus. Auffallende Besserung sub-

Generated on 2019-10-24 13:28 GMT / http://hdl.handle.net/2027/uc1.b3252760
Public Domain in the United States, Google-digitized / http://www.hathitrust.org/access_use#pd-us-google
Digitized by Google
Original from UNIVERSITY OF CALIFORNIA

jektiv und objektiv. 30. V. aus der Klinik entlassen. 7. VI. Sinuswunde mit Granulationen erfüllt, fast geheilt. Geringe eitrige Sekretion. Beiderseits Stauungspapille im Abklingen (typisch).

Blutgerinnung (5. IV. 1912): 127,
(9. IV. 1912): 100,
(13. IV. 1912): 97,
(22. IV. 1912): 100,
(7. VI. 1912): 90.

Otitis media pur. subac. — Postop. Sinusthrombose. Rasche Abnahme der Blutgerinnung zur Zeit der Entwicklung der Thrombose. Blutgerinnung bedeutend herabgesetzt; trotzdem kein obtur. Thrombus. Anhaltend Eiterung aus dem Sinus transversus. Blutgerinnung noch 2 Monate später höchstgradig herabgesetzt. Dabei aber Wohlbefinden.

21. Karl B., 34 Jahre. Ohrenfluß links seit Kindheit, zeitweise sistierend, dann Kopfschmerzen. Seit 18. X. 1911 Fieber und Kopfschmerzen. Ohrbefund: Reichlicher, nicht fötider Eiter. Große Perforation, Granulationen am Paukenboden.

Operation (Dr. Ruttin, 23. X. 1911): Verjauchtes Cholesteatom. Knochenerkrankung bis an den Sinus; dieser an einer Stelle mit leichten Auflagerungen bedeckt. Freilegung des Sinus in ganzer Ausdehnung. Typische Radikaloperation. Jugularisunterbindung; Vene bluthaltig; Sinus inzidiert, Blutung in starkem Strahl. 26. X. Verbandwechsel, Tampon mit Eiter durchfeuchtet. Keine Sinusblutung. 30. XII. Entlassung. Zur Zeit der Operation 40°. Nach der Operation annähernd normale Temperaturen.

Blutgerinnung (23. XII. 1911): 125 (36·5°),
(2. XI): 140 (36·6°).

Chronische Otorrhöe; Cholesteatom (verjaucht). Zur Zeit der Operation 40° Fieber. Die Knochenerkrankung reicht bis zum Sinus, der mit Auflagerungen bedeckt war. Bei Incision des Sinus erfolgte Blutung, die genauere Inspektion, ob es sich um wandständige Thrombose handelte, unmöglich machte. In Anbetracht des Umstandes aber, daß der Sinus erkrankt erschien, der Verlauf nach der Sinusoperation vollständig normal, afebril war, bei dem 3 Tage post operationem vorgenommenen Verbandwechsel keinerlei Blutung erfolgte und die Blutgerinnung deutlich herabgesetzt war, kann man wohl eine wandständige Thrombose annehmen. Der relativ rasche Rückgang der Herabsetzung der Blutgerinnung ist zurückzuführen: 1. auf die bald (5 Tage) nach Beginn der akuten Erkrankung vorgenommene Operation und 2. auf die normale Heilung.

22. Hilda H., 10 Jahre. Otitis media pur. chron. sin. nach Masern (vor drei Jahren). Ohrbefund: Profuse Otorrhöe, Perforation vorn unten, Trommelfell gerötet und geschwollen, Senkung der Gehörwandgänge.

Digitized by Google
Original from UNIVERSITY OF CALIFORNIA
Generated on 2019-10-24 13:28 GMT / http://hdl.handle.net/2027/uc1.b3252760
Public Domain in the United States, Google-digitized / http://www.hathitrust.org/access_use#pd-us-google

Operation (Dr. Ruttin, 27. II. 1912): Warzenfortsatz pneumatisch. Alle Zellen voll Eiter. Sinus mit Granulationen bedeckt vom oberen bis zum unteren Knie. Perisinuöser Eiter. 9. III. 39·6°, bis 12. III. ausgesprochene pyämische Temperaturen (36·2—40·2°). 6. III. Milztumor, geringe Bronchitis.

Zweite Operation (Dr. Ruttin, 8. III.): Jugularisunterbindung; Jugularis gefüllt: Sinusincision ergibt Blutung. Genauere Inspektion nicht möglich. Heilung.

Blutgerinnung (1. III. 1912): 120 (37·0°),
(4. III. 1912): 125 (36·7°),
(7. III. 1912): 120 (37·9°).

Chronische Otorrhöe. Bei der Sinusincision Blutung, so daß der wahrscheinlich vorhandene Thrombus nicht mit Sicherheit wahrgenommen werden konnte. Daß aber ein solcher bestand, dafür sprechen die Veränderungen am Sinus, die angesprochen pyämischen Temperaturen, der Milztumor und die herabgesetzte Blutgerinnung.

23. Johanna N., 29 Jahre. Otitis media pur. chron. seit 8 Jahren nach Masern. Vor 15 Jahren Radikaloperation links. Ohrbefund: Totalperforation, geringe Eiterung aus einer kleinen Fistel zwischen Amboß und Stapes.

Operation (Dr. Bondy, 11. IV. 1912): Radikaloperation, Warzenfortsatz sklerotisch. Im Antrum Eiter und Granulationen. Sinus auf Linsengröße freigelegt, normal. 10. bis 15. IV. normale Temperatur, Wohlbefinden. 18. IV. Temperaturansteigung. 19. IV. morgens 40·2°. Beim Verbandwechsel reichlich Blutung aus dem Sinus.

Zweite Operation (Dr. Bondy, 19. IV.): Jugularisunterbindung, typisch, Jugularis gefüllt; wegen Blutung genaue Inspektion der Intima des Sinus nicht möglich. 22. IV. retroauriculär reichlich Eiter. Bei Entfernung des Tampons vom Sinus keine Blutung. Der Sinus füllt sich bis zu einer Linie (der restliche Anteil bleibt kollabiert). 24. IV. Toxische Urticaria, sonst Wohlbefinden. Temperatur nach der zweiten Operation normal (hie und da leichte subfebrile Erhöhung). 27. IV. Urticaria abgeheilt. 2. V. Incision eines großen Abscesses oberhalb des Anus (2—3 Eßlöffel aashaft stinkender Eiter). Ab 4. V. normale Heilung. 11. V. Entlassung.

Blutgerinnung (19. IV. 1912): 110,
(22. IV. 1912): 117,
(11. V. 1912): 135 (36·2°).

Postoperative Sinusthrombose. Sinusoperation; einen Tag nach dem ersten Auftreten pyämische Symptome. Letzterer Umstand dürfte die rasche Besserung der Blutgerinnung bedingt haben.

24. Josef R., 36 Jahre. Vor 18 Jahren Otorrhöe; nach Entfernung von Polypen Sistierung der Eiterung. Vor 5 Jahren neuerdings Otorrhöe, auf Behandlung sistiert. In den letzten 3 Jahren konstanter Ohrenfluß. Zeitweilig Schwindel, keine Kopfschmerzen, keine Übelkeiten, kein Erbrechen.

Rechts Totaldestruktion des Trommelfells. Im Antrum Eiter und Granulationen, Cholesteatom; funktionell nichts Besonderes.

Generated on 2019-10-24 13:28 GMT / http://hdl.handle.net/2027/uc1.b3252760
Public Domain in the United States, Google-digitized / http://www.hathitrust.org/access_use#pd-us-google
Digitized by Google
Original from UNIVERSITY OF CALIFORNIA

Erste Operation (Dr. E. Urbantschitsch, 11. IV.): Radikaloperation, typisch, nichts freigelegt. 15. IV. Pyämisches Fieber bis 40·1°. 17. IV. Beim Verbandwechsel epileptischer Anfall (früher noch nie).

Zweite Operation (Dr. E. Urbantschitsch, 19. IV.): Sinus-Jugularisoperation. Bohnengroße Stelle des Sinus verfärbt, in ihrem Zentrum kleine Fistel, von hier quellen einige Tropfen Eiter hervor. In der Jugularis flüssiges Blut. Nach Beendigung der Operation starke Blutung aus dem unteren Ende der Jugularis durch Abgehen des Unterbindungsfadens. Nach Wegnahme der Jodoformgaze, die auf den Sinus gelegt worden war, bricht dieser durch und es entsteht eine profuse Blutung. 20. IV. Schulterschmerzen, Fieber. 24. IV. Erster Verbandwechsel, mäßige Sinusblutung. 26. IV. Chirurgische Diagnose (Doz. Dr. v. Haberer): Schultergelenk frei, wahrscheinlich Knochenmetastasen im oberen Anteil des linken Humerus. 29. IV. Patient zum erstenmal außer Bett. 4. bis 12. V. Wundheilung fortschreitend. Halswunde geheilt. Schulterschmerzen vorhanden, doch wenig. Ab 25. IV. normale Temperaturen. 13. V. Zur ambulatorischen Nachbehandlung entlassen.

Blutgerinnung (25. IV. 1911): 135 (37·4°).

Chronische Eiterung, Cholesteatom. Erste Operation ohne vorhergegangene Symptome einer Sinuserkrankung; bei der Operation nichts freigelegt. Wegen hohen Fiebers und epileptischen Anfalles 8 Tage später zweite Operation, wobei sich ein in Eiterung übergegangener wandständiger Thrombus findet. Daß die Thrombenbildung nicht sehr intensiv war, bezeugt der spontane Durchbruch des Sinusblutes durch die erkrankte Sinuswand. Aus äußeren Gründen konnte die Blutgerinnung erst 6 Tage nach der Sinusoperation vorgenommen werden; hierbei zeigte sich eine nur mäßig herabgesetzte Blutgerinnung. Es ist anzunehmen, daß sich die chemische Beschaffenheit des Blutes, da der Erkrankungsherd gleich zu Beginn ausgeschaltet werden konnte, im Laufe der zwischen zweiter Operation und Blutgerinnungsbestimmung verstrichenen 6 Tage wieder dem Normalen nähern konnte. Daß sie überhaupt nicht sehr herabgesetzt war, zeigt die Sinusblutung beim ersten Verbandwechsel 5 Tage nach der Sinusoperation. In diesem Falle dürfte es sich um einen Absceß der Sinuswand mit beginnender Thrombose gehandelt haben.

25. Karl K., 40 Jahre. Seit 9 Wochen Ohrschmerzen und Otorrhöe, Kopfschmerzen, zeitweise Schwindel, kein Erbrechen, keine Übelkeit, Trommelfell gerötet und geschwollen, Senkung der oberen hinteren Gehörgangswand, kein Sekret.

Operation (Dr. E. Urbantschitsch, 25. IX. 1911): Knochen in der Tiefe käsig erweicht, im Antrum dickflüssiger Eiter. Der vom kranken Knochen belegte Sinus wird auf 5 *cm* freigelegt, seine Wand verdickt. Bei Abtragung des kranken Knochens an der Dura entströmt Eiter aus der mittleren Schädelgrube. Bloßlegung auf Bohnengröße, Dura verändert. Bakteriologischer Befund: Keine Bakterien nachweisbar. 5. X. Incision eines intrakapsulären Abscesses am Fußgelenk (Sprunggelenk). Bakteriologischer Befund: Sehr spärlich Gram-positive Kokken (zu zweit). 12. X. Entleerung des Abscesses. 24. X. bis 8. XI. pyämische Temperaturen (36·3—39·8°).

Generated on 2019-10-24 13:28 GMT / http://hdl.handle.net/2027/uc1.b3252760
Public Domain in the United States, Google-digitized / http://www.hathitrust.org/access_use#pd-us-google
Digitized by Google
Original from UNIVERSITY OF CALIFORNIA

Blutgerinnung (8. X. 1911): 130 (37·6°).

Akute Mastoiditis. Thrombose möglich; dafür sprechen: die pyämischen Temperaturen durch 16 Tage, der Absceß am Sprunggelenk, die gesteigerte Blutgerinnung. Daß kein schwerer Prozeß vorlag: die Heilung in relativ kurzer Zeit ohne weiteren Eingriff und die nur wenig herabgesetzte Blutgerinnung.

26. Johanna L. Mit 4 Jahren Otorrhöe eines Ohres (welches unbestimmt). Seither kein Ausfluß bis vor 2 Jahren; seit halbem Jänner 1912 Schmerzen hinter dem Ohr, Schwindel und Kopfschmerzen. Ohrbefund: Fötides Sekret, Gehörwand tief herabgesunken, in der Tiefe Granulationen. Druck- und Schmerzempfindlichkeit des Proc. mast. Fistelsymptom positiv, kalorische Reaktion wegen Ohrenschmerzen nicht prüfbar.

Erste Operation (Dr. Hofer, 25. I. 1912): Radikaloperation. Cholesteatom; Sinus vorgelagert, verfärbt, Fistel nicht auffindbar. 25. I. 40·5°. Kopfschmerzen. 26. bis 28. I. 36·8—39·8°; schmerzhafte Schwellung des linken Schultergelenkes mit Druckpunkten vorn und hinten. Druckempfindlichkeit der linken Nierengegend. (Verdacht auf Absceß daselbst.) Pulsbeschleunigung, Andeutung von Dikrotie. Milz leicht vergrößert. Kernig angedeutet, Hauthyperästhesie, Dermographie.

Zweite Operation (Dr. Hofer, 29. I.): Sinus bis ins Gesunde freigelegt, einige Stellen mit schlechten Granulationen bedeckt; bei Incision des Sinus Blutung. 30. I. Blutentnahme in vier Kolben (Bouillon), je 10 cm^3, steril. 1. II. Beginnendes Erysipel auf der gesunden Halsseite. 2. II. Schmerzhaftigkeit beider Schultergelenke auf Druck und bei Bewegung. 12. II. Linkes Schultergelenk sehr schmerzhaft. Nierengegend noch druckempfindlich. Intern Natr. salic. 3·0. 14. II. Erysipel abgelaufen. 15. II. In der Scapularisgegend rechts deutliche Fluktuation, ein großer Absceß zwischen Scapula und Muskulatur mit fötidem, dünnflüssigen Eiter. Breite Incision mit Gegenincision. Ödem; Schwellung des ganzen rechten Armes, Nierengend nicht mehr druckempfindlich. 25. II. Wunde an der Scapula in Ausheilung; subaxillare Lymphdrüsen bedeutend abgeschwollen. Schultergelenk bedeutend angeschwollen, in der Tiefe Fluktuation. 26. II. Wegen der Abscesse Transferierung auf die chirurgische Abteilung Prof. Dr. Frank. Pat. wird von hier wegen abermaligem Erysipel ins Franz Josef-Spital transferiert, wo sie stirbt.

Blutgerinnung (20. I. 1912): 120 (39·9°) (Blut dabei ganz flüssig, bis auf einen ganz kurzen Gerinnungsfaden von feinster Frauenhaarstärke).

(26. II.): 115 (38·7°).

Chronische Otitis, Cholesteatom. Thrombose wahrscheinlich: pyämische Temperaturen, Veränderung der Sinuswand, metastatische Abscesse (Absceß in der Scapulargegend und im Schultergelenk), Blutgerinnung herabgesetzt. Incision des Sinus ergibt Blutung. Daher sicher keine stärkere Thrombose. Genaue Inspektion des Inhalts wegen Blutung nicht möglich. Doch spricht der lange Verlauf (bettlägerig vom Januar bis Mai) und die verkürzte Blutgerinnung, auch nach Ablauf des Erysipels (noch nach Wochen) für Thrombose.

Digitized by Google
Original from UNIVERSITY OF CALIFORNIA
Generated on 2019-10-24 13:28 GMT / http://hdl.handle.net/2027/uc1.b3252760
Public Domain in the United States, Google-digitized / http://www.hathitrust.org/access_use#pd-us-google

Es ist jedoch nicht ausgeschlossen, daß auch das schwere Erysipel die Blutgerinnung beeinflußt hat.

27. Ludmilla P. Seit 5 Wochen Otorrhöe, seit einer Woche retroauriculäre Schmerzen. Ohrbefund: Fötide Eiterung, in der Paukenhöhle Granulationen; Mastoiditis, Ödem.

Operation (Dr. Beck, 4. XII. 1911]: Knochen siebartig durchlöchert; reichlich grüner Eiter in den Warzenzellen, desgleichen Granulationen. Der kranke Knochen reicht bis zum Sinus, der auf 4 *cm* freigelegt wurde; seine Wand verfärbt, mit Granulationen bedeckt. Senkungsabsceß. 10. XII. Zur ambulatorischen Nachbehandlung nach St.-Pölten entlassen.

Blutgerinnung (2. XII. 1911): 120 (36·3°).

Akute Otorrhöe; Thrombose möglich; Erkrankung des Knochens bis zum Sinus, dessen Wand verfärbt und mit Granulationen bedeckt ist. Da seit der Operation keine pyämischen Erscheinungen, weitere Eingriffe unnötig. Weitere Beobachtung durch Abreise der Pat. leider verhindert.

28. Anton S., 27 Jahre. Verkühlung, am 2. X. 1911 Schüttelfrost und Fieber. Ab 11. X. Kopfschmerzen, Übelkeiten und Erbrechen (häufig); Bewußtlosigkeit durch 2 Wochen; Pat. hat in dieser Zeit weder gegessen noch getrunken. In der Woche nachher war Pat. zeitweise bei Bewußtsein und nahm Suppe und Rotwein zu sich. Seit 31. X. retroauriculäre Schwellung, rapid zunehmend, ohne Otorrhöe. 6. XI. Ödem der ganzen linken Gesichtshälfte und zum erstenmal Ausfluß aus dem Ohr. Der Eiter rann nunmehr ununterbrochen aus dem Ohr und durchnäßte die ganze Kleidung. Ohrbefund: Genauere Untersuchung wegen der ungewöhnlich profusen Eiterung unmöglich; bei Neigung des Kopfes rinnt der Eiter kontinuierlich im Strahl heraus. Gehör vorhanden.

Operation (Dr. E. Urbantschitsch, 7. XI. 1911): Große Knochenfistel, aus der pulsierender dickrahmiger Eiter quillt. Breite Bloßlegung von Sinus und Dura; beide hochgradig verändert, mit Granulationen dicht besetzt. Bloßlegung in mehr als zweimal Fünfkronenstückgröße; Fistel im horizontalen Bogengang. Radikaloperation, Tamponade mit 10 *m* 4 *cm* breiter Jodoformgaze. Bakteriologischer Befund: Staphylokokken. Wundverlauf normal, afebril. 6. XII. In die Heimat entlassen.

Blutgerinnung (10. XI. 1911): 125 (36·0°).

Akute Otitis, Thrombose wahrscheinlich. Höchstgradige Zerstörungen und Veränderungen von Sinus und Dura. Symptome einer schweren intrakraniellen Komplikation seit 5 Wochen. Thrombose zur Zeit der Operation zweifellos lokalisiert, daher keine weiteren Eingriffe.

29. Friedrich B., 28 Jahre. Chronische Otitis media pur. Nach mehrmonatlicher Pause neuerdings Otorrhöe mit Schmerzen und Schwindel. Ohrbefund: Eiter und Epithelmassen in der Paukenhöhle (Cholesteatom?).

Operation (Dr. Ruttin, 22. XI. 1911): Radikaloperation; kleinzelliger Warzenfortsatz; alle Zellen mit Eiter erfüllt. Einige Zellen reichen bis an den Sinus; an

Digitized by Google
Original from UNIVERSITY OF CALIFORNIA
Generated on 2019-10-24 13:28 GMT / http://hdl.handle.net/2027/uc1.b3252760
Public Domain in the United States, Google-digitized / http://www.hathitrust.org/access_use#pd-us-google

einer kleinen circumscripten Stelle findet sich hier eine graurote, tapetenförmige Auflagerung. Freilegung bis ins Gesunde. 23. bis 26. XI. Temperatur 36·4—38°; 27. XI bis 4. XII. 36·2—39·6° mit 3 Schüttelfrösten; 5. bis 22. XII. unter 37°; 22. XII. Entlassung.

Blutgerinnung (2. XII. 1911): 133 (37·6°).

Chronische Otitis. Thrombose wahrscheinlich; ausgesprochen pyämische Temperaturen. Veränderung des Sinus. Wegen Besserung des Befindens Sinusoperation nicht erforderlich. Blutgerinnung relativ wenig herabgesetzt, vermutlich mit dem milden Verlauf zusammenhängend.

30. Eduard W., 30 Jahre. Otitis media pur. acut. seit Februar 1912. 10. III. 1912 Trepanation, normale Heilung. Ab 26. III. neuerlich Kopfschmerzen, hie und da Schwindel, retroauriculäre Schwellung. 4. IV. Gehörgang trocken, Trommelfell entzündet, Details noch erkennbar, Entzündung der Warzenfortsatzgegend.

Operation (Dr. Bondy, 4. IV.): Trepanation; reichlich rahmiger Eiter, spärliche Granulationen. Bakteriologischer Befund: Diplococcus pneumoniae. Heilung normal, afebril bis 11. IV. 12. IV. Fieber, akutes Ekzem der Ohrmuschel. 13. bis 18. IV. Temperatur 38·0—40·0°, am 17. IV. abends 37·0°; 19. bis 30. IV. 36·0—37·4°.

Blutgerinnung (17. IV. 1912): 110 (38·2°),
(20. IV. 1912): 125 (36·1°).

Otitis acuta; Thrombose unsicher. Für Thrombose sprechen die zeitweiligen pyämischen Temperaturen, die öfteren Verschlechterungen des Zustandes und die Blutgerinnungsherabsetzung. Für den milden Verlauf spräche die Besserung in der Blutgerinnung.

31. Berta H., 28 Jahre. Otitis media ac. d.; Trommelfell gerötet und geschwollen; Perforation vorn unten mit reichlichem pulsierenden Eiter. Regio mast. etwas geschwollen und druckempfindlich.

Operation (Prof. Urbantschitsch, 5. IV. 1911): Disseminierte Granulationsherde im Processus mastoideus. Antram voll Eiter und Granulationen. Sinus weit vorgelagert, normal aussehend (umgebender Knochen aber erkrankt). 11. bis 15. IV. Wohlbefinden. 16. IV. Plötzlich Temperatur 40°. 17. IV. Pyämische Temperatur, Kopfschmerzen.

Zweite Operation (Dr. E. Urbantschitsch, 18. IV.): Sinus in Linsengröße mit kleinen Granulationen bedeckt sowie Auflagerungen. Incision, Lumen blutdurchgängig; Jugularisunterbindung; Jugularis blutleer. 19. bis 23. IV. Zeitweise Temperatursteigerung, Kopfschmerzen. 24. IV. Sinus nicht blutend. Heilung.

Blutgerinnung (18. IV. 1911): 135,
(16. IV. 1912): 135.

Otitis acuta. Thrombose unwahrscheinlich. Die Incision des Sinus ergab flüssiges Blut. Die heftigen Kopfschmerzen erklärten sich durch reichen Indicangehalt des Harns. Die Blutgerinnung war fast normal und entsprach vollständig der Blutgerinnung im normalen Zustande der Pat. (1 Jahr später).

Generated on 2019-10-24 13:28 GMT / http://hdl.handle.net/2027/uc1.b3252760
Public Domain in the United States, Google-digitized / http://www.hathitrust.org/access_use#pd-us-google
Digitized by Google
Original from UNIVERSITY OF CALIFORNIA

32. Bruno K., 21 Jahre. 31. X. 1910 Influenza, 8 Tage später akute Otitis mit Otorrhöe, seit 19. I. 1911 retroauriculäre Schwellung, nach 2 Tagen abnehmend, keine Übelkeit, kein Erbrechen. Rechts pulsierender Eiter, Rötung, Schwellung, Vorwölbung des Trommelfells (besonders oben). Schmerzen in der submaxillaren und mittleren Halsgegend. Am 24. II. zum erstenmal Fieber (38°), am 26. II. 40°, dann kontinuierlich zirka 39°. Seit Ende Februar Schmerzen hinter dem äußeren Ende des rechten Schlüsselbeines.

Operation (Dr. Ruttin, 4. III.): Antrum mit Eiter und Granulationen erfüllt. Freilegung von Sinus, der weißlich verändert und mit bindegewebsartigen Strängen bedeckt erscheint. Incision: Blutung. Wand verdickt, Thrombose nicht nachweisbar. Jugularisunterbindung. Pyämisches Fieber am 7. und 8. III., ab 10. normale bis subfebrile Temperaturen. 20. III. Absceß in der linken Schultergegend (Gelenk frei), Incision. 3. IV. Retropharyngealer Absceß, Incision. 22. IV. Entlassung. Wundhöhle seit I. V. 1912 trocken.

Blutgerinnung (11. und 18. II. 1912): 158 (37 bzw. 36°),
(29. XI. 1911): 150.

Akute Otitis mit hohem Fieber. Sinuswand verändert; Incision; Blutung; Thrombose nicht nachweisbar. Blutgerinnung verzögert bis normal.

33. Ludwig R., 24 Jahre. Otitis media pur. ac. Ohrbefund: Rechts reichlich Eiter (rahmig), Perforation hinten unten, Trommelfell gerötet, vorgewölbt, Warzenspitze druckempfindlich.

Operation (Dr. Bondy, 15. III.): Warzenfortsatz pneumatisch. In allen Zellen Eiter. Keine Knocheneinschmelzung. Sinus wird freigelegt, normal.

Zweite Operation (Dr. Bondy, 17. III.): Jugularisunterbindung; Sinusincision (Blutung). 21. III. Exitus. Obduktionsbefund: Eitrige Tonsillitis, akute hämorrhagische parenchymatöse Nephritis, frische fibrinöse Pleuritis, akuter Milztumor. Bakteriologischer Befund der Angina: Gram-positive Kokken in Ketten.

Blutgerinnung (16. III. 1912): 140 (40·1°),
(20. III. 1912): 140 (39·0°).

Mastoiditis acuta. Hohes Fieber bei großer Prostration. Blutgerinnung fast normal (am 16. und 20. III.: 140). Sinus normal; bei der Obduktion fand sich nicht einmal eine Andeutung von Thrombose.

34. Franz K. Seit Kindheit Ohrenfluß, der zeitweise sistiert; seit 5 Wochen stärkerer Ausfluß mit retroauriculären Schmerzen, keine Kopfschmerzen, kein Erbrechen, Temperatur normal. Ohrbefund: Fötider Eiter, große Polypen.

Operation (Prof. Urbantschitsch, 16. XI. 1911): Radikaloperation, Cholesteatom; nichts freigelegt. Nach der Operation 17. IX. bis 19. X. pyämische Temperaturen (36·8—40·2°), reichliche Eiterung, Eiter mißfärbig.

Zweite Operation (Prof. Urbantschitsch, 24. IX. 1911): Freilegung des Sinus, Incision, Blutung im Strahl. 29. IV. Beim Verbandwechsel heftige Sinusblutung. 1. X. Beim Versuch, den Sinustampon zu lüften, Blutung daselbst; so bis 6. X.; 9. X. Sinustampon ohne Blutung entfernt. 17. XI. Entlassung.

Generated on 2019-10-24 13:28 GMT / http://hdl.handle.net/2027/uc1.b3252760
Public Domain in the United States, Google-digitized / http://www.hathitrust.org/access_use#pd-us-google
Digitized by Google
Original from UNIVERSITY OF CALIFORNIA

Blutgerinnung (26. IX. 1911): 155 (37·6°),
(13. X. 1911): 140 (37·1°),
(16. X. 1911): 135 (39·0°).

Chronische Otorrhöe mit akuter Exacerbation, Cholesteatom. Nach der ersten Operation, bei der nichts freigelegt wird, pyämische Temperaturen, daher Sinusoperation. Probeincision ergibt Blutung im Strahl. Bei den folgenden Verbandwechseln stets heftige Blutung. Blutgerinnung normal. Allmähliche Abnahme der Blutgerinnung mit Aufhören der Blutung beim Tamponwechsel.

35. Johann B., 17 Jahre. Aufnahme März 1911. Ohrenschmerzen links, nach einigen Tagen verringert. Ende April neuerdings Ohrenschmerzen, einige Tage später retroauriculäre Schwellung und Kopfschmerzen, keine Übelkeiten, kein Erbrechen. Ohrbefund links: Reichlich fötider Eiter, Trommelfell gerötet, geschwollen, vorgewölbt. Große Perforation vorn unten, aus der pulsierender Eiter kommt, Senkung der Gehörgangswand. Retroauriculäre Schwellung.

Operation (Dr. Bondy, 4. V. 1911): Weichteile infiltriert, kleine Knochenfistel. Knochen zellarm. Große Eiterhöhle. Sinus mit dicken Granulationen bedeckt. Fieber, Schüttelfröste, Kopfschmerzen.

Zweite Operation (Dr. Bondy, 6. V.): Sinuseröffnung. Sinuswand verdickt, mit weichen Granulationen besetzt. Kein Thrombus, Intima normal.

Blutgerinnung (6. V. 1911): 160.

Akute Mastoiditis. Sinus mit dicken Granulationen besetzt. Fieber, Schüttelfröste und Kopfschmerzen sprechen für Thrombose, nur die Blutgerinnung dagegen. Sinusincision mit genauer Inspektion der Intima, die aber völlig normal und thrombenfrei gefunden wird.

36. Antonie K., 23 Jahre. 26. XII. 1910 Otitis acuta d.; Gehörgangverengerung, in der Tiefe pulsierender Eiter.

Operation (Dr. Bondy, 12. I. 1911): Warzenfortsatz pneumatisch, Knochen erweicht. In allen Zellen Eiter, Sinus an einer kleinen Stelle freigelegt, normal. Bakteriologischer Befund: Streptococcus pyogenes. 19. I. An der Strecksehne des rechten Vorderarmes Absceß. Fieber mit pyämischen Temperaturen (36·6—40·6°).

Zweite Operation (Dr. Bondy, 21. I. 1911): Freilegung des Sinus; Wand normal. Probeincision: Blutung im Strahl. Allmähliche Besserung und Heilung.

Blutgerinnung (5. II.): 160.

Mastoiditis ac. mit Prostration und hohem Fieber pyämischen Charakters. Sinus normal, Probeincision: Blutung im Strahl, Blutgerinnung verzögert.

37. Schwester S., 36 Jahre. Otitis media pur. chron. und Skrofulose. Ohrbefund: Randständige Perforation hinten oben, Eiter aus dem Antrum.

Operation (Dr. E. Urbantschitsch, 24. V.): Radikaloperation. Nichts freigelegt, Warzenfortsatz pneumatisch, Granulationen. 25. bis 28. V. Wohlbefinden, Ohrwunde fast trocken. 1. II. plötzlich 40°. 2. bis 7. II. normale Temperatur, etwas

Digitized by Google
Original from UNIVERSITY OF CALIFORNIA
Generated on 2019-10-24 13:28 GMT / http://hdl.handle.net/2027/uc1.b3252760
Public Domain in the United States, Google-digitized / http://www.hathitrust.org/access_use#pd-us-google

Kopfschmerzen und Müdigkeit, sonst Wohlbefinden. 8. II. Schüttelfröste, 40·4°, Erbrechen. 10. II. Schüttelfröste, 40·2°.

Zweite Operation (Dr. E. Urbantschitsch, 10. II.): Weitere Aufmeißelung. Knöcherne Sinuswand infiltriert. Sinus selbst erscheint vollständig normal, dünnwandig, mit Blut gefüllt. 11. II. Exitus.

Blutgerinnung (10. II.): 160.

Chronische Otitis. Schwere septisch-pyämische Erscheinungen. Blutgerinnung verzögert.

38. Leopoldine S., 16 Jahre. Seit Frühjahr 1911 Ohrerkrankung links ohne Schmerzen; seit 8 Tagen stechende Schmerzen im Ohr, keine Kopfschmerzen, kein Fieber, noch sonstige Symptome. Linker Gehörgang erfüllt von blaßroten Polypen; fötides, krümeliges Sekret. Gehör: $V = 2\,cm$, kalorischer Nystagmus (wegen der Polypen mit dem Antrumröhrchen geprüft) negativ.

Operation (Prof. Urbantschitsch, 19. X.): Antrum und ganzer Processus mastoideus mit stinkendem Cholesteatom erfüllt. Beim Meißeln gegen den Sinus starke Blutung aus Knochengefäßen (Emissar!), mit Panse nicht stillbar; konstante Kompression der Stelle während der ganzen Operation. Im horizontalen Bogengang große, mit Granulationen erfüllte Fistel. Labyrinthoperation: Reichlich Liquorabfluß; 19. IX. abends reichlich Liquorabfluß, 38·6°; 20. und 21. X. Kopfschmerzen, 38·8°. 22. X. morgens Erbrechen ohne vorangegangene Übelkeit, sehr heftige Kopfschmerzen. 25. X. bis 5. XII. normale Wundheilung, Wohlbefinden. 6. XII. Entlassung.

Blutgerinnung (21. X. 1911): 145 (38·7°).

Chronische Eiterung, Cholesteatom, keine Thrombose. Die höhere Temperatur, die intensiven Kopfschmerzen haben den Verdacht auf mögliche Thrombose geweckt, die Blutgerinnung sprach aber dagegen. Tatsächlich gingen die Symptome bald von selbst zurück.

39. Katharina M., 49 Jahre. 25. XII. 1911 akut, Otitis media ac. d. mit folgendem Ödem der Weichteile des Proc. mastoid. und der Schläfengegend; Warzenfortsatz spezifisch druckschmerzhaft, sonst nichts Besonderes.

Trepanation (Dr. E. Urbantschitsch, 21. III. 1911): Knochen allseitig so erweicht, daß er bis zum Sinus und zur Dura der mittleren Schädelbasis mit dem scharfen Löffel entfernt werden kann. Bei der Exkochleation einer stark erweichten Knochenpartie in der Nähe des Sinus starke Emissarblutung. 25. III. Mattigkeit, Ekel vor Speisen. 26. III. Desgleichen. 27. III. 39·6°, erster Verbandwechsel (normal). 28. III. 38°. Ab 29. III. vollständiges Wohlbefinden. 1. IV. Entlassung.

Blutgerinnung (28. III. 1911): 150 (38°).

Keine Thrombose. Die plötzlich aufschnellende Temperatur auf 39·6° bei Erkrankung des Knochens bis zum Sinus bei hochgradiger Mattigkeit und dem Ekel vor Speisen ließen Thrombose befürchten. Blutgerinnung normal. Heilung in kürzester Zeit.

Generated on 2019-10-24 13:28 GMT / http://hdl.handle.net/2027/uc1.b3252760
Public Domain in the United States, Google-digitized / http://www.hathitrust.org/access_use#pd-us-google
Digitized by Google
Original from UNIVERSITY OF CALIFORNIA

40. Josef G., 31 Jahre. 8. X. 1911 Erysipel, von der Nase ausgehend. 15. X. Otitis media pur. acut. mit Spontanperforation. Ausfluß anhaltend. Pat. war seit zirka 10. XI. bettlägerig; Schmerzen am Warzenfortsatz. Temperatur 37·4—37·7°, keine Übelkeiten, kein Erbrechen. Ohrbefund: Reichlich Eiter; aus einer kleinen Trommelfellperforation im hinteren unteren Teil drängen sich Granulationen aus der Paukenhöhle. Proc. mastoid. geschwollen, druckempfindlich.

Operation (Dr. E. Urbantschitsch, 28. XI. 1911): Warzenfortsatz zellreich, voll Eiter. Sinus gegen die Spitze zu freiliegend, Sinuswand hochgradig verändert, mit Granulationen und Auflagerungen reichlich bedeckt. Peribulbärer Absceß, Knochen um den Bulbus stark erweicht, vereitert. Erst gegen den Sinus transversus wird der Sinus annähernd normal. 29. XI. Kopfschmerzen, Erbrechen nach dem Essen. 30. XI. Kopfschmerzen, Erbrechen. 2. XII. Erster Verbandwechsel, kein freier Eiter. 12. XII. Entlassung. Temperatur stets normal (die höchste Temperatur 37·4°). Bakteriologischer Befund: Staphylo-Streptokokken.

Blutgerinnung (2. XII. 1911): 150 (37·2°).

Mastoiditis ac. Wohlbefinden stark alteriert, subfebrile, doch keine pyämischen Temperaturen, Bettruhe schon durch 19 Tage vor der Operation. In den zwei nächsten Tagen Kopfschmerzen und Erbrechen, das aber möglicherweise auf die Narkose bezogen werden kann. Bei der Operation zeigte sich der Sinus verändert, doch war kein Grund zu einer Sinusoperation vorhanden und es erfolgte normale Heilung bei normaler Blutgerinnung.

41. Angela K., 16 Jahre. Otitis media pur. chron. sinistra seit Kindheit. Seit 2. V. 1911 Kältegefühl, dann Fieber. Ohrbefund: Polypen, fötider Eiter, Warzenfortsatz druckempfindlich.

Operation (Dr. Bárány, 6. V. 1911): Cholesteatom, sonst nichts Besonderes. Heilung.

Blutgerinnung (8. V. 1911): 142.

Chronische Otorrhöe. Kältegefühl, Fieber: Blutgerinnung normal. Operationsbefund ohne Besonderheiten.

42. Gf. Tibor T. Chronische Otorrhoe bil., Eiterung rechts stärker als links.

Operation (Prof. Urbantschitsch, 27. X. 1906): Radikaloperation, typisch. Nach der Operation 2 Tage Erbrechen, Temperatur 36·7—37·2°. Zunächst normale Heilungstendenz, ab 8. XI. Appetitlosigkeit, Fieber (38—39°). 14. XI. Übelkeiten und Erbrechen. Augenspiegelbefund (Hofrat Dr. Fuchs) ohne Besonderheiten. Interner Befund (Prof. Dr. Ortner): Milz etwas vergrößert, sehr hart, desgleichen die Leber. Bronchitis rechts, Fieber 40·3°. 17. bis 20. XI. konstantes Fieber (40 bis 43°), zeitweiliges Frösteln beziehungsweise Schüttelfrost. 21. bis 25. XI. Zustand unverändert, Somnolenz. Wundheilung normal.

Zweite Operation (Prof. Urbantschitsch, 25. XI. 1906): Jugularisunterbindung, typisch. Breite Bloßlegung des Sinus; Incision ergibt, daß sicher kein Thrombus besteht. Blut auffallend dunkel. Bakteriologischer Befund des Blutes: Reinkultur von Streptococc. pyogenes.

Digitized by Google
Original from UNIVERSITY OF CALIFORNIA
Generated on 2019-10-24 13:28 GMT / http://hdl.handle.net/2027/uc1.b3252760
Public Domain in the United States, Google-digitized / http://www.hathitrust.org/access_use#pd-us-google

27. XI. bis 15. XII. Fieber bis zu 40°. Schmerzen im rechten Schultergelenk. Bei Wegnahme des Sinustampons immer Blutung aus dem Sinus. Erst am 20. XII. keine Blutung mehr. 15. und 17. XII. Subcutane Injektion von je 10 cm^3 Antistreptokokkenserum. Ab 18. XII. stetig zunehmende Heilung bei steigendem Wohlbefinden. 1. I. 1907 Entlassung.

Typischer Fall von Sepsis bei chronischer Otitis med. pur. dextra. Die Schüttelfröste bei den maximalen Temperaturen, die sicher vom Ohr ausgingen, bei der Milzvergrößerung und den schwersten subjektiven Erscheinungen des Pat. drängten zur Sinusoperation; doch fand sich weder eine Spur von Thrombose, noch die geringste Beschleunigung der Blutgerinnung, ja, klinisch eher eine Verzögerung, indem der Sinus noch 3 Wochen nach der Incision blutete, also nicht die geringste Tendenz zu einem Verschluß durch Koagulation bestand.

43. Ignaz S., 17 Jahre. 7. I. 1911 plötzlich Fieber 40·0°; Pneumonie. Nach 2 Tagen Temperaturabnahme, Otorrhöe links, andauernd, keine Kopfschmerzen, keine Übelkeiten, kein Erbrechen. Ohrbefund links: Rötung, Schwellung, Vorwölbung des Trommelfells, profuser schleimig-eitriger Ausfluß, Senkung der hinteren oberen Gehörgangswand. Druckempfindlichkeit der Warzenspitze.

Operation (Dr. Rauch, 16. II. 1912): Trepanation. Empyem, Processus mast. bis zur Spitze und zum Sinus mit eitrigen Zellen erfüllt. Sinus auf $1^1/_2$ *cm* bloßgelegt, unverändert. 17. bis 23. II. subfebrile Temperaturen. Ab 28. II. abendliche Temperatursteigerung auf 37·3—37·6°, seit 2. IV. kontinuierlich Fieber 38·3—38·9.

Zweite Operation (Dr. Ruttin, 7. IV. Weitere Freilegung des Sinus bis gegen den Bulbus. Sinus mit dicken grauroten Granulationen bedeckt. Dura der mittleren Schädelbasis normal.

Entwicklung eines peritonsillären Abscesses links, der sich als Senkungsabsceß vom Ohr entpuppt. Wegen Verschlechterung des Zustandes und pyämischen Temperaturen Probeincision des Sinus; keine Thrombose. Wegen plötzlicher Apathie Schläfelappenincision; Entleerung eines großen Hirnabscesses.

Blutgerinnung (7. III. 1912): 135 (37·1°),
(27. IV. 1912): 90,
(4. V. 1912): 105.

Otitis ac. Blutgerinnung herabgesetzt wie bei Thrombose, Sinus aber frei. Hirnabsceß.

44. Marie K., 14 Jahre. Otitis media pur. chron. dext., Gehörgang durch Cholesteatom stenosiert. Druckempfindlichkeit des Warzenfortsatzes, komplette Taubheit, keine kalorische Reaktion, Facialisparese.

Operation (Dr. Beck, 11. IV. 1912): Fistel in der Corticalis, aus der Cholesteatom quillt. Ganzer Warzenfortsatz von stinkendem Cholesteatom erfüllt. Radikaloperation. Erweichter Knochen bis zur Dura der mittleren Schädelgrube, Dura verfärbt, mit leichten Auflagerungen bedeckt; Sinus auf 2 *cm* freigelegt, normal;

Digitized by Google
Original from UNIVERSITY OF CALIFORNIA
Generated on 2019-10-24 13:28 GMT / http://hdl.handle.net/2027/uc1.b3252760
Public Domain in the United States, Google-digitized / http://www.hathitrust.org/access_use#pd-us-google

Dura der hinteren Schädelbasis grüngelb, zum Teil mit Granulationen bedeckt. (Bakteriologischer Befund: Deckglas, Kultur und Anreicherungsversuch negativ. Lumbalpunktat steril.) Labyrinthoperation nach Neumann, Spaltung der stark verdickten Kleinhirndura, Incision negativ. 23. bis 30. IV. Fieber, spontaner Nystagmus ↻ r., Zeigeversuch (Bárány) negativ.

Zweite Operation (Dr. Beck, 30. IV.): Incision des Kleinhirns; Entleerung von 1 Kinderlöffel voll Eiter. 3. V. Schwellung der rechten Halsseite, in den nächsten Tagen zunehmend.

Dritte Operation (Dr. Beck, 6. V.): Eröffnung eines tiefen Halsabscesses unter dem vorderen Rand des Sternocleidomastoideus. Bakteriologischer Befund (Deckglas): Gram-positive und negative Kokken und Bacillen. Gewebe nekrotisch, Jugularis und Carotis nicht zu finden. Diffuse Blutung aus dem nekrotischen Gewebe. Hirnabceß reichlich eiternd; täglich Verbandwechsel.

Blutgerinnung (13. IV. 1912): 115,
(1. V. 1912): 115,
(8. V. 1912): 105 (38·6°).

Chronische Otitis, Cholesteatom; Radikal- und Labyrinthoperation, Blutgerinnung herabgesetzt wie bei Thrombose, Cerebellarabsceß.

45. Ernst R., 18 Jahre. Seit 2 Jahren Otorrhöe, seit halbem November 1911 retroauriculäre Schwellung. In der letzten Zeit immer Kopfschmerzen. Hochgradige Schwellung des äußeren Gehörganges, die die Tiefeninspektion unmöglich macht.

Operation (Dr. Ruttin, 30. XI. 1911): Warzenfortsatz mit Eiter und Granulationen erfüllt. Fistel vor dem Processus mastoideus in der Schuppe. Freilegung der Dura in mehr als Fünfkronenstückgröße. Dura graugrün belegt, mit Granulationen bedeckt. Sinus normal. Bakteriologischer Befund: Gram-positive Diplokokken. Anfangs reichliche Eiterung, dann Besserung 3. I. Entlassung. 19. I. Wiederaufnahme zur Beobachtung wegen Kopfschmerzen. Nervenbefund negativ, Pat. macht auch psychologisch nicht den Eindruck einer cerebralen Affektion. 27. II. Probeincision in den Schläfelappen mit positivem Erfolg; hierbei wird zwar Eiter gefunden, doch kein größerer Absceß. Nach einiger Zeit Besserung, dann abermals Verschlechterung (Pulsverlangsamung, Erbrechen, starke Empfindlichkeit der vorderen Schädelkapsel, keine Hemianopsie; tiefe Sensibilität ungestört). Daher 10. IV. wieder Incision in das Gehirn mit Aufdeckung eines großen Schläfelappenabscesses. (Bakteriologischer Befund: Gram-positive Stäbchenkokken.) Nach 2 Wochen Exitus.

Blutgerinnung (8. VI. 1912): 90 (37·4°).

Chronische Mittelohreiterung. Blutgerinnung höchstgradig herabgesetzt wie bei Sinus-Jugularisthrombose. Trotzdem bestand eine solche nicht, jedoch ein Schläfelappenabsceß.

46. Anton T., 15 Jahre. Otorrhöe rechts seit 20. II. 1912. Ohrbefund: Gehörgangswand gesenkt, Perforation hinten unten; Ohrmuschel abstehend; rötliche, druckempfindliche, etwas fluktuierende Geschwulst am Processus mastoideus.

Digitized by Google
Original from UNIVERSITY OF CALIFORNIA
Generated on 2019-10-24 13:28 GMT / http://hdl.handle.net/2027/uc1.b3252760
Public Domain in the United States, Google-digitized / http://www.hathitrust.org/access_use#pd-us-google

Operation (Dr. Beck, 5. III. 1912): Haut hochgradig infiltriert. Fistel in der knöchernen Gehörgangswand, aus der Eiter quillt, Warzenfortsatz pneumatisch, mit Eiter erfüllt. Im Antrum Granulationen. Hintere knöcherne Gehörgangswand zum großen Teil sequestriert. Dura der mittleren Schädelgrube normal. Knochen über dem Sinus nekrotisch; Eiter unter starkem Druck hervorquellend. Sinus wird vom oberen Knie bis fast zum Bulbus freigelegt. Er ist mit reichlichen Granulationen bedeckt, an 2 Stellen schwarz verfärbt. Wundverlauf normal, ab 8. III. Temperatur unter 37·0°.

Blutgerinnung (7. III. 1912): 140 (36·6°).

Otorrhoe (ac.), keine Thrombose. Starke Veränderung der Sinuswand mit perisinuösem Absceß. Blutgerinnung normal. Wundverlauf glatt, ohne irgendwelche pyämische Erscheinungen vor oder nach der Operation.

47. Berta K., 27 Jahre. 12. II. 1912 akute Otitis media, Paracentese, Ausfluß konstant, Schmerzen intermittierend. 22. III. Schwellung hinter dem Ohr, kein Erbrechen. Pat. ist am Ende der Schwangerschaft (Entbindung am 7. IV. erwartet). Ohrbefund: Typisch akute Mastoiditis; retroauriculär eine zweifingerbreite, nicht fluktuierende Schwellung, Druckempfindlichkeit und Röte der Haut.

Operation (Dr. E. Urbantschitsch, 30. III. 1912): Warzenfortsatz pneumatisch, voll Eiter und schlaffen Granulationen, Knochen über dem Sinus cariös, wird mit dem scharfen Löffel entfernt; hierbei quillt unter hohem Druck stehender, dickrahmiger Eiter hervor. Sinus von Eiter umspült, mit reichlichen Granulationen bedeckt, Wand hochgradig verändert; die Veränderung reicht bis zum Bulbus beziehungsweise Sinus transversus. Bakteriologischer Befund: Streptococcus pyogenes. Wundverlauf normal, afebril. 7. IV. Entbindung; Wochenbett afebril; entlassen am 14. IV.

Blutgerinnung (5. IV. 1912): 135 (36·0°).

Otitis media pur. ac., keine Thrombose. Hochgradige Sinusveränderung mit großem perisinuösen Absceß in den letzten Tagen der Gravidität; Blutgerinnung fast normal. Vollständig normaler Verlauf und afebriles Wochenbett 8 Tage post operationem. Auch vor der Operation keine pyämischen Erscheinungen.

48. Eduard I., 14 Jahre. Seit 3 Monaten Ohrstechen, Otorrhöe, Kopfschmerzen rechts, keine Übelkeit, kein Erbrechen. Aus der Pauke dringt pulsierender Eiter. Senkung der oberen Gehörgangswand; Warzenfortsatz druckempfindlich.

Operation (Dr. Bondy, 16. X. 1911): Zahlreiche kleine Eiterherde. Sinus in mehr als Linsengröße freigelegt. 17. bis 24. X. pyämische Temperaturen (z. B. 18. X. 36·4°; 19. X. 39·5°; 20. X. früh 37·5°, nachmittags 40·0° etc.). 19. X. Erysipel. 27. X. Erysipel fast verschwunden. 10. XI. Entlassung.

Blutgerinnung (17. X. 1911): 140 (37·5°).

Digitized by Google
Original from UNIVERSITY OF CALIFORNIA
Generated on 2019-10-24 13:28 GMT / http://hdl.handle.net/2027/uc1.b3252760
Public Domain in the United States, Google-digitized / http://www.hathitrust.org/access_use#pd-us-google

Keine Thrombose. Erkrankung der Knochen bis zum Sinus, pyämische Temperaturen, Blutgerinnung normal. Es entwickelte sich ein leichtes Erysipel, das in 2 Tagen fast ganz abgelaufen war.

49. Adalbert T., 66 Jahre. Seit halbem Januar 1912 nach Influenza Otitis media ac., keine Schwellung, kein Erbrechen, halbseitiger Kopfschmerz. Ohrbefund: Starke Senkung der oberen Wand. Warzenfortsatz geschwollen, druckempfindlich.

Operation (Dr. E. Urbantschitsch, 15. III.): Subperiostaler Abscess. Knochenfistel. Warzenzellen mit schleimigem Eiter und Granulationen erfüllt. Sinuswand in mehr als Kronengröße schwarz verfärbt. Sinus bis ins Gesunde freigelegt. Blutung aus dem Emissar. Bakteriologischer Befund: Streptococcus mucosus. Wundheilung sehr gut. 24. III. Gehörgang trocken, in der retroauriculären Wunde kein Tropfen Eiter; gesunde Granulationen. 5. IV. Entlassung. Temperatur von 16 III.—5. IV. normal (unter 37°, nur an einem Tage 37·5°).

Blutgerinnung (18. III. 1912): 145 (36·4°).

Otitis media pur. ac.; keine Thrombose. Starke Veränderung der Sinuswand, aber ohne pyämische Erscheinungen. Blutgerinnung normal. Heilung prompt.

50. Olga S., 14 Jahre. Seit halbem Februar 1912 Otorrhöe. Ohrbefund: Typische Otitis media pur. ac.

Operation (Prof. Urbantschitsch, 4. III. 1912): Warzenfortsatz pneumatisch, disseminierte Eiterherde; große Eiterhöhle an der Spitze. Normaler Verlauf, nur subfebrile Temperaturen vom 29. II. bis 9. III.

Blutgerinnung (2. III. 1912): 150 (36·6°).

Otitis media pur. ac. Keine Thrombose. Die anhaltend subfebrilen Temperaturen der Pat. ließen an die Möglichkeit der Entwicklung einer Thrombose denken. Die normale Blutgerinnung sprach jedoch dagegen. Tatsächlich trat in kurzer Zeit anstandslose Heilung ein.

51. Karoline S., 17 Jahre. Otitis media pur. chron. Zeitweise Kopfschmerzen und Ohrensausen, selten Schwindel. Ohrbefund: Antrum-Attic-Eiterung.

Operation (Dr. E. Urbantschitsch, 5. III. 1912): Radikaloperation nach Stacke. Dura der mittleren Schädelbasis und Sinus auf je Linsengröße freigelegt, normal; Gehörknöchelchen nicht entfernt. 7. bis 12. III. subfebrile Temperaturen, sonst alles in Ordnung. 17. III. Entlassung.

Blutgerinnung (3. III. 1912): 154 (36·6°).

Otitis media pur. chron. Keine Thrombose. Die subfebrilen Temperaturen durch 6 Tage bei freiliegendem Sinus ließen den Gedanken an eine sich entwickelnde Thrombose zu. Die normale, sogar etwas verzögerte Blutgerinnung schlossen diese jedoch aus. Der weitere Verlauf bestätigte letzteren Befund.

Generated on 2019-10-24 13:28 GMT / http://hdl.handle.net/2027/uc1.b3252760
Public Domain in the United States, Google-digitized / http://www.hathitrust.org/access_use#pd-us-google
Digitized by Google
Original from UNIVERSITY OF CALIFORNIA

52. Josefine K., 21 Jahre. Seit zirka 10. II. 1912 Otitis media ac. s. Ohrbefund: Trommelperforation unten, Trommelfell gerötet und geschwollen. Warzenfortsatz druckempfindlich.

Operation (Dr. Beck, 1. III. 1912): Aufmeißelung. Hierbei Eiter unter Druck. Im Warzenfortsatz reichlich Eiter und Granulationen. Knochen nach oben bis zur Dura der mittleren Schädelgrube, die auf Fünfkronenstückgröße freigelegt wird, erkrankt; sie erscheint an einer Stelle mit Granulationen bedeckt. Bakteriologischer Befund: Diplococcus lanceolatus. 6. III. subfebrile Temperaturen, sonst normaler Verlauf. 18. III. Entlassung.

Blutgerinnung (4. III. 1912): 140 (37·1°).

Otitis media pur. ac. Keine Thrombose. Extraduraler Absceß mit Veränderung der Dura der mittleren Schädelgrube. Der Sinus wurde nicht freigelegt, da der ihn bedeckende Knochen gesund erschien. Durch die durch 5 Tage anhaltenden subfebrilen Temperaturen konnte man aber eine Sinuserkrankung nicht ganz ausschließen, zumal auch die Dura erkrankt war. Die Blutgerinnung sprach aber entschieden dagegen. Wirklich erfolgte bald normale Heilung.

53. Josef Z., 29 Jahre. Rechts seit 14 Tagen Otorrhöe mit heftigen Schmerzen, die seit 8 Tagen auch retroauriculär bestehen, in den letzten Tagen Fieber. Ohrbefund: Trommelfell gerötet, verdickt, Perforation hinten unten, Senkung der oberen Gehörgangswand, Ödem des Processus mastoideus mit Druckempfindlichkeit. (Patient wurde von der IV. medizinischen Abteilung transferiert; Pneumonie.)

Operation (Dr. Ruttin, 14. V. 1912): Warzenfortsatz stark pneumatisch, Zellen mit Eiter erfüllt, und zwar reicht die Erkrankung bis an den Sinus, der ein wenig belegt erscheint.

Blutgerinnung (11. V. 1912): 120 (36·7°).

Akute Mastoiditis mit Fieber. Sinus nur wenig verändert. Keinerlei Anhaltspunkte für Thrombose; trotzdem Blutgerinnung herabgesetzt, wahrscheinlich wegen Pneumonie.

54. H. R., 46 Jahre. Pat. glitt am 21. X. 1911 in angeheitertem Zustande aus und stürzte auf die linke Kopfseite. Hierauf trat aus beiden Ohren Blutung auf, links mehr als rechts. Am 24. X. erhob ich folgenden Befund: Beide Gehörgänge bis außen mit derben Blutcoagula erfüllt. Zwischen diesen und den Gehörgangswänden sickert frisches Blut hervor. Die Blutcoagula sind so derb, daß sie nur stückweise mit der kalten Schlinge entfernt werden können. Durch die konstante Blutung aus der Umgebung ist die Extraktion sehr erschwert. Details nicht sichtbar. Tags darauf sind die Gehörgänge abermals mit derben, fibrösen Blutcoagula erfüllt, die nur in gleicher Weise entfernt werden können. 26. X. Selber Befund und selbe Therapie.

Digitized by Google
Original from UNIVERSITY OF CALIFORNIA
Generated on 2019-10-24 13:28 GMT / http://hdl.handle.net/2027/uc1.b3252760
Public Domain in the United States, Google-digitized / http://www.hathitrust.org/access_use#pd-us-google

Erst am 27. X. gelingt es, beide Trommelfelle zu sehen. In beiden Trommelfellen befindet sich hinten unten nahe dem Rand eine rißförmige Ruptur mit zackigen Rändern, aus der nach dem Abtupfen stets wieder frisches Blut hervordringt. Desgleichen findet sich beiderseits in der hinteren Gehörgangswand am Übergange des knorpeligen in den knöchernen Gehörgang eine Verletzung, aus der ebenfalls Blut quillt.

Eine Schädelbasisfraktur war auszuschließen. Die Verletzung ist als beiderseitige Gehörgangsfissur anzusehen, die bis in die Pauke reicht. Die starke Blutung ließ Hämophilie argwöhnen, doch gab die Anamnese hierfür keine Anhaltspunkte, da Pat. von einer Neigung zur Blutung nichts weiß und in den letzten 16 Jahren keine Verletzung erlitten hatte.

Blutgerinnung (30. X. 1911): 5 Min. 45 Sek.

2. XI. 3 Min. (31. X. bis 1. XI. je dreimal täglich 1·0 Calc. lact.).

55. Wilhelm W., 4 Jahre. Otitis media acuta und Ekzem des äußeren Ohres. Anamnese: Neigung zu Blutungen.

Blutgerinnung: Nach 12 Minuten Blut noch vollständig flüssig.

IV. Überblick über das Ergebnis der Blutgerinnungsbestimmung bei otogenen Erkrankungen.

In sämtlichen Fällen von operierter Sinusthrombose[1]) (1—24) findet sich beschleunigte Blutgerinnung, die öfters ganz erheblich ist und in der Regel zwischen 90 und 120″ schwankt. Aus der Größe der Beschleunigung der Blutgerinnung läßt sich jedoch kein Schluß auf die Art der Thrombose (obturierend oder wandständig, steril oder eitrig) ziehen, indem die Blutgerinnungsbeschleunigung bei wandständiger Thrombose zuweilen sogar noch hochgradiger als bei obturierender sein kann (siehe Fälle 19 und 20, 3 und 4). Allerdings zeigen die 2 Fälle, in denen gleichzeitig eine stärkere Veränderung respektive Thrombose der Vena jugularis mitbestand (17, 18), eine besonders

[1]) Der Fall von Kompressionsthrombose (6) ist insofern nicht einwandfrei verwertbar, da hier kurz vorher Pneumonie vorangegangen war, die ihrerseits die Blutgerinnung beeinflußt. Desgleichen sind die Fälle 1, 7, 8 und 9 nur teilweise von Wert, da hier die Bestimmung der Blutgerinnung erst längere Zeit nach der Operation vorgenommen werden konnte. Bei den Fällen 21, 22 und 23 konnte zwar bei der Operation wegen der Blutung keine wandständige Thrombose mit Sicherheit nachgewiesen werden, doch erlaubt der klinische Verlauf und insbesonders der Erfolg der Operation diese anzunehmen. Die Fälle 25—31 wurden bei den aus den Befunden zu schließenden Schlußfolgerungen nicht berücksichtigt, da in diesen die Diagnose Thrombose nicht mit Sicherheit gestellt, wenn auch letztere zuweilen (28, 29) als wahrscheinlich bezeichnet werden konnte.

Digitized by Google
Original from UNIVERSITY OF CALIFORNIA
Generated on 2019-10-24 13:28 GMT / http://hdl.handle.net/2027/uc1.b3252760
Public Domain in the United States, Google-digitized / http://www.hathitrust.org/access_use#pd-us-google

hochgradig verkürzte Blutgerinnung, doch fand sich eine analog herabgesetzte Blutgerinnung auch in einem anderen Falle (19) mit normaler Jugularis und bloß wandständiger Thrombose, so daß eine sichere Prognose diesbezüglich nicht zulässig erscheint. Das Gleiche gilt für infizierte und nichtinfizierte Thrombose, da auch hierbei kein Unterschied in der Blutgerinnung besteht (siehe 10, 11 und 1, 2).

Es schien mir nun von Wichtigkeit zu sein, nicht nur die Blutgerinnung einmal zu bestimmen, sondern auch die eventuelle Veränderung der Blutgerinnung im Laufe der Erkrankung zu beobachten sowie die Blutgerinnung nach vollständiger Ausheilung nachzuweisen, um auf diese Weise festzustellen, ob bei den an Thrombose erkrankten Patienten eine von vornherein bestehende Disposition zur Akquirierung dieser Krankheit besteht oder ob die Veränderung der Blutgerinnung bloß temporär ist, also durch die Erkrankung erst hervorgerufen wird.

Die Gelegenheit, die Blutgerinnung im Stadium der Entwicklung der Thrombose zu beobachten, ist begreiflicherweise viel seltener als im Stadium des Heilungsprozesses, da es sich bei Thrombose in der Regel um verschleppte Fälle handelt, die erst zur Zeit des fertigen Prozesses zur Untersuchung kommen. Immerhin fand ich vier derartige Fälle (2, 11, 19 und 20), bei denen ich konstatieren konnte, daß gleichzeitig mit der Entwicklung der Thrombose beziehungsweise vom ersten Auftreten pyämischer Symptome an eine Beschleunigung der Gerinnungszeit eintritt. Sehr instruktiv ist diesbezüglich Fall 19, in dem in den letzten 3 Tagen vor der Sinusoperation die Blutgerinnungszeit um 25″ zurückging, desgleichen Fall 20, der in den letzten 4 Tagen vor der Sinusoperation einen Rückgang von 27″ zeigte. In beiden Fällen handelte es sich um eine wandständige Thrombose, die schon an und für sich ein Beweis für den beginnenden Prozeß ist. In Fall 11 trat der ganze Prozeß stürmischer auf, mit größeren Eitermengen in der Gegend des Bulbus; wir sehen hier schon in 2 Tagen eine Verminderung der Blutgerinnung um 25″, in den folgenden 4 Tagen um weitere 5″.

Andrerseits konnte ich in einigen Fällen (21, 23), die im ersten Stadium der Erkrankung zur Operation gekommen waren und bei denen durch die Operation der pyämische Prozeß sozusagen abgeschnitten worden war, einen relativ raschen Rückgang der Blutgerinnungsbeschleunigung beobachten; so im Falle 23 im Laufe von 10 Tagen um 15″, im Falle 34 in 22 Tagen um 25″. Wenn nach der Operation noch pyämische Symptome eine Zeitlang fortbestanden, war eine bedeutende Verkürzung der Blutgerinnung noch relativ lange Zeit nach der Operation nachzuweisen. So bestand in Fall 20 noch nach fast 2 Monaten die gleiche extreme Beschleunigung der Blutgerinnung, im Falle 19 sogar nach $3^1/_2$ Monaten! Hingegen erwies sich längere Zeit nach der

Digitized by Google
Original from UNIVERSITY OF CALIFORNIA
Generated on 2019-10-24 13:28 GMT / http://hdl.handle.net/2027/uc1.b3252760
Public Domain in the United States, Google-digitized / http://www.hathitrust.org/access_use#pd-us-google

vollständigen Ausheilung die Blutgerinnung in allen untersuchten Fällen als normal.

Man ersieht daraus daß die abnorme Blutgerinnung nicht eine dauernde Bluteigenschaft des Pat. ist, sondern erst durch die Krankheit hervorgerufen wird, nach deren Ablauf sie wieder verschwindet.

Was nun die Fälle mit Sepsis betrifft, bei denen also keine Thrombose nachzuweisen war, so erwies sich die Blutgerinnung durchwegs als normal, und zwar nicht bloß in den leichten Fällen (38—41), sondern auch in den schweren (32—37 und 42[1]).

Nun erschien selbstverständlich die Frage von großer Bedeutung, ob die erhöhte Blutgerinnung bei Thrombose als Charakteristikum für diese anzusehen wäre, so daß schon aus der Bestimmung der Blutgerinnung die Diagnose der Thrombose gestellt werden könnte. Diesbezüglich erschienen die Fälle mit Hirnabsceß (43, 44, 45) von ausschlaggebender Wichtigkeit, bei denen sämtlich eine hochgradige Beschleunigung der Blutgerinnung zu konstatieren war, desgleichen ein Fall von Karzinom des äußeren Ohres, in dem eine ausgesprochene Beschleunigung bestand (120"). Aus diesen Befunden ist mit Sicherheit zu entnehmen, daß die Blutgerinnungsbeschleunigung zwar in allen Fällen von Thrombose besteht, für diese aber nicht als pathognomonisch angesehen werden kann. Da sie aber in allen Fällen von Thrombose beobachtet wurde, hatte die Bestimmung der Blutgerinnung für die Fälle 46—53 ein größeres Interesse, da hier die Möglichkeit der Entwicklung beziehungsweise des Entstehens einer Thrombose in Erwägung zu ziehen war, durch den negativen Befund der Methode aber ausgeschlossen werden konnte; tatsächlich entsprach auch der klinische Verlauf in allen diesen Fällen dem Blutgerinnungsbefunde.

Von Ohrerkrankungen, die mit Haemophilie einhergingen, konnte ich zwei Fälle untersuchen (54, 55). Der erstere Fall (54) ist deshalb erwähnenswert, da erst durch die Bestimmung der Blutgerinnung die Haemophilie, für die keine anamnestischen Anhaltspunkte vorgelegen sind, nachgewiesen wurde; ferner ist dieser Fall ein glänzendes Beispiel für die Zunahme der Blutgerinnung Haemophiler durch eine Blutung, indem das koagulierte Blut eine ungewöhnlich derbfibröse Konsistenz zeigte, wie wir dies bei der Koagulierung normalen Blutes niemals beobachten können. Der zweite Fall (55) verdient durch die höchstgradige Verzögerung der Blutgerinnung (um mehr als 10 Minuten) unsere Be-

---

[1]) Der Fall 42 ist der einzige von allen angeführten, in dem die Blutgerinnung nicht mittelst Wrightscher Methode bestimmt wurde, sondern aus der fast 4 Wochen fehlenden Tendenz zur Blutgerinnung bei nachgewiesenermaßen nicht vorhandener Thrombose erschlossen wurde.

Digitized by Google
Original from UNIVERSITY OF CALIFORNIA
Generated on 2019-10-24 13:28 GMT / http://hdl.handle.net/2027/uc1.b3252760
Public Domain in the United States, Google-digitized / http://www.hathitrust.org/access_use#pd-us-google

obachtung, wodurch die Bedeutung der Blutgerinnungsbestimmung für einen eventuellen operativen Eingriff deutlich illustriert ist.

V. Die die Blutgerinnung bei der otogenen Sinusthrombose beeinflussenden Verhältnisse.

Die Blutgerinnung wurde schon seit langer Zeit zu den Leukocyten in Beziehung gebracht, worauf insbesonders schon Alexander Schmidt hingewiesen hat (Monatsber. d. Akad. d. Wissensch. zu Berlin, 1861, Arch. f. Anat. u. Physiol., 1861, Arch. f. d. ges. Physiol., VI, XI, XIII). Diese Lehre wurde vielfach bekämpft; so sprechen sich Bayon („Leukocyten und Blutgerinnung", Zeitschr. f. Biol., XLV, 1, pag. 104) sowie Rüchel und Spitta („Einige Beobachtungen über Blutgerinnung", Arch. f. experim. Path., Bd. 49, pag. 285) gegen erhöhten Leukocytenzerfall bei der Blutgerinnung aus und auch Reichel und Dastre (Zentralbl. f. allg. Pathol., 1904, XV, Nr. 10) fanden keine Parallele zwischen Gerinnung und Hyperleukocytose. Hingegen kehrte Krüger („Leukocyten und Blutgerinnung", Arch. f. experim. Pathol. u. Pharmakol., Bd. LI, 4—6) wieder zu der Anschauung Schmidts, daß die Leukocyten in engster Beziehung zur Fibrinbildung stehen und bei der Koagulierung des Blutes zerfallen. Dastre und Arthus suchen die Rolle, die die Leukocyten bei der Blutgerinnung spielen, darin, daß aus ihnen das Ferment respektive Proferment entsteht, aber nicht durch morphologisch-pathologischen Zerfall derselben, sondern durch funktionelle Sekretion der lebenden Elemente (siehe Zentralarchiv für allg. Pathol., 1904).

Daß den Leukocyten tatsächlich eine wichtige Rolle für die Blutgerinnung zukommen muß, geht schon aus meinen Untersuchungen hervor, indem sich beschleunigte Blutgerinnung mit Ausnahme der Fälle von Sepsis durchwegs bei Erkrankungen fand, die mit Leukocytose einhergehen. Bezüglich Sinusthrombose und Gehirnabsceß sind diese cytologischen Verhältnisse aus meiner Arbeit „Die Bedeutung der Blutuntersuchung in der Ohrenheilkunde" ersichtlich (Monatsschr. f. Ohrenheilk., 1911, Nr. 6). Aber auch bei Karzinom findet sich Beschleunigung der Blutgerinnung, was schon Denk und Hellmann (l. c.) gefunden haben, und zugleich Leukocytose. So äußert sich Baradulin („Über Blutveränderungen bei malignen Tumoren", siehe Fol. Haem., 1910, IX, pag. 430) dahin, daß der Krebs zu den Erkrankungen gehört, bei denen in sehr vielen Fällen mehr oder minder starke Leukocytose beobachtet wird; hierbei scheint der Sitz des Neoplasma ausschlaggebend zu sein.

Von ferneren Krankheiten, die einen Parallelismus zwischen Leukocytenzahl und Blutgerinnung zeigen, sei unter anderen erwähnt: Pneumonie (s. Grawitz, Lehrb. d. klin. Pathol. d. Blutes, 1908, pag. 512), Leukämie (ib. pag. 131),

Digitized by Google
Original from UNIVERSITY OF CALIFORNIA
Generated on 2019-10-24 13:28 GMT / http://hdl.handle.net/2027/uc1.b3252760
Public Domain in the United States, Google-digitized / http://www.hathitrust.org/access_use#pd-us-google

progressive perniciöse Anämie (ib., pag. 214) und Lues (ib., pag. 571 und Breganski, „Über die Veränderung des Blutes unter dem Einfluß von Syphilis", Arch. f. Dermat. u. Syph., 1892, pag. 43); die von mir untersuchten Fälle von Syphilis zeigten durchwegs mehr minder beschleunigte Blutgerinnung.

Daß aber die Leukocyten allein an den Verhältnissen der Blutgerinnung nicht schuldtragend sein können, ergibt sich zur Genüge daraus, daß es eben Krankheiten gibt, die in dieses Schema nicht hineinpassen. Von diesen habe ich bereits die Sepsis erwähnt, die bezüglich der cytologen Erscheinungen ganz analog der Thrombose ist (siehe E. Urbantschitsch, „Die Bedeutung der Blutuntersuchung in der Ohrenheilkunde", l. c.). Ferner finden sich bei hämorrhagischen Diathesen, wie Purpura und Skorbut, verzögerte Blutgerinnung trotz Vermehrung der Leukocyten (siehe Grawitz, l. c., pag. 435, und Hugo Weiss, l. c.).

Dieser scheinbare Widerspruch dürfte vielleicht darin seine Erklärung finden, daß nicht die Leukocyten die wichtige Rolle bei der Blutgerinnung spielen, sondern die Blutplättchen, deren Zahl zwar meist mit der der Leukocyten parallel geht, aber auch zuweilen ein gegenteiliges Verhalten zeigt. Diese Abhängigkeit der Blutgerinnung von den Blutplättchen ist aus einigen Krankheitsbefunden deutlich zu ersehen; so dürfte bei der Purpura die Blutgerinnungsverzögerung trotz Vermehrung der Leukocyten auf die auffallenderweise bei dieser Erkrankung ausgesprochene Verminderung der Blutplättchen zurückzuführen sein. Bei Chlorose pflegt die Leukocytenzahl normal zu sein, wogegen die Blutplättchen eine Steigerung zeigen; die Blutgerinnung ist hierbei etwas beschleunigt.

Es wäre daher denkbar, daß bei Sepsis trotz der Leukocytose keine Vermehrung der Blutplättchen eintritt, wohl aber bei Pyämie, und daß die Blutgerinnung durch dieses Verhalten der Blutplättchen beeinflußt wird. Eine diesbezügliche Untersuchung wäre von besonderem Interesse.

Betrachtet man die lokalen pathologischen Verhältnisse, die bei Pyämie eine Rolle spielen, ferner die dadurch hervorgerufene chemische Beinflussung der Gewebssäfte und des Blutes, so wird hierdurch die Erkenntnis der Vorstufe der Thrombose wesentlich gefördert.

Vor allem ist zu bedenken, daß sich in unmittelbarer Nähe eines der größten venösen Blutgefäße des menschlichen Körpers ein eitriger Prozeß abspielt, der nicht nur auf die Wand des Sinus selbst, sondern auch auf die zuführenden Gefäße, Emissare, einen Einfluß üben kann. Auf diese Weise dringen Giftstoffe (Stoffwechselprodukte der eitererregenden Staphylokokken und Streptokokken) in das Blut und bewirken hier dadurch ihre intensive protoplasmazerstörende Wirkung, Hämocytolyse, die ihrerseits einen zuweilen rapiden Ei-

Digitized by Google
Original from UNIVERSITY OF CALIFORNIA
Generated on 2019-10-24 13:28 GMT / http://hdl.handle.net/2027/uc1.b3252760
Public Domain in the United States, Google-digitized / http://www.hathitrust.org/access_use#pd-us-google

weißverlust zur Folge hat (siehe Grawitz, l. c., 1902). So konnten auch Bianchi und Mariotti („Wirkung der löslichen Produkte der Mikroorganismen auf die Isotonie und den Hämoglobingehalt des Blutes", Wiener med. Wochenschrift, 1894, Nr. 36) experimentell bei Injektionen von Stoffwechselprodukten der Eitererreger Hyperisotonie des Blutes konstatieren, ein Beweis der zerstörenden Wirkung dieser Produkte. Durch den Eiweißzerfall wird aber nach Roth („Über die Permeabilität der Capillarwände, deren Bedeutung für den Austausch zwischen Blut und Gewebsflüssigkeit", Arch. f. Anat. u. Physiol., physiologische Abteilung, 1899, pag. 416) ein osmotischer Transsudationsstrom erregt. Bezüglich der Richtung dieses Stromes verhalten sich die verschiedenen Stoffe verschieden. So bewirken zum Beispiel Extrakte aus tuberkulös-käsigen Massen, nach den Methoden von Heidenhain hergestellt, nach Einführung in die Blutbahn von Tieren zu einer unmittelbaren, folgenden Eindickung des Blutes durch Wasserübertritt in das Gewebe (Transsudationsstrom von innen nach außen), wogegen Extrakte aus Calciumprodukten eine wasseranziehende, blutverdünnende Wirkung ausüben (Transsudationsstrom von außen nach innen, siehe Grawitz, l. c., pag. 57). Bakteriologische Stoffwechselprodukte verhalten sich verschieden, indem zum Beispiel Produkte aus Tuberkel-, Cholera-, Diphtheriebacillen eine eindickende Wirkung ausüben, während nach Injektion von abgetöteten Kulturen verschiedener pyogener Kokken eine starke Verdünnung des Blutes beobachtet wurde.

Diese verschiedene Auslösung eines Transsudationsstromes wurde von Heidenhain („Versuche und Fragen zur Lehre der Lymphbildung", Pflügers Arch., Bd. 49, 1891) auch durch verschiedene chemische Stoffe beobachtet. So gibt es nach ihm eine Gruppe (Zucker, Salze), die bei Einverleibung in den Blutstrom eine Anziehung von Flüssigkeit aus den Geweben in den Blutstrom bedingen, wodurch Blut und Lymphdrüsen wasserreicher werden, während eine zweite Gruppe einen Übertritt von Flüssigkeit aus dem Blute in den Lymphstrom veranlassen, mit Erhöhung der Konzentration. Zu letzterer gehören nach Gärtner und Rönner (Wiener klin. Wochenschr., 1892, 2) Blutegel, Tuberkulin, Extrakte von Bacillus pyocyaneus und Pneumoniebacillen, nach Löwit („Studie zur Physiologie und Pathologie des Blutes", Jena 1892) Hemialbumose, Pepton, Pepsin, Nuclein und Harnsäure.

Aus dem Angeführten läßt sich zur Genüge erkennen, daß je nach den in das Blut eingeführten Substanzen einmal eine Eindickung, das andere Mal eine Verdünnung des Blutes zustande kommen kann.

Zu diesen Verhältnissen kommt noch die Tatsache, daß die Capillarwände des Tierkörpers für Salze und andere Körper mit niederem Molekulargewicht völlig durchgängig sind, während die Bestandteile des Serums von hohem Molekulargewicht nur in verminderter Konzentration die Capillarwände passieren

Digitized by Google
Original from UNIVERSITY OF CALIFORNIA
Generated on 2019-10-24 13:28 GMT / http://hdl.handle.net/2027/uc1.b3252760
Public Domain in the United States, Google-digitized / http://www.hathitrust.org/access_use#pd-us-google

(Cohnstein, Virchows Arch., Bd. 135, Pflügers Arch., Bd. 59, 60, 62, 65). Nun enthalten aber nach Hoppe-Seyler (Handb. d. physiol. u. pathol.-anat. chem. Analyse, 1909) die Eiterkörperchen von anorganischen Salzen Ka, Na, Ca, Mg und Fe (gebunden an H Cl und $H_3 PO_4$), und zwar fand dieser Autor (Phys. Chemie, pag. 790) unter allen Salzen das phosphorsaure Calcium quantitativ an zweiter Stelle in den Eiterkörpern enthalten. Ferner zeigen letztere nach Hofmeister (Zeitschr. f. physiol. Chemie, IV, 1880, pag. 268) die Eigenschaft, Peptone festzuhalten. Nach Hoppe-Seyler (l. c. pag. 785) können sich aber auch im Serum Pepton, Leucin und Tyrosin finden.

Da nun, wie erwähnt, Pepton die Eigenschaft besitzt, die Konzentration des Blutes zu erhöhen, so wäre schon aus diesem Grunde eine Eindickung des Blutes bei pyämischen Prozessen erklärlich, wozu noch die Anreicherung des Blutes an Kalksalzen (aus dem Gehalt des Eiters an diesen) kommt, durchwegs Verhältnisse, die die Entstehung einer Thrombose begünstigen.

Berücksichtigen wir ferner die empirische Tatsache, daß gerade jene Fälle, in denen sich keine größeren Eiteransammlungen, sondern mehr eitrige Infiltrationen des Knochens vorfinden, häufiger zu Sepsis neigen als zu Pyämie, Fälle, in denen also von derartigen chemischen Vorgängen keine Rede ist, so erklärt sich daraus auch die Beobachtung Roschers („Blutuntersuchungen bei septischem Fieber", Dissert., Berlin 1894), der bei exakten Blutuntersuchungen bei Sepsis in allen Fällen eine erhebliche Herabsetzung der Konzentration fand, die durchschnittlich viel stärker als bei anderen Krankheiten war und auch in viel kürzerer Zeit deutlich in Erscheinung trat als bei anderen Infektionskrankheiten; sie war schon wenige Stunden nach Beginn deutlich und nahm proportional der Dauer und Schwere der Erkrankung zu. Bei Verdünnung des Blutes auf 14% Trockensubstanz trat immer Exitus letalis ein.

Die chemisch-pathologischen Ursachen, die zur Entwicklung der Pyämie führen, dürften demgemäß in einer Eindickung des Blutes, einer Vermehrung der Blutplättchen, die meistens mit einer Leukocytose Hand in Hand geht, und in einer Anreicherung von Kalksalzen, die die Thrombosenbildung begünstigen, bestehen, wogegen die Sepsis mit einer Verdünnung des Blutes bei Verminderung der Blutplättchen und mangelnder Anreicherung von Kalksalzen einhergehen dürfte.

VI. Die medikamentöse Beeinflussung der Blutgerinnung.

Die medikamentöse Beeinflußbarkeit der Blutgerinnung legte den Gedanken nahe, ob es nicht gelingt, durch Mittel, die die Blutgerinnung ändern, auch einen Einfluß auf den pathologischen Prozeß selbst zu nehmen.

Digitized by Google
Original from UNIVERSITY OF CALIFORNIA
Generated on 2019-10-24 13:28 GMT / http://hdl.handle.net/2027/uc1.b3252760
Public Domain in the United States, Google-digitized / http://www.hathitrust.org/access_use#pd-us-google

Während Kalksalze, insbesondere Calciumchlorid und Calcium lacticum, intern verabreicht, eine prompte Beschleunigung der Blutgerinnung bewirken, haben wir in der Zitronensäure ein Mittel, das eine Verzögerung der Blutgerinnung zur Folge hat.

Der milchsaure Kalk wird bei Erwachsenen in einer Menge von 2·0 bis 3·0 pro die durch 5—6 Tage gegeben, bei Kindern halb so viel. Die Wirkung tritt nach Hugo Weiss (l. c.) schon in $^3/_4$ Stunden auf und dauert einige Wochen an. Diese Medikation hat vor der bei Blutungen vielfach verwendeten Gelatine die Einfachheit und Ungefährlichkeit voraus. Übrigens dürfte die Wirkung der Gelatine auch zum großen Teil auf deren Kalkgehalt beruhen, wozu allerdings noch die Erhöhung der Viskosität des Blutes kommt (Kobert, l. c., pag. 693). Von großem Werte bei der stomachalen Applikation der Kalksalze ist der Umstand, daß mittlere und kleine Gaben von Kalksalzen allgemeine Vergiftungssymptome nicht hervorrufen können (Kunkel, Handbuch d. Toxikologie, 1901, pag. 110 u. 488), dieselben also unbedenklich verabfolgt werden können. Bemerkenswert ist aber, daß durch Kalkinjektion ins lebende, kreisende Blut keine intravitale Blutgerinnung hervorgerufen wird. Für die Wirksamkeit des Mittels ist Fall 54 ein glänzendes Beispiel, indem hier im Verlaufe von 3 Tagen auf dreimal tägliche Verabreichung von 1·0 Calcium lacticum die Blutgerinnung von fast 6 Minuten auf 3 Minuten sank.

Die therapeutische Verwendung der Kalksalze in Fällen von Sepsis scheint mir nicht ganz ungefährlich zu sein, da eventuell zu der bestehenden Sepsis, die durch das Mittel nicht beseitigt werden kann, eventuell noch thrombotische Vorgänge sich entwickeln können und es nicht feststeht, ob der dadurch entstandene Schaden nicht größer sein dürfte als der Nutzen.

Die Zitronensäure wirkt etwas später als der Kalk, auch hält die Wirkung nur einige Tage an. Man verabreicht ungefähr 6 *g* pro Tag in Zuckerwasser durch 3 Tage. Außer der reinen Zitronensäure kommen auch die Nahrungsmittel in Betracht, die Zitronensäure enthalten. Von Früchten, in denen Zitronensäure frei vorkommt, wären vor allem die Zitronen, ferner Johannis- und Preiselbeeren zu nennen; an Kalium und Calcium gebunden, findet sie sich in den Blättern des Kopfsalats und Tabaks[1]), in den Knollen der Kartoffel, in Zwiebeln, Erbsen und Bohnen; als Calciumsalz in der Milch der Kühe, Ziegen und Frauen (Kobert, Lehrbuch der Intoxikationen, II. Auflage, 1904, pag. 112).

Während aber, wie erwähnt, die Calciumsalze in den in Betracht kommenden Dosen niemals gesundheitsschädigend wirken, kommt der Zitronensäure

---

[1]) Vielleicht beruht die Erscheinung, daß Tabakraucher etwas verzögerte Blutgerinnung haben, auf der in den Tabakblättern sich findenden Zitronensäure.

Digitized by Google
Original from UNIVERSITY OF CALIFORNIA
Generated on 2019-10-24 13:28 GMT / http://hdl.handle.net/2027/uc1.b3252760
Public Domain in the United States, Google-digitized / http://www.hathitrust.org/access_use#pd-us-google

in größeren Quantitäten eine toxische Wirkung zu, so daß ihre Einverleibung auch in mäßiger Menge nur mit einiger Vorsicht stattfinden darf. Ihre Wirkung besteht (nach Kobert, l. c.) 1. in einer in multiplen, oft fibrillären Muskelzuckungen sich aussprechenden Reizung des Zentralnervensystems; 2. in einer schädigenden (lähmenden) Wirkung aufs Herz und 3. in einer die Fibringerinnung herabsetzenden Einwirkung aufs Blut.

Die Zitronensäure entzieht ähnlich wie die Oxalsäure den Zellen und Zwischenflüssigkeiten (Blut, Zentralnervensystem, Herz) das für den Lebensprozeß nötige Calcium oder verwandelt es in das unlösliche Citrat (beziehungsweise Oxalat). Dadurch eben tritt die Verminderung der Blutgerinnung bei Herabsetzung der Alkaleszenz und Zunahme des Zuckergehaltes auf, wobei die Sauerstoffaufnahme, die Kohlensäureabgabe und somit der ganze Stoffwechsel sinkt (Corbey). Die Kalkentziehung des Zentralnervensystems äußert sich in motorischen und sensiblen Reizerscheinungen, später Lähmung, die des Herzens in Herzschwäche und Paralyse.

Wenn auch Vergiftungserscheinungen nicht zu den alltäglichen Vorkommnissen zählen, so kommen sie doch vor, und in Anbetracht der therapeutischen Verwendung der Säure mögen die Erscheinungen hierbei kurz Erwähnung finden.

So berichtet Lewin (Lehrbuch der Toxikologie, 1897, pag. 272), daß 2 Kinder, die einen Tag nichts gegessen hatten, das Innere von 3 Zitronen verzehrten, worauf sie wegen Kollaps und kaum fühlbarem Puls in das Krankenhaus gebracht wurden, wo sie sich erst nach 10 Tagen erholten. Nach Kobert (l. c.) bewirkte Zitronensäure zuweilen Magen-Darmkatarrhe mit Blutungen in den Darmkanal und in die Lunge. In einem Falle wurde auf Einverleibung von 13·0 Zitronensäure der Puls schwächer und langsamer. Längerer Gebrauch der Säure verursacht mitunter Verdauungsstörungen, Kräfteverfall, Bluthusten Magendarmblutungen; nach Lewin (l. c.) auch Kopfschmerzen, Schwindel, Neuralgien und epileptiforme Krämpfe. Kornfeld (Friedreichs Blätter, 1902, pag. 359) beschreibt einen Fall von schwerer Vergiftung: Ein 23jähriges, Mädchen, das morgens eine größere Menge Zitronensäure genommen hatte, bekam Übelkeiten, gegen Mittag Erbrechen und abends trat Exitus letalis ein. Bei der Sektion wurde angenommen, daß 25·0 bis 30·0 in 15—20%iger Lösung eingenommen worden war. Die Zungenschleimhaut fand sich weißlich, geruzelt, in gleicher Weise der Oesophagus. Der Magen zeigte sich schwappend gefüllt. Die Duodenummuskulatur war gequollen und gelockert. Im Uterus fanden sich vielfache Blutaustritte, desgleichen im Überzug der Leber und unter dem rechten Perikard des Herzens. Das Blut in den großen Gefäßen war nicht sauer, nicht geronnen. Im Inhalt des Magens und Duodenums fanden sich noch 9·4 cm^3 Säure. Kionka (Ärztliche Sachverständigenzeitg., 1903,

Digitized by Google
Original from UNIVERSITY OF CALIFORNIA
Generated on 2019-10-24 13:28 GMT / http://hdl.handle.net/2027/uc1.b3252760
Public Domain in the United States, Google-digitized / http://www.hathitrust.org/access_use#pd-us-google

Nr. 4) beobachtete bei Einführung von Zitronensäure in den Magen von Kaninchen (10·0 pro 1300·0 Tier) sofort Kollaps ohne Krämpfe, während 100·0 der 30%igen Lösung bei einem 2100·0 schweren Tier erst 5 Minuten lange, heftige Krämpfe und Opisthotonus und dann Exitus letalis bewirkte. Ätzwirkungen traten nicht durch 10%ige, wohl aber durch 20%ige Lösungen auf.

Meine Erfahrungen über Beeinflussung des Krankheitsprozesses durch interne Verabreichung von Zitronensäure sind nicht günstige. Vor allem stößt man vielfach auf Abneigung der Pat., sie — selbst stark gesüßt — zu nehmen; ich ließ dreimal täglich je eine gute Messerspitze voll in Zuckerwasser trinken. So waren die Pat. in Fall 23, 33 und 43 nach dem ersten Versuch nicht mehr zu bewegen, sie zu genießen; nur wenige, wie Fall 18, 19 und 25, haben sie gern oder wenigstens willig zu sich genommen. In keinem Falle von Thrombose konnte aber durch Zitronensäure ein sichtlich günstiger Einfluß auf den Krankheitsprozeß selbst beobachtet werden. In Fall 20 bestanden trotz der Zitronensäure die thrombotischen Erscheinungen in unverminderter Stärke fort und der klaffende Sinus transversus war trotz wiederholter Ausräumung gleich wieder von festen Thrombenmassen erfüllt. In Fall 19 wurde das Mittel erst beim ersten Auftreten einer Metastase verabreicht, die metastatische Thrombose nahm aber, trotzdem Pat. die Säure gern durch 2 Wochen nahm, in auffallender Weise zu und beanspruchte das Hauptinteresse bei der langwierigen Behandlung. Fall 18 endlich ging trotz der Operation und der Zitronensäure zugrunde; die bei der Obduktion vorgefundenen Blutaustritte könnten sogar möglicherweise mit der Verabreichung der Zitronensäure zusammenhängen. Allerdings zeigt die Sektion auch hier, daß die Zerstörungen schon so ausgedehnte waren, daß schon dadurch der Tod bedingt war. Doch hat die Zitronensäure keineswegs irgend welche Vorteile gebracht.

Aber auch in der Blutgerinnungsbestimmung konnte ein bedeutungsvoller Einfluß durch die Zitronensäure bei Pyämie nicht nachgewiesen werden, was vielleicht so zu erklären ist, daß in solchen Fällen der Einfluß, den der thrombotische Prozeß ausübt, dem der Zitronensäure überlegen ist, oder daß durch den Krankheitsprozeß die Zitronensäure im Organismus nicht oder wenigstens nur teilweise verbrannt wird (siehe Kobert, l. c.). Bedenken wir ferner, daß die Zitronensäure nicht ganz harmlos ist, daß dieselbe, wenn sie schon die Blutgerinnung günstig beeinflußt, doch einen schädigenden Einfluß auf das Zentralnervensystem und auf das Herz ausüben kann, daß endlich in jenen Fällen, in denen der Thrombus durch die Operation nicht vollständig begrenzt werden konnte, gerade durch eine Verflüssigung des Blutes der Anstoß zu Verschleppungen von Thrombenteilchen gegeben werden kann, so können wir derzeit in der Zitronensäure kein geeignetes therapeutisches Mittel gegen Pyämie erblicken. Nur ihre Anwendung in refraktären Dosen oder durch die

Digitized by Google
Original from UNIVERSITY OF CALIFORNIA
Generated on 2019-10-24 13:28 GMT / http://hdl.handle.net/2027/uc1.b3252760
Public Domain in the United States, Google-digitized / http://www.hathitrust.org/access_use#pd-us-google

oben angeführten zitronensäurehaltigen Nahrungsmittel zur Neutralisierung der zugeführten Calciumsalze könnte prophylaktisch von Nutzen sein.

Hingegen wäre es nicht unmöglich, daß bei Pyämie durch künstlich herbeigeführte weitere Herabsetzung der schon durch den pyämischen Prozeß verminderten Blutgerinnung (Verabreichung von Calcium lacticum) ein günstiger Einfluß auf die Erkrankung genommen werden könnte. Theoretisch ließe sich ein solcher Erfolg dadurch erklären, daß durch die rasch zunehmende Blutkoagulation in der Nähe des infizierten Thrombus ein Wall geschaffen würde, der die Verschleppung infizierter Thrombenteilchen verhindert oder erschwert. Es würde dadurch also nicht die Sinusthrombose als solche günstig beeinflußt werden, sondern deren schädliche Folgen durch Metastasen. Da eine solche Medikation andrerseits mit Vorsicht aufzunehmen ist, müssen Tierversuche diesbezüglich Klarheit schaffen, über deren Erfolge ich hoffentlich in nicht allzu langer Zeit berichten kann.

VII. Schlußsätze.

Wir besitzen in der Wrightschen Blutgerinnungsbestimmung eine Methode, die auf Sekunden genaue Werte liefert und daher unter den bisher bekannten Methoden die einzige ist, die den großen Vorteil bietet, schon kleine Differenzen erkennen zu lassen.

Alle Fälle von Pyämie zeigen deutliche, oft hochgradige Beschleunigung der Blutgerinnung.

Aus der Blutgerinnungszeit läßt sich kein Schluß ziehen, ob eine Sinusthrombose obturierend oder wandständig, steril oder infiziert ist.

Die verkürzte Blutgerinnung ist für die Thrombose nicht pathognomonisch; auch andere intrakranielle Komplikationen (wie Hirnabsceß) zeigen eine ähnlich verkürzte Blutgerinnung.

Alle Fälle von Sepsis weisen normale oder etwas verzögerte Blutgerinnung auf.

Der Wert der Blutgerinnungsbestimmung in der Otologie beruht daher: 1. für die Differentialdiagnose zwischen Pyämie und Sepsis und 2. in der Möglichkeit, in unklaren Fällen einen thrombotischen Prozeß auszuschließen.

Durch medikamentöse Beeinflussung der Blutgerinnung wird der pyämische Prozeß nicht geändert.

Generated on 2019-10-24 13:28 GMT / http://hdl.handle.net/2027/uc1.b3252760
Public Domain in the United States, Google-digitized / http://www.hathitrust.org/access_use#pd-us-google
Digitized by Google
Original from UNIVERSITY OF CALIFORNIA

Bemerkungen zu meiner Arbeit „Zur Pathogenese und Ätiologie der Otosklerose“

(diese Monatsschrift 1911, Heft 4).

Von Privatdozent Dr. **Otto Mayer** in Wien.

In der Einleitung zu dieser Arbeit habe ich geschrieben, daß Denker als pathologisch-anatomisches Substrat der Otosklerose die knöcherne Verwachsung des Steigbügels ansehe. Herr Geheimrat Denker ersucht mich nun richtigzustellen, daß er betont habe, daß pathologisch-anatomisch außer der Steigbügelfixation die bekannten Alterationen in der Labyrinthkapsel festzustellen seien. Ich komme hiermit dem Wunsche des Herrn Geheimrates Denker nach, bemerke jedoch hierzu, daß Denker auf pag. 2 seiner Abhandlung gewissermaßen als Zusammenfassung folgendes schreibt: „Es stellt also die knöcherne Stapesankylose in ihrer reinen Form oder in ihrer Kombination mit Spongiosierungsprozessen die Erkrankungsform dar, welche wir .... jetzt wohl allgemein als Otosklerose bezeichnen.“ Aus diesem Passus glaubte ich den Schluß ziehen zu können, daß Denker schon die Stapesankylose allein („reine Form“) als das pathologisch-anatomische Substrat der Otosklerose ansah, denn nur eventuell („oder“) kam nach Denker die Kombination mit Spongiosierungsprozessen in Betracht.

Jedenfalls geht aus der Arbeit Denkers klar hervor, daß er die Stapesankylose für das weitaus Wichtigere und Unerläßliche hielt, und deshalb habe ich diese Ansicht derjenigen Manasses gegenübergestellt, indem ich sagte: „Doch erst Manasse hat bewiesen, daß anatomisch gleichartige Veränderungen des Knochens ohne Stapesankylose, jedoch mit Labyrinthatrophie einhergehen können.“ Die seit Manasses Publikation vollständig veränderte Auffassung von der Stellung der Stapesankylose im Krankheitsbilde der Otosklerose sollte hervorgehoben werden.

Der einleitende Satz meiner Arbeit ist also dahin zu ergänzen, daß Denker als pathologisch-anatomisches Substrat der Otosklerose die knöcherne Verwachsung des Steigbügels und Spongiosierungsprozesse ansieht. Die weiteren Sätze der Einleitung stehen hierzu nicht im Widerspruch, sondern bestehen vollkommen zu Recht.

Vereinsberichte.

Berliner Otologische Gesellschaft.

Sitzung vom 16. Februar 1912.

Vorsitzender: Passow.
Schriftführer: Beyer.

Vor der Tagesordnung demonstriert Brühl einen **Drehstuhl zur Bogengangsapparatprüfung** mit einem nach allen Richtungen beweglichen Kopf-

Digitized by Google
Original from UNIVERSITY OF CALIFORNIA
Generated on 2019-10-24 13:29 GMT / http://hdl.handle.net/2027/uc1.b3252760
Public Domain in the United States, Google-digitized / http://www.hathitrust.org/access_use#pd-us-google

halter und einer sehr einfachen Arretiervorrichtung. An der Kopfstütze befindet sich ein Otogoniometer und zwei in allen Ebenen einstellbare Labyrinthmodelle aus Metall. Das Otokalorimeter von Brünings hat Vortragender auf ein in der Höhe verstellbares Irrigatorgestell montieren lassen, so daß es sich bequem auch zur Untersuchung bettlägeriger Pat. eignet.

Grossmann demonstriert einen Pat., der seinen **Tensor tympani willkürlich kontrahieren kann.** Dabei bewegt sich der Tensor veli palatini mit, der ja auch vom Ganglion oticum innerviert wird. Die Beobachtung von Lucae, daß bei Kontraktionen des Tensors die tiefen Töne verstärkt gehört werden, traf in diesem Falle nicht zu.

Clauss berichtet über eine ausgedehnte **Nekrose der Oberkieferhöhlenwunde nach Scharlach** bei einem jungen Manne. 6 Wochen nach dem Beginn des Scharlachs Schmerzen und Schwellung der rechten Wange, Protrusio bulbi und Eiter im mittleren Nasengang. Die Radikaloperation ergab eine völlige Nekrotisierung aller Wände der Kieferhöhle, unter den Trümmern lag die nekrotische Schleimhautauskleidung. Jetzt kann man von einer Öffnung in der Fossa canina durch die ausgeheilte Höhle quer hindurch bis in die Nase blicken.

Krumbein: **Nachtrag zu seiner Demonstration über den fraglichen Fall von Hammerluxation.**

Das herausgenommene Knochenstück ist anscheinend ein losgesprengtes Stück des Sulcus tympanicus. Der kurze Fortsatz und Hammergriff sind jetzt deutlich im Trommelfellbild zu erkennen.

Tagesordnung.

Wagener: **Fall von Osteophlebitis-Septicopyämie.**

Ein 14jähriger Knabe erkrankte mit Schmerzen im rechten Ohr, fühlt sich seit 4 Tagen sehr schlecht, hat starke Schüttelfröste. Trotz Paracentese in den folgenden Tagen vier starke Schüttelfröste, Erbrechen und schlechter Allgemeinzustand, während die Erscheinungen am Ohr sich besserten. Die Antrotomie zeigte geringen Befund im Proc. mast.. der Knochen nach dem Sinus zu war hart, die Sinuswand selbst in keiner Weise erkrankt. Nach der Operation kein Schüttelfrost mehr, nach 3 Tagen normale Temperatur. Für eine primäre Bulbuserkrankung ergab sich kein Anhalt.

Diskussion.

Kramer hält eine relativ gutartige Sinus- oder Bulbusthrombose für möglich.

Scharff hält den Fall für eine Diplokokkeneiterung, bei der oft Schüttelfröste bestehen. Bei der Operation findet man nur einige Zellen mit geschwollener oder eitrig veränderter Schleimhaut.

Die weitere Diskussion wird vertagt.

Brühl: **Über histologische Labyrinthbefunde bei Normalhörenden.**

Brühl hat 20 Schläfenbeine von 15 Normalhörenden, welche zu Lebzeiten geprüft waren, untersucht bei Beobachtung aller Kautelen und an ihnen viele Veränderungen gefunden, die häufig als pathologisch beschrieben werden, während sie postmortalen Ursprunges sind. Auf den projizierten Bildern sieht man alle möglichen Veränderungen der Cortischen und Reissnerschen Membran. Defekt des Cortischen Organs, Kollaps des Ductus cochlearis, Bindegewebs-

Digitized by Google
Original from UNIVERSITY OF CALIFORNIA
Generated on 2019-10-24 13:29 GMT / http://hdl.handle.net/2027/uc1.b3252760
Public Domain in the United States, Google-digitized / http://www.hathitrust.org/access_use#pd-us-google

entzündungen im Rosenthalschen Kanal usw. Vortragender warnt davor, bei derartigen Befunden zu viel Wert auf diese zu legen.

Diskussion.

Wagener bestätigt die Brühlschen Befunde. Gute Resultate hat Wagener bekommen, wenn er möglichst bald nach dem Tode Formalin in den Lumbalsack oder durch die Lamina cribrosa direkt in den Subarachnoidealraum injizierte.

Katzenstein hält die Zerstörungen an den demonstrierten Präparaten für erzeugt durch postmortale Veränderungen und innere Verschiebungen von Paraffin oder Celloidin in dem geschnittenen Block.

Beyer bemerkt, daß die entkalkten Organe bei Tierpräparaten so empfindlich sind, daß schon das Anfassen mit den Händen Verschiebungen in den Räumen bewirkt.

Scharff glaubt nicht, daß Verschiebungen beim Schneiden so großen Einfluß haben, das Gegenteil beweisen die Präparate, die Wittmaack in ganzen Serien bekommen hat.

Katzenstein beruft sich zur Unterstützung seiner Ansicht auf Katz.

Röhr ist bei Untersuchungen von Meerschweinchen aufgefallen, daß das Celloidin nicht überall in gleicher Dichtigkeit erstarrt und daß dadurch Verschiebungen des Labyrinthinhaltes bewirkt werden.

Brühl (Schlußwort) hat gleich nach der Sektion die Schläfenbeine in 10%iges Formalin getan, sie dann noch einmal in Orthscher Lösung fixiert und alle Vorsichtsmaßregeln beobachtet. Manchmal hat er wundervolle Cortische Organe erhalten, während in demselben Schnitt in anderen Windungen das Cortische Organ undeutlich war. Ein gesetzmäßiges Gelingen von guten Präparaten ist nicht zu erwarten, das ist auch Wittmaack nicht möglich gewesen. Größte Vorsicht in der Beurteilung ist jedenfalls geboten und alle Untersucher sollten darin gleich vorsichtig und skeptisch sein.

Sitzung vom 22. März 1912.

Vorsitzender: Schwabach.
Schriftführer: Beyer.

Blumenthal zeigt ein Präparat mit einer **Zweiteilung des Sinus sigmoideus,** in einem Teile befindet sich ein Septum.

Diskussion zum Vortrage Wageners über **Osteophlebitis.**

Blau berichtet über einen Fall, den er in den achtziger Jahren beobachtete. Es handelte sich um ein Mädchen, welches bei doppelseitiger akuter Otitis media nach beiderseitiger Paracentese 8 Tage lang pyämische Temperatur hatte, welche nach Verabreichung von Chinin zugleich mit der Ohreiterung abklang. Nach seiner Ansicht hat es sich hier wahrscheinlich um Osteophlebitis gehandelt.

Blumenthal fragt, ob in dem Falle des Vortragenden eine bakteriologische Blutuntersuchung gemacht ist.

Röhr sah vor 2 Jahren einen Fall, bei dem einige Wochen nach einer anscheinend ausgeheilten Otitis media sich Symptome zeigten, die zur Operation führten, bei der sich eine ausgedehnte Sinusthrombose zeigte. Er nimmt an, daß hier der Prozeß sich durch eine Osteophlebitis aus dem Innern des Schädels herausschleichend entwickelt hat.

Digitized by Google
Original from UNIVERSITY OF CALIFORNIA
Generated on 2019-10-24 13:29 GMT / http://hdl.handle.net/2027/uc1.b3252760
Public Domain in the United States, Google-digitized / http://www.hathitrust.org/access_use#pd-us-google

Wagener glaubt nicht, daß der Fall von Röhr mit seinem Falle verglichen werden könne. Eine Blutuntersuchung hat er nicht gemacht. Eine Bulbusthrombose hält er nach dem Operationsbefund und Krankheitsbild für unwahrscheinlich. Ob ein kleines Gerinnsel, welches im Bulbus bei der Sektion gefunden wird, wirklich infektiöser Natur ist, muß eine mikroskopische Untersuchung entscheiden.

Diskussion zum Vortrage von Röhr: **Schädigungen des Gehörorganes durch reine Pfeifentöne.**

Brühl: Durch die Röhrschen Versuche ist die Möglichkeit einer isolierten Degeneration des Cortischen Organes auf experimentellem Wege bewiesen. Bei allen Versuchen gelang es bisher nur dann, Degenerationen zu erzeugen, wenn sehr intensive Schallquellen gebraucht wurden, bei diesen kommt aber immer eine mechanische Schädigung in Betracht. Schon vor 20 Jahren hat v. Stein (Moskau) versucht, Degeneration im Cortischen Organ durch andauernde Reizung mit elektrisch betriebenen Stimmgabeln zu erzielen. Er wollte aber die damals gefundenen Veränderungen nicht auf die Tonwirkung allein zurückführen, da er bei den so behandelten Tieren auch Starbildung als Folge der Vibration beobachtete.

Röhr (Schlußwort) bemerkt, daß es ihm darauf ankam, nachzuweisen, daß entgegen der Behauptung Wittmaacks das Ganglion spirale frei bleiben und das Cortische Organ isoliert erkranken kann. Für die Helmholtzsche Theorie scheint die Abstufung in der Lokalisation der Veränderung zu sprechen, die tiefen Töne erzeugen mehr an der Spitze, die höheren mehr an der Basis Veränderungen.

Graupner: **Über Röntgenphotographie des Kopfes.**

In der Charité wird gegenwärtig ein 40 *cm*-Funkeninduktorium mit Müller-Rapidröhre verwandt und in 15—25 Sekunden Kopfaufnahmen hergestellt. Die besten Resultate geben mittelharte Röhren. Bei besonders kleinen Stirnhöhlen ist die Aufnahme im occipito-mentalen Durchmesser empfehlenswert. Keilbeinhöhlen gelangen am besten zur Darstellung bei einer Aufnahme im submento-parietalen Durchmesser.

Westenhöfer: **Demonstration pathologischer Präparate.**

1. Artifizielle Perforation des Daches der rechten Keilbeinhöhle mit Verletzung des Gehirns und nachfolgender Meningitis.

2. Thrombophlebitis purulenta der rechten Vena condyloidea ant. bei einem Manne, dem der rechte Sinus sigmoideus und der Bulbus venae jugularis ausgeräumt war (Unterbindung der Jugularis). Es war zur Abscedierung der Nackenmuskulatur gekommen und zu einer pfennigstückgroßen Nekrose der Dura mater spinalis, dicht unterhalb des Foramen magnum.

A. Sonntag (Berlin).

Referate.

I. Allgemeines.

Beitrag zum Studium der objektiv wahrgenommenen Ohrgeräusche. Von Botella. (Boletin de laryngologia, 1912, Nr. 64.)

Verfasser gibt eine Übersicht der Fälle von objektiv wahrgenommenen Ohrgeräuschen: solche, die periodisch sind und von den Muskeln herrühren,

Digitized by Google
Original from UNIVERSITY OF CALIFORNIA
Generated on 2019-10-24 13:29 GMT / http://hdl.handle.net/2027/uc1.b3252760
Public Domain in the United States, Google-digitized / http://www.hathitrust.org/access_use#pd-us-google

andere, die auch periodisch sind und von den Gefäßen herrühren. Er hat selbst einen Fall, der der zweiten Gruppe anzugehören schien; das Geräusch verschwand mit der Kompression der Carotis communis. Aber obgleich das Geräusch alle Zeichen eines Gefäßgeräusches darbot, verschwand es für immer nach der Sondierung der Tube, welche nicht verlegt war.

Menier.

Untersuchungen über die Bakteriaemie in der Oto-Rhino-Laryngologie. Von C. Caldera. (Archives internat. de laryngol. etc., Tome XXXII, Nr. 3, 1912.)

Es ist höchstwahrscheinlich, daß der pathologische Begriff der Pyämie bald eine gründliche Umwandlung erfahren wird. Je mehr wir uns an die bakteriologische Untersuchung des Blutes heranmachen, desto häufiger begegnen wir den Bakterien im Blute im Verlaufe der Infektionskrankheiten. In letzter Zeit ist die Bacillämie im Verlaufe der chronischen Tuberkulose wiederholt nachgewiesen worden, desgleichen ist im Verlaufe des Typhus die Anwesenheit der Typhusbacillen im Blute von einigen Forschern zur Regel gemacht worden. In Amerika haben die Bakteriologen die Bakteriaemie im Verlaufe der otitischen Entzündungen auch ohne endokranielle oder thrombophlebitische Komplikation nachgewiesen. Die Angina ist höchstwahrscheinlich auch eine Erkrankung, bei der uns alles zwingt, an eine solche Bakteriaemie zu denken, namentlich wenn es zu schweren metastatischen Erscheinungen von Endokarditis zum Beispiel kommt. Es war daher gewiß eine sehr glückliche Idee, die Caldera hatte, das Blut auf Gehalt an Bakterien in einer Reihe von Anginafällen zu untersuchen. Leider scheint die befolgte Technik strengen bakteriologischen Ansprüchen nicht zu genügen, und so dürfte es sich erklären, daß die tatsächliche Ausbeute dieser Untersuchungen eigentlich nur sehr mager ausgefallen ist und keine endgültigen Schlüsse zuläßt. Jedenfalls gestatten die Resultate des Autors nicht, bei Angina von echten pyämischen, das ist bakteriämischen Zuständen, zu sprechen, auch wenn es sich klinisch um solche handelt. Positiver fielen die Resultate bei Ohrenleiden aus, was mit den bekannten Untersuchungen der Amerikaner (Liebmann zum Beispiel) übereinstimmt. Prognostisch und, wie man hinzufügen kann, diagnostisch sind diese Befunde vorläufig noch nicht verwertbar.

Lautmann.

Über die Technik der Gehöruntersuchung des Kindes. Von M. Constantin. (Revue hebd. de laryngol., 1911, Nr. 51.)

Es ist tatsächlich schwerer, als man gemeiniglich glaubt, ein Urteil zu fällen, ob ein Kind hört oder taub ist. Je jünger das Kind, desto schwieriger die Untersuchung. Leider steht auch in den größeren otologischen Werken nichts über derartige Untersuchungen. Man beginnt jetzt allenthalben mehr über diesen Gegenstand zu schreiben, doch scheint es, sind die diesbezüglichen Untersuchungen Fröschels unserem Autor unbekannt geblieben. Constantin empfiehlt noch immer die Untersuchung mit den Stimmgabeln; es ist fraglich,

Generated on 2019-10-24 13:29 GMT / http://hdl.handle.net/2027/uc1.b3252760
Public Domain in the United States, Google-digitized / http://www.hathitrust.org/access_use#pd-us-google
Digitized by Google
Original from UNIVERSITY OF CALIFORNIA

was man für Resultate hiermit bei Säuglingen erzielen kann. Die Untersuchung mit den zwei Stimmgabeln, die auf jeden Warzenfortsatz des Kindes aufgesetzt werden und von denen nur das eine schwingt, kann doch auch nur unzuverlässige Resultate geben. Von der Untersuchung mit der Harmonika spricht der Autor überhaupt nicht. Lautmann.

Pädiatrisches und Otiatrisches. Von E. Greening. (Laryngoscope, XX, pag. 801 bis 803.)

Der Autor legt Gewicht auf die Notwendigkeit einer sorgfältigen Untersuchung aller kranken Kinder, seit Ohrerkrankungen häufig bei Säuglingen und Kindern vorkommen, aber oft nicht erkannt werden, wenn keine deutlichen Symptome vorhanden sind.

Die Exantheme und ihre ursächliche Beziehung zu Ohrerkrankungen. (Laryngoscope, XX, pag. 813—817.)

Vorkommen: Bei Masern entsteht eine katarrhalische Entzündung der Nase, des Pharynx, Larynx und der großen Bronchien. Bei Scharlachfieber ist die Angina das hervorstechendste. Diese zwei Krankheiten geben Anlaß zu 38% aller Fälle von Ohrenerkrankungen.

Ätiologie: Streptokokken sind immer bei Masern und Scharlach vorhanden, besonders bei letzterem, und die Virulenz der Erkrankung scheint größtenteils der Tatsache zugeschrieben werden zu müssen, daß sie den Streptokokken Eingang verschafft.

Adenoide: Viele glauben, daß Adenoide die Empfänglichkeit des Pat. für Exantheme erhöhen. Der Autor dringt auf die Annahme folgenden Vorganges: 1. Gründliche Entfernung von adenoiden Vegetationen; 2. vollständige Entfernung hypertrophischer oder erkrankter Tonsillen; 3. frühzeitige Entleerung des Eiters aus der Paukenhöhle durch Paracentese.

Elektrische Lampe zum Beleuchten von kleinen Wundhöhlen (Ohren-, Nasen- und Augenoperationen) nach Dr. O. Muck (Essen). (Med. Klinik, 1912, Nr. 22, pag. 923.)

Muck ließ eine kleine elektrische Lampe konstruieren, die an einem zigarrenspitzenförmigen Elfenbeinmundstück angebracht ist, damit das Licht direkt in die Operationshöhle geworfen werden kann und Schattenbildungen vermieden werden.

Die praktische Verwendbarkeit des Instrumentes ist gewiß nicht in Zweifel zu ziehen; wenn jedoch der bekannte Clarsche Reflektor verwendet wird, der konzentriertes Licht bei binoculärem Sehen in die Höhle wirft, so werden die beanständeten Schattenbildungen von vornherein vermieden.

Der erwähnte Beleuchtungsapparat ist 8·5 *cm* lang, wiegt 30 *g* und ist bei F. L. Fischer in Freiburg erhältlich. E. Urbantschitsch.

Digitized by Google
Original from UNIVERSITY OF CALIFORNIA
Generated on 2019-10-24 13:29 GMT / http://hdl.handle.net/2027/uc1.b3252760
Public Domain in the United States, Google-digitized / http://www.hathitrust.org/access_use#pd-us-google

II. Äußeres Ohr und Mittelohr.

Über die Verknöcherung des Ohrmuschelknorpels. Von Dr. K. Lübbers (Greifswald). (Passow und Schäfer, Beiträge etc., Bd. V, H. 1.)

Bericht über 5 Fälle von wahrer Verknöcherung des Ohrmuschelknorpels. 4 Fälle davon sind histologisch untersucht und genau beschrieben: Als Ursache konnte in 3 Fällen Erfrierung der Ohrmuschel festgestellt werden, einen Fall betrachtet Verfasser als „physiologische Verknöcherung", die er als durch arteriosklerotische Veränderungen bedingt ansieht, im fünften Falle fehlte die Anamnese. Bondy.

Die Behandlung der Otosklerose. Von W. Sohier Bryant (New-York). (Passow und Schäfer, Beiträge etc., Bd. V, H. 1.)

Verfasser will mit einer kombinierten Behandlung, die sich sowohl auf das Ohr und den Nasenrachenraum als auf den gesamten Organismus erstreckt, Erfolge erzielt haben. Details wären im Original einzusehen. Bondy.

Beitrag zur Kenntnis der entzündlichen Erkrankungen der Labyrinthfenstermembranen und ihre Bedeutung für die Genese der Labyrinthinfektion. Aus dem Laboratorium der Ohren- und Kehlkopfklinik zu Rostock. Von Privatdozent Dr. Karl Grünberg. (Zeitschr. f. Ohrenheilk., LXIV, H. 2.)

Verfasser beschreibt den genauen histologischen Befund einer beiderseitigen Otitis media, welche bei einem an Scharlach erkrankten und an Septicopyämie zugrunde gegangenen Kinde durch die Weichteile der Fensterverschlüsse auf das Labyrinth übergegriffen hat. Auf der rechten Seite eine frische, seröse Labyrinthitis mit tief ins Gewebe der weichen Fensterverschlüsse, jedoch nirgends bis zur inneren Oberfläche dieser Membranen auffindbaren Bakterien, so daß der Schluß auf einen durch Diffusion von Bakterientoxinen bedingten labyrinthären Reizzustand berechtigt erscheint; an circumscripter Stelle der Membr. tymp. sec. dextra entzündliche Infiltration ohne Gewebszerstörung. An den beiden Ligam. annul. und der linken Membran. tymp. sec. Nekrose, die das Gewebe in ganzer Dicke einschließlich des äußeren und inneren epi- beziehungsweise endothelialen Überzuges betreffen, wobei jedoch die elastischen Fasern sich mehr oder weniger gut erhalten zeigen. Auf dieser Widerstandsfähigkeit der Elastica beruhe das Ausbleiben der Kontinuitätstrennung trotz der schweren vitalen Schädigung des Gewebes. Zur Erklärung, warum es hier einerseits zur Nekrose, andrerseits zur entzündlichen Infiltration der Membran. sec. gekommen ist, zieht Verfasser das Vorhandensein von strangförmigen Adhäsionen zwischen der verdickten, stark vaskularisierten Weichteilauskleidung der Fensternische und der Fenstermembran auf der rechten Seite heran, da durch solche vaskularisierte Verbindungsbrücken die Ernährung der Membran eine günstigere und damit ihre Widerstandsfähigkeit eine ausgiebigere sein dürfte. Lawner.

Digitized by Google
Original from UNIVERSITY OF CALIFORNIA
Generated on 2019-10-24 13:29 GMT / http://hdl.handle.net/2027/uc1.b3252760
Public Domain in the United States, Google-digitized / http://www.hathitrust.org/access_use#pd-us-google

Zur Kenntnis der Ankylose des Hammer-Amboßgelenkes. Aus der Ohren- und Kehlkopfklinik in Rostock. Von Dr. B. Hannemann. (Zeitschr. f. Ohrenheilkunde, LXIV, H. 2.)

Beschreibung eines histologisch untersuchten Falles von Hammer-Amboßankylose; intraartikuläre Ankylose im mittleren Drittel des Hammer-Amboßgelenkes durch verkalkte Knorpelgrundsubstanz bedingt. Verfasser vermutet, daß sich bei längerem Fortbestehen des Krankheitsprozesses durch Umwandlung der verkalkten Knorpelgrundsubstanz im Knochen eine knöcherne Ankylose hätte entwickeln können, wie sie Frey beschrieben. Bezüglich der Ätiologie schließt sich Verfasser der Ansicht der Autoren an, daß es sich um einen chronischen Adhäsivprozeß infolge von Mittelohrentzündung handle, doch weist er auf die Möglichkeit hin, daß der chronische Entzündungsprozeß beim Zustandekommen der Ankylose nur eine mittelbare Rolle spiele, und zwar dadurch, daß er die Funktion des Gelenkes aufhebe. Infolge dieser Ruhigstellung — gleichgültig ob durch entzündliche Verwachsung, durch Exostosen oder durch Caries — kann es einerseits durch Kapselschrumpfung (periartikuläre oder Kapselankylose), andrerseits durch bindegewebige oder knorpelige Wucherung an den Gelenkflächen zur Versteifung kommen (intraartikuläre); aus der letzteren gehe dann später die knöcherne hervor. Daneben mögen auch Entzündungen und Verletzungen des Gelenkes eine Ankylose verursachen, doch fehlen bisher die histologischen Belege hierzu. Lawner.

III. Labyrinth und Hörnerv.

Prognose der Ohrenleiden nach Hectin. Von Gaucher und Guggenheim. (La Presse Médicale, 1912, Nr. 12.)

Bisher hatte das Hectin vor dem Salvarsan wenigstens den einen Vorzug, daß es keine neurotropen Nebenwirkungen hatte. Jetzt kennt man schon einen Fall von dauernder Erblindung, und heute bringen die beiden Autoren den Bericht von 2 Fällen, in denen es in dem einen Falle zu vorübergehender, im zweiten Falle zur dauernden Ertaubung nach verhältnismäßig geringen Dosen von subcutaner Einverleibung von Hectin gekommen ist. Das Mittel ist außerhalb Frankreichs wenig in Gebrauch und mit Recht, denn seine antisyphilitische Wirkung ist sicherlich keine besondere. Wenn jetzt auch seine vielgepriesene Harmlosigkeit auch noch unhaltbar ist, so ist wirklich kein Grund einzusehen, warum es gegen das Ehrlich-Hata-Mittel ins Feld geführt werden soll. Was die zwei Krankengeschichten anlangt, so verzichten wir auf ihre Wiedergabe, da sie vom rein otologischen Standpunkte äußerst unzureichend aufgenommen sind. Lautmann.

Elektrodiagnostik bei Labyrinthleiden. Von Junca. (Revue hebdom. de laryngol., 1912, Nr. 13.)

Vielleicht wird einmal die elektrische Prüfung des Labyrinthes sichere und brauchbare Anzeigen für die Diagnose der Labyrinthleiden geben. Vor-

Digitized by Google
Original from UNIVERSITY OF CALIFORNIA
Generated on 2019-10-24 13:29 GMT / http://hdl.handle.net/2027/uc1.b3252760
Public Domain in the United States, Google-digitized / http://www.hathitrust.org/access_use#pd-us-google

läufig ist noch alles Widerspruch und was feststeht, wenig brauchbar. Dies freilich ist nicht die Meinung Juncas, der im Gegenteil meint, daß die elektrische Prüfung des Labyrinthes imstande ist, wertvolle klinische Aufschlüsse zu geben. Namentlich glaubt Junca, daß der vollständige Mangel einer elektrischen Reizung des Labyrinthes mit vollständiger Taubheit vergesellschaftet auf eine Degeneration des Acusticus schließen läßt. Ferner glaubt Junca, daß der Mangel jedes Schwindels unter der Wirkung des elektrischen Stromes ein Zeichen des Anfalles des Gleichgewichtsapparates und eine erhöhte Resistenz gegen den elektrischen Strom immerhin ein ernstes Symptom eines Labyrinthleidens darstellt. Junca gibt, bevor er diese Schlüsse zieht, die vollkommene Technik der Untersuchung wieder, die wir als bekannt unterdrücken. Er nennt ein Labyrinth als elektrisch unempfindlich, wenn bei einem Strom von 20 MA. und darüber kein Schwindel auftritt, während als normale Reaktion Stromstärken bis zu 5 und 6 MA. bezeichnet werden. Als ein Zeichen der Hyperexcitabilität des Labyrinthes betrachtet Junca gewisse Reaktionserscheinungen des Kopfes (Neigung), des Stammes (Fall), die namentlich beim Durchtreten von kleinen Strömen auftreten. Ebenso sind starke Schwindelerscheinungen mit Brechneigung Zeichen der Hyperexcitabilität des Labyrinthes. Zum Schluß gibt Junca zu, daß für sich allein die elektrische Untersuchung keine Schlüsse auf den Zustand des Labyrinthes zuläßt, aber es ist nicht ersichtlich, inwiefern die elektrische Untersuchung die anderen Untersuchungsmethoden unterstützt. Lautmann.

Zur Feststellung einseitiger Taubheit auf Grund des Lombardschen Phänomens. (Aus der Universitätsklinik für Ohren-, Nasen- und Kehlkopfkrankheiten zu Breslau [Prof. Hinsberg].) Von Dr. H. Pape (Nordhausen). (Zeitschrift für Ohrenheilk., LXIV, H. 4.)

Verfasser hat 43 Personen, darunter normal Hörende, Taube, einseitig und beiderseitig Schwerhörige bezüglich des Lombardschen Phänomens geprüft und — wie Lombard selbst und Bárány — gefunden, daß dieses Phänomen bisweilen nicht eintrete. Die Annahme Lombards, daß es sich in solchen Fällen um Erkrankung des schalleitenden Apparates mit verstärkter Knochenleitung handle, läßt er nicht gelten; ebensowenig schreibt er dem Rat Báránys, die Versuchsperson vorlesen und nicht etwa auswendig gelernte Reihen (Zahlen) aufsagen zu lassen, eine Bedeutung zu. Er glaubt vielmehr, daß ein anderer Faktor bei der Stimmbildung von Wichtigkeit sei, und das ist das Muskelgefühl, das wir bei der Innervation respektive Kontraktion der bei der Phonation beteiligten Muskeln empfinden. Hierfür spreche die Tatsache, daß es erlernbar ist, bei künstlich ausgeschaltetem Gehör die Kontrolle über die Stimmintensität zu behalten. Er kommt zu dem Schluß, daß wir nur, wenn der Versuch positiv ausfällt — wenn also bei Anwendung des Lärmapparates eine Stimmveränderung eintrete —, berechtigt sind, bestimmte

Digitized by Google
Original from UNIVERSITY OF CALIFORNIA
Generated on 2019-10-24 13:29 GMT / http://hdl.handle.net/2027/uc1.b3252760
Public Domain in the United States, Google-digitized / http://www.hathitrust.org/access_use#pd-us-google

Schlüsse zu ziehen. Trotz dieser Einschränkung bleibe aber immerhin der Versuch — schon wegen der Einfachheit seiner Anwendung — ein wertvolles Hilfsmittel otologischer Diagnostik. Lawner.

Über die klinischen Beziehungen des „606" zum inneren Ohr. Von Basil. (Revue hebdom. de laryngol. etc., 1912, Nr. 9.)

Wenn man endlich erlernt hat, die schädlichen Nebenwirkungen des Salvarsan so ziemlich zu vermeiden, stehen wir eigentlich noch immer ratlos gegenüber den Labyrinthitiden, die nach Anwendung des Salvarsan auftreten. Die Häufigkeit, mit der man diesen Schädigungen begegnet, lassen es ganz unzweifelhaft erscheinen, daß Salvarsaninjektion und Labyrinthaffektion in Zusammenhang stehen. Die Fälle, die Basil mitteilt, bringen zwar keinen reinen Beweis hierfür, sind aber immerhin sehr interessant. Eine Matrose akquiriert Syphilis Ende Januar 1911. Trotz energischer Hg-Behandlung bestehen ausgedehnte syphilitische, sekundäre Manifestationen noch im Mai. Ende Mai macht man eine intravenöse Injektion von 0·30 Salvarsan, und da es Pat. gut geht, wiederholt man 3 Tage später die Injektion (0·50). Abermals 3 Tage später eine dritte Injektion von 0·60. Im Anschlusse an diese Injektion erkrankt Pat. mit den charakteristischen Zeichen einer Arsenikintoxikation. Von seiten des Ohres äußerst heftiges Ohrensausen und starke Empfindlichkeit für Geräusche (Stimmgabel) ohne Abnahme des Gehörs. In diesem Falle ist über die Natur der Ohrstörung kein Zweifel, es handelte sich um eine echte Arsenikvergiftung. Der zweite Fall betrifft einen Piloten, der im April 1911 die Syphilis akquiriert. Von Ende August bis 2. Septemher erhält Pat. 3 Salvarsaninjektionen. Ende Oktober klagt er über Schmerzhaftigkeit des rechten Ohres und große Mattigkeit. Bei der Untersuchung konstatiert man Druckschmerzhaftigkeit hinter dem Unterkiefer, eine Tendenz, nach rechts zu fallen, Schwindel, Brechreiz, Gesichtslähmung, totale Taubheit rechts und Unerregbarkeit des Labyrinths. Sofort wird 0·20 Salvarsan injiziert. Nach anfänglicher Verschlimmerung des Zustandes beginnt sich der Zustand zu bessern. Es wird dann mit Hg weitergefahren und eine neuerliche Salvarsaninjektion von 0·30 verabfolgt, worauf dann vollständige Heilung erzielt wird. Der erstere Fall hat große Ähnlichkeit mit dem vorhergehenden, aber merkwürdigerweise brachen die nervösen Erscheinungen von seiten des Ohres vor der Salvarsaninjektion aus und verschwanden infolge von zwei intravenösen Injektionen von je 0·40 Salvarsan. Nach der Lektion dieser drei Krankengeschichten muß man sich doch fragen, ob die Autoren dem Acusticus mit Recht eine Ausnahmsstellung gegenüber dem Salvarsan zuschreiben. Der erste Fall ist eine Arsenikvergiftung, bei der das Salvarsan als solches nicht in Frage kommt. Der letzte Fall ist einer der selteneren luetischen Fälle. Der zweite Fall ist als echtes Neurorezidiv zu betrachten. Wie steht es aber mit jenen Fällen, bei denen die Taub-

Digitized by Google
Original from UNIVERSITY OF CALIFORNIA
Generated on 2019-10-24 13:29 GMT / http://hdl.handle.net/2027/uc1.b3252760
Public Domain in the United States, Google-digitized / http://www.hathitrust.org/access_use#pd-us-google

heit weder durch Salvarsan noch durch Hg mehr zu heilen ist und denen man gerade seit dem Salvarsangebrauch häufig begegnet? Lautmann.

Physiopathologie und Behandlung des Ohrschwindels. Von E. Dupuy. (Paris Médical, 1912, Nr. 18.)

Dieser Artikel sagt nichts Neues, aber das Alte, das hier vorgetragen wird, überrascht so sehr, daß man sich fragt, ob es möglich ist, daß man heute, auch wenn man nicht Otologe ist, in so vollkommener Ignoranz der Vestibularfunktionen leben kann wie der Autor des Artikels. Zugegeben, daß das System der halbzirkelförmigen Kanäle nicht das Organ des Gleichgewichts ist und auch nicht dazu dient, uns über die Bewegungen im Raume zu orientieren, aber wie kann man einen Artikel über die Funktionen des Labyrinthes schreiben, die reflektorischen Reizungen der Augenmuskeln erwähnen und nicht ein einziges Mal den Ausdruck Nystagmus gebrauchen! Für Dupuy ist die Endolymphe nicht imstande, eine Bewegung an den halbzirkelförmigen Kanälen auszuführen. Um dies zu können, müßten die Kanäle nicht vollgefüllt sein mit Endolymphe! Es ist ausgeschlossen, daß die Körperbewegungen eine Bewegung der Endolymphe hervorrufen können! Der Labyrinthschwindel ist von den halbzirkelförmigen Kanälen vollkommen unabhängig. Man kann das Kleinhirn und das hintere Labyrinth bei Tieren zerstören, ohne Störungen des Gleichgewichtes hervorzurufen, allerdings, fügt Dupuy hinzu, müssen die entfernten Massen auf beiden Seiten identisch sein. Der Schwindel rührt von der Reizung der Terminalfasern des Acusticus her! Läsionen dieses Nerven rufen plötzliche und starke Kontraktionen in gewissen Muskelgruppen und in den Augenmuskeln hervor und durch die Störung des Muskelsinnes, die hiedurch provoziert wird, kommt es zu Störungen des Gleichgewichtes. Zur Behandlung des Ohrschwindels empfiehlt der Autor das Anlegen eines Eisbeutels für 20—30 Minuten auf die Gegend des Warzenfortsatzes und die Verabreichung von Strychnin. Der Autor ist uns unbekannt, doch scheint er schon zu Zeiten Brown-Séquards sich experimentell mit der Frage beschäftigt zu haben. Er scheint seit jener Zeit aus seinem Elfenbeinturm nicht herausgekommen zu sein.

Lautmann.

Monochord- und Stimmgabeluntersuchungen zur Klärung der Beziehungen zwischen Luft- und Knochenleitung bei Normal- und Schwerhörigen. Von Dr. Hermann Ivo Wolff (Berlin). (Passow und Schäfer, Beitr. etc., Bd. V, H. 2.)

Aus der Beobachtung Struyckens, daß Normalhörige imstande sind, durch Knochenleitung höhere Töne wahrzunehmen als durch Luftleitung, ist der Schluß zu ziehen, daß zumindest die höchsten Monochordtöne besser durch den Knochen als durch die Luft gehört werden. Doch ist der Normalhörende bei vergleichsweiser Prüfung der Luft- und Knochenleitung nicht imstande, einen Unterschied für die höchsten Töne anzugeben. Die Bestätigung für das Besserhören hoher Monochordtöne durch den Knochen ergibt sich bei der

Digitized by Google
Original from UNIVERSITY OF CALIFORNIA
Generated on 2019-10-24 13:29 GMT / http://hdl.handle.net/2027/uc1.b3252760
Public Domain in the United States, Google-digitized / http://www.hathitrust.org/access_use#pd-us-google

Untersuchung Schwerhöriger, und zwar beobachtet man die größten Differenzen zwischen Luft- und Knochenleitung bei Pat. mit nervöser Schwerhörigkeit, während bei Pat. mit reinen Schalleitungshindernissen, ohne erhebliche Flüssigkeitsansammlungen in der Paukenhöhle oder im Gehörgang, für die hohen Monochordtöne ähnliche Verhältnisse bestehen wie beim Normalhörigen. Die Untersuchungen über die Perzeption der Stimmgabelstieltöne nach der Brühl-Bezoldschen Versuchsanordnung ergaben hingegen, daß dieselben zumindest bis c^2 besser durch die Luft als durch den Knochen gehört werden. Da sich diese Versuche mit Rücksicht auf die verschiedenen physikalischen Verhältnisse nicht ohne weiteres mit den Monochordversuchen gleichstellen lassen, machte Verfasser weitere Untersuchungen mit den transversalen (tiefen) Monochordtönen. Diese werden von Normalhörigen in der Regel durch Knochen und Luft gleich gehört, von Pat. mit nervöser Schwerhörigkeit durch Luftleitung besser als durch Knochenleitung. Für hohe Monochordtöne überwiegt demnach bei der nervösen Schwerhörigkeit die Knochenleitung, für tiefe und mittlere die Luftleitung. Bondy.

Beobachtungen über die physiologische obere Hörgrenze für Luft- und Knochenleitung. Von Dr. H. J. L. Struycken (Breda). (Passow und Schäfer, Beiträge etc., Bd. V, H. 1.)

Die höchste Grenze für Knochenleitung schwankt zwischen 17.000 und 26.000 Schwingungen, für Luftleitung zwischen 15.000 und 22.000. Bei der Mehrzahl der Normalhörenden fällt die Knochenleitung etwas höher aus als die Luftleitung. Die größte Zahl der ganz hohen oberen Grenzen fällt in die ersten vier Dezennien; nach dem 50. Jahre geht die obere Grenze bei den meisten Leuten schnell herunter und es werden nur noch vereinzelt Hörgrenzen für Luftleitung von mehr als 15.000 Schwingungen erreicht. Bei einseitiger Taubheit wird die obere Grenze für Luftleitung vom ertaubten Ohr aus 2000 bis 3000 Schwingungen niedriger gefunden; ist das andere Ohr etwas schwerhörig, dann kann der Unterschied 3000—8000 Schwingungen erreichen. Die Untersuchungen wurden mit dem Monochord vorgenommen. Bondy.

Beiträge zur normalen und pathologischen Histologie des Labyrinths (Hauskatze). Von Dr. H. Lagally (München). (Passow und Schäfer, Beiträge etc., Bd. V, H. 2.)

Verfasser untersuchte 20 Labyrinthe von 17 scheinbar vollkommen gesunden Tieren. In 4 Labyrinthen (von 3 Tieren) fanden sich Anomalien, schwere Veränderungen nur in einem Falle, wo der kalorische Nystagmus nicht auszulösen gewesen war. Der hierbei erhobene Befund besitzt große Ähnlichkeit mit den von Alexander, Beyer und Alexander-Tandler bei albinotischen tauben Katzen beschriebenen. Das von Alexander und Beyer als „pathologischen Befund bei albinotischen tauben Katzen“ gedeutete zarte Binde-

Digitized by Google
Original from UNIVERSITY OF CALIFORNIA
Generated on 2019-10-24 13:29 GMT / http://hdl.handle.net/2027/uc1.b3252760
Public Domain in the United States, Google-digitized / http://www.hathitrust.org/access_use#pd-us-google

gewebsgerüst in der Scala tympani des Vorhofabschnittes ist nach den Präparaten des Verfassers als „ganz konstanter, normaler Befund“ anzusehen. Betreffs der übrigen Details muß auf das Original verwiesen werden.

Bondy.

Über kalorischen Nystagmus und seine Prüfung durch Einblasung kalter Luft. Von Richard Kallmann (Berlin). (Passow und Schäfer, Beiträge etc., Bd. V, H. 2.)

Der erste Teil der Arbeit stellt ein mit großem Fleiß zusammengestelltes Sammelreferat über den kalorischen Nystagmus dar. Besonders wertvoll erscheint das ausführliche, 202 Arbeiten umfassende Literaturverzeichnis. Im zweiten Teil referiert Verfasser über 100 Fälle, in denen er den durch Einblasung kalter Luft erzeugten Nystagmus untersuchte, wobei er sich des von Aspisow angegebenen Apparates bediente. Da mit Ausnahme eines Falles von starker Gehörgangsverengerung stets ein Nystagmus erzeugt werden konnte, betrachtet Verfasser diese Prüfungsmethode als eine vollwertige. Bondy.

Die Feststellung einseitiger Taubheit. Von F. H. Quix (Utrecht). (Passow und Schäfer, Beiträge etc., Bd. V, H. 1.)

Kritik der beiden Methoden, die zur Stellung der Diagnose verwendet werden, der Bezoldschen Spiegelbildmethode und der Bárányschen Methode der künstlichen Taubheit des anderen Ohres. Quix verwirft beide, die Spiegelbildmethode, weil Gehörreste des vermutlich tauben Ohres verdeckt werden können, wenn dieselben im Gebiete des Spiegelbildes liegen und unter die Hördauer des verschlossenen normalen Ohres gesunken sind, die Báránysche Methode, weil auch hier infolge der Verminderung der Perzeption im anderen Ohr Taubheit vorgetäuscht werden könne, wo nur Schwerhörigkeit besteht oder noch Gehörreste vorhanden sind. Bondy.

Weitere experimentelle Studien über die akustische Schädigung des Säugetierlabyrinths. Aus dem Laboratorium der physiologischen Anstalt (Professor Metzner) und der oto-laryngologischen Klinik (Prof. Siebenmann) der Universität Basel. Von Dr. H. Hoessli. (Zeitschr. f. Ohrenheilk., LXIV, H. 2.)

Verfasser hat zur Lösung einer entsprechenden Preisfrage der medizinischen Fakultät Basel experimentelle Studien über die akustische Schädigung des Säugetierlabyrinths an Meerschweinchen, Katzen und Hunden angestellt, wobei er die Versuche in solche eingeteilt hat, bei welchen ausschließlich Luftleitung, dann solche, bei welchen Luft- und Knochenleitung in Betracht kommen, und in Detonationsversuche. Über die Versuchsanordnung, die vitale Injektion mit Formol-Müller und die Färbemethode muß im Original nachgelesen werden. Das Resultat der mühevollen Arbeit ist in folgenden Sätzen zusammengefaßt: 1. Im akustischen Trauma beginnt der Degenerationsprozeß stets im Endorgan der Haarzelle, geht dann auf das übrige Neuron über und ergreift erst sekundär den Stützapparat und das benachbarte häutige Laby-

Digitized by Google
Original from UNIVERSITY OF CALIFORNIA
Generated on 2019-10-24 13:29 GMT / http://hdl.handle.net/2027/uc1.b3252760
Public Domain in the United States, Google-digitized / http://www.hathitrust.org/access_use#pd-us-google

rinth. 2. Beim Einwirken des gleichen Tones findet sich bei verschiedenen Säugetieren die Läsion relativ an gleicher Stelle in der Schnecke, je höher der Ton, um so tiefer liegt er in der Schnecke. 3. Die Gehörknöchelchenkette dient nur zur Schalleitung und nicht zur Schalldämpfung. 4. Die Luftleitung kommt allein in Betracht als der Weg, auf welchem die akustische Schädigung des Labyrinths erfolgt, die Knochenleitung im Sinne von Wittmaack spielt dagegen keine Rolle hierbei. 5. Die Plasmakugeln sind postmortale oder traumatische (starke Detonation) Zellprodukte und beruhen im ersten Falle auf später respektive zu langsamer Fixierung. Lawner.

Beitrag zur pathologischen Anatomie der unkomplizierten Labyrinthkapseldefekte. Mitteilungen von der oto-laryngologischen Abteilung des Reichshospitals. Von Er. E. Schmiegelow (Kopenhagen). (Zeitschr. f. Ohrenheilk., LXIV, H. 2.)

Den zwei in der Literatur bekannten, histologisch untersuchten Fällen von einfachen, unkomplizierten Labyrinthkapseldefekten (Wagener) fügt Verfasser einen selbst beobachteten Fall hinzu, welcher bei der Operation einen zirka 3 *mm* langen, dem horizontalen Bogengang entsprechenden Defekt gezeigt hatte. 3 Wochen nach der Heilung seiner Cerebrospinalmeningitis starb der Pat. an einem subduralen Absceß und die senkrecht zur Längsachse der Pars petrosa angelegten Serienschnitte zeigten neben den gewöhnlichen Veränderungen einer chronischen Mittelohrsuppuration einen cariösen Defekt der knöchernen Kapselwand, welcher mit dem zelleninfiltrierten, gefäßreichen, submukösen Granulationsgewebe des Antrum ausgefüllt war. Dieses Gewebe umgab die häutige Labyrinthkapsel im Crus ampullare des horizontalen Bogenganges; sonst zeigte sich das häutige Labyrinth histologisch gesund, der Inhalt des Crus ampullare vollkommen normal. Lawner.

IV. Otochirurgie.

Traumatische Osteomyelitis der flachen Schädelknochen in einem mit ozänöser und cholesteatomatöser Otitis med. purul. behafteten Patienten. Intracerebraler Absceß? Operation. Tod. (Osteomielitis traumática de los huesos planos del cráneo en sujeto portador de otitis media purulenta crónica ozenosa y colesteatomatosa. Absceso intracerebral? Operación. Muerte.) Von Compaired. (Clinica y Laboratorio, 15. April 1911.)

32jähriger Zimmermann mit linker Otitis med. supp., die mit einer Ozaena starken Grades verbunden war. Vor 3 Monaten starkes Trauma der linken unteren Scheitelgegend, nach welchem sich ein heftiger und beständiger Schmerz entwickelte; danach große Störung des Gemüts und des Charakters: Pat. wurde zornig, reizbar, schweigsam und träge. Er bekam häufige Übelkeiten, die nach und nach sich bis zu echten Bewußtseinsverlusten steigerten. Schwindelerscheinungen; Kontraktur des Armes und der Hand linkerseits; kein Fieber. Es bestand ein Cholesteatom des Mittelohres. Es entstand eine Osteomyelitis der verletzten Gegend. Verfasser operierte und fand einen ausgedehnten osteomyelitischen Herd des Scheitel- und Schläfenbeins, welchen er

Digitized by Google
Original from UNIVERSITY OF CALIFORNIA
Generated on 2019-10-24 13:30 GMT / http://hdl.handle.net/2027/uc1.b3252760
Public Domain in the United States, Google-digitized / http://www.hathitrust.org/access_use#pd-us-google

resezierte. Das Cholesteatom wurde abgetragen; Dura scheinbar gesund; keine Zeichen von Hirnabsceß, darum keine Hirnpunktion. Keine Besserung der Übelkeiten. Pat. starb plötzlich 16 Tage nach dem Eingriff. Verfasser fragt sich, ob kein latenter Hirnabsceß (das heißt, ohne Symptome verlaufend) existierte. Immerhin waren weder Osteomyelitis noch Cholesteatom an dem Tod schuldig, da sie in voller Heilung begriffen waren. Die übrigen Apparate (Herz, Lunge, Darm) waren gesund. Da keine Obduktion gestattet wurde, bleibt die Todesursache ein ungelöstes Rätsel. Menier.

Konservative Aufmeißelung mit Erhaltung des Trommelfells. Von Luc. (Bulletin d'oto-rhino-laryng., Tome XV, 3 Trim., 1911.)

Die radikale konservative Operation der chronischen Otorrhöe ist in letzter Zeit von Botey, Heath u. a. wiederholt empfohlen worden. Der Fall, den Luc operiert hat, dürfte der erste sein, der in Frankreich derart operiert worden ist. Das funktionelle Resultat ist leider kein vollkommenes geworden, weil Luc unabsichtlich den Amboß luxiert hat. Es scheint, daß die Epidermisierung — nahezu 3 Monate — auch viel mehr Zeit bei Luc gebraucht hat, als sonst die Verfechter dieser Heathschen Methode angeben. Übrigens war der Fall Lucs auch insofern unregelmäßig, als die Eiterung eigentlich erst seit einigen Monaten dauerte und Pat. vorher von Luc schon trepaniert worden war. Lautmann.

Über zwei interessante Hirnabscesse, vom Ohr ausgehend. Von Citelli. (Archives internat., XXXII, Nr. 3.)

Interessant sind uns bei dem gegenwärtigen Stande der Otologie nur jene Fälle, die eine genaue funktionelle Prüfung vor der Operation und eventuellen Autopsie erfahren haben. In dieser Beziehung können die Fälle Citellis nicht als interessant bezeichnet werden. Im ersten Falle, einen 12jährigen Knaben betreffend, kam es zu Fistelbildung im horizontalen Bogengang und anfänglich zur Bildung eines epiduralen Abscesses und später erst zu der eines Kleinhirnabscesses. Wahrscheinlich ging die Absceßbildung sehr langsam vor sich, denn bei der Operation konnte eine Art Verkapselung des Abscesses konstatiert werden. Der Absceß wurde bei der Eröffnung des Mittelohrraumes wahrscheinlich nicht vermutet und nicht gesucht. Es trat anfänglich Besserung ein, doch erlag der Knabe plötzlich. Einen neuen Beweis, wie vorsichtig die Prognose bei Kleinhirnabscessen zu stellen ist. Der zweite Fall betrifft einen 45jährigen Mann, bei dem der Absceß des Schläfelappens im Verlaufe einer akuten Otitis aufgetreten ist. Die Diagnose ließ keinen Zweifel übrig, trotzdem eine genaue funktionelle Prüfung nicht gemacht werden konnte.
Lautmann.

Bericht über Hirnabsceßbildung. Von S. Mc Cuen Smith. (Laryngoskope, XX, pag. 804—809.)

Erster Fall. Mädchen, 7 Jahre alt, litt an Ausfluß aus dem linken Ohr zusammen mit Abmagerung, Reizbarkeit und Gedächtnisschwäche. Die

Digitized by Google
Original from UNIVERSITY OF CALIFORNIA
Generated on 2019-10-24 13:30 GMT / http://hdl.handle.net/2027/uc1.b3252760
Public Domain in the United States, Google-digitized / http://www.hathitrust.org/access_use#pd-us-google

Untersuchung zeigte einen vollständigen Absceß der Membrana tympani, des Malleus und Incus. Es wurde die Radikaloperation ausgeführt und Eiter aus einem Absceß im Schläfelappen entleert. Eine zweite und dritte Operation war nötig, um zwei weitere Abscesse im Schläfelappen zu evakuieren. Die Pat. wurde dann mit Staphylococcus aureus-Autovaccine geimpft und erholte sich gut.

Zweiter Fall. Mann, 37 Jahre alt, litt an eitriger Otitis media am linken Ohr durch 25 Jahre. Man fand den Ausfluß durch eine Perforation im Trommelfell kommen. Die Paukenhöhle war gefüllt mit Granulationsgewebe und es befand sich viel cariöser Knochen im Antrum. Der Pat. litt an Schwindelattacken. Eine radikale Mastoidoperation wurde ausgeführt und Eiter aus dem Schläfelappen entleert. Glatte Heilung.

Dritter Fall. Mann, 23 Jahre alt, litt an Schmerzen und Ausfluß aus dem rechten Ohr, gefolgt von starken Schmerzen im Hinterkopf. Der äußere Gehörgang wurde voll von Eiter gefunden; die Temperatur subnormal; Empfindlichkeit über dem Processus mastoideus. Der Pat. starb und zeigte post mortem zwei nicht zusammenhängende Abscesse im rechten Schläfelappen.

Der Autor glaubt, daß solche Absceßbildungen gewöhnlich unzusammenhängend seien. Er betont folgende Punkte: 1. die Notwendigkeit einer frühen Diagnose in solchen Fällen; 2. wenn bei der Mastoidoperation eine cariöse Erosion oder eine zur Gehirnsubstanz führende Fistel gefunden wird, sollte entlang diesem Wege nachgesucht werden wegen der guten, natürlichen Drainage, welche derselbe verschafft.

Zur Kasuistik der Endotheliome des Felsenbeins. (Aus der Klinik und Poliklinik für Hals-, Nasen- und Ohrenleiden der Akademie für praktische Medizin zu Köln [Prof. Dr. Preysing].) Von Dr. Ferdinand Froning. (Zeitschr. f. Ohrenheilk., LXIV, H. 3.)

Verfasser beschreibt einen mit Erfolg operierten Fall von Endothelioma haemorrhagicum des Felsenbeins, welches in der Tubengegend seinen Ausgang genommen, die Pauke ausfüllte und zum Teil in die Warzenfortsatzspitze überging. In dem Symptomenkomplex dieser Neubildung, welche in 90% der Fälle als harmloser, etwas derber Polyp im Gehörgange auftritt, sind heftige Ohrblutungen, rapid abnehmendes Hörvermögen und eine mehr weniger ausgesprochene Facialisparese hervorzuheben. Prognostisch sind die Endotheliome des Felsenbeins gutartiger als die Karzinome, da sie geringere Neigung zu Ulcerationen zeigen, meist keine Metastasen setzen und das Nachbargewebe mehr verdrängen als zerstören. Lawner.

Digitized by Google
Original from UNIVERSITY OF CALIFORNIA
Generated on 2019-10-24 13:29 GMT / http://hdl.handle.net/2027/uc1.b3252760
Public Domain in the United States, Google-digitized / http://www.hathitrust.org/access_use#pd-us-google

Laryngo-Rhinologischer Teil.

Original-Artikel.

Aus der k. k. Universitätsklinik für Kehlkopf- und Nasenkrankheiten in Wien.
(Vorstand: Hofrat Prof. Dr. O. Chiari.)

Partieller bilateraler Choanalverschluß durch eine Plica retronasalis transversa congenita.[1])

Von Dr. **Fritz Schlemmer**, Assistenten der Klinik.

(Mit 2 Figuren.)

Nach R. Kayser (1) sind Choanalatresien seltene Vorkommnisse, so daß noch jede einzelne Beobachtung besonderer Veröffentlichung wert gehalten wird. Es sind nach diesem Autor die Mehrzahl der in der Literatur bekannten Verschlüsse der hinteren Nasenöffnungen knöchern, weniger häufig sind die membranösen und nur ganz vereinzelt sind Atresien aus verschiedenen Geweben zusammengesetzt beschrieben worden, wie zum Beispiel der Fall Onodis (2), bei dem der Verschluß ein teilweise knorpeliger war.

Seit A. Schwendts (3) umfassender Monographie und der 153 Fälle umfassenden Zusammenstellung A. Ballas (4) hat Otto Kahler (5) sich eingehend mit dem Thema der Choanalatresie befaßt und 30 Fälle knöcherner kongenitaler Choanalatresie zusammengestellt, worunter sich 9 Eigenbeobachtungen finden.[2])

Über „angeborene, membranöse, retronasale Verschlüsse der Choanen" hat O. Chiari (6) auf der 80. Versammlung Deutscher Naturforscher und Ärzte in Köln berichtet und nach Beschreibung von 12 einschlägigen Fällen (2 davon sind eigene Beobachtungen) fünf Typen der häutigen retronasalen Atresie aufgestellt.

Zum Typus V, unter den die „strangförmigen Membranen" gezählt werden, die spindelförmig, quer über die Choanen, von einem Tubenwulst zum anderen ziehen, gehört der im folgenden mitgeteilte Fall. Er betraf eine 44jährige Patientin G. G. aus Galizien, die sich nicht erinnert, jemals eine ernste Erkrankung durchgemacht zu haben.

[1]) Siehe auch Wiener med. Wochenschr., 1912, Nr. 7; Sitzungsbericht der Wiener Laryngol. Gesellschaft.

[2]) Während sich diese Arbeit bereits im Drucke befand, erschien in dieser Zeitschrift (1912, Nr. 8) J. Langs Arbeit „Über Choanenatresie (Heredität derselben)", in der 6 typische, knöcherne Atresien der Kaufmannschen Klinik mitgeteilt werden.

Digitized by Google
Original from UNIVERSITY OF CALIFORNIA
Generated on 2019-10-24 13:29 GMT / http://hdl.handle.net/2027/uc1.b3252760
Public Domain in the United States, Google-digitized / http://www.hathitrust.org/access_use#pd-us-google

Sie hat 4mal am normalen Schwangerschaftsende geboren und niemals abortiert. Seit ca. 4—5 Jahren leidet sie an einem „chronischen Schnupfen", häufigen Influenza- beziehungsweise Fieberattacken, zeitweiligem, heftigem Kopfschmerz — vorwiegend linkerseits — und an rheumatischen Schmerzen in den Gliedern. Sie gibt weiterhin an, daß die Nase schon seit vielen Jahren „verlegt" sei, doch habe sie diesem Umstande erst jetzt — da sie eben Schmerzen habe — Bedeutung beigemessen.

Die vordere Rhinoskopie ergibt einen beiderseitigen ozaenaartigen Katarrh der Nasenschleimhäute. Sämtliche Nasenmuscheln sind atrophisch, das Nasenseptum ist gerade. Am Nasenboden links Eiter. Eitrige Sekretion im linken mittleren Nasengang, der sich bei der systematischen Untersuchung als von der linken Kieferhöhle kommend erweist. Die beiderseitig sehr weiten Nasengänge gestatten einen direkten Blick in den Nasenrachenraum, in welchem man eine über die Choanalöffnung quer-

Fig. 1.

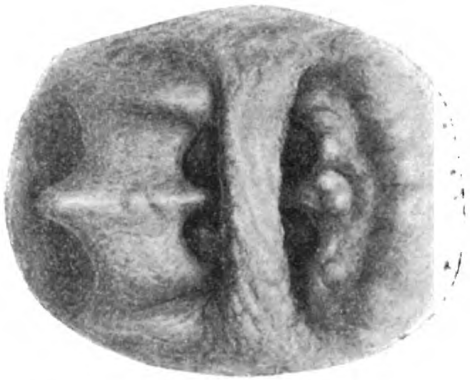

Fig. 2.

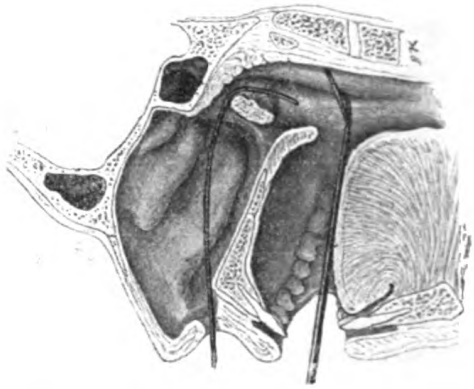

gespannte, unregelmäßig höckerige Gewebsbrücke verlaufen sieht, die von einem Tubenwulst zum anderen zieht.

Die hintere Rhinoskopie zeigt das Bild der Pharyngitis chronica sicca. Die genannte Gewebsbrücke präsentiert sich als ein mehr weniger spulrunder, quergespannter, leicht höckeriger Strang, der hinter der Choanalöffnung von einem Tubenwulst zum anderen zieht, jedoch die Umgrenzung der Choanen oben sowohl wie unten noch gut erkennen läßt. Diese zeigen weder eine Verengerung noch eine Differenz (Fig. 1). Keine adenoiden Vegetationen. Die durch das Nasenloch eingeführte gekrümmte Sonde kann zuerst über den oberen Rand der Membran nach dem Cavum pharyngonasale zu geführt werden, umgreift dieselbe von rückwärts, um dann unterhalb jener wieder zum Vorschein zu kommen (Fig. 2).

Im Larynx leichte Pachydermie der Hinterwand und chronischer Katarrh. Leichte Andeutung von Faltenbildung unter der vorderen Kommissur.

Der interne Befund entspricht der Norm.

Die Diagnose hatte hier — abgesehen von der manifesten Antritis maxillaris sinistra chronica — zwischen drei Krankheitsformen zu unterscheiden:

Generated on 2019-10-24 13:29 GMT / http://hdl.handle.net/2027/uc1.b3252760
Public Domain in the United States, Google-digitized / http://www.hathitrust.org/access_use#pd-us-google
Digitized by Google
Original from UNIVERSITY OF CALIFORNIA

Entweder lag eine angeborene retronasale Membran vor oder ein skleromatöser oder ein luetischer Strang. Gegen die Annahme eines luetischen Prozesses sprach von vornherein der negative Wassermann, die vier normalen Geburten und der fehlende Abortus. Für Sklerom fand sich klinisch nirgends ein Anhaltspunkt, wie aus dem oben mitgeteilten Befund ersichtlich ist. Solche strangförmige Membranen haben Jurasz (7), Mann, Killian und Chiari beobachtet.

Ersterer hält sie für eine Mißbildung, während Killian die Ansicht vertritt, daß es sich um sekundär entstandene Falten handeln könnte, die er sich als das Endprodukt nach den Rückbildungsvorgängen der Rachentonsille erklärt. Bei unserer Pat. wurde nun nach der wegen der linkseitigen Kieferhöhleneiterung vorgenommenen Radikaloperation (sec. Luc-Caldwell) die Membran in lokaler Anästhesie von der Nase her mit dem Hartmannschen Conchotom durchschnitten und hernach mit der kalten Schlinge vollständig abgetragen (fecit Hofrat Chiari). Die Blutung war eine kaum nennenswerte.

Die histologische Untersuchung ergab folgenden Befund (Professor Stoerk): „Unterhalb des Plattenepithels der Oberfläche, welches physiologische Verhältnisse zeigt, findet sich, durch eine ganz schmächtige Lage vaskularisierten Bindegewebes getrennt, eine ziemlich breite Lage adenoiden Gewebes (hie und da von Drüsenausführungsgängen durchzogen), welches aus dichtgedrängten Lymphfollikeln besteht. Einzelne derselben weisen deutlich erkennbare Keimzentren auf."

Muskelfasern wurden in der ganzen Serie von untersuchten Schnitten nicht gefunden. Auf Grund dieses histologischen Befundes kann wohl mit großer Wahrscheinlichkeit auf das Angeborensein der Membran geschlossen werden, weil, wie Chiari in seiner diesbezüglichen Arbeit hervorhebt, sich weder Drüsen noch Follikel in Narbenmembranen entwickeln können.

Übrigens waren in unserem Falle keinerlei Erkrankungen vorausgegangen, die eine Narben- oder Membranbildung im Nasenrachenraume hätten zur Folge haben können. Ferner zeigte die Pat., die nach ihrer Kieferhöhlenoperation noch längere Zeit in klinischer und nachher in ambulatorischer Behandlung stand, stets einen normalen postrhinoskopischen Befund, hatte vollkommene Durchgängigkeit der Nase, die ihrerseits — im Gegensatz zum Befunde bei der Aufnahme — sekret- und borkenfrei war.

Seit der zitierten Arbeit O. Chiaris habe ich in der Literatur nur eine einschlägige Arbeit über Membranbildungen finden können. Déhan (8) stellte in seiner Dissertationsschrift 15 Fälle von „ausschließlich" häutigem Verschluß der Nase aus der Literatur zusammen und fügte diesen Fällen noch zwei Eigenbeobachtungen hinzu. Allerdings handelt der eine Fall von einem

Digitized by Google
Original from UNIVERSITY OF CALIFORNIA
Generated on 2019-10-24 13:29 GMT / http://hdl.handle.net/2027/uc1.b3252760
Public Domain in the United States, Google-digitized / http://www.hathitrust.org/access_use#pd-us-google

27jährigen Mann, der linkerseits eine durchlöcherte Membran nahe dem Naseneingang hatte, während der zweite eine Frau betrifft, bei der sich in der hinter den Choanen ausgespannten Membran 2 Öffnungen fanden. Es entspräche besagte Beobachtung dem Typus II („Membranen hinter beiden Choanen mit Lücken") der Einteilung Chiaris. Déhan hat seine Fälle auch histologisch untersucht, doch ist es mir nicht gelungen, die Originalarbeit zu erhalten. Bei seinen 17 Fällen fand sich die verschließende Membran 11mal in der Choanalgegend und 6mal nahe dem Naseneingang. Genaueres konnte ich nicht ermitteln.

Endlich hat Mackenzie (9) über ein 19jähriges Mädchen berichtet, bei dem er einen knöchern-membranösen Verschluß der linken Choane mit Erfolg operierte.

Das Fehlen von adenoiden Vegetationen ist in unserem Falle gewiß bemerkenswert, da Hopmann (10) auf das häufige Zusammentreffen von Choanenenge mit adenoiden Vegetationen hinweist.

Hingegen kommt Schwendt (3) zu dem Schlusse, daß „bei der Mehrzahl genau beobachteter Choanenatresien nachweislich keine Hyperplasie der Rachentonsille vorhanden war. Außer Hopmann erwähnt bloß Semon (11), daß bei seiner Pat. der „ganze Nasenrachenraum mit Adenoiden vollständig ausgefüllt war".

Zum Schlusse obliegt mir die Pflicht, meinem hochverehrten Chef für die Überlassung des Falles meinen Dank auszusprechen.

Literatur: 1. R. Kayser, Heymanns Handbuch der Laryngol. u. Rhinologie, Bd. III, 1. Hälfte. Wien 1900, Hölder. — 2. Onodi, Ein besonderer kongenitaler Choanenverschluß. Berliner klin. Wochenschr., 1889, Nr. 33. — 3. A. Schwendt, Die angeborenen Verschlüsse der hinteren Nasenöffnungen und ihre operative Behandlung. Habilitationsschrift, Basel 1889. — 4. A. Balla, Über die kongenitale Choanalatresie. Arch. ital. di Laring., Juli 1907; Semons Zentralbl., 1908, pag. 433. — 5. Otto Kahler, Über kongenitale knöcherne Choanalatresie. Monatsschr. f. Ohrenheilk. u. Laryngol., 1909. — 6. O. Chiari, Über angeborene, membranöse, retronasale Verschlüsse der Choanen. Wiener med. Wochenschr., 1909, Nr. 11. — 7. Jurasz, Verhandl. d. Vereines süddeutscher Laryngol. in Heidelberg am 7. und 8. Juni 1908, pag. 520—521. — 8. Déhan, Les diaphragmes membraneux du nez et du naso-pharynx. Dissert. Montpellier 1907; Semons Zentralbl., 1909, pag. 153. — 9. Mackenzie, Kongenitaler, knöchern-membranöser Verschluß der linken Choane. Laryngol. Section of Royal Society of Medicine, London. Sitzung vom 4. II. 1910. Semons Zentralbl., 1911, pag. 104. — 10. Hopmann, Über kongenitale Verengerungen und Verschlüsse der Choanen. Langenbecks Archiv f. klin. Chir., 1888, Bd. 37, H. 2. — 11. Semons Fall, genau zitiert in Chiaris und Schwendts Publikation.

Digitized by Google
Original from UNIVERSITY OF CALIFORNIA
Generated on 2019-10-24 13:29 GMT / http://hdl.handle.net/2027/uc1.b3252760
Public Domain in the United States, Google-digitized / http://www.hathitrust.org/access_use#pd-us-google

Über Mukotomie.

Von Dr. **Richter** in Plauen i. V.

Mit folgenden kurzen Zeilen habe ich die Absicht, eine vorläufige Mitteilung über eine wohl bisher unbekannte Methode zu geben, welche ich seit einiger Zeit praktisch erprobt habe. Die Methode ist überall da am Platz, wo man an der unteren Muschel den Galvanokauter anwenden würde, hat aber wiederum ihre Eigenheiten, über deren Vorteile oder Nachteile ich heute nicht berichten will. Da es mir nur darauf ankommt, für heute die Methode selbst zu skizzieren, so will ich mich auch nicht mit der Stellung von Indikationen etc. hier auslassen. Ich habe also hier nur die Absicht, über eine Ersatzmethode der Galvanokaustik an der unteren Muschel Mitteilung zu machen, da mir die Erfolge mitteilenswert zu sein scheinen.

Indem wir heutzutage die Möglichkeit haben, die zu operierende Nasenschleimhaut mittelst Cocain- und Suprareninlösungen anästhetisch und anämisch vorzubereiten, scheint es gut angebracht, mit einem einzigen Schlage eine Umänderung hypertrophischer Nasenschleimhäute herbeizuführen, ich möchte sagen, auf rein chirurgischem Wege. Die aus einer früheren Epoche unserer Wissenschaft stammende Galvanokauterisation ist eigentlich jener Epoche mehr auf den Leib geschrieben. Ich habe keineswegs das Bedürfnis, das galvanokaustische Verfahren zu mißkreditieren und am allerwenigsten durch Schilderung eines Verfahrens, welches ich selbst noch nicht jahrelang geübt habe. Doch scheint es mir, daß genügend Bedingungen für den weiteren Verfolg der Angelegenheit vorhanden sind, sei es, daß man an dem operierten Patienten direkten Erfolg beabsichtigt, sei es, daß man abgeschabtes Schleimhautepithel zu Transplantationen für atrophische Nasenzustände gebrauchen könnte. Der Name des Verfahrens „Mukotomie“ will sagen, daß die hypertrophische Nasenschleimhaut geschnitten wird. In der Tat wird sie auch geschnitten, aber mittelst dazu besonders bestimmter Instrumente. Ich habe nach meinen Angaben 2 Mukotomarten von verschiedener Größe anfertigen lassen. Die Anfertigung derselben hat die Fabrik Walb, Heidelberg, übernommen. Diese sogenannten Mukotome bestehen aus zwei parallelen Messern, welche an ihren vorderen Enden schlingenartig miteinander verbunden sind. Das eine Mukotom ist völlig geradlinig mit zwei parallelen Messerschärfen und einem etwas hakig hervor tretenden Verbindungsstück. Dieses gerade Mukotom verwende ich bei ziemlich geraden Nasenmuscheln. Das zweite ist ebenfalls aus zwei miteinander verbundenen Messern bestehend, aber diese sind nicht so lang wie die des ersten; auch hat dies Doppelmesser eine sanfte Muschelkrümmung und gebrauche ich dies bei stark gekrümmten Muscheln. Für Erwachsene und für Kinder brauche ich je nach Bedarf des Falles verschiedene Größen.

Digitized by Google
Original from UNIVERSITY OF CALIFORNIA
Generated on 2019-10-24 13:29 GMT / http://hdl.handle.net/2027/uc1.b3252760
Public Domain in the United States, Google-digitized / http://www.hathitrust.org/access_use#pd-us-google

Wie aus der Anlage dieser Instrumente ersichtlich, dienen sie beide dazu, eine Kontinuitätstrennung in der Schleimhaut der Nase herbeizuführen, sie führen also wohl mit Recht den Namen „Mukotome“ oder „Mukektome“. Der Gebrauch dieser Instrumente ist nun so, daß man sie — nach Cocainisierung und Adrenalisierung der Muschelschleimhaut der unteren Nasenmuschel — in die Nase beziehungsweise den unteren Nasengang einführt, auf die Schleimhaut der unteren Muschel fest aufsetzt und nun mit einem derben Zug die Schleimhaut mit Hilfe der 2 Messerschärfen gleichzeitig an zwei parallelen Schnittstellen inzidiert. Durch den hakigen Teil des Instrumentes, welcher vorn die Messer verbindet, reißt man nun das durch die Inzision markierte Stück vor sich her. Dieses zwischen den Inzisionen liegende Stück soll also gewissermaßen skalpiert werden. Haftet das skalpierte Schleimhautband vorn noch an, so entfernt man es mit einem Conchotom.

Sind die Muscheln sehr uneben, so gelingt die Skalpierung in toto nicht immer; aber auch schon die partielle Skalpierung und Abrasio der Schleimhaut zeitigt bereits Erfolge. Da der zu der Inzision nötige Zug von hinten nach vorn in raschestem Tempo vor sich geht, so ist selbst bei unruhigsten, ängstlichsten Patienten, zum Beispiel Kindern, der Eingriff äußerst schnell vollendet.

Über Wahl der Größe der einzelnen Instrumente, eventuell Verbesserungen etc. werde ich später bestimmtere Angaben machen. Vor Blutungen hat man sich durchaus nicht nach genügender Adrenalisierung zu fürchten. Die Blutungen, die ich bisher beobachten konnte, waren minimal, es müßte denn sein, daß unter gewissen Bedingungen größere eintreten können. Das Einzige, was dem an die Kaustik gewöhnten Arzt unbequem sein könnte, ist bei dem neuen Verfahren der Umstand, daß der untere Nasengang nach dem Eingriff auf 2 Tage mit einem 2 *cm* breiten Mullgazestreifen zu tamponieren ist. Die Herausnahme des Gazestreifens muß alsdann nach 2 Tagen sukzessive, am besten also nicht auf einmal, geschehen.

Weitere Berichte werden sich aus der Beobachtung der operierten Fälle nächstdem ergeben.

Diskussion.

Bemerkungen zur Mitteilung Dr. Irene Markbreiters: Über die bei Nasen- und Nasennebenhöhlenkrankheiten vorkommenden Gesichtsfeldveränderungen.

(Monatsschrift für Ohrenheilk. u. Laryngo-Rhinologie. Jahrgang XLV, H. 5, pag. 589.)

Von Dr. **J. van der Hoeve**, Augenarzt, und **A. de Kleijn.**

Die Literaturangaben in der Mitteilung Dr. Irene Markbreiters veranlassen uns zu folgenden Berichtigungen:

Digitized by Google
Original from UNIVERSITY OF CALIFORNIA
Generated on 2019-10-24 13:29 GMT / http://hdl.handle.net/2027/uc1.b3252760
Public Domain in the United States, Google-digitized / http://www.hathitrust.org/access_use#pd-us-google

Dr. Markbreiter schreibt:

1. „Bei der Erkrankung der vorderen Nebenhöhlen fand er (van der Hoeve) keine Vergrößerung des blinden Fleckes", van der Hoeve beschreibt jedoch einen Fall von Entzündung der Highmorshöhle mit Vergrößerung des blinden Fleckes, welche nach Operation dieser Höhle verschwand.

2. „In einem Falle trat nur Vergrößerung des blindes Fleckes später Zentralskotom hinzu" — van der Hoeve beschreibt aber zwei solcher Fälle.

3. „Nach seiner Meinung ist bei der Erkrankung der hinteren Nebenhöhlen die Vergrößerung des blinden Fleckes immer vorhanden" — van der Hoeve betont jedoch ausdrücklich, daß nicht ausnahmslos bei jedem, wohl aber nahezu bei jedem Falle dieser Erkrankungen der blinde Fleck vergrößert sei; er teilt mit, daß von den von ihm und de Kleijn mitgeteilten 59 Fällen von Erkrankung der hinteren Nebenhöhlen 54mal die Vergrößerung vorhanden war, also bei nahezu 10% fehlte.

4. „Er (Hoeve) betrachtet die Vergrößerung des blinden Fleckes für ein dermaßen wichtiges Symptom, daß schon auf Grund dessen die Eröffnung der hinteren Nebenhöhlen zu empfehlen ist."

Diese Auffassung unserer Ausführungen und die Folgerungen, welche Dr. Markbreiter davon ableitet, müssen wir auf das entschiedenste zurückweisen und widerlegen; van der Hoeve schreibt doch, daß „Vergrößerung des blinden Fleckes für Weiß und Farben bei Nasenerkrankungen mit großer Wahrscheinlichkeit Erkrankungen der hinteren Nasennebenhöhlen anzeigt und dies rechtfertigt Operation als Behandlung dieser Erkrankung, wenn keine anderen Ursachen für das Auftreten des peripapillären Skotoms vorliegen." Diese anderen Ursachen werden von van der Hoeve besprochen und überdies wird noch ausdrücklich bemerkt, daß der Nasenarzt, wenn er den blinden Fleck vergrößert findet, einen Augenarzt zu Rate ziehen muß, ob keine anderen Abweichungen vorhanden sind, die dieses Symptom verursachen können.

5. „Hoeve untersuchte die Ausbreitung des blinden Fleckes bei hundert gesunden Individuen"; dies geschah jedoch bei hundert ungefähr emmetropen Augen und nicht bei 100 Individuen.

6. „In bezug auf die Erkrankung der hinteren Nebenhöhlen untersuchte er (de Kleijn) 22 Pat., bei allen fand er Vergrößerung des linken Fleckes, welche nach der Operation verschwand.

Es dürfte der Aufmerksamkeit der Verfasserin entgangen sein, daß außer den von ihr aus der ersten Mitteilung (Graefes Archiv, Bd. 75) angeführten 22 Fällen im Nachtrag derselben Mitteilung noch 9 und in einer späteren von der Verfasserin ebenfalls zitierten Mitteilung (Graefes Archiv, Bd. 79) weitere 52 Fälle besprochen werden, welche sämtlich auf die Vergrößerung des blinden Fleckes bei der Erkrankung der hinteren Nebenhöhlen der Nase Bezug haben. Außerdem wurde nicht, wie Verfasserin berichtet, in

Generated on 2019-10-24 13:29 GMT / http://hdl.handle.net/2027/uc1.b3252760
Public Domain in the United States, Google-digitized / http://www.hathitrust.org/access_use#pd-us-google
Digitized by Google
Original from UNIVERSITY OF CALIFORNIA

allen 22 Fällen eine Vergrößerung gefunden, sondern bloß in 19: ungefähr dasselbe Verhältnis wurde auch bei den späteren Fällen beobachtet.

7. Ferner schreibt Verfasserin: „Kleijn ist derselben Meinung wie Hoeve, daß nämlich die Vergrößerung des blinden Fleckes das erste und Hauptsymptom bildet und ausschließlich bei der Erkrankung der hinteren Nebenhöhlen der Nase vorhanden ist.“ Auf pag. 84 in Graefes Archiv, Bd. 79 steht aber wörtlich: „Erkrankungen der vorderen Nebenhöhlen sind viel weniger gefährlich für den Sehnerven. Von sekundären Erkrankungen im Anschluß an Orbitalkomplikationen abgesehen, gehören Opticuserkrankungen hier zu den Ausnahmen. Die letzteren sind wohl zu erwarten, wenn eine ungewöhnliche Ausbreitung dieser vorderen Nebenhöhlen vorliegt. Mit dem obigen will ich keineswegs sagen, daß Optikuserkrankungen bei Erkrankungen der vorderen Nebenhöhlen, mit normaler Ausbreitung nicht vorkommen können. Da bei diesen Optikuserkrankungen höchstwahrscheinlich Zirkulationsstörungen eine sehr große Rolle spielen und die Verbreitung der Gefäße und ihre Anastomosen bekanntlich sehr variieren, ist in Ausnahmefällen eine Erkrankung der Sehnerven vielleicht auch unter diesen Umständen möglich. Dasselbe gilt für starke Hypertrophien der Muscheln usw.“

8. „Bei 27 gesunden Individuen fand ich die normale Ausbreitung des blinden Fleckes ebenso groß wie Hoeve, ich betrachte also als die Grenze einer krankhaften Vergrößerung 6° in horizontaler und 10° in vertikaler Richtung.“ Dieses stimmt auch nicht, denn van der Hoeve fand in normalen Augen den horizontalen Durchmesser wechseln von 4° 43′ 3″ bis 6° 32′ 45″: wenn also Dr. Markbreiter, wie sie schreibt, diese Ausbreitung ebenso groß fand, kann sie nicht 6° als die Grenze, wo eine krankhafte Vergrößerung beginnt, betrachten.

Technisches.

(Neue Instrumente.)

Von Dr. **R. Hoffmann** in München.

I. Hirnmesser. Es besitzt eine spreizbare Doppelklinge, um eingedicktem Absceßinhalt den Abfluß zu erleichtern, für den neben der einfachen Klinge wenig Raum ist, der bei Bewegungen des Messers, die nicht parallel der Schnittrichtung erfolgen, fast gänzlich gesperrt wird. Die Spitzen der Messer sind halbscharf, so daß eine Verletzung eines zerebralen Gefäßes ausgeschlossen ist. Das Instrument kann auch mit frontal gestellter Doppelklinge geliefert werden. (Fig. 1.)

II. Alkoholspritze. Zur Daueranalgesierung des Larynx bei Tuberkulose, tabischen Larynxkrisen usw. Die Nadelspitze ist so zugeschliffen, daß

Digitized by Google
Original from UNIVERSITY OF CALIFORNIA
Generated on 2019-10-24 13:29 GMT / http://hdl.handle.net/2027/uc1.b3252760
Public Domain in the United States, Google-digitized / http://www.hathitrust.org/access_use#pd-us-google

Fig. 1.

Fig. 2.

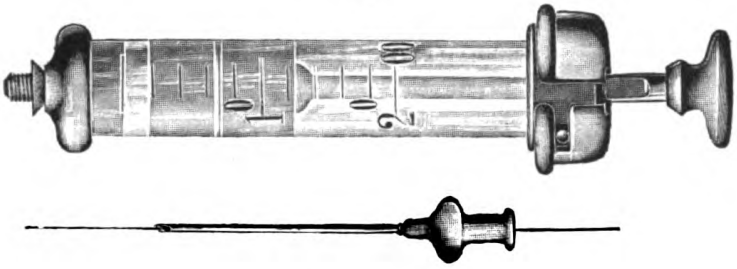

Fig. 3.

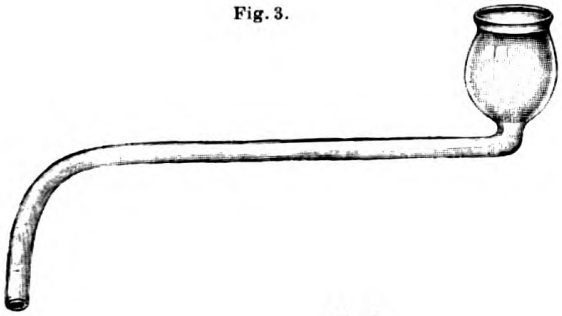

Fig. 4.

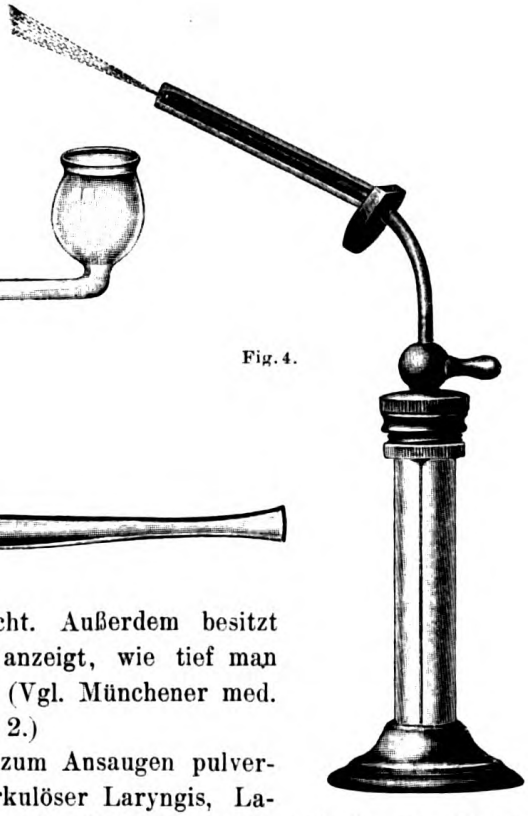

Fig. 5.

sie der Art. laryng. sup. ausweicht. Außerdem besitzt die Nadel eine Marke, welche anzeigt, wie tief man durchschnittlich eingehen soll. (Vgl. Münchener med. Wochenschr., 1908, Nr. 14.) (Fig. 2.)

III. Kehlkopfröhrchen zum Ansaugen pulverförmiger Medikamente bei tuberkulöser Laryngis, Laryngitis chronica etc. Die Öffnung des Pulverbehälters muß bis zum Moment der Ansaugung, die bei geschlossenem Munde und mit tönender Inspiration zu

Generated on 2019-10-24 13:29 GMT / http://hdl.handle.net/2027/uc1.b3252760
Public Domain in the United States, Google-digitized / http://www.hathitrust.org/access_use#pd-us-google
Digitized by Google
Original from UNIVERSITY OF CALIFORNIA

Fig. 6.

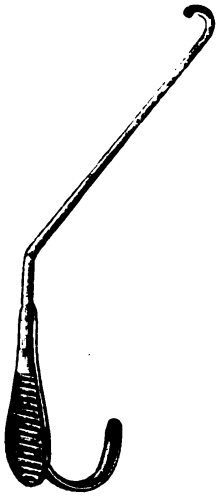

Fig. 7.

Fig. 8.

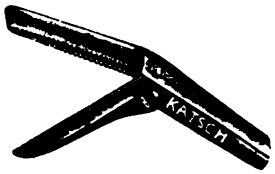

Fig. 9.

Fig. 10.



Fig. 11.

Fig. 12.

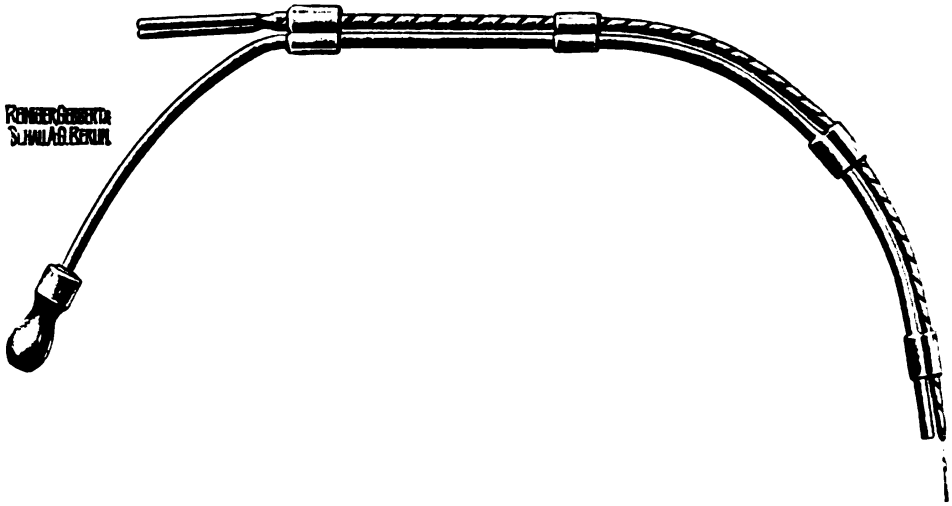

Generated on 2019-10-24 13:29 GMT / http://hdl.handle.net/2027/uc1.b3252760
Public Domain in the United States, Google-digitized / http://www.hathitrust.org/access_use#pd-us-google
Digitized by Google
Original from UNIVERSITY OF CALIFORNIA

geschehen hat, geschlossen gehalten werden. (Vgl. Münchener med. Wochenschrift, 1908, Nr. 14.) (Fig. 3.)

IV. Nasenspray mit Halbgebläse (Modell Poliklinik). Eine Glasröhre schützt das Mittelohr vor Berührung mit den Nasenwänden und eine

Fig. 13.

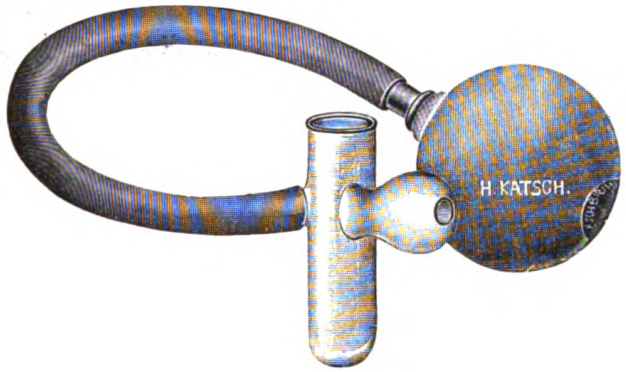

Fig. 14.

durchbohrte Gummiplatte, die man auch mit Vorteil bei Nebenhöhlenspülröhren verwenden kann, hält die abfließende Flüssigkeit vom Standgefäß respektive der führenden Hand fern. Der Spray wird am besten durch ein Halbgebläse in Betrieb gesetzt. Nach Gebrauch muß die übrigbleibende Flüssigkeit entfernt

Generated on 2019-10-24 13:29 GMT / http://hdl.handle.net/2027/uc1.b3252760
Public Domain in the United States, Google-digitized / http://www.hathitrust.org/access_use#pd-us-google
Digitized by Google
Original from UNIVERSITY OF CALIFORNIA

und nach Wiederverschluß des Standgefäßes noch etwas Luft durchgetrieben werden, um ein Verstopfen der feinen Röhre durch sich auskristallisierende Salze zu vermeiden. (Fig. 4.)

V. Messer zum Umschneiden des Schleimhautlappens der lateralen Nasenwand bei radikalen Kieferhöhlenoperationen, eventuell auch zur Bildung des Plastiklappens bei radikalen Ohroperationen. (Fig. 5.)

VI. Messer zur Stieldurchschneidung bei intranasalen (respektive retronasalen) Nebenhöhlenpolypen. (Fig. 6.)

VII. Messer zum Schleimhautschnitt bei Septumresektion. Die Schnittfläche fällt senkrecht zur Schleimhaut, sie kann mit demselben Instrument zurückgehobelt und später der Knorpel durchschnitten werden, wobei sich die langschneidende Fläche gegenüber einem spitzen Messer bezüglich der Erhaltung der Schleimhaut der anderen Seite als vorteilhaft erweist. (Fig. 7.)

VIII. Zange nach Struycken, von unten nach oben schlagend für Konchotomien. (Fig. 8.)

IX. Nadel zur kontinuierlichen oralen Schleimhautnaht bei der radikalen Kieferhöhlenoperation. Im Griff steckt ein Glasbehälter mit aseptischem Nahtmaterial, der Faden läuft durch ein Fenster an dem stark verjüngten Griff entlang durch ein kurzes Führungsröhrchen zum Nadelöhr, welches vorn an der Spitze angebracht ist. Man durchsticht beide Wundlippen und hält mit dem Häkchen (s. Abbildung) den Faden fest und geht mit der Nadel zurück. Der Faden wird vor dem Ohr durchschnitten, so daß die Nadel dauernd eingefädelt bleibt und sofort wieder gebrauchsfähig ist. Man kann aber auch kontinuierlich nähen, und zwar in folgender Weise: Man schneidet den Faden nicht ab, sondern durchsticht wiederum beide Wundlefzen, hält den Faden wieder fest und steckt durch die entstandene Schleife das langgehaltene Fadenende des ersten Stiches. Die Nadel wird wieder zurückgeführt und die Naht in derselben Weise fortgesetzt. Bei der letzten Naht wird das Ende geknüpft. Die äußere Wundlinie wird an keiner Stelle von einem Faden überkreuzt. (Fig. 9.)

X. Häkchen zum Fadenherausziehen bei der Schleimhautnaht mit obigen Nadelhalter. (Fig. 10.)

XI. Gefensterter Spatel. (Fig. 11.)

XII. Platinbrenner mit Luftzuführung (Gebläse) zur rauchfreien Kaustik. (Fig. 12.)

XIII. Saugapparate für Nase und Ohr. Sie bedeuten gegenüber dem Mückschen eine Vereinfachung dadurch, daß das Loch in der Glaswand wegfällt und die obere Öffnung nicht durch einen Gummistopfen, sondern durch den Zeigefinger verschlossen wird, durch den die Stärke der ausgeübten Saugwirkung grob kontrolliert werden kann. Der Nasenansatz ist so geformt, daß er das Nasenseptum weit nach der anderen Seite drängt und dadurch ermöglicht, daß das andere Nasenloch sehr leicht durch Herüberziehen des Nasen-

Digitized by Google
Original from UNIVERSITY OF CALIFORNIA
Generated on 2019-10-24 13:29 GMT / http://hdl.handle.net/2027/uc1.b3252760
Public Domain in the United States, Google-digitized / http://www.hathitrust.org/access_use#pd-us-google

flügels verschlossen werden kann, ohne daß eine Assistenz notwendig ist. Der Saugball ruht in der rechten Hand. (Fig. 13.)

XIV. Schutzvorrichtung für das Gesicht. Am Tragband des Reflektors wird durch Einhängen ein Drahtgestell befestigt, welches ein leicht auswechselbares Stück Billrothbattist trägt, in dem ein Schlitz für die Augen freigelassen ist. (Fig. 14.)

Technische Mitteilung.

Von Dr. **H. Kaczynski.**

Das neue Ringmesser.

Zu den häufigsten Vorkommnissen bei Operationen im Kindes- und Jünglingsalter gehören die Entfernung der Rachenmandel. Da wir genötigt sind, derartige Operationen sehr oft durchzuführen, wäre es erwünscht, Instrumente zu besitzen, die derlei Prozeduren möglichst vereinfachen könnten. Bisnun besitzen wir kein derartiges Instrument. Eine Unzahl immer neu auftauchender derartiger Instrumente beweisen nur die Unvollkommenheit. Bei einer guten Operation wird verlangt, daß die Wucherungen vollständig entfernt werden und daß keines der Nachbarteile, so auch die unterliegenden Gewebe verletzt werden, wobei es für den Pat. gleichbleibt, ob die Auswüchse herausbefördert oder verschluckt werden. Für die bei derlei Operationen Anwesenden ist der letzte Fall nicht ohne Bedeutung. Viele Verwirklicher dieser Idee haben bereits alle Mühe in dieser Richtung eingelegt, und zwar sind Ringmesser mit Körbchen, Häkchen aufgetaucht, die das Instrument verunstaltet, kompliziert und verteuert haben. Die Hauptaufgabe wurde jedoch hierdurch nicht gelöst, die Vegetationen ohne Beschädigung anderer Gewebe zu entfernen. Bisher funktionieren unter sämtlichen derartigen Instrumenten am besten die Ringmesser, deshalb fällt auch meines in die Gattung dieser, bei welchem das größte Übel behoben wurde, daß es nicht zu tief eingreift und nicht nur die Auswüchse, sondern auch die darunter befindlichen Gewebe und ferner die hintere Pharynxwand abschneidet, was zur Folge hat, daß die abgeschnittenen Adenoiden an der Mukosa hängen bleiben, was die bekannten Erscheinungen und Schwierigkeiten bei der Entfernung wegen der Blutungen und des Brechreizes nach sich zieht.

Meine Ringmesser habe ich nach dem Muster Kirsteins konstruiert und habe bei ihnen die Fehler beseitigt, die sämtlichen Ringmessern eigen sind, und zwar auf die Weise, daß ich das Messer verdeckt habe, das heißt ich habe es unter dem Rähmchen angebracht, was in der Weise gemacht ist, daß das Messer verkehrt abgeschliffen wird, als wie bei den gewöhnlichen Ringmessern. Derartig gestellte (Messer) Schneide gleitet über die Mukosa, ohne sie zu be-

Digitized by Google
Original from UNIVERSITY OF CALIFORNIA
Generated on 2019-10-24 13:29 GMT / http://hdl.handle.net/2027/uc1.b3252760
Public Domain in the United States, Google-digitized / http://www.hathitrust.org/access_use#pd-us-google

rühren, alles, was über die glatte Fläche hervorsteht, glatt abschneidend. Ferner habe ich den leeren Raum der Kirsteinschen Rähmchen zugedeckt, folglich fallen die abgeschnittenen Wucherungen auf eine Fläche, die nicht zuläßt, daß sie in den Rachen oder Kehlkopf gelangen. Die auf der Fläche der Ringmesser liegenden Wucherungen lassen sich mit Leichtigkeit beseitigen durch einfaches Neigen des Ringmessers zur Seite nebst Bewegung zum Herauswerfen.

Auf diese einfache Art und Weise habe ich die Fehler sämtlicher Ringmesser behoben, die zu tief einschneiden und die hintere Wand des Rachens

Fig. 1.

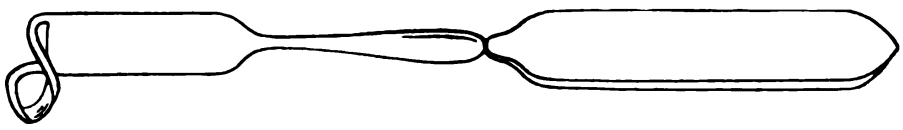

beschädigen, ferner habe ich durch das Ausfüllen des leeren Raumes der Rähmchen die Verwendung aller Häkchen und Körbchen überflüssig gemacht.

Schließlich habe ich den viereckigen Griff der Ringmesser durch einen flachen ersetzt, welcher meines Erachtens nach entsprechender und bequemer erscheint.

Mit diesem Ringmesser wurden schon mehrmalige Operationen ausgeführt und hierbei stets die betreffenden Vegetationen glatt entfernt. Die abgeschnittenen Auswüchse fielen stets auf die glatte Fläche und konnten ohne Beihilfe von Pinzetten und Scheren entfernt werden. Vor der Operation wird das Ringmesser und die Spachtel ausgekocht, weitere Hilfsinstrumente sind überflüssig.

Verbesserung der Oesophagoskopie.

Die größte Störung bei der Oesophagoskopie ist die Flüssigkeit, die sich in dem Tubus des Oesophagoskops ansammelt. Die beim Auspumpen der Flüssigkeit verwendeten Gummipumpen benötigen eine Hilfsperson, folglich erreichen sie ihren Zweck nicht vollkommen, da, bis der lange Sauger entfernt wird und der Untersuchende sein Auge zum Oesophagoskop nähert, sich inzwischen Flüssigkeit ansammelt, welche das Gesichtsfeld gänzlich verdeckt. Die Untersuchung geht langsam von statten, mit Unterbrechungen, lästig für den Untersuchenden wie für den Pat. Um ein ruhiges und genaues Arbeiten zu ermöglichen, ist es unbedingt nötig, daß die sich ansammelnde Flüssigkeit sofort entfernt werden kann, sobald sie sich angesammelt hat. Diese wichtige Frage wurde fast gelöst durch die Verwendung eines Tubus, der in der Seiten-

Generated on 2019-10-24 13:29 GMT / http://hdl.handle.net/2027/uc1.b3252760
Public Domain in the United States, Google-digitized / http://www.hathitrust.org/access_use#pd-us-google
Digitized by Google
Original from UNIVERSITY OF CALIFORNIA

wand mit einem Kanal versehen ist, welcher mit dem Hahn zur Wasserleitung verbunden wird. Indem ein negativer Druck hierbei erzielt wird, kann die Untersuchung durchgeführt werden. Dazu ist eine spezielle Einrichtung der Wasserleitung erforderlich. Meine Lösung dieses Problems ist eine viel einfachere und erfordert keine speziellen neuen Apparate; ich verwende nämlich einen Tubus, der in der Seitenwand mit einem Kanal verbunden ist, die untere Öffnung des Kanals endet jedoch nicht gleich mit dem Tubus, sondern im Innern des Tubus, wodurch das Einsaugen der Mukosa sowie die Verstopfung der Öffnung vermieden wird. Den Kanal im Tubus habe ich mit einer Pumpe

Fig. 2.

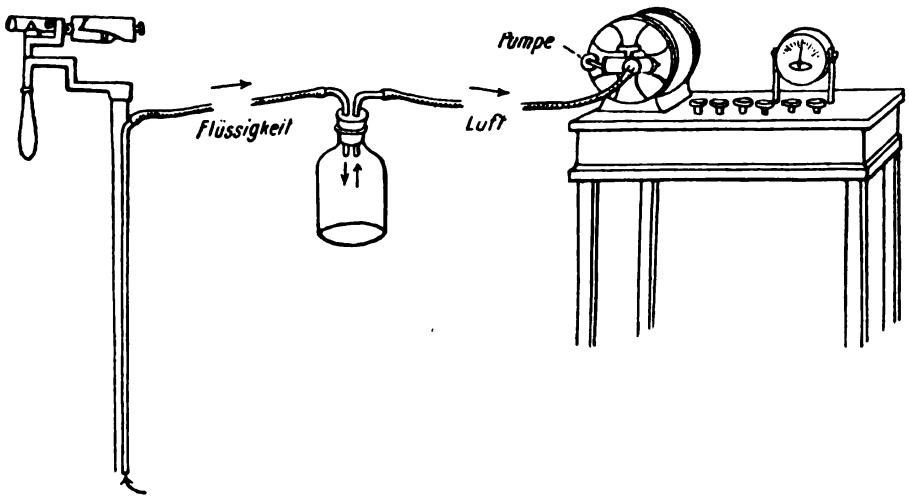

verbunden, die zur Pneumomassage gebraucht werden kann und zum Saugen gestellt wird. Die Pumpe wird mittelst eines Elektromotors, des Pantostat, in Betrieb gesetzt, welcher bei der Oesophagoskopie gleichzeitig zur Beleuchtung dient. In solchem Falle hat man, ohne andere Apparate einzuführen und ohne Hilfsassistenz alles Notwendige zur Oesophagoskopie.

Der Untersuchende führt das Oesophagoskop ein, beleuchtet mittelst des Lämpchens und setzt den Motor in Bewegung. Die Flüssigkeit wird in dem sich ansammelnden Maße momentan herausgepumpt und der Untersuchende kann mit absoluter Leichtigkeit ruhig und schnell die Untersuchung durchführen.

Generated on 2019-10-24 13:29 GMT / http://hdl.handle.net/2027/uc1.b3252760
Public Domain in the United States, Google-digitized / http://www.hathitrust.org/access_use#pd-us-google
Digitized by Google
Original from UNIVERSITY OF CALIFORNIA

Vereinsberichte.

Wiener Laryngo-rhinologische Gesellschaft.

Sitzung vom 6. Dezember 1911.

(Offizielles Protokoll.)

Vorsitzender: Privatdozent Dr. Hajek.

Hofrat Prof. Dr. O. Chiari hält folgenden Nachruf für B. Fränkel:

Hochgeehrte Versammlung! Es obliegt mir heute die traurige Pflicht, des Ablebens unseres Ehrenmitgliedes Prof. Dr. Bernhard Fränkels in Berlin zu gedenken. Wie Sie ja alle wissen, hat er als einer der ersten im Deutschen Reiche die Laryngo-Rhinologie zu seinem Hauptstudium gewählt und hat eine hervorragende Stellung in diesem Fache nicht bloß in Deutschland, sondern in der ganzen Welt eingenommen. Er wurde am 17. November 1836 als Sohn eines Arztes in Elberfeld geboren und 1860 in Berlin zum Doktor promoviert. 1872 habilitierte er sich als Privatdozent an der Berliner Universität, 1884 wurde er zum Professor und 1878 zum Direktor der Universitäts-Poliklinik für Hals- und Nasenkrankheiten ernannt. Seiner unausgesetzten eifrigen Tätigkeit als Lehrer und Forscher sowie auch seinem großen Einfluß, dessen er sich in allen Kreisen der Gesellschaft erfreute, gelang es, den Bau einer Klinik für Hals- und Nasenkrankheiten in der königl. Charité durchzusetzen. 1893 wurde er zum Direktor dieser Klinik ernannt und legte im Sommer 1911 infolge andauernder Kränklichkeit diese Stelle nieder.

Seine hervorragendsten wissenschaftlichen Arbeiten sind: die Abhandlung über „Skrofulose und Tuberkulose“ in Gerhardts Handbuch der Kinderheilkunde, dann die Allgemeine Diagnostik und Therapie der Krankheiten der Nase und des Nasen-Rachenraumes, des Rachens und des Kehlkopfes und die „Krankheiten der Nase“ in Ziemssens Handbuch (1879), ferner seine Arbeiten über die „Differentialdiagnose zwischen Pachydermie und Krebs“ (1889), „Gefrierschnitte zur Anatomie der Nasenhöhlen“ (1891) und „Studien zur feineren Anatomie des Kehlkopfes“ (1894). In dieser letzteren Publikation machte er uns mit der eigentümlichen Anordnung der Papillen der Stimmlippen in Form von Leisten bekannt. Außerdem liegen von ihm seit dem Jahre 1884: 66 größere und kleinere wissenschaftliche Arbeiten vor, von denen die meisten wohl Erkrankungen des Kehlkopfes und der Nase betreffen, aber eine größere Anzahl sich auch auf Tuberkulose und ihre Bekämpfung bezieht. Er war ja, wie bekannt, in der internationalen Vereinigung gegen die Tuberkulose langjähriger Präsident der Verwaltungskommission und auch Herausgeber der Zeitschrift für Tuberkulose.

Die unter seiner Mitwirkung begründete Berliner Laryngologische Gesellschaft leitete er als Präsident bis zu seinem Tode. Ein großes Verdienst Fränkels war es, daß er stets den Zusammenhang mit den Fachkollegen der ganzen Welt aufrecht erhalten hat und fast alle internationalen Kongresse besucht hat. Er nahm auch regsten Anteil an unseren Vorarbeiten für den internationalen Laryngo-Rhinologenkongreß in Wien 1908 und war aufs höchste erfreut über die Entscheidung des internationalen Komitees, 1911 den nächsten Kongreß in Berlin abzuhalten. Dieser glänzend verlaufene Kongreß war die letzte große Freude, die ihm beschieden war. Nach kaum 2 Monaten erlag er einem langjährigen tückischen Leiden. Wir alle werden ihm immer das ehrenvollste Andenken bewahren.

Generated on 2019-10-24 13:29 GMT / http://hdl.handle.net/2027/uc1.b3252760
Public Domain in the United States, Google-digitized / http://www.hathitrust.org/access_use#pd-us-google
Digitized by Google
Original from UNIVERSITY OF CALIFORNIA

1. Privatdozent Dr. Glas demonstriert:

I. Einen Fall von **Intubationsdiaphragma.**

Der Junge wurde vor 6 Jahren nach vorhergegangener 6tägiger Intubation im Karolinen-Kinderspital sekundär tracheotomiert. Es kam zu einem schwierigen Dekanülement, worauf Dilatationsbehandlung mittelst Schrötters Hartgummiröhren einsetzte. Die Atmung ist nun gut, wird nur zu Zeit akuter Entzündungen stenotisch. Der Narbenring ist vorne unter der vorderen Kommissur dick und breit, im hinteren Bereiche schmäler, das Lumen exzentrisch gelagert.

II. **Ein Empyem der rechten Kieferhöhle im Anschluß an einen retinierten Zahn mit periostitischem Durchbruch der nasalen und Caninawand.** Radikaloperation. Heilung.

Bei dem 52jährigen Pat. war es zu einer Schwellung der rechten Wange, Absceßbildung im Gebiete der Fossa canina und fötidem Foetor der Nase gekommen. Punktion der rechten Kieferhöhle ergibt große Eitermassen. Nach Incision des Caninaabscesses stößt die Sonde auf einen rauhen Körper, der sich wie ein Sequester anfühlt. Röntgenuntersuchung (Dr. Robinsohn) ergibt das Vorhandensein eines nahe dem Processus nasalis des Oberkiefers gelegenen retinierten Zahnes. Bei der Radikaloperation wird der Zahn mit der entsprechenden Knochennische aufgemeißelt, da er fest in der Knochenwand eingelagert ist. Stinkende Kieferhöhleneiterung und große nasale Durchbruchstelle im Gebiete des Processus maxillaris. Nach 14tägiger Behandlung Heilung des Prozesses. (Demonstration der Röntgenbilder und des retinierten Zahnes.)

2. Dr. Körbl, als Gast: M. H.! Gestatten Sie, daß ich Ihnen einen Fall aus der Unfallstation meines Chefs, Hofrat v. Eiselsberg, vorstelle. Der Pat., ein 53jähriger Bauer, wurde vor 14 Tagen unter dem Zeichen der schwersten Atemnot eingeliefert. Er hatte einige Stunden vorher gegen den unbedeckten Hals einen Hufschlag erlitten. Die Haut des Halses wies trotz der großen Gewalt, die auf sie eingewirkt hatte, keinerlei äußere Verletzung auf; dagegen fand sich ein über den ganzen Hals ausgebreitetes Hautemphysem und etwas links von der Mittellinie war am Ringknorpel eine deutliche Krepitation zu fühlen. Die laryngoskopische Untersuchung ergab ein Ödem der Glottis, Stenosis laryngis, bedingt durch traumatische Perichondritis des Ringknorpels und Aryknorpels links, daselbst das Stimmband vollständig fixiert und geschwollen, das rechte Stimmband nur wenig beweglich. Ödem der Schleimhaut der Trachea mit streifenförmigen Blutungen und Einrissen. Bei der vorgenommenen Tracheotomie entwichen aus dem Unterhautzellgewebe und aus den tieferen Weichteilen Luftbläschen. Ferner zeigte es sich, daß der Ringknorpel etwas links von der Mittellinie quer frakturiert war bei intakter Schleimhaut, während die Trachea unterhalb des Knorpels im Ausmaße von ca $^1/_2$ *cm* der Länge nach eingerissen war und hier zischend die Luft entwich. Diese Stelle wurde erweitert und die Kanüle eingeführt. Gleich nach der Operation sistierte die Atemnot, nach 5 Tagen konnte die Kanüle schon ganz fortgelassen werden. Der jetzige laryngoskopische Befund ergibt normale rechte Seite, während das linke Stimmband nach wie vor total fixiert erscheint. Das Ödem der Glottis, Aryknorpel und Schleimhaut geschwunden. Von laryngoskopischer Seite wurde der Verdacht ausgesprochen, daß es sich um einen Abriß des Stimmbandes handeln dürfte, und ich bitte die Herren, mir darüber ihre Ansicht mitteilen zu wollen.

Digitized by Google
Original from UNIVERSITY OF CALIFORNIA
Generated on 2019-10-24 13:29 GMT / http://hdl.handle.net/2027/uc1.b3252760
Public Domain in the United States, Google-digitized / http://www.hathitrust.org/access_use#pd-us-google

Diskussion.

Privatdozent Dr. Glas: Ich halte dafür, daß es sich in dem Falle um eine traumatische Stimmbandlähmung handelt und nicht um einen Stimmbandriß, da derzeit außer der Unbeweglichkeit nichts weiter zu sehen ist. Gegen die Annahme einer Fixation infolge eines perichondritischen Prozesses spricht der Mangel einer stärkeren Schwellung im Cricoarytaenoidalgebiete.

Privatdozent Dr. Fein meint, daß, da die Frakturstelle des Ringknorpels seitlich gelegen ist, wahrscheinlich ein Hämatom auf den Nerv. laryng. inf. an seiner Eintrittsstelle in den Larynx drückt und dadurch die Unbeweglichkeit der linken Stimmlippe verursache. Vermutlich wird wieder Beweglichkeit auftreten, wenn eine Resorption des Blutergusses stattgefunden haben wird.

3. Dr. Hutter: Meine Herren, ich stelle Ihnen 3 Fälle von **Ozaena** aus Dr. Hajeks Ambulatorium vor, die nach der von mir seit mehreren Jahren geübten Paraffinmethode behandelt wurden. Bevor ich die Pat. zeige, möchte ich mit wenigen Worten das Prinzipielle der Behandlung besprechen. Dieselbe besteht darin, daß von einem Schnitt am Septum oder am Processus alveolaris aus die Schleimhaut der Nasenscheidewand beziehungsweise des unteren Nasenganges und Nasenbodens abgelöst und in die so gebildete Tasche solide Paraffinprothesen in Form kleiner Walzen eingelegt werden; schließlich wird die Tasche durch Naht geschlossen. Diese Methode unterscheidet sich dadurch vorteilhaft von der sonst üblichen Paraffinbehandlung, daß eine große Schleimhautpartie en masse vorgewölbt und hierdurch eine bedeutende Lumenverkleinerung mittelst eines Eingriffs möglich ist, an Stelle vieler Injektionen. Über Dauererfolge kann man natürlich nur nach Ablauf von Jahren sprechen, und so kann auch hier, nachdem seit den ersten so behandelten Fällen mehr als 3 Jahre verstrichen sind, jetzt erst ein Urteil über den Wert des Verfahrens gewonnen werden. Darüber konnte ich nun folgende Erfahrungen machen: 1. Daß das Paraffin in den meisten Fällen zur partiellen oder totalen Abstoßung gelangt. Mag man noch so vorsichtig die Mucosa ablösen, das weichste Paraffin nehmen, mag die Einheilung der intakten Schleimhaut tadellos gelingen, nach Monaten bis zu einem Jahr sieht man den Fremdkörper sich allmählich abstoßen; die Schleimhaut verträgt eben den Druck desselben nicht, es kommt zur Nekrose und Perforation. Es sei hier kurz eingeschaltet, daß ich seit kurzem versuche, durch Verwendung der weichsten Prothese, nämlich sterilen Vaselins, das in die Tasche eingespritzt wird, dennoch die erwünschte dauernde Vorwölbung der Mucosa zu erreichen. Das Paraffin anlangend, gelingt dieselbe gewöhnlich nicht. Dennoch sieht man trotz der wieder eingetretenen Erweiterung der Nasenhöhle in den meisten Fällen eine recht günstige Beeinflussung des Leidens, wofern die temporäre Lumenverengung nur eine Zeitlang bestanden hat. Dieselbe zeigt sich darin, daß Foetor und Borkenbildung schwinden, ohne daß Spülungen nötig wären, also in Heilung der Ozaenasymptome; oder der Foetor besteht nicht mehr, doch kommt es noch zu verminderter Krustenbildung, die ab und zu eine Spülung erfordert. Solange die Nase verengt ist, erklärt sich dieser günstige Einfluß leicht mit der mechanisch unmöglichen Borkenbildung und dem hierdurch bedingten Ausbleiben des sekundären Symptoms des Foetors. Für die Erklärung der nachhaltigen Wirkung, welche die Abstoßung überdauert, sind wir auf Hypothesen angewiesen. Wir müssen annehmen, daß die borkenfreie Schleimhaut Zeit gewinnt, sich zu er-

Digitized by Google
Original from UNIVERSITY OF CALIFORNIA
Generated on 2019-10-24 13:30 GMT / http://hdl.handle.net/2027/uc1.b3252760
Public Domain in the United States, Google-digitized / http://www.hathitrust.org/access_use#pd-us-google

holen und normal zu sezernieren; daß das eingelagerte Paraffin oder dessen Reste eine Art Fremdkörperwirkung entfalten und durch Beeinflussung der Ernährungsverhältnisse von Knochen und Schleimhaut die Änderung der Sekretion im günstigen Sinne bewirken. Hauptgewicht möchte ich auf das Schwinden des lästigen Symptoms, des üblen Geruches legen. In den meist sehr schweren Fällen, die zur Behandlung kamen, war derselbe trotz wiederholter Spülung und Pinselungen nicht zu beseitigen gewesen. Die Kombination der Septumvorwölbung mit der Ausfüllung des unteren Nasenganges erweist sich insoferne als praktisch, als je nach den Teilen, die im speziellen Falle der Verengung in erster Linie bedürfen, der nasale oder äußere Eingriff zuerst vorgenommen wird; sollte derselbe nicht genügen, dann kann durch den zweiten eine weitere Verbesserung des Zustandes versucht und, wie ich mich an einem großen Material überzeugen konnte, zumeist auch erzielt werden.

Die drei Fälle, die den Wert des Verfahrens vor Augen führen, sind:

1. 21jährige Pat., seit vielen Jahren an Borken und Fötor, Pharyngitis sicca und rezidivierender Laryngitis sicca leidend; fortgesetzte Spülung und Pinselung erfolglos, von der Abteilung Dr. Weil dem Vortragenden zur Behandlung überwiesen: April und Juni 1909 Septumvorwölbung rechts und links; nach mehreren Monaten Abstoßung des Paraffins beiderseits. Derzeit beide Nasenhöhlen weit, von gesund aussehender, absolut borkenfreier Schleimhaut ausgekleidet, normaler Befund im Pharynx und Larynx, kein Fötor. Pat. bedarf keiner Spülung.

2. 21jähriges Mädchen, seit vielen Jahren bestand hochgradige Borkenbildung und Fötor, 1907 wurden an der laryngologischen Klinik Spülungen verordnet, trotzdem keine Besserung. Januar 1909 Septumvorwölbung links, die Mucosa reißt während der Operation und es erfolgt bald Abstoßung des Fremdkörpers. Zustand weiterhin unverändert. Anfangs und Mitte Oktober 1910 Vorwölbung des unteren Nasenganges und Nasenbodens links und rechts. Derzeit Paraffin links völlig, rechts partiell abgestoßen, Nasenhöhlen seither frei von Borken und Fötor, ohne Spülung.

Bei der dritten Pat., 31 Jahre alt, bestanden die lästigen Ozaenasymptome, soweit ihre Erinnerung zurückreicht. November und Dezember 1908 Septumvorwölbung links und rechts. Das Paraffin wird im Laufe der nächsten Monate abgestoßen. Trotzdem ist Pat. im Herbst 1911 frei von Fötor, ohne spülen zu müssen, nur besteht beiderseits etwas Krustenbildung im unteren Nasengang. September 1911 Verengerung des unteren rechten Nasenganges. Die rechte Nasenhöhle ist derzeit stark eingeengt, links weit, mit wenig Krusten, ohne Fötor.

Diskussion.

Hofrat Chiari: Ich möchte bemerken, daß die Atrophie sich hauptsächlich und zuerst am hinteren Ende der unteren Muschel einstellt und dort die Erweiterung der Nase am stärksten hervortritt, während die Paraffineinlagerung hauptsächlich vorn erfolgt. Überhaupt scheint mir die Besserung in den Symptomen auf die entzündliche Reizung infolge der Operation und Einlagerung des Paraffins zurückzuführen zu sein.

Dr. Menzel hat mit der von Dr. Hutter angegebenen Methode der Ozaenabehandlung vom Nasenboden aus mittelst Hartparaffin keine guten Erfahrungen gemacht, insofern als beim Versuche, den zur Aufnahme des Paraffins bestimmten Sack zu bilden, die Schleimhaut fast immer einriß und dann

Digitized by Google
Original from UNIVERSITY OF CALIFORNIA
Generated on 2019-10-24 13:30 GMT / http://hdl.handle.net/2027/uc1.b3252760
Public Domain in the United States, Google-digitized / http://www.hathitrust.org/access_use#pd-us-google

das Hartparaffin entweder durch den Riß oder den im Vestibulum oris gelegenen Schnitt wieder abgestoßen wurde. Dr. Menzel übt vielmehr mit bestem Erfolg seit Jahren die Methode, welche Hutter erproben zu wollen in Aussicht stellt. Er deponiert gewöhnliches Vaselin in erkaltetem Zustande in den durch Ablösung der Septumschleimhaut vom Knorpel beziehungsweise Knochen gebildeten Hohlraum. Die Erfolge sind recht zufriedenstellende.

Dr. Hutter (Schlußwort): Hofrat Chiaris Annahme, ich hielte nur nötig, die vorderen Anteile der Nasenhöhle zu verengen, beruht auf einem Mißverständnis; ich sprach davon, daß sich pathologische Erweiterung und Krustenbildung das eine Mal mehr in den höher gelegenen, das andere Mal in den basalen Teilen finden und man dementsprechend zuerst das Septum oder den unteren Nasengang vorwölben kann. Daß die Atrophie in den hinteren Partien gewöhnlich ebenso vorgeschritten ist, weiß ich wohl und nehme darauf insofern Rücksicht, als die Ablösung der Mucosa und das Vorschieben der Paraffinprothesen immer möglichst weit nach hinten erfolgt. Im Gegensatz zu Dr. Menzel muß Vortragender konstatieren, daß er die Schleimhaut des unteren Nasenganges und des Nasenbodens minder zerreißlich fand als die des Septums und daß die Ablösung der intakten Mucosa relativ leicht gelingt, wenn man den Schnitt am Processus alveolaris und möglichst hoch, knapp unter der Aperta piriformis, anlegt. Dadurch kann man mit dem Raspatorium leichter in horizontaler Richtung arbeiten und eine Perforation bei der Ablösung vermeiden.

4. Dr. Kofler stellt einen Fall von **angeborenem Verschluß der linken Choane** vor. Die Atresie ist eine marginale, ist knöchern und zeigt seltenerweise statt eines in der Regel vorhandenen Grübchens deren drei von ovaler Form verschiedener Größe, Tiefe und halbkreisförmiger Anordnung, nahe um das Zentrum; bei Prüfung mit der Sonde läßt sich keine Kommunikation zwischen Nase und Nasen-Rachenraum nachweisen.

Die Beschwerden des Pat. bestehen in Aufhebung der Nasenatmung links und stärkerer Schleimabsonderung derselben Seite, belästigen aber den Pat. nicht sonderlich; die Nasenmuscheln links erscheinen normal, das Septum fast gerade, die Wölbung des harten Gaumens beiderseits symmetrisch, gleich hoch.

Wegen des selbst für Choanalatresien seltenen Bildes erlaubte ich mir, den Pat., der demnächst auf der Klinik Eiselsberg wegen eines Karzinoms des rechten Oberkiefers operiert werden soll, vorzustellen.

5. Dr. Marschik: Meine Herren! Die Krankheitsgeschichte der hier vorgestellten Pat. bietet einen interessanten Beitrag zur Klinik chronischer Tonsillarerkrankungen und zur Frage der Tonsillektomie. Es handelt sich um eine 30jährige Köchin, die seit Monaten wegen eines Lupus erythematodes des Gesichtes in Behandlung der Klinik Riehl steht. Vor nun 4 Wochen erkrankte sie plötzlich unter heftigem Fieber, Schluck- und Atembeschwerden und Heiserkeit und suchte 4 Tage darauf unsere Klinik auf. Wir konstatierten eine typische **Perichondritis arytaenoidea** mit Ödem und behandelten sie vorderhand antiphlogistisch, zuwartend. Gleichzeitig zeigte sie aber auch die subjektiven Symptome **chronischer Tonsillitis,** die Schmerzen werden teilweise genau in die Tonsillargegend lokalisiert. Die Perichondritis nahm nun einen eigentümlichen Verlauf, indem sie im Laufe von mehr als 2 Wochen mehrmals ganz verschwand und wieder aufflammte. Noch bedeutsamer ist aber die Temperaturkurve der Pat., welche die typischen Merkmale eines zunehmenden

Digitized by Google
Original from UNIVERSITY OF CALIFORNIA
Generated on 2019-10-24 13:30 GMT / http://hdl.handle.net/2027/uc1.b3252760
Public Domain in the United States, Google-digitized / http://www.hathitrust.org/access_use#pd-us-google

septischen Fiebers mit Temperaturen nahe 36° früh und immer höheren Anstieg abends erkennen läßt und gleichwie die perichondritischen Erscheinungen anscheinend vom Aspirin völlig unbeeinflußt blieb. Dieser Erscheinungskomplex, vor allem aber die septische Form der Temperaturkurve in Zusammenhang mit der gleichzeitig mehr und mehr zunehmenden Prostration der Pat. ließ uns den Ursprung der ganzen Krankheit in den Tonsillen suchen, obwohl objektiv die lokalen Erscheinungen für diese Allgemeininfektion im Vergleich zu der Erkrankung am Aryknorpelgelenk viel zu gering waren. Man hatte nur anfangs an der einen Tonsille Sekret in den Lakunen gesehen, später auch keine Rötung mehr. Nach reiflicher Überlegung und nachdem auch die Hypopharyngoskopie negativ ausgefallen war, entschlossen wir uns endlich, da wir die Pat. einer allgemeinen Sepsis mehr und mehr anheimfallen sahen, trotz des hohen Fiebers zur radikalen Entfernung der Tonsillen. Ich führte sie in leichter Äthernarkose nach amerikanischem Muster aus, da die Pat. schon bei der Hypopharyngoskopie sich sehr empfindlich gegen Cocain gezeigt hatte, injizierte aber wegen der Blutung Schleichsche Lösung mit Adrenalin. Die entfernten Tonsillen waren nur hellerstückgroß, ganz flache Polster, weich, ohne Sekretpfröpfe. Leider wurde die bakteriologische Untersuchung unterlassen. Bald nach der Operation mußte eine leichte Herzinsuffizienz, kleiner irregulärer Puls mit Digalen bekämpft werden, und das Fieber, das sich bisher unter 39° gehalten hatte, stieg gegen 40°. Die Operation schien also nicht nur keinen Erfolg, sondern die Pat. geradezu in Lebensgefahr gebracht zu haben, und wir mußten annehmen, mit der Entfernung der Tonsillen den wirklichen Herd der Allgemeinerkrankung nicht getroffen zu haben. Am dritten Tage nach der Operation zeigte sich aber der wahre Erfolg unserer Therapie, denn die Temperatur fiel von 39·6° des Vorabends plötzlich unter 37° und blieb daselbst bis zum heutigen Tage, wie aus der sehr instruktiven demonstrierten Kurve zu ersehen ist. Auch die Perichondritis ist nicht wiedergekommen. Die Pat. hat sich auch dementsprechend rasch erholt.

Die Tonsillektomie, seit langer Zeit zugunsten der Tonsillotomie aufgegeben, ist namentlich durch die Arbeit der Amerikaner wieder sehr beliebt geworden. Aus Amerika stammt auch ein großer Teil der Wissenschaft von den Tonsillarerkrankungen, die diese radikale Entfernung des Tonsillargewebes nötig machen; das sind die verschiedenen rheumatischen Erkrankungen, von dem einfachen Muskelrheumatismus bis zu den veritablen septischen Formen, dem sogenannten „rheumatischen Fieber“, in Amerika besonders häufig, dem bekanntlich auch der ehemalige Operndirektor Mahler zum Opfer gefallen ist. Auch bei unserer Pat. mußten wir auf Grund längerer Beobachtung ein derartiges „rheumatisches Fieber“ annehmen, wenn auch objektiv nicht mit Sicherheit eine Erkrankung der Tonsillen nachgewiesen werden konnte. Es gibt uns dieser Fall vielleicht Grund zu dem Ratschlag, bei derartigen septischen Erkrankungen die Tonsillektomie als Ultimum refugium zu versuchen, auch wenn die Tonsillen scheinbar normal sind.

Diskussion.

Prof. Réthi: Ich habe über einen einschlägigen Fall zu berichten, der in extenso anderweitig publiziert werden soll. Es handelte sich um einen Pat., der mehrere Monate hindurch mit septischem Fieber zeitweilig bis 39° und darüber im Allgemeinen Krankenhause auf der Internen Klinik des Hofrates Prof. v. Neusser lag. Im Beginne war Schmerzhaftigkeit der Gelenke vor-

Digitized by Google
Original from UNIVERSITY OF CALIFORNIA
Generated on 2019-10-24 13:30 GMT / http://hdl.handle.net/2027/uc1.b3252760
Public Domain in the United States, Google-digitized / http://www.hathitrust.org/access_use#pd-us-google

handen: später trat eine subakut verlaufende parenchymatöse hämorrhagische Nephritis, eine septische Endokarditis, eine septische Pneumonie und eine parenchymatöse Degeneration der Leber hinzu. Der Ausgangspunkt für die Sepsis war nicht zu eruieren; seitens des Halses hatte Pat. nie irgend welche Beschwerden und die Tonsillen, zu deren Untersuchung ich gerufen wurde, sahen nicht verändert, weder entzündet noch vergrößert aus; dennoch nahm ich in den Tonsillen die wahrscheinlichste Ausgangsstelle der Sepsis an. Mit dem Falle war wenig mehr anzufangen; Pat. war so gut wie aufgegeben; zu einer Tonsillektomie habe ich mich wegen des dekrepiden Zustandes des Patienten nicht entschließen können; jedoch eine Spaltung und Ausräumung der Krypten wollte ich versuchen. Dies geschah am 30. März 1911 rechts, am 10. April links; die wenigen Pfröpfe ergaben bei der Untersuchung transpositive Kokken. Nach 3 Tagen war die Temperatur normal und am 26. April konnte der Mann aus dem Spital entlassen werden. Nachdem er bei subjektivem Wohlbefinden mehrere Monate hindurch gearbeitet hatte, bekam er vor etwa 6 Wochen wieder Fieber. Er wurde wieder auf die Klinik aufgenommen und die Untersuchung ergab ein Aufflackern der Nephritis. Der primäre Herd in den Tonsillen wurde zwar entfernt, die sekundäre Erkrankung (Niere) mußte jedoch nunmehr als selbständige Erkrankung angesehen werden. Nach 10 Tagen wurde er wieder entlassen. Er fühlt sich seither wohl und arbeitet wieder.

Dr. Menzel hat vor einem halben Jahre einen sehr interessanten, hierhergehörigen Fall zu beobachten Gelegenheit gshabt. Die betreffende Pat. litt damals bereits seit 3 Jahren an chronischem deformierendem Gelenksrheumatismus, der nahezu alle Gelenke befallen und sozusagen lahmgelegt hatte.

Pat. hatte nie Halsentzündungen oder sonstige Halsbeschwerden gehabt. Die Untersuchung ergab, daß die beiden Gaumenbögen miteinander einen nach außen nahezu abgeschlossenen Raum begrenzten, bei dessen Lüftung Eiter in nicht unbeträchtlicher Menge sich entleerte. Die Tonsillen selbst waren recht klein. Dr. Menzel plädierte nach diesem Befunde für die Tonsillektomie, die auch vorgenommen wurde.

Der Erfolg war ein überraschender. Pat., welche einige Jahre wie gelähmt im Bette gelegen war, konnte nach relativ kurzer Zeit das Bett verlassen und geht heute bereits wieder herum.

Dr. Heindl kann ebenfalls von Fällen von Arthritis rheumatica in Verbindung mit Erythema nodos. recid. berichten, bei welchen eine Ablatio tonsill. oder Tonsillektomie von bestem Erfolg begleitet war.

Dr. Hajek: Der von Dr. Marschik vorgestellte Fall deckt sich nicht mit den gewöhnlichen Fällen, in welchen wegen chronischer Tonsillitis und wegen rezidivierender Anginen die Tonsillektomie indiziert ist. Er repräsentiert vielmehr eine erhebliche Erweiterung der bisher gegoltenen Indikationsgrenze, nämlich die Tonsillektomie auch in solchen Fällen von kryptogener Septikämie vorzunehmen, wo weder die anamnestischen Angaben von Seite der Kranken, noch die objektive Untersuchung den Infektionsherd in der Tonsille wahrscheinlich machen. Mit dieser Erweiterung der Indikationsgrenze kann ich mich vorläufig nicht ohne weiteres befreunden, da erstens bei einem schwerkranken fiebernden Menschen die doppelseitige Tonsillektomie — und nur um eine solche könnte es sich in diesem Falle handeln — kein gleichgültiger Eingriff ist, und zweitens ist es durchaus nicht wahrscheinlich, daß bei allen uns „kryptogen" erscheinenden Septikämiefällen die Ursache der Sepsis in den Tonsillen sich

Digitized by Google
Original from UNIVERSITY OF CALIFORNIA
Generated on 2019-10-24 13:30 GMT / http://hdl.handle.net/2027/uc1.b3252760
Public Domain in the United States, Google-digitized / http://www.hathitrust.org/access_use#pd-us-google

befinden müsse. Jedenfalls ist es angezeigt, bei ähnlichen Fällen nur nach wiederholter, eingehender Untersuchung und vorläufig wohl nur bei in klinischer Behandlung befindlichen Kranken weitere Versuche mit der Tonsillektomie vorzunehmen.

Privatdozent Dr. Glas: Im Anschlusse an diese Bemerkungen Hajeks erlaube ich mir in Kürze über einen Fall zu berichten, bei dem nach der Tonsillektomie nur ein partieller Erfolg zu verzeichnen war, da die Ätiologie des Fiebers nicht absolut tonsillär war. Es handelte sich um einen jungen Mann, der 8 Jahre vorher eine schwerere Gonorrhöe mit konsekutiven Gelenkschwellungen und Sehnenscheidenentzündungen mitgemacht hatte. Dieses Leiden, das ihn einige Jahre gequält hatte, war zur Ausheilung gekommen, als Pat. vergangenes Jahr nach einigen Attacken anginöser Erkrankung plötzlich neuerlich an einem kontinuierlichen Fieber erkrankte und sich unter dem Bilde einer rheumatoiden Erkrankung Gelenkschwellungen einstellten. Da die Gonorrhöe bereits seit mehreren Jahren geheilt war und daher als abermalige Ursache dieser Gelenkschwellungen nicht angesehen werden konnte, bei dem Pat. aber das konstante Bild einer follikulären Angina vorhanden war, entschloß ich mich in Übereinstimmung mit den behandelnden Ärzten im Hinblick auf die monatelangen Temperaturerhöhungen zur Tonsillektomie, welche ich in Lokalanästhesie ohne nennenswerten Blutverlust radikal ausführte. (Die exstirpierte Tonsille ergab das Bild chronischer, durch Streptokokken erzeugter Entzündung.) Die Temperatur ging auf einige Zeit hinunter, ohne jedoch normal zu werden, so daß man sich entschloß, auch noch adjuvierend die Vaccinetherapie zu versuchen, welche den Krankheitsprozeß besserte, ohne ihn jedoch völlig zur Heilung zu bringen. Ob in diesem Falle nicht doch noch eine gonorrhoische Komponente des Fiebers vorhanden war, läßt sich nicht mit Sicherheit sagen, ist jedoch mit Rücksicht auf den Decursus als nicht unwahrscheinlich zu bezeichnen. Hatte also auch in diesem Falle die radikale Exstirpation keinen absoluten Erfolg, so liegen doch schon so viele Fälle von Heilungen nach Tonsillektomie vor, daß man in Fällen septischen Fiebers bei rezidivierender Angina und sonst negativem Befunde nicht säumen sollte, die Tonsillektomie auszuführen, wenn der Kräftezustand des Patienten diesen Eingriff gestattet.

Dr. Hutter empfiehlt, in Fällen, wo die Erkrankung der Tonsillen nicht feststeht, dieselben mittelst Muzeuxscher Zange oder langer Hakenpinzette vorzuziehen, ähnlich wie man dies bei der Tonsillektomie machen muß. Dadurch gelangen die zwischen den Gaumenbögen versteckten Anteile der Tonsille zur Ansicht, besser wie mit der üblichen Sondierung der Nische zwischen vorderem Gaumenbogen und Tonsille.

Dr. Marschik (Schlußwort): Ich habe die bekannte, von Herrn Dozenten Hajek zitierte Erfahrung nicht erwähnt, daß die Sepsis von jeder anderen Stelle des Organismus gerade so gut ausgehen kann wie von den Tonsillen und stehe gewiß auf demselben Standpunkt, vor der Indikationsstellung zur Tonsillektomie die verschiedenen anderen möglichen Ursprungsstellen zu untersuchen, Appendix, Darm, Nebenhöhlen, Ohr, Haut etc.; ich habe auch bei unserer Pat. diese Organe vorher untersucht. Aber bekanntlich sind eben die Tonsillen am häufigsten der Ursprungsort der septischen Erkrankung, und in der Berücksichtigung dieser Erfahrung, gleichwohl auch bestärkt durch die zum Teil in der Tonsillargegend lokalisierten Beschwerden, habe ich die Ton-

Digitized by Google
Original from UNIVERSITY OF CALIFORNIA
Generated on 2019-10-24 13:30 GMT / http://hdl.handle.net/2027/uc1.b3252760
Public Domain in the United States, Google-digitized / http://www.hathitrust.org/access_use#pd-us-google

sillektomie trotz negativem objektivem Befund versucht; der Erfolg hat mir Recht gegeben.

6. Dr. Adalbert Heindl zeigt im Anschluß an den in der vorigen Sitzung vorgestellten Fall des Dr. Hanszel einen solchen einer subglottischen Membran. Der Fall wurde vom Sprecher bereits vor 2 Jahren vorgestellt und durch Discision und Excision der Membran geheilt. Diese dürfte nach Tracheotomie wegen Diphtherie sich gebildet haben. Jetzt erscheint Pat. wieder mit Klagen über Atembeschwerden. Neben Katarrh kann eine abermalige Stenose der Trachea durch subglottische Membranbildung von links her festgestellt werden. Diese Membran ist mehr narbig am freien Rande und nicht so ausgedehnt als damals, die Stenosierung der Trachea dementsprechend geringer. Pat. soll abermals operiert werden.

Diskussion.

Dr. Hanszel frägt, ob nicht bei der Pat. damals außer der Tracheotomie auch intubiert wurde, nachdem gerade in solchen Fällen derartige Stenosen wie die vorgestellte auftreten.

Dr. Heindl: Diesfalls kann anamnestisch nichts erhoben werden.

7. Dr. F. Schlemmer stellt einen Fall aus der Klinik des Herrn Hofrates Prof. Chiari mit einer **Plica cavi pharyngonasalis** vor. Es handelt sich um eine 44jährige Frau, die seit mehreren Jahren an chronischem Schnupfen, häufigen Influenzaattacken, zeitweiligem Fieber, Kopfschmerzen und rheumatischen Beschwerden in den Gliedern zu leiden angibt. Bei der vorderen Rhinoskopie sieht man beiderseits einen ozaenaartigen atrophischen Katarrh und eitrige Sekretion im linken mittleren Nasengang, der sich bei der systematischen Untersuchung als von der linken Kieferhöhle kommend erweist. Die beiderseits sehr weiten Nasengänge gestatten einen direkten Blick in den Nasen-Rachenraum, in welchem man eine über die Choanalöffnung quergespannte, unregelmäßig höckerige Gewebsbrücke verlaufen sieht, die von einem Tubenwulst zum anderen zieht.

Die hintere Rhinoskopie gibt das Bild der Pharyngitis chronica sicca. Die genannte Brücke präsentiert sich als ein mehr weniger spulrunder, quergespannter, leicht höckeriger Gewebsstrang, der etwa $^1/_2$ *cm* hinter der Choanalöffnung von einem Tubenwulst zum anderen zieht. Eine durch das Nasenloch eingeführte gekrümmte Sonde kann zuerst über die Spange geführt werden, umgreift die Gewebsbrücke von hinten und kommt dann wieder unter der Spange zum Vorschein. Die Choanen zeigen selbst weder eine Verengerung noch eine Differenz.

Im Larynx leichte Pachydermie der Hinterwand, chronischer Katarrh. Leichte Andeutung von Faltenbildung unter der vorderen Kommissur. Die Diagnose schwankt hier zwischen drei Krankheitsformen: Es handelt sich entweder um eine kongenitale Faltenbildung oder um einen skleromatösen oder einen luetischen Strang.

Über kongenitale Faltenbildungen hat seinerzeit Jurasz berichtet und Killian vertritt die Ansicht, daß es sich bisweilen um sekundär entstandene Falten handeln könnte, die er sich als das Endprodukt nach den Rückbildungsvorgängen der Rachentonsille erklärt.

In diesem Falle dürfte es sich um einen derartigen Zustand handeln, worüber die noch zu erhebende histologische Untersuchung sicheren Aufschluß

Generated on 2019-10-24 13:30 GMT / http://hdl.handle.net/2027/uc1.b3252760
Public Domain in the United States, Google-digitized / http://www.hathitrust.org/access_use#pd-us-google
Digitized by Google
Original from UNIVERSITY OF CALIFORNIA

geben wird, da für Sklerom und Lues keine sicheren Anhaltspunkte zu erheben sind.

Gegen Sklerom spricht die objektive Untersuchung, wie sie oben erwähnt wurde, gegen Lues der negative Wassermann und weiters der Umstand, daß die Frau niemals geboren und nie abortiert hat. In der nächsten Sitzung wird über das Ergebnis der histologischen Untersuchung berichtet werden.

8. Dr. Menzel zeigt an einem 30jährigen Pat. das Resultat der Einwirkung der Röntgenstrahlen auf hypertrophische Tonsillen. Pat., welcher anfangs November 1909 in seine Behandlung trat, klagte über häufig rezidivierende Anginen, über klossige Sprache, Schnarchen und Luftmangel. Die Untersuchung ergab sehr stark vergrößerte Tonsillen, welche sich auch in einem Zustande chronischer Entzündung befanden.

Ausgehend von dem Gedanken an die resorbierende Wirkung der Röntgenstrahlen auf lymphoides Gewebe im allgemeinen, habe ich Herrn Doktor Gottw. Schwarz, den damaligen Kassenradiologen, gebeten, die Röntgenbestrahlung der Tonsillen bei dem Pat. vorzunehmen.

Zunächst wollte Dr. Menzel die Behandlung vom Mund aus vornehmen und ließ zu diesem Zwecke eine zylindrische Metallröhre konstruieren, welche gestattet, ausschließlich die Tonsillen zu bestrahlen und die Umgebung vor der Wirkung der X-Strahlen schützt. Pat. wurde etwa zehnmal unter Anwendung der erwähnten Röhre in Intervallen von je 14 Tagen bestrahlt.

Während dieser Zeit trat eigentlich keine auffallende Wirkung zutage, sei es, daß die Bestrahlung doch nicht in ganz richtiger Weise durchgeführt werden konnte, oder aber, daß eine entsprechende Wirkung längere Zeit in Anspruch nimmt.

Tatsache ist, daß erst die von außen her durch Herrn Dr. Robinsohn vorgenommene Bestrahlung der beiden Unterkieferwinkelpartien bis zum September 1910 zu einer ganz energischen Schrumpfung der Tonsillen führte, die auch jetzt noch an dem Pat. wahrzunehmen ist. Es haben beide Tonsillen nunmehr eine dem Alter des Pat. ungefähr entsprechende Größe, was sich auch in den Maßen vor und nach der Bestrahlung manifestiert.

Der Vergleich der Verhältnismaße im November 1909 mit denen bei Abschluß der Behandlung im September 1910 ergibt folgendes:

	Distanz der beiden Tonsillen voneinander
November 1909	10 *mm*
September 1910	25 „

	Tiefe		Breite		Länge	
	vor der Behandlung	nach der Behandlung	vor der Behandlung	nach der Behandlung	vor der Behandlung	nach der Behandlung
	in Millimetern					
Rechte Tonsille . . .	20	10	20	11	30	22
Linke Tonsille . . .	18	7	16	10	25	21

Interessant und von Wichtigkeit sind nunmehr zwei Dinge: 1. daß die Tonsillen seit September 1910, also seit länger als einem Jahr, nicht wieder an Größe zugenommen haben, daß also ein Rezidiv der Tonsillenhypertrophie nicht eingetreten ist; 2. aber, daß auch die früher bei dem Pat. oftmals vorgekommenen Halsentzündungen seitdem nicht mehr auftraten.

Digitized by Google
Original from UNIVERSITY OF CALIFORNIA
Generated on 2019-10-24 13:30 GMT / http://hdl.handle.net/2027/uc1.b3252760
Public Domain in the United States, Google-digitized / http://www.hathitrust.org/access_use#pd-us-google

Vortragender will aus dem einen Fall noch keine Schlüsse ziehen, will aber nunmehr seine therapeutischen Versuche systematisch in der angegebenen Richtung fortsetzen und bei Fällen, welche Neigung zu Anginen oder Peritonsillarabscessen haben, die Röntgenbestrahlung der Tonsillen vornehmen lassen. Er behält sich vor, darüber seinerzeit in der Laryngo-rhinologischen Gesellschaft weiter zu berichten. Außerdem scheint dem Vortragenden die von ihm angegebene Methode auch für jene Pat. mit einfacher Tonsillenhypertrophie geeignet zu sein, welche entweder messerscheu sind oder aber aus irgend einem anderen Grunde nicht tonsillo- oder tonsillektomiert werden können, so namentlich dann, wenn es sich um notorische Bluter oder aber um ältere Individuen handelt, bei welchen die Blutungsgefahr aus anderen Gründen eine größere ist.

---

29. Deutscher Kongreß für innere Medizin

vom 16. bis 19. April 1912 zu Wiesbaden.

Referent: K. Reicher-Bad Mergentheim.

I. Sitzung (Dienstag Vormittag).

Der diesjährige Kongreß erfreut sich lebhafter Beteiligung sowohl von seiten der Universitätskreise als auch der praktischen Ärzte, welch letztere offenbar dem warmen, vor 2 Jahren von seiten des damaligen Vorsitzenden, F. Kraus, an sie ergangenen Appell gefolgt sind. Die erste Tagung wird vollauf von den Referaten und einer sich anschließenden, sehr angeregten Debatte über die Leistungen und Fortschritte der Röntgendiagnostik des Magen- und Darmkanales in Anspruch genommen und bleibt bis zum Schlusse auf einer selten wissenschaftlichen Höhe, die eingestandenermaßen die noch frisch in Erinnerung stehende Verhandlung des eben geschlossenen Röntgenkongresses in Schatten stellt.

Eröffnungsrede Stintzing (Jena).

Der Vorsitzende gedenkt in einer schwungvollen Rede in großen Zügen der aufstrebenden Entwicklung des Kongresses für innere Medizin sowie der verstorbenen Mitglieder und verbreitet sich über in Erwägung zu ziehende Reformvorschläge bezüglich der Zulassung der von Jahr zu Jahr anschwellenden Zahl der angemeldeten Vorträge.

(Vielleicht wäre es nicht unangebracht, an Stelle der heute geltenden fast unbegrenzten Zahl von Anmeldungen einen numerus clausus auf der Grundlage einzuführen, daß kurze Inhaltsangaben gleichzeitig mit den angemeldeten Vorträgen eingereicht werden und über ihre Zulassung zum Kongresse eine aus Mitgliedern mehrerer Schulen zusammengesetzte Kommission die Entscheidung trifft.)

Sitzung vom 16. April, nachmittags.

H. Starck (Karlsruhe): **Zur Pathologie der Speiseröhrenerweiterungen mit besonderer Berücksichtigung der Röntgendiagnostik.**

Vortragender hat als erster ein Speiseröhrendivertikel durchleuchtet und ebenso als erster den Wismutbrei für die Röntgendurchleuchtung angegeben. Eine Reihe von wertvollen Bildern zeigt die Konfiguration der verschiedenartig geformten Divertikel. Die röntgenologische Untersuchung ermöglicht uns

Digitized by Google
Original from UNIVERSITY OF CALIFORNIA
Generated on 2019-10-24 13:30 GMT / http://hdl.handle.net/2027/uc1.b3252760
Public Domain in the United States, Google-digitized / http://www.hathitrust.org/access_use#pd-us-google

hier ein genaues Studium aller topographischen Verhältnisse der Divertikel, insbesondere von Form, Lage, Beziehungen zur Wirbelsäule, zum Ringknorpel etc. Die Lagebeziehungen zur Speiseröhre können durch eine gleichzeitig verschluckte schattengebende Divertikelsonde aufgeklärt werden. Diffuse Dilatationen der Speiseröhre lassen sich auch sehr schön zur Darstellung bringen, bei ihnen schwindet auch nach jahrelanger angeblicher Heilung nicht die Erweiterung, sondern nur die abnorm starre Kontraktion des Kardiaringes.

2. Sitzung vom Mittwoch, den 17. April 1912, vormittags.

Jér. Lange (Leipzig): **Weitere Mitteilungen zur Injektionsbehandlung der Neuralgien.**

Vortragender hat im Laufe von 10 Jahren an Hunderten von Fällen seine von vielen Ärzten des In- und Auslandes bereits adoptierte Methode mit durchschnittlich günstigem Erfolge ausgeführt und bespricht die speziellen Indikationen und Kontraindikationen derselben. Schwer zu beeinflussen sind jene Fälle, die gleich bei Beginn sehr intensiv massiert worden sind. Neuralgien des ganzen Trigeminus oder seines 3. Astes allein sind der Injektionsbehandlung ebenfalls schwer zugänglich. Chlorkalziumzusatz nach Wiener statt des von Lange angegebenen Eukains empfiehlt sich nur bei älteren und stark heruntergekommenen Leuten. Vorzuziehen ist stets die endoneurale Injektion. Der Angriffspunkt ist immer oberhalb des schmerzhaften Gebietes zu suchen, da die Wirkung der Injektion sich nur auf die Peripherie erstreckt. Gewöhnlich genügen 1 oder 2 Injektionen. Es empfiehlt sich, mit der Injektionsbehandlung unter Vornahme von hydriatischen Prozeduren nicht länger als 3—4 Wochen zu warten. Sie bewirkt dann in 60—70% prompt Heilung. Bleibt sie erfolglos, so greift man zur Alkoholbehandlung nach Schlosser oder schließlich zur Operation.

Diskussion.

Curschmann (Mainz): Die Langesche Injektionsbehandlung der Neuralgien läßt nur selten im Stiche. Die endoneurale Injektion ist der perineuralen vorzuziehen. Sie ist wesentlich ungefährlicher wie die Schlossersche, welche bei gemischten Nerven nach Fischler nicht selten motorische Lähmungen von unangenehmer langer Dauer hervorruft.

Finkelnburg (Bonn) hat keine günstigen Dauererfolge gesehen.

Lange (Schlußwort): Rezidive treten nur in 5—6% der Fälle auf, und zwar nach Wochen, Monaten, ja sogar Jahren.

Thoden van Velzen (Joachimsthal): **Über das Sprachzentrum.**

Zu kurzem Referate nicht geeignet.

Sitzung vom Mittwoch, den 17. April, nachmittags.

Kaufmann (Bad Wildungen): **Neues Okular von starker Vergrößerung und großem Gesichtsfeld.**

Vortragender konstruierte nach dem positiven Ramsdenschen Typ ein Okular, bei dem das reelle Bild dicht vor die untere Linse nach dem Objekt zu gerichtet ist. Es ermöglicht eine viel stärkere Vergrößerung als die bisher gebräuchlichen Okulare und die Übersicht über ein viel größeres Gesichtsfeld.

Ephraim (Breslau): **Zur Diagnostik der primären Lungengeschwülste.**

Digitized by Google
Original from UNIVERSITY OF CALIFORNIA
Generated on 2019-10-24 13:30 GMT / http://hdl.handle.net/2027/uc1.b3252760
Public Domain in the United States, Google-digitized / http://www.hathitrust.org/access_use#pd-us-google

Mit Hilfe der Bronchoskopie lassen sich umschriebene, maligne Neubildungen der Lunge erkennen und einer, wenn auch nur vorübergehenden Heilung, zu einem Zeitpunkte zuführen, in welchem man selbst im Röntgenbilde kaum oder eben erst Anzeichen von Schattenbildern findet.

Diskussion.

Bruck (Breslau) berichtet auch über einen derartigen Fall.

Leimann (Heidelberg): **Behandlung des Kardiospasmus.** Für das Zustandekommen desselben ist der Vagus verantwortlich zu machen. In einem typischen Falle gelang es durch elektrische Reizung des Vagus am Halse eine Erweiterung der Kardia herbeizuführen. Das Gottsteinsche Instrument kann man nicht immer an die richtige Stelle bringen, dagegen erzeugt das Wilmssche Verfahren, bei dem eine im Magen aufgeblähte Sonde durch die Kardia kräftig herausgezogen wird, eine außerordentlich starke Dehnung mit eklatantem Erfolge.

Sitzung vom Donnerstag, den 18. April 1912, vormittags.

Liebermeister (Duren): **Aktive und sogenannte inaktive Tuberkulose.**

Die praktisch so wichtige Unterscheidung der aktiven und passiven Tuberkulose läßt sich durch die Blutuntersuchung auf Tuberkelbazillen nicht fördern. Mit dem Schnitterschen Verfahren lassen sich in jedem Falle von offener Tuberkulose dank der Antiforminverwendung Tuberkelbazillen nachweisen. In 68 Fällen von verdächtigen Personen, bei denen die physikalische und die Röntgenuntersuchung keine Tuberkulose erkennen ließ, wurden säurefeste Bazillen gefunden. Desgleichen wurde in je 5 Fällen von Skrofulose und atrophischen Kindern, ferner in 10 Fällen von akuter und subakuter Arthritis, in 7 Fällen von Pleuritis, 3mal bei Peritonitis, ebenso bei Meningitis serosa und in 8 Fällen von Endokarditis und Vitium cordis der Nachweis von säurefesten Bazillen erbracht. Von den geimpften Tieren sind bis jetzt 6 tuberkulös geworden.

Curschmann (Mainz): **Diagnostische und therapeutische Erfahrungen mit dem Tuberkulin Rosenbach.**

Das Rosenbachsche Tuberkulin ist durch eine Symbiose von Trychophyten mit Tuberkelbazillen hergestellt, und zwar auf kaltem Wege, ohne Einengung. Curschmann hat bei Phthisen im ersten und zweiten Stadium damit recht gute Erfahrungen gemacht und kann es, ebenso wie die Hissche Klinik, warm empfehlen. In 6—7wöchentlichen Kuren wurde eine Gewichtszunahme bis zu 30 Pfund, ein Verschwinden des Auswurfes und der Bazillen, und in einzelnen Fällen sogar des positiven auskultatorischen Befundes erzielt. Der Vorzug des Rosenbachschen Tuberkulins scheint darin zu bestehen, daß man gleich mit größeren Dosen, ungefähr 0·2 *g*, beginnen und rasch bis zu Dosen von 1 *g* und mehr ansteigen kann. Höhere Fiebersteigerungen werden sehr selten notiert und auch zu diagnostischen Injektionen läßt sich das Mittel sehr gut verwenden. 90% der Fälle reagierten auf diese erste Injektion mit 0·2 bereits positiv. Zur Pirquetschen Reaktion läßt sich dieses Tuberkulin wegen seiner zu geringen Empfindlichkeit ebensowenig verwenden wie für die Ophthalmoreaktion.

Wolff (Reiboldsgrün): **Beiträge zu der Lehre von der Schwindsuchtsdisposition.**

Digitized by Google
Original from UNIVERSITY OF CALIFORNIA
Generated on 2019-10-24 13:30 GMT / http://hdl.handle.net/2027/uc1.b3252760
Public Domain in the United States, Google-digitized / http://www.hathitrust.org/access_use#pd-us-google

Vortragender hebt die Bedeutung einer mechanischen oder sonstigen Schädigung eines Gewebes für die Entstehung einer lokalen Tuberkulose hervor. Durch Aspiration von tuberkulösem Material in gesunde Lungenarterien wird dort eine Infektion nur dann erzeugt, wenn sich zuvor eine Atelektase daselbst gebildet hat, andernfalls wäre die Benutzung der Kuhnschen Saugmaske bei Lungentuberkulose ein Kunstfehler. Daß die Tuberkulose mit Vorliebe an Punkten verminderter Resistenz entsteht, beweist das Auftreten von Lupus an Stellen, die von den Manschetten besonders intensiv gerieben werden, der Brustbeintuberkulose durch intensives Anlehnen an den Schreibtisch und der Hodentuberkulose nach vorhergehenden Läsionen oder Erkrankungen anderer Art im Hoden. Bei einem großen Teil der Tuberkulösen der arbeitenden Klasse wird durch Staubeinatmung ein Punkt verminderter Widerstandskraft geschaffen. Es gibt auch sicher eine Erblichkeit des Punctum minoris resistentiae, wie zum Beispiel zwei Töchter dieselbe Erkrankung an derselben Stelle der Lunge und im gleichen Alter, wie seinerzeit vor 20 Jahren die Mutter aufwiesen. Auch die Entwicklungs- und Wechseljahre bilden eine Disposition zu ganz rapid verlaufenden Erkrankungen.

Sitzung vom Donnerstag, den 18. April, nachmittags.

Diskussion.

Samuel Bernheim (Paris), Vorsitzender des Vereines zur Bekämpfung der Tuberkulose: **Klinische und therapeutische Untersuchungen über die Behandlung der Tuberkulose mit dem radioaktiven Jodmenthol.**

Seit nahezu 5 Jahren stellen die Doktoren v. Szendeffy, Augustin und Kertész-Aba aus Budapest experimentelle und klinische Untersuchungen über das Dioradin, das radioaktive Jodmenthol, an.

Diese Experimente haben den Forschern den Beweis erbracht, daß das Dioradin die Entwicklung der virulentesten Bacillenkulturen aufhält und dauernd hemmt; andrerseits bei mit Tuberkelbacillen geimpften Tieren die Entwicklung der Tuberkulose verhindert.

Der Verfasser hat selbst in Gemeinschaft mit mehreren französischen und ausländischen Ärzten therapeutische Untersuchungen mit diesem Mittel angestellt. Er kann heute über 360 mit Dioradin behandelte Fälle berichten, die verschiedene Formen der Tuberkulose umfassen. Diese Beobachtungen sind in verschiedenen Spitälern, Sanatorien, Fürsorgeanstalten aufgenommen worden Der Verfasser zieht aus seinen Untersuchungen folgende Schlüsse: Während früher die Anwendung des Radiums durch direkte Bestrahlung der Krankheitsherde erfolgte, kann man es jetzt innerlich anwenden.

Das in die Muskelmasse eingespritzte Dioradin verursacht niemals irgendwelche Schmerzen oder Reaktionen. Es wird von den meisten Kranken gut vertragen und übt durch das in ihm enthaltene Jod und Radium eine direkte Wirkung auf die tuberkulösen Läsionen aus. Gleich nach den ersten Dioradineinspritzungen steigt der Appetit des Kranken, die Temperatur sinkt und wird nach etwa 20 Einspritzungen normal. Der Husten bessert sich, die Anfälle werden seltener und verschwinden. Dieser Hustenabnahme entsprechend verringert sich auch der Auswurf, die Kochschen Bacillen und die Streptokokken verlieren ihre Form und Virulenz und verschwinden nach der ersten, zweiten oder dritten Einspritzungsserie.

Digitized by Google
Original from UNIVERSITY OF CALIFORNIA
Generated on 2019-10-24 13:30 GMT / http://hdl.handle.net/2027/uc1.b3252760
Public Domain in the United States, Google-digitized / http://www.hathitrust.org/access_use#pd-us-google

Unter den 360 Beobachtungen des Verfassers befinden sich mehrere mit Fieber und mit Bluthusten verbundene Fälle, wo das vorsichtig angewandte Dioradin Fieber und Bluthusten zum Verschwinden brachte.

Unter den zum Teil von den Doktoren Hervé, Michalowitsch, Diamantberger, Atkinson Stoney, Barbier, Cernéa, Baud, Simpron, Geiger, Termet, Cassard, Frank etc. angestellten Beobachtungen bringt der Verfasser auch Fälle von chirurgischer Tuberkulose (Lupus, Fisteln, Hüftgelenk-, Knochenentzündungen) neben sehr vielen durch Dioradineinspritzungen gebesserten oder geheilten Fällen von Lungentuberkulose.

Die Dauer der Behandlung ist der Schwere des Falles und der Ausdehnung der Krankheitsherde proportional. Sie schwankt zwischen einer und fünf Serien. Jede Serie umfaßt 40 Dioradineinspritzungen.

Der Verfasser macht noch darauf aufmerksam, daß bei dieser Radiotherapie folgende Kontraindikationen bestehen: Zunächst sind alle Fälle von Kachexie ausgeschlossen; auch bei Tuberkulosekranken, die an Nierenstörungen leiden, dürfen keine Einspritzungen gemacht werden. Aber die meisten anderen Formen der Tuberkulose weisen bei der Dioradinbehandlung die größten Erfolge auf und der Verfasser führt unter seinen Beobachtungen sogar außergewöhnlich schwere Fälle an, die gebessert worden sind. Immerhin hält er es für besser, die Radiotherapie nur bei Tuberkulosekranken anzuwenden, deren Organismus noch seine ganze Widerstandsfähigkeit besitzt.

Diskussion.

Koch (Schömberg) hat mit Rosenbachschem Tuberkulin keine Erfolge gesehen, sondern starke Temperatursteigerungen.

P. Lazarus (Berlin): Die bakteriziden Eigenschaften des Radiums sind so gering, daß sie in vivo überhaupt nicht anwendbar sind. Lazarus hat radioaktives Jodmenthol ohne jeden Erfolg angewendet.

Homberger (Frankfurt a. M.) hat von Stauungstherapie bei Lungentuberkulose keine Erfolge gesehen.

Litzner (Bad Rehburg) warnt vor Schematisierung der Tuberkulinbehandlung.

Felix Klemperer (Berlin) und Hans Woita (Berlin): **Über Behandlungsversuche mit Salvarsan bei Scharlach.**

Unter 100 Fällen von Scharlach wurden 49 Fälle ohne Behandlung mit Salvarsan gelassen, davon starben 24·5% schon in den ersten Tagen des Infekts, ein Moment, das die Schwere der Fälle deutlich illustriert. 60 Scharlachfälle, und zwar 21 leichtere und 39 sehr schwere wurden mit Salvarsan behandelt. Von diesen starben 5, also eine Mortalität von 8·3%, demnach immerhin ein bemerkenswerter Unterschied gegenüber den nicht behandelten Fällen. Das Salvarsan setzte fast ausnahmslos das Fieber um 1–2° herunter, nur in 2 Fällen blieb es unbeeinflußt. Im Laufe des nächstfolgenden Tages stieg das Fieber wieder an, jedoch selten zur früheren Höhe, und sank dann lytisch ab. Nach 1–2 Injektionen schien die Intensität der Erkrankung im wesentlichen gebrochen. Wegen der eklatanten antipyretischen Wirkung des Salvarsans wurden auch Versuche bei Pneumonie, Sepsis, Gelenkrheumatismus, Tuberkulose etc. angestellt, jedoch ohne Erfolg. Bei der regelmäßigen Fieberherabsetzung bei Skarlatina scheint also eine spezifische Wirkung vorzuliegen. Um zu entscheiden, ob die antipyretische Wirkung speziell dem Arsenobenzol oder dem Arsen überhaupt zukomme, wurden bei 4 gleichzeitig eingelieferten

Digitized by Google
Original from UNIVERSITY OF CALIFORNIA
Generated on 2019-10-24 13:30 GMT / http://hdl.handle.net/2027/uc1.b3252760
Public Domain in the United States, Google-digitized / http://www.hathitrust.org/access_use#pd-us-google

Kindern 3 mit Salvarsan und 1 mit Liquor arsenicalis Fowleri behandelt. Die 3 ersten bekamen Fieberabfall, das letztere nicht, sondern erst nach der Salvarsandarreichung ging die weiter ansteigende Temperatur herunter. Erbrechen und Durchfälle traten nach Salvarsan recht reichlich auf. Während bei den Hamburger Autoren die positive Wassermannreaktion 4—5 Wochen bei Scharlach anhielt, verschwand sie bei den von Klemperer daraufhin geprüften Fällen spätestens am 11. Tage nach der Injektion. Die Injektionsmenge betrug bei den Kindern 0·1—0·3 *g* je nach dem Lebensalter, bei Erwachsenen 0·6, stets intravenös. Es muß immer eine ausgiebige Verdünnung vorgenommen werden, sonst entstehen schwere Thrombosen. In der Literatur findet sich nur eine Angabe von Lenzmann auf der Karlsruher Naturforscherversammlung, daß er auch Salvarsan bei Scharlach in Anwendung gezogen.

Diskussion.

Lenzmann (Duisburg) verweist auf seinen demnächst in der medizinischen Klinik erscheinenden Aufsatz. Seine Erfahrungen stehen mit denen von Klemperer durchaus in guter Übereinstimmung. Lenzmann hält die Fälle mit schweren Sekundärinfektionen und hohem Fieber für die Salvarsanbehandlung besonders geeignet. Typisch ist in allen Fällen die Wirkung auf die Mandelaffektion und die Schluckbeschwerden. Der Temperaturabfall vollzieht sich bei der Anwendung von kleineren Dosen (0·25 *g* vom 15. Jahre aufwärts mit mehreren Wiederholungen) nicht so rasch wie bei Klemperer. Am 4. Tage ist die Temperatur in der Regel zur Norm zurückgekehrt. Bei Kindern ist die subkutane Injektion mit nachfolgender Massage der intravenösen vorzuziehen.

Schreiber (Magdeburg) bestätigt ebenfalls die Erfahrungen der Vorredner. Er hat ausgezeichnete Erfolge bei Scharlach gesehen. Seine Fieberkurven ähneln denen von Lenzmann; einem mehrstündigen nachträglichen Temperaturanstieg folgt lytischer Abfall. Das viel weniger giftige Neosalvarsan ist dem alten Präparate vorzuziehen.

Ehrlich (Frankfurt a. M.) zählt die von Salvarsan günstig beeinflußten Krankheiten auf und empfiehlt, bei Scharlach und anderen infektiösen Krankheiten mit großer Vorsicht vorzugehen.

Reiss (Frankfurt a. M.) hat schwere Scharlachfälle mit Rekonvaleszentenserum behandelt, welches von mehreren Scharlachkranken gewonnen war. Es vollzogen sich durchschnittlich innerhalb 3 Stunden Temperaturstürze von 2—3°. Beeinflußt wurde wesentlich die primäre Scharlachinfektion, nicht dagegen die Sekundärinfektionen. Dagegen scheint die Salvarsantherapie gerade die letzteren zu beeinflussen, so daß sich je nach dem Vorwiegen der einen oder der anderen Anhaltspunkte für die Anwendung der beiden Mittel ergeben dürften.

Touton (Wiesbaden) empfiehlt die für den Praktiker ungemein leichte Anwendung von Neosalvarsan, welches sich ohne Zusatz von Alkalien spielend leicht in Wasser löst. Seit seiner Anwendung hat Touton niemals störende Nebenwirkungen gesehen.

Menzer (Halle) verhält sich gegenüber der Verwertung der vorgebrachten Kurven vorläufig noch skeptisch.

Lenzmann (Duisburg) hat vor mehreren Jahren Rekonvaleszentenserum bei Pneumonie und Scharlach vielfach ohne Erfolg verwendet.

Digitized by Google
Original from UNIVERSITY OF CALIFORNIA
Generated on 2019-10-24 13:30 GMT / http://hdl.handle.net/2027/uc1.b3252760
Public Domain in the United States, Google-digitized / http://www.hathitrust.org/access_use#pd-us-google

Hausmann (Rostock) glaubt, daß die leichte Löslichkeit des Neosalvarsans zu der Popularisierung der intravenösen Methode viel beitragen wird.

H. Röder (Elberfeld): **Weitere Gesichtspunkte zur Pathologie und Therapie des lymphatischen Rachenringes.**

Bei allgemeinen und örtlichen Erkrankungen konnte Röder eine große Erleichterung durch systematisch vorgenommenes Abwischen der Rachen- und Gaumenmandeln erzielen.

IV. Sitzung vom Freitag den 19. April, vormittags.

Kuhn (Berlin): **Die große Verbreitung der Thyreotoxikosen (Basedow I und II) bei den Gestellungspflichtigen und ihre Besserung durch den Militärdienst.**

Kuhn fand unter 300 Rekruten eine ziemlich beträchtliche Anzahl vergrößerter Schilddrüsen, einzelne zeigten deutliche Basedowsymptome, wurden aber nicht entlassen; ihr Befinden besserte sich während des Dienstes zusehends.

Julius Bauer (Innsbruck): **Klinische Untersuchungen über den endemischen Kropf in Tirol.**

Bei weit über 100 Fällen von endemischem Kropf zeigten fast alle Stigmen einer neuropathischen beziehungsweise hypoplastisch-degenerativen Konstitution; von thyreotoxischen Augensymptomen fanden sich in 75% das Möbiussche Symptom und in ca. 63% Nystagmus. Bei 26 von 33 endemischen Kröpfen bestand eine Vermehrung der Lymphozyten und eine Verminderung der Polynukleären. Dieses Blutbild ist also für Basedow nicht charakteristisch. Die Lymphozytose der endemischen Kröpfe ist wahrscheinlich der Ausdruck eines Status lymphaticus.

Diskussion.

Strubel (Dresden): Die Nachschwankung des Elektrokardiogramms ist bei Leuten mit Kröpfen bedeutend erhöht und geht nach der Behandlung wieder zurück. Jod und Brom verringern die opsonische Immunität gegenüber den Staphylokokken und Tuberkelbazillen. Sie sinkt auch nach Injektion von Nebennieren, Schilddrüsen, Nebenschilddrüsen und Hypophysensubstanz, während Arsen und Pankreassubstanz die opsonische Immunität erhöhen. Eine Salzwirkung kommt hier nicht in Frage, da große Dosen von Kochsalz einen derartigen Einfluß nicht ausüben.

Starck (Karlsruhe) wendet sich gegen die Ausführungen von Kuhn und hält Thyreotoxikosen für ungeeignet zum Militärdienst. Die Besserung während desselben stempelt die Fälle zu Neurasthenikern.

Hausmann (Rostock) ist imstande, durch Palpation eine Schilddrüsenvergrößerung oft schon vor Auftreten der Augensymptome nachzuweisen, namentlich nach provokatorischer Jodmedikation.

Schmincke (Bad Elster) findet bei Basedow häufig eine Verstärkung des 2. Herztones, den man noch 3—4 *cm* von der Brustwand entfernt hören kann. Manchmal beobachtete er einseitigen Exophthalmus.

Falta (Wien) hält die Untersuchungen beim endemischen Kretinismus für geeignet, um die viel umstrittene Frage des Hyper- oder Dysthyreoidismus zu entscheiden.

Bauer (Schlußwort): Bei seinen Untersuchungen über endemischen Kropf, nicht Kretinismus, zeigten sich auch verschiedene Anomalien der Drüsen mit innerer Sekretion.

Digitized by Google
Original from UNIVERSITY OF CALIFORNIA
Generated on 2019-10-24 13:30 GMT / http://hdl.handle.net/2027/uc1.b3252760
Public Domain in the United States, Google-digitized / http://www.hathitrust.org/access_use#pd-us-google

Kuhn (Schlußwort) beharrt auf der Richtigkeit seiner Diagnose, die übrigens in 10 Fällen von Prof. Rehn (Frankfurt) bestätigt worden ist. Der Militärdienst bedeutet gegenüber den unhygienischen sozialen Verhältnissen der industriellen Arbeiter tatsächlich eine bedeutende Verbesserung.

---

7. internationaler Tuberkulosekongreß in Rom.

14. bis 20. April 1912.

Bericht von **L. Pincussohn** (Berlin).

Der Kongreß wurde am Sonntag den 14. April im Kapitol in Gegenwart des Königspaares sowie unter Beteiligung einer großen Anzahl von Gelehrten aller Länder eröffnet. Nach einer Ansprache des Bürgermeisters von Rom, Ernesto Nathan, nahm Guido Baccelli, der Präsident des Kongresses, das Wort zu einer mit lebhaftem Beifall begrüßten Ansprache. Die Vertreter der verschiedenen Staaten antworteten, für Deutschland der Präsident des Reichsgesundheitsamtes, Geheimrat Bumm.

Die Arbeiten des Kongresses werden in drei großen Abteilungen erledigt; die erste Sektion behandelt die Fragen der sozialen Bekämpfung der Tuberkulose, die zweite, welche in eine interne und eine chirurgische Unterabteilung geteilt ist, die Pathologie und Therapie, die dritte Sektion endlich Ätiologie und Epidemiologie. Daneben wurden eine Reihe von Vorträgen allgemeinen Inhalts gehalten.

Sonntag den 14. April 1912 nachmittags sprach in einer allgemeinen Sitzung Landouzy (Paris) über die Wichtigkeit sozialer Faktoren für die Ätiologie der Tuberkulose und die uns zur Abwehr zur Verfügung stehenden Mittel, besonders im Hinblick auf die Gesetzgebung. Für Geheimrat Kraus (Berlin), der verhindert war, selbst das von ihm angekündigte Referat zu halten, las Citron (Berlin) dessen Thesen über Frühdiagnose der Tuberkulose. Er betonte die Notwendigkeit einer diagnostischen Berücksichtigung der biologischen Faktoren, die über Zustandekommen, Verlauf und Mannigfaltigkeit der Tuberkuloseinfektion entscheiden, besprach die disponierenden klinischen Momente sowie die verschiedenen Erscheinungen, welche den Verdacht auf Tuberkulose erwecken, neben den typischen Lungenerscheinungen besonders die Allgemeinsymptome, wie Ermüdbarkeit, Dyspepsie u. a., die Hollos direkt als tuberkulöse Intoxikationen auffaßt. Zum Schlusse fand die Tuberkulindiagnostik und spezifische Therapie eingehende Würdigung.

Montag den 15. April.

In der allgemeinen Sitzung sprach Maragliano (Genua) über die Schutzimpfung des gesunden Menschen gegen Tuberkulose, von deren Wirksamkeit und absoluten Unschädlichkeit er überzeugt ist, wenn man abgetötete Bacillen verwendet.

In Sektion IIa referiert Courmont (Lyon) und Citron (Berlin) über die **Resistenzerhöhung des menschlichen Organismus gegen Tuberkulose.** Courmont besprach die Resistenzerhöhung durch passive und aktive Immunisierung; die besten Resultate sind bisher durch die Vaccination erhalten worden.

Digitized by Google
Original from UNIVERSITY OF CALIFORNIA
Generated on 2019-10-24 13:30 GMT / http://hdl.handle.net/2027/uc1.b3252760
Public Domain in the United States, Google-digitized / http://www.hathitrust.org/access_use#pd-us-google

Als zweiter referierte Citron (Berlin) über das gleiche Thema. Er führte aus, daß eine Schutzimmunisierung des gesunden Menschen nicht möglich ist. Die natürliche Resistenz des Menschen gegen Tuberkulose ist sehr groß; die meisten mit Tuberkelbacillen infizierten Menschen werden nicht klinisch tuberkulös. Da die Infektion meist in das Kindesalter fällt, muß man eine Resistenzerhöhung des Organismus möglichst früh zu erzielen suchen. Die Behandlung, am besten mit Neutuberkulin BE, muß bei dem ersten positiven Ausfall der Pirquetschen Reaktion einsetzen, wenn klinisch noch volle Gesundheit besteht. Besonders wesentlich ist ein solches Vorgehen bei Kindern, in deren Familie manifeste Tuberkulose herrscht.

Zum Thema: **Die aktive spezifische Therapie der Tuberkulose** sprachen als Referenten Neumann (Wien), der die verschiedenen Tuberkulosereaktionen vergleichend besprach. Bei richtiger Anwendung kommt den Kochschen Subcutanimpfungen der größte diagnostische Wert zur Erkennung aktiver Tuberkulose zu. Calmette (Lille) kommt zu der Schlußfolgerung, daß das beste Tuberkelbacillenpräparat dasjenige ist, das die geringste toxische Wirkung gegenüber dem tuberkulösen Organismus bei höchster antigener Funktion aufweist.

Über die **Therapie der Tuberkulose mit spezifischen Seris** referierten Teissier und F. Arloing (Lyon). Kontraindikationen gibt es, abgesehen von der individuellen Sensibilität und den anaphylaktischen Erscheinungen, nicht. Will man letztere vermeiden, muß man den im übrigen weniger wirksamen Weg der rektalen Einverleibung wählen. Die Serotherapie kann die Tuberkulose zwar nicht immer heilen, sie wirkt aber fast stets bessernd. Lucatello (Padua) betonte, daß ein Heilserum zu gleicher Zeit bakteriolytisch und antitoxisch sein muß. Much (Hamburg) sprach über spezifische Antikörper im Blute künstlich immunisierter Tiere unter besonderer Berücksichtigung der Partialantigene. Bernheim (Paris) hat unter Jodwirkung die Bildung von Antikörpern beobachtet. Ferreira (Sao Paolo) sprach über Tuberkulintherapie in Sanatorien und in der ambulanten Praxis, Capparoni (Rom) über die Behandlung der tuberkulösen Pleuritiden und Peritonitiden mit Jodoform. Doyen (Paris) über die Behandlung der Tuberkulose mit einer Mischung von Tuberkulin und Mykolysin, die der Redner als Phymalose bezeichnet. Durch die Behandlung mit diesen Mitteln werden nicht nur die Tuberkelbacillen, sondern auch die Mikroben der konkurrierenden Infektionen abgetötet. Die Resultate sind nach Angabe des Redners ausgezeichnete zu nennen. Frau Fuchs-Wolfring (Davos) berichtete über die Wichtigkeit der Präzipitinreaktion im Blute für die Diagnose und Prognose der Tuberkulose, besonders auch bei Verfolgung des Heilungsverlaufes. Gräfin Linden (Bonn) sprach über die Wirkung der Methylenblau-Jodverbindung und von Kupferverbindungen nach Finkler und bei der experimentellen Meerschweinchentuberkulose: mit dem ersteren Präparat wurden 75%, mit dem letzteren 90—100% Heilungen erzielt. Strauss (Barmen) berichtete über die Erfolge dieser chemotherapeutischen Behandlung bei Lupus, die ermutigend sind, zu einem abschließenden Urteil aber noch nicht berechtigen. Auch Meissen (Hohenhonnef), der sich sehr vorsichtig ausdrückt, berichtet über befriedigende Erfolge, besonders bei einzelnen mittelschweren Fällen. Um ein abschließendes Urteil zu haben, bedarf es noch länger fortgesetzter Beobachtungen. Es sprachen noch Cevey (Lausanne), Bruschettini (Genua), Degli-Occhi (Mailand), der die günstigen Erfolge des Bouillonfiltrats Dönitz' hervorhebt, Campana (Rom), Möllers

Generated on 2019-10-24 13:30 GMT / http://hdl.handle.net/2027/uc1.b3252760
Public Domain in the United States, Google-digitized / http://www.hathitrust.org/access_use#pd-us-google
Digitized by Google
Original from UNIVERSITY OF CALIFORNIA

(Berlin), Romanelli (Genua) und mehrere andere über zum Hauptthema gehörende Fragen.

Sektion II b behandelt zunächst die **Bedeutung der Seehospize für die Behandlung der chirurgischen Tuberkulose.** Von den 4 Referenten hob Calvé (Berck-sur-Mer) vor allem die ausgezeichneten funktionellen Resultate bei sonst sehr schwer angreifbaren Formen hervor. Nach Hajech (Mailand) genügt die Seebehandlung schon an sich zur Resorption der pathologischen Produkte und für Wiederherstellung normaler Bedingungen. Die Meeresluft ist der Hochgebirgsluft überlegen. Besonders für Italien ist infolge der günstigen klimatischen Faktoren und der energischen Bestrahlung an den Mittelmeerküsten diese Behandlung besonders wertvoll. Ähnlich sprach sich Lalesque (Arcachon) aus, ebenso das von Alessandri verlesene Referat von Welliaminoff (St. Petersburg). Über die **Heliotherapie** der äußeren Tuberkulose sprach Rollier (Leysin); die Erfolge sind hier ausgezeichnete; Jerusalem (Wien) über die Behandlung der chirurgischen Tuberkulose mit Sonnenlicht, Marroni (Rom) über Behandlung derselben mit Jod in Verbindung mit Quecksilber und Silbersalzen, wodurch eine Art Nekrose der tuberkulösen Granulationen hervorgerufen wird. Es sprachen ferner Mauclaire (Paris), Ceccherelli (Parma) u. a.

Dienstag den 16. April.

In Sektion II wurde die Diskussion über die spezifische Therapie fortgesetzt. Espina y Capo bemängelte das Fehlen brauchbarer Statistiken. Cambiaso berichtete über sehr gute Erfolge mit dem Serum Maragliano, ebenso Dumarest (Hauteville). Nach einer Reihe Diskussionsbemerkungen von Duqueaire, Sahli (Bern) u. a. betonten im Schlußwort nochmals Maragliano (Genua) und Teissier (Lyon) den Wert der spezifischen Therapie.

Weitgehendstes Interesse fand das nächste Verhandlungsthema: **Der künstliche Pneumothorax bei der Behandlung der Tuberkulose.**

In Sektion II b sprach Alessandri (Rom) über die **Wichtigkeit der nichtoperativen Behandlung chirurgischer Tuberkulosefälle und ihre Indikation.** Der Chirurg muß sich vor allen Dingen stets vor Augen halten, daß er es nicht mit einer rein lokalen Affektion, sondern mit einem tuberkulösen Individuum zu tun hat. Wichtig ist Ruhe der kranken Teile, Allgemeinbehandlung, besonders durch Tuberkulin und Jod.

Mittwoch den 17. April.

Sektion II a mußte geteilt werden, da infolge der großen Rednerliste zur Pneumothoraxdiskussion die Tagesordnung sonst nicht hätte erledigt werden können. Zum Schlusse der Diskussion wurde eine von Foà vorgeschlagene Resolution angenommen, welche die Wichtigkeit der Methode für die Behandlung der Lungenphthise betont, und Forlanini, dem Erfinder der Methode, wie auch Brauer und den anderen Mitarbeitern auf diesem Gebiete dankt. Unter lebhaftem Beifall nahm Forlanini das Schlußwort. Der andere Teil der Sektion II a verhandelte über die **Wirkung der Sonnenstrahlung** bei der Behandlung Tuberkulöser. Wie Morin (Leysin) ausführte, ist die Sonnenstrahlung sehr stark bakterizid: die Wirkung gelangt bis tief in die Gewebe. Als Behandlungsmittel ist sie zu empfehlen bei den latenten Tuberkulosen, bei den chirurgischen Fällen und bei der Tuberkulose der Eingeweide einschließlich der Lungen unter bestimmten Vorsichtsmaßregeln. v. Schrötter (Wien) trat

Digitized by Google
Original from UNIVERSITY OF CALIFORNIA
Generated on 2019-10-24 13:30 GMT / http://hdl.handle.net/2027/uc1.b3252760
Public Domain in the United States, Google-digitized / http://www.hathitrust.org/access_use#pd-us-google

für die Anwendung der Insolation bei der Behandlung der chirurgischen Tuberkulose, der Skrofulose und der peripheren Tuberkulose des Kindesalters ein. Die Sonnenkur muß unter solchen Bedingungen stattfinden, daß Wärmeverluste ausgeschlossen werden und die Möglichkeit körperlicher Betätigung in freier Luft gegeben ist. Die Sonnenenergie soll nicht nur dort benutzt werden, wo die Sonnenscheindauer eine hohe und der Reichtum des Lichtes an ultravioletten Strahlen besonders groß ist, sondern man soll auch versuchen, sie unter weniger günstigen Verhältnissen nach Möglichkeit zu verwerten. Referent wünscht eingehende Untersuchungen über die Wirkung der Insolation auf den Gas- und Stoffwechsel.

---

41. Kongreß der Deutschen Gesellschaft für Chirurgie zu Berlin vom 10.—13. April 1912.

Bericht von Privatdozent **M. Katzenstein** in Berlin.

Der diesjährige Vorsitzende, Herr Garrè (Bonn), leitet den Kongreß mit einer geistvollen, gedankenreichen Gedächtnisrede auf Lord Lister ein.

Lampe (Bromberg): **Über Verwendung von Kampferöl bei der Anlegung und Naht von Operationswunden.**

Die Haut des Operationsfeldes wird durch Abreiben mit Ätherbäuschen entfettet und danach intensiv mit 2% sterilisiertem Kampferöl eingerieben. Nachdem die Operationswunde die für den Eingriff nötige Tiefe erreicht hat, wird Kampferöl in genannter Konzentration in dieselbe gegossen, das in der Wunde stehende überschüssige Öl wird durch Tupfer entfernt. Dieselbe Prozedur wird gegen Ende der Operation, vor Anlegung der Naht, vorgenommen. Die Heilung der Operationswunde ist bei dieser Methode fast ohne jede Störung verlaufen. Die Wirkung des Kampferöles auf die stets bald nach dem Hautschnitt bakterienhaltigen Operationswunden stellt L. in Parallele zu der des Perubalsams; die bakterizide Kraft des Präparates ist gering, es hat aber die Fähigkeit, die Bakterien der Operationswunde mechanisch einzuhüllen. Kampfer wirkt weiter auf Wundegewebe hyperämisierend und positiv, so daß man annehmen darf, daß die bakteriziden Fähigkeiten der Wunden um so mehr siegreich sein werden, als die Bakterien durch die ölige Einhüllung in ihrer Kraftentfaltung gehemmt sind.

Diskussion.

Nötzel (Saarbrücken) empfiehlt Kampferöl gleichfalls zur Wundbehandlung.

Bier (Berlin) weist darauf hin, daß die Entzündung eine erwünschte und zweckmäßige Einrichtung ist und hat in der gleichen Richtung auch bezüglich der Heilung der Wunden Versuche gemacht. Die nach Hervorrufung einer künstlichen Entzündung geheilte Wunde zeigt später eine festere Narbe, sonstige Vorteile konnte jedoch Herr Bier von dem Verfahren nicht sehen und ist daher zur reinen Asepsis wieder zurückgekehrt.

Dreyer (Breslau): **Untersuchungen über Zahl, Art und Virulenz der aus aseptischen Operationswunden bei dem heutigen Desinfektionsverfahren züchtbaren Bakterien.**

Digitized by Google
Original from UNIVERSITY OF CALIFORNIA
Generated on 2019-10-24 13:30 GMT / http://hdl.handle.net/2027/uc1.b3252760
Public Domain in the United States, Google-digitized / http://www.hathitrust.org/access_use#pd-us-google

Trotz strengster Anforderungen an die Asepsis und trotz guter Wundresultate wird nicht immer eine Keimfreiheit der Wunden erzielt. Wenn trotzdem eine Heilung möglich ist, so liegt das einmal daran, daß der Organismus mit einer gewissen Anzahl von Keimen fertig wird, oder die Keime, die wir in der Wunde nachweisen, sind nicht sehr wirksam. Vortr. hat bei seinen Untersuchungen die Virulenz der in der Wunde gefundenen Bakterien nach der Hämolyse und Agglutination beurteilt und kommt zu dem Schluß, daß wir durch den modernen aseptischen Apparat imstande sind, virulente Keime von der Wunde fernzuhalten.

Liermann (Dessau) empfiehlt seine Bolusmethode als einheitliche Desinfektion der Wunde und der Hände. Es ist hierdurch eine Keimfreiheit der Hände zu erzielen, die auch noch nach 3 Stunden nachweisbar war. Die Desinfektion mit Bolusseife dauert nur $2^1/_2$—3 Minuten.

Kleinschmidt (Leipzig) hat **experimentelle Untersuchungen über Luftembolie** gemacht und bestätigt die Anschauung, daß der Tod bei Luftembolie durch Schädigung des rechten Ventrikels und des kleinen Kreislaufes zustande kommt. Als zweckmäßige Therapie empfiehlt er die Punktion des rechten Ventrikels. Bezüglich der Prophylaxe weist er auf die hohe Bedeutung der Lagerung und auf die Entstehung der Luftembolie hin. Denn bei Beckenhochlagerung wird der Druck in den Halsvenen positiv, während er bei sogenannter Fußlagerung (bei hochstehendem Kopf) negativ ist. Er empfiehlt daher bei den Operationen, bei denen möglicherweise Luft in die verletzten Venen aspiriert werden könnte, die Beckenhochlagerung anzuwenden.

Diskussion.

Meisel (Konstanz) hat im Gegenteil gefunden, daß Kaninchen, die sehr empfindlich gegen die Luftaspiration sind, diese bei hochstehendem Kopf besser vertragen.

Tiegel (Dortmund) weist darauf hin, daß bei Überdruckanwendung der sonst negative Blutdruck in den Hals- und Brustvenen positiv wird, und empfiehlt daher zur Vermeidung der Luftembolie in den Fällen, in denen eine solche möglicherweise zustande kommt, die Anwendung des Überdruckes.

Sticker (Berlin): **Anwendung des Radiums in der Chirurgie.**

Vortr. hat Radium bei bösartigen Geschwülsten angewendet und die besten Resultate bei flachen Hautcancroiden gesehen. Narbenrezidive wurden günstiger, Schleimhautcarcinome weniger durch das Radium beeinflußt. Ein Fall von Sarkom des Pharynx wurde geheilt. Inoperable Tumoren können unter Umständen durch die Radiumbehandlung operabel werden. Die Radiumstrahlen wirken nach Hertwigs Angaben vorzugsweise auf die Zellkerne ein.

Diskussion.

Werner (Heidelberg) hat in neuerer Zeit Mesothorium angewandt, weil es 300mal wirksamer ist als Radium, und weil es in Form der Thoreinspritzungen in die Tumoren und intravenös angewandt werden kann. Er berichtet über die sichere Heilung des schweren Rezidivs eines Magencarcinoms durch Vorlagerung des Carcinoms in die Bauchwand und extremste Behandlung durch Röntgenstrahlen.

Kolb (Heidelberg) hat in einzelnen Fällen vom Antimeristem einen günstigen Einfluß gesehen. Nach seiner Ansicht liegt hier jedoch keine spezifische

Digitized by Google
Original from UNIVERSITY OF CALIFORNIA
Generated on 2019-10-24 13:30 GMT / http://hdl.handle.net/2027/uc1.b3252760
Public Domain in the United States, Google-digitized / http://www.hathitrust.org/access_use#pd-us-google

Wirkung vor, sondern das Antimeristem beeinflußt jeden Entzündungsherd, so auch den in der Umgebung des Carcinoms befindlichen.

Werner (Heidelberg) hat auch das Antimeristem in 60 Fällen angewandt. in einzelnen Fällen eine günstige Wirkung, in keinem jedoch eine Heilung erzielt.

Kümmel (Hamburg) hat ebenfalls in einzelnen Fällen eine gewisse Besserung der Beschwerden, besonders bei Schleimhautcarcinomen gesehen. Der in der Literatur als geheilt bezeichnete Fall von Schmidt war zwar eine Ulceration der Mundschleimhaut, wie jedoch die mikroskopische Untersuchung ergab, kein Carcinom.

Dreyer (Breslau): **Über Virulenzprüfung mittelst intraartikulärer Impfung.**

Einige Ösen einer 24stündigen Bouillonkultur werden in Bouillon verteilt und hiervon 1—2 cm^3 in das Kniegelenk eines Kaninchens injiziert. Bei virulenten Staphylokokken, Streptokokken und Colibacillen entsteht danach eine Gelenkeiterung. Bei avirulenten Bakterien entsteht jedoch keine Eiterung.

v. Graff (Wien): **Experimentelle Beiträge zur Serumtherapie des Tetanus.**

Vortr. empfiehlt zur Heilung des Tetanus die intravenöse Injektion des Tetanusserums, das nach seinen Experimenten rascher wirkt und leichte anwendbar ist als die endoneurale und spinale Anwendung des Serums.

Evler (Treptow) hat von 15 Fällen 3 mit Erfolg behandelt.

Ritter hat ebenfalls 3 Fälle geheilt und

Simon (Mannheim) von 6 Fällen 4.

Auch er hat endoneural und intravenös injiziert und große Dosen angewandt.

Franke (Rostock): **Demonstration eines Knochentumors.**

Vortr. spricht über ein durch enorme Größe, infiltrierendes Wachstum und starke Knochenneubildung sich auszeichnendes Endotheliom der Dura mater, das innerhalb 13 Jahre sich zu einer mannsfaustgroßen Geschwulst entwickelt hatte und vor 9 Jahren zum größten Teil exstirpiert wurde. Ein erneutes Wachstum ist bisher nicht eingetreten.

Diskussion.

Pflugradt (Salzwedel) berichtet über eine multilokuläre Knochenzyste der Clavicula, wahrscheinlich ein Osteoidsarkom.

Wrede (Jena) weist darauf hin, daß zahlreiche Tumoren, die als Sarkom betrachtet wurden, in das Gebiet der Ostitis fibrosa gehören. Er berichtet über 2 Fälle von Ostitis fibrosa am Schädel. In einem bestand anfangs nur eine Epulis am Unterkiefer, die radikal operiert wurde und nicht rezidivierte. Dagegen ging die Ostitis fibrosa am Schädel weiter.

Steinthal (Stuttgart) weist auch darauf hin, daß viele Fälle von scheinbarem Knochensarkom nichts anderes sind als Ostitis fibrosa.

v. Haberer (Innsbruck) hat einen Fall beobachtet, bei dem auf dem Boden einer alten Ostitis fibrosa sich ein malignes Neoplasma bildete, das, wie die Sektion ergab, zahlreiche Metastasen gemacht hatte.

Schlange (Hannover) hat als erster diese Fälle von Ostitis fibrosa beschrieben und konservierende Operationen empfohlen. Nur in einem Falle trat nach einer langen Reihe von Jahren ein Rezidiv auf, das, wie der be-

Generated on 2019-10-24 13:30 GMT / http://hdl.handle.net/2027/uc1.b3252760
Public Domain in the United States, Google-digitized / http://www.hathitrust.org/access_use#pd-us-google
Digitized by Google
Original from UNIVERSITY OF CALIFORNIA

handelte Arzt, Axhausen (Berlin), mitteilt, ebenfalls gutartig war und mit Resektion und Knocheneinpflanzung behandelt wurde.

Demonstrationsabend.

Jacques Joseph (Berlin): **Zur Nasenersatzplastik.** (Mit Krankenvorstellung.)

Der Vortr. stellt in Lichtbildern zunächst zwei Fälle von traumatischer Sattelnase vor, die er durch Transplantation aus der Tibia korrigiert hat, und zwar hat er die Knochenstücke von innen eingefügt (intranasal), so daß keine äußeren Narben entstanden; ferner einen dritten Fall, eine Kombination von Sattelnase und Kurznase. In diesem Falle hat er zugleich eine Verlängerung erzielt, und zwar dadurch, daß er das Knochenstück größer schnitt, als die bisherige Entfernung zwischen Nasenwurzel und Nasenspitze. Die Einfügung des Knochens geschah hier gleichfalls intranasal. — Dann zeigte Joseph noch einen Defekt der Nasenspitze und deren Nachbarschaft (Lupus) und einen Fall von totalem Nasendefekt. Den ersteren korrigierte er durch Transplantation aus dem Arm (italienische Methode). Den zweiten gleichfalls nach der italienischen Methode und weiterhin durch Einfügung eines knöchernen Nasengerüstes aus der Tibia. Das Nasengerüst besteht im wesentlichen aus einem 6 *cm* langen Knochenstück für den Nasenrücken und einem etwa 3 *cm* langen, das Septum darstellenden Knochenstück. Letzteres wurde zunächst in die Oberlippe eingepflanzt und dann etwa zwei Monate später mitsamt der bedeckenden Oberlippenhaut zwecks Bildung des Septums nach vorn umgekantet. Dieses Knochenstück stützt das für den Nasenrücken bestimmte Knochenstück, sichert die Profilhöhe der Nase und trägt mit zu einer wohlgestalteten Nasenspitze bei. Das Röntgenbild dieses Ersatznasengerüstes hat im Profil die Form der Nase.

Joseph gibt dann die von ihm geübte Verbandstechnik an. Er läßt nicht nur den Rumpf vom Verbande frei, sondern von vornherein auch die Hand und das Handgelenk. Desgleichen einige Tage nach der Operation auch den ganzen Unterarm, so daß der Pat. im Verband den Arm vollständig ausstrecken kann. Er wendet keine Gips-, sondern Stärkebinden an nnd hat ein Netzkopflager konstruiert, in welchem der Stärkeverband in ein bis zwei Tagen hart wird, worauf die erwähnten Erleichterungen dem Pat. sofort verschafft werden können. Ferner stellt er zwei korrigierte Doggennasen vor und gibt neue Methoden für die Korrektur dieser Deformität an.

Hierauf stellt Joseph einige Pat. vor.

Eckstein (Berlin) konnte durch Faltung der Ohrmuschel (Bildung eines künstlichen Anthelix) das Abstehen der Ohren beseitigen; beim gleichen Pat. korrigierte er eine Sattelnase durch Paraffineinspritzung.

Dollinger (Budapest) empfiehlt die Anwendung einer Matratzennaht bei Nasenplastik.

Nordmann (Schöneberg) hat in drei Fällen von Facialisparese statt der Nervenpfropfung die Lexersche Muskelplastik ausgeführt. Im ersten Falle wurde ein Lappen des M. temporalis wegen Lagophthalmus, im zweiten Fall der M. masseter und im dritten Fall ein Lappen beider Muskeln benutzt. Das funktionelle Resultat ist in allen drei Fällen ein sehr gutes.

Kocher (Bern): **Das Blutbild bei Cachexia thyreopriva.**

Bericht über die Blutuntersuchung bei 155 Fällen von Myxödem. Auffallenderweise stimmt das Blutbild bei dieser Erkrankung genau überein mit

Digitized by Google
Original from UNIVERSITY OF CALIFORNIA
Generated on 2019-10-24 13:30 GMT / http://hdl.handle.net/2027/uc1.b3252760
Public Domain in the United States, Google-digitized / http://www.hathitrust.org/access_use#pd-us-google

dem beim Basedow. Vermehrung der Lymphocyten (sie fehlte in 9 Fällen), Verminderung der Leukocyten (sie fehlte in 26 Fällen). Während aber beim Basedow die Blutgerinnung verzögert ist, ist sie beim Myxödem erhöht. Bei gewöhnlichen Strumen ist das Blutbild normal. Ist also eine Veränderung des Blutes vorhanden, dann stets im Sinne des Myxödems. Behandelt man Fälle von Myxödem mit Schilddrüsenpräparaten, so wird nicht nur der Allgemeinzustand besser, sondern auch das Blutbild normal. Anders beim Basedow. Bei ihm wird durch Behandlung mit Schilddrüsenpräparaten das Blutbild noch schlechter, die Blutgerinnung erfolgt langsamer, die Zahl der Lymphocyten nimmt zu, die der Leukocyten nimmt ab. Damit ist ein weiterer Beweis gegeben, daß es sich beim Myxödem um eine Hyperthyreosis, beim Basedow um eine Hypothyreosis handelt.

Die Basedowdiagnose ist bei wenig ausgeprägten Fällen deshalb so schwierig, weil bei dieser Erkrankung auch andere Drüsen mit innerer Sekretion beteiligt sind.

Diskussion.

Bayer (Bonn) bestätigt die Untersuchungen von Klose, indem er durch intravenöse Injektion von Jodkali, von Struma- und Basedow-Strumapreßsaft beim Hunde basedowähnliches Blutbild hervorrief. Auch durch Überpflanzung von Thymus war er imstande, ein solches verändertes Blutbild zu erzielen.

Kocher jun. (Bern) berichtet über histologische Untersuchungen innerer Organe von vier Basedowfällen. Im ersten war klinisch eine alimentäre Glykosurie beobachtet worden, und es wurden bei ihm histologisch im Pankreas schwere Veränderungen der Langerhansschen Zellen beobachtet. In allen vier Fällen war in den Nebennieren eine Atrophie der Marksubstanz bei einer Vergrößerung und Hypertrophie der chromaffinen Zellen nachweisbar. Die Thymus war zweimal vergrößert, einmal zeigten sich normale Reste, einmal fehlte sie ganz. In diesem letzten Falle waren die Veränderungen des Blutbildes am stärksten ausgeprägt. In dem Falle von Thymusrest war der Blutbefund normal, und in den beiden Fällen von vergrößerter Thymus war das Blutbild des bei Basedow übliche. In einem Falle waren die Ovarien atrophisch. Diese Drüsenveränderungen bei Basedow sind als sekundäre Erscheinungen, im Gegensatz zur primären Erkrankung der Schilddrüse, aufzufassen.

Meisel (Konstanz) hat bei Fällen von Myxödem Veränderungen des Hautpigmentes beobachtet, und zwar fehlte an manchen Stellen das Pigment, während es an anderen Stellen stark gehäuft war. Diese Beobachtung weist auf die Mitbeteiligung der Nebenniere beim Basedow hin.

Frangenheim (Königsberg) demonstriert einen Pat., bei dem wegen gutartiger Verengerung des Oesophagus ein plastischer Ersatz nach Roux gemacht worden ist. Eine Jejunumschlinge wird hierbei unter die Haut der vorderen Thoraxwand gebracht. Ihr unteres Ende mit dem Magen, ihr oberes mit dem Oesophagus vereinigt. Funktionelles Resultat sehr gut.

Lexer (Jena) teilt mit, daß es der Frau, die er im vorigen Jahre mit derselben Plastik vorgestellt hat, dauernd sehr gut geht.

Steinmann (Bern): **Ein neuer Überdrucknarkoseapparat.**

Vortr. demonstriert einen neuen Überdrucknarkoseapparat, dessen Luftdruckerzeuger ein Wasserstrahlgebläse ist und welcher bei freiem Abfluß einen Luftstrom von gegen $1^1/_2$ Sekundenliter und 18—20 *cm* Wasser Seitendruck liefert. Der letztere steigt bei Abflußbehinderung bis auf 32 *cm* Wasser. Der von

Digitized by Google
Original from UNIVERSITY OF CALIFORNIA
Generated on 2019-10-24 13:30 GMT / http://hdl.handle.net/2027/uc1.b3252760
Public Domain in the United States, Google-digitized / http://www.hathitrust.org/access_use#pd-us-google

Schärer A.-G.-Bern hergestellte Apparat ist 3—4mal billiger als die bisher üblichen, kann einfach an die Wasserleitung des Operationssaales angeschlossen werden, funktioniert zuverlässig und erlaubt durch eine sehr einfache Einrichtung, dem Pat. die Luft rein oder mit jeder beliebigen Narkoticumbeimischung zuzuführen. Der Apparat eignet sich auch für gewöhnliche Narkosen. Bei Operation am Kopf (Mundhöhle) und Hals kann das Narkoticum durch Vertauschen der Maske mit einem gebogenen Rohr direkt in die Mundhöhle des Pat. eingeführt werden, so daß ohne Behinderung des Operateurs die Narkose kontinuierlich fortgeführt werden kann.

Dreyer (Breslau) hat die Ventildrainage Tiegel in der Weise einfach angewandt, daß er in die Pleura einen temporär verschlossenen Schlauch einführte, durch den er ab und zu die sich in der Pleura ansammelnde Flüssigmit einer Spritze absaugte.

Müller (Rostock) hat die durch Herrn Sauerbruch erwähnte Längsspaltung des Sternums bei schwerer Dyspnoe infolge eines inoperablen Sarkoms der Thymus mit gutem palliativen Erfolge angewandt.

v. Eiselsberg (Wien) hat die nämliche Operation mit gleichem Erfolge ausgeführt. Bezüglich der Lungenverletzungen teilt er mit, daß von 43 Fällen 39 ohne primären Eingriff behandelt wurden, davon starb einer an Blutung. In 3 Fällen wurde wegen Blutung operiert, 2mal aus dem Lungengewebe, 1mal aus der Mammaria interna.

Thost (Hamburg) schlägt vor, bei der Tracheotomie statt der runden Kanülen ovale zu benutzen und statt des Einschnittes in den Trachealknorpel eine der Größe der einzuführenden Kanüle entsprechende Exzision des Knorpels zur Vermeidung späterer Stenosen vorzunehmen. Aus dem gleichen Grunde wird auf der Abteilung Rehns, wie dieser mitteilt, die Tracheotomia transversalis zwischen den Knorpel ausgeführt.

Jenckel (Altona): **Zur Behandlung der Oesophagusstenose mittelst Elektrolyse.**

Die zirkuläre Elektrolyse nach Neuman mit olivenförmigen Metallkugeln hat sich nicht nur bei den Strikturen der Harnröhe dem Verf. als ein einfaches, schmerzloses und absolut zuverlässiges therapeutisches Mittel erwiesen, sondern war auch bei einer völligen Stenose des Oesophagus von bestem Erfolg begleitet. Eine 40jährige, psychisch alterierte Frau hatte sich durch Trinken einer Flasche voll Salzsäure eine hochgradige Verätzung der Speiseröhre und des Magens zugezogen. Bald stellten sich Stenoseerscheinungen ein, und es mußte zur Ernährung der Kranken die Gastrostomie nach Witzel ausgeführt werden. Die Oesophagotomia externa zeigte, daß die erste größere, nicht resezierbare, impermeable Striktur hinter dem Ringknorpel saß und weit nach unten reichte. Auch bei Freilegung der Speiseröhre im unteren Halsteil kam man nicht in das Lumen, sondern nur auf narbige Massen. Retrograde Sondierung vom Magen aus war wegen einer anderen impermeablen Striktur im kardialen Ende des Oesophagus unmöglich. Am 21. Dezember 1911 wurde mit der Elektrolyse begonnen, unter Einwirkung eines schwachen Stromes (2 Milliampère) gelang es allmählich, sämtliche Verengerungen zu überwinden. Am 21. Februar 1912 kam man zuerst mit der Elektrode in den Magen. Jetzt ist die Pat. so weit hergestellt, daß sie Flüssigkeiten und dünnbreiige Speisen schlucken kann. Die zirkuläre Elektrolyse nach Neuman, welche bislang in Deutschland ein unbekanntes Verfahren blieb, ist ein vorzügliches Mittel zur Behandlung von kallösen Strikturen, sei es der Urethra oder des Oesophagus,

Generated on 2019-10-24 13:30 GMT / http://hdl.handle.net/2027/uc1.b3252760
Public Domain in the United States, Google-digitized / http://www.hathitrust.org/access_use#pd-us-google
Digitized by Google
Original from UNIVERSITY OF CALIFORNIA

und führt sicherer und schneller zum Ziel, als das forcierte Bougieren, das an die Geduld von Arzt und Pat. große Anforderungen stellt.

Hagemann (Marburg): **Über Spätfolgen des operativen Gaumenspaltverschlusses.**

Vortr. hat relativ häufig eine Verengerung des Oberkiefers nach Gaumenspaltoperationen gesehen, und zwar nur bei Individuen, die im frühen Kindesalter operiert worden sind. Bei den in späteren Jahren operierten Gaumenspalten bleibt diese Verengung aus, und er empfiehlt daher, die Operation der Gaumenspalte nicht zu früh auszuführen. Vortr. warnt vor der zwecks Mobilisierung des Oberkiefers vorgenommenen Abtrennung des Oberkiefers an der Schädelbasis. Wenn eine Differenz zwischen Ober- und Unterkiefer bestehen sollte, so ist zwecks Adaption der beiden Zahnreihen die Resektion des Unterkiefes vorzunehmen.

Helbing (Berlin) wendet sich gegen eine Verallgemeinerung der von ihm angegebenen Methode der temporären Verschmälerung des Oberkiefers als vorbereitende Maßnahme bei der Gaumenspaltenoperation. Die Methode hat nur Sinn in Fällen, in denen durch vorausgegangene, vollständig mißglückte Operationen so viel von den Gaumenüberzügen verloren gegangen ist, daß das vorhandene Material nicht zur Deckung des Defekts ausreicht, oder in Fällen von ganz abnorm breiten Gaumenspalten. Helbing hat bei ca. 120 Gaumenspaltoperationen nur 7mal sich genötigt gesehen, seine Methode vor Ausführung der Operation anwenden zu lassen. Damit die Verschmälerung des Oberkiefers nach gelungener Gaumenspaltoperation keine dauernde bleibt, kann man eine nachträgliche Dehnung des Oberkiefers durch geeignete orthodontische Apparate von jedem Zahnarzt vornehmen lassen.

G. Glücksmann (Berlin): **Extraktion eines flottierenden Fremdkörpers aus dem Bronchialbaum mit Hilfe einer Kombination von Bronchoskopie und Röntgenverfahren.**

12jähriger Knabe, aspirierte am 6. September 1911 eine Bleistifthülse. Durch Röntgenaufnahme wurde der Fremdkörper zunächst im Bronchialbaum des rechten Unterlappens, später im linken Unterlappen nachgewiesen. Die Extraktion gelang nach vergeblichen Versuchen in der Weise, daß Fremdkörper, Bronchoskop und Zange gleichzeitig durch Röntgenstrahlen am Schirm kontrolliert wurden. Heilung.

Klose (Frankfurt a. M.): **Thymektomie** hat für die ersten Monate Zurückbleiben im Wachstum und vermehrten Fettansatz zur Folge. Später tritt Kachexie auf, Störung des Kalkstoffwechsels, ähnlich wie bei der Rachitis, Spontanfrakturen, schlechte Heilung von Frakturen und Leukopenie und Hypoplasie der Keimdrüsen. Andrerseits demonstriert er von pathologischen Präparaten Kompressionswirkung von vergrößertem Thymus. Akute Thymusanschwellungen finden sich bei Infektionskrankheiten usw., auch bei Unterbindung der Thyreoidea ima bei Kropfoperationen. Er demonstriert die intrakapsuläre Resektionsmethode mit Endopexie. Zum Schluß demonstriert er die Bilder von zwei Thymussarkomen, von denen das eine Basedowsymptome vorgetäuscht und zu einer Operation Anlaß gegeben hatte, während das andere durch Metastasenbildung im Muskel zum Krankheitsbilde der Myasthenia gravis (Oppenheim) geführt hatte.

Tilmann (Köln): **Zur Frage des Hirndrucks.**

Auf Grund seiner Versuche am Tier, wie auch seiner Erfahrungen am Menschen, bestreitet Redner die Existenz eines normalen Hirndrucks. Was als

Generated on 2019-10-24 13:30 GMT / http://hdl.handle.net/2027/uc1.b3252760
Public Domain in the United States, Google-digitized / http://www.hathitrust.org/access_use#pd-us-google
Digitized by Google
Original from UNIVERSITY OF CALIFORNIA

solcher erscheint, ist der hydrostatische Druck des Liquor cerebrospinalis und daher ganz verschieden, ganz nach der Lage und Haltung des Tieres. Selbst bei Hydrocephalus liegen die Verhältnisse ebenso, sobald ein Teil des Liquors abgelaufen ist. Unter pathologischen Verhältnissen kommt positiver Hirndruck vor. Im epileptischen Anfall sah T. den Druck von 2 auf plus 50 steigen. Während bei akuter Entstehung Raumbeengungen von 5% zu Hirndruckerscheinungen führen, kann eine langsam entstehende Beengung von 14% fast symptomlos verlaufen. Oft werden Mißverhältnisse zwischen der Größe des Tumors und des Hirndrucks beobachtet. Vortr. ist der Ansicht, daß Druckvermehrungen im dritten Ventrikel durch Vermittelung des angrenzenden Chiasmas besonders leicht zur Bildung einer Stauungspapille führt. Blutungen führen eher zu Hirndruck, wenn sie die Konvexität, als wenn sie die Basis betreffen. Tierexperimente ergeben, daß im letzteren Fall ausschließlich das Volumen der injizierten Flüssigkeit maßgebend ist, während im ersteren Fall der von ihr ausgeübte Druck, d. h. also auch ihr spezifisches Gewicht, von Bedeutung ist. Blut und Gerinnsel sind spezifisch viel schwerer als Hirnsubstanz. Auch negative Drucke kommen unter pathologischen Umständen vor. Man findet dann auffallende Kleinheit des Gehirns und Ausfüllung des Schädelraums durch Flüssigkeit.

Wendel (Magdeburg): **Meningitis serosa circumscripta cerebralis.**

Die Krankheit erfordert meist keine Behandlung, wenn sie von Affektionen der Nebenhöhle oder des Ohrs usw. ausgeht. Der Fall des Verf. hatte eine noch nicht beschriebene Entstehung: die von der Orbita aus. Zuerst bestand eine Entzündung des Unterlids, die auf das Orbitalgewebe übergriff, Exophthalmus und Augenmuskelstörungen machte. Ophthalmoskopisch zeigte sich Venenerweiterung und leichte Neuritis optica. Lumbalpunktion ergibt normale Verhältnisse. Da nach zwei Monaten Stauungspapillen und Hirndrucksymptome bestanden und die Lokaldiagnose auf Grund von Witzelsucht Ataxie der rechten Extremitäten und Bewußtseinsstörung möglich war, so wurde ohne vorherige „unchirurgische" Punktion operiert. Es fand sich keine Cyste, sondern ein maschiges, durchsichtiges, inbibiertes Gewebe, das viele Punktionen erforderte. Sofort nachher trat wieder Pulsation des darunter liegenden Hirns ein, Punktionen ergaben keinen Eiter. Pat. befindet sich wohl.

Heuschen (Zürich): **Diagnostik und Operation der traumatischen Subduralblutungen.**

E. Rehn (Jena): **Versuche über Duraersatz.**

Mit der Erkenntnis von der großen Bedeutung des Duraersatzes zur Verhütung und Beseitigung der traumatischen Epilepsie ist die Zahl der plastischen Verfahren zu einer außerordentlich großen angewachsen. Eine Durchsicht der Literatur lehrt aber, daß sich eine Methode, welche theoretisch und praktisch den strengsten Forderungen genügt hätte, noch nicht hat ermitteln lassen. Dieser Umstand veranlaßt Vortragenden zu einer Gegenüberstellung der Frage: Was man von der Duraplastik verlangt, und was man von ihr mit den bisherigen Verfahren erwarten darf?! Es ergibt sich, daß die üblichen Methoden der freien Gewebsplastik, der Anforderung, einen frei ausgespannten membranartigen Verschluß des Duradefektes zu liefern, nicht nachzukommen vermögen, weil der zur Einheilung gelangende bindegewebige oder bindegewebsverwandte Gewebsfaktor fast ausnahmslos Verwachsungen mit der Umgebung eingehen wird. Überdies kommt das Transplantat bei der traumatischen Epilepsie nicht auf eine normale, sondern narbig veränderte Hirnoberfläche zu liegen.

Digitized by Google
Original from UNIVERSITY OF CALIFORNIA
Generated on 2019-10-24 13:30 GMT / http://hdl.handle.net/2027/uc1.b3252760
Public Domain in the United States, Google-digitized / http://www.hathitrust.org/access_use#pd-us-google

Um diesen Verwachsungen entgegen zu wirken, empfiehlt Vortragender die Verwendung eines nachgiebigen pufferartig wirkenden Polsters, in Gestalt des subcutanen Fettgewebes. Im Tierexperiment ergab sich zwar eine gewisse Schrumpfung des in einen künstlichen Duradefekt eingesetzten Fettstückes, doch konnte letzteres nach monatelanger Beobachtungsfrist als hinreichend breite Isolierschicht mit basaler, den Duradefekt überbrückender Bindegewebsplatte festgestellt werden.

Hieran schließt sich die Demonstration von drei Kranken:

1. Eine 4 Jahre bestehende, im Anschluß an Osteomyelitis cranii entstandene traumatische Epilepsie wurde durch autoplastische Interposition eines mächtigen Fettlappens (10 *cm* im Durchmesser, 1 *cm* dick) vollkommen geheilt (Beobachtungszeit 10 Monate).

2. Im Anschluß an eine infizierte perforierende Schädelverletzung hatten sich anfallsweise auftretende Kopfschmerzen mit Herabsetzung der psychischen Funktionen eingestellt. Durch Interposition eines autoplastischen Fettlappens, der, wie bei Fall 1, reaktionslos einheilte, wurde Pat. geheilt (Beobachtungsdauer 3 Monate).

3. Vorstellung eines Kranken, bei dem ein großer Schädeldefekt durch eine entsprechend zugeschnitzte Hornplatte gedeckt wurde. Auch hier erfolgte die Einheilung reaktionslos. (Beobachtungsdauer 3 Monate.)

Vortragender betont zum Schluß, daß es sich nicht um Dauerresultate handelt, er glaubt aber die Verfahren empfehlen zu können, weil sie experimentell begründet sind und klinisch auf anderen Gebieten bereits Gutes geleistet haben.

v. Haberer (Innsbruck) berichtet über einen Fall von **ausgedehntem traumatischen Defekt des knöchernen Schädels und der Zentralregion der rechten Gehirnhälfte.** Das Trauma lag schon einige Jahre zurück, als der Pat. wegen spastischer Parese der linken Körperhälfte und wegen Krampfzuständen in Behandlung kam. Bei der Operation fand sich gleich unter der narbig veränderten Haut eine große Cyste, die nur von Narbengewebe gedeckt war. Die harte Hirnhaut fehlte im ganzen Bereiche der ausgedehnten, fast das ganze Scheitelbein, einen Teil des Stirn- und Schläfebeines in sich begreifenden Schädellücke. Nach Wegnahme der narbigen Decke der Cyste erwies sich diese als die mächtig erweiterte, rechte Hirnkammer. Infolge Mangels jeden verwertbaren Materials in der Umgebung entschloß sich v. Haberer, den Ventrikel mit frei vom Oberschenkel her verpflanzter Faszie zu decken. Sie wurde durch Nähte mit den Rändern der inzwischen aufgesuchten Dura vereinigt. Es erfolgte glatte Heilung. Die Schwäche der linken Extremitäten konnte sich, da ein irreparabler Defekt der rechten Zentralregion bestand, wohl nicht bessern, aber die Krämpfe sind nie mehr wiedergekehrt. Die verpflanzte Faszie ersetzt also in diesem Falle nicht nur einen Gewebsdefekt, sondern deckt auch einen mit Flüssigkeit gefüllten Hohlraum.

Diskussion.

F. Krause (Berlin) berichtet über vier Beobachtungen von breiter Freilegung der Hirnventrikel. In zwei Fällen handelte es sich um junge, $7^1/_2$ bzw. 10 Jahre alte Kinder, aus deren Anamnese schwerer Geburtsverlauf, Halbseitenlähmung, spastische Parese und Jacksonsche Epilepsie der gelähmten Seite nebst Verblödung hervorgehoben sei. Bei der Operation findet sich eine große Cyste mit freiflottierendem Plexus: der vom Ependym bedeckte Seiten-

Digitized by Google
Original from UNIVERSITY OF CALIFORNIA
Generated on 2019-10-24 13:30 GMT / http://hdl.handle.net/2027/uc1.b3252760
Public Domain in the United States, Google-digitized / http://www.hathitrust.org/access_use#pd-us-google

ventrikel. Von Zentralwindung war keine Spur vorhanden. Nachdem ca. 200 cm^3 Flüssigkeit abgelassen waren und die Dura durch Abtragung der Knochenränder in weiterem Umfange mobilisiert waren, wurde der Defekt geschlossen. Vortr. vermeidet die Drainage nach Hirnoperationen. Der Heilungsverlauf war sehr erschwert. Fast wider Erwarten wurden beide Kinder gesund und erlangten trotz des Fehlens der motorischen Region eine gewisse Beweglichkeit des Armes. Bei einem Mädchen operierte er eine Cyste des Oberwurms, die sich in die eine kleine Hirnhemisphäre erstreckt und mit dem vierten Ventrikel kommuniziert. Isolierte Atemlähmung ohne Bewußtseinsverlust während $^3/_4$ Stunden. Die Höhle wurde mittelst Duraplastik vom Felsenbein her gedeckt. Der wichtigste Fall ist der vierte, der als Wurmtumor angesehen wurde. Unvermutet sah Krause bei der Operation die Gebilde am Boden des vierten Ventrikels vor sich. Die Bedeckung wurde durch Vernähung der Kleinhirnhemisphären und Duralappen angebahnt. Die Rekonvaleszenz war sehr schwer, jetzt besteht nur noch etwas Schwindel.

Kirschner (Königsberg): Die Fascia lata hat sich zur Duraplastik in 17 Fällen ausgezeichnet bewährt, den Hirnprolaps stets verhütet, Infektion des Liquors ausgeschlossen und sogleich einen dichten Abschluß gebildet. Verwachsungen wurden nie beobachtet. Die Faszie bildet eine Brücke für das neugebildete Endothel, so daß nur bei großen Defekten eine Lücke in diesem bleibt und eventuell eine Verwachsung nicht verhindert wird. Die Fascia lata besitzt alle Vorzüge, die Rehn dem Fettgewebe nachrühmt, und ist diesem aus den angeführten Gründen überlegen.

Perthes (Tübingen): Bei einer 20jährigen Epileptica mit 17 bis 20 täglichen Anfällen fand sich eine circumscripte, seröse Meningitis in den Maschen der verdickten Arachnoidea. Pat. bekam nur noch einen Anfall nach der Operation. Auf Grund der Tierversuche von Pollatschek findet Redner das Peritoneum gut verwendbar zum plastischen Ersatz der Dura, da merkwürdigerweise das Peritoneum außerhalb der Bauchhöhle wenig Neigung zur Bildung von Verwachsungen hat. Von den sieben Fällen des Redners starben aus anderen Ursachen zwei. Die Einheilung ist so ideal, daß nur die Anordnung der elastischen Fasern im mikroskopischen Bild eine Unterscheidung gestattet. Für den Fall, daß über Narbengewebe oder frischen Wunden das Peritoneum stärker zu Verwachsungen neigen sollte, so würden plastische Duraoperationen möglich sein, wobei die sekundären Defekte mit Peritoneum (stets von frischen Bruchsäcken) bedeckt würden.

Borchard (Posen) beobachtet seit $2^1/_2$ Jahren einen dem Wendelschen ganz ähnlichen Fall, der dauernd durch Operation geheilt ist. Er nimmt an, daß die Meningitis serosa circumscripta ganz bestimmte Prädilektionsstellen besitze, und das die Ausheilung durch Schaffung neuer Abflußbahnen infolge der Operation erfolgt.

v. Beck (Karlsruhe) berichtet über drei Fälle der gleichen Affektion, von denen der dritte oftmals rezidivierte, bei der letzten Operation fand sich eine Cyste im Occipitalhirn.

Blauel (Ulm): Tödlich verlaufener Fall von Schußverletzung der Carotis interna in ihrem intracranialen Verlauf.

Schmieden (Berlin) steht, anknüpfend an den Vortrag des Herrn Krause, durchaus auf dem Standpunkt, daß man möglichst nach allen Operationen am Gehirn die primäre Naht der Wunde anstreben soll. Freilich muß er nach Erfahrungen der Bierschen Klinik eine gewisse Einschränkung dieses Lehr-

Digitized by Google
Original from UNIVERSITY OF CALIFORNIA
Generated on 2019-10-24 13:30 GMT / http://hdl.handle.net/2027/uc1.b3252760
Public Domain in the United States, Google-digitized / http://www.hathitrust.org/access_use#pd-us-google

satzes fordern, und zwar für die hintere Schädelgrube. Hier ist die Gewebsbehandlung und Blutstillung, namentlich bei tiefsitzenden Tumoren, Cysten, Meningitis serosa, Probefreilegungen mit Substanzexzisionen keineswegs immer so gut durchführbar, daß Nachblutungen usw. mit Sicherheit vermieden werden können. Er rät zu einer technisch korrekt durchzuführenden Drainage für kurze Zeit, von der er nie Nachteil, wohl aber großen Vorteil sah, für das Überstehen des Eingriffs und auch für die rasche Rekonvaleszenz, indem der für die Medulla gefährliche Druck in der hinteren Schädelgrube dadurch vermieden wird.

Brünings (Gießen): erinnert an die von ihm erwiesene Möglichkeit des Duraersatzes durch Spaltung der Dura in zwei Blätter. Nach $^3/_4$ Jahren fanden sich keine Verwachsungen.

Denk (Wien): Man müsse den Liquordruck vom Hirndruck unterscheiden. Letzterer beruht auf der Blutfüllung des Gehirns — er sah ihn im Verlauf einer Operation durch erschütternde Meißelschläge negativ werden: das Hirn versank. Druck auf das Chiasma mache Sehstörungen, nicht aber Stauungspapille.

v. Eiselsberg (Wien): Die Faszienplastik leistete in 15 Fällen Gutes. Knochendefekte deckt er durch Transplantation von Tibia oder mit Zelluloid. Der Drainage würde er noch einen „verlorenen Tampon“ vorziehen.

Wendel (Magdeburg) hat in einem Fall den Seitenventrikel breit eröffnet, um aus der Tiefe des Parietallappens einen diagnostizierten (Astereognosie, Dyspraxie usw.) Tumor hervorzuholen — ein Plattenepithelcarcinom, welches primärer Natur sein und vom Ependym herrühren muß.

Goldenberg (Nürnberg): **Spastische Diplegie** gebessert durch Förstersche Operation. Bei den zur Behebung der Kontrakturen erforderlichen lokalen Eingriffen wurde der Peroneus durchtrennt und autoplastisch wieder vereinigt.

Spitzy (Graz) warnt vor dieser Vereinigung eines verletzten Nerven.

F. de Quervain (Basel): **Zur Schonung des Recurrens und der Epithelkörperchen bei der Kropfoperation.**

Daß der Kropfpatient Schutz seines Recurrens und seiner Epithelkörperchen beanspruchen darf, darüber ist jedermann einig. Die Wege, welche dafür eingeschlagen werden, sind aber diametral verschiedene: Die einen legen die zu schützenden Gebilde frei, die anderen gehen ihnen im Gegenteil aus dem Wege.

Die prinzipielle Freilegung des Recurrens hat selbst unter den geübten Händen von R. Stierlin, der diese Methode besonders ausgebildet hat, nicht ganz die gewünschten Resultate ergeben, und wird sie wahrscheinlich unter weniger geübten Händen noch weniger geben.

Die Freilegung der Epithelkörperchen ist bei der Kleinheit und der variablen Lage dieser Gebilde ein ganz unsicheres, praktisch nicht brauchbares Verfahren, und die zu ihrem Schutze besonders von Geis und Halsted, Landois und Danielse u. a. vorgeschlagene Unterbindung der Äste der Arteria thyr. inf. an oder nach ihrem Eindringen in das Schilddrüsengewebe löst die Epithelkörperchen zum Teil aus ihrer Umgebung aus und gefährdet sie damit, trotzdem das Verfahren theoretisch richtig zu sein scheint, in Praxis doch so sehr, daß von einem irgendwie sicheren Schutze derselben keine Rede sein kann.

Nicht mehr zu empfehlen ist der intermediäre Weg: es darauf ankommen zu lassen, ob man den Recurrens sieht und eventuell schädigt und ob man

Generated on 2019-10-24 13:30 GMT / http://hdl.handle.net/2027/uc1.b3252760
Public Domain in the United States, Google-digitized / http://www.hathitrust.org/access_use#pd-us-google
Digitized by Google
Original from UNIVERSITY OF CALIFORNIA

die Epithelkörperchen trifft und allfällig durch zu nahe Unterbindung eines Astes der Arteria thyr. inf. ihrer Zirkulation beraubt.

Der sicherste Weg scheint unter diesen Umständen derjenige zu sein, auf Grund genauer anatomischer Kenntnisse Recurrens und Epithelkörperchen in ihrem natürlichen Zusammenhang mit dem umgebenden Geweben zu belassen, d. h. sie nicht auszulösen und nicht zu Gesichte zu bekommen. Hierfür sind zwei anatomische Tatsachen zu berücksichtigen:

1. Diejenige, daß die beiden Gebilde in dem gefährlichen Bereiche sich innerhalb der sogenannten äußeren Schilddrüse- oder Kropfkapsel, also im Spatium thyreoideum befinden.

2. Daß es sehr leicht ist, die untere Schilddrüsenarterie außerhalb dieses Spatiums, also außerhalb des gefährlichen Bereiches zu unterbinden.

Die Konsequenz aus diesen beiden Tatsachen ist die, daß man die untere Schilddrüsenarterie unterbinden soll, bevor man in den die genannten Gebilde enthaltenden Bindegewebsspaltraum eindringt, d. h. bevor man den Kropf luxiert, und daß man diese Unterbindung außerhalb der Schilddrüsenfascie vornehmen soll. Dies gelingt sehr leicht, wenn man für Freilegung der Arterie den Spaltraum benutzt, in welchem sich die kleinen Schilddrüsenmuskeln befinden.

Es muß weiterhin darauf geachtet werden, daß man bei der nachherigen Luxation des Kropfes die Schilddrüsenfascie (aus der Kapsel) vom Kropfe nicht völlig bis hinten ablöst, sondern nur so weit, als dies für seine Luxation dringend erforderlich ist. Die weitere Operation wird dann in der Weise ausgeführt, daß man den kropfigen Lappen bald mehr durch Resektion, bald mehr durch Enucleation entfernt, aber seine ganze Rückfläche, soweit sie wenigstens für Recurrens und Epithelkörperchen in Frage kommt, zurückläßt und ihren lateralen Rand durch Naht mit der Isthmusseite der Kropfwunde vereinigt. Der Isthmus mit seinem Netz von arteriellen Kollateralen von der einen Seite zur anderen wird dabei in der Regel nicht durchtrennt, da seine Durchtrennung überflüssig und die Schonung der Kollateralen für den Kropfrest und die Epithelkörperchen wünschenswert ist.

Für die Zirkulationsverhältnisse der Epithelkörperchen ist es durchaus unwesentlich, ob die untere Schilddrüsenarterie zentral oder peripher von der Abgangsstelle der kleinen Gefäße der Epithelkörperchen unterbunden wird. Der Kollateralkreislauf an der Oberfläche der Schilddrüse ist ein so ausgiebiger, daß auf jeden Fall schon von dem hinteren Aste der oberen Schilddrüsenarterie aus die Blutversorgung eine genügende ist, ja daß auch eine einzige Arterie der anderen Seite genügt, um die Epithelkörperchen der operierten Seite mit Blut zu versorgen. Die Erfahrung zeigt sogar, daß der hintere Ast der einen oberen Arterie genügt, um die ganze Blutversorgung zu übernehmen. Unter diesen Umständen ist es auch für die Schonung der Epithelkörperchen besser, die Unterbindung der Arteria thyr. inf., wie dies Kocher schon vor vielen Jahren zum Schutze des Recurrens angab, möglichst zentral vorzunehmen. Die hier vorgeschlagene Unterbindungstechnik unterscheidet sich von der Kocherschen nur dadurch, daß zur Unterbindung der Arterie der Spaltraum zwischen Schilddrüsenfascie und Capsula propria überhaupt nicht eröffnet wird, während Kocher damit beginnt, den Kropf in diesem Spaltraume auszulösen und zu luxieren und von da aus nach der Unterbindung von einer Anzahl Venen, die äußere Kapsel von innen nach außen durchtrennend, die Arterie unterbindet.

Digitized by Google
Original from UNIVERSITY OF CALIFORNIA
Generated on 2019-10-24 13:30 GMT / http://hdl.handle.net/2027/uc1.b3252760
Public Domain in the United States, Google-digitized / http://www.hathitrust.org/access_use#pd-us-google

Die Größe der Struma verhindert nur ausnahmsweise die Freilegung der unteren Arterien nach den eben angegebenen Grundsätzen. Sollte dies der Fall sein, so wird man nach den Regeln der Kocherschen Technik verfahren. Auch dann wird man aber dafür sorgen, Recurrens und Epithelkörperchen möglichst dadurch zu schützen, daß man die Schilddrüsenfascie (die äußere Kapsel) nicht völlig von der Rückfläche des Kropfes, sehr wohl vom Spaltraume der kleinen Muskeln aus, also extrafascial, unterbindet.

Krecke (München) empfiehlt zur Vermeidung der Tetanie, die Thyreoidea inferior nicht zu unterbinden.

Kausch (Schöneberg) hat mit der Resektion der Strumen nach Mikulicz gute Resultate erzielt.

Th. Kocher (Bern) warnt vor Ligatur der Thyreoidea inferior auf beiden Seiten, da hierdurch die Ernährung der Epithelkörperchen gefährdet werde. K. läßt stets einen Rest des Unterhorns bestehen.

Gilmer (München) macht in ähnlicher Weise die Resektion, bzw. Enucleation der Struma so, daß am Unterhorn ein Rest Schilddrüsengewebe bestehen bleibt.

Bücherbesprechungen.

Forschungen und Erfahrungen 1880—1910. Eine Sammlung ausgewählter Arbeiten von Prof. Dr. Sir Felix Semon, K. C. V. O. Fellow of the Royal College of Physicians. Vice President and Consult. Laryngologist to the Nat. Hospital for the Paralysed and Epileptic. A. O. Leibarzt weil. S. M. König Eduard VII. von Großbritannien und Irland. Berlin 1912. Aug. Hirschwald. Bd. I mit 2 Tafeln und zahlreichen Textfiguren. Bd. II mit 3 Tafeln in Farbendruck und zahlreichen Textfiguren.

In dem Vorwort macht uns der Verfasser bekannt mit den Gründen, warum er jetzt seine teilweise schon vor 30 Jahren entstandenen Arbeiten in einer Sammlung den deutschen Lesern vorlegt.

Eine kleine Minderzahl der aufgenommenen Arbeiten beansprucht, wie sich der Verfasser sehr bescheiden ausdrückt, nur historisches Interesse. Dagegen findet man in der Sammlung eine große Anzahl von Arbeiten, welche auch jetzt noch aktuelles Interesse erregen, aber in Deutschland und auch sonst auf dem europäischen Kontinent ganz oder fast ganz unbekannt blieben, weil sie nur in englischer Sprache veröffentlicht wurden. Dazu kommt noch der Umstand, daß die Publikationen der Royal Society, der Royal Institution of Great Britain und die Verhandlungen der Londoner medizinischen Gesellschaften im Auslande nur schwer zu beschaffen sind, daß zwei englische Fachzeitschriften bald eingingen und daß die Virchow-Festschrift zwar in deutscher Sprache, aber nur in relativ wenigen Exemplaren ausgegeben wurde. Und gerade an diesen Stellen erschienen die grundlegenden, allgemein anerkannten Arbeiten Semons: Über die zentrale motorische Innervation des Kehlkopfes (Horsley und Semon), Über den Abduktortonus, Über die Kultur der Singstimme, Über die größere Vulnerabilität der Erweitererfasern des Recurrens, Über die Ankylose des Cricoarytaenoidgelenkes, Die Entwicklung der Lehre von den motorischen Kehlkopflähmungen und andere wichtige Publikationen.

Generated on 2019-10-24 13:30 GMT / http://hdl.handle.net/2027/uc1.b3252760
Public Domain in the United States, Google-digitized / http://www.hathitrust.org/access_use#pd-us-google
Digitized by Google
Original from UNIVERSITY OF CALIFORNIA

Diese englischen Arbeiten finden wir Deutsche jetzt in der Sammlung sorgfältig, sinngemäß, wenn auch nicht sklavisch wortgetreu übersetzt; denn Semon beherrscht die deutsche und englische Sprache gleich vollkommen bis zu ihren subtilsten Feinheiten. Oftmals bewunderte ich ihn auf den internationalen Kongressen als schlagfertigen Debatter gegenüber deutschen, englischen oder französischen Opponenten. Deswegen lesen sich seine Übersetzungen wie Originale.

Ferner sind in der Sammlung noch die meisten anderen wichtigeren Arbeiten Semons über die Laryngo-Rhinologie und ihre sozialen Interessen enthalten; dagegen wurden die lehrbuchartigen Werke weggelassen, wie die deutsche Ausgabe von Morell Mackenzies Lehrbuch, die Artikel in Heaths Dictionary of Practical Surgery, in Heymanns Handbuch und in Clifford Allbutts: System of Medicine.

Kasuistische Beiträge wurden nur vereinzelt aufgenommen.

Die Sammlung gewinnt dadurch an großem Wert, daß die einzelnen Arbeiten nicht chronologisch, sondern nach ihrem Thema aneinandergereiht sind, so daß der Leser immer Einblick in die Entwicklung einer Frage bekommt und sich überzeugen kann, in wie vielen auch jetzt noch aktuellen Fragen Semon originelle Ideen entwickelte und eine führende Stellung einnahm.

Die erste Stelle nimmt mit Recht die Zusammenstellung jener Arbeiten ein, welche sich auf die Recurrens- und Posticuslähmung beziehen; das Semonsche Gesetz, seine Formulierung und Verteidigung gegenüber den Opponenten bilden ein unvergängliches Zeugnis von dem Scharfsinn, der Ausdauer und der erstaunlichen Vielseitigkeit des Autors in experimenteller, pathologisch-anatomischer und klinischer Hinsicht. Der Name Semon wird schon deswegen immer weiterleben. Daß Semon zum ersten Male im Jahre 1883 den Verlust der Schilddrüse als Ursache des Kretinismus, des spontanen Myxödems und der Cachexia strumipriva erklärt hat, ist wohl jetzt allgemein anerkannt.

Sehr verdienstlich sind ferner die Arbeiten: Über den Übergang gutartiger Kehlkopfgeschwülste in bösartige, Über die radikale Operation des Kehlkopfkrebses, besonders durch die Thyreotomie, und Über die Diagnose des Krebses, welche alle zusammen wesentlich beigetragen haben, die Diagnose und Therapie dieser schrecklichen Krankheit zu fördern. Gestützt auf ein mit eisernem Fleiße zusammengetragenes ungeheures Material, welches er mit scharfer Kritik meisterlich bearbeitete, und gestützt auf zahlreiche eigene glückliche Operationen, war er der siegreichste Kämpfer gegen den therapeutischen Nihilismus, welcher sich aus nichtigen Gründen gerade in England am meisten breit machte.

Große praktische Erfahrung legten ihm den Gedanken nahe, daß das akute Kehlkopfödem, die ödematöse Laryngitis, das Erysipel des Pharynx und Larynx und die Halsphlegmonen pathologisch identisch, nämlich septische Entzündungen seien, und er zögerte auch nicht, diese Ansicht 1895 in einer Arbeit in der Medico Chirurgical Transactions zu veröffentlichen. Wie recht er hatte, weiß jeder Arzt.

Diese Leistungen haben jedenfalls genügt, um Semons Namen berühmt zu machen. Er hat sich aber noch andere große Verdienste um die Laryngo-Rhinologie erworben; durch die Schaffung des Internationalen Zentralblattes für Laryngologie, Rhinologie und verwandte Wissenschaften hat er allen Fachkollegen die Möglichkeit gegeben, leicht und schnell die Literatur der ganzen Welt über irgend ein Thema zu finden. Unentwegt und mit großem Erfolge

Generated on 2019-10-24 13:30 GMT / http://hdl.handle.net/2027/uc1.b3252760
Public Domain in the United States, Google-digitized / http://www.hathitrust.org/access_use#pd-us-google
Digitized by Google
Original from UNIVERSITY OF CALIFORNIA

hat er durch Dezennien hindurch für die selbständige Stellung der Laryngo-Rhinologie gekämpft und viele Mitkämpfer angefeuert; wenn jetzt unser Fach eine selbständige Sektion auf allen internationalen Kongressen aufzuweisen hat, so ist das größtenteils ihm zu verdanken.

Ich kann daher nur allen Fachkollegen das Buch Semons zur Lektüre empfehlen; sie werden einen Einblick in die Entwicklung der Laryngo-Rhinologie während 30 Jahren bekommen und sich überzeugen, daß der Verfasser ein hervorragender, temperamentvoller Arzt und Forscher war, der auf seine freiwillig abgeschlossene fachliche Tätigkeit mit Genugtuung und Stolz zurückblicken kann. Er war ein mutiger Kämpfer, hat aber nie vergiftete Waffen gebraucht.

Druck und Ausstattung machen dem Verlage alle Ehre. O. Chiari.

Referate.

I. Allgemeines.

Über einen Fall von Zungen-Kehlkopflähmung (Syndrome von Tapia). (Archives Internat. de laryngol., Tome XXXI, Nr. 2, 1911.)

Es hat gar keinen praktischen und sicherlich auch keinen wissenschaftlichen Zweck, die verschiedenen Kombinationen, in welchen die Hirnnerven gleichzeitig von einer Krankheitsstelle aus ergriffen sein können, mit diesem Namen zu benennen. Die derartigen Syndromenkomplexe sind jetzt schon so zahlreich, daß ohnedies kein Laryngologe dieselben fehlerlos in Erinnerung bewahren dürfte. Der Fall von Sanz betrifft einen Krebskranken, bei dem im Anschluß an eine Krebsmetastase in eine Drüse in der Nähe der Carotis sich eine Zungenlähmung und Stimmbandlähmung auf derselben Seite entwickelt haben. Es handelte sich offenbar um Kompression des Vagus und Hypoglossus, was man als Symptom von Tapia bezeichnet. Lautmann.

Tumor der Hypophyse mit Entwicklungshemmung des Skeletts. Von R. Burnier. (La Presse Médicale, 1911, Nr. 94.)

Wir sind überzeugt, daß der Autor dieses Artikels keine Ahnung davon hat, wie sehr die Tumoren der Hypophyse rhinologisches Interesse beanspruchen. Es ist daher auch die ganze rhinologische Literatur über diese Frage vom Autor ganz vernachlässigt worden. Sonst aber stellt der Aufsatz eine gute Zusammenstellung dar über das, was über diese Frage gerade in der letzten Zeit geschrieben worden ist. Es wird ein vom Autor genau untersuchter Fall veröffentlicht, wobei es dem Autor namentlich darauf ankommt, nachzuweisen, daß infolge des Hypophysentumors es zum Zwergwuchs gekommen ist. Das Gehör des Pat. war normal. Von einer rhinologischen Untersuchung ist nichts erwähnt. Ob dem Autor bekannt ist, daß man jetzt die Hypophysentumoren rhinologisch angeht? Burnier hat bisher nur opotherapeutisch und antisyphilitisch behandelt, wie es scheint, mit wenig Erfolg. Lautmann.

Generated on 2019-10-24 13:30 GMT / http://hdl.handle.net/2027/uc1.b3252760
Public Domain in the United States, Google-digitized / http://www.hathitrust.org/access_use#pd-us-google
Digitized by Google
Original from UNIVERSITY OF CALIFORNIA

Über syphilitische Erscheinungen im Bereiche der oberen Luftwege. Von Doktor Fritz Hutter. (Wiener klin. Rundschau, 1911, Nr. 21, 22, 23.)

In diesem Vortrage für praktische Ärzte werden die Initialformen, die sekundären und tertiären Erscheinungen besprochen, differentialdiagnostische Winke gegeben, auch die Therapie kurz erwähnt. Über die so häufigen Mischinfektionen, besonders im Kehlkopfe, wird nichts bemerkt. Baumgarten.

Die Röntgenbehandlung maligner Tumoren. Von Dr. Hermann Marschik und Dr. Ignaz Zollschan. (Wiener med. Wochenschr., 1911, Nr. 22.)

Zusammenfassung der Autoren: 1. Drei Fälle von malignem Tumor mit gutem, teilweise heilungsgleichem Effekt. 2. Der Erfolg anscheinend unterstützt durch palliative Entfernung der größten Masse der Tumoren. 3. Die Lokalisation der exquisit günstigen Fälle (Pharynx, Nase, Nebenhöhlen), vielleicht bedeutsam für die spezifische Empfindlichkeit und damit für die Auswahl der Fälle. Baumgarten.

Über spezifische Diagnostik und Therapie des Skleroms. Von Dr. Erhart Suess. (Wiener klin. Wochenschr., 1911, Nr. 41.)

Das sichere Ergebnis der Untersuchungen ergab, daß es nicht möglich ist, auf Skleromkranke durch Injektionen von Sklerombacillen oder deren Produkten im Sinne der Heilung einzuwirken. Selbst größere Mengen derselben vermögen nicht, sichtbare Veränderungen an den Krankheitsherden hervorzurufen; sie bewirken keine Steigerung der Agglutinations- und Präzipitationsfähigkeit des Serums der Behandelten und die Reaktionen, die sie auslösen, sind weder für die Krankheit, noch für die injizierten Substanzen charakteristisch. Baumgarten.

Die Wiener Klinik für Nasen- und Kehlkopfkrankheiten. Von Hofrat Professor Dr. O. Chiari. (Wiener med. Wochenschr., 1911, Nr. 46.)

Erste Vorlesung in der neuen Klinik. Historischer Rückblick und Beschreibung der Klinik. Alle Verehrer des geehrten Professors werden sich freuen, daß der erstklassige Lehrer und Forscher ein seinem Wirkungskreise entsprechendes Heim gefunden hat; wollen wir alle wünschen, daß er dort noch viele Jahre segensreich wirken möge. Baumgarten.

Selbsthaltender Operationsmundsperrer. Von Dr. Rudolf Rubesch (Prag). Wiener klin. Wochenschr., 1911, Nr. 22.)

Der Mundspiegelhalter wird an das Stirnband fixiert.

Baumgarten.

Zur Kenntnis der motorischen Innervation des weichen Gaumens. Von Professor L. Réthi. (Wiener med. Wochenschr., 1911, Nr. 39.)

Ein weiterer Beitrag zur motorischen Innervation des weichen Gaumens, dessen motorischer Nerv der Vagus ist und mit dem Facialis nichts zu tun

Digitized by Google
Original from UNIVERSITY OF CALIFORNIA
Generated on 2019-10-24 13:31 GMT / http://hdl.handle.net/2027/uc1.b3252760
Public Domain in the United States, Google-digitized / http://www.hathitrust.org/access_use#pd-us-google

hat, bildet der beschriebene Fall. Tumor im Kieferwinkel, der bis an die Schädelbasis reichte, war eine Lymphcyste. Nach Operation Fixation des rechten Stimmbandes, Lähmung des rechten Levator palati und der Konstriktoren der rechten Seite. Baumgarten.

Die entzündlichen Erkrankungen der lymphatischen Gewebe der oberen Luftwege. Von Prof. N. P. Simanowsky. (Aus den in der kaiserl. Militär-medizinischen Akademie gehaltenen Vorlesungen. Schluß.) (Revue mensuelle des maladies de l'oreille etc. [St. Petersburg], November 1910, pag. 759—778.)

Der Autor bringt 7 Krankengeschichten (pag. 759—766), um an ihnen das Krankheitsbild der Zungengrunddrüse zu veranschaulichen, und geht dann (pag. 767—770) zur Besprechung der Prognose und der Behandlung über. Auf pag. 770—772 beschreibt Autor verschiedene Formen von Hypertrophie der Zungengrunddrüse und stellt 4 Gruppen derselben auf: 1. Atrophie der Zungengrunddrüse, 2. schwach ausgeprägte Zungengrunddrüse, 3. gut ausgeprägte Zungengrunddrüse, 4. hypertrophische Zungengrunddrüse. Sodann geht Autor (pag. 772—774) zur Beschreibung der subjektiven Erscheinungen bei obengenannter Hypertrophie über. Als eigenartiges Symptom bei Hypertrophie der Zungengrunddrüse weist Simanowsky auf Schmerzen zwischen den Schulterblättern hin, welche er einige Male beobachtet hat. Pag. 771 handelt von der Diagnose der Hypertrophie, pag. 775—777 von der Behandlung durch Pinselungen, Galvanokaustik und schneidenden Instrumenten. Inhaltlich bringt der Abschnitt nichts neues. Als Ergänzung weist Simanowsky auf pag. 777—778 auf die Meinung von B. Fränkel „Über die Erkrankungen der Mandeln durch Fortpflanzung der Infektion durch die Lymphgefäße aus der Nasenhöhle" hin und erwähnt in Kürze die Arbeiten von Hendelsohn, Frederici, Goerke, Most, wie auch die Versuche von Z. v. Lénart, nach welchen Kaninchen, Hunden und Ferkeln Tusche, Berlinerblau etc. unter die Nasenschleimhaut gespritzt wurde, worauf Lénart bereits nach 2 Stunden Teilchen dieser Farbstoffe in den Gaumenmandeln vorfand. Nach Prof. Simanowsky erklären uns oben genannte Untersuchungen wenigstens einen Teil der Erkrankungsformen der Gaumenmandeln. Jürgens.

Pharyngoskop von Hays zur Besichtigung des Nasenrachenraums und des Kehlkopfes. (Mit Abbildungen im Text.) (Aus der Klinik für Ohren-, Hals- und Nasenkrankheiten von Prof. Simanowsky.) Von A. Galebski, Assistenten. (Revue mensuelle des maladies de l'oreille etc. [St. Petersburg], Dezember 1910, pag. 885—889.)

Autor findet den Apparat praktisch und wohl anwendbar, weist jedoch auf einen Mangel, auf den hohen Preis und die Unsterilisierbarkeit des Apparates hin. Jürgens.

Generated on 2019-10-24 13:30 GMT / http://hdl.handle.net/2027/uc1.b3252760
Public Domain in the United States, Google-digitized / http://www.hathitrust.org/access_use#pd-us-google
Digitized by Google
Original from UNIVERSITY OF CALIFORNIA

Das Stroboskop und seine Anwendung bei der Beobachtung der Vibration der Stimmbänder. (Hierzu Abbildungen im Text.) Von Prof. N. P. Simanowsky. (Revue mensuelle des maladies de l'oreille etc. [St. Petersburg], April 1911, pag. 321—346.)

Der Hauptbestandteil des Stroboskopes ist eine mit verschiedener Schnelligkeit bewegbare Scheibe oder Zylinder mit einer Anzahl gleich weit von einander entfernten Öffnungen, durch welche hindurch man die Stimmbänder beobachtet. Das Stroboskop gibt nur die Möglichkeit, die wirklichen Schwingungsphasen, welche ihrer großen Geschwindigkeit wegen sich unserer Beobachtung entziehen, durch künstliche Phasen zu ersetzen, welche alle Eigenschaften der wirklichen besitzen, jedoch verlangsamt und dadurch unserer Beobachtung zugängig gemacht werden. Bei Brusttönen schwingt das Stimmband in toto, bei Falsettönen nur in Teil- oder Randschwingungen. Die Schwingungen der beiden Stimmbänder sind meist synchron, das heißt gleichzeitig, können aber auch nicht synchron oder abwechselnd sein, was sowohl an künstlichen Kehlköpfen, an Hunden, wie auch am menschlichen Kehlkopf nachgewiesen ist.

Jürgens.

Die Behandlung des einfachen Katarrhs der Luftwege mit Bakterienvaccinen. Von A. Parker Hitchens, MD. (Glenolden, Pa). (Medical Record, 17. Februar 1912).

Die Grundbedingung für die Behandlung mit Bakterienvaccinen ist die Voraussetzung, daß das mit erneuter antibakterieller Kraft versehene Blut in möglichst großer Menge zum Infektionsherd und in möglichst innigen Kontakt mit demselben gelangt.

Die bei akutem Schnupfen reichlich vorhandene Flüssigkeit ist ein ausgezeichnetes Kulturmedium für die in Nase und Hals gewöhnlich in Menge vorhandenen Bakterien, weshalb sie sich auch bald in gelben Schleim und Eiter verwandelt. Durch die von den Bakterien erzeugten toxischen Substanzen wird die Schleimhaut wiederum gereizt, wodurch erneute Flüssigkeit und neuer Nährboden für Bakterien erzeugt wird. Dieser Circulus vitiosus hält an, bis pathologische Veränderungen der Schleimhaut auftreten. Da die bei Erkältung auftretenden Bakterien mannigfacher Art sind, wendet Verfasser folgende Mischung an:

In jedem Kubikzentimeter Vaccine sind enthalten:

Staphylococcus aureus	150	Millionen
„ albus	150	„
Streptococcus	50	„
Pneumococcus	50	„
Mikrococcus catarrhalis	50	„
Bacillus Friedlaender	50	„

Man gibt 0·25 bis 0·50 cm^3 subcutan an der Insertionsstelle des M. deltoideus in fünftägigen oder kürzeren Zwischenräumen. Am dritten oder vierten Tage nach der Injektion ist die Nase trocken.

Digitized by Google
Original from UNIVERSITY OF CALIFORNIA
Generated on 2019-10-24 13:30 GMT / http://hdl.handle.net/2027/uc1.b3252760
Public Domain in the United States, Google-digitized / http://www.hathitrust.org/access_use#pd-us-google

Falls obige Mischung nicht hilft, soll der Nasenschleim untersucht und das darin gefundene pathogene Organismen der Mischung beigefügt werden. Operative Behandlung von Hyperplasien muß der Vaccinebehandlung vorausgehen. Otto Glogau.

Gefahren und Schäden des Menthols. Von Rob. Leroux. (La Presse Médicale, 1912, Nr. 11.)

Bei kleinen Kindern, namentlich Säuglingen, können auch die kleinsten Dosen von Menthol, zum Beispiel 2 Tropfen einer 1%igen Lösung, bei endonasaler Applikation die alarmierendsten Zufälle, ja sogar den Tod hervorrufen. Die Pädiater haben hierauf schon längst aufmerksam gemacht. Weniger bekannt dürfte es sein und haben wir dies bisher noch nirgends beschrieben gefunden, daß das Menthol bei längerer Anwendung zu einer Verdickung der Nasenschleimhaut, zu einer echten Hypertrophie des vorderen Poles der unteren Muschel führen kann. Es dürfte hier wohl eine Verwechslung zwischen Ursache und Wirkung sein. Daß das Menthol bei längerer Anwendung auch zu Ekzemen der Oberlippe führen kann, muß zugegeben werden, es dürfte jedoch selten sein. Leroux gibt für die Anwendung des Menthols folgenden Rat: Nicht zu viel, nicht zu lange, nicht zu oft und namentlich nicht zu früh. Es mag erinnert werden, daß auch von seiten Killians auf die Gefahren des Menthols aufmerksam gemacht worden ist. Bei der fast automatischen Weise, mit der man Menthol zu verschreiben pflegt, sind solche Mahnrufe, auch wenn sie der Sache zu liebe etwas übertrieben sind, ganz angezeigt.

Lautmann.

Versuch der direkten hinteren Rhinoskopie nach A. v. Gyergyai. Von Laval. (Revue hebdom. de laryngol., 1912, Nr. 1.)

Wenn man nicht Ungarisch kann, so kann man zu allen Vertrautheiten verleitet werden. Unser Autor nennt Gyergyai konstant Arpad und spricht von der Methode Arpads, die er offenbar nur zu diagnostischen Zwecken bisher versucht hat, die sich ihm aber ganz ausgezeichnet bewährt zu haben scheint. Es handelt sich, wie bekannt, um Anwendung des Brüningsschen Verfahrens zur direkten Inspektion des Cavums und der hinteren Partien der Nasenhöhle. Bisher stand die Rachenmandel im Zentrum des Interesses bei den Erkrankungen des Cavums. Es scheint, daß die direkte Methode weder für die Diagnose noch für die Behandlung der adenoiden Wucherungen die bisherigen Methoden ersetzen kann. Hingegen öffnet sich für die Behandlung des Sinus sphenoidalis ein neuer und sehr bequemer Weg. Da unser Autor hierüber keine persönlichen Erfahrungen hat, bleibt dies noch abzuwarten. Jedenfalls erscheint uns die Technik nicht gerade leicht und insbesondere ist für eine gute Anästhesie und eine gute Hämostase zu sorgen, da das Cavum ein sehr empfindliches Organ darstellt. Das Instrumentarium, dessen sich Laval

Digitized by Google
Original from UNIVERSITY OF CALIFORNIA
Generated on 2019-10-24 13:30 GMT / http://hdl.handle.net/2027/uc1.b3252760
Public Domain in the United States, Google-digitized / http://www.hathitrust.org/access_use#pd-us-google

bedient hat, scheint mit dem von Gyergyai übereinzustimmen. Das Verstärken von 5- und 10%igen Cocainlösungen, wie es Laval empfiehlt, sollte nur mit Vorsicht gemacht werden. Bei Kindern ist gar allgemeine Narkose nötig.

Lautmann.

II. Nase und Nebenhöhlen.

Bericht über einen Fall von chronischer Eiterung der Highmorshöhle. Von W. L. Culbert. (Laryngoskope, XX, pag. 824—827.)

Die Pat., eine 57jährige Frau, litt an einer Infektion der rechten Stirnhöhle und des rechten Antrums nach Influenza. Das Antrum wurde eröffnet und Eiter entleert. 14 Tage später trat ein Ausschlag im Gesicht, auf der Brust, am Abdomen und ad anum auf, der allmählich Bläschen bildete, sich über den ganzen Körper verbreitete und schließlich zu oberflächlichen Ulcerationen führte. Es fand sich auch ein schleimig-eitriger Ausfluß aus Mund, Vagina und Anus. Es wurde die Diagnose auf Pemphigus septicus gestellt; die Krankheit endete letal. Der Autor zieht den Schluß, daß beinahe alle Fälle von septischem Pemphigus einer tierischen Infektion zuzuschreiben sind.

Glogau.

Ein Fall von Hineinwachsen eines Zahnes in die Highmorshöhle. (Aus der Klinik für Ohren-, Hals- und Nasenkrankheiten von Prof. Simanowsky.) Von Dr. Th. J. Bulgakow. (Revue mensuelle des maladies de l'oreille etc. [St. Petersburg], Dezember 1910, pag. 882—885.)

Pat. klagte über eine Öffnung auf der linken Seite des Oberkiefers, aus welcher reichlich fötider Eiter herausquoll. Bei der nach Luc-Caldwell vorgenommenen Radikaloperation fand man einen kariösen Molarzahn, welcher in verkehrter Richtung, das heißt mit der Krone in die Höhle und mit der Wurzel nach unten wuchs.

Jürgens.

Über die operative Behandlung der Deformationen des Nasenseptum. (Aus dem I. Kabinett für Hals-, Nasen- und Ohrenkrankheiten an der Charkower chirurgischen Universitätsklinik von Prof. Orlow.) Von M. A. Samoilenko. (Revue mensuelle des maladies de l'oreille etc. [St. Petersburg], Mai 1911, pag. 443—461).

Die 18 Seiten lange Arbeit bringt weder etwas Neues noch etwas Originelles. Der Anfang handelt von der Einteilung und Ätiologie der Perforationen des Nasenseptums; darauf folgt die Behandlung derselben, wobei Autor die einfachen Behandlungsmethoden aufzählt. Auf pag. 452 geht Autor zur intranasalen Operationsmethode über, wobei er besonders die auch von ihm angewandten Resektionsmethoden des Septums nach Killian und Otto Freer bespricht. Seiner Meinung nach sind diese beiden Methoden, die Killiansche, wobei nur ein Schnitt der Schleimhaut gemacht wird, und die von Freer mit Lappenbildung der Schleimhaut die rationellsten. Im allgemeinen gibt er der ersteren den Vorzug, wendet aber in den schwierigeren und komplizierten Fällen die Freersche Methode an. Ein Vernähen der Schleimhaut wendet er nur an, wenn während der Operation eine Perforation des Nasen-

Digitized by Google
Original from UNIVERSITY OF CALIFORNIA
Generated on 2019-10-24 13:30 GMT / http://hdl.handle.net/2027/uc1.b3252760
Public Domain in the United States, Google-digitized / http://www.hathitrust.org/access_use#pd-us-google

septums stattgefunden hat. Nach der Operation tamponiert Autor mit Wattetampons, welche mit Borvaselin oder, nach Otto Freer, mit einer Mischung von Salicylsäure, Vaselin, Lanolin getränkt waren, die er 1—2 Tage in der Nase ließ.

Was die Verkrümmung der Nasenspitze anbelangt, so bemerkte Autor in den meisten Fällen nach der Operation eine wenn auch nur geringfügige Besserung derselben. Wenn der obere und untere Rand des durch die Resektion im Septum entstandenen Fensters sich nicht in gleicher Ebene befinden, so kann es zu einer postoperativen Krümmung des Septums kommen. Wenn das resezierte Stück sich zu nahe hinauf an den Nasenrücken erstreckt, so kann eine Senkung der Nase stattfinden. Allem Anschein nach findet nach der Operation eine Neubildung des Knorpels statt.

Mit der Resektion der unteren Muschel muß man in solchen Fällen vorsichtig sein, um eine atrophische Rhinitis und Ozaena zu vermeiden. Nach der Operation muß der Pat. unter ärztlicher Kontrolle verbleiben. Die Operationsdauer beträgt in schweren Fällen etwa 1 Stunde und mehr, sonst weniger.

Hierauf zählt Autor die bei ihm und bei Horn stattgefundenen Komplikationen auf, wobei er auf 150 Fälle 5 Perforationen hatte; 3mal trat Angina als Folgeerscheinung auf. 1mal trat starke Nachblutung ein, so daß der Autor zur Bellocqschen Röhre greifen mußte. Die Blutung stand erst am 4. Tage.

Zum Schluß folgt eine Aufzählung der Indikationen für und gegen die Ausführung der Septumoperation, bezüglich welcher er sich auf Halle und Killian beruft. Jürgens.

Absceß der Nasenscheidewand. Von I. W. Voorhees, MD. (New-York). (Medical Record, 27. Januar 1912.)

Verfasser beschreibt seine eigene Behandlungsweise: Vertikale Incision wie bei submuköser Resektion. Eine zweite Incision verläuft parallel dem Nasenboden von rückwärts nach vorne bis nahe an die erste heran. Hierauf wird das Mucoperichondrium zurückgeschlagen und die Absceßhöhle ausgekratzt. Auswaschen mit Hydrogenium peroxydatum und physiologischer Kochsalzlösung. Einführung von zwei in 0·2%ige Lösung von Formaldehyd in Borsäure getauchte Drains in beide Incisionen. Otto Glogau.

Die Längsresektion der chronisch intumeszierten unteren Muschel. Von Otto T. Freer, MD. (Chicago). (The Laryngoscope, Dezember 1911.)

Verfasser verwendet größtenteils die von ihm bei seiner Methode der submukösen Resektion des Septums gebrauchten Instrumente.

Pat. halb liegend, Operateur stehend, die betreffende Nasenhöhle mittelst Retraktoren vom Assistenten offen gehalten. Kirsteins Lampe. Durch die

Digitized by Google
Original from UNIVERSITY OF CALIFORNIA
Generated on 2019-10-24 13:31 GMT / http://hdl.handle.net/2027/uc1.b3252760
Public Domain in the United States, Google-digitized / http://www.hathitrust.org/access_use#pd-us-google

primäre, kleine Vertikalincision am vordersten Muschelende wird das Mukoperiosteum mittelst langen, scharfen Elevatoriums die ganze Muschel entlang losgelöst und alsdann entlang dem unteren Muschelrande inzidiert. Der so gebildete Lappen wird nach aufwärts geschlagen. Der knöcherne Anteil der unteren Muschel wird alsdann vorne vom Ansatz am Oberkiefer beginnend nach rückwärts abgemeißelt und nach Ablösung vom kappenartig verdickten hinteren Muschelende entfernt. Nach Reponierung des Lappens wird mittelst der vom Verfasser bei der submukösen Resektion des Septums benutzten, schichtenweise eingeführten, ölgetränkten Bismutum subnitricum-Gaze tamponiert. Nach 1 bis 2 Tagen Entfernung des Tampons. Heilung per primam intentionem.

Verfasser operiert bereits mehrere Jahre erfolgreich nach dieser Methode und empfiehlt sie besonders wegen der trotz Behebung der Obstruktion ermöglichten Beibehaltung physiologisch wichtigen Gewebes.

(Bei Anwendung der von Yankauer angegebenen Muschelnaht würde dieses alle anderen Methoden gewiß bald verdrängende Verfahren an chirurgischer Vollkommenheit noch gewinnen. Ref.) Otto Glogau.

Nichteitrige Sinuisitis. Von A. H. Andrews, MD. (Chigaco). (Texas State Journ. of Medicine, Dezember 1911.)

Mit Bezugnahme auf die klassischen Arbeiten von Uffenorde und seines amerikanischen Schülers Skillern beschreibt Verfasser 6 Fälle von nicht eitriger Sinuserkrankung und kommt zu folgenden Schlüssen:

Die nichteitrige Erkrankung der Nasennebenhöhlen ist häufiger, als gewöhnlich angenommen wird. Die Symptome sind dunkler und verursachen dem Pat. mehr Beschwerden als bei eitriger Sinuisitis. Die Ätiologie ist noch nicht völlig aufgeklärt, wahrscheinlich handelt es sich um Verschluß des Ostiums mit Sekundärsymptomen infolge negativen Luftdrucks. Otto Glogau.

Indikationen zur radikalen Operation der Stirnhöhle. Von S. Mc Cullagh, MD. (New-York). (New York Med. Journ., 30. Dezember 1911.)

Bei akuter Eiterung: niemals, ehe nicht intranasal medikamentös oder chirurgisch Drainage versucht wurde. Bei Komplikationen, die sofortigen Eingriff erheischen.

Bei chronischer Eiterung: 1. Sofort bei folgenden Komplikationen: Hirnabsceß, Epiduralabsceß, Meningitis per contiguitatem, Cellulitis orbitalis, Extensionsabsceß, Cellulitis oder Fistel infolge Perforation der vorderen Wand, Nekrosis, Osteomyelitis, Septikämie bei verändertem Fundus oder bei Verdacht auf maligne Erkrankung.

2. Wenn zu großer intranasaler Eingriff nötig wäre, besonders bei Miterkrankung der Ethmoidalzellen.

Digitized by Google
Original from UNIVERSITY OF CALIFORNIA
Generated on 2019-10-24 13:31 GMT / http://hdl.handle.net/2027/uc1.b3252760
Public Domain in the United States, Google-digitized / http://www.hathitrust.org/access_use#pd-us-google

3. Bei starker eitriger Erkrankung der Stirnhöhle, selbst wenn die Ethmoidalzellen nicht schwer in Mitleidenschaft genommen sind, falls die Umstände eine längere intranasale Behandlung nicht gestatten.

4. Bei Pat., die nach längerer intranasaler Behandlung keine Besserung der subjektiven und objektiven Symptome zeigen.

5. Falls toxämische Symptome durch intranasale Behandlung nicht behoben werden können. Otto Glogau.

Zur Technik der endonasalen Siebbeinoperation (einschließlich Keilbein- und Stirnhöhle). (Aus der königl. Universitäts-Ohrenklinik in Königsberg i. Br.) Von Prof. Dr. P. Stenger (Königsberg i. Br.). (Zeitschr. f. Ohrenheilk., LXIV, H. 1.)

Verfasser gibt eine von ihm erfundene Operationsmethode an, deren prinzipielle Bedeutung darin liegt, daß durch die fast ausschließliche Anwendung stumpfer Instrumente die Gefahr einer gefährlichen Nebenverletzung völlig beseitigt ist. Insbesondere hält Verfasser die runde Form der Branchen nach dieser Richtung hin für äußerst wertvoll. E. Urbantschitsch.

Sinuisite frontale. Von J. Bourget und Marty. (Archiv. internat. de laryngol., T. XXXII, Nr. 3.)

Die Rhino-Chirurgen haben eine strenge Formel gefunden: stirbt ein Pat. an den Folgen der chirurgischen Eröpnung der Stirnhöhle von außen, so ist es Schuld des Chirurgen. Bedenkt man, daß die großchirurgische Behandlung der Stirnhöhleneiterung die Krankheit und ihre Erscheinungen mit einem Schlage behebt, die endonasale Behandlung monatelange Behandlung voraussetzt, ohne auf den Anspruch prätendieren zu können, daß sie mit den Erscheinungen auch die Krankheit benimmt, so ist ersichtlich, daß man leicht in den Anschein kommt, wenig chirurgisches Geschick und Temperament zu besitzen, wenn man noch eine endonasale Behandlung der vereiterten Stirnhöhle dem Patienten anrät. Und doch ist es unsere Meinung, daß die enragiertesten Vertreter der anderen Methoden an ihrem eigenen Leibe im Notfalle die endonasale Methode eher angewendet werden wissen wollen. Die zwei Fälle unserer Autoren sind tatsächlich schnell mittelst eines modifizierten Killians geheilt worden. Die Modifikation ist allerdings recht unbeträchtlich und geht darauf hinaus, von der vorderen Stirnhöhlenwand einen Teil stehen zu lassen oberhalb der Spange (oder besser gesagt eine breite Spange zu lassen) und den Stirnhöhlenboden zugleich mit dem aufsteigenden Fortsatz des Oberkieferknochen zu entfernen, ohne vorerst die Mucosa der Nasenhöhle zu eröffnen. Erst wenn alle die periorbitalen Ethmoidalzellen gereinigt sind, wird die Mucosa wie ein Vorhang durch Einschnitt gelüftet.

Lautmann.

Digitized by Google
Original from UNIVERSITY OF CALIFORNIA
Generated on 2019-10-24 13:32 GMT / http://hdl.handle.net/2027/uc1.b3252760
Public Domain in the United States, Google-digitized / http://www.hathitrust.org/access_use#pd-us-google

III. Nasenrachenraum, Pharynx und Mundhöhle.

Die Korrektur von Kieferdeformitäten als eine prophylaktische Maßregel. Von F. S. Mc Kay. (Laryngoscope, XX, pag. 818—823.)

Dr. Mc Kay betont die Wichtigkeit der Korrektur von Kieferdeformitäten, welche durch die Mundatmung oder durch Tonsillitis hervorgerufen sind, auf mechanischem Wege. Diese Defekte treten auf, wenn die ersten bleibenden Zähne erscheinen. In den Fällen von Mundatmung sind die Molarzähne gezwungen, in abnormer Weise ineinanderzugreifen durch verkehrte Aktion der Muskeln, welche an den Mandibulae sich anheften. In den Fällen von Tonsillitis wird ein ähnlicher Defekt erzeugt durch Protrusion des Unterkiefers, um den Schmerz beim Schlucken zu erleichtern. Der Autor gibt zu verstehen, daß man außer einer Befreiung der Nase von Wucherungen und einer Obstruktion auch den oberen Zahnbogen sanft ausdehnen soll, um die Schneidezähne in ihre richtige Lage zu bringen und die unteren Zähne in ein richtiges Aufeinanderpassen mit den oberen vorwärts zu schieben. Glogau.

Die entzündlichen Erkrankungen der adenoiden (lymphatischen) Gewebe der oberen Luftwege. Von Prof. N. P. Simanowsky. (Fortsetzung: Die entzündlichen Erkrankungen der Zungengrunddrüse.) (Revue mensuelle des maladies de l'oreille etc. [St. Petersburg], Oktober 1910, pag. 677—691.)

Pag. 677—679 enthalten allgemein bekanntes über die Anatomie der Zungengrunddrüse. Von Interesse wäre ein Fall von Hypertrophie derselben, in welchem der ganze Zungengrund von höckerigen Erhöhungen bedeckt war, welche sich in beide Vallecula erstreckten und den Kehlkopfdeckel von vorn und seitlich in einem Halbkreis umgaben. Rechts vom Zungengrund ausgehend, war ein gestielter, polypartiger Auswuchs bemerkbar, der über den Rand des Kehldeckels bis in den Eingang des Kehlkopfes hinunterhing. Trotz seiner großen Beweglichkeit belästigte der Polyp Pat. in keiner Weise. Ein ähnlicher Fall von gestieltem Polyp sei noch erwähnt, der unangenehme Sensationen bei der Pat. hervorrief. Er erwies sich mikroskopisch als aus Drüsengewebe, analog demjenigen der Zungengrunddrüse, bestehend in statio-atrophischer Degeneration. Jürgens.

Schiefhals als Folge von Adenotomie. (Aus der Klinik für Ohren-, Hals- und Nasenkrankheiten des St. Petersburger weibl. med. Institutes von Prof. B. W. Werchowsky.) Von Nedler-Serbowa, Ordinatorin der Klinik. (Revue mensuelle des maladies de l'oreille etc. [St. Petersburg], Januar 1911, pag. 47—50.)

Autorin berichtet über 2 Fälle von Schiefhals aus der oben genannten Klinik. Im ersten Falle handelte es sich um ein 11jähriges Mädchen, bei welchem nach Adenotomie Schmerzhaftigkeit bei Bewegung des Halses und Schiefstellung des Kopfes nach links eintrat. Hinter dem M. sternocleidomast. waren geschwollene, schmerzhafte Drüsen fühlbar. Schwund dieser Erscheinungen nach 7 Tagen. Heilung.

Digitized by Google
Original from UNIVERSITY OF CALIFORNIA
Generated on 2019-10-24 13:31 GMT / http://hdl.handle.net/2027/uc1.b3252760
Public Domain in the United States, Google-digitized / http://www.hathitrust.org/access_use#pd-us-google

Im zweiten Falle handelte es sich um eine 25jährige Bäuerin, bei welcher 2 Tage nach der Adenotomie Schmerzhaftigkeit bei Bewegung des Halses auftrat, wobei die Kranke den Kopf nach rechts und hinten gekehrt hielt. Vor und hinter dem gespannten M. sternocleidomastoid. ließen sich schmerzhafte Drüsen durchfühlen. In 3 Tagen schwanden diese Erscheinungen gänzlich.

Darauf erwähnt Autorin noch die von Knight, Mac Kernon, Ferreri, Neufeld und Bjalik beschriebenen Fälle und spricht die Meinung aus, daß das ihrer Erfahrung nach übrigens nur seltene Auftreten von Schiefhals nach Adenotomie durch die Schwellung der Lymphdrüsen des Halses zu erklären sei, welche ihrerseits eine mechanische oder entzündliche Reizung des N. accessorius hervorrufen. Prognose günstig. Jürgens.

Gangränöse Angina. (Aus der Klinik für Hals-, Nasen- und Ohrenkrankheiten von Prof. Simanowsky.) Von A. Galebsky, Assistenten. (Revue mens. des maladies de l'oreille etc. [St. Petersburg], Januar 1910, pag. 51—57.)

Der Autor beschreibt nach Trousseau das Krankheitsbild der gangränösen Angina, worauf er besonderes Augenmerk darauf richtet, daß die Borken gleichsam eingedrückt erscheinen und aufs innigste mit dem darunter liegenden Gewebe verbunden sind, so daß man bei ihrer gewaltsamen Entfernung nur Stücke gangränösen Gewebes herausreißen kann. Er weist auf die Fälle von Blumenau, v. Stein, Oberwart und Citelli hin, um darnach zu seinem Fall zu kommen.

Es handelte sich um einen 58jährigen, im allgemeinen gesunden Mann. Charakteristisch war der Leichengeruch aus dem Munde. Bei der Untersuchung war auf der rechten Mandel, dem vorderen und hinteren Gaumensegel wie auch auf dem Zungengrunde vollkommener Zerfall des Gewebes von schmutzig-grauer Farbe sichtbar. Die Ränder waren leicht erhoben und etwas hyperämisch. Die Glandulae submaxillaris nicht vergrößert. Leichte Dyspnoe, Puls 120, Temp. 37·7. Der Pat. machte den Eindruck eines Schwerkranken und fühlte sich sehr schwach. Die Behandlung bestand in Pinselungen mit 5%igem Parachlorphenol und Wasserstoffsuperoxyd: innerlich Chinin und Kampfer. Nach 6 Tagen war das Ulcus vollkommen rein und mit glattem Granulationsgewebe bedeckt; der sich darauf ansammelnde Eiter ist leicht zu entfernen. Trotz der raschen Heilung des lokalen Prozesses stirbt Pat. am 13. Tage der Behandlung unter Kollapserscheinungen. Die Obduktion ergibt als Todesursache gangränöse Angina mit nachfolgender Herzdegeneration und akute Nephritis. Die bei Lebzeiten angestellte bakteriologische Untersuchung ergab Diplococcus. Zum Schluß weist Verf. auf die Fälle von Berry, East und Semon hin, wo der Pneumococcus als Urheber einer gangränösen Angina angeführt wird, wie auch auf Prof. Osler, welcher, auf statistisches Material gestützt, den Schluß zieht, daß die durch den Pneumococcus hervorgerufenen Erkrankungen an Zahl und Schwere stetig zunehmen. Jürgens.

Digitized by Google
Original from UNIVERSITY OF CALIFORNIA
Generated on 2019-10-24 13:32 GMT / http://hdl.handle.net/2027/uc1.b3252760
Public Domain in the United States, Google-digitized / http://www.hathitrust.org/access_use#pd-us-google

Der Einfluß von adenoiden Wucherungen bei Schulkindern auf den Gesamtorganismus. Von G. B. Taylor, MD. (Cameron, Texas). (Med. Record, 17. Februar 1912.)

Adenoide Wucherungen kommen bei Individuen vor, die sonstige hereditäre oder erworbene hypoplastische Symptome aufweisen. Sie sind Hemmungsfaktoren durch die infolge des mechanischen Hindernisses verursachte Reflexirritation und durch die mangelhafte Entwicklung des Sprachzentrums. Daher genügt bei ausgesprochen defektiven Fällen die Entfernung der adenoiden Wucherungen nicht; es muß ein „special training" eingeleitet und Maßnahmen zur Behebung der vorhandenen hypoplastischen Zustände ergriffen werden.

Otto Glogau.

Der Ausbruch von „septischer Halsentzündung" im östlichen Massachusetts und seine Beziehung zu infizierter Milch. Von C. E. A. Winslow, MD. (New-York). (Boston Med. and Surg. Journ., 14. Dezember 1911.)

Das Exsudat ist nicht auf die Krypten beschränkt, sondern fließt zu dünnen, weißen Membranen zusammen. Stets Drüsenvergrößerung, oft Sepsis, Rheumatismus, Erysipelas etc.) im Gefolge.

Bei der in Frage stehenden Epidemie ließen sich fast alle Fälle auf den Genuß der Milch einer bestimmten Firma zurückführen, deren Meiereien aber in jeder Beziehung hygienisch einwandfrei waren. Es handelt sich wohl um Verbreitung durch einen „Infektionsträger". Pasteurisierung ist nach Ansicht des Verfassers das einzige Schutzmittel. Otto Glogau.

Zur operativen Behandlung der typischen Nasenrachenfibrome. (Aus der königl. Universitätsklinik für Ohren-, Nasen- und Kehlkopfkrankheiten in Halle.) Von Alfred Denker. (Zeitschr. f. Ohrenheilk., LXIV, H. 1.)

Der Verfasser gibt sowohl eine elektrolytische als auch eine operative Behandlung an. In Fällen, wo die elektrolytische Behandlung sowie endonasale Eingriffe und per vias naturales vom Mund aus vorgenommene Operationen nicht ausreichen, empfiehlt Verfasser die von ihm angegebene Methode der Tumorenoperation. E. Urbantschitsch.

IV. Larynx.

Ein Fall von langem Verweilen eines Fremdkörpers im Kehlkopf. Wissenschaftlicher Vortrag, gehalten auf der Ärztegesellschaft in der Basanowschen Klinik. Von Privatdozent Th. Sassedatalew. (Revue mensuelle des maladies de l'oreille etc. [St. Petersburg], Dezember 1910, pag. 855—856.)

Ein 2jähriger Knabe wurde anfangs auf Bronchitis, sodann auf Keuchhusten hin behandelt. Als sich Atembeschwerden einstellten, wurde er tracheotomiert. Nach 3 Monaten abermalige Tracheotomie gegen Atembeschwerden. Dann folgen $3^1/_2$ Jahre verschiedenartiger Behandlung, während welcher Pat. die Trachealkanüle trägt. Nach einem heftigen Weinkrampf treten starke Schmerzen im Kehlkopf ein. Der Vater des Kindes entfernte die Kanüle und

Digitized by Google
Original from UNIVERSITY OF CALIFORNIA
Generated on 2019-10-24 13:31 GMT / http://hdl.handle.net/2027/uc1.b3252760
Public Domain in the United States, Google-digitized / http://www.hathitrust.org/access_use#pd-us-google

zu gleicher Zeit einen oberhalb derselben jetzt bemerkbar werdenden Fremdkörper. Letzterer erwies sich als ganz verrosteter Kragenhaken, welcher zweifelsohne im Verlaufe der 4 Jahre obgenannte Beschwerden hervorgerufen hatte. Es erfolgte völlige Genesung. Jürgens.

Ein Fall von gummöser Laryngitis mit 606 behandelt. Von Privatdozent N. Sack (Moskau). (Revue mensuelle des malad. de l'oreille etc. [St. Petersburg], Januar 1911, pag. 37—40.)

Autor berichtet über 1 Fall von gummöser Laryngitis bei einem zehnjährigen Mädchen, der nach einer Einspritzung von 0·2 Arsenobenzol im Verlaufe etwa 1 Monates vollkommen heilte, wobei das Kind an Körpergewicht stark zunahm. Jürgens.

Daueranästhesie bei Kehlkopftuberkulose (Alkoholinjektion in den N. laryng. super.). (Aus der Klinik für Ohren- und Nasenkrankheiten des St. Petersburger weibl. med. Institutes von Prof. Werchowsky.) Von Dr. W. A. Liik, Assistenten der Klinik. (Revue mensuelle des maladies de l'oreille etc. [St. Petersburg], März 1911, pag. 274—286.)

Autor findet die von Hofmann (Z. f. O., Bd. 59, H. 2) angegebene Methode der Alkoholinjektion in den N. laryng. sup. umständlich, weswegen er eine einfachere Art vorschlägt. Der Kranke wird horizontal gelagert; ein Gehilfe drückt den Kehlkopf auf die Seite, in welche die Injektion stattfinden soll. Der Operateur sucht sodann mit dem Finger das obere Horn des Schildknorpels und schützt durch Auflagerung des linken Zeigefingers dicht hinter das Horn des Schildknorpels die Carotis, deren Pulsation deutlich wahrnehmbar ist. $^1/_2$ *cm* vor dem Fingernagel sticht er die Nadel senkrecht zur Hautfläche ein und spritzt die Flüssigkeit langsam ein, wobei er weniger auf eine endo- als auf eine perineurale Injektion rechnet. Autor injizierte nicht weniger als 2 cm^3 85% nicht erwärmten Spiritus. Unangenehme Nebenerscheinungen hat er nie gehabt, wenn wir von bald vergehender Beschwerde beim Schlucken von Flüssigkeiten absehen, die in einigen Fällen auftraten.

Die Anästhesie war eine vollständige und hielt im Durchschnitt 9 bis 11 Tage an. Das Minimum war 1 Tag, das Maximum mehr als 1 Monat. Um eine Verletzung der Arteria laryngea sup. zu vermeiden, benutzt er nach dem Vorbilde Hofmanns eine besondere Nadel. Er sticht nie tiefer als $1^1/_2$ *cm*. Es folgen einige Krankengeschichten. Jürgens.

Ein Fall von katarrhalischer Laryngitis mit Intubationsnotwendigkeit. Von J. T. Ullom, MD. (Germantown, Pa). (Arch. of Pediatr., Dezember 1911.)

Nach Erwähnung zweier bereits früher berichteter Fälle von akuter Laryngitis, die an Dyspnoe zugrunde gingen, ehe intubiert oder tracheotomiert werden konnte, beschreibt Verfasser folgenden Fall, der einen Bruder eines der beiden oben erwähnten Fälle betrifft, dessen Vater als Kind croupöse

Digitized by Google
Original from UNIVERSITY OF CALIFORNIA
Generated on 2019-10-24 13:31 GMT / http://hdl.handle.net/2027/uc1.b3252760
Public Domain in the United States, Google-digitized / http://www.hathitrust.org/access_use#pd-us-google

Anfälle hatte und dessen Mutter öfters infolge akuter Laryngitis die Stimme verliert.

Pat. hat infolge eines Anfalles von Croup höchste Atemnot. Temp. $100^2/_3$ Fahrenheit. Resp. 40, Puls 140. Wegen der Erfahrungen mit dem Bruder und der Anamnese der Eltern wurde sofort intubiert. Es trat sofort Erleichterung ein. 2 Tage nachher Entfernung des Intubationsrohres, Genesung.

Die bakteriologische Untersuchung ergab: Mikrococcus catarrhalis und Bacillus subtilis, kein Klebs-Loeffler.

Verfasser rät, bei Croup mit alarmierenden Symptomen zur Intubation und nötigenfalls zur Tracheotomie zu schreiten und die Thymus zu resezieren, falls sie durch den von ihr ausgeübten Druck atmungshindernd wirkt.

Otto Glogau.

Vier Wochen lang dauernde diffuse Schwellung der Kehlkopfschleimhaut nach einem vorübergehenden Fremdkörperreize. (Aus der Ohren- und Kehlkopfklinik in Rostock.) Von Dr. W. Scherf. (Zeitschr. f. Ohrenheilk., LXIV, H. 1.)

Der $1^1/_4$jährige Pat. zerbiß eine Glaskugel vom Christbaum. 3 Tage nachher tritt Heiserkeit und Stridor auf mit laryngealer Dyspnoe und Cyanose. Bei der sofort vorgenommenen Cricotracheotomie hatte der Operateur Einblick in den hypoglottischen Raum, worin die Schleimhaut allseitig gleichmäßig verdickt, aber nicht hyperämisch war. Glassplitter waren nirgends zu finden, auch nicht nach der vorgenommenen vollkommenen Laryngofissur, nach der der Pat. geheilt wurde.

E. Urbantschitsch.

V. Trachea, Bronchien, Oesophagus.

Über Anwendung der Bronchoskopie bei der Therapie von Lungenerkrankungen. (Aus der Klinik für Ohren-, Hals- und Nasenkrankheiten des weibl. med. Instituts und des städtischen Kinderhospitals.) Von Dr. W. D. Ssokolow. (Revue mensuelle des maladies de l'oreille etc. [St. Petersburg], Februar 1911, pag. 126 bis 129.)

Autor erzählt von 2 Fällen von Bronchoskopie, bei welchen er sowohl den diagnostischen Erfolg wie auch die Heilung der Bronchoskopie zuschreibt. Im ersten Falle, 40jährige Pat., wo ein Fremdkörper (Knorpel) durch Hustenstöße bereits entfernt war, fand er an der Teilungsstelle des linken Bronchus Blutgerinnsel, welches er entfernte und die blutende Stelle mit Adrenalin-Cocain behandelte, worauf völlige Heilung eintrat.

Im zweiten Falle, 12jähriges Kind, wo es sich um eine Bronchiektasie handelte, entleerte sich beim Einführen des Bronchoskops in den linken Bronchus durch dasselbe reichlich Schleim und Eiter. Am nächsten Tage war kein Sputum vorhanden und bei einer späterhin abermals gemachten Bronchoskopie war der linke Bronchus vollkommen frei.

Jürgens.

Digitized by Google
Original from UNIVERSITY OF CALIFORNIA
Generated on 2019-10-24 13:31 GMT / http://hdl.handle.net/2027/uc1.b3252760
Public Domain in the United States, Google-digitized / http://www.hathitrust.org/access_use#pd-us-google

2 Fälle von Bronchoskopie. Von W. A. Metschersky. (Revue mensuelle des maladies de l'oreille etc. [St. Petersburg], Februar 1911, pag. 129—132.)

Im ersten Falle handelt es sich um einen $2^1/_2$jährigen Knaben, dem ein Sonnenblumenkern in die Trachea gekommen war. Eine Tracheotomie war erfolglos. Sodann wurde unter Chloroformnarkose das Brünningssche Bronchoskop durch die Tracheotomieöffnung eingeführt, wobei der Sonnenblumenkern gleich oberhalb der Bifurkation sichtbar und gleich entfernt wurde.

Im zweiten Falle handelte es sich um einen 3jährigen Knaben, dem ebenfalls ein Sonnenblumenkern in die Luftwege geraten war. Unter Chloroformnarkose wurde er zuerst tracheotomiert und sodann bronchoskopiert. Als das Bronchoskop zum dritten Male eingeführt wurde, ließ sich im linken Bronchus 1 *cm* unterhalb der Bifurkation der Fremdkörper erblicken und wurde glücklich entfernt.

Auf Grund seiner Beobachtungen äußert sich Autor dahin, daß die Bronchoskopie bei Kindern bedeutend leichter vorgenommen werden könne, wenn man ihr eine Tracheotomie vorausgehen läßt. Jürgens.

VI. Hals und Schilddrüse.

Ein Fall von Ludwigs Angina. Von Fr. C. Buchtel, MD. (Denver, Col.). (Denver Med. Times, Dezember 1911.)

Es handelt sich um eine 60jährige Pat. Interessant ist der bakteriologische Befund des durch vielfache Incisionen in Hals und Gesicht gewonnenen Eiters. Es fanden sich folgende Mikroorganismen vor:

1. Gramnegative Organismen, wie kurze Bacillen oder Diplobacillen aussehend, auf gewöhnlichem Nährmaterial und Blutagar wachsend, äußerst intensiven Gestank verbreitend, mehr als $^5/_8$ der vorhandenen Organismen bildend. In Reinkultur erhältlich. Es wurde eine Vaccine gemacht, von der 25 Millionen injiziert wurden.

2. Grampositive Bacillen, dünn, leicht gekrümmt. Schmutzigbraune Kulturen, die eine braune Verfärbung des Agars verursachen. In Reinkultur erhältlich.

3. Grampositive Kokken oder Diplokokken, groß, plump, oval, mit Tendenz, in Ketten aufzutreten. Keine Reinkultur erhältlich, wuchsen nicht.

4. Eine kleine Zahl kleiner, grampositiver Streptokokken, die ebenfalls nicht isoliert werden konnten und nicht wuchsen. Otto Glogau.

Für den wissenschaftlichen Teil verantwortlicher Redakteur: Dr. E. Urbantschitsch, Dr. H. Marschik.
Herausgeber, Eigentümer und Verleger: Urban & Schwarzenberg.

Druck von Gottlieb Gistel & Cie., Wien, III., Münzgasse 6.

Digitized by Google
Original from UNIVERSITY OF CALIFORNIA
Generated on 2019-10-24 13:31 GMT / http://hdl.handle.net/2027/uc1.b3252760
Public Domain in the United States, Google-digitized / http://www.hathitrust.org/access_use#pd-us-google

MONATSSCHRIFT FÜR OHRENHEILKUNDE
UND
LARYNGO-RHINOLOGIE.

XLVI. Jahrg. 1912. 10. Heft.

Nachdruck verboten.

Albert Rosenberg †.

Wie schon in der vorletzten Nummer berichtet wurde, starb am 31. Juli d. J. in Flims, wo er Erholung suchte, Prof. Albert Rosenberg plötzlich auf einem Spaziergange. Sein Hinscheiden stellt für die laryngologische Wissenschaft und fast noch mehr für die res publica laryngologica, um mich eines Ausdruckes von Felix Semon zu bedienen, einen schwer zu überwindenden Verlust dar.

Rosenberg wurde geboren im Jahre 1856 in Schloppe, einer kleinen westpreußischen Stadt; nach Beendigung seiner Gymnasialzeit bezog er die Universität Berlin, an der er im Jahre 1881 die Approbation als Arzt erlangte. Schon im folgenden Jahre wurde er Privatassistent von Bernhard Fraenkel, der damals eine gut besuchte Privatpoliklinik in seiner Wohnung (Neustädtische Kirchstraße) unterhielt. Als aus dieser Privatpoliklinik dann im Jahre 1888 die königliche Universitäts-Poliklinik für Hals- und Nasenkranke hervorging, folgte Rosenberg als erster Assistent seinem Chef in das neuerrichtete staatliche Institut. Rosenberg verstand es, das reiche Material der kgl. Universitäts-Poliklinik, der später dann eine stationäre Klinik in der Charité angegliedert wurde, sich in hohem Grade nutzbar zu machen und auf diese Weise eine hervorragende Erfahrung in den verschiedensten Gebieten der Spezialität sich zu erwerben. In seiner Stellung als Assistent war er berufen, sowohl den Studenten als auch namentlich den zahlreichen Ärzten, die sich an der Poliklinik und Klinik weiter ausbilden wollten, Unterweisungen zu erteilen, und er zeigte dabei nicht nur eine ganz ungewöhnliche Beherrschung der Materie, sondern auch ein außerordentliches Darstellungs- und Lehrtalent. Als er 1899 aus seiner Stelle als Assistent ausschied, gründete er eine vielbesuchte eigene Poliklinik in der Elsässerstraße. 1890 erhielt er den Titel Professor, 1912 den eines Geheimen Sanitätsrates.

Seit dem Beginn seiner ärztlichen Tätigkeit hat Rosenberg sich sowohl als Praktiker das Vertrauen seiner zahlreichen Patienten in hohem Maße gewonnen wie als wissenschaftlicher Forscher sich in steigendem Grade Bedeutung und Anerkennung zu erwerben gewußt. Rosenberg war ein aufmerksamer, nüchterner Beobachter, ein exakter Untersucher, und seine Patienten und Schüler

Digitized by Google
Original from UNIVERSITY OF CALIFORNIA
Generated on 2019-10-24 13:31 GMT / http://hdl.handle.net/2027/uc1.b3252760
Public Domain in the United States, Google-digitized / http://www.hathitrust.org/access_use#pd-us-google

rühmten seine große technische Gewandtheit. In zahlreichen Arbeiten, die sich über fast alle Teile unseres Gebietes erstrecken, erwies er sein großes literarisches Wissen und seine hervorragende kritische Begabung. Ihm verdanken wir die Einführung des Menthols in die Behandlung der Kehlkopfschwindsucht und die erste Beobachtung von Kehlkopfödem nach Jodgebrauch. Größere zusammenfassende Arbeiten sind sein im Jahre 1893 in erster, 1899 in zweiter Auflage erschienenes Lehrbuch der „Krankheiten der Mundhöhle, des Rachens und des Kehlkopfes", sodann die mit Onodi zusammen herausgegebene Darstellung der „Behandlung der Krankheiten der Nase und des Nasenrachenraumes" (1906) und das kleine „therapeutische Handbuch der Nasen-, Rachen- und Kehlkopfkrankheiten" (1910). Von einer weiteren Bearbeitung des Gebietes, welche er für das Nothnagelsche Handbuch schreiben sollte, sind nur „Die Krankheiten des Rachens" im Jahre 1911 erschienen. An der Bearbeitung des „Handbuches der Laryngologie und Rhinologie" hat sich Rosenberg mit den Kapiteln „Über Verwachsung und Stenose des Larynx und der Trachea" sowie „Über Nasenbluten" beteiligt. Fast alle spezialistischen Journale, so auch unsere Monatsschrift, haben zahlreiche Aufsätze von ihm veröffentlichen können. Noch seine letzte Arbeit, „Ein diagnostisches Hilfsmittel, insbesondere zur Erkennung oberflächlicher Schleimhautdefekte", ist in dieser Monatsschrift erschienen.

Rosenbergs Initiative ist mit in erster Reihe die Gründung der „Laryngologischen Gesellschaft zu Berlin" zu danken. Er hat dieser Gesellschaft seit mehr als 23 Jahren als Schriftführer treueste Dienste geleistet. Seiner Umsicht und seiner nie ermüdenden Tätigkeit ist es häufig gelungen, die nie ganz zu vermeidenden, allerdings recht seltenen Differenzen im Vorstand zu überbrücken, und seine Geschäftskunde und seine Gewissenhaftigkeit trugen in nicht geringem Grade zu dem Gedeihen der Gesellschaft bei. Zahlreiche Arbeiten hat er in dieser Gesellschaft zuerst vorgetragen und sehr oft hat er in die Debatten eingegriffen und aus seiner reichen Erfahrung Mitteilungen gemacht. Bei der von der Gesellschaft veranstalteten Feier zum Andenken B. Fraenkels hielt er die Gedächtnisrede und entwarf ein außerordentlich geschicktes und sprechendes Bild der Wirksamkeit dieses seines Lehrers. Im Jahre 1890 fungierte er als zweiter deutscher Schriftführer der Sektion auf dem internationalen medizinischen Kongreß zu Berlin. Bei dem Internationalen Rhino-Laryngologenkongreß, der im vergangenen Jahre zu Berlin stattfand, bekleidete er den Posten des ersten Schriftführers, und jeder, der damals mit ihm gemeinsam zu arbeiten gehabt hat, wird sich dankbarst der großen Sicherheit, Bestimmtheit und Sachkenntnis, die ihn auszeichneten, erinnern, sowie seiner außerordentlichen Gewissenhaftigkeit und seiner nie erlahmenden Arbeitsfreudigkeit. Namentlich aber verstand er es in seltener Weise, Schwierigkeiten zu überbrücken und Gegensätze auszugleichen, so daß das so ausgezeichnete Ge-

Digitized by Google
Original from UNIVERSITY OF CALIFORNIA
Generated on 2019-10-24 13:31 GMT / http://hdl.handle.net/2027/uc1.b3252760
Public Domain in the United States, Google-digitized / http://www.hathitrust.org/access_use#pd-us-google

lingen dieses Kongresses nicht zum geringsten Teil der Arbeit Rosenbergs zu danken war.

Rosenberg zeichnete sich durch eine große persönliche Liebenswürdigkeit, eine Sicherheit des Benehmens und eine große Ausgeglichenheit seines Wesens aus. Seine Freunde — und deren waren sehr viele — rühmten die Zuverlässigkeit und Bereitwilligkeit, mit der ihnen stets sein Rat zur Seite stand, und sein heiteres, zu Fröhlichkeit neigendes Naturell. In dem Leben der res publica laryngologica Berolinensis hinterläßt sein Tod eine Lücke, die sich lange bemerkbar machen wird. Die Berliner Laryngologische Gesellschaft und die Berliner Laryngologen werden ihm stets ein dankbares Andenken bewahren. Seinesgleichen werden wir lange nicht wieder finden. In der Frage der Vereinigung oder Trennung der Laryngologie und Otologie war er ein unbedingter Anhänger der Trennung im Lehramt, und er hat dieser Ansicht bei jeder Gelegenheit den energischsten Ausdruck zu geben gewußt. Die allgemeinen Angelegenheiten der Laryngologie hatten an ihm stets einen warmen Vertreter, und für das von ihm als recht Erkannte trat er mit unerbittlicher Energie, wenn auch in verbindlichster Form ein. P. Heymann.

Arbeiten:

1. Das Menthol, ein Ersatz des Cocains zur Erzeugung lokaler Anästhesie in Nase und Pharynx. Berliner klin. Wochenschr., 1885, Nr. 28.
2. Zur Beseitigung der von der Nase ausgelösten Reflexneurosen durch Menthol. Berliner klin. Wochenschr., 1885, Nr. 48.
3. Zur Behandlung der Kehlkopf- und Lungentuberkulose. Berliner klin. Wochenschrift, 1887, Nr. 26.
4. Ein Instrument zur Untersuchung der hinteren Larynxwand. Therap. Monatsschr., Dezember 1887.
5. Larynxödem nach Jodkaliumgebrauch. Deutsche med. Wochenschrift, 1890, Nr. 37.
6. Über Intubation des Larynx. Berliner klin. Wochenschr., 1891, Nr. 25.
7. Über Intubation des Larynx. Deutsche med. Wochenschr., 1891, Nr. 14.
8. Die bisherige Behandlung der Tuberkulose. Therap. Monatsh., Januar 1891.
9. Die Geschwülste des Zungengrundes. Deutsche med. Wochenschr., 1892, Nr. 13 und 14.
10. Die Störungen der Sprache und Stimme bei Paralysis agitans. Berliner klin. Wochenschrift, 1892, Nr. 31.
11. Die Krankheiten der Mundhöhle, des Rachens und Kehlkopfes. Berlin 1893, Karger, II. Aufl. 1899.
12. Die Intubation bei Larynxstenose. Arch. f. Laryng., 1893, Nr. 2.
13. Die Intubation bei Kehlkopfstenose. Deutsche med. Wochenschr., 1893, Nr. 35
14. Malignes Lymphom am Halse. Deutsche med. Wochenschr., 1894, Nr. 6.
15. Kalkkonkremente in der Tonsille. Berliner klin. Wochenschr., 1895, Nr. 13.
16. Ein Fall von Lymphosarkom. Berliner klin. Wochenschr., 1905.

Digitized by Google
Original from UNIVERSITY OF CALIFORNIA
Generated on 2019-10-24 13:31 GMT / http://hdl.handle.net/2027/uc1.b3252760
Public Domain in the United States, Google-digitized / http://www.hathitrust.org/access_use#pd-us-google

17. **Definitiv geheilter Fall von Kehlkopftuberkulose. Berliner klin. Wochenschrift, 1895, Nr. 7.**
18. **Ein Mandelstein von ungewöhnlicher Größe. Arch. f. Laryng., II, 3, 1895.**
19. **Quelques remarques sur la tuberculose pharyngée. Revue de Laryngol., 1895, Nr. 22.**
20. Behandlung der Kehlkopfpapillome bei Kindern. Arch. f. Laryng., 1896, V.
21. Die Behandlung der Strumen mittelst parenchymatöser Injektionen. Berliner klin. Wochenschr., 1897, Nr. 37.
22. Laryngitis fibrinosa. XII congrès internat. de médec., Moscou 1897.
23. Pharyngologische Mitteilungen. Berliner klin. Wochenschr., 1898, Nr. 18.
24. Die Bedeutung der Röntgenstrahlen für die Diagnose der für den Laryngologen in Betracht kommenden intrathoracischen Geschwülste. Arch. f. Laryngol., 1898, VIII.
25. Pachydermia laryngis. Monatsschr. f. Ohrenheilk., 1898. Nr. 6.
26. Verwachsungen und Stenosen des Larynx und der Trachea. Handb. f. Laryngol., 1896—1899, Bd. I.
27. Das Nasenbluten. Handb. f. Laryng., 1896—1899, Bd. III.
28. Bemerkungen über Nasenbluten bei Kindern. Pediatrics, 15. Juli 1899.
29. Über Folgezustände der Sängerknötchen. Berliner klin. Wochenschr., 1899, 51 und The Laryngoscope, 1899, X.
30. Varietäten und Anomalien der Valleculae und des Sinus piriformis. Arch. für Laryng., 1900, X.
31. The local application of Heroïnum hydrochloricum. Laryngoscope, August 1902.
32. Beobachtungen über Pachydermie und weiße Geschwülste des Kehlkopfes. Monatsschrift f. Ohrenheilk., 1903, Nr. 9.
33. Ein neues schneidendes Kehlkopfinstrument. Monatsschr. f. Ohrenheilk., 1900.
34. The tuberculosis of the upper air passages. Journ. of Tubercul., 1901.
35. Nebennierenextrakt in der Rhino-Laryngologie. Berliner klin. Wochenschr., 1902.
36. Ungewöhnlicher Fall von Pachydermia laryngis. Berliner klin. Wochenschrift, 1902.
37. Urticaria nach endonasaler Anwendung von Nebennierenextrakt. Berliner klin. Wochenschr., 1904.
38. Traitement de la fièvre des foins par la „Pollantine". Arch. internat. de Laryng., 1905.
39. Über einseitige Stimmbanderkrankung. Verhandl. d. Vereines süddeutscher Laryngologen, 1905, pag. 120 und Arch. internat. de Laryng., 1905.
40. Guérison spontanée d'une paralyse double du cricoaryténoïdien postérieur. Revue hebd., 1908, Nr. 22.
41. Mit Onodi: Die Behandlung der Krankheiten der Nase und des Nasenrachens. Berlin 1905, Coblentz.
42. Recherches historiques. Arch. de Lar., 1907.
43. Pneumocele des Sinus frontalis. Arch. f. Laryng., 1907.
44. Kalter Absceß des Kehlkopfes. Berliner klin. Wochenschr., 1907.
45. Zur Ophthalmoreaktion. Berliner klin. Wochenschr., 1908.
46. Primärer Kehlkopflupus. Arch. f. Laryng., 1908.

Generated on 2019-10-24 13:31 GMT / http://hdl.handle.net/2027/uc1.b3252760
Public Domain in the United States, Google-digitized / http://www.hathitrust.org/access_use#pd-us-google
Digitized by Google
Original from UNIVERSITY OF CALIFORNIA

47. Der erste Rhino-Laryngologenkongreß in Wien 1908. Arch. f. Laryng., 1908.
48. Erkrankungen der Nasennebenhöhlen und des Auges. Zeitschr. f. Laryng., 1908.
49. Therapeutisches Taschenbuch der Nasen-, Rachen- und Kehlkopfkrankheiten. Berlin 1910, Kornfeld.
50. Die Bedeutung der Rachenerkrankungen. Zeitschr. f. ärztl. Fortbildung, 1910.
51. Pathologie und Therapie der Krankheiten des Rachens. Wien 1911, Hölder.
52. Das Cycloform, ein Analgeticum in der laryngologischen Praxis. Deutsche med. Wochenschr., 1911, Nr. 9.
53. Ein diagnostisches Hilfsmittel, insbesondere zur Erkennung oberflächlicher Schleimhautdefekte. Monatsschr. f. Ohrenheilk., 1912.

Laryngo-Rhinologischer Teil.

Original-Artikel.

Aus der k. k. Universitätsklinik für Kehlkopf- und Nasenkrankheiten in Wien (Vorstand: Hofrat Prof. Dr. Ottokar Chiari).

Über einen Fall von Panantritis acuta dextra bei einem 4jährigen Knaben.[1])

Von Dr. med. **Fritz Schlemmer**, klin. Assistenten.

Daß Nebenhöhlenerkrankungen im Kindesalter weitaus häufiger, als wir es bisher anzunehmen gewohnt waren, namentlich als Komplikation der akuten *Infektionskrankheiten* (Scharlach, Diphtherie usw.) auftreten, wurde besonders von G. Killian (1) und H. Haike (2) betont. Wenn nun trotzdem die Literatur über diesen Gegenstand eine verhältnismäßig spärliche ist (W. Lange [3]), so liegt dies zum Teil wohl darin, daß die Rhinologen „offenbar zu selten zugezogen werden" (Killian), andrerseits erklärt sich diese Tatsache damit, daß Nebenhöhlenerkrankungen oft ohne jedes Symptom getragen werden oder auch unter ganz allgemeinen Erscheinungen verlaufen, so daß erst per exclusionem oder durch eine gute Röntgenaufnahme (Haike) der wahre Sitz der Erkrankung aufgedeckt werden kann. Ferner heilen die meisten einfachen Entzündungen der Nasennebenhöhlen bei Scharlach, insbesondere die der Kieferhöhle, spontan aus, wie wir das bei den akuten Entzündungen anderen Ursprungs zu sehen gewohnt sind (Killian).

Endlich weisen die Sektionsbefunde von Harke (4), E. Fränkel (5), Wertheim (6), M. Wolf (7) darauf hin, daß eine Reihe von Nebenhöhlenerkrankungen durch den Mangel sinnfälliger Symptome unbeachtet bleiben.

Die übergroße Mehrzahl der mitgeteilten und klinisch beobachteten Fälle von akuten Antritiden im Kindesalter waren Folgeerkrankungen

[1]) Vorgestellt am 17. April 1912 in der Wiener Laryngologischen Gesellschaft.

Digitized by Google
Original from UNIVERSITY OF CALIFORNIA
Generated on 2019-10-24 13:31 GMT / http://hdl.handle.net/2027/uc1.b3252760
Public Domain in the United States, Google-digitized / http://www.hathitrust.org/access_use#pd-us-google

nach Scharlach und Diphtherie, während die Berichte über Nebenhöhlenerkrankungen anderer Ätiologie gering sind.

So hat Killian in seiner bereits erwähnten Arbeit (Zeitschr. f. Ohrenheilkunde, Bd. 56) die bis damals bekannten Fälle zusammengestellt, und Onodi (8) verwertet neben diesen auch noch die später erschienenen Publikationen. Es sind dies im ganzen 23 Fälle von Nebenhöhlenkomplikationen nach Scharlach, die von folgenden Autoren beschrieben wurden: Killian 4, Lange 6, E. Meyer 1, Preysing 3, Haenel 1, Hinsberg 2, Hoffmann 1, Scholle 2, Tilley 1, Onodi 1, Castex 1 Fall (9). Dazu habe ich in der Literatur seither zwei weitere Arbeiten gefunden, und zwar von J. Hubbard (10) und O. Butzengeiger (11) mit je einem Fall.

Lewis A. Coffin (12) berichtet ebenfalls über vier operierte Antritiden bei Kindern. Leider kann ich, da mir die Arbeit nur im Referate zugänglich war, nicht angeben, was die Ursache dieser Erkrankungen war: Es handelte sich dreimal um Ethmoiditis acuta bei zwei zehnjährigen und einem 9jährigen Knaben, wogegen einmal bei einem 6 Monate alten Kind das Antrum Highmori erkrankt war.

Neben diesen 25 mitgeteilten Fällen von akuter postskarlatinöser beziehungsweise postdiphtheritischer (Fall Butzengeiger) Antritis im Kindesalter habe ich in der Literatur 11 Nebenhöhlenerkrankungen gefunden, die eine andere Ätiologie haben.

Am III. internationalen Laryngo-Rhinologenkongreß zu Berlin sprach van den Wildenberg (13) über die frontalen Stirnhöhlenentzündungen und ihre Komplikationen bei den Kindern. Später veröffentlichte er in extenso seine vier beobachteten Fälle. Sie betrafen ein 7jähriges Mädchen, bei dem es im Anschluß an Mumps zu einer Schwellung oberhalb des rechten Augenlides kam, mit den Symptomen schwerer cerebraler Komplikation. Bei der Operation fand sich ein subduraler Absceß und Eiter in der rechten Stirnhöhle. Die Operation brachte Heilung.

Bei zwei weiteren Fällen kam es im Anschluß an Ozaena zu Nebenhöhlenkomplikationen. Es fand sich bei den zwei 13jährigen Kindern einmal eine manifeste Stirnhöhleneiterung, das andere Mal eine Ostitis des Stirnbeins.

Der vierte Fall betraf einen 8jährigen Knaben mit einer kombinierten Stirn- und Siebbeinhöhleneiterung.

Ferner berichteten O. Chiari und Marschik (15) über 25 Fälle eigener Beobachtung, bei denen Affektionen der Nasennebenhöhlen mit solchen der Orbita vergesellschaftet waren.

Die Fälle 3, 18, 19 und 22 betreffen Kinder im Alter von 4, 10, 11 und 5 Jahren. Bei dem 4jährigen Mädchen, das an Lidödem und eitrigem Ausfluß rechterseits litt, kam der Prozeß nach Entfernung des vorderen Endes der mittleren Muschel und antiphlogistischen Maßnahmen zur Ruhe.

Generated on 2019-10-24 13:32 GMT / http://hdl.handle.net/2027/uc1.b3252760
Public Domain in the United States, Google-digitized / http://www.hathitrust.org/access_use#pd-us-google
Digitized by Google
Original from UNIVERSITY OF CALIFORNIA

Dagegen waren in Anbetracht der stürmischen Erscheinungen bei den drei anderen Fälle operative Eingriffe von außen notwendig.

Bei dem 10- und 5jährigen Kinde wurde das Siebbein von außen ausgeräumt, während bei dem 11jährigen Knaben die Radikaloperation sec. Luc Caldwell bei gleichzeitiger Exkochleation des Siebbeines gemacht wurde. Sämtliche Fälle gingen in Heilung aus.

Endlich berichtet noch H. Haike (2) über drei Eigenbeobachtungen: Das eine Mal fand er bei einem $15^1/_2$ Jahre alten Mädchen die obere Hälfte der rechten Kieferhöhle von Polypen ausgefüllt und die ganze Schleimhautauskleidung stark verdickt; außerdem erwies sich das Siebbein und die Keilbeinhöhle erkrankt und das knöcherne Septum cariös. Die beiden anderen Fälle betrafen Kinder im Alter von 8 beziehungsweise 11 Jahren mit rechtseitiger Kieferhöhlenerkrankung. Bei dem 8jährigen Mädchen ergab die Punktion 3 cm^3 seröse Flüssigkeit, bei dem 11jährigen Knaben konnte bei der Punktion und nachfolgender Spülung ein Ballen Schleimeiter zutage gefördert werden. Heilung erfolgte in allen 3 Fällen.

Am Ostersonntag l. J. hatte ich nun Gelegenheit, bei einem 4jährigen Knaben eine Panantritis acuta dextra zu beobachten und zu operieren.

Die mit der Mutter des Kindes aufgenommene Anamnese ist etwa folgende:

Der Knabe, dessen Vater vor Jahresfrist an Tbc. laryngis starb, kam am normalen Schwangerschaftsende gesund zur Welt. Seit seinem 4. bis 5. Lebensmonat litt er in zeitweiligen Intervallen immer wieder an fieberhaften Zuständen mit einer Temperatur bis zu 40·3. Die Fieberattacken setzten plötzlich, bisweilen mit Schüttelfrost ein, dauerten 2—3 Tage und klangen unter konservativen Maßnahmen wieder ab.

Dabei bestanden trockener Husten, lebhafte Rötung der Rachenschleimhaut und regionäre sub- und retromaxillare Lymphdrüsenschwellung. Diese Zustände, die namentlich im verflossenen Herbst besonders heftig wiederkehrten, wurden mit Rücksicht auf die erwähnte spezifische Erkrankung des Vaters als mit dem Kochschen Bacillus in ursächlichem Zusammenhange stehend gedeutet und demgemäß behandelt. Am Weihnachtstage vorigen Jahres erkrankte das Kind im Anschluß an einen „Rachenkatarrh“ unter Schüttelfrost und machte eine ihrem Verlauf nach typische Pneumonie durch. Seit Mitte Januar 1912 bestand wieder völliges Wohlsein, bis der Knabe am 28. III. 1912 abermals unter heftigem Fieber und Schmerzen im Halse mit einer Temperatur von 40·8 erkrankte. Der behandelnde Arzt stellte in Anbetracht des Fiebers, der heftigen Halsschmerzen mit regionärer Drüsenschwellung und des schweren allgemeinen Krankheitsbildes vorerst die Wahrscheinlichkeitsdiagnose auf eine beginnende akute Infektionskrankheit, erklärte aber am folgenden Morgen den Zustand für eine abermalige Halsentzündung, da das Kind afebril war. Am Abend stieg die Temperatur wieder auf 40·2 und dauerte der septische Zustand des Fiebers bis zum 2. IV.

Digitized by Google
Original from UNIVERSITY OF CALIFORNIA
Generated on 2019-10-24 13:32 GMT / http://hdl.handle.net/2027/uc1.b3252760
Public Domain in the United States, Google-digitized / http://www.hathitrust.org/access_use#pd-us-google

Das Kind wurde mit Aspirin, kalten Einwicklungen und Formaminttabletten behandelt, hat während der 5 Tage nie erbrochen, war nie heiser, insbesondere zeigte sich an den sichtbaren Schleimhäuten nirgends ein Belag oder ein Exanthem, noch kam es irgendwo zum Durchbruch von Eiter. Nach einer scheinbaren Besserung von zweitägiger Dauer exazerbierte am 5. IV. der Zustand wiederum und klagte das Kind damals zum erstenmal über Schmerzen im rechten Auge.

Am kommenden Morgen bemerkte die Mutter eine Schwellung des rechten Ober- und Unterlides, welches Symptom so rasch fortschritt, daß im Laufe des Nachmittags das Kind nicht mehr „aus dem Auge" sehen konnte. Der konsultierte Arzt stellte die Diagnose Ethmoiditis acuta und empfahl einen operativen Eingriff. Abendtemperatur 40·6.

Der nächste Tag (Ostersonntag) brachte eine Verstärkung der Symptome, weshalb die Mutter das Kind an die Klinik Fuchs brachte, von wo es direkt an unsere Klinik gewiesen wurde.

Hier wurde folgender Status praesens erhoben:

Seinem Alter entsprechend großer, mittelkräftiger, etwas blasser und schwächlicher Knabe. Das rechte Ober- und Unterlid ist mächtig geschwollen, prall gespannt, lebhaft gerötet. Kollaterales Ödem der Nachbarschaft, namentlich über dem Kopf des Augenbrauenbogens und der Nasenwurzel rechterseits.

Die Gegend über dem medialen Augenwinkel — der Tränengrube entsprechend — ist selbst auf leiseste Berührung exzessiv druckschmerzhaft. Die vordere Rhinoskopie zeigt linkerseits eine Schwellung der unteren und mittleren Nasenmuschel, jedoch ist diese Nasenseite durchgängig und sekretfrei.

Rechts dagegen ist die Nase undurchgängig und ist infolge der starken Schwellung und Rötung der unteren Muschel der mittlere Nasengang nicht zu sehen. Zwischen unterer Muschel und Septum fließt dickes eitriges Sekret ab. Über die Rachenhinterwand, die ihrerseits lebhaft gerötet ist, verläuft ein Streifen dicken Eiters. Die vorderen und hinteren Gaumenbogen sind ebenfalls stark gerötet, jedoch besteht keine Schwellung im Sinne einer peritonsillaren Phlegmone. Die Tonsillen sind vergrößert, zerklüftet, haben Pfröpfe in den Krypten, die sich als weiche, gelbliche Massen auspressen und wegwischen lassen, jedoch ist nirgends ein Belag oder ein Exanthem zu sehen.

In der Fossa retromaxillaris und unter dem horizontalen Unterkieferast finden sich beiderseits vergrößerte, spindelige, weiche Lymphdrüsen, die auf Druck schmerzen.

Irgendwelche cerebrale Erscheinungen weist das Kind nicht auf. Über den Lungen ist bei sonst normalem physikalischen Befund spärlich trockenes Rasseln hörbar. Der übrige somatische Befund entspricht der Norm. Temperatur (12 Uhr mittags) 37·9; Puls um 130; im Harn keine pathologischen Substanzen.

Das Kind, das durch die längere Untersuchung ziemlich in Anspruch genommen wurde, macht einen schwerkranken Eindruck, weshalb mit Rücksicht darauf und in Anbetracht der eindeutigen klinischen Symptome von einer weiteren röntgenographischen Untersuchung Abstand genommen wird, zumal, wie Onodi (8) nachdrücklich hervorhebt, „das Hauptgewicht auf die kli-

Digitized by Google
Original from UNIVERSITY OF CALIFORNIA
Generated on 2019-10-24 13:32 GMT / http://hdl.handle.net/2027/uc1.b3252760
Public Domain in the United States, Google-digitized / http://www.hathitrust.org/access_use#pd-us-google

nische Untersuchung und auf den rhinoskopischen Befund gelegt werden muß".

Die sofort vorgenommene Operation (fecit Dr. F. Schlemmer) wird von einem Killianschnitt aus in leichter Billroth-Mischnarkose gemacht. Die Weichteile sind ödematös und bluten reichlich. Beim Zurückschieben des Periost kommt alsbald ein Tropfen dicken Eiters zum Vorschein. Das Stirnbein ist an jener Stelle, die unmittelbar über dem Tränenbein liegt, rauh. Es entspricht dies jenem Gebiete, welches zur Vornahme der Probeeröffnung der Stirnhöhle am geeignetsten ist (Boenninghaus [16]). Hier wurde nun mit einem zarten Hohlmeißel trepaniert. Man kam in eine winzige Bucht (Recessus frontalis im Sinne Killians), die mit einem Tröpfchen Eiter ausgefüllt war und deren bläulich verfärbte Schleimhaut sich leicht in toto entfernen ließ. (Histologische Untersuchung dieser Schleimhaut siehe weiter unten.)

Partielle Resektion des Processus frontalis maxillae und nachfolgende vollkommene Ausräumung des rechten Siebbeines mit Entfernung der mittleren Muschel mit der kalten Schlinge. Auch die Siebbeinschleimhaut war bläulich verfärbt und fand sich dickes, eitriges, übelriechendes Sekret in den Siebbeinzellen. Punktion der Kieferhöhle von der Fossa canina her. Es kam gelblicher, fadenziehender Schleim zum Vorschein, der in steriler Eprouvette aufgefangen mit der Siebbeinschleimhaut und deren Eiter zur bakteriologischen beziehungsweise histologischen Untersuchung geschickt wurde.[1]) Eröffnung der winzigen Keilbeinhöhle, die mit lebhaft geröteter Schleimhaut ausgekleidet war; dieselbe wird auch entfernt. Nun erschien das Wundbatt völlig gereinigt, das überdies noch mit Wasserstoffsuperoxyd ausgetupft wird. Einlegen eines schmalen Jodoformgazestreifens, der beim medialen Wundwinkel herausgeleitet wird. Feuchter Verband.

Der Verlauf war ein ausgezeichneter. Das Kind blieb bereits am Abend des Operationstages fieberfrei (36·6) und hatte bis zur Entlassung stets normale Temperaturen. Der Streifen wurde am zweiten Tage gekürzt, am dritten ganz entfernt. Am vierten Tage wurden die Hautnähte entnommen; gleichzeitig stand das Kind auf und war andauernd bei bestem Wohlbefinden und zum Spielen gerne bereit. Seit dem Entfernen des Gazestreifens wurde die Operationswunde vom rechten Nasenloch her mit schwachen Lapislösungen ($^1/_2$—2%) touchiert und täglich des öfteren Ol. Menthol. $^1/_2$% aufgeschnupft.

Der sehr befriedigende Allgemeinzustand machte es bereits am achten Tage nach der Radikaloperation möglich, dem Kinde die Tonsillen zu entfernen.

---

[1]) Die bakteriologische Untersuchung konnte leider nicht durchgeführt werden, weil das Untersuchungsmaterial infolge der beiden Osterfeiertage im bakteriologischen Institut stehen blieb und völlig vertrocknete.

Digitized by Google
Original from UNIVERSITY OF CALIFORNIA
Generated on 2019-10-24 13:32 GMT / http://hdl.handle.net/2027/uc1.b3252760
Public Domain in the United States, Google-digitized / http://www.hathitrust.org/access_use#pd-us-google

Der Eingriff wurde im Ätherrausch gemacht und war namentlich die rechte Tonsille fest mit der Umgebung verwachsen, so daß das Ausschälen auf gewisse Schwierigkeiten stieß. Am 17. IV. (nach 10tägigem Aufenthalt an der Klinik) wurde das Kind geheilt entlassen.

Die mikroskopische Untersuchung der Schleimhautauskleidung der Stirnhöhle ergab folgendes (Dr. Erdheim, Institut Hofrat Weichselbaum): An den meisten Stellen ist das die Schleimhaut überziehende Epithel nicht mehr vorhanden und das darunter liegende Bindegewebe eitrig entzündet. Neben Eiterzellen und Lymphocyten findet man im Bindegewebe reichlich fibrinöses Exsudat und überdies zahlreiche frische Blutaustritte, offenbar operativer Natur. Dort, wo die eitrige Entzündung aufhört, tritt das im übrigen intakte respiratorische Flimmerepithel wieder auf, und das darunter liegende Bindegewebe zeigt einen hohen Grad von entzündlichem Ödem. Es ist dabei die Schleimhaut stark verdickt und ihre Gefäße stark gefüllt und die Bindegewebsfibrillen durch ein sehr reichliches seröses Exsudat auseinandergedrängt, welches spärliche Fibrinnetze, mäßig viele Lymphocyten und spärliche Eiterzellen führt und von bei der Härtung entstandenen Schrumpfungslücken durchsetzt ist. In die Tiefe erstreckt sich die eitrige Entzündung der Schleimhaut bis hart ans Periost.

In unserem Falle handelte es sich also um eine akute rechtseitige Panantritis, die im Bereiche der Siebbeinzellen und der kleinen Stirnhöhle bereits eine suppurativa war. Von den ersten subjektiven Symptomen des Pat. bis zur Operation waren knapp 48 Stunden vergangen, und es zeigten sich intra operationem bereits schwerste Veränderungen in den affizierten Nebenhöhlen, die auch durch die histologische Untersuchung ihre Bestätigung fanden.

Da nun infolge des erwähnten Zufalles ein exakter bakteriologischer Nachweis über die Ätiologie der Erkrankung nicht mehr erbracht werden kann, lassen sich zur annähernden Sicherstellung derselben bloß mehr die klinischen Symptome und die Anamnese heranziehen.

Letztere besagt tatsächlich (s. o.), daß der Knabe bereits seit dem 4. bis 5. Lebensmonat an Halsentzündungen gelitten habe, die sich in kleineren und größeren Intervallen immer wieder einstellten; einmal ist es sogar im Anschluß an eine Angina zu einer Pneumonie gekommen, und auch der akuten Nebenhöhleneiterung ging eine Halsentzündung voraus.

Abgesehen von diesen anamnestischen Daten zeigten sich die Tonsillen auch klinisch als erkrankt: sie waren lebhaft gerötet, vergrößert, zerklüftet, und es ließen sich auf Druck Pfröpfe auspressen, die man leicht wegwischen konnte. Ich habe daher gleich bei der ersten Untersuchung den Eindruck einer ursächlichen Zusammengehörigkeit zwischen den beiden Prozessen gehabt und

Digitized by Google
Original from UNIVERSITY OF CALIFORNIA
Generated on 2019-10-24 13:32 GMT / http://hdl.handle.net/2027/uc1.b3252760
Public Domain in the United States, Google-digitized / http://www.hathitrust.org/access_use#pd-us-google

deshalb, so rasch, als es nur anging, nach der Radikaloperation auch die Tonsillen ausgeschält, wobei sich die rechte Mandel als auffallend adhärent erwies.

Herr Hofrat Weichselbaum, dem ich eine Reihe von Schnitten beider Tonsillen zur Begutachtung vorlegen durfte, hatte die Güte, mir folgenden Befund zu diktieren, wofür ich ihm an dieser Stelle meinen ergebensten Dank ausspreche:

„In den Krypten der Tonsillen finden sich teils abgestoßene Epithelien, teils eine wechselnde Menge von Leukocyten; wenn auch die Menge der letzteren keine sehr bedeutende ist, so kann doch der zuvor erwähnte Befund zugunsten der Diagnose einer Tonsillitis lacunaris verwendet werden, weil bei der Tonsillektomie weiche Pfröpfe in den Krypten vorhanden waren und ein Teil der in diesen Pfröpfen vorhanden gewesenen Eiterkörperchen bei der Anfertigung der mikroskopischen Präparate verloren gegangen sein konnte."

Wenn man nun bedenkt, daß bei der großen und raschen Regenerationsfähigkeit der jugendlichen Gewebe ein derartiger, für eine 4jährige Tonsille gewiß bemerkenswerter pathologisch-histologischer Befund, noch 18 Tage nach der letzten akut einsetzenden Angina festgestellt werden konnte, so erscheint es durchaus naheliegend, die Tonsillen in diesem Falle als Krankheitsurheber anzusprechen, um so mehr, als es bereits einmal im Anschluß an eine Angina zu einer Pneumonie gekommen war.

Wenn für diese Annahme gewiß die klinischen Symptome wie auch die Anamnese sprechen, so fehlt doch dafür der exakte bakteriologische Nachweis, der aber, wie erwähnt, in diesem Falle nicht erbracht werden konnte.

Zum Schlusse sei noch erwähnt, daß sich das Kind seit dem Verlassen der Klinik prächtig erholt und nie wieder Anginen bekommen hat.

Literatur: 1. G. Killian, Monatsschr. f. Ohrenheilk. u. Laryngol., 1908, pag. 679; Die Erkrankungen der Nebenhöhlen der Nase bei Scharlach. Zeitschr. f. Ohrenheilkunde, Bd. 56. — 2. H. Haike, Die Röntgenuntersuchung der Nasennebenhöhlen der Kinder und ihre Ergebnisse für Entwicklungsgeschichte, Diagnostik und Pathologie. Arch. f. Laryngol. u. Rhinol., Bd. XXIII, 1910. — 3. W. Lange, Akute Empyeme der Nebenhöhlen der Nase nach Scharlach. Mediz. Klinik, 1906, Nr. 33. — 4. Harke, Beiträge z. Path. u. Therap. d. oberen Atmungswege. Wiesbaden 1895. — 5. E. Fränkel, Beiträge zur Pathologie und Ätiologie der Nasennebenhöhlenerkrankungen. Virchows Arch., Bd. 143. — 6. E. Wertheim, Arch. f. Laryngol., Bd. XI, 1901. — 7. M. Wolf, Zeitschr. f. Hyg., Bd. XIX, 1895, pag. 257. — 8. A. Onodi, Die Nebenhöhlen der Nase beim Kinde. Würzburg 1911, Curt Kabitzsch. — 9. E. Meyer, Berliner klin. Wochenschr., 1905, Nr. 30, pag. 966, Sitzungsber. d. Berliner Laryngol. Gesellsch.; Preysing, Zeitschr. f. Ohrenheilk., 1898, Bd. 32, pag. 228; Münchener med. Wochenschr., 1904, pag. 1176; Münchener med. Wochenschr., 1905, pag. 2346; Haenel, Verhandl. d. Vereines süddeutscher Laryngol. in Heidelberg, 1908; Hinsberg, zitiert bei Killian, l. c.; R. Hoffmann, Zeitschr. f. Augenheilk., Bd. XVI;

Digitized by Google
Original from UNIVERSITY OF CALIFORNIA
Generated on 2019-10-24 13:32 GMT / http://hdl.handle.net/2027/uc1.b3252760
Public Domain in the United States, Google-digitized / http://www.hathitrust.org/access_use#pd-us-google

Scholle, Über Empyeme des Sinus frontalis bei Kindern als Komplikationen von akuten Infektionskrankheiten. Detesk. Med., September 1904, pag. 5 (Ref. in Nagel-Michels Jahresber. f. Augenheilk., 1905, pag. 712; H. Tilley, Subacute frontal sinus empyema following scarlet fever in a child. Proceedings of the laryngological society of London. The Journ. of Laryng., Februar 1905; Castex, Arch. intern. de laryng., 1906, Bd. I. — 10. J. Hubbard, Accessory sinus suppuration in scarlatina. Amer. Journ. of diseases of children, Juli 1911; Semons Zentralbl., 1912, pag. 198. — 11. O. Butzengeiger, Zur Chirurgie des Stirnhirnabscesses. Ein Fall von geheiltem Stirnhirnabsceß. Münchener med. Wochenschr., 1911, Nr. 46. — 12. Lewis A. Coffin, A report of four operated cases of sinusitis in children, 1904. Semons Zentralbl., 1905. — 13. L. van Wildenberg, Internationaler Laryngo-Rhinologenkongreß zu Berlin 1911. Semons Zentralbl., 1911, pag. 596. — 14. Derselbe, Les sinusites frontals et leurs complications chez les enfants. Annales des maladies de l'oreille, 1911, Nr. 9; Semons Zentralbl., 1912, pag. 201. — 15. O. Chiari und H. Marschik, Zusammenhang der Erkrankungen der Orbita und der Nebenhöhlen der Nase. Med. Klinik, 1908, Nr. 16. — 16. Boenninghaus, Die Operationen bei den entzündlichen Erkrankungen der Nebenhöhlen. Katz, Preysing und Blumenfelds Handb. d. spez. Chirurgie des Ohres und der oberen Luftwege, 1911, Bd. III, pag. 153.

Kasuistische Mitteilungen.

Von Professor **W. N. Nikitin** in St. Petersburg.

Im Laufe der letzten Jahre stieß ich auf einige Fälle, welche meiner Ansicht nach für Spezialisten von Interesse sein dürften, und deshalb halte ich es für angebracht, sie zu veröffentlichen.

Schlundkopf-Polyp. Handwerker S. D., 36 Jahre alt. Laut Aussage des Kranken fing er vor ungefähr 2 Jahren schwer zu atmen an und zeitweise spürte er ein Kitzeln im Halse; manchmal empfand er auch einen Druck im Halse. Gleichzeitig stellte sich Husten ein, und zwar abwechselnd trockener und mit Auswurf. Etwa zweimal bemerkte man im Auswurf eine Beimengung von Blut, dies jedoch nur bei starkem Hustenanfall. Kein Fieber. Seitens der Lunge und des Herzens wurden keine Veränderungen bemerkt. Eine bakteriologische Untersuchung des Auswurfs ergab ein negatives Resultat. Während der letzten Monate wurde das Kitzeln im Halse stärker und häufiger; nach dem Kitzeln folgte oft ein erstickender Husten und Atmungsbeklemmungen, und zweimal hatte der Kranke sogar Ohnmachtsanfälle. Nach Verlauf dieser Anfälle wurde die Stimme gewöhnlich auf eine kurze Zeit heiser. Bei Untersuchung der Nasenrachenhöhle und des Kehlkopfes wurde, außer unbedeutenden Katarrherscheinungen, nichts Anormales festgestellt, aber an der linken Seite des unteren Teiles des Kehlkopfes, zwischen diesem letzteren und der Zungenwurzel, ein Polyp in Erbsengröße bemerkt, welcher auf einem Stiele saß und ziemlich

Digitized by Google
Original from UNIVERSITY OF CALIFORNIA
Generated on 2019-10-24 13:32 GMT / http://hdl.handle.net/2027/uc1.b3252760
Public Domain in the United States, Google-digitized / http://www.hathitrust.org/access_use#pd-us-google

beweglich war; zeitweise neigte sich der Polyp augenscheinlich in den Kehlkopf und verursachte die angegebenen Erscheinungen. Da der Polyp beweglich war und der Farbe nach sich sehr wenig von der umgebenden Schleimhaut unterschied, so konnte er leicht übersehen werden, weshalb sich die vorhergehende ärztliche Behandlung des Kranken als nutzlos erwies. Nach Entfernung des Polyps mittelst kalten Schlingenabbindens und der Verordnung von beruhigenden Einspritzungen wurde der Kranke gesund. Bei mikroskopischer Untersuchung erwies sich der Polyp als ein Fibrom.

Kehlkopf-Polyp. Kleinbürgerin G. R., 66 Jahre alt, kam im April 1909 in die Poliklinik. Vor 3 Jahren fing sie an, leichte Atmungsbeschwerden zu empfinden, hauptsächlich im Moment der Einatmung, bei schnellem Gehen oder Sprechen. Zeitweise, hauptsächlich beim Husten, fühlte die Kranke ein Drücken im Halse. Schlucken schmerzlos; Stimme rein; Husten unbedeutend; Atmung meistenteils frei; Nase fast immer verstopft, speziell das rechte Nasenloch. Bei Untersuchung der Nasenhöhle wurden in beiden Nasenlöchern Schleimpolypen und im Schlundkopf Blutstockungen vorgefunden. Bei Untersuchung des Kehlkopfes stellte man in der Gegend des rechten Gießbeckenknorpels, an seiner inneren Seite, eine Geschwulst fest, welche die Größe einer Mandel hatte, von rotgrauer Färbung, ungleicher Oberfläche, mit bemerkbar erweiterten Blutgefäßen war und sich beim Atmen bewegte. Die Geschwulst reichte in die Kehlkopföffnung hinein, schloß jedoch nicht ganz die Kehlkopfspalte, hinderte nicht beim Atmen und hatte keinen Einfluß auf die Stimme. Die Kranke empfand keine Schmerzen. Die Geschwulst blutete leicht bei Berührung mit der Sonde, war jedoch schmerzlos. Die Basis der Geschwulst mit der Sonde zu umkreisen, war sehr beschwerlich, man konnte aber dennoch konstatieren, daß sie auf einer breiten Basis saß; die Hals- und Unterkieferdrüsen waren nicht geschwollen. In Berücksichtigung des Alters der Kranken, des leichten Blutflusses der Geschwulst und des Umstandes, daß die Geschwulst weder auf das Atmen noch auf die Stimme wirkten, wurde beschlossen, die Nasenpolypen zu entfernen und die Geschwulst im Kehlkopf unter weitere Beobachtung zu stellen. Ich konnte die Geschwulst als nicht bösartig bezeichnen und hielt sie für ein Fibrom mit bedeutender Blutgefäßerweiterung. Angesichts der leichten Blutung der Geschwulst wollte ich mich auch nicht entschließen, ein Stück der Geschwulst zwecks mikroskopischer Untersuchung herauszuholen.

Wie bereits oben erwähnt, sah ich die Kranke im April 1909 zum erstenmal. Nachdem besuchte die Kranke ab und zu die Poliklinik und ich beobachtete die Entwicklung der Geschwulst, welche in der Tat allmählich wuchs und, obwohl sie zu Anfang 1912 fast die ganze Kehlkopfspalte einnahm, verursachte sie der Kranken dennoch keine unangenehmen objektiven Empfindungen, weder in bezug auf die Atmung noch auf die Stimme. Gleich-

Digitized by Google
Original from UNIVERSITY OF CALIFORNIA
Generated on 2019-10-24 13:32 GMT / http://hdl.handle.net/2027/uc1.b3252760
Public Domain in the United States, Google-digitized / http://www.hathitrust.org/access_use#pd-us-google

zeitig konnte man bemerken, daß die Geschwulst beweglicher und der Stiel derselben stets dünner wurden. Die größere Beweglichkeit der Geschwulst rief bei der Kranken ein Gefühl des Kitzelns in der Kehle und Hustenanfälle hervor, was durch Verordnung von Einatmung und Einnahme narkotischer Mittel beruhigt wurde. Auf jeden Fall konnte man bei der Kranken mit Sicherheit auf die Notwendigkeit einer Tracheotomie rechnen.

So ging es bis April 1912, als die Kranke mir ihre Dankbarkeit für ihre Genesung äußerte. Es stellte sich nun heraus, daß bei einem Hustenanfalle die Geschwulst von ihrem Stiele losgerissen und von der Kranken entweder ausgeworfen oder verschluckt wurde. Somit gelang es mir nicht, die Geschwulst zu bekommen. An Stelle der Geschwulst blieb eine unbedeutende Narbenschwellung der Schleimhaut. Die Pat. befreite sich also von ihrer Krankheit spontan.

Chronischer Kehlkopfkatarrh. Bäuerin P. B., 42 Jahre alt, kam am 17. I. 1912 in die Poliklinik und klagte über ihre heisere, fast unhörbare Stimme und überhaupt über Beschwerden beim Sprechen. Bei Anstrengung der Stimme trat manchmal volle Stimmlosigkeit ein. Beim Sprechen fühlte sie keine Schmerzen im Kehlkopfe, jedoch fiel ihr das Sprechen schwer. Sie war etwa 8 Monate krank, seit Erkältung der Kehle (sie arbeitete am Herde). Eine Änderung in der Stimme trat allmählich mit Verstärkung ein. Nase frei. Eine Veränderung in der Nasenrachenhöhle war nicht zu bemerken. Anderweitig war sie gesund. Darmfunktionen normal.

Bei Untersuchung des Kehlkopfes fand man die wahren Stimmbänder rot, feinknollig verdickt, hauptsächlich die rechten, und die linken besonders am vorderen Ende. Die Stimmbänder gingen bei der Phonation nicht zusammen und ließen dazwischen eine elliptische Ritze. Beim Schlucken und Husten keine Schmerzen. Trockengefühl in der Kehle. Die Diagnose ergab chronische Laryngitis. Symptome, welche auf Tuberkulose oder Lues schließen ließen, wurden weder bei der Anamnese noch bei der Untersuchung des ganzen Organismus vorgefunden. Die Kranke wurde außer durch Pulverisation, Einatmung in die Kehle von bindenden Pulvern und Ausspülungen des Halses, auch mittelst linearer Ausbrennung der Stimmbänder mit einem dünnen Galvanokauter jede 10 bis 12 Tage behandelt. Nach vier Ausbrennungen wurden die Stimmbänder bedeutend dünner, gerader und weniger geschwollen und die Bänder schlossen dichter bei der Phonation. Die Stimme wurde bemerkbar lauter, volle Stimmlosigkeit trat nicht mehr ein und die Beschwerden beim Sprechen in der Kehle beträchtlich geringer. Die Beobachtungen werden fortgesetzt.

Syphilitische Affektion der Nasenrachenhöhle, begleitet von syphilitischem Fieber. Die Kranke ist 39 Jahre alt. Im Herbst 1907 begann sie an einem qualvollen Schnupfen zu leiden und versuchte sich mit verschie-

Digitized by Google
Original from UNIVERSITY OF CALIFORNIA
Generated on 2019-10-24 13:32 GMT / http://hdl.handle.net/2027/uc1.b3252760
Public Domain in the United States, Google-digitized / http://www.hathitrust.org/access_use#pd-us-google

denen örtlichen Mitteln zu kurieren, jedoch bis zum Frühjahr erfolglos. Während der Behandlung (der Arzt hielt die Krankheit augenscheinlich für Tuberkulose) verlor die Kranke aus irgend welchen Gründen die Uvula und klagte über Beschwerden beim Schlucken von Speisen, wobei die Temperatur täglich gegen Abend bis 38° und sogar 39° C stieg, des Morgens jedoch und im Laufe des Tages war die Temperatur 37° C und darunter. Das Schlucken der Speisen wurde stets schwieriger und oft gingen diese durch die Nase. Die Kranke magerte allmählich ab und entkräftete. Ihr Appetit war schlecht und sie litt an starkem Durste, Schwäche und Schlaflosigkeit; der Husten war leicht und machte ihr keine Beschwerden. Im Dezember 1907 sah ich die Kranke zum erstenmal; sie schien sehr erschöpft. Die Hautgewebe und die Schleimhaut in der Mundhöhle und im Rachen waren sehr bleich. An der hinteren Wand des Rachens und am rechten Rachenbogen war ein weiches, oberflächliches Geschwür ohne reaktive Begrenzung, von dünnem, trockenem Schorf bedeckt. Das Geschwür nahm fast die ganze hintere Wand ein und erstreckte sich sogar nach oben hinter den weichen Gaumen. Die Mandeln waren nicht geschwollen. In der Mundhöhle wurden außer Bleichsucht und Trockenheit der Schleimhäute auch trockene, ziemlich große Schorfbedeckungen bemerkt, darunter waren weder wunde Stellen noch Geschwüre. Die Uvula war nicht vorhanden und an ihrer Stelle sah man eine blasse Narbe. An anderen Stellen bemerkte man keine Narben. Bei der Phonation zog sich der weiche Gaumen fast gar nicht zusammen. Die Schleimhäute des Kehlkopfes waren bleich, die Stimmbänder jedoch unverändert und die Stimme normal. Die Unterkieferdrüsen nicht geschwollen, die Nacken- und Halsdrüsen jedoch bemerklich vergrößert. An anderen Körperteilen waren weder Narben noch Spuren von Ausschlag zu sehen. Die Lungen zeigten außer einer unbedeutenden Bronchitis sonst keine Veränderungen. Die Untersuchung des Auswurfs sowie des Schleimes, welcher von dem Geschwüre abgekratzt wurde, auf Vorhandensein von Kochbacillen, sowie die Reaktionen Calmette und Piquet ergaben negative Resultate. Die Milz war nicht geschwollen und nicht durchfühlbar. Neigung zur Verstopfung. Die Kranke war kinderlos. Im Anfang der Ehe hatte sie einen Abort. An Frauenkrankheiten hatte sie nicht gelitten. Sie beschwerte sich über Appetitlosigkeit, Durst, Trockenheit und Schmerzen in der Kehle beim Schlucken; die Speise kam manchmal durch die Nase zurück und der Schmerz beim Schlucken drang bis in die Ohren. Trockenheitsgefühl in der Nase und Loslösung von Schorfhäutchen. Gegen Abend stellte sich fast täglich Hitze ein, jedoch ohne darauffolgende Schweißbildung. Schwäche. Die Kranke war gezwungen, das Bett zu hüten. Die Reaktion Wassermann war 1908 noch unbekannt.

Von der Ansicht ausgehend, daß jegliche Symptome von Tuberkulose fehlten, nahm ich Lupus oder Syphilis an. Für den Lupus sprach die außer-

Digitized by Google
Original from UNIVERSITY OF CALIFORNIA
Generated on 2019-10-24 13:32 GMT / http://hdl.handle.net/2027/uc1.b3252760
Public Domain in the United States, Google-digitized / http://www.hathitrust.org/access_use#pd-us-google

gewöhnlich langsame Fortschreitung der Krankheit, das bleiche, weiche Geschwür, während andrerseits keine Narben, keine Gesichtshautaffektionen vorhanden waren; ferner fieberte die Kranke (was bei Lupus nicht beobachtet wird) und entkräftete zusehends, wobei die starke Magerkeit und Schwäche der Kranken nicht dem Charakter und Aussehen des Lupus entsprach. Es konnte also nur Syphilis vermutet werden, obwohl diese vom Manne der Kranken hartnäckig geleugnet wurde. Am schwierigsten war jedoch das Fieber zu erklären; es ist aber übrigens bekannt, daß sich bei der Syphilis zuweilen tägliches oder auch ganz untypisches Fieber einstellt, wobei ein derartiges Fieber gewöhnlich abends oder nachts eintritt, wodurch es sich vom Wechselfieber unterscheidet. Außerdem bestehen die syphilitischen Fieberanfälle wesentlich im Stadium der Hitze. Frösteln und Schweiße treten lediglich als zufällige und sekundäre Symptome auf. Die Kranken selber, wie dies auch im vorliegenden Falle war, bezeichen dieses Fieber nur als Hitze; über Frösteln und Schweiß klagen sie gewöhnlich nicht. In dieser Annahme und in Anbetracht des progressierenden Marasmus, der Anschwellung der Nackendrüsen und der abends zunehmenden Schmerzen in der Kehle erkannte ich die Syphilis und verordnete der Kranken eine Quecksilberkur durch Einspritzungen unter die Haut. Schon nach der ersten Einspritzung stellte sich eine Abendtemperatur von 37·5° C ein und nach dreimaliger Einspritzung wurde dieselbe normal und die Kranke, welche bis dahin sehr nervös war, fühlte sich viel ruhiger; Schlaf und Appetit stellten sich ein, und dies um so mehr, als die Kranke anfing, die Speisen schmerzlos herunterzuschlucken und überhaupt wieder auflebte. Nach Beendigung der Quecksilberkur (32 Einspritzungen) und gleichzeitigem Gebrauch von Jodkalium erholte sich die Kranke vollständig und nahm zu. Die Jodquecksilberkur wurde nach 3 Monaten wiederholt und danach fühlte sich die Kranke sehr wohl bis Herbst 1911, als sich bei ihr ein Magenkrebs entwickelte, welche letztere Krankheit auch die Ursache ihres Todes war.

Im vorigen Winter stieß ich in meiner Poliklinik auf einen analogen Fall. Bei einer jungen verheirateten Frau wurde in der Kehle eine Erscheinung beobachtet, welche am ehesten als Tuberkulose betrachtet werden konnte, um so mehr, als, obwohl in den Lungen keine Veränderungen festgestellt wurden, das Fieber und die zunehmende Entkräftung, zusammen mit den Veränderungen in der Kehle (bleiches, weiches, oberflächliches, allmählich wachsendes Geschwür ohne reaktive Begrenzung), auf Tuberkulose schließen ließen. Die Reaktion auf Tuberkulose ergab jedoch ein negatives Resultat, während Wassermanns Reaktion positiv ausfiel und den Charakter der Krankheit bestimmte.

Das syphilitische Fieber wird häufiger bei Frauen, welche an der Syphilis erkranken, hauptsächlich bei jungen und seltener bei Männern beobachtet. Außerdem dient dieses Fieber durchaus nicht immer als Symptom

Digitized by Google
Original from UNIVERSITY OF CALIFORNIA
Generated on 2019-10-24 13:32 GMT / http://hdl.handle.net/2027/uc1.b3252760
Public Domain in the United States, Google-digitized / http://www.hathitrust.org/access_use#pd-us-google

lokaler Affektion und der Grad ihrer Entwicklung geht meistenteils nicht parallel mit den Zerstörungen der Krankheit einher; dasselbe wird jedoch augenscheinlich direkt von der Infektion hervorgerufen und stellt im vollen Sinne des Wortes ein spezifisch syphilitisches Fieber dar.

Vereinsberichte.

Wiener Laryngo-rhinologische Gesellschaft.

Sitzung vom 10. Januar 1912.

(Offizielles Protokoll.)

Vorsitzender: Hofrat Prof. O. Chiari.
Schriftführer: Dr. O. Hirsch.

Der Vorsitzende begrüßt als Gäste die Herren: Dr. Newhart aus Minneapolis und Dr. Pischel aus San Francisco.

1. Dr. Pischel demonstriert seine Methode der **Wundbedeckung mit Collodium nach Nasenoperationen.** (Ausführliche Beschreibung erscheint in den Sitzungsberichten des Internationalen Laryngo-Rhinologenkongresses zu Berlin 1911.)

2. Dr. Hugo Stern: **Registrierung von Sprechbewegungen.**

In der Physiologie und Pathologie der Sprache und Stimme sind es vor allem zwei Kapitel, die das größte Interesse beanspruchen. Das eine beschäftigt sich mit der Klanganalyse der Sprachlaute; und wir wissen, daß die bisher erzielten Resultate der Forschungen auf dem Gebiete der akustischen Analyse die Basis für die Phonetik und zum Teil auch für die phonetische Therapie bilden. Das andere, nicht minder wichtige Kapitel hat die Sprechbewegungen als solche und alle sonstigen Funktionen, welche mit ihnen im engeren Konnex stehen, zum Gegenstande des Studiums; es lehrt uns den Mechanismus kennen, durch welchen der Klang der Stimme und die einzelnen Sprachlaute selbst erzeugt werden.

Fragen wir uns zunächst, welche Wege uns zur Beobachtung und Analyse der Sprechbewegungen zur Verfügung stehen, so sehen wir, daß es drei Sinne sind, welche uns gestatten, die Bewegungen des Artikulationsapparates beim Sprechen zu verfolgen und in feinere Einzelheiten zu zerlegen: das Gehör, das Gesicht und das Gefühl, besser gesagt das Getast, wenn auch dieser Ausdruck weniger gebräuchlich ist, weil wir bei wissenschaftlichen Auseinandersetzungen, wie das auch Gutzmann so richtig hervorhebt, uns den Ausdruck Gefühl besser für die Gefühlstöne der Empfindungen und Vorstellungen vorbehalten wollen.

Die Bedeutung des Gesichtssinnes für die Verfolgung von Sprechbewegungen ist auch beim Vollsinnigen eine überaus große. Ein kleines Beispiel mag dies erläutern: Wenn jemand in einem dunklen Zimmer in einiger Entfernung mit etwas gedämpfter Stimme zu uns spricht, verstehen wir ihn viel schlechter, als wenn derselbe Sprecher in derselben Stimmlage und derselben Stimmstärke mit uns redet, aber der Raum hell erleuchtet ist und wir derart seine Sprechbewegungen deutlich verfolgen können. Ich beschäftige mich eben mit diesen Fragen, welche uns quasi ein Maß für die Rolle des Gesichtssinnes beim Hören respektive Verstehen geben, und werde darüber an anderer Stelle ausführlich berichten.

Digitized by Google
Original from UNIVERSITY OF CALIFORNIA
Generated on 2019-10-24 13:32 GMT / http://hdl.handle.net/2027/uc1.b3252760
Public Domain in the United States, Google-digitized / http://www.hathitrust.org/access_use#pd-us-google

Was das Getast (Gefühl) anbelangt, so kommt dieser Sinn hauptsächlich in der Weise in Betracht, daß wir mit ihm und durch ihn auf dem Wege der Nachahmung die von anderen erzeugten Stimmklänge kontrollieren und nachzuahmen vermögen. Er ist der Vermittler aller unserer „Muskelempfindungen", in ihm konzentrieren sich alle Gelenk-, Druck-, Lage-, Bewegungs- und Berührungsvorstellungen sowie alle Bewegungsempfindungen.

Wie wichtig für die Gesangspädagogik die Pflege der Muskelempfindungen ist, habe ich an anderer Stelle (Verhandlungen des III. internationalen Laryngo-Rhinologenkongresses, Berlin 1911) betont; es ist dies ein Gedanke, dessen Bedeutung meines Wissens zuerst Chiari in das richtige Licht gerückt hat und der für manche Fragen der Gesangspädagogik von grundlegender Bedeutung ist. In anderer Weise dient uns das Getast auch dadurch, daß wir mittelst desselben einerseits Vibrationen feststellen können, andrerseits durch Betasten der Sprechwerkzeuge viele in Betracht kommende Bewegungen des Artikulationsapparates in ihren Einzelheiten zu studieren in der Lage sind. Daß auf dem Wege des Gesichtssinnes wie des Getastes der Aufbau der Sprache beim Taubstummen (nach der „deutschen Methode") stattfindet, ist ja so bekannt, daß ich darauf nicht näher einzugehen brauche. Und so sehen wir, daß die Grenzen der subjektiven Untersuchungsmittel, wenn man jeden einzelnen Sinn für sich speziell betrachtet, zwar relativ eng beschränkt sind, aber das Zusammenwirken aller drei, die Kombinationen derselben, also die akustische, optische und taktile Beobachtung miteinander vereint, ein vorzügliches Mittel bilden, um die sprachlichen Bewegungen auch in ihren feineren Nuancen beobachten und analysieren zu können.

Der Wert der einfachen subjektiven Untersuchungsmittel darf nicht unterschätzt werden; andrerseits muß betont werden, daß verschiedene kleinere, aber sehr wichtige Details nur durch Anwendung objektiver Methoden erschlossen werden können, und man bedient sich daher auf den verschiedenen Sinnesgebieten registrierender Instrumente. Neben der akustischen Registrierung ist es vor allem die optische Registrierung in den verschiedensten Modifikationen — es sei hier nur auf die Untersuchungen von Hement, Marey, Gutzmann, Grumma, E. Barth, Grandgent, Atkinson, F. Stolze, ferner auf die diesbezüglichen Arbeiten auf dem Gebiete der Röntgenophotographie von Scheier, Fröschels, Eijkmann u. a. hingewiesen —, der wir die Erweiterung unserer Kenntnisse verdanken. Eine Gesamtaufnahme der Artikulationsbewegungen gestattet der Zwaardemakersche Apparat; die mit demselben gewonnenen Resultate kommen hauptsächlich der Stimmphysiologie zustatten. Wenn ich von den vielen Tatsachen, die aus dem Arbeiten mit diesem Apparat (neben Zwaardemaker insbesondere Gutzmann und Flatau) hervorgingen, nur die eine erwähne, daß nämlich gefunden wurde, daß der geschulte Sänger im Gegensatz zum Natursänger seinen Kehlkopf entlastet, hingegen die peripheren Teile (Lippen, Mundboden etc.) belastet, daß ferner der Kehlkopf des Kunstsängers ein Hinstreben nach der Indifferenzlage zeigt und auch das Ansatzrohr desselben beim Singen eine ziemlich einheitliche Form bewahrt, so glaube ich die grundlegende Wichtigkeit derartiger Untersuchungen genügend betont zu haben.

Ich bespreche nun einen Apparat, der es ermöglichen soll, die einzelnen Artikulationsbewegungen in sichtbare bleibende Zeichen umzusetzen. Er stammt von dem italienischen Ingenieur Adameo Gentilli

Digitized by Google
Original from UNIVERSITY OF CALIFORNIA
Generated on 2019-10-24 13:32 GMT / http://hdl.handle.net/2027/uc1.b3252760
Public Domain in the United States, Google-digitized / http://www.hathitrust.org/access_use#pd-us-google

und wurde schon vor Jahrzehnten in einigen Gesellschaften Deutschlands und auch anderswo — damals war er noch ganz unvollkommen — demonstriert. Speziell in Kreisen von Laryngologen und sonstigen Fachgenossen, die sich mit phonetischen Studien befassen, ist er so gut wie nicht bekannt und ich habe hauptsächlich deshalb diese Demonstration angemeldet, weil der Apparat auf der letzten Ausstellung des III. internationalen Laryngo-Rhinologenkongresses in Berlin (August 1911) viel Interesse fand.

Der Glossograph — so nennt ihn Gentilli — besteht aus 2 Teilen, einem Aufnahmeapparat und dem eigentlichen Zeichenapparat. Der erstere besteht wieder aus 3 Apparaten, dem eigentlichen Glossograph, dem Apparat zur Übertragung der Vibrationen der Nase und dem Apparat, der die Vibrationen des Larynx aufnimmt. Die Bewegungen der Zunge werden durch 2 Hebel von verschiedener Länge mitgemacht. Der längere wird durch alle Bewegungen der Zunge, der kürzere bloß durch die Bewegungen der vorderen Zungenpartie gehoben. Auf diese Weise markiert der längere Hebel die gutturalen und dentalen, der kürzere Hebel bloß die dentalen Laute. Zwei kleine Hebel, die aber synchron und nur wie ein einziger Hebel wirken, machen alle Bewegungen der Lippen mit. Ein kleiner Flügel wird durch den Mundhauch bewegt und markiert die Vokale, die Liquiden und die Reibelaute. Die bei den Nasalen aus der Nase austretende Luft sollte eigentlich direkt registriert werden, aber aus konstruktiven Gründen zog man es vor, dieselbe indirekt durch die hierdurch erzeugten Vibrationen der Nasenwände zu registrieren.

Alle diese Teile schließen oder öffnen elektrische Kontakte, sobald sie bewegt werden, und aktivieren hierdurch die ihnen zugehörigen Elektromagnete des Schreibapparates, der auf 6 Zeilen die gesprochenen Laute registriert: Die Koinzidenz respektive Nichtkoinzidenz der geschriebenen Zeichen im transversalen Sinne repräsentiert einen Laut. Bezüglich der näheren Konstruktion des Glossographen verweise ich auf die Verhandlungen des III. internationalen Laryngo-Rhinologenkongresses und möchte jetzt nur kurz die Schriftzeichen selbst besprechen.

Je nach dem Ort der Lautbildung im Ansatzrohr unterscheiden wir drei Artikulationsgebiete. Das erste Artikulationsgebiet umfaßt alle Laute, welche mit den Lippen allein oder mit der Unterlippe und der oberen Zahnreihe gebildet werden: b, p, f, w, m; davon sind b, w, m tönende, p, f tonlose Konsonanten. Im zweiten Artikulationsgebiete, das die Laute in sich schließt, welche an der Zungenspitze, den Zähnen und dem vordersten Teil des Gaumens gebildet werden, liegen die Laute: d, t, s, ss, sch, l, r, n. Davon sind tönend: d, s, l, r, n; tonlos: t, ss, sch.

Zum dritten Artikulationsgebiete gehören die Laute, welche zwischen dem Zungenrücken und Gaumen gebildet werden: g, k, ch, j, r (uvulare) und ng; tönend sind von diesen: g, j, r, tonlos: k und ch. Bezüglich der Vokale (die Diphthonge ergeben sich aus der Kombination zweier Vokale, genau so wie die zusammengesetzten Konsonanten x, z etc.) ist kurz zu sagen, daß bei a, o und u die Zunge ziemlich flach im Munde liegt, bei o und u werden die Lippen vorgeschoben, bei e hebt sich der vorderste Teil des Zungenrückens, bei i wird diese Bewegung noch ausgesprochener.

Nun etwas über das Dechiffrieren der Schrift. Die zu einem Laut gehörigen Zeichen sind nicht genau zwischen zwei Querzeilen enthalten, sondern sie übergreifen mehr oder weniger, was daher rührt, daß nicht alle bei einem Laut beteiligten Artikulationsstellen gleichzeitig einsetzen und abschnei-

Digitized by Google
Original from UNIVERSITY OF CALIFORNIA
Generated on 2019-10-24 13:32 GMT / http://hdl.handle.net/2027/uc1.b3252760
Public Domain in the United States, Google-digitized / http://www.hathitrust.org/access_use#pd-us-google

den, sondern daß die Artikulationsstellung der Zunge und der Lippen schon vorbereitet wird, ehe noch Luft und Stimme austreten, und oft noch fortdauern, nachdem der Luftstrom und die Stimmgebung aufgehört haben. Um den Apparat nicht zu sehr zu komplizieren, mußten mehrere Artikulationsstellen einem und demselben Hebel zugewiesen werden, wodurch verschiedene sogenannte „falsche Einschiebsel" registriert werden, aber sie sind von viel kürzerer Dauer als ein wirklich gesprochener Zwischenlaut, so daß man sie daran erkennt.

Ich bin daran, einige dieser Fehlerquellen — so unter anderem auch die Konfrontierung einiger Laute, wie sch und vorderes ch etc. — durch Verbesserung der Konstruktion zu beheben und sonstige für phonetische Zwecke wichtige Veränderungen zu treffen, wodurch der Apparat, der Glossograph, eine rationelle Verwendbarkeit finden dürfte.

Vor allem scheint er mir für das Studium fremder Sprachidiome von großem Nutzen zu sein. Wenn wir eine fremde Sprache hören, so sind wir erfahrungsgemäß nicht in der Lage, zum Beispiel ein schweres Wort nachzusagen, weil wir fremde Laute mit dem Ohr nicht leicht perzipieren und auch oft nicht einmal in der Lage sind, selbst beim willkürlichen Nachsprechen eines solchen Wortes zu beurteilen, in welches Artikulationsgebiet der oder jener Laut gehört. Ich selbst habe diese bekannte Beobachtung an zwei mir völlig fremden Sprachen (Japanisch und Türkisch) bestätigen können: es war mir kaum möglich, anzugeben, in welches Artikulationsgebiet der oder jener Laut gehört. Die Aufnahme mit dem Glossograph brachte mir sofort Klarheit; ist auch die Schrift als solche für jemanden, der die Sprache nicht näher kennt, wohl kaum zu lesen, so gelingt es doch, sofort genau zu bestimmen, in welches Artikulationsgebiet die einzelnen Laute gehören, und gewiß ist schon dies allein für die Erforschung fremder Idiome von großer Bedeutung.

Auch zur Analyse diverser Sprach- und Stimmaffektionen ist der Glossograph zu verwenden; so zum Beispiel zeigt er die Rhinolalia aperta sehr charakteristisch, ferner den Anteil der Nasenresonanz bei den verschiedensten Registern etc.

Der Erfinder des Glossograph dachte auch noch an einen anderen Zweck — seine Benutzung für den Taubstummenunterricht. Ich selbst habe darüber bis jetzt noch keine Erfahrung und möchte daher nur diese Idee im Sinne Gentillis weiter ausführen; Gentilli stützt sich da auf einen Ausspruch A. Graham Bells, der an einer Stelle seines Werkes über den Mechanismus der Sprache sagt: „Wenn man die Sprache sichtbar machen könnte, so gäbe dies ein vorzügliches Korrektiv für Taubstumme, indem es ihnen den Vergleich einer korrekten Sprache mit ihrer eigenen fehlerhaften Aussprache ermöglichen würde. Und in diesem Sinne, meint Gentilli, soll der Apparat ein Mittel zur Demonstration des Mechanismus der Sprache bieten, es würde dem jungen Taubstummen auch ein Mittel an die Hand gegeben werden, um seine eigenen Sprechversuche auch in Abwesenheit des Arztes resp. Taubstummenlehrers zu kontrollieren, indem er ihm anzeigt, wo und worin er gefehlt hat. (Auch zur Korrespondenz der Taubstummen untereinander könnte der Glossograph selbst beziehungsweise die darauf immer wieder geübte Schrift verwendet werden.)

Neben den diversen phonetischen Schriften (Brücke, Gutzmann u. a.) haben wir eine Zeichenschrift vor uns, die das unmittelbarste Bild der Ein-

Digitized by Google
Original from UNIVERSITY OF CALIFORNIA
Generated on 2019-10-24 13:32 GMT / http://hdl.handle.net/2027/uc1.b3252760
Public Domain in the United States, Google-digitized / http://www.hathitrust.org/access_use#pd-us-google

mente der Sprachlaute bietet und die demnach wirklich sichtbare Sprache ist. Schließlich wäre noch hervorzuheben, daß der Apparat, wenn er einmal vervollkommnet ist, auch für nicht wissenschaftliche Zwecke wohl sehr in Betracht kommen wird. Der Gedanke, ihn für stenographische Zwecke zu verwenden, liegt doch ziemlich nahe, und endlich ist wohl, wie ich glaube, auch daran zu denken, daß es auf diese Weise gelingen dürfte, statt mit der Hand die Telegraphenzeichen auf weite Entfernungen hin zu geben, dies durch das Sprechen mit dem Glossographen gelingen dürfte.

Und so sehen wir denn, wie in der Gegenwart eine Disziplin der anderen nutzbar und dienlich gemacht werden kann und wie die Arbeit des menschlichen Geistes auf einem Gebiete hoffnungsvolle Perspektiven auf anscheinend ganz fremde, weit entlegene Gebiete eröffnet. Aber abgesehen davon, zeigt uns die Arbeit auf diesen Gebieten, welch große Fortschritte die Phonetik als solche und insbesondere die immer mehr zur Geltung kommende und sich ausbauende phonetische Analyse aufweist und welche Bedeutung sie auch für das Endziel all unseres Handelns, für die Therapie stetig gewinnt.

Diskussion.

Prof. Réthi: Ich befürchte, daß der demonstrierte Apparat, so wie er jetzt ist, den angestrebten Zweck nicht ganz erfüllen wird, indem die Muskelbewegungen, die sich bei den zu untersuchenden Lauten normalerweise abspielen, durch das Anlegen desselben, namentlich durch das Aufsetzen des Instrumentes auf die Zunge sicherlich schon mechanisch, mehr aber noch reflektorisch beeinflußt und modifiziert werden, so daß eine genaue Analyse unmöglich wird. Handelt es sich dagegen nur um eine oberflächliche Klassifizierung und die Bestimmung der Zugehörigkeit eines Lautes zu diesem oder jenem Artikulationsgebiet, so dürfte hierfür unser Gehör allein auch schon genügen. Wenn der Apparat jedoch vervollkommnet sein wird, so wird er sehr wohl geeignet sein, manchen Aufschluß nach dieser Richtung hin zu geben und uns auch die vom Vortragenden angegebenen Perspektiven näherzubringen.

Dr. Weil: Mit Bezug auf die Angabe des Vortragenden, daß man im Finstern nicht so gut hört als bei Licht, möchte ich darauf hinweisen, daß man bekanntlich im Theater bei Benutzung eines Opernglases sowohl Gesang als Sprache entschieden besser hört als ohne dasselbe.

Dr. Stern (Schlußwort): Die von Prof. Réthi vorgebrachten Bedenken sind berechtigt, doch ist ja der Apparat, wie schon erwähnt, noch nicht so vollkommen konstruiert, daß diese Fehlerquellen eliminiert werden könnten.

3. Dr. Oskar Hirsch: Ich erlaube mir eine Pat. vorzustellen, welche **ich nach der von mir angegebenen Methode auf endonasalem Wege in Lokalanästhesie an Hypophysentumor operierte.** Ich hatte schon öfters Gelegenheit, solche Fälle zu demonstrieren, doch beansprucht dieser Fall deshalb Interesse, weil es eine der jüngsten Pat. ist — die Patientin ist 16 Jahre alt —, welche bisher an diesem Leiden operiert wurde, und weil ich an ihr beweisen will, daß meine Methode auch bei so jungen Leuten anwendbar ist. Wohl macht die Pat. heute — nahezu 6 Wochen nach der Operation — in ihrem psychischen Verhalten einen unvergleichlich günstigeren Eindruck als vor der Operation, wo sie so ängstlich, indolent und schwerfällig war, daß ich große Bedenken trug, ob es auch wirklich möglich sein werde, die Hypophysenoperation durchzuführen. Die Pat. stellt jenen durch Hypophysentumor bedingten Krankheitstypus dar, welcher nach Fröhlich als Degeneratio

Digitized by Google
Original from UNIVERSITY OF CALIFORNIA
Generated on 2019-10-24 13:32 GMT / http://hdl.handle.net/2027/uc1.b3252760
Public Domain in the United States, Google-digitized / http://www.hathitrust.org/access_use#pd-us-google

adiposo-genitalis bezeichnet wird. Diese Erkrankung beruht — wie schon der Name sagt — in einer Verfettung des Organismus und in Störungen der Funktion der Genitalorgane. Bei der Pat. sind Menses noch nicht aufgetreten. Die wichtigste Störung jedoch, derentwegen die Pat. auch operiert wurde, ist die Sehstörung. Das Leiden läßt sich 3 Jahre zurückverfolgen und äußerte sich in Abnahme der Sehkraft und in Kopfschmerz. Im Mai 1910 konnten auf beiden Augen nur noch Reste von Sehvermögen nachgewiesen werden und im November 1911, als ich die Pat. in Behandlung nahm, ergab der Augenbefund: Rechts: temporale Hemianopsie, Visus $^1/_{10}$, links: Erblindung. Am 21. XI. 1911 entfernte ich rechts die mittlere Muschel, links nicht, weil die Nase zu eng war, und am 29. XI. führte ich mit gütiger Erlaubnis des Herrn Prof. Urbantschitsch an dessen Klinik die Hypophysenoperation auf dem Wege der submukösen Septumresektion aus. Die Ablösung der Schleimhäute gelang leicht, dagegen mußte die Keilbeinhöhle aufgemeißelt werden. Erst eröffnete ich die linke Keilbeinhöhle mittelst Meißels, dann die rechte Keilbeinhöhle auf die Weise, daß ich die eine Branche des verlängerten Middletonschen Instrumentes in die bereits eröffnete linke Keilbeinhöhle einführte, die andere Branche in die rechte Keilbeinhöhle einpreßte und das so gefaßte Knochenstück entfernte. Die Reste der vorderen Wände wurden mit Stanzen abgetragen. Das Septum sphenoidale war gut erhalten und mußte gleichfalls entfernt werden. Der Hypophysenwulst präsentierte sich als schräg nach hinten abfallende, leicht konvexe Wand, die zirka 1 *cm* hinter der vorderen Keilbeinwand liegt. Auch der Hypophysenwulst mußte aufgemeißelt werden. Ich erzeugte eine Fissur, brach von da aus die Knochenschale auf und entfernte letztere mit kleinen Stanzen im Umfange von $1^1/_2 \times {}^3/_4$ *cm*, und in diesem Umkreise umschnitt ich die Dura. Nach deren Abhebung löffelte ich den Tumor aus und fing einzelne Gewebsstücke des weichen und blutreichen Tumors auf. Von der Annahme ausgehend, daß es sich in diesem Falle um einen ziemlich großen Tumor handeln müsse — die Gründe für diese Annahme will ich später ausführen — begnügte ich mich diesmal nicht mit der Entfernung des mit der Curette erreichbaren Tumorabschnittes, sondern trachtete, den Tumor zu aspirieren, eine Methode, welche bei Hypophysentumoren meines Wissens bisher noch nicht angewendet worden ist.[1]) Ich ließ mir rechtwinklig abgebogene Glasröhren von verschiedenem Kaliber anfertigen und verband sie mit einem Saugapparat, der aus Ballon und einem Rezeptor für das aspirierte Material bestand. (Demonstration des Apparates.) Ein solches ausgekochtes Glasrohr führte ich in den Tumor ein und ließ nun aspirieren. In kürzester Zeit füllte sich der Rezeptor über die Hälfte mit einem Inhalt, den ich beim ersten Blick für Blut hielt. Bei näherer Betrachtung zeigte es sich, daß es ein aus Blut und Tumorgewebe bestehender Brei war. Ich beendigte die Operation, indem ich zwischen die Schleimhautblätter einen Jodoformgazestreifen einführte. Ich ließ sowohl das mit der Cürette als auch das mit dem Saugapparat entfernte Gewebe untersuchen. Die mikroskopische Untersuchung, welche Herr Dr. Erdheim vorzunehmen die Güte hatte, ergab, daß es sich um das gleiche Gewebsmaterial, um einen adenomatösen Tumor des Hypophysenvorderlappens handle.

---

[1]) Das Prinzip des Saugens wurde von Krause in die Gehirnchirurgie eingeführt.

Digitized by Google
Original from UNIVERSITY OF CALIFORNIA
Generated on 2019-10-24 13:32 GMT / http://hdl.handle.net/2027/uc1.b3252760
Public Domain in the United States, Google-digitized / http://www.hathitrust.org/access_use#pd-us-google

Eine Nachmessung ergab, daß die Menge des aspirierten, mit Blut vermengten Tumorbreies zirka 50 cm^3 betragen hat. Der Verlauf der Heilung wich von dem der anderen Fälle ab. Bis zum zweiten Tage war das Befinden der Pat. gut. Ende des zweiten Tages trat Fieber bis zu 39° und Erbrechen auf. Das Erbrechen hielt in wechselnder Häufigkeit bis zum fünften Tage an, dabei Temperaturen bis 40·5°.

Es dauerte 14 Tage, bis die bedrohlichen Symptome und die starken Temperatursteigerungen nachließen, doch wurden auch nach dieser Zeit Temperaturen von 38° gemessen, ohne daß das subjektive Befinden der Pat. stärker beeinflußt gewesen wäre. Ende der vierten Woche war das Fieber endgültig gewichen, die Pat. bei bestem Wohlbefinden, und sie wurde daher aus der Klinik entlassen. Ich glaube, daß es an Stelle des entfernten Tumors zu einem Hämatom kam, das in Eiterung überging; dafür spricht, daß zu Anfang der dritten Woche eine reichliche schleimig-eitrige Nasensekretion auftrat.

Die Augenuntersuchung am 30. XII. 1911 (4 Wochen nach der Operation) ergab, daß die Sehschärfe von $^6/_{60}$ auf $^6/_{24}$ gestiegen ist.

Ganz auffallend ist die Besserung im psychischen Verhalten. Während die Pat früher indifferent und teilnahmslos war, ist sie jetzt lebhaft, mitteilsam und geistig regsam. Das Körpergewicht betrug vor der Operation 64 *kg*, jetzt 58 *kg*. Es tritt Behaarung in den Achselhöhlen und auch am Mons Veneris auf.

Ich gestatte mir noch die Begründung nachzuholen, warum ich auf einen größeren Tumor schloß, obgleich die röntgenologische Untersuchung durch Herrn Dozenten Dr. Schüller und Dr. G. Schwarz bloß eine mäßige Erweiterung der Sella turcica konstatierte. Zu diesem Zwecke erlaube ich mir die Zeichnung eines sagittalen Medianschnittes durch Schädel und Gehirn zu demonstrieren. Es ist dies ein Präparat, welches Herr Prof. Hochstetter angefertigt hatte und welches nach einer von ihm ersonnenen Methode so gehärtet wurde, daß die topographisch-anatomischen Verhältnisse nahezu genau der Wirklichkeit entsprechen dürften. Herr Prof. Hochstetter hatte die Freundlichkeit, mir eine Photographie dieses selten schönen Präparates zur Verfügung zu stellen und seinem Entgegenkommen verdanke ich es, daß ich Ihnen hier eine gezeichnete Kopie demonstrieren kann. Man sieht im Bilde, daß das Chiasma opticum nicht — wie in den meisten anatomischen Lehrbüchern noch beschrieben wird — im Sulcus chiasmatis, sondern sich — wie schon von Zander festgestellt wurde — über dem Sulcus in einer Distanz von nahezu 1 *cm* befindet. Es muß daher der Tumor, um das Chiasma zu erreichen, in die Schädelhöhle hineinwachsen und, um es zu komprimieren oder die Sehnerven abzuschnüren (Türck), von beträchtlicher Größe sein.

Zum Schlusse will ich bemerken, daß der Visus trotz der Entfernung eines großen Teiles der Geschwulst keine so auffallende Besserung erfuhr, wie ich dies bei anderen Fällen sah, in denen ich viel weniger vom Tumor entfernt hatte. Dies hängt vom Grade der Läsion der Sehnerven und von deren Erholungsfähigkeit ab. Ich habe bis zum heutigen Tage 18 Hypophysisoperationen ausgeführt, 16mal mit Erfolg, 2mal mit Exitus letalis. Spiesk (Frankfurt) publizierte kürzlich einen Fall, den er nach meiner Methode mit sehr gutem Erfolge operiert hatte. Es sind somit nach meiner Methode bisher 19 Operationen[1]) mit 2 Todesfällen ausgeführt worden.

[1]) Nachtrag zum Protokoll während der Korrektur am 26. April: Seit dem 10. I. 1912 operierte ich noch 5 Fälle, sämtlich mit gutem Erfolge, so daß derzeit

Digitized by Google
Original from UNIVERSITY OF CALIFORNIA
Generated on 2019-10-24 13:32 GMT / http://hdl.handle.net/2027/uc1.b3252760
Public Domain in the United States, Google-digitized / http://www.hathitrust.org/access_use#pd-us-google

Die Mortalität beträgt derzeit kaum 11%. Nach der Schlofferschen Methode und nach deren Modifikationen (von Eiselsberg, Hochenegg, Kocher, Halstead, Kanavel, Chiari) sind bisher 54 Operationen mit 22 Todesfällen bekannt geworden; dies entspricht derzeit einer Mortalität von 41%.

Diskussion.

Prof. Chiari erwähnt zunächst, daß er bei seiner bisher zweimal ausgeführten Operationsmethode der Tumoren der Hypophyse ebenfalls zuerst eine Keilbeinhöhle eröffnete und von dieser aus den hinteren Teil des Septum nasi und das Septum sphenoidale entfernte und dann auch die vordere Wand der anderen Keilbeinhöhle resezierte.

Dann ersucht er Herrn Dr. Hirsch, künftighin bei der Besprechung seiner Hypophysenoperationen auch eines Falles zu erwähnen, den er (Hirsch) als Hypophysentumor endonasal operiert hatte. Dieser Fall ging letal aus, erwies sich aber bei der Sektion als Hydrocephalus ohne Tumor der Hypophyse. Es war also eine falsche Diagnose gestellt worden. Durch diesen Fall wird ja die Statistik der Hirschschen Operation nicht verschlechtert, aber erwähnt sollte er doch werden.

Dr. Hirsch: Herr Hofrat Chiari fordert mich auf, bei Besprechung meiner Operationsresultate bei Hypophysistumoren auch jenen Fall von Hydrocephalus anzuführen, der unter der Diagnose Hypophysistumor operiert wurde und ad exitum kam. Diese Aufforderung geht mir um so mehr nahe, als dadurch der Anschein erweckt wird, als ob ich etwas verschweigen wollte. Dies ist jedoch nicht der Fall, denn ich habe über jene Operation sowohl auf dem Internationalen Laryngologenkongreß als in der Wiener Gesellschaft der Ärzte ausführlich berichtet und überdies diesen Fall auch in meiner letzten Publikation (Berliner klin. Wochenschr., 1911, Nr. 43) erwähnt. Wenn ich aber über die Resultate der endonasalen Operation bei Hypophysistumoren spreche, kann ich diesen Fall nicht mitzählen, da er doch nicht in die Gruppe der Hypophysistumoren gehört. Ich gestatte mir, dies auch an dieser Stelle nochmals zu erläutern.

Es handelte sich um eine Pat., bei welcher mit Rücksicht auf eine röntgenologisch nachweisbare Erweiterung der Sella turcica mit Rücksicht auf Sehstörungen und Ausbleiben der Menses an einer der hiesigen Kliniken die Diagnose Hypophysistumor gestellt und der Pat. die Operation empfohlen wurde. In Wirklichkeit handelte es sich um einen circumscripten Hydrocephalus des III. Ventrikels, durch welchen die sonst normale Hypophyse plattgedrückt und in den hinteren Abschnitt der Sattelgrube abgedrängt wurde, während der vorderste Abschnitt der Sattelgrube vom ausgebuchteten Boden des III. Ventrikels so eingenommen wurde, daß der Ventrikelboden mit dem Boden der Sattelgrube verlötet war. Ich eröffnete, wie die Sektion des Falles ergab, die Sella an der richtigen Stelle und legte die Dura frei. Hinter derselben mußte ich auf Grund der gestellten Diagnose den Hypophysentumor vermuten. Ich umschnitt die Dura und Flüssigkeit kam hervor. Ich dachte an-

---

die Gesamtzahl der von mir operierten Fälle 23 beträgt. Holmgren (Stockholm) operierte nach meiner Methode einen Fall ebenfalls mit gutem Erfolge. Es beläuft sich somit die Zahl der nach meiner Methode operierten Fälle auf 25. Darunter 2 Todesfälle. Somit beträgt die Mortalität zurzeit 8%.

Generated on 2019-10-24 13:32 GMT / http://hdl.handle.net/2027/uc1.b3252760
Public Domain in the United States, Google-digitized / http://www.hathitrust.org/access_use#pd-us-google
Digitized by Google
Original from UNIVERSITY OF CALIFORNIA

fangs, es handle sich um eine Cyste und beendigte die Operation; doch die Flüssigkeit — Liquor cerebrospinalis — floß kontinuierlich ab, die Pat. wurde bewußtlos und starb nach 2 Tagen. Die Sektion ergab, daß ich den mit der Dura verlöteten Ventrikelboden eröffnet habe, was bei den abnormalen anatomischen Verhältnissen nicht vorausgesehen und daher nicht vermieden werden konnte. Diesen Fall eines Hydrocephalus den Hypophysistumoren zuzurechnen, wäre nicht am Platze.

Ich will noch bemerken, daß die Stellung der richtigen Diagnose in einem solchen Falle an der Grenze des ärztlichen Könnens liegt. Selbst so erfahrenen Forschern, wie es Oppenheim und Krause sind, widerfuhr ein ganz ähnliches Mißgeschick, indem Oppenheim einen Hypophysistumor annahm, den Fall zur Operation wies und Krause bei der Operation nach Schloffer statt auf die Hypophyse auf den Ventrikel stieß und diesen eröffnete. Die Sektion ergab einen Hydrocephalus und einen Tumor an anderer Stelle.

Sitzung vom 7. Februar 1912.

(Offizielles Protokoll.)

Vorsitzender: Hofrat Prof. O. Chiari.
Schriftführer: Dr. J. Braun.

Der Vorsitzende begrüßt Herrn Dr. Elémer Pollatschek aus Budapest als Gast und hält einen Nachruf nach dem verstorbenen Chirurgen Butlin, der sich auf dem Gebiete der Laryngologie einen sehr geachteten Namen geschaffen hat. Ferner macht der Vorsitzende Mitteilung von der Ernennung seines Assistenten, des Dozenten Dr. Kahler, zum Extraordinarius und Leiter der Klinik in Freiburg i. Br.

I. Wissenschaftlicher Teil der Sitzung.

1. Dr. H. Stern stellt einen seltenen Fall von **Sigmatismus** vor, bei dem das „s“ durch ein „ch“ ersetzt wurde.

Prof. Réthi weist in der Diskussion auf gewisse klanganalytische Ähnlichkeiten dieser beiden Reibungslaute hin. Dr. F. Neumann teilt mit, daß er im Jahre 1911 dieselbe Sprachaffektion, die er als Parasigmatismus gutturalis bezeichnet, aus dem Ambulatorium des Prof. Gutzmann in Berlin publiziert hat.

2. Dr. Menzel zeigt einen 57jährigen Mann mit einem **initialen primären Carcinom des weichen Gaumens.**

Der Patient klagte, als er vor einigen Wochen in des Vortragenden Ambulatorium erschien, ausschließlich über pharyngitische Beschwerden, so daß der Befund des Carcinoms in diesem Falle sich eigentlich als „zufälliger Nebenbefund“ erwies. Die Untersuchung des Rachens ergab bei dem kräftigen und wohlgenährten Patienten eine etwa zweihellerstückgroße kreisrunde Effloreszenz mit glattem eingesunkenen Zentrum und wallartig aufgeworfener, aus einer großen Zahl von Höckerchen gebildeten Peripherie. In Anbetracht des Umstandes, daß die Palpation eine derbe Konsistenz des peripheren Randes ergab, mußte Dr. Menzel die Wahrscheinlichkeitsdiagnose eines Carcinoms machen, welche durch das Resultat der von Herrn Prof. Joannowics durchgeführten histologischen Untersuchung bestätigt wurde (verhornendes Plattenepithel-Carcinom). (Demonstration.) Die rundliche Form des Carcinoms, das glatte eingesunkene Zentrum und die aufgeworfene Peripherie machen es sehr wahrscheinlich, daß es sich in dem vorliegenden Falle um ein dem flachen Hautcarcinom — dem Ulcus rodens —

Digitized by Google
Original from UNIVERSITY OF CALIFORNIA
Generated on 2019-10-24 13:32 GMT / http://hdl.handle.net/2027/uc1.b3252760
Public Domain in the United States, Google-digitized / http://www.hathitrust.org/access_use#pd-us-google

analoges Neugebilde der Schleimhaut handelt. Von ätiologischer Wichtigkeit ist der Umstand, daß in der Mundhöhle des Patienten eine große Zahl von leukoplakischen Herden sich befindet, aus deren einem offenbar das Carcinem hervorgegangen ist. Am linken Unterkieferwinkel befindet sich eine harte, runde, schmerzlose, erbsengroße Lymphdrüse.

Der Vortragende beabsichtigt, das erwähnte Carcinom nach Analogie der flachen Hautcarcinome durch Behandlung mit Röntgen-, bzw. Radiumstrahlen zum Schwinden zu bringen und erst, falls diese Methode nicht zum Ziele führen sollte, dasselbe zu exstirpieren. Im Zusammenhange damit erinnert Vortragender an den von ihm im Jahre 1908 in der k. k. Gesellschaft der Ärzte demonstrierten Fall eines auf Grundlage einer Narbe am weichen Gaumen enstandenen, zirka erbsengroßen Carcinoms, welches damals vom Vortragenden exstirpiert wurde und bis heute rezidivfrei geblieben ist. In der Literatur finden sich nur ganz vereinzelte Beobachtungen über derartige initiale primäre Carcinome des weichen Gaumens.

3. Privatdozent Dr. Emil Glas demonstriert einige **retronasale Photographien:** Die Photographie eines großen hinteren Muschelendes; die Photographie einer sehr großen hinteren Septumschwellung; die Photographie einer membranösen retronasalen Atresie. Die Photographien wurden mit dem Hays'schen Pharyngoskop (Zaufal-Kahler-Leiter) aufgenommen.

Weiters demonstriert Privatdozent Dr. Glas histologische Präparate eines Fibroms der Wangenschleimhaut (von einem 35jährigen Patienten stammend, der gegenüber dem zweiten rechten oberen Praemolaris eine kleinwalnußgroße, nicht ulcerierte kugelrunde Geschwulst zeigte) und eines Angioma cavernosum der mittleren Muschel (von einem 60jährigen Patienten stammend, der wegen schwerer Epistaxis in Behandlung kam. Abtragung des am vorderen Ende der mittleren Nasenmuschel inserierenden haselnußgroßen Tumors. Heilung).

4. Prof. Dr. Kahler demonstriert einige Photographien des **Nasen-Rachenraumes und des Kehlkopfes** unter Vorführung des Apparates zur Aufnahme desselben.

5. Privatdozent Dr. Fein: Unter den Ursachen der totalen **Lähmungen** des **Nervus recurrens** nehmen die **Infektionskrankheiten** — mit Ausnahme der Syphilis — wohl die letzte Stelle ein. Wir finden allerdings in den Lehrbüchern Diphtheritis, Scharlach, Typhus und Influenza als ätiologische Faktoren angegeben. Wenn wir aber die meisten veröffentlichten Fälle näher betrachten, dann sehen wir, daß die angegebene Pathogenese einer genaueren Kritik nicht Stand hält. Denn damit, daß auf die Koinzidenz der Infektionskrankheit und des Auftretens der Stimmbandlähmung hingewiesen wird und daß zurzeit keine andere Ursache für das Entstehen der Recurrensaffektion nachweisbar war, ist die Sache noch nicht abgetan. In bezug auf den ersten Punkt kann es sich ja begreiflicherweise um ein zufälliges Zusammentreffen handeln und in bezug auf den zweiten Punkt muß auf jene zahlreichen Fälle verwiesen werden, bei denen sich allerdings während einer gewissen Beobachtungsdauer kein sicheres ätiologisches Moment ausfindig machen läßt, bei denen aber nach entsprechend längerer Beobachtungsdauer doch organische Schädlichkeiten, also vor allem anderen Aneurysmen der Aorta, dann auch Mediastinaltumoren für den linken Nerv. recurrens, pleuritische Spitzenaffektionen für den rechten Nerven nach-

Digitized by Google
Original from UNIVERSITY OF CALIFORNIA
Generated on 2019-10-24 13:32 GMT / http://hdl.handle.net/2027/uc1.b3252760
Public Domain in the United States, Google-digitized / http://www.hathitrust.org/access_use#pd-us-google

gewiesen werden können. Also die Diagnose per exclusionem ist für den Beweis durchaus nicht hinreichend.

Wir müssen vielmehr für den Beweis einer Recurrenslähmung als Folge einer überstandenen Infektionskrankheit noch die Erfüllung einer anderen Forderung verlangen. Wenn es sich nämlich um eine Lähmung auf infektiöser Basis handelt, dann ist in pathologisch-anatomischer Beziehung eine Entzündung des Nerven — eine Neuritis — die Ursache. Von den Lähmungen aus dieser Ursache wissen wir auch aus Beobachtungen an anderen Nerven, daß sie in der Regel keine bleibenden sind, sondern nach kürzerer oder längerer Zeit zurückgehen. Es würde demnach die Beobachtung, daß die Lähmungserscheinungen nach einiger Zeit wieder verschwinden, für die Herkunft von Seite der Infektionskrankheit sprechen. Wenn keine Besserung eintritt, dann bliebe der Fall unklar, da ja die Schädigung des Nerven durch die Infektion tatsächlich vorhanden sein, aber derart beträchtlich sein könnte, daß keine Restitution mehr stattgefunden hat.

Aber auch in bezug auf die Beurteilung des Momentes des passageren Charakters der Lähmung müssen wir vorsichtig sein. Denn einerseits können auch Lähmungen, welche durch Druck der auf syphilitischer Basis erkrankten Aorta bei einer Behandlung im Anfangsstadium noch zurückgehen, wie ich dies z. B. an einem im Jahre 1907 in der Gesellschaft der Ärzte vorgestellten Falle gezeigt habe, und zweitens müssen wir auf jene Fälle hinweisen, deren Kenntnis wir den Forschungen Ortners, Kraus' u. a. verdanken, bei denen Herzklappenfehler, die zu einer Erweiterung des linken Ventrikels, bzw. Aurikels führen, einen vorübergehenden Druck auf den Nervus recurrens ausüben und daher vorübergehende Lähmungen verursachen können.

Wenn wir demnach eine Infektionskrankheit als wahrscheinliche Ursache einer Stimmlippenlähmung annehmen wollen, so müssen vor allem anderen drei Momente zutreffen:

Erstens muß der Zeitpunkt des Auftretens der Stimmlippenaffektion demjenigen der Infektionskrankheit entsprechen;

zweitens muß zur Zeit der Beobachtung das Vorhandensein jedes anderen ursächlichen Faktors zentraler oder peripherer Natur auszuschließen sein;

drittens muß die Lähmung nach kürzerer oder längerer Zeit verschwinden.

Das letztere Postulat ist, wenn es vorhanden ist, natürlich sehr ausschlaggebend. Ein von mir beobachteter Fall scheint nun den eben besprochenen Postulaten zu entsprechen, weshalb ich ihn mir hier vorzustellen erlaube.

Der 17jährige Mann erkrankte Ende November 1911 und wurde am 20. November auf die II. medizinische Abteilung des Krankenhauses Wieden aufgenommen. Die Erkrankung stellte sich als ein zweifelloser Fall von Typhus heraus: Roseola, Milzschwellung, Febris continua, Darmblutungen, Widal positiv, Ficker positiv. Nachdem sich in der vierten Woche alle Erscheinungen gebessert hatten, trat am 23. Dezember plötzlich hohes Fieber (40·5°) ein, welches jedoch nur einen Tag andauerte. Am nächsten Tag trat eine Heiserkeit auf, welche bis zu dem Tag, an welchem ich den Kranken zum erstenmal sah, also am 10. Januar 1912, andauerte. Die Untersuchung ergab: Hochgradige Heiserkeit, geringgradiger Stridor. Die linke Stimmlippe steht unbeweglich in einer Zwischenstellung ungefähr 2 *mm* von der Mittellinie entfernt. Ich habe die Diagnose auf linkseitige totale Recurrenslähmung gestellt und die anwesenden Ärzte darauf aufmerksam gemacht, daß der Typhus nur außerordentlich selten die Ursache einer solchen Lähmung darstelle. Ich habe aus-

Digitized by Google
Original from UNIVERSITY OF CALIFORNIA
Generated on 2019-10-24 13:32 GMT / http://hdl.handle.net/2027/uc1.b3252760
Public Domain in the United States, Google-digitized / http://www.hathitrust.org/access_use#pd-us-google

einandergesetzt, daß nur in dem Falle, als sich in der nächsten Zeit eine Besserung, bzw. ein Verschwinden der Lähmung zeigen sollte, an den Typhus als Ursache geglaubt werden könnte. Auf jeden Fall wurde auch noch eine eingehende interne Untersuchung und eine Röntgendurchleuchtung — beides mit negativem Er-gebnis — vorgenommen. Tatsächlich stellte sich bei weiterer Beobachtungnach einigen Tagen eine Besserung der Stimme ein. Die Beweglichkeit der linken Stimmlippe nahm allmählich zu und besserte sich von Tag zu Tag. Heute hören wir eine klare Stimme und können laryngoskopisch feststellen, daß die Stimmlippe zwar noch immer nicht ganz normal beweglich ist und daß besonders die Auswärtsbewegung behindert ist, daß aber von einer Fixation nicht mehr die Rede sein kann. Es ist auch begründete Aussicht vorhanden, daß bald Restitutio ad integrum stattfinden wird.

Bei der Seltenheit des Typhus in Wien und bei der Seltenheit der geschilderten Begleitaffektion ist der vorgestellte Fall gewiß interessant.

Elemér Pollatschek (als Gast): Bewegungsstörungen der Stimmbänder nach Infektionskrankheiten können auch bei Miterkrankung des Crico-arytaenoideal-Gelenkes vorkommen. P. hat solche Fälle bei Polyarthritis rheumatica gesehen und einmal nach Typhus. Bei allen Fällen ist die Stimme wiedergekehrt. Er frägt Vortr., ob er die Erkrankung des Crico-arytaenoideal-Gelenkes ausgeschlossen hat.

Dozent Roth stellt an den Vortr. die Frage, ob der Pat. zur Zeit des Eintrittes der Unbeweglichkeit des Stimmbandes Schmerzen angegeben habe. Denn sowohl bei der so naheliegenden Annahme einer entzündlichen Affektion des Crico-arytaenoideal-Gelenkes, als auch bei der Annahme einer Neuritis als Ursache der Unbeweglichkeit des Stimmbandes müßte Schmerz vorhanden sein, und zwar im ersten Falle ein Schmerz beim Schlucken und bei Druck außen in der Gegend des Gelenkes, im letzteren Falle ein lanzinierender Schmerz, wie er die Neuritis zu begleiten pflegt. Da diese Frage verneinend beantwortet wird, glaubt R. als Ursache der Lähmung eine Schädigung des Nerven durch Toxin, jedoch ohne Neuritis, annehmen zu müssen, und diese Lähmung ist wieder verschwunden, sobald das Gift ausgeschieden worden war.

Den Einwand, daß ein entzündeter motorischer Nerv keine Schmerzen verursache, kann R. nach seinen Erfahrungen nicht gelten lassen, auch die Entzündung motorischer Nerven geht mit Schmerzen einher und das mag wohl auf das vielfach angenommene Vorkommen von „Nervi nervorum“ zurückzuführen sein.

Prof. Réthi: Für den Stridor liegt keine ausreichende Erklärung vor, da nach der Beschreibung bei dieser einseitigen Recurrenslähmung dem Pat. mehr als die Hälfte der normalen Glottis zur Verfügung stand. Wir sehen keinen Stridor, auch wenn das Stimmband nicht — wie in diesem Falle — in der Zwischenstellung, sondern in der Medianlinie steht, d. h. wenn die Glottis enger ist, als sie in diesem Falle war. Der Stridor ist namentlich deshalb nicht zu verstehen, weil er noch nahezu drei Wochen hindurch bestand. Was die toxische Recurrenslähmung betrifft, so sah ich einige Fälle von Posticuslähmung, d. h. Medianstellung des Stimmbandes insbesondere nach Influenza und Verschwinden derselben nach einigen Wochen. In einer Publikation vom Jahre 1894 beschrieb ich zwei derartige Fälle und ich wies dort darauf hin, daß das Nebeneinanderbestehen von Influenza und einer Posticuslähmung an und für sich die Abhängigkeit der letzteren von der ersteren noch nicht mit Sicherheit beweist und daß ein zufälliges Zusammentreffen vorliegen könne;

Digitized by Google
Original from UNIVERSITY OF CALIFORNIA
Generated on 2019-10-24 13:32 GMT / http://hdl.handle.net/2027/uc1.b3252760
Public Domain in the United States, Google-digitized / http://www.hathitrust.org/access_use#pd-us-google

es müssen andere Erkrankungen, die eine Posticuslähmung bedingen können, ausgeschlossen werden. Ich führte aus, daß eine Recurrensaffektion auch ohne direkte Einwirkung des Influenzavirus bedingt sein kann, indem eine vorhandene Lungentuberkulose nach Influenza rasche Fortschritte machen und rechts durch pleurale Schwielenbildung zur Recurrenslähmung führen kann. Eine solche Lähmung persistiert, während sie in den zwei beschriebenen Fällen nach einigen Wochen ganz zurückging.

Hutter erinnert sich eines vor Jahren gesehenen Falles totaler rechtsseitiger Recurrenslähmung, die nach einigen Wochen unter Aspirin spurlos zurückging. Die plötzliche Entstehungsweise bei völlig negativem internen Befund ließ damals an einen neuritischen Ursprung der Lähmung, möglicherweise auf rheumatoider Basis, denken.

Menzel hat in den letzten Monaten zwei Fälle von Recurrenslähmungen beobachtet, die in gewissem Sinne eine Ähnlichkeit mit dem Falle des Herrn Oberstabsarztes Dozenten Fein aufweisen, bei welchem die interne Untersuchung ein negatives Resultat ergab, während die radiologische Untersuchung die Möglichkeit einer Kompression des Recurrens durch vergrößerte Bronchialdrüsen offen gelassen hat. Er hat in beiden Fällen die Hilusdrüsen wiederholt mit Röntgenstrahlen behandeln lassen und konnte in beiden Fällen ein Schwinden der Stimmbandlähmung beobachten.

Hiezu spricht noch Kofler.

Privatdozent Fein (Schlußwort): Der Gedanke, daß die Fixation der Stimmlippe nicht durch eine Lähmung, sondern durch eine Gelenksaffektion im Crico-arytaenoideal-Gelenk verursacht sein könne, ist selbstverständlich sogleich gelegentlich der ersten Untersuchung von mir besprochen worden. Ich habe jedoch diese Affektion sofort ausschließen können, da weder eine Schwellung der Umgebung des Gelenkes, noch überhaupt eine Veränderung der Konfiguration oder sonst eine entzündliche Erscheinung sichtbar und weil weder spontaner Schmerz noch Schmerz beim Schlucken, noch auch Druckschmerz vorhanden war. Auch zur Zeit des Auftretens der Heiserkeit hatte der Kranke nach seiner bestimmten Angabe keinerlei Schmerz oder abnorme Sensation. Die Beantwortung der Frage des Herrn Kollegen Roth, ob bei Neuritiden rein motorischer Nerven Schmerzen auftreten, muß ich den Neurologen überlassen. Ich würde sie entschiedenst verneinen. Endlich habe ich die Frage des Herrn Prof. Réthi nach der Provenienz des leichten Stridors zu Beginn der Erkrankung zu beantworten. Wenn eine Verengerung des Kehlkopflumens rasch eintritt, wie dies bei einer Recurrenslähmung der Fall ist, dann beobachten wir leichte Stenosengeräusche und Atembeschwerden. Wenn eine Lumenverengerung allmählich, wie in chronischen Fällen, Platz greift, dann tritt Gewöhnung ein und wir vermissen bei geringgradigen Stenosen oft den Stridor und die Atembeschwerden.

Über die von den übrigen Rednern besprochenen Fälle von vorübergehenden Stimmlippenlähmungen habe ich nichts zu bemerken, da meinerseits nur von den Lähmungen, welche durch Infektionskrankheiten verursacht werden, die Rede war.

6. Marschik stellt vor:

a) Einen Fall von **Totalexstirpation des Larynx wegen Carcinom,** welches sich aus einer **jahrelang dauernden Papillomatose** entwickelt hatte. Der Pat., ein 36jähriger Mann, stand schon seit drei Jahren in Behandlung der Klinik Chiari wegen ausgedehnter Papillomatose des Larynx, welche wieder-

Digitized by Google
Original from UNIVERSITY OF CALIFORNIA
Generated on 2019-10-24 13:32 GMT / http://hdl.handle.net/2027/uc1.b3252760
Public Domain in the United States, Google-digitized / http://www.hathitrust.org/access_use#pd-us-google

holte Male endolaryngeal operiert worden war. Schließlich konnte man der grobhöckerigen, enorm wuchernden Papillommassen nicht mehr Herr werden und der Pat. mußte vor zirka einem Jahre wegen zunehmender Stenose tracheotomiert werden. Es wurden darnach noch einige endolaryngeale Versuche unternommen, aber der Pat. bedurfte zur genügenden Anästhesie bereits großer Cocaindosen und bekam öfters Intoxikationserscheinungen. Vor drei Monaten kam er wieder einmal in das Ambulatorium der Klinik und bot nun einen gegen früher auffallend verschiedenen klinischen Befund. An Stelle der knolligen, leicht flottierenden, glatten, glänzenden, graurot gefärbten Papillome war ein grobhöckeriges, diffuses, teilweise ulceriertes, düsterrotes Infiltrat des Larynx, hauptsächlich der rechten Seite und der Vorderwand getreten: der Kehlkopf vollständig verschlossen. Mehrere Probeexzisionen davon ergaben neben zahlreichen echten Papillomen auch, namentlich in der Tiefe, Carcinom mit atypischer Wucherung, atypischen Kernformen etc. Da Pat. in die Radikaloperation einwilligte, führte Hofr. Chiari die Totalexstirpation nach der üblichen Methode mit Offenbehandlung der Wunde aus; der Nährschlauch wurde bei der Halswunde herausgeleitet. Der Wundverlauf war sehr befriedigend, Pat. zeigt jetzt eine beinahe verheilte Wunde und soll demnächst mit den Übungen behufs Erlernung der Gluckschen Pharynxstimme beginnen. (Projektion des histologischen Präparates.)

Anschließend daran berichtet Vortr. über einen fast zur selben Zeit operierten zweiten derartigen Fall. Auch dieser Pat., ein 57jähriger Mann, war seit zweit Jahren wegen Papillomata laryngis wiederholte Male endolaryngeal operiert worden. Die Papillome zeichneten sich zum Unterschiede von dem ersten Falle durch Kleinheit und auffallende Weiße (Verhornung) aus. Schon mit Rücksicht auf das Alter des Pat. waren die exstirpierten Geschwulstmassen trotz des durchaus benignen klinischen Befundes (das Papillom war anfangs auf die rechte Stimmlippe beschränkt gewesen) jedesmal histologisch untersucht und als benignes echtes Papillom erkannt worden. Auch dieser Pat. kam vor zwei Monaten wegen stärkerer Dyspnoe wieder an die Klinik und zeigte ein auffallend verändertes Kehlkopfbild. Die Papillome waren enorm gewuchert, füllten den Kehlkopf fast ganz aus, hauptsächlich an der Vorderwand und rechten Wand sitzend, waren aber mehr graurot und mehr von der Form eines diffusen Infiltrates, wenig flottierend. Mehrere endolaryngeale Operationen brachten keine Erleichterung, der Kehlkopf verengte sich sehr rasch, außerdem bekam Pat. jedesmal, da der schon sehr cocainverwöhnte Kehlkopf zur Anästhesie 40% Cocain bedurfte, bedenkliche Intoxikationserscheinungen. Endlich ergab die letzte Exzision typisches Carcinom und nur mehr an der Oberfläche der Stückchen waren noch benigne Papillome erkennbar. Die dem Pat. nun vorgeschlagene Radikaloperation wurde in zwei Zeiten zerlegt, aber nicht wie bisher üblich, in präliminare Tracheotomie und Exstirpation, sondern nach der Methode Crieles in präliminare beiderseitige Drüsenexstirpation, Freilegung des Kehlkopfes und der Trachea mit Tamponade der Wunde, also hauptsächlich des Mediastinums, und nachdem so das Mediastinum durch einen Granulationswall abgeschlossen ist, in einer zweiten Sitzung Abtrennung des Kehlkopfes und Versorgung der Trachea. Die erste Operation geschah am 17. Dezember 1911, die zweite wurde, obwohl die Wunde noch sezernierte, mit Rücksicht auf die bedenklich zunehmende Dyspnoe am 3. Januar 1912 vorgenommen; Pat. war bereits entfiebert. Leider war der Ausgang nicht so günstig wie bei dem ersten Falle, es entwickelte

Digitized by Google
Original from UNIVERSITY OF CALIFORNIA
Generated on 2019-10-24 13:32 GMT / http://hdl.handle.net/2027/uc1.b3252760
Public Domain in the United States, Google-digitized / http://www.hathitrust.org/access_use#pd-us-google

sich, wahrscheinlich durch Infektion von der noch sezernierenden Wunde her, eine Phlegmone des retrotrachealen Raumes mit konsekutiver Mediastinitis, welcher der Pat. am fünften Tage erlag. Die Abdichtung des Mediastinums hatte also anscheinend ungenügend funktioniert. Jedenfalls war auch die Widerstandskraft des kleinen, sehr schwächlichen Pat. durch die langdauernde Dyspnoe gegen Infektion sehr herabgesetzt gewesen.

Vortr. verbreitet sich nun über den derzeitigen Stand der Technik dieser Radikaloperationen. Den modernsten Standpunkt und, wie man zugeben muß, auch die schönsten Erfolge hat Gluck in Berlin, der besonders in letzter Zeit in einer stattlichen Serie von Fällen kaum einen operativen Mißerfolg gehabt hat. Die Methode Glucks zeichnet sich aus durch konsequente Anwendung der Prinzipien der Magen-Darmchirurgie auf die röhrenförmigen, mit Schleimhaut ausgekleideten Organe des Larynx, Pharynx und Oesophagus, i. e. Vermeidung jeder Wundinfektion von der infektiösen Schleimhaut her, andererseits durch die primäre Deckung der durch die Resektion entstandenen Wunden. Auf der Klinik Chiari wird die Glucksche Methode, da die ersten Operationen darnach nicht günstig ausfielen, nur von Fall zu Fall, nicht ausnahmslos angewendet und meist nach der älteren Billrothschen Methode, mit einigen Details der Gluckschen Methode kombiniert, operiert. Eine derartige Zwischenstufe zwischen Gluck und Billroth stellt eben jene Crielesche Methode dar. Wir haben zwei Pat. darnach operiert, einen vor kurzer Zeit geheilt entlassen, den anderen, eben jenen Fall von Carcinom nach Papillomatose, an Mediastinitis verloren. Das Geheimnis der Gluckschen Erfolge scheint auch, wie Gluck selbst sagt, darin zu liegen, daß nicht ein Operateur und ein Assistent die Operation leiten, sondern zwei Operateure. Gluck und sein langjähriger Assistent Soerensen, in einer jahrelang auf die höchste Stufe der Vollkommenheit gebrachten Operationstechnik und Operationsübung sich gegenseitig in die Hände arbeiten. Dies gilt namentlich für die Phase der eigentlichen Resektion, wo, während der eine abtrennt, der andere gleich die Schleimhaut- und Hautnähte anlegt.

b) Demonstration eines Falles von **Rundzellensarkom des Oberkiefers** bei einer 85jähr. Frau, bereits demonstriert in der Gesellschaft der Ärzte am 10. März 1911, bei welchem es gelang, durch Palliativoperation, i. e. Exkochleation das Gros des Tumors und ausschließende energische Röntgenbestrahlung, einen der Heilung nahekommenden, nun schon über ein Jahr andauernden Erfolg zu erzielen. Der Tumor hatte, wie an der demonstrierten Moulage ersichtlich, eine nußgroße Vorwölbung des inneren Teiles des linken Oberkiefers am Auge gemacht und die Lidspalte sehr verengt. Wie die Röntgenaufnahme und das Curettement feststellte, war der Tumor in das Siebbein, das Septum, die Orbita und in die Weichteile des Gesichtes vorgedrungen und wäre, der histologischen Natur der Geschwulst nach zu schließen (Projektion des histologischen Präparates), in kurzer Zeit ins Gehirn vorgedrungen und hätte den Tod der Pat. herbeigeführt. Es ist ja bekannt, wie bösartig die kleinzelligen Rundzellensarkome sind. An eine Radikaloperation war schon mit Rücksicht auf das Alter der Pat. (85 Jahre!) nicht zu denken, und so versuchte Vortr. nach Curettement des ohne erhebliche Blutung oder Gewebszerstörung entfernbaren größten Teiles des Tumors durch eine energische Röntgen-Bestrahlung das Wachstum zu hemmen — mit überraschendem Erfolg! Es gelang nicht nur dies, der Tumor verkleinerte sich zusehends und nach einer zweiten Exkochleation hat sich der Zustand stationär gestaltet, wie derzeit an der demonstrierten Pat. zu sehen. Man sieht links

Digitized by Google
Original from UNIVERSITY OF CALIFORNIA
Generated on 2019-10-24 13:32 GMT / http://hdl.handle.net/2027/uc1.b3252760
Public Domain in the United States, Google-digitized / http://www.hathitrust.org/access_use#pd-us-google

von der Nase eine ca. kirschgroße, mit eingezogener Haut ausgekleidete Fistel, die in das seinerzeitige Tumorzentrum führt, i. e. laterale Nasenwand. Von oben ragt eine der mittleren Muschel ähnelnde Vorwölbung, wahrscheinlich Tumorgewebe, in die sonst leere linke Nasenhöhle. Diese Vorwölbung wie die übrige Nase von glatter, normaler Schleimhaut bekleidet, nirgends eine Wunde oder Ulceration, bis auf jene Vorwölbung aber auch nicht mehr deutliche Tumormassen nachweisbar. Oben und gegen die Lidspalte hin tastet man den aufgeworfenen Rand des noch nicht zerstörten Knochens. Die Haut ist außer in der Fistel nirgends fixiert. Vortr. hat in der seinerzeitigen Demonstration in der Gesellschaft der Ärzte diese Methode der kombinierten Palliativbehandlung bei geeigneten Fällen der Nachahmung empfohlen.

7. Dr. Kofler: Wenn man überraschende Erfolge der **Rachenmandelexstirpation** zu sehen fast schon gewohnt ist, dürfte es am Platze sein, einmal auch von **minder günstigen Resultaten** Mitteilung zu machen. Meine Beobachtungen beziehen sich auf zwei Fälle. Im ersten Falle bei dem 19jähr. Philosophen H. B., welchen ich Ihnen hier vorstelle, entfernte ich vor ca. zwei Jahren mit einem mit der Gottstein-Krümmung versehenen Beckmannschen Adenotom die stark hypertrophische Rachentonsille, welche die Nasenatmung sehr beeinträchtigt und eine chronische Rhinitis mit profuser Schleimabsonderung und Muschelhypertrophie sowie einen chronischen Katarrh des Pharynx zur Folge hatte; zirka drei Wochen nach der Operation, nachdem die genannten Beschwerden wesentlich nachgelassen hatten, traten nun im Epipharynx Beschwerden ganz anderer Art auf, welche dem Pat. weit lästiger sind als die durch die adenoiden Vegetationen bedingten es früher waren. Im Laufe von wenigen Wochen haben dieselben noch zugenommen und bilden nun für den Pat. eine Quelle fortwährender intensiver Belästigung, welche darin besteht, daß der Pat. ein höchst unangenehmes Fremdkörpergefühl im Nasen-Rachen verspürt, welches durch einen graugrünen, sehr zähen, fast trockenen Schleimpfropf hervorgerufen wird, der, mit einer Trockenheit der Schleimhaut oberhalb einer Lordose der Halswirbelsäule beginnend, verhältnismäßig rasch bis zu beträchtlicher Größe sich bildet und vom Pat. selbst nur äußerst schwer durch verschiedene Prozeduren entfernt werden kann. Die Wunde nach der Adenotomie ist glatt verheilt, nirgends ein Recessus, aus dem sich Sekret entleert: die Hypertrophien der Muscheln wurden operativ entfernt und ist die Nase bis auf eine leichte schleimige Hypersekretion normal. Pinselungen und Gebrauch von Solventia bringen nur vorübergehende Besserung.

Analoges sah ich bei einem 24jährigen Pat., der anderenorts adenotomiert wurde.

Privatdozent Dr. Emil Glas: Als Spezialarzt des Karolinen-Kinderspitales habe ich wiederholt folgende Wahrnehmungen gemacht. Eine Anzahl von Kindern hat eine starke Lordose der Halswirbelsäule, was sich bereits bei der endopharyngealen Palpation auf adenoide Vegetationen dem aufmerksamen Untersucher zeigt. Der hinter der Uvula eingeführte Finger fühlt eine starke Prominenz, durch welchen Vorsprung in manchen Fällen die Distanz zwischen Zäpfchen und Wirbelsäule wesentlich verringert wird. Diesem Vorsprunge entspricht eine lochartige (grubenförmige) Einsenkung am Nacken, welche Verhältnisse auch röntgenologisch leicht festzustellen sind. Dieser Umstand ist nun von wesentlicher Bedeutung: 1. weil in einer Zahl von Fällen dieser Vorsprung allein eine retronasale Stenose erzeugt, ohne daß Rachenwucherungen vorhanden sind; 2. weil in solchen Fällen, wo Vorsprung und

Digitized by Google
Original from UNIVERSITY OF CALIFORNIA
Generated on 2019-10-24 13:32 GMT / http://hdl.handle.net/2027/uc1.b3252760
Public Domain in the United States, Google-digitized / http://www.hathitrust.org/access_use#pd-us-google

vergrößerte Rachentonsille vorhanden sind, die Exstirpation der Vegetationen nicht immer den gewünschten Erfolg bringt; 3. bildet dieser Vorsprung ein Hindernis bei der Operation, zumal wenn mit Curetten gearbeitet wird, weshalb hierauf besonders achtzuhaben ist. In diesen Fällen muß das Vorschnellen der Curette nach Austritt aus dem Epipharynx achtsam gehandhabt sein, da sonst leicht Fetzchen hängen bleiben, die zu Granulationswülsten und schließlich Narben Veranlassung geben, welche Ursache eines lokalisierten trockenen Katarrhs werden. (Vortr. behält sich vor, auf dieses Thema in einer besonderen Publikation zurückzukommen.)

Dr. Hutter: Ich hatte im Laufe des vergangenen Jahres eine Pat. in Behandlung, eine junge Sängerin, bei der im Anschlusse an die vor mehreren Jahren anderwärts ausgeführte Adenotomie ein hartnäckiger trockener Katarrh des Nasen-Rachens mit Borkenbildung speziell am Rachendach sich ausgebildet hatte. Allerdings wurden auch Hypertrophien aus der Nase entfernt und besteht Rhinitis atrophicans, doch bezeichnet die Pat. selbst die Abtragung der Rachenmantel als den Beginn ihrer Beschwerden. Hier ist die Sache doppelt unangenehm, da es sich um eine Sängerin handelt, die infolge des Trockenheitsgefühles und absteigenden Katarrhs vielfach unter Indispositionen zu leiden hat. Ich glaube, daß man in solchen Fällen nicht immer einen Fehler der Operation annehmen muß, vielmehr kann es sich hier um einen seltenen, nicht vermeidbaren Folgezustand der Operation handeln, ähnlich wie wir mitunter nach Abtragung von Muskelhypertrophien, ohne daß mehr als das hypertrophische erkrankte Gewebe entfernt worden wäre, nachträglich Rhinitis atroph. auftreten sehen. Vielleicht besteht in solchen Fällen a priori die Disposition zu einem atrophischen Katarrh, dessen Entstehung durch die Operation erst ausgelöst wurde.

Prof. Réthi: Was die Trockenheit betrifft, so ist dieselbe jedenfalls darauf zurückzuführen, daß an der Stelle, wo die Lordose sich befindet, durch die Curette ein Teil der Schleimhaut mitentfernt wurde, was Rauhigkeit beziehungsweise Narbenbildung an der betreffenden Stelle zur Folge hat, so daß das Sekret fester haftet, zu Borken vertrocknet und schwer weiter befördert werden kann. Zu der eben vorgebrachten Bemerkung über derartige Folgen von Conchotomien verhält sich Redner ablehnend, da er nach diesen Operationen — die Conchotomie ist in der Regel keine totale — niemals das Einsetzen einer atrophischen Rhinitis gesehen hat.

Kofler (Schlußwort): Nachdem in beiden Fällen der Nasen- und Nasen-Rachenraumbefund jetzt ein normaler ist, so sind, nach meiner Ansicht, diese lästigen Beschwerden auf die Operation zurückzuführen, indem durch das Instrument die Glätte der Schleimhaut an dieser Stelle verloren gegangen ist und eine rauhe Oberfläche geschaffen wird, an welcher das Sekret leichter haftet und eintrocknet, wobei die durch die Lordose bedingte, oberhalb derselben befindliche schiefe Ebene einen begünstigenden Faktor für das Haften des Sekretes bildet.

II. Administrative Sitzung.

Bericht des Sekretärs.

Prof. Réthi berichtet über die wichtigsten Vorkommnisse im abgelaufenen Vereinsjahre:

In den sieben Sitzungen, welche im Jahre 1911 abgehalten wurden, haben 48 Demonstrationen stattgefunden, und zwar hielten Hofrat Chiari 2,

Digitized by Google
Original from UNIVERSITY OF CALIFORNIA
Generated on 2019-10-24 13:32 GMT / http://hdl.handle.net/2027/uc1.b3252760
Public Domain in the United States, Google-digitized / http://www.hathitrust.org/access_use#pd-us-google

die DDr. OStA. Doz. Fein 4, Doz. Glas 9, Doz. Kahler 2, Braun 2, Hanszel 3, Heindl 1, Hirsch 3, Hutter 3, Kofler 3, Marschik 5, Menzel 7, Schlemmer 1, Tschiaßny 1, Weil 1 und Körbl a. G. 1 Demonstration ab.

Zu ordentlichen Mitgliedern wurden in der vorjährigen ordentlichen Hauptversammlung gewählt die Herren Erhart Sueß und Kurt Tschiaßny; die Gesellschaft zählt jetzt 47 ordentliche Mitglieder, 19 korrespondierende und 7 Ehrenmitglieder.

Durch Tod hat die Gesellschaft verloren das Ehrenmitglied Geheimrat Prof. B. Fraenkel in Berlin.

In das verflossene Jahr fallen wichtige Statutenänderungen, denen zufolge namentlich auch außerhalb von Wien, in den österreichischen Kronländern wohnende Laryngologen und Rhinologen Mitglieder der Gesellschaft werden können. Dann fällt in dieses Vereinsjahr die Verlegung der Sitzungen in die Räume der neueröffneten laryngo-rhinologischen Klinik, die der Gesellschaft von dem Präsidenten derselben als dem Vorstande der Klinik zu diesem Behufe zur Verfügung gestellt wurden.

Für das abgelaufene Jahr wurden gewählt zum Präsidenten Hofr. Prof. O. Chiari, zum Vizepräsidenten Doz. Dr. W. Roth, zum Sekretär Professor L. Réthi, zum Ökonomen OStA. Doz. Dr. J. Fein, zum Bibliothekar Dozent Dr. O. Kahler und zu Schriftführern die Herren DDr. O. Hirsch, Braun und F. Neumann.

Es folgt der Bericht des Ökonomen OStA. Doz. Dr. J. Fein.

Auf Vorschlag des Präsidiums erfolgt die einstimmige Wahl der Herren Prof. F. Massei (Neapel) und Marcell Lermoyez (Paris) zu Ehrenmitgliedern und der Herren Prim. Dr. Catti (Fiume), Prof. Ferreri (Rom), Prof. Ganghofner (Prag), Prof. H. Gutzmann (Berlin), Prof. Juffinger (Innsbruck), Hofrat Prof. E. v. Navratil (Budapest) und St. Clair Thomson (London) zu korrespondierenden Mitgliedern.

Zu ordentlichen Mitgliedern wurden gewählt die Herren DDr. Demeter v. Bleiweiß (Laibach), Ignaz Eberstaller (Linz), Franz Fischer (Meran), Prof. Ottokar Frankenberger (Prag), Prim. Ernesto Germonig (Triest), Prim. Wilhelm Mayer (Brünn), Prim. Otto Mayer (Wien), Franz Möst (Wien), Prof. Fr. Pick (Prag), Popovici (als auswärtiges Mitglied, Bukarest), Josef Poras (Czernowitz), Antonio Rocco (Triest) und Fr. Schlemmer (Wien).

Hierauf folgt die Wahl von zwei Vorsitzenden für das Vereinjahr 1912/13. Über Vorschlag des Präsidenten Hofr. Chiari werden zu Vorsitzenden gewählt die Herren Prof. L. Réthi und M. Grossmann.

Zu Skrutatoren werden gewählt die Herren Prof. Kahler und Dr. Heindl.

Als Funktionäre für das nächste Vereinsjahr gehen aus der Wahl hervor: Präsident: Hofr. Prof. O. Chiari, Vizepräsident: Doz. Dr. W. Roth, Sekretär: Prof. Réthi, Ökonom: OStA. Doz. Dr. Fein, Bibliothekar: Dr. Marschik, Schriftführer: die DDr. Schlemmer, Tschiaßny und H. Stern, Revisoren: die DDr. Läufer und Heindl.

Digitized by Google
Original from UNIVERSITY OF CALIFORNIA
Generated on 2019-10-24 13:32 GMT / http://hdl.handle.net/2027/uc1.b3252760
Public Domain in the United States, Google-digitized / http://www.hathitrust.org/access_use#pd-us-google

Sitzung vom 6. März 1912.

Vorsitzender: Prof. Koschier.
Schriftführer: Dr. F. Neumann.

Prof. Réthi verliest die eingelaufenen Dankschreiben der in der Hauptversammlung gewählten Mitglieder der Gesellschaft.

* * *

Demonstrationen.

1. Dr. Fröschels berichtet über ein neues Verfahren zur Diagnose der **Rhinolalia clausa palatina** (Gaumensegelkrampf). Er stellt einen derartigen Fall vor, bei welchem die funktionelle Therapie auf Grund der richtigen Diagnose eingeleitet und von chirurgischen Eingriffen abgesehen wurde. Der Pat. ist auf dem Wege zur Heilung. (Erscheint in extenso in der Monatsschrift für Ohrenheilkunde.)

Diskussion.

Prof. Réthi: Im allgemeinen unterscheiden wir eine Rhinolalia aperta und eine Rhinolalia clausa; bei der letzteren wieder eine Clausa anterior oder nasalis und eine Clausa posterior s. pharyngea; diese kann eine organische, zumeist durch adenoide Vegetationen bedingte und eine funktionelle sein; beide Formen können bekanntlich miteinander auch kombiniert sein. Sind nun Sprachstörungen vorhanden und konstatieren wir pathologische Veränderungen, Polypen, Hypertrophien, adenoide Wucherungen etc., welche die Rhinolalia clausa bedingen, so spielt sich der Vorgang in der Praxis in der Weise ab, daß wir, nachdem wir auf eine eventuelle Notwendigkeit einer sprachärztlichen Nachbehandlung aufmerksam gemacht haben, vor allem anderen die Nase wegsam machen, die Wucherungen etc. entfernen und daß wir dann, wenn die Sprachstörungen durch die Operation allein nicht ebenfalls behoben erscheinen, den Pat. dem Spracharzt zuführen.

Dr. Weil: Für mein Gehör hat der Knabe bei den Probeworten keine Rhinolalia clausa, sondern entschieden Rhinolalia aperta gezeigt.

Dr. Fröschels: Gegen die Ausführungen des Herrn Prof. Réthi ist nur das eine einzuwenden, daß sich die von mir angegebene Methode hauptsächlich auf die Prognose bezieht; welchen rhinologischen Wert die Entfernung von Verengerungen der Nase auch bei der palatinen Form hat, das zu beantworten ist nicht meine Sache. Ich wollte nur den Nasenärzten eine einfache Methode zur Verfügung stellen, die es ihnen ermöglicht, zu bestimmen, ob die Sprachstörung lediglich durch rhinologische Eingriffe zu beseitigen ist oder nicht. Dann wird es nicht vorkommen, daß nach Entfernung alter Hypertrophien zum Staunen der Pat. und der Ärzte das Sprachübel noch unverändert fortbesteht, sondern der Rhinologe wird schon vorher sagen können: „Ich mache Sie darauf aufmerksam, daß die Operation nur ein Teil der Behandlung ist, und daß dann erst eine sprachärztliche Übungsbehandlung nötig sein wird." Herr Dr. Weil hat den Einschlag von Rhinolalia aperta richtig erkannt. Es bedeutet eine Überkompensation, wie sie am Anfang der Behandlung nötig ist.

2. Dr. Marschik demonstriert aus der Klinik Chiari:

a) einen 65jährigen Mann, der seit einigen Monaten an zunehmenden **Atembeschwerden** litt. Die Untersuchung stellte einen walzenförmigen Tumor

Digitized by Google
Original from UNIVERSITY OF CALIFORNIA
Generated on 2019-10-24 13:32 GMT / http://hdl.handle.net/2027/uc1.b3252760
Public Domain in the United States, Google-digitized / http://www.hathitrust.org/access_use#pd-us-google

des ersten Trachealringes, vordere und linke Wand fest, von gelblich durchscheinendem Aussehen und knorpelartiger Härte, ohne Entzündungserscheinungen der Umgebung. Da der Pat. in eine extratracheale Operation nicht einwilligte, versuchte Vortragender die endolaryngeale Entfernung. Sie gelang erst, nachdem mit dem Thermokauter der Tumor umstochen und umschnitten war; das Gewebe war hart und sehr brüchig. Es handelt sich wahrscheinlich um Chondrom oder Chondrosarkom. Die histologische Diagnose, welche noch nicht abgeschlossen ist, soll in der nächsten Sitzung nachgetragen werden;

b) einen 42jährigen Mann, der seit 6 Monaten an langsam zunehmendem **Exophthalmus des rechten Auges** litt, ohne irgend welche entzündliche Symptome. Da die Rhinoskopie Polypen im mittleren Nasengang mit etwas Sekret feststellte, nahm die Augenklinik, die der Pat. zuerst aufgesucht hatte, eine Siebbeineiterung als Ursache des Exophthalmus an und sandte ihn behufs Radikaloperation an unsere Klinik. Vor 8 Tagen nahm Hofrat Chiari die Freilegung des Siebbeines vor, untersuchte aber, da die Lamina papyracea sich von außen intakt zeigte, auch kein Eiter zum Vorschein kam, das Orbitalgewebe auf Tumor. Man kam nun im oberen Quadranten zuerst auf normales Orbitalfett und erst im inneren Augenwinkel auf einen bläulich-roten, gut abgekapselten Tumor, der sich bequem ausschälen ließ und dann mit der Schlinge von den bis zum Opticuseintritt reichenden hintersten Adhäsionen losgerissen wurde. Die histologische Untersuchung zeigte ein **Haemangioma cavernosum.** Die Blutung war minimal, die Wunde wurde drainiert und ist jetzt fast verheilt, das anschließende Ödem geht langsam zurück. Unmittelbar nach der Operation war der Bulbus auf seinen normalen Platz zurückgesunken. Visus und Bewegung ungestört.

3. Dr. Braun: Demonstration eines Falles von **Retentionscyste der Bursa pharyngea.** (Aus dem Krankenkassenambulatorium des Dozenten Dr. Hajek.)

26jähriger Advokaturskandidat kam mit den Erscheinungen gestörter Nasenatmung in die Ambulanz. Bei der Rhinoscopia posterior sah man einen flach-rundlichen Tumor den Nasen-Rachenraum erfüllen, der an die Choane bis in die Höhe der unteren Muscheln heranreichte und bei oberflächlicher Untersuchung für eine sehr große Rachenmandel imponieren konnte. Die glatte Oberfläche, das Fehlen jeder Furchung und Lappenbildung und die rötlich-gelbe Farbe mußten allerdings bei genauerer Betrachtung stutzig machen. Bei der Rhinoscopia anterior ergab sich, nachdem auf der dem konkaven Septum entsprechenden Seite ein hypertrophisches hinteres Ende der unteren Muschel entfernt worden und so die Vorderfläche des Tumors der Sondenpalpation zugänglich geworden war, daß dieser zwar nicht beweglich, aber von prall-elastischer Konsistenz war. Die Wahrscheinlichkeitsdiagnose einer großen Retentionscyste wurde durch die Operation bestätigt. Mittelst eines Tenotoms wurde von vorn, von der Nase aus, mittelst Kreuzschnittes die Vorderwand eröffnet und mit der Keilbeinstanze beträchtliche Teile derselben entfernt. Es entleerten sich darauf etwa 2 Eßlöffel eines dickrahmigen, hellgelblichen atheromatösen Breies unter Kollabierung der Cyste. Die Nasenatmung war nach kurzer Zeit vollständig hergestellt. Die Choane war völlig frei, von vorn konnte man den Wanddefekt sehen und die Fistelöffnung gut sondieren. Da auch noch nach sechswöchiger Beobachtung sich an dem Zustande nichts änderte, die Fistelöffnung persistierte und die Cyste völlig kollabiert blieb, kann wohl von der Entfernung des Wandrestes abgesehen werden. Die histologische Untersuchung

Digitized by Google
Original from UNIVERSITY OF CALIFORNIA
Generated on 2019-10-24 13:32 GMT / http://hdl.handle.net/2027/uc1.b3252760
Public Domain in the United States, Google-digitized / http://www.hathitrust.org/access_use#pd-us-google

(Demonstration des Präparates) ergab außen, der freien Oberfläche entsprechend, ein metaplasiertes, mehrschichtiges Plattenepithel, die Innenfläche der Cyste erscheint von Flimmerepithel bedeckt, zeigt papillären Bau und erinnert dadurch an ein Cystadenom, wie sie ähnlich schon von Schäffer und Goerke beschrieben wurden.

Diskussion.

Dr. Koschier möchte doch die Entfernung der Reste der Cystenwand.

4. Doz. Dr. Emil Glas demonstriert folgende Fälle:

a) Einen Fall **tuberkulöser retropharyngealer Lymphdrüse** (Vorstadium eines kalten retropharyngealen Lymphdrüsenabscesses) bei einem an ausgeheilter Apicitis erkrankten Manne. Derzeit sonst keinerlei manifeste Symptome. Ophthalmoreaktion nach Calmette +. Vortragender erinnert an einen in der Gesellschaft von ihm demonstrierten kalten retropharyngealen Absceß bei sonst negativem Befunde, negativem Röntgenbild und gutem Lungenbefund.

b) Einen Fall klinisch **primärer Tuberkulose des Introitus narium und der Tonsille** bei negativem Lungenbefund. Es handelt sich um Granulationen der unteren Nasenmuscheln, des Septums und des Nasenbodens, welche eine hochgradige Stenose erzeugen, sowie um oberflächliche Ulcerationen der linken Tonsille und des Arcus palatopharyngeus, deren histologische Untersuchung Tuberkulose ergab. Der sonst sehr kräftige 20jährige Mann stammt aus hereditär nicht belasteter Familie und zeigt mit Ausnahme des Rhinostenomas keinerlei Beschwerden. Choanen und Larynx völlig frei.

c) Einen Fall von **isolierter fibrinös-eitriger, fötider Sinusitis sphenoidalis, durch Entfernung der festhaftenden Membran geheilt.** Pat. erkrankte plötzlich unter Fieber an Kopfschmerzen und Schwindel. Glasens Stimmgabelversuch: Lateralisierung nach rechts. Eiter in der rechten Fissura olfactoria. Abcocainisierung dieser Gegend. Entfernung eines aus dem Sinus sphenoidalis herausragenden **membranösen Abgusses der Keilbeinhöhle** (Demonstration des holzschlapfenähnlichen Ausgusses der Höhle sowie der histologischen Bilder). Einführung von Sublimatpinseln durch das Ostium sphenoidale. Heilung. Glas erinnert nochmals an seine Stimmgabelversuche zur Empyemdiagnose, die besonders zur Differentialdiagnose gegenüber den Neuralgien zu verwerten sind.

Diskussion.

Dr. Kofler: Auf Grund von Versuchen von 60—70 Pat., welche an Nebenhöhleneiterungen erkrankt waren, kann ich die Ausführungen des Vorredners bestätigen, daß unter gewissen Voraussetzungen die Stimmgabelprüfung ein sehr gut verwendbares Hilfsmittel für die Diagnose von Nebenhöhlenerkrankungen darstellt.

5. Dr. Tschiaßny demonstriert ein **Papillom der Uvula.**

6. Dr. Adalbert Heindl zeigt Präparate von der Tonsille eines Kollegen, welche wegen wiederholt auftretender Angina phlegmonosa mittelst Tonsillotomie entfernt wurde, wobei es nachträglich zu einer lebensgefährlichen Blutung kam. Der Fall erscheint ausführlich. Die Präparate stammen aus dem pathologischen Institut des Rudolf-Spitals von Hofrat Paltauf.

Diskussion.

Dr. Koschier erinnert an die Arbeit Dr. Tenzers über die anatomischen Verhältnisse der Tonsillen. Durch die Kapsel der Tonsille ziehen zahl-

Digitized by Google
Original from UNIVERSITY OF CALIFORNIA
Generated on 2019-10-24 13:32 GMT / http://hdl.handle.net/2027/uc1.b3252760
Public Domain in the United States, Google-digitized / http://www.hathitrust.org/access_use#pd-us-google

reiche Gefäße, welche die Mandel mit Blut versorgen, ein Ramus tonsillaris existiert nicht. Die gezeigten Bilder entsprechen meiner Ansicht nach den normalen Verhältnissen. Der mitgeteilte Fall hat deswegen besonders stark geblutet, weil Reste der Kapsel zurückgeblieben waren und die Gefäße infolgedessen sich schwer kontrahieren konnten. Aus demselben Grunde war es auch schwer, die Gefäße zu fassen und zu unterbinden.

7. Dr. Kofler: Der Fall, welchen ich mir hier vorzustellen erlaube, zeigt wieder einmal, wie nachteilig die Conicotomie und bekanntlich oft auch die hohe Tracheotomie auf den kindlichen Kehlkopf einwirken kann. Bei diesem 6jährigen Mädchen, welches vor zirka 8 Wochen an Scharlach-Diphtherie erkrankt war, wurde die Conicotomie ausgeführt, weil wegen hochgradigen Suffokationserscheinungen angeblich keine Zeit zur Ausführung der Tracheotomia inferior übrig blieb. Bei der Aufnahme an unsere Klinik, 4 Wochen später, konnte ich stark rote, einander fast berührende, symmetrisch gelegene, subglottische Schwellungen konstatieren, zwischen denen hindurch ein Teil der Kanüle gerade noch gesehen werden konnte; einige Tage später auf kalte Behandlung geringes Abschwellen der subglottischen Wülste, daraufhin Versuch, zu dekanülieren, der aber wegen abermaligen Anschwellens der Wülste wieder aufgegeben werden mußte. 14 Tage später Tracheotomia inferior in Lokalanästhesie, worauf die subglottischen Wülste innerhalb 4 Tagen völlig schwanden und die Kanüle entfernt werden konnte; der Larynxbefund ist jetzt bis auf eine leichte zirkuläre Verengerung in der Ringknorpelhöhe normal, die Stimme gut.

Erlaube mir Ihnen eine zweite Pat. vorzustellen, welche ihre Magenbeschwerden nach der Tonsillektomie verlor. Im Dezember v. J. kam die 19jährige Pat. J. L. in unsere Ambulanz mit der Angabe, daß sie seit mehreren Wochen an Kopfschmerzen, Zittern in den Extremitäten, Schwindel und Erbrechen fast jeglicher genossenen Nahrung leide. Pat. sah blaß, anämisch aus, gibt an, häufig leichtes Frösteln zu haben und infolge des fortwährenden Erbrechens stark an Körpergewicht verloren zu haben. Bei der Untersuchung sah man aus einzelnen Lakunen beider Tonsillen bei Druck auf den vorderen Gaumenbogen wiederholt eitriges Sekret abfließen, so daß sich die Vermutung aufdrängte, daß die Magenbeschwerden durch das fortwährende Abfließen und Verschlucken des Sekrets bedingt sind. Die interne Diagnose lautete auf Gastritis subacida. Meine Vermutung hat sich erfreulicherweise bestätigt, indem nach der radikalen Entfernung beider Tonsillen das leichte Fieber, das Zittern, der Schwindel und das Erbrechen sich verlor und die Kopfschmerzen an Intensität abnahmen; Pat. sieht jetzt gut aus und hat an Gewicht bedeutend zugenommen. Es handelte sich hier sicherlich um Magensymptome, welche analog jenen sind, die manchmal bei Naseneiterungen durch Abfließen und Verschlucken des Sekrets hervorgerufen werden.

8. Dr. Hutter zeigt einen Pat. mit ausgebreitetem **cavernösem Hämangiom** der Mundschleimhaut. Man sieht rechterseits an der Unterlippe, an der Zungenspitze — Seitenrand und Rücken —, an der Innenseite der rechten Wange und am weichen Gaumen die zumeist schon durch die blau durchscheinende Farbe als Hämangiome charakterisierten Neubildungen; teils zeigen sie Läppchen- und Traubenform, teils bedingen sie tumorartige Anschwellung der betroffenen Teile, wie am rechten Zungenrand und am Zungenrücken. Bemerkenswert ist die ausgebreitete Lokalisation am weichen Gaumen. Laryngoskopisch ist keine Hämangiombildung zu erkennen. Therapeutisch wird hier

Digitized by Google
Original from UNIVERSITY OF CALIFORNIA
Generated on 2019-10-24 13:32 GMT / http://hdl.handle.net/2027/uc1.b3252760
Public Domain in the United States, Google-digitized / http://www.hathitrust.org/access_use#pd-us-google

derzeit nichts zu unternehmen sein, da Pat. keinerlei Beschwerden hat. Man wird auch im allgemeinen derartige Neubildungen, solange sie nicht zu Spontanblutungen Anlaß geben oder bedeutende mechanische Störungen hervorrufen, am besten als „Noli me tangere" betrachten.

9. Dr. M. Weil: **Einiges über Mandeloperationen.**

Die jetzige Propaganda für die radikalen Methoden der Exstirpation der Tonsillen macht eine ausführliche Diskussion über die Frage wünschenswert, ob denn unsere bisherigen Methoden und Resultate wirklich so unzulänglich gewesen sind. Letztere kann man sehr wohl kontrollieren, wenn man, wie Vortragender, genaue Operationstabellen führt, mit Angabe etwaiger Zwischenfälle, partiellen Mißlingens etc. Man hat sich ja doch nicht allgemein mit der Abkappung der Tonsillen begnügt, sondern mit verschiedenen Kunstgriffen gründlicher zu operieren getrachtet. Weil hat seit jeher, wenn nötig, die Plica triangularis gespalten, die Gaumenbögen durch einige Züge mit einem scharfen Haken abgelöst und durch Hochstellen der Gabel des Mathieuschen Instrumentes möglichst viel von der Mandel zu bekommen getrachtet. Dabei ist es ihm wiederholt gelungen (anfangs unabsichtlich), die ganze Tonsille samt der Kapsel zu exstirpieren. Die Blutung war dabei immer recht stark. (Demonstration mehrerer, zum Teil 10—15 Jahre alter Präparate). Dieser Vorgang, der immer als Unfall, wenn nicht gar als Kunstfehler betrachtet wurde, soll jetzt auf einmal zur Regel werden. Vortragender hat jetzt in mehreren Fällen die eine Tonsille mit dem Mathieuschen, die andere mit dem Ballengerschen Instrument (erst dieses machte die Methode von Sludar eigentlich brauchbar) operiert; man findet weder am Präparat noch nach der Operation am Hals eine wesentliche Differenz, wohl aber im Verlaufe. (Diese Versuche werden fortgesetzt.) Die Blutung war nach der Totalexstirpation meist heftiger, aber doch nicht so stark, als Weil gefürchtet hatte; er glaubt, dies nur darauf zurückführen zu müssen, daß es sich nicht um eine Schnitt-, sondern um eine Quetschwunde handelt. Daß eine eigentliche A. tonsillaris (die in der Tenzerschen Arbeit gar nicht genannt wird) nicht existiere, wie Koschier behauptet, kann Weil nach der exakten anatomischen Arbeit von O. Zuckerkandl doch nicht recht glauben. Dies ist übrigens in einem wesentlichen Punkte von B. Fraenkel mißverstanden worden. (Zitat aus Eulenburg.)

Die Arbeit von Tenzer basiert auf 1000 in 5 Monaten ausgeführten Tonsillektomien. Diese enorme Zahl, die prozentuell (im Verhältnis zur Zahl der zugewachsenen Kranken) ungefähr dem Dreifachen einzelner anderer Statistiken und dem Doppelten der eigenen Statistik der Poliklinik aus den vorhergehenden Jahren entspricht, also jedenfalls Tonsillen von allen Größen und Formen und unter den verschiedensten Verhältnissen in sich begreift, ließ ein abschließendes lehrreiches und maßgebendes Urteil auf Grund genauer statistischer Angaben erwarten, welche Vortragender aber leider vermißt. Es heißt, daß es bei flachen Tonsillen nicht geht, daß sehr große Mandeln zweizeitig genommen werden müssen, daß oft kleine Reste zurückbleiben etc., aber es wird nicht gesagt, in welchem Prozentsatze das geschieht; und nur solche Ziffern würden ja ein Urteil ermöglichen, ob Ballenger im allgemeinen den Vorzug vor Mathieu verdient. Weil hat seit längerer Zeit durch Digitaluntersuchung der Tonsillen eine Ansicht über die Ausführbarkeit der Sluderschen Methode zu gewinnen versucht und fand dabei ungefähr: 75% geben Aussicht auf vollständigen, 20% auf partiellen Erfolg und 5% auf totalen

Digitized by Google
Original from UNIVERSITY OF CALIFORNIA
Generated on 2019-10-24 13:32 GMT / http://hdl.handle.net/2027/uc1.b3252760
Public Domain in the United States, Google-digitized / http://www.hathitrust.org/access_use#pd-us-google

Mißerfolg. Es ist von Interesse, daß eine mündliche Äußerung Ballengers gegenüber dem Ohrenarzte H. Neumann ebenfalls dahin lautet, daß es in einem Viertel der Fälle nicht geht.

Bezüglich des wichtigsten Punktes, der Blutung, sagt Tenzer, die Blutung sei etwas stärker, doch habe er bei Kindern keine ernste Nachblutung gesehen, sie sei meistens nach einiger Zeit gestillt gewesen usw., also wieder allgemeine Angaben ohne Zahlen. Dabei müßte man sich auch noch darüber verständigen, was eine ernste Nachblutung ist. Nach Weils Meinung darf die Blutung die normale Gerinnungszeit des Blutes nicht wesentlich überdauern. Eine Blutung, die nach 10 Minuten noch besteht, ist schon bedenklich, nicht wegen des Blutverlustes während dieser Zeit, sondern weil man da nicht wissen kann, wie lange sie noch dauern wird, und deshalb den Operierten beobachten und die Blutung künstlich stillen muß. Der Kunstgriff Preobraschenskis, den Tenzer in seiner ersten Arbeit 1910 erwähnt (Kompression mittelst Wattetampons auf einem Holzstiel, der mit den Mahlzähnen der anderen Seite fixiert wird), wurde von Weil schon vor vielen Jahren hier angegeben und 1904 publiziert; er leistet oft vorzügliche Dienste.

Bei ganz kleinen Kindern läßt Weil ungünstig sitzende Mandeln lieber unberührt. Er hat häufig beobachtet, daß nach gründlicher Entfernung der Adenoiden und Nachbehandlung des Nasen-Rachenraumes mit Lapistuschierungen oder Pulvereinblasungen die Tonsillen bald stark zurückgehen; in anderen Fällen mußte er allerdings einige Jahre später doch die Tonsillotomie vornehmen, aber dann unter viel günstigeren Verhältnissen. Bei einem Manne hatte er jüngst schon nach Auslösung des einen Eiterherd enthaltenden oberen Teiles einer Mandel (als Vorbereitung der Tonsillektomie vorgenommen und wegen Blutung unterbrochen) das Verschwinden der Gliederschmerzen beobachten können. Das Ballengersche Instrument wird in einzelnen Fällen, in denen der massierende Finger mehr zu leisten verspricht als die hochgestellte Gabel bei Mathieu, sicherlich von großem Nutzen sein, aber die Operateure, die mehrere tausend Tonsillotomien nach alten Methoden ausgeführt haben, brauchen deshalb ihre Erfolge nicht verkleinern zu lassen. Keinesfalls aber dürfen Äußerungen, wie die von Ch. Jackson: „die Tonsillotomie sei eine nicht zu rechtfertigende Operation", ohne Widerspruch hingenommen werden.

Sitzungsbericht der American Laryngological, Rhinological and Otological Society.

VII. Jahresversammlung, Atlantic City, 1., 2., 3. Juni 1911.

Erstattet von Dr. **Otto Glogau** in New-York.

Sammelreferat über die Erkrankungen der Speicheldrüsen.

R. J. Held: Anatomie und Physiologie der Speicheldrüsen.

R. C. Myles: Symptome und Diagnose der Erkrankungen der Speichelkanäle.

J. C. Beck: Behandlung der Erkrankungen des Speichelapparates.

Diskussion: J. A. Babitt, Th. Hubbard, J. R. Winslow, G. L. Ricard, M. D. Ledermann, Lockard, Keiper, Culp, Wilson.

Digitized by Google
Original from UNIVERSITY OF CALIFORNIA
Generated on 2019-10-24 13:32 GMT / http://hdl.handle.net/2027/uc1.b3252760
Public Domain in the United States, Google-digitized / http://www.hathitrust.org/access_use#pd-us-google

E. Fletcher Ingals: Direkte Laryngoskopie. Beschreibung der Indikationen, Kontraindikationen und Methoden.

W. Freudenthal: Die endoskopische Behandlung des Asthma.

Bericht über 11 Fälle. von denen 8 geheilt und 3 gebessert wurden. Bronchoskop wird bei aufrechter Haltung des Pat. in Lokalanästhesie eingeführt, meist morgens am nüchternen Magen. Die Behandlung beruht auf lokalmedikamentöser Behandlung der „asthmogenen Bronchialpunkte".

Diskussion: R. Hall, G. Hudson-Makuen, G. L. Richard, R. C. Myles.

W. A. Wells: Bericht von 3 Fällen fibröser Polypen des Nasopharynx.

Diskussion: H. Smith, J.G.Wishart, Swain, White, J. A. Stucky, J. F. Logan, G. L. Richards, Linn, Emmeson, Ch. S. Means.

Harmon Smith: Berichte eines Falles von Neuritis optica, durch Eröffnung der Keilbeinhöhle und der rückwärtigen Siebbeinzellen gebessert. Wenn jede andere Ursache für die Neuritis ausgeschlossen erscheint, sollen die Nebenhöhlen, selbst bei völligem Fehlen intranasaler Symptome, eröffnet werden.

Diskussion.

L. A. Coffin.

Worthington: Bericht über einen Fall, bei dem Neuritis optica auf der einen Seite durch Ausräumung der Siebbeinzellen, auf der anderen Seite durch Hexamethylentetramin-Medikation geheilt wurde.

Freudenthal berichtet 2 Fälle.

N. L. Wilson, Frank Allport.

Th. J. Callaher: Die Erhaltung der äußeren Wand bei der radikalen Stirnhöhlenoperation. Bericht von 6 Fällen, an denen nur die untere Wand entfernt wurde.

Diskussion.

H. Holbrook Curtis rät zu intranasalen Methoden.

Ross Hall Skillern ist für die Entfernung der vorderen Wand, da sonst leicht Fisteln zustande kommen.

G. Wishart, W. A. Wells.

Th. Hubbard: Nebenhöhleneiterung bei Scharlach. (Vortrag.)

Fast alle Fälle von Scharlach mit „purulenter Rhinitis" haben mehr oder minder starke Sinuseiterung. Die schweren Fälle sterben an Meningitis oder septischer Thrombose, während die leichteren chronisch werden und Nekrose und Fistelbildung aufweisen. Bericht eines operierten Falles.

Diskussion: H. O. Reik.

Mc Cuen Smith: Der oto-laryngologische Unterricht für Studenten und Ärzte. Bericht über die Methoden an den sogenannten „Undergraduate" und „postgraduate" Medical Schools, Vergleich derselben mit europäischen, die ihnen weit überlegen sind.

Diskussion: J. H. Abraham, Wendell C. Philipps, Ch. P. Grayson, M. A. Goldstein, J. A. Stucky.

J. T. Gwathmey: Anästhesierungsmethode bei Operationen an den oberen Luftwegen. Nach Besprechung aller vorherrschenden Methoden entscheidet sich Verfasser für die pulmonäre, wobei folgendes zu beachten ist:

1. Präliminare Medikamente: 2 Stunden vor der Operation Hyoszin 0·0005, $^1/_2$ Stunde vor der Operation Hyoszin 0·0006 mit Morphin 0·015 subcutan.

Digitized by Google
Original from UNIVERSITY OF CALIFORNIA
Generated on 2019-10-24 13:32 GMT / http://hdl.handle.net/2027/uc1.b3252760
Public Domain in the United States, Google-digitized / http://www.hathitrust.org/access_use#pd-us-google

Knapp vor Beendigung der Operation wird 1 *l* physiologischer Kochsalzlösung per rectum gegeben.

2. Der Apparat soll derart konstruiert sein, daß der Übergang von einem Anästheticum zum anderen oder eine Kombination derselben rasch und leicht erfolgen kann. Die Narkose soll mit Lachgas und Sauerstoff begonnen, mit warmen Dämpfen von Äther oder Chloroform und Sauerstoff fortgesetzt und — bei längerer Dauer — mit Lachgas und Sauerstoff beendet werden.

3. Die Tropfmethode hat keine wissenschaftliche Berechtigung.

Diskussion: Fr. R. Packard, J. A. Stucky.

S. Yankauer: Die pharyngeale Öffnung der Eustachischen Röhre. (Demonstration seines Nasenpharyngoskops und der dazu gehörenden Instrumente.)

E. M. Holmes: Untersuchung und Behandlung der Eustachischen Röhre mittelst des Nasopharyngoskops.

Diskussion: W. S. Bryant, Th. J. Harris.

S. Mc Cullagh: Bericht von 12 nach Yankauers Methode operierten Fällen von Tubenverschluß, wovon 33% als geheilt gelten können.

Diskussion.

Yankauer beschreibt seine Methode und ihre Indikation.

N. L. Wilson berichtet mehrere günstige Fälle.

S. J. Kopetzky erzielte unter 9 operierten Fällen nur eine Heilung.

Fr. Allport warnt vor dieser und anderen Methoden, die doch zum Schlusse zur Radikaloperation führen müssen.

Sammelreferat über atypische Mastoiditis.

E. A. Crocket: Die Grundlage bildet eine anatomische Abnormalität des Warzenfortsatzes. Bedeutung des Röntgenbildes.

J. A. Stucky: 1. Warzenfortsatzvereiterung kann selbst mit intrakraniellem Abscesse verbunden sein, ohne Ruptur des Trommelfells.

2. Nach vollständiger Heilung der Mittelohreiterung kann nach Jahren aus einem latenten Eiterherde eine akute Mastoiditis entstehen.

3. Atypische Mastoiditis tritt meistens auf bei Diabetes, Typhus, Pneumonie, Influenza und den infektiösen Exanthemen.

Th. J. Harris unterscheidet folgende Formen atypischer Mastoiditis: 1. primäre, 2. latente, 3. hysterische, 4. sklerotische oder kondensierende, 5. syphilitische.

In allen Fällen ist das Trommelfell normal.

Diskussion: Fr. Allport, G. A. Leland, E. W. Day, S. J. Kopetzky, W. A. Wells, M. A. Goldstein.

G. L. Richards: Die sogenannte konservative Mastoidoperation. Beschreibung der Methoden von Heath, Bondy und Siebenmann. Verfasser entscheidet sich, mit wenigen Ausnahmen, stets für die Radikaloperation, da „Heilung“ und nicht „Hören“ der Endzweck der Operation sei.

Diskussion.

W. S. Bryant beweist, daß er die konservative Methode lange vor Heath ausübte, daß ihm demnach die Priorität gebühre.

Fr. Allport verwirft jede konservative Methode.

A. B. Duel ist — bei richtiger Indikation — für konservatives Verfahren.

Generated on 2019-10-24 13:32 GMT / http://hdl.handle.net/2027/uc1.b3252760
Public Domain in the United States, Google-digitized / http://www.hathitrust.org/access_use#pd-us-google
Digitized by Google
Original from UNIVERSITY OF CALIFORNIA

G. Hudson Makuen: Das Problem des tauben Kindes, vom Standpunkte des Arztes und Erziehers.

M. A. Goldstein: Der praktische Wert des Lippenlesens. Diese Methode ist geeignet für alle Formen angeborener Taubheit und für jene Fälle, bei denen die Taubheit vor dem 8. Lebensjahre erworben wurde oder die sich die Sprache anzueignen unterlassen hatten. Die Methode ist leicht erlernbar, für jedes Alter indiziert.

Diskussion: J. D. Wright, B. R. Shurley.

Referate.

I. Allgemeines.

Beiträge zur Klinik und Therapie der tuberkulösen Pleuritis: I. Über die Wirkung der Pleuritis auf die Grundkrankheit. Aus der medizinischen Klinik zu Erlangen. Von Priv.-Doz. Dr. H. Königer. (Zeitschr. f. Tuberk., XVII, 6.)

Königer hat beobachtet, daß tuberkulöse Pleuritis häufig einen auffällig günstigen Einfluß auf die Heilung der Grundkrankheit ausübt, im Gegensatz zu der weitverbreiteten Ansicht, daß die Pleuritis als ein Zeichen für das Fortschreiten der Tuberkulose, also prognostisch ungünstig zu betrachten sei. Man könnte glauben, daß, analog der günstigen Einwirkung des Pneumothorax, auch besonders die großen pleuritischen Exsudate durch Ruhigstellung der erkrankten Lunge mechanisch günstig wirken könnten, doch führt Königer des näheren aus, warum eine solche Annahme im allgemeinen nicht zulässig sei; er glaubt vielmehr, daß es sich hierbei um chemische Wirkungen handle, die von der Pleurareaktion ausgelöst würden, und daß von der lokalen Reaktion eine allgemeine Umstimmung des Organismus ausgehe, welche auch die Grundkrankheit in Heilung überführe. Keller.

Zur Serumbehandlung der Lungentuberkulose. Von Dr. Sobotta (Görbersdorf). (Zeitschr. f. Tuberk., XVII, 6.)

Sobotta verwandte das Höchster Tuberkuloseserum bei 20 Kranken und beobachtete dabei bei einigen Fällen eine eklatante Wirkung, besonders bezüglich Hebung des Appetits und allgemeinen Kräftezustandes, bei anderen dagegen keinerlei Erfolg. Er kommt zu dem Schlusse, in schweren Fällen von Lungentuberkulose, solange keine Darmkomplikation vorliege, jedenfalls einen Versuch mit dem Höchster Tuberkuloseserum zu machen, und empfiehlt auch bei Hämoptoë dessen Anwendung an Stelle des bisher dabei gebräuchlichen Normalserums. Keller.

Die Prognose der offenen Tuberkulose im Kindesalter. Von Dr. Hahn (Krankenhaus Sudenburg). (Zeitschr. f. Tuberk., XVII, 5.)

Nach Untersuchungen, welche Hahn an 133 Fällen von an offener Lungentuberkulose erkrankten Kindern der dortigen Heilstätte anstellte, ergab sich, daß die Erfolge der Behandlung im Gegensatz zu der Behandlung der

Generated on 2019-10-24 13:32 GMT / http://hdl.handle.net/2027/uc1.b3252760
Public Domain in the United States, Google-digitized / http://www.hathitrust.org/access_use#pd-us-google
Digitized by Google
Original from UNIVERSITY OF CALIFORNIA

offenen Tuberkulose beim Erwachsenen außerordentlich schlechte sind; die weitaus größte Zahl starb schon in den ersten beiden Jahren nach der Kur. nach der Entlassung konnte nur bei 14% ein Stillstand respektive Besserung verzeichnet werden. Unter diesen Umständen scheint es dem Autor zweckmäßiger, jene Kinder von der eigentlichen Heilstättenbehandlung auszuschließen und die dadurch frei gewordenen Betten für Kinder mit geschlossener Tuberkulose zu benutzen, da für diese ein unvergleichlich besserer Erfolg zu erzielen ist; gleichwohl aber sollen jene Kinder nicht etwa in ihre Familie zurückgeschickt werden, für die sie ja eine große Gefahr bedeuten würden, auch eine Überweisung an allgemeine Krankenhäuser und Tuberkulosepflegehäuser erscheine unangebracht, sondern am besten würden dieselben in Isolierstationen verlegt, welche den Heilstätten anzugliedern seien. Keller.

Bacillämie bei nicht miliarer Tuberkulose. Von Dr. Krause, Chefarzt in Sülzhayn (Harz). (Zeitschr. f. Tuberk., XVII, 5.)

Die verschiedenen Mitteilungen, besonders von amerikanischen und englischen Ärzten über zum Teil ganz enorme Häufigkeit des Bacillenvorkommens im Blute der Phthisiker, ja sogar anscheinend gesunder Menschen (cf. Referat Kurashigo, Zeitschr. f. Tuberk., XVII, 4) veranlaßten Krause zu eigenen einschlägigen Untersuchungen, welche zwar auch für eine größere Reihe von Phthisisfällen der verschiedenen Stadien dies Vorkommen bestätigten, jedoch nicht in dem Umfang und der Massenhaftigkeit wie bei jenen Autoren. Krause erwähnt, daß Tierversuche und Züchtung aus äußeren Gründen bei seinen Untersuchungen nicht herangezogen werden konnten und daß dieser Umstand in Verbindung mit der Verzichtleistung auf Untersuchung größerer Blutmengen für die Bewertung seines Ergebnisses vielleicht doch von Belang sein dürfte. Keller.

Beitrag zur Bekämpfung der Bacillenpersistenz bei Diphtheriekonvaleszenten. Von Dr. M. Kretschmer. (Med. Klinik, 1911, Nr. 3.)

Um die Diphtheriebacillenpersistenz zu verhindern, empfiehlt der Verfasser folgendes Mittel, welches sich ihm gut bewährt hat. Etwa 3 Wochen nach Krankheitsbeginn quetscht Verfasser mit dem Hartmannschen Tonsillenquetscher die Tonsillen des Rekonvaleszenten kräftig ein und überzeugt sich durch Kultur auf Löffler-Platten von dem Erfolg dieser Prozedur, und je nach Ausfall der Kultur wiederholt Verfasser das Verfahren, bis der negative Ausfall der Kultur für den bereits eingetretenen günstigen Erfolg spricht. Neumann.

Welche Berechtigung hat die Ausatmungsförderung bei der Behandlung des Asthma bronchiale. Von Ludwig Hofbauer (Wien). (Med. Klinik, 1911, Nr. 4.)

„Weil die Ausatmung normaliter durch elastische Kräfte besorgt wird, ist die Unterstützung durch axillare Muskelkräfte ungeübt. Aus diesem Grunde

Digitized by Google
Original from UNIVERSITY OF CALIFORNIA
Generated on 2019-10-24 13:32 GMT / http://hdl.handle.net/2027/uc1.b3252760
Public Domain in the United States, Google-digitized / http://www.hathitrust.org/access_use#pd-us-google

arbeiten letztere im bronchial-asthmatischen Anfall nicht zweckentsprechend: es entsteht pressende, forcierte Exspiration, welche den Luftsaustritt nicht hindert, sondern behindert. Die Übungstherapie lehrt die Überwindung der Ausatmungserschwerung durch Verlängerung der Ausatmungsdauer mit Vermeidung jeder pressenden Nachhilfe und erzielt damit erfreuliche Dauererfolge."

Neumann.

Über die Wirkung von Nebennierenpräparaten bei Asthma bronchiale. Von Pick (Charlottenburg). (Med. Klinik, 1911, Nr. 4.)

Verfasser hat bei 2 Pat., die an asthmatischen Anfällen litten, Nebennierenextrakt mit gutem Erfolge angewandt. Er zerstäubte mittelst des Spiessschen Verneblers Adrenalin und ließ diese Nebel unter Überdruck den Pat. einatmen. Pick empfiehlt diese Methode auf das angelegentlichste.

Neumann.

Ein Fall von heftigem Singultus. Von Dr. med. et phil. Kannegiesser (Braunfels). (Med. Klinik, 1911, Nr. 13.)

Verfasser berichtet über einen Pat., der an Influenza erkrankt war und durch lang andauernden Singultus sehr belästigt wurde. Gegen Singultus halfen als temporäre Mittel: 5 *g* Acidum citr. + 5 *g* Natron bicarbonicum, ferner eine Messerspitze Natron bicarbonicum. Als verhältnismäßig bestes Mittel erwies sich warme Haferschleimsuppe. Verfasser fragt die Ärztewelt, ob es ein spezifisches Mittel gegen Singultus gibt. Kannegiesser will mit vorliegender Arbeit darauf aufmerksam machen, daß Singultus, der sonst nur als Symptom von schweren Infektionen auftritt, auch bei einer harmlosen Influenza auftreten und den Gesundheitszustand des Pat. bedeutend schädigen kann.

Neumann.

Die Behandlung des Schleimhautlupus. Von Dr. Max Senator (Berlin). (Deutsche med. Wochenschr., 1911, Nr. 5.)

Mit chirurgischen Methoden ist ohne Schädlichkeit beim Schleimhautlupus Erfolg zu erzielen. Wenn auch wirkliche Heilung seltener, so ist doch gewöhnlich eine „soziale" Heilung möglich, weil die Rezidive mit der Zeit seltener und leichter auftreten; länger fortgesetzte, öftere Kontrolle ist notwendig. Die Schleimhaut erheischt in jeder Weise dieselbe Aufmerksamkeit wie die Epidermis; mithin ist bei jedem Lupusfall, ohne Rücksicht auf scheinbare Geringfügigkeit oder Isolierung auf Außenhaut, grundsätzlich ein Rhino-Laryngologe beizuziehen. Am aussichtsreichsten ist die Erkennung und Bekämpfung der oft gänzlich latenten Krankheitsanfänge, wofür sich die Bildung spezieller Organisationen empfiehlt. Neumann.

Beitrag zur medikamentösen Behandlung des Asthma bronchiale. Von Doktor Julius Friedeberg (Berlin). (Deutsche med. Wochenschr., 1911, Nr. 6.)

Als bestes Mittel bei Asthma bronchiale empfiehlt der Verfasser die Rezeptformel nach Goldschmidt:

Digitized by Google
Original from UNIVERSITY OF CALIFORNIA
Generated on 2019-10-24 13:32 GMT / http://hdl.handle.net/2027/uc1.b3252760
Public Domain in the United States, Google-digitized / http://www.hathitrust.org/access_use#pd-us-google

Rp. Alypin. nitr. 0·3,
Eumydrin 0·15,
Glycerin 7·0,
Aq. dest. 25·0,
Ol. pini pum. gtt. I.
S. Zur Sprayinhalation.

Der Verfasser bedient sich immer des Glaseptic-Nebelsprayapparates der Firma Parke Davis, da sich dieser Apparat durch viele Vorzüge vor ähnlichen Apparaten auszeichnet. Neumann.

Das Cycloform, ein Analgeticum in der laryngologischen Praxis. Von Professor Rosenberg (Berlin). (Deutsche med. Wochenschr., 1911, Nr. 9.)

Verfasser berichtet über die guten Erfolge, die er durch Cycloform bei Kehlkopftuberkulose erzielt hat. Verfasser will die älteren Mittel, wie Orthoformanästhesin etc., nicht verbannen, rät aber dringendst an, bei Dysphagien (auch bei Angina) Cycloform zu versuchen; noch jeder Pat. hat sich über Cycloform günstig ausgesprochen. Neumann.

Zur Ursache und spezifischen Heilung des Heufiebers. Von W. P. Dumbar (Hamburg). (Deutsche med. Wochenschr., 1911, Nr. 13.)

Das im Frühjahr auftretende Heufieber wird fast ausnahmslos durch Gramineenpollen hervorgerufen, der amerikanische Herbstkatarrh durch die Pollen von Solidagineen und Ambrosiaceen, und das Heufieber in China durch Ligusterpollen. Die Heufiebersymptome sind als Abwehrreaktion gegen durch abnorme Durchlässigkeit der Mucosa und Cutis ermöglichte parenterale Zufuhr des Eiweißes der genannten Pollen aufzufassen. Um einen rein anaphylaktischen Vorgang im Sinne der heute gültigen Definition handelt es sich jedoch nicht. Denn es gelingt, die Symptome durch ein antitoxisch wirkendes Pollenimmunserum zu beseitigen und dadurch gleichzeitig die individuelle Disposition allmählich bis zu dem Grade herabzusetzen, daß die Anfälle auch ohne weitere Behandlung ausbleiben. Neumann.

Experimentelle Untersuchungen zur Frage nach der neurotoxischen Wirkung des Salvarsans. Von Beck (Heidelberg). (Münchener med. Wochenschr., 59. Jahrgang, Nr. 1.)

Um Klarheit zu schaffen in der Frage, ob Salvarsan eine nervenschädigende Wirkung ausüben kann oder nicht, stellte Beck eine Reihe von Tierversuchen an, wohl wissend, daß dieselben niemals sichere Schlüsse auf menschliche Verhältnisse zuließen. Er experimentierte an weißen Mäusen, denen er das Salvarsan intravenös injizierte, und zwar pro dosi 0·003 *g*, das einer Dosis von 9 *g* beim Menschen entspricht, also einer sehr großen. „Die gewonnenen Präparate (das heißt der Schädel) ließen nun nicht die geringste Degenerationserscheinung in irgend einem nervösen Teile des Kopfes erkennen; sie

Digitized by Google
Original from UNIVERSITY OF CALIFORNIA
Generated on 2019-10-24 13:32 GMT / http://hdl.handle.net/2027/uc1.b3252760
Public Domain in the United States, Google-digitized / http://www.hathitrust.org/access_use#pd-us-google

unterschieden sich in nichts von normalen Mäusen." Hiermit stimmt auch Verfassers Beobachtung überein, daß eine intensive Bedandlung mit Salvarsan die Neurorezidive fast vollständig vermeiden läßt, daß dieselben also als luetische Erkrankungen aufzufassen sind. Reinhard.

Zur Untersuchung von Kehlkopf und Rachen bei kleinen Kindern. Von Schmuckert (Frankfurt a. M.). (Münchener med. Wochenschr., 59. Jahrgang, Nr. 7.)

Um die Pharyngo- und Laryngoskopie auch bei kleinen Kindern zu erleichtern, ließ Verfasser bei der Firma Reiniger, Gebbert und Schall ein Kinderpharyngoskop anfertigen nach einem von ihm früher konstruierten größeren Instrumente. Dasselbe paßt gut in den kindlichen Pharynx und besitzt trotz der geringen Maße soviel Lichtstärke, daß alle Einzelheiten des Epipharynx und Kehlkopfes exakt zu sehen sind. Bei ganz kleinen Kindern freilich ist eine ruhige Inspektion infolge Pressens oder wegen Verschleimung gewöhnlich nicht möglich. Eine auswechselbare Hülse aus dünnem Metall und entsprechendem Fenster über der Optik gestattet jedes beliebige Auskochen, so daß das Instrument steril ist. Reinhard.

Die Behandlung postdiphtherischer Lähmungen durch Heilserum. Von Crohn (Halberstadt). (Münchener med. Wochenschr., 59. Jahrg., Nr. 2.)

Nach dem Vorgang von Kohts wandte Verfasser in 3 Fällen von postdiphtherischer Lähmung (Gaumensegellähmung und Paresen in den Beinen) Injektionen von Heilserum an mit den gleichen überraschend guten Erfolgen. Im Gegensatz zu jenem injizierte Crohn nur kleine Dosen (höchstens 2000 I. E. gegenüber 25.000—35.000 I. E.) und nur einmal, nicht wie Koht alle 2 Tage. Er nimmt an, daß durch diese einmalige erneute Injektion alles Diphtheriegift abgetötet wird: deshalb soll man, sobald ein Stillstand im Fortschreiten der Lähmungen oder eine Besserung festzustellen ist, mit den Injektionen aufhören und dafür lieber, wie es auch Koht angibt, dem Körper Strychnin oder andere roborierende Mittel zur Wiederherstellung der beschädigten Nervenzellen einverleiben. Erscheinungen von Serumkrankheit sah Verfasser nicht, hält diese auch bei der minimalen Serumdosis für unmöglich. Reinhard.

Ätiologische Beziehungen zwischen Nase und Gelenkrheumatismus. Von Senator (Berlin). (Sitzungsbericht des Vereines für innere Medizin vom 16. Januar 1912.) (Münchener med. Wochenschr., 59. Jahrg., Nr. 4.)

Nach Senator kann die lädierte Nasenschleimhaut gelegentlich die Eingangspforte für das Virus des Gelenkrheumatismus bilden. Reinhard.

Statistischer klinischer Bericht für das Jahr 1910. (Rendiconto statistico-clinico per l'anno 1910.) Von Prof. Deodato de Carli. (Atti della clinica oto-rino-laringoiatrica della Reale Università di Roma, diretta dal Prof. Gh. Ferreri, 1911.)

Im Jahre 1910 waren an der oto-laryngologischen Klinik in Rom in Behandlung: 4627 ambulatorische, 304 stabile Kranke, gestorben sind 10, und

Generated on 2019-10-24 13:33 GMT / http://hdl.handle.net/2027/uc1.b3252760
Public Domain in the United States, Google-digitized / http://www.hathitrust.org/access_use#pd-us-google
Digitized by Google
Original from UNIVERSITY OF CALIFORNIA

zwar an Thrombophlebitis sinus transversi 2, an otitischer Meningitis 1, an otitischer Septikämie 2, otitischer diffuser Osteomyelitis des Schläfebeines 1, Sarcomatosis generalisata 1, an von der Nasenhöhle ausgehendem diffusem Brückentumor 1, an Bronchopneumonie nach einer wegen Adduktorenparalyse ausgeführten Tracheotomie 1, an plötzlichem Larynxverschluß durch Verschiebung eines subglottischen Tumors 1. Die ungünstigen Ausgänge bei den otitischen Komplikationen hatten ihren Grund zumeist in der Nachlässigkeit der Pat. und der dadurch oft zu spät erfolgten Intervention.

Größeres Interesse verdient folgender Fall: Bei dem 14jährigen, seit der Kindheit an chronischer Otorrhöe leidenden Knaben traten Symptome von Meningitis auf. Bestätigung der Diagnose durch die Lumbalpunktion. Nach Ausführung der Radikaloperation wird die Dura bloßgelegt, die sich gelblich verfärbt, gespannt, nicht pulsierend erwies. Nach Inzision erfolgte abundanter Ausfluß einer blutig-eitrigen Flüssigkeit. Durch 3 Tage vierstündlicher Verbandwechsel wegen reichlicher Sekretion. Dann nahm der Ausfluß immer mehr ab, wurde immer mehr serös, weshalb auch der Verband seltener gewechselt wurde. Gleichzeitig Besserung sämtlicher Erscheinungen. Nach 8 Tagen versiegte die Sekretion ganz und die Dura war geschlossen; in zwei Monaten Heilung.

In 2 Fällen hatte ein Trismus, bedingt durch fehlerhafte Position des letzten Molaren, durch verhinderte Nahrungsaufnahme die Pat. hochgradig heruntergebracht, so daß bei einem derselben Tuberculosis diagnostiziert worden ist. Erst mit Hilfe der Radiographie gelang es, die Zahnanomalie aufzudecken, und mit der Beseitigung der Ursache konnte vollständige Wiederherstellung erreicht werden.

Eine ausführlich mitgeteilte Krankengeschichte betrifft den interessanten Fall eines Tumors des Sieb- und Keilbeines. Einen Monat nach Exstirpation des Neoplasmas trat eine akute Media an derselben Seite auf, an der sich nach voraufgegangenen heftigen Kopfschmerzen eine Hemiplegie der kontralateralen Seite mit Exitus letalis anschloß. Während der Operation der Neubildung war nichts wahrgenommen worden, was den Verdacht auf eine intrakranielle Komplikation erregen könnte.

Laryngostomie wurde ausgeführt einmal wegen einer subglottischen Infiltration, die bereits länger als ein Jahr bestanden hatte, einmal wegen einer posttracheotomischen kompletten Adduktorenlähmung und einmal wegen rezidivierender Papillome, alle mit günstigem Erfolg.

In drei im Vorjahre laryngostomierten Fällen wurde im Berichtsjahre die Plastik nach der Methode von Ferreri mit gutem Erfolg ausgeführt.

Spira.

Digitized by Google
Original from UNIVERSITY OF CALIFORNIA
Generated on 2019-10-24 13:33 GMT / http://hdl.handle.net/2027/uc1.b3252760
Public Domain in the United States, Google-digitized / http://www.hathitrust.org/access_use#pd-us-google

Zur Chirurgie der Hypophysis cerebri. Von Dr. Eduard Melchior. (Berliner klin. Wochenschr., 1911, Nr. 32.)

Nach einer Einleitung über Anatomie, Physiologie und Pathologie der Hypophyse geht Verfasser auf die verschiedenen Operationsmethoden derselben ein und bespricht besonders die Indikation zur Operation. Die Operation, meint Verfasser, ist in erster Linie dann angezeigt, wenn sich Gehirndrucksymptome und zunehmende Sehschwäche einstellt; mit Hinblick auf die noch immer gefährliche Operation ist die Akromegalie allein nicht imstande, die Operation zu indizieren. Neumann.

Kasuistik der Salvarsanwirkung bei Lues der oberen Luftwege. Von O. Chiari (Wien). (Berliner klin. Wochenschr., 1911, Nr. 35.)

An der Klinik des Verfassers wurden 14 Salvarsanbehandlungen vorgenommen. Von den behandelten Pat. wurde ein Teil mit dauernder Heilung, der andere Teil dauernd gebessert entlassen. Auf Grund dieser Erfahrung empfiehlt der Verfasser, bei Lues der oberen Luftwege Salvarsan in Paraffinum liquidum intramuskulär zu geben. (Anmerkung des Referenten: Seit September 1911 wird Salvarsan an obiger Klinik intravenös mit demselben guten Erfolg angewandt.) Neumann.

Über die Bedeutung der Wassermannschen Reaktion in der Rhinologie. Von Owe Strandberg. (Berliner klin. Wochenschr., 1911, Nr. 34.)

An der Hand zweier Krankengeschichten weist Verfasser den Wert der Wassermann-Reaktion nach. Es handelte sich um die Differentialdiagnose zwischen Lupus und Syphilis. Die histologische Untersuchung, von einem angesehenen Histologen ausgeführt, ergab eine Fehldiagnose. Der Ausfall der Wassermannschen Reaktion leitete die Therapie in die richtigen Wege.

Neumann.

Die Psychoneurosen in der Rhino-Laryngologie. Von Gaztelu. (Revista española de laringologia, November-Dezember 1911.)

Sammelarbeit über diese Neurosen mit Schilderung eines solchen Falles, in welchem galvanokaustische Eingriffe in der Nase (obgleich kein dieselben berechtigender Zustand existierte) eine wahre Hypochondrie verursachten. Diese Fälle nach Diagnose des psychischen Zustandes gehören zum Nervenarzt und nicht zum Laryngologen beziehungsweise Rhinologen. Menier.

Die Laryngo-Rhinologie als selbständige medizinische Wissenschaft. Von Geh.-Rat G. Killian. (Berliner klin. Wochenschr., 1911, Nr. 35.)

Killian begründet durch die Historie und wissenschaftliche Argumente die Selbständigkeit der Rhino-Laryngologie und sagt treffend am Schlusse seiner Rede: „Die praktischen Vorteile, welche die Verschmelzung beider Disziplinen zum Gefolge hat, haben mit der Wissenschaft als solcher nichts zu tun. Was hat es für sie zu bedeuten, wenn durch die Vereinigung der Laryngo-Rhinologie mit der Otologie an den Hochschulen weniger Polikliniken, Kliniken, Do-

Digitized by Google
Original from UNIVERSITY OF CALIFORNIA
Generated on 2019-10-24 13:33 GMT / http://hdl.handle.net/2027/uc1.b3252760
Public Domain in the United States, Google-digitized / http://www.hathitrust.org/access_use#pd-us-google

zenten, Gehälter, Betriebsmittel usw. nötig sind? Auch wenn der die 3 Fächer betreibende Universitätslehrer mehr Praxis und eine bessere akademische Stellung erwarten darf? Der wahren Wissenschaft kommt es nur darauf an, wie sie am besten vorwärts schreitet. Dieser ideale Gesichtspunkt kann nicht genug betont werden. Auch die maßgebenden Kreise müssen sich ihn zu eigen machen. Wir wollen Fortschritt in der Erkenntnis und Behandlung der Krankheiten, wir wollen die Leistungen der Medizin zum Nutzen der leidenden Menschheit auf das höchste gesteigert sehen. Vermeiden wir daher alles, was uns vom Wege abführt! Die Freiheit und Selbständigkeit einer Wissenschaft ist die beste Vorbedingung für ihr Gedeihen. Dies gilt auch für die Rhino-Laryngologie.

Neumann.

Der Zusammenfluß der Atmungs- und Verdauungswege als Eintrittspforte der Lungenschwindsucht. Von Gereda. (Boletin de Laringologia, Juni 1911.)

Schlußfolgerungen: Die Mandel, dank ihrer Lage und dem Vorhandensein ihrer Lakunen, stellt eine bequeme Eintrittspforte für alle Infektionen dar, wenn das Epithel nicht mehr unversehrt ist. Man kann nicht die Infektion durch den Weg der Leukocyten verstehen, wenn man den Verlust des Epithels nicht annimmt. Die akute Hypertrophie der Tonsillen und der adenoiden Wucherungen hat ihre Ursache in den gewöhnlichen Bakterien: Staphylokokken, Streptokokken und weniger oft Pneumokokken. Die langsame Hypertrophie der Tonsillen hat öfters ihre Ursache in der Infektion mit dem Kochschen Bacillus; diese Keime nehmen ihren Weg durch die Lymphgefäße und gehen in die Halsdrüsen; daraus erklärt sich die Hypertrophie dieser Gebilde. Die Lungentuberkulose kann durch die Tonsillen und die adenoiden Wucherungen erworben werden; aber diese Eintrittspforte ist nicht die einzige; ein anderer Weg ist durch die Atmungs- und Verdauungswege gegeben.

Menier.

II. Nase und Nebenhöhlen.

Zur Sensibilitätsprüfung der Nasenschleimhaut. Von Prof. Killian (Freiburg). (Deutsche med. Wochenschr., 1911, Nr. 9.)

Verfasser hat zur Sensibilitätsprüfung der Nasenschleimhaut das „Knizometer“ konstruiert. Dieser Apparat besteht im wesentlichen aus einer kleinen Blechbüchse, welche eine Spule von bestimmter und konstanter Fadenstärke enthält; der Faden dieser Spule läuft durch ein zartes Röhrchen von ungefähr 15 *cm* und überragt dieses um 6 *mm* mit diesem Fadenende, das bei einer Durchbiegung von 2 *mm* 15 *mg* und bei einer Durchbiegung von 3 *m* 20 *mg* Druck ausübt, die Nasenschleimhaut reizen und dabei seine Beobachtungen anstellen. Das Knizometer stellt ein Meßinstrument dar, welches wissenschaftlich genau ist und den Anforderungen der Praxis mehr als genügt.

Neumann.

Generated on 2019-10-24 13:33 GMT / http://hdl.handle.net/2027/uc1.b3252760
Public Domain in the United States, Google-digitized / http://www.hathitrust.org/access_use#pd-us-google
Digitized by Google
Original from UNIVERSITY OF CALIFORNIA

Lupusbekämpfung und Nasenvorhof. Von Gerber (Königsberg). (Münchener med. Wochenschr., 58. Jahrg., Nr. 47.)

Hinweis auf die Wichtigkeit der Untersuchung des Naseninnern bei der Lupusbekämpfung, insbesondere des Nasenvorhofs, da der Gesichtslupus meistens von dort seinen Ausgang nimmt. Demonstration eines Spiegels, der diesen Winkel, welcher leicht übersehen wird, sichtbar macht; sowie eines einschlägigen Falles (s. Abbild.). Verfasser behauptet, daß die Lupusbekämpfung nur Aussicht auf Erfolg haben wird unter Mitwirkung der Rhinologie. Er fordert für ein diesbezügliches Flugblatt den Zusatz, daß der Gesichtslupus, das traurigste Bild desselben überhaupt, im Naseneingang ganz unscheinbar unter dem Bilde gewöhnlicher schmerzloser Borkenbildung, unter dem Bilde eines gewöhnlichen trockenen Schnupfens, bei sonst ganz gesunden Menschen beginnen kann, und empfiehlt das Thema für die Tagesordnung des nächsten internationalen Rhino-Laryngologenkongresses. Reinhard.

Tumor der Hypophysengegend auf endonasalem Wege erfolgreich operiert. Von Spiess (Frankfurt a. M.). (Münchener med. Wochenschr., 58. Jahrg., Nr. 47.)

Der 28jährige, im übrigen gesunde Pat. litt an Kopfschmerzen und zunehmender Sehstörung; bei normalem Augenhintergrund beträchtliche Abnahme des Visus. Es wurde ein Tumor der Hypophysengegend nahe dem Chiasma N. optici angenommen und nach dem Vorschlag von Hirsch (Wien) endonasal einzeitig operiert. Nach submuköser Septumresektion, und zwar bis an das Keilbein heran, wurde dessen Vorderwand eingestoßen, worauf ca. 1—$1^1/_2$ Eßlöffel Cerebrospinalflüssigkeit abflossen. An Stelle der hinteren Keilbeinwand erschien eine glatte, weiße Membran, als Cyste sondierbar. In einer zweiten Sitzung wurde diese inzidiert; ihr Inhalt erwies sich als glasiger Schleim ohne besondere Merkmale. Auskratzen der etwa haselnußgroßen Cyste sowie Abtragung ihrer Wandungen. Jodoformgazetampon. Vom zweiten Tage ab fieberfreier Verlauf, am dritten Tage post operationem Aufhören der Kopfschmerzen, am 17. Tag normale Gesichtsfelder, Sehschärfe beiderseits $^1/_1$. Mikroskopisch erwies sich der Tumor als ein Chordom, von der Chorda dorsalis ausgehend. Reinhard.

Die Entwicklung der Diagnostik und der Therapie der Eiterungen der Nebenhöhlen der Nase. Von Denker (Halle a. S.). (Referiert nach einem Bericht des Vereins der Ärzte in Halle a. S., Sitzung vom 13. Juli 1911 in der Münchener med. Wochenschr., 58. Jahrg., Nr. 48.)

Denker wendet sich insbesondere zu den Kieferhöhleneiterungen, von denen er glaubt, daß die akuten fast ausnahmslos durch konservative Therapie zu heilen sind. Als Radikaloperation bespricht er speziell sein eigenes Verfahren, das die Vorzüge der Operation nach Luc-Bönninghaus, mit den Vorschlägen von Friedrich und Kretschmann kombiniert, bezüglich der totalen Fortnahme der knöchernen lateralen Wand des unteren Nasenganges jedoch über die Vorschläge der neueren Autoren hinausgeht. Denker hat bei

Digitized by Google
Original from UNIVERSITY OF CALIFORNIA
Generated on 2019-10-24 13:33 GMT / http://hdl.handle.net/2027/uc1.b3252760
Public Domain in the United States, Google-digitized / http://www.hathitrust.org/access_use#pd-us-google

Anwendung dieser Methode, deren genaue Schilderung hier zu weit führt, unter ca. 60 operierten Fällen nicht ein einziges Rezidiv erlebt. Es kommt ihm dabei hauptsächlich auf die Fortnahme der ganzen knöchernen lateralen Wand des unteren Nasenganges an, die von niemand bisher empfohlen wurde, und welche die Bildung eines großen Schleimhautlappens ermöglicht, der die absolute Garantie für eine dauernde breite Kommunikation der Kieferhöhle mit der Nase bietet. Reinhard.

Endonasale Asthmatherapie. Von Wassermann (Meran). (Münchener med. Wochenschrift, 59. Jahrg., Nr. 1.)

Neben der allernotwendigsten operativen Nasentherapie beim Asthma bronchiale wendet Verfasser an Stelle der Spraybehandlung die Tamponbehandlung der Nase in folgender Weise an:

Ein 3 *cm* langer Wattetampon wird mit einer anästhesierenden Flüssigkeit getränkt in den unteren Nasengang beiderseits eingelegt und ¼ Stunde lang liegen gelassen, währenddem der Pat. den Kopf nach vorn neigt. Dies Verfahren wird in den ersten 8 Tagen täglich, dann jeden zweiten Tag und so fort immer seltener angewandt, bis der Anfall aufhört. Als Flüssigkeit benutzt er die Einhorn-Goldschmidtsche Lösung von 1% Alypin und ½% Eumydrin, von der nach seinen Versuchen im Gegensatz zur Sprayanwendung nur $^1/_{10}$ cr. resorbiert wird. Man kann aber auch andere anästhesierende Lösungen mit gleich gutem Erfolg benutzen, zum Beispiel 1—2%ige kombinierte Lösungen von Eucain und Eumydrin, Cocain, Alypin usw. Reinhard.

Tumor der Hypophysengegend auf endonasalem Wege erfolgreich operiert. Von Stenger (Königsberg). (Münchener med. Wochenschr., 59. Jahrg., Nr. 1.)

Spiess (Frankfurt) veröffentlichte h. l. unter dem obigen Titel einen hierher gehörigen Fall und bemerkte dazu, daß das Chordom, als ein solches erwies sich der betreffende Tumor, in vivo noch nie diagnostiziert, geschweige denn operiert sei. An der Stengerschen Klinik wurde jedoch vor einigen Jahren ebenfalls ein Chordom diagnostiziert und vom Rachen aus operiert, freilich ohne Erfolg, denn die Geschwulst erwies sich auch als bösartig; es wurde ihr Übergreifen auf die hintere Schädelgrube beobachtet. Eine Autopsie war nicht möglich, doch konnte Linck, welcher den Fall beschrieben hat und durch Untersuchung an Embryonen das Verhältnis der Chorda zur Rachenhöhle festzustellen versuchte, das maligne Chordom als eine typische Geschwulst des Nasenrachenraumes charakterisieren.

Reinhard.

Perforationen der Nasenscheidewand infolge von Rhinitis sicca anterior und von Tuberkulose. Von Körner (Rostock). (Sitzungsbericht des Rostocker Ärztevereins am 11. November 1911.) (Münchener med. Wochenschr., 59. Jahrg., Nr. 3.)

Perforationen, welche sich auf den knorpeligen Teil des Septum beschränken, sind nach Körner fast niemals durch Syphilis entstanden, sondern

Digitized by Google
Original from UNIVERSITY OF CALIFORNIA
Generated on 2019-10-24 13:33 GMT / http://hdl.handle.net/2027/uc1.b3252760
Public Domain in the United States, Google-digitized / http://www.hathitrust.org/access_use#pd-us-google

die Folgen einer Operation am verbogenen Septum oder Folgen eines traumatischen Septumabscesses mit nachfolgender Knorpelnekrose oder der Rhinitis sicca anterior oder der Septumtuberkulose." Er ist der Ansicht Siebenmanns, daß es sich bei der Rhinitis sicca anterior um einen einseitig auftretenden Schrumpfungsprozeß handelt, der mit Schleimhautatrophie beginnt und zu Erosionen übergeht; er exzidiert sofort den kranken Teil des Septums und erzielt so Stillstand des Prozesses und Vernarbung. Ähnlich führen auch Tuberkulome zur Septumperforation an dieser Stelle; Körner führt diese zurück auf Inoculation des Tuberkelbacillus mit dem Finger und schneidet auch hier die kranke Septumstelle im Gesunden aus, wodurch er in 2 bis 3 Wochen völlige Ausheilung der Krankheit herbeiführt. Reinhard.

Die Verwendung regulierbarer Dauersaugwirkung bei Nasenleiden. Von Doktor Alfred Peyser (Berlin). (Berliner klin. Wochenschr., 1911, Nr. 29.)

Verfasser bespricht einen Saugapparat (Pyohaustor), der von Martens konstruiert und gegenüber den bisher gebräuchlichen Apparaten den Vorteil der Regulier- und Meßbarkeit besitzt. Verfasser benutzt diesen Apparat nicht nur zu therapeutischen, sondern auch zu diagnostischen Zwecken. Bei allen Nebenhöhlenerkrankungen leistet der Apparat ausgezeichnete Dienste. Der Verfasser sagt: „Mit der nötigen Kritik angewendet, scheint also die Saugmethode, die jetzt in gleichmäßiger Weise regulier- wie meßbar durch den Martensschen Apparat ermöglicht ist, diagnostisch wie therapeutisch sich zu einem wichtigen Glied in der Kette unserer rhinologischen Hilfsmittel zu entwickeln." Neumann.

Plastischer Ersatz des Nasenseptums. Von Otto Hildebrand. (Berliner klin. Wochenschr., 1911, Nr. 30.)

Verfasser berichtet über zwei Plastiken von gutem kosmetischen Erfolg; bei beiden Pat. fehlte das Septum mobile und ein Teil des knöchernen Septums, so daß die beiden Nasenlöcher in eine Öffnung vereinigt, die Nase eingesunken und die Nasenspitze unmittelbar der Oberlippe auflag. Durch eine Modifikation der Königschen Methode (Hautperiostknochenlappen) war es dem Verfasser in beiden Fällen möglich, alle drei Defekte zu beheben; beigegebene Zeichnungen beziehungsweise Photographien erläutern die Methode und zeigen das Resultat. Neumann.

Fronto-ethmoidale Mukocele. Von de Sojo. (La oto-rino-laringologia, November-Dezember 1911.)

Verfasser berichtet über einen Fall von umfangreicher fronto-ethmoidaler Mukocele mit Anosmie der betreffenden Seite und ohne Doppeltsehen trotz der starken Deviation der Augenachsen. Operation. Heilung mit sehr gutem kosmetischen Resultat. Menier.

Digitized by Google
Original from UNIVERSITY OF CALIFORNIA
Generated on 2019-10-24 13:33 GMT / http://hdl.handle.net/2027/uc1.b3252760
Public Domain in the United States, Google-digitized / http://www.hathitrust.org/access_use#pd-us-google

Ein Fall von Nasenpolyp. Von Candela. (Revista española de laringologia etc., November-Dezember 1911.)

Der Polyp, der aus der Nase exstirpiert wurde, war außerordentlich entwickelt; es wurde ein zweiter ebenso großer abgetragen, der im Nasenrachenraum saß. Die beigegebenen Abbildungen berechtigen den Verfasser zu der Ansicht, daß solche umfangreiche Polypen eine große Seltenheit darstellen.

Menier.

III. Nasenrachenraum, Pharynx und Mundhöhle.

Sarkom an der Pharynxoesophagusgrenze, mit Erfolg operiert nach vorhergehender Gastrostomie. Von Dr. Snoy (Kassel). (Med. Klinik, 1911, Nr. 2.)

Zuerst wurde wegen hochgradiger Atemnot die Laryngostomie vorgenommen, dabei zeigte es sich, daß der Tumor seinen Sitz im Pharynx hatte und von da aus in den Larynx hineinragte; ein großes Stück wurde exstirpiert und dadurch nach Verschluß des Larynx die freie Atmung wieder hergestellt. Die Untersuchung des exstirpierten Stückes ergab „Sarkom". 6 Tage später wurde Gastrostomie nach Kader vorgenommen, 4 Wochen später die Radikaloperation: Schnitt wie zur Laryngstomie, vom oberen Wundwinkel aus Schnitt nach links über die Pharynxwand. Der Tumor sitzt breitbasig auf der linken hinteren Pharynxwand. Exstirpation im gesunden. Verschluß des Larynx, die Schleimhaut des Pharynx wird möglichst zusammengezogen und seitlich tamponiert. Glatter Wundverlauf. Verfasser tritt auf Grund des günstigen Wundverlaufes für die präliminare Gastrostomie bei Larynx- und Oesophagus- beziehungsweise Pharynxoperationen ein.

Neumann.

Tonsillotomie oder Tonsillektomie? Von Dr. Franz Kobrak (Berlin). (Med. Klinik, 1911, Nr. 7.)

Bei häufig rezidivierenden Tonsillarabscessen und bei chronischen Rheumatismen, die mit Tonsillarerkrankungen in Zusammenhang stehen, soll man tonsillektomieren. Bei hypertrophischen Tonsillen, welche Sprach-, Schluck- oder Atemstörung verursachen, ferner bei übermäßiger Pfropfbildung mit unangenehmem Geruch aus dem Munde genügt für gewöhnlich die Tonsillotomie.

Neumann.

Über die lokale Salvarsanbehandlung mit besonderer Berücksichtigung der Spirochätenerkrankungen im Bereiche der Mundhöhle. Von Zilz (Karlsburg). (Münchener med. Wochenschr., 59. Jahrg., Nr. 1.)

Wie Gerber zuerst das Salvarsan bei nicht spezifischen ulcerösen Spirochätenerkrankungen der Mundrachenhöhle intern anwandte, und zwar mit Erfolg, so ging Zilz nach seinem Vorgang als erster zur äußeren lokalen Salvarsantherapie bei diesen Krankheiten, die er in 3 Gruppen einteilt, über:

I. Spezifische lokale Erkrankungsformen, bei denen die interne Darreichung des Mittels nicht ausführbar war oder dieselbe durch lokale Applikation gesteigert werden soll.

Digitized by Google
Original from UNIVERSITY OF CALIFORNIA
Generated on 2019-10-24 13:33 GMT / http://hdl.handle.net/2027/uc1.b3252760
Public Domain in the United States, Google-digitized / http://www.hathitrust.org/access_use#pd-us-google

II. Sämtliche nicht spezifische ulceröse Erkrankungen, auch die Stomatitis mercurialis bei positivem Wassermann.

III. Nekrotische und gangränöse Zahnpulpen sowie die Verwendung des Salvarsans zur Sterilisation und Desinfektion der Wurzelkanäle und statt der arsenigen Säure zur Zerstörung der bloßliegenden entzündeten Pulpa.

Er wandte das Salvarsan in einer 10%igen wässerigen oder Glyzerinlösung beziehungsweise in einer Suspension in fetten Ölen an. Die Ulcerationen wurden erst mit warmer physiologischer Kochsalzlösung gereinigt und dann die Salvarsanlösung aufgetragen mittelst Pinsel bis zu 3mal täglich. Die bisherigen Erfolge waren gut. Die Spirochätenzahl nahm ab und die Geschwüre reinigten sich rasch. Auch bei Zahnfüllungen zeigte sich, daß die fusiformen Bakterien vom Salvarsan vernichtet wurden. Ob die Zahnfüllungen selbst sich bewähren, vermag Verfasser noch nicht zu beurteilen. Schädliche Folgen von seiner Anwendungsart sah er nie, auch dort nicht, wo das Salvarsan 24 Stunden und länger in der Pulpahöhle eingelagert blieb, im Gegensatz zur arsenigen Säure, die hierbei Nebenerscheinungen hervorruft. Reinhard.

Die Abtragung von unvollständig abgetrennten Stücken der Rachenmandel. Von Fein (Wien). (Münchener med. Wochenschr., 59. Jahrg., Nr. 5.)

Verfasser konstruierte zu diesem Zweck eine langgriffige Schere mit flachen Branchen, deren Enden in einem rechten Winkel nach der Fläche aufgebogen sind. An den vorderen Flächen der aufgekrümmten Branchenenden sind stumpfzackige Klauen angebracht, welche beim Schließen ineinander greifen. Das Instrument paßt auch in den Rachen von kleinen Kindern, es schneidet den Stiel des flottierenden Stückes an der hinteren Rachenwand rasch ab und faßt ihn zugleich zwischen den klauenartigen Blättern, so daß ein Entgleiten des Stückes ausgeschlossen ist. Die Schere wird geschlossen eingeführt, unterhalb des Stückes geöffnet und bis zur Insertionsstelle des Stieles gehoben. So wird eine Verletzung der Uvula und des weichen Gaumens vermieden. Fein wartet mit dieser kleinen Nachoperation einige Minuten, bis das Kind sich beruhigt und die Blutung nachgelassen hat (s. Figuren). Reinhard.

Inoperables Karzinom des Zungengrundes durch Adrenalininjektionen gebessert. Von Dr. Echtermeyer (Berlin). (Berliner klin. Wochenschrift, 1911, Nr. 34.)

Verfasser hat bei einem sehr großen Plattenepithelkarzinom des Zungengrundes mit Erfolg Adrenalininjektionen angewendet. Einige Tage nach der Injektion stießen sich immer haselnußgroße Stücke ab, so daß Pat. ein halbes Jahr nach der ersten Behandlung (Tracheotomie und Exstirpation der Drüsenmetastasen) an Gewicht zugenommen, mit verhaltener Kanüle sprechen kann und überhaupt einen gesunden Eindruck macht. Neumann.

Digitized by Google
Original from UNIVERSITY OF CALIFORNIA
Generated on 2019-10-24 13:33 GMT / http://hdl.handle.net/2027/uc1.b3252760
Public Domain in the United States, Google-digitized / http://www.hathitrust.org/access_use#pd-us-google

Über zwei Fälle von Nasenrachenfibromen. Von Penichet. (Prensa médica de la Habana, 15. Februar 1912.)

In einem Falle bei einem 16jährigen Jungen machte Verfasser die stückweise Abtragung des Tumors. Nach 6 Monaten ein Rezidiv mit profusen Blutungen. Tod. Obduktion nicht gestattet.

In dem zweiten Falle, junge 15jährige Negerin, wurde auch die stückweise Exstirpation ausgeführt; aber der Tumor wucherte ruhig fort. Die Pat. starb 7 Monate nach der ersten Operation. Der Tumor hatte in diesem Falle eine sarkomatöse Degeneration erfahren (rundzelliges Sarkom). Menier.

Nasen-Rachensyphilis. Heilung durch Salvarsan. Von Llubes. (Revista barcelonesa de enfermedades de oido, 30. Juni 1911.)

Der Titel besagt den Inhalt. Die Heilung wurde mit dem „606" vollständig; die Erscheinungen hatten dem Quecksilber, den Jodsalzen und dem Atoxyl widerstanden. Menier.

Die Uvulektomie und der Husten. Von Martin. (Revista barcelonesa de enfermedades de oido etc., 31. Dezember 1911.)

In Fällen, in denen ein Husten besteht, für welchen man keine andere Ursache als eine Hypertrophie der Uvula finden kann, ist ihre Abtragung berechtigt. Es gibt aber wieder Fälle, in welchen die Uvula, obgleich hypertrophisch, kein Symptom verursacht, zum Beispiel in allen den chronischen Pharyngitiden. Diese Fälle müssen nicht operiert werden. Verfasser berichtet über 3 Fälle, in welchen der Husten, der einem hypertrophischen Zäpfchen zugeschrieben wurde, das allererste Zeichen einer beginnenden Lungentuberkulose war. Selbstverständlich schoben die Angehörigen den später eintretenden Exitus auf die Rechnung der Uvulektomie. (Es gibt auch Gegenden, wo das Zäpfchen als ein lebenswichtiges und unantastbares Organ betrachtet wird. Ref.) Menier.

IV. Larynx.

Beitrag zur Behandlung der Aphonia (Dysphonia spastica). Von Prof. Otto Seifert (Würzburg). (Berliner klin. Wochenschr., 1911, Nr. 35.)

Verfasser teilt die Aphonien ein: *a)* in hysterische, *b)* in reflektorische, *c)* in solche, die als Beschäftigungsneurosen aufzufassen sind, *d)* in solche ohne Nachweis irgend einer Ursache, *e)* in cerebrospinale. Verfasser bespricht die Therapie der einzelnen Gruppen und bringt zu *c* und *e* wertvolle Beiträge. Verfasser berichtet, wie er bei einem Pat., dessen Aphonie der Gruppe *c* angehörte, vollkommene Heilung erzielte und sich bei einem psychisch defekten Pat. der Gruppe *c* zumindestens während der Behandlung eine Besserung zeigte. Neumann.

Behandlung der Dysphagie bei der Laryngitis tuberculosa. (El tratamiento de la disfagia en la tuberculosis laríngea.) Von Lazarrago. (Boletín de Laringología, Januar—März 1911.)

Verfasser empfiehlt sehr warm die Hoffmannsche Methode (Einspritzung von Alkohol in den Nervus laryngeus superior). Die eigenen, sehr guten Re-

Digitized by Google
Original from UNIVERSITY OF CALIFORNIA
Generated on 2019-10-24 13:33 GMT / http://hdl.handle.net/2027/uc1.b3252760
Public Domain in the United States, Google-digitized / http://www.hathitrust.org/access_use#pd-us-google

sultate bestätigen die von anderen Autoren erhaltenen Erfolge. Die Methode hat den Vorteil, daß sie sehr einfach ist und daß weder Fieber noch Kachexie eine Kontraindikation bilden. Beschreibung der schon bekannten Technik.

Menier.

Eine bisher unbeschriebene Form von Keratosis laryngis. Von Gereda. (Boletin de Laringologia, 1912, Nr. 64.)

Eine 25jährige Pat., die seit einem Jahr heiser geworden war, zeigte auf dem hinteren Drittel des rechten Stimmbandes eine reiskorngroße Schwellung von glatter Oberfläche und von derselben weißen Farbe wie das Stimmband. Exstirpation. Kein Rezidiv. Die mikroskopische Untersuchung zeigte eine große Ähnlichkeit mit Karzinom; aber die Differentialdiagnose wurde auf die Trennung des Bindegewebes vom Epithelium durch eine Schicht von germinativen Zellen gestellt. Dieser Fall unterscheidet sich von den anderen, die klinisch ähnlich sind, durch: 1. das Fehlen von Hornschicht, 2. das Vorhandensein von Epidermiskugeln, die isolierte Gebilde in der Epitheliummasse darstellen, 3. durch die zahlreichen Leukocyten, die als Zeichen einer Schutzreaktion anzusprechen sind. Menier.

V. Trachea, Bronchien, Oesophagus.

Heilung einer Oesophagusstriktur mit Fibrolysin. Von F. Bloch (Osnabrück). (Deutsche med. Wochenschr., 1911, Nr. 8.)

Eine Pat. mit einer Narbenstenose des Oesophagus von 7 *mm* in der Höhe des Ringknorpels erhielt in der Zeit vom 30. III. bis 24. V. 17 Injektionen von Fibrolysin, und zwar immer eine Ampulle, id est 2—3 Fibrolysin. Nach der Injektionskur konnte die Stenose dauernd auf 15 *mm* erhalten werden.

Neumann.

Über eine spezifische Wirkung des Radiums auf gewisse Formen des Oesophaguskrebses. Von Guisez. (Bulletin d'oto-rhino-laryngol., Tom. XIV, 3 trim., 1911.)

In 7 Fällen von histologisch nachgewiesenem Speiseröhrenkrebs hat Guisez mitunter ganz auffallende Besserung namentlich der Schlingbeschwerden unter Bestrahlung mit Radium erzielt. Es wurde bei allen Pat. das Leben mitunter auf 18 Monate verlängert, ohne daß die Pat. in der Nahrungsaufnahme mehr gestört waren. Die Technik scheint nicht schwer zu sein, doch erfordert sie gewisse Einzelheiten, die wohl besser im Original nachzulesen sind. Im allgemeinen sind große Radiumdosen und lange Bestrahlung nötig. Die Sonde, die das Radium trägt, wird blind bis zu dem vorher auf endoskopischem Wege bestimmten Sitze der Neugeschwulst eingeführt. Schon nach der ersten Sitzung wird der vorher stenosierte Oesophagus für zuweilen weitkalibrige Sonden permeabel. Die Wirkung ist um so auffallender und rascher, je weniger zerfallen der Krebs ist. Endoskopisch hat sich Guisez wiederholt von der desinfizierenden und sozusagen heilenden Wirkung des Radiums über-

Digitized by Google
Original from UNIVERSITY OF CALIFORNIA
Generated on 2019-10-24 13:33 GMT / http://hdl.handle.net/2027/uc1.b3252760
Public Domain in the United States, Google-digitized / http://www.hathitrust.org/access_use#pd-us-google

zeugen können. Jedenfalls stellt das Radium heute eine der besten Behandlungsarten des meistens inoperablen Speiseröhrenkrebses dar. Lautmann.

Eine neue Methode der diagnostischen Sondierung der Mastdarm- und Speiseröhrenverengerung. Von Dr. R. Callmann (Berlin). (Deutsche med. Wochenschrift, 1911, Nr. 11.)

Verfasser benutzt zur Untersuchung der Speiseröhre (und des Mastdarmes) die von ihm angegebene Randsonde, das ist eine Sonde, die an ihrem Ende einen pilzartigen Knopf trägt; mit dem Rande dieses Knopfes kann man die Wände des Oesophagus genau abtasten und eventuelle Veränderungen daselbst konstatieren. Neumann.

1 Fall von Tracheobronchial- und Lungensyphilis. Von Denker (Halle a. S.). Demonstration mittelst Bronchoskops im Verein der Ärzte in Halle a. S. Sitzungsbericht vom 1. November 1911.) (Münchener med. Wochenschr., 59. Jahrg., Nr. 2.) Reinhard.

Demonstration eines Fremdkörpers in der Lunge. Von Neuberger. Im Ärztlichen Verein zu Frankfurt a. M. Sitzungsprotokoll vom 20. November 1911. (Münchener med. Wochenschr., 59. Jahrg., Nr. 3.)

Es handelte sich um die Schutzhülse einer Hutnadel, welche bei einem 4jährigen Kind 6 Wochen nach der Aspiration von der Tracheotomiewunde aus dem l. Unterlappenbronchus mit Erfolg entfernt wurde. Reinhard.

Beitrag zur Kenntnis der Tracheopathia osteoplastica. Von Dr. Ishio Haga (Tokio). (Berliner klin. Wochenschr., 1911, Nr. 30.)

Auf Grund eines speziellen Falles und auf Grund von histologischen Untersuchungen kommt Verfasser zu dem Resultat, daß sich der neugebildete Knorpel aus dem elastischen Gewebe der Trachea und nicht aus den Trachealknorpeln bilde, denn der neugebildete Knorpel war wenigstens im vorliegenden Falle Bindegewebsknorpel, während der Trachealknorpel hyalin ist. Mit seiner Auffassung über die Genese des Knorpel vertritt Verfasser demnach eine gegenteilige Ansicht als Virchow und Ribbert. Neumann.

Schwerer Krampf am oberen Ende der Speiseröhre (hysterischen Ursprungs). (Un caso de espasmo grave de la extremidad superior del esófago [de origen histérico].) Von Oller. (Boletín de Laringología, Januar—März 1911.)

Bei der betreffenden Pat. bestand seit 2 Monaten ein schwerer Oesophaguskrampf. Die ösophagoskopischen Versuche zeigten nur einen Spasmus, aber keine Neubildung. Tags darauf konnte man eine Bougie (Nr. 18) einführen, und nach 14 Tagen war Pat. dauernd geheilt. Der hysterische Ursprung des Leidens wurde dadurch gezeigt, daß die Schluckfunktion nicht aufgehoben war. Pat. konnte ihren Speichel schlucken. Die Funktion ist nur insofern aufgehoben, daß sie weder dem Willen, noch dem Bewußtsein zur Verfügung steht. Menier.

Generated on 2019-10-24 13:33 GMT / http://hdl.handle.net/2027/uc1.b3252760
Public Domain in the United States, Google-digitized / http://www.hathitrust.org/access_use#pd-us-google
Digitized by Google
Original from UNIVERSITY OF CALIFORNIA

Fremdkörper in den Bronchien. Von A. Martin. (Revista barcelonesa de enfermedades de oido, 30. Juni 1911.)

Es handelt sich um einen Stein, der in die erste Verzweigung des rechten Bronchus aspiriert worden war. Während man die Tracheotomie machte, um den Stein zu extrahieren, wurde er weggehustet und keilte sich in den subglottischen Raum ein. Er wurde durch Cricotracheotomie entfernt.

Menier.

Die Tubotracheotomie. Von Masip. (Revista de Ciencias médicas de Barcelona, Juni 1911.)

Die Tubotracheotomie ist die Verbindung der Intubation mit der Tracheotomie. Zuerst wird die Intubation ausgeführt mit Hilfe einer Röhre, die auf ihrer Vorderfläche offen ist, so daß eine Rinne gebildet wird. Nach der Intubation wird die Tracheotomie gemacht, die sehr leicht auszuführen ist, da die Röhre als Führer dient. Mit dieser Methode fallen viele Nachteile der Tracheotomie weg; die Operation kann ohne Assistenz gemacht werden, man läuft keine Gefahr, den Schnitt allzu lateral zu machen. Es scheint, daß diese Methode vielen Erfolg bei den praktischen Ärzten haben wird, obgleich sie als Vorbedingung die genaue Kenntnis der Intubation hat. Menier.

Über die Narbenstenosen des Oesophagus nach peptischem Ulcus. Von Tapia. (Revista española de laringologia etc., November-Dezember 1911.)

In diesem Falle wurde zuerst die Diagnose auf Karzinom gestellt und man machte eine Gastrostomie, die einen großen Umschwung im Zustande des Pat. brachte, so daß neue Versuche der Oesophagoskopie mit Hilfe von speziellen, zu diesem Zwecke konstruierten Instrumenten gelang; die Dilatation brachte eine vollständige Heilung. Menier.

Verzeichnis der an den Universitäten Deutschlands, der Schweiz und von Paris im Jahre 1910/1911 erschienenen einschlägigen Schriften. Zusammengestellt von Dr. Fritz Loeb (München).

Attal M., Contribution à l'étude de l'occlusion congénitale des choanes. Paris 1911.

Barnowski O., Untersuchungen über die Färbbarkeit der Tuberkelbacillen nach Ziehl-Neelsen und Much. Gießen 1911.

Balajan A., Über Parotistumoren. München 1911.

Blatt G., Zur Pathogenese der Nasenpolypen. Bern 1911.

Blesius J. B., Über Fremdkörper in den Nasennebenhöhlen. Bonn 1910.

Blosen W., Klinisches und Anatomisches über Worttaubheit. Halle 1911.

Bugeau R., De l'anesthésie générale en oto-rhino-laryngologie. Paris 1911.

Burger M., Über Herzfleischveränderungen bei Diphtherie. Würzburg 1911.

Cieszynski A. Über extraorale Kieferaufnahmen mittelst Röntgenstrahlen. München 1911.

Generated on 2019-10-24 13:33 GMT / http://hdl.handle.net/2027/uc1.b3252760
Public Domain in the United States, Google-digitized / http://www.hathitrust.org/access_use#pd-us-google
Digitized by Google
Original from UNIVERSITY OF CALIFORNIA

Combier V., Contribution à l'étude des collections purulentes de la fosse cérébelleuse d'origine otitique. Paris 1911.

Courjon A., Diagnostic différential entre l'abcès cérébelleux et la pyolabyrinthite. Lyon 1911.

Delagrange B., De l'aprosexie d'origine nasale. Paris 1911.

Ducamp M., Traitement des angines non diphtériques par le sérum antidiphtérique. Lille 1910.

Durif M., Contribution à l'étude des végétations adenoïdes chez les nourrisons. Lyon 1911.

Duval A., Étude critique des appareils acoustiques. Paris 1911.

Ebeling Br., Beitrag zur Lehre von den Psychosen bei Taubstummen. Kiel 1910.

Ephraim P., Wirkung des Fibrolysins auf chronischen Mittelohrkatarrh. Bern 1911.

Fiévet C., Über kongenitale Mißbildungen des äußeren Ohres. Bonn 1911.

Finger W., Beiträge zur Frage der Heilwirkung der operativen Entfernung von Hammer und Amboß. Göttingen 1911.

Flurin H., Pathogénie des bronchites chroniques. Paris 1911.

Friedrich K., Beiträge zur Kenntnis der pyämischen Fieberkurve in Fällen von otogener Sinusphlebitis. Rostock 1911.

Gabe E., Über den plastischen Verschluß persistierender retroauriculärer Öffnungen nach Antrumoperationen. Berlin 1910.

Gan-Timurowa Trekina L., Statistik sämtlicher Todesfälle der Schweiz von 1900—1908, die infolge Ohrerkrankung auftraten. Bern 1909.

Giessing K., Über Veränderungen der oberen Luftwege bei Leukämie. Leipzig 1911.

Giesswein Max, Über die „Resonanz" der Mundhöhle und der Nasenrachenräume, im besonderen der Nebenhöhlen der Nase. Berlin 1911.

Goecker E., Untersuchungen über Fistelsymptom und kalorischen Nystagmus bei intaktem Labyrinth. Göttingen 1911.

Goerres H., Über den Nachweis der Tuberkelbacillen im Sputum mittelst der Antiforminmethode. Bonn 1911.

Grandin Ch., Contribution à l'étude clinique des tumeurs du nerf acoustique avec quelques considérations sur leur structure anatomique. Paris 1910.

Groethuysen Gg., Ein Fall von Sarkom des Larynx. München 1911.

Guillaumont G., Courbes auditives et déformations du champ auditif tonal. Contribution au diagnostic de la localisation anatomique dans les diverses otopathies. Toulouse 1911.

Guillemin G., Des stenoses cicatricielles spontanées de l'oesophage. Leur traitement. Paris 1910.

Digitized by Google
Original from UNIVERSITY OF CALIFORNIA
Generated on 2019-10-24 13:33 GMT / http://hdl.handle.net/2027/uc1.b3252760
Public Domain in the United States, Google-digitized / http://www.hathitrust.org/access_use#pd-us-google

Guisoulphe F., De la résection de l'articulation temporo-maxillaire dans l'ankylose de la mâchoire. Paris 1911.

Gulbis L., Über die Trockenbehandlung der Otitis media purulenta chronica. Bern 1911.

Hadlich H., Morbiditätsstatistik der Ohren- und Nasenkrankheiten nach den Krankenjournalen der Universitäts-Poliklinik für Ohren-, Nasen- und Halskrankheiten zu Göttingen, 1878—1911. Göttingen 1911.

Hamoua E., Des mucocèles du sinus frontal. Paris 1911.

Heidsieck G., Nachweis des Soorpilzes in diphtherieverdächtigen Rachenabstrichen. Kiel 1911.

Heinrich F. Th., Die circumscripte Knotentuberkulose des Ohrläppchens. Heidelberg 1911.

Henke F., Ein Beitrag zur Prognose und Kasuistik der otitischen Hirnabscesse. Breslau 1911.

Henrich Fr., Die circumscripte Knotentuberkulose des Ohrläppchens. Heidelberg 1911.

Herzbrunn A., Beiträge zur Geschichte der Tracheotomie, insbesondere ihrer Anwendung bei Tuberkulose des Kehlkopfes. Rostock 1911.

Hesselmann F., Über Sinusthrombose. Bonn 1911.

Hülsenbeck W., Über einen geheilten Fall ausgedehnter otogener Sinusthrombose. Greifswald 1911.

Jardin M., Contribution à l'étude du traitement de la sclérose de l'oreille moyenne. Paris 1911.

Jermolenko Th., Plaies par armes à feu des voies aëriennes cervicales. Paris 1911.

Joltrain E., Origine sanguine des pneumonies et bronchopneumonies. Paris 1910.

Jourdrain Y., Complications pulmonaires directes du cancer de l'oesophage. Paris 1910.

Kallenbach M., Kasuistischer Beitrag von 5 Fällen von Acusticusaffektion nach Salvarsan. Straßburg 1911.

Koch Wilh., Bakteriologische Untersuchungen der Tonsillen bei Scharlach und Nephritis mit bes. Ber. d. Streptokokken. Leipzig 1911.

Köhler Wolfg., Akustische Untersuchungen. Berlin 1909/10.

Krause Fr., Über den syphilitischen Primäraffekt an der Ohrmuschel. Leipzig 1911.

Kretzschmar E., Über Infektion nach der operativen Entfernung hyperplastischer Rachenmandeln. Rostock 1911.

Krüger W., Über die endonasale Behandlung chronischer Kieferhöhlenempyeme. Greifswald 1911.

Generated on 2019-10-24 13:33 GMT / http://hdl.handle.net/2027/uc1.b3252760
Public Domain in the United States, Google-digitized / http://www.hathitrust.org/access_use#pd-us-google
Digitized by Google
Original from UNIVERSITY OF CALIFORNIA

Lampe H., Über einen Fall von Blitzruptur des Trommelfells. Göttingen 1911.

Lagally H. G., Beiträge zur normalen und pathologischen Histologie des Labyrinths (Hauskatze). München 1911.

Lazarraga J., Beitrag zur Tracheotomieplastik. Greifswald 1911.

Leblanc M., Recherches sur l'indice respiratoire. Paris 1911.

Lecat Ch., Considérations sur les exercices respiratoires. Paris 1910.

Lefranc P., Les phases aguës de la dilatation bronchique chez l'enfant. Paris 1911.

Legillon H., Contribution à l'étude des abcès du larynx. Paris 1911.

Le Mée J., Des coups de feu de l'oreille dans la pratique civile et de leurs complications labyrinthiques. Paris 1910.

Lesca L., Des amygdales palatines infectés. De la nécessité de leur exérèse totale. Paris 1910.

Lessing G., Über Kehlkopfaktinomykose. Rostock 1911.

Lien A., De l'inspection otologique à l'école. Lille 1911.

Manec M., Contribution à l'étude de la laryngo-trachéo-bronchite pseudomembraneuse, aiguë. Bordeaux 1911.

Martens R., Der Tonus palatinus als Rassenmerkmal. Rostock 1911.

Mussaelianz H., Über die Entwicklung der Nebenhöhlen der Nase. Bern 1910.

Nast O., Die Behandlung der Kehlkopftuberkulose mit Hochfrequenzströmen, speziell mit der sog. kalten Kaustik. Tübingen 1911.

Paris A., La cloison nasale. Les déviations et leur traitement. Paris 1911.

Périer R., De la reposition et du plissement cosmétique du pavillon de l'oreille. Paris 1911.

Quellhorst G., Sitz der Trommelfellperforation bei chronischen Mittelohreiterungen. Göttingen 1911.

Radloff Th., Zur Prognose der operativ behandelten eitrigen Mittelohrentzündungen und ihrer Folgezustände. Göttingen 1911.

Ricoux R., Contribution à l'étude des polypes fibreux du massif maxillaire supérieur à l'évolution extra-pharyngée. Algier 1911.

Roos C., Über Chondrome des Kehlkopfs. Rostock 1911.

Ruaud L., Manifestations cliniques des tumeurs malignes primitives des fosses nasales. Paris 1910.

Rouvière H., Contribution à l'étude du développement de l'autre mastoidien et des cellules mastoidiennes chez l'homme. Montpellier 1910.

Scharf W., Über Fremdkörper im Kehlkopf. Rostock 1911.

Scheven E. v., Nachweis spärlicher Tuberkelbacillen. Kiel 1910/11.

Schuster A. K., Über die Mischgeschwülste der Parotis. München 1910.

Generated on 2019-10-24 13:33 GMT / http://hdl.handle.net/2027/uc1.b3252760
Public Domain in the United States, Google-digitized / http://www.hathitrust.org/access_use#pd-us-google
Digitized by Google
Original from UNIVERSITY OF CALIFORNIA

Sergeois B., Schläfenschuß mit intermeningealem Hämatom und Sprachstörungen. Berlin 1911.

Soucy G., Contribution à l'étude des tumeurs malignes primitives du nasopharynx. Algier 1911.

Tafel G., Dysthyre Schwerhörigkeit bei Graviden. Freiburg 1910.

Thomassian Th., Parotitide suppurée chez le nouveau-né. Genf 1911.

Thomas E., Das leukocytäre Blutbild diphtheriekranker Kinder und dessen Beziehung zur Prognose. Leipzig 1911.

Tossaint G., Rhinites spasmodiques périodiques et apériodiques. Paris 1911.

Vinogradoff A., Développement de l'articulation temporomaxillaire chez l'homme dans la période intra-utérine. Genf 1910.

Vogelgesang W., Über multiple Sarkome des Rachens. Straßburg 1910.

Wachsner Fr., Über einen seltenen Fall von doppelseitiger Kehlkopflähmung bei tuberkulöser Meningitis. München 1911.

Weiss A., Gefahren der elektrokaustischen Behandlung der Larynxtuberkulose. Bern 1911.

Wiebringhaus H. M., Histologische Untersuchungen über gutartige Neubildungen am Kehlkopfe. Bonn 1911.

Wildner O., Die Beziehungen der Gravidität zur Tuberkulose, speziell zur Larynxtuberkulose. Würzburg 1911.

Willet H. P., Die chirurgische Bedeutung der Parotistuberkulose. Freiburg 1910.

Zimmermann M., Ein Beitrag zur Kenntnis der isolierten Trachealfrakturen. Königsberg 1911.

Zumhasch A., Zwei Fälle von Fremdkörpern im Larynx. München 1911.

Personalien und Notizen.

Bitte des Archivs der Gesellschaft Deutscher Naturforscher und Ärzte um Einsendung von Briefen, biographischen Aufzeichnungen und Nekrologen von Naturforschern und Ärzten. Nachdem das Archiv den Auftrag übernommen hatte, alles Aktenmaterial der früheren Verhandlungen deutscher Naturforscher und Ärzte zu sammeln und zu ordnen, lag es als selbstverständliche Nebenaufgabe mit im Plan, auch biographisches Material über die Träger all dieser Ereignisse, die deutschen Naturforscher und Ärzte, zu sammeln. Andere Betätigungsarten deutschen Geisteslebens, namentlich nach der künstlerischen Seite hin, haben schon längst ihre Stelle, wo gewissenhaft alles zusammengetragen wird, was sich auf das Leben und Schaffen der betreffenden Kreise und ihrer einzelnen Vertreter bezieht. Für die Naturforscher und Ärzte fehlte bisher eine solche Sammelstätte. Das Archiv unserer Gesellschaft soll sie in Zukunft bilden.

Wir richten daher an alle Naturforscher und Ärzte Deutschlands das Ersuchen, in ihrem Besitz befindliche Briefe von Verstorbenen, Verwandten und Freunden, desgleichen biographische Aufzeichnungen und Nekrologe dem Archiv schenkweise oder leihweise in Verwahrung zu geben. Täglich werden ja alte

Digitized by Google
Original from UNIVERSITY OF CALIFORNIA
Generated on 2019-10-24 13:33 GMT / http://hdl.handle.net/2027/uc1.b3252760
Public Domain in the United States, Google-digitized / http://www.hathitrust.org/access_use#pd-us-google

Briefschaften vernichtet, die irgendwo als unnützer Ballast im Wege liegen; namentlich die Herren Ärzte als Familienberater, auch über ihren Beruf hinaus, können in dieser Hinsicht viel gutes stiften und den Untergang unschätzbaren Aktenmaterials verhindern.

Ebenso wichtig ist die Sammlung der in der Tagesliteratur erschienenen Lebensberichte bei festlichen Gelegenheiten und beim Todesfall (Nekrologe).

Die Archivleitung richtet an alle Naturforscher und Ärzte die Bitte, in ihrer Bibliothek nachzusehen, was von solchen Gelegenheitsschriften noch vorhanden ist und entbehrt werden kann. Das gleiche Ersuchen ergeht an die Redaktionen unserer naturwissenschaftlichen und medizinischen Zeitschriften für die Vergangenheit und für die Zukunft. Was etwa an alten Sonderabzügen von Nekrologen noch vorhanden ist, bitten wir ergebenst uns herüberreichen zu wollen. Besonders zu Dank verpflichten würden uns die verehrlichen Redaktionen, wenn sie für die Zukunft von allen Jubel- und Gedächtnisschriften über deutsche Naturforscher und Ärzte einen Sonderabzug für das Archiv zurücklegen und gelegentlich an dasselbe senden möchten: Leipzig. Talstraße 33, II.

Im Namen der Archivleitung der Gesellschaft Deutscher Naturforscher und Ärzte:
Prof. Sudhoff.

Druckfehlerberichtigung. In der Arbeit: Über Choanenatresie (Heredität derselben) von Johann Lang (Augustheft) soll stehen: pag. 982, Anmerkung 3, letzte Zeile: des unter 2. angeführten Buches; pag. 982, Anmerkung 4: dort wo 3; pag. 983, Anmerkung 2; des unter Anmerkung 2, pag. 982 angeführten Buches; pag 983, Anmerkung 3: dort wo 2; pag. 983, Anmerkung 5: wie 4; pag. 986, Anmerkung 1: dort. wie sub 9, pag. 985.

Wiener Laryngologische Gesellschaft. Session 1912—1913. 1. Sitzung 6. November 1912.

Nachtrag. Wir werden ersucht, mitzuteilen, daß die in der vorigen Nummer beschriebenen neuen Instrumente von R. Hoffmann bei Katsch, Hofinstrumentenmacher, München, Pettenkoferstraße, zu beziehen sind.

Generated on 2019-10-24 13:33 GMT / http://hdl.handle.net/2027/uc1.b3252760
Public Domain in the United States, Google-digitized / http://www.hathitrust.org/access_use#pd-us-google
Digitized by Google
Original from UNIVERSITY OF CALIFORNIA

Otologischer Teil.

Original-Artikel.

Histologische Untersuchung der Felsenbeine eines zu Lebzeiten diagnostizierten Falles von beiderseitiger knöcherner Stapesankylose (=Otosklerose).

Von **Gustav Brühl** in Berlin.

(Mit 14 Figuren.)

I.

Der Grund, daß trotz der emsigen anatomischen Arbeiten über die „Otosklerose“ verhältnismäßig wenige Fälle histologisch untersucht werden, bei denen auch zu Lebzeiten die Diagnose „Otosklerose“ gestellt wurde, liegt nicht an der Seltenheit der Erkrankung. Sind wir doch im 2. bis 5. Jahrzehnt häufig genug — nach Bezold (Überschau, 1895) in 7% aller Ohrenkranken — in der Lage, bei Schwerhörigen mit negativem Ohrbefunde, normaler Beweglichkeit des Trommelfelles, weiter Ohrtrompete und einem durch Luftdusche unbeeinflußbaren Hörvermögen genau denselben Hörprüfungsbefund zu erheben wie zum Beispiel bei einer schweren Mittelohreiterung. Wir können dann ein otoskopisch unsichtbares Schalleitungshindernis, eine Starrheit der Paukenfenster, diagnostizieren. Zur Sektion gelangen solche Schwerhörige aber nur ausnahmsweise, weil es sich im allgemeinen um jugendliche Kranke handelt. Viel häufiger kommen dagegen nahezu oder völlig Ertaubte in höherem Lebensalter zur Autopsie, bei welchen eine Hörprüfung überhaupt nicht mehr möglich war, und bei denen, wie bei allen Arten langdauernder Schwerhörigkeit das klinische wie anatomische Bild durch das hohe Lebensalter und interkurrente Erkrankungen getrübt ist. Die klinischen Verhältnisse können nur aus solchen anatomischen Untersuchungen Beleuchtung erfahren, die von Gehörorganen stammen, bei denen zu Lebzeiten eine genaue Funktionsprüfung vorgenommen und eine Diagnose gestellt werden konnte. Bei nahezu oder vollständig Tauben, die wir durchaus nicht schlechtweg als „Sklerotiker“ bezeichnen dürfen, brauchen wir nicht überrascht zu sein, bei der Sektion neben der Labyrinthatrophie eine Stapesankylose zu finden, wenn wir dieselbe auch nicht diagnostizieren konnten. Manasse hat zum Beispiel in seinem Buche Ostitis chronica metaplastica (Wiesbaden 1912) 17 Gehörorgane mit den bekannten Knochenalterationen im Felsenbein beschrieben, darunter 5 mit Stapesankylose. Diese 5 Fälle stammten jedoch von total tauben Menschen, die noch dazu in hohem Lebensalter standen. Solche Fälle können zur Beurteilung der klini-

Digitized by Google
Original from UNIVERSITY OF CALIFORNIA
Generated on 2019-10-24 13:33 GMT / http://hdl.handle.net/2027/uc1.b3252760
Public Domain in the United States, Google-digitized / http://www.hathitrust.org/access_use#pd-us-google

schen Bedeutung der Stapesankylose und zur Entscheidung der Frage über die Möglichkeit, eine Stapesankylose zu diagnostizieren, selbstverständlich nicht herangezogen werden.

Daß es heutzutage wieder nötig erscheint, zwei Fälle von klinisch reiner Stapesankylose als etwas Besonderes mitzuteilen (Boncourt, A. f. O., 85), erscheint mir charakteristisch für die Verwirrung, die der Otosklerosebegriff dadurch erlitten hat, daß 1. bei der Sektion Knochenalterationen im Felsenbein ohne Stapesankylose gefunden wurden, und 2. neben den Knochenalterationen, die zur Stapesankylose geführt hatten, anatomisch meist auch eine labyrinthäre Atrophie festgestellt wurde.

Zufälligerweise hatte ich gestern, also an einem Tage, Gelegenheit, folgende Fälle zu untersuchen, die — wie viele andere — beweisen, daß klinisch auch bei mehrjährigem Bestand einer Stapesankylose im jugendlichen Alter jede Beteiligung des Labyrinthes fehlen kann.

Im ersten Fall handelt es sich um den 34jährigen Referendar M., der seit dem 19. Jahre bemerkt hat, daß sein Gehör abnimmt. Heredität liegt nicht vor. Trommelfelle-, Beweglichkeit, Tuben völlig normal. Jahrelange Behandlung an anderer Stelle ohne Erfolg. Konversationssprache rechts 10 *cm*, links am Ohr gehört, auch mit Lärmtrommel. Untere Tongrenze beiderseits bei c (128), Rinne für C, c, c^1, c^2 absolut negativ, c^3, c^4, c^5 normal gehört. Galton (normal 2), bei Teilstrich 3 gehört. Monochord für Luftleitung bei 13, für Knochenleitung bei 12 *cm* Saitenleitung gehört. Weber median. Knochenleitung verlängert.

Ferner erschien bei mir zur Kontrolle ein jetzt 24jähriger Kaufmann D., den ich seit seinem 15. Jahr in regelmäßiger Beobachtung habe. Der Patient stammt aus einer belasteten Familie: Großvater und ein Onkel sind schwerhörig. Der Pat. bemerkt schon seit dem 13. Jahr eine (erfolglos behandelte) Abnahme des Gehörs. Am 23. VIII. 1903 erhob ich folgenden Befund: Trommelfelle, Tuben normal. Durchscheinende Hyperämie in der Steigbügelgegend. Flüstern rechts 50 *cm*, links 30 *cm* weit gehört. Untere Tongrenze bei C (64), obere bei Galton Teilstrich 2. Rinne für C, c, c^1 negativ. Gellé (c^1) negativ. Weber median. Knochenleitung verlängert. Diagnose: Stapesankylose beiderseits.

Dieser Befund enthielt sich 9 Jahre hindurch ziemlich unverändert. Am 24. VII. 1912 ergab die Hörprüfung: Flüstern rechts 50 *cm*, links 30 *cm* weit gehört. Untere Tongrenze rechts bei C (64), links c (128), c^1, c^2, c^3, c^4, c^5 normal gehört. Rinne für C (64), c, c^1 beiderseits negativ, für c^2 rechts positiv, links (auf dem schlechteren Ohre) negativ. Galton bei Teilstrich 2 gehört. Monochord beiderseits durch Luftleitung bei 13 *cm*, für Knochenleitung bei 11 *cm* (!) Saitenlänge gehört. Weber median, Knochenleitung verlängert.

Digitized by Google
Original from UNIVERSITY OF CALIFORNIA
Generated on 2019-10-24 13:33 GMT / http://hdl.handle.net/2027/uc1.b3252760
Public Domain in the United States, Google-digitized / http://www.hathitrust.org/access_use#pd-us-google

Mayer, der in der M. f. O., 1911 das Resultat der Untersuchung von zwei Felsenbeinen eines 57jährigen, tauben Mannes veröffentlicht[1]), schreibt dagegen in seiner Arbeit (pag. 421) Folgendes:

„Auf Grund dieser Befunde bezweifelte es Manasse, daß die Knochenalterationen als Ursache der klinischen Erscheinungen der Otosklerose anzusehen seien, und sprach die Meinung aus, daß den atrophisch degenerativen Veränderungen am Hörnervenapparat eine weit größere klinische Bedeutung[2]) zukäme. Denn unter den 9 von ihm histologisch untersuchten Fällen war nur bei 4 eine Stapesankylose, bei allen aber eine degenerative Atrophie der nervösen Elemente vorhanden gewesen, und alle Fälle, auch die mit Stapesankylose, hatten klinisch das Bild der nervösen Schwerhörigkeit geboten. Es ist nun klar, daß nach dieser Feststellung der Stapesankylose im klinischen und anatomischen Bilde der Otosklerose keine wesentliche Bedeutung zugemessen werden könnte, und es ist ebenso selbstverständlich, daß der Begriff der Otosklerose eine vollständige Umwandlung erfahren mußte."

Ferner sagt Mayer, daß die Labyrinthatrophie zum charakteristischen Bilde der Stapesankylose gehöre, und daß sogar die Meinung geäußert worden sei, „daß das Primäre die Erkrankung des Nerven sei, an welche sich die des Knochens anschließe" (Möller, Manasse, Baginsky, Edinger). Auch Görke äußert sich in der Z. f. O., 1910 (pag. 428) folgendermaßen: „Neuerdings ist Manasse auf Grund der Untersuchung von 9 Otosklerosefällen zu dem Ergebnis gelangt, daß ein Zusammenhang zwischen den anatomischen Veränderungen der Labyrinthkapsel und den bekannten klinischen Erscheinungen nicht besteht. Denn er fand bei allen Fällen, auch dort, wo der Knochenherd minimal war, (!) klinisch die Zeichen der Otosklerose ....." „Auch Hegener spricht sich dafür aus, daß wir es bei der Sklerose nicht mit einem sekundären Prozesse im Acusticus, sondern mit einer primären parallel und unabhängig von der Knochenerkrankung verlaufenden, manchmal auch vor dem Beginn derselben einsetzenden Erkrankung des Nerven zu tun haben." „In der Tat scheint den für die Otosklerose charakteristischen Knochenherden . . nur eine ganz nebensächliche untergeordnete Bedeutung zuzukommen." Ferner finden sich in einem Referate von Holmes über eine Arbeit von Gray (im Zentralbl. f. O., 1912 (pag. 277) folgende Sätze: „Nach einer zweiten Gruppe von Untersuchern ist die Erkrankung primär nervösen Ursprungs, das heißt, die ersten Veränderungen setzen in den Nervenapparaten des Labyrinths be-

[1]) Die soeben erschienene Arbeit von Mayer, 1912, Wiener med. Wochenschrift Nr. 35, 36, konnte nicht mehr berücksichtigt werden.

[2]) In den Originalen nicht gesperrt gedruckt.

Digitized by Google
Original from UNIVERSITY OF CALIFORNIA
Generated on 2019-10-24 13:33 GMT / http://hdl.handle.net/2027/uc1.b3252760
Public Domain in the United States, Google-digitized / http://www.hathitrust.org/access_use#pd-us-google

ziehungsweise im Nervenstamme und seinen Ganglien ein, während die Alterationen der Labyrinthkapsel sekundärer Natur sind. Die meisten Autoren sind der Ansicht, daß die Knochenveränderungen das Wesentliche sind, die gelegentlichen Alterationen im Mittelohr dagegen und auch die Störungen im Schallperzeptionsapparate als sekundäre anzusehen sind. Jedenfalls ist die Veränderung in der knöchernen Labyrinthkapsel das auffallendste und hervorstechendste Zeichen, bei dessen Fehlen (d. Verf.) man eigentlich nicht berechtigt ist, von Otosklerose zu reden, und es ist bemerkenswert, daß Manasse, der die Veränderungen am Nerven für das Primäre hält, die Bezeichnung Otosklerose beseitigt wissen will."

Ich habe bereits in meiner Arbeit in Passows Beiträgen (IV) hervorgehoben, daß man bei allen hochbetagten Schwerhörigen, ganz gleich, welches Ohrleiden und welche Todesursache vorliegt, bei der Sektion Labyrinthatrophie finden kann, daß aber das Nebeneinander im anatomischen Bild für den zeitlichen Verlauf und den ursächlichen Zusammenhang der verschiedenen Affektionen gar nichts sage. Die anatomische Untersuchung kann den klinischen Verlauf der Erkrankung nicht bedingungslos erklären. Wenn ein mit einer beiderseitigen Mikrotie schwerhörig geborener Mensch infolge einer interkurrenten Erkrankung, wie zum Beispiel Lues, ertaubt, und man die Gehörorgane desselben nach seinem im 80. Jahre erfolgten Tode mit der Angabe zur Untersuchung bekommt, daß dieselben von einem mißbildeten und ertaubten Individuum stammen, zu welchen anatomischen und klinischen Fehlschlüssen würden wir gelangen, wenn wir die im Mikroskop sichtbare labyrinthäre Atrophie in Beziehung brächten zu der Mißbildung!

Ich kann den anatomischen Befunden der Labyrinthatrophie in den bisher untersuchten Fällen von Stapesankylose keinerlei entscheidende Bedeutung für die Frage beilegen, ob die Labyrinthatrophie zum charakteristischen Bilde der Knochenerkrankung gehöre. Wie aus den obigen Zitaten — die Beispiele ließen sich noch vermehren — und aus der Einsicht in Manasses letzte Publikation hervorgeht, ist Manasse mit seinen Ausführungen 1909 in Basel mehrfach mißverstanden worden. Aber auch neuerdings (l. c. pag. 71) äußert Manasse die Ansicht, daß „die anatomische Läsion aus den beiden ganz verschiedenartigen Affektionen des knöchernen und des häutigen Labyrinthes bestehe". Auch spricht er von einer „Zusammensetzung der Krankheit aus einer Knochen- und Weichteilalteration". Ich halte diesen Satz ebenso wie schon die Fragestellung, „welcher dieser beiden Erkrankungen die größere klinische Bedeutung zukommt?" wiederum für geeignet, um Mißverständnisse hervorzurufen.

Über den verschiedenartigen anatomischen Rätseln, die uns die Otosklerose aufgibt, scheint es vollkommen in Vergessenheit geraten zu sein, daß die Klinik bereits vor dem Mikroskop die klinische Bedeutung der Krankheits-

Digitized by Google
Original from UNIVERSITY OF CALIFORNIA
Generated on 2019-10-24 13:33 GMT / http://hdl.handle.net/2027/uc1.b3252760
Public Domain in the United States, Google-digitized / http://www.hathitrust.org/access_use#pd-us-google

symptome gelöst hat. Man lese doch einmal wieder Bezolds klare Ausführungen über diese Verhältnisse in seiner Überschau 1895! Meiner Meinung nach sind wir mit absoluter Sicherheit imstande, bei progressiv Schwerhörigen — natürlich aber nicht bei nahezu oder völlig Tauben — eine Differentialdiagnose der reinen oder komplizierten Stapesankylose und der nervösen Schwerhörigkeit zu stellen, und das nicht nur an einigen „recht seltenen" Fällen, sondern meistenteils. Manasse allerdings ist anderer Ansicht, wie aus folgenden Sätzen hervorgeht: „Überhaupt möchte ich bei dieser Gelegenheit bemerken, daß mir das Ergebnis unserer sämtlichen Stimmgabeluntersuchungen nicht immer etwas Fixiertes, Greifbares, absolut Sicheres darzustellen scheint, sondern daß hier doch, wie jeder einsichtige Untersucher weiß, dem subjektiven Empfinden des Pat. und wohl auch des Arztes ein außerordentlich großer Spielraum gelassen wird." „Damit sollen die genauesten Stimmgabeluntersuchungen nicht etwa als wertlos bezeichnet werden, im Gegenteil, in ausgesprochenen Fällen, bei großen Werten, werden sie uns entschieden gute Dienste leisten. Bei Grenzfällen aber, wenn die Sekundenwerte klein sind oder gar das Untersuchungsergebnis beim einzelnen Fall wechselt, habe ich wenigstens oft das unangenehme Gefühl, daß unsere Methoden nicht genügen, um eine exakte Differentialdiagnose zu stellen zwischen Mittelohr- und Labyrinthschwerhörigkeit."

Es wird ganz gewiß eine Anzahl von Schwerhörigen geben, bei denen es aus irgend welchen Gründen mißlingt, eine exakte Diagnose zu stellen. Die meisten der zur Beobachtung kommenden Fälle von reiner und komplizierter Stapesankylose gehören aber nicht zu solchen undiagnostizierbaren „Grenzfällen"; sieht man von den unprüfbaren nahezu oder ganz Tauben ab, werden diese Grenzfälle außerdem meist schon dadurch, daß sie eben „Grenzfälle" darstellen, die Diagnose auf eine schwere Kombinationserkrankung hinleiten.

Auch Panse behandelt in seiner Pathologie des Gehörorganes (Leipzig 1912) bei der sogenannten „Otosklerose gleichzeitig die chronisch fortschreitende labyrinthäre Taubheit, die klinisch von der Otosklerose kaum zu trennen ist" (!).

Ich bezeichne ganz allein nur die Form der „Ostitis", die zur Stapesankylose führt, als Otosklerose, und nur in diesem Sinne bezeichne ich die das Vorfenster verschließenden Knochenmassen als typische Herde. Daß die Knochenalterationen zu einer nervösen Schwerhörigkeit führen müssen, wissen wir nicht mit Bestimmtheit. Aber selbst wenn dies der Fall wäre, würde die auch dann allein in Erscheinung tretende nervöse Schwerhörigkeit sich in nichts unterscheiden lassen von den Fällen nervöser Schwerhörigkeit ohne „ostitische" Prozesse im Felsenbein. Das einzige sichere Symptom der „Ostitis chronica metaplastica" ist die Stapesankylose. Da wir dieselbe einwandsfrei diagnostizieren können, kann man dem allgemeinen Ausspruche Panses

Digitized by Google
Original from UNIVERSITY OF CALIFORNIA
Generated on 2019-10-24 13:33 GMT / http://hdl.handle.net/2027/uc1.b3252760
Public Domain in the United States, Google-digitized / http://www.hathitrust.org/access_use#pd-us-google

(l. c. pag. 170): „Die Ostitis chronica metaplastica ist nicht zu diagnostizieren", durchaus nicht beistimmen.

Ebensowenig können die Ausführungen und Abbildungen (!) Panses seine kategorische Forderung: „Die Diagnose Otosklerose ist aufzugeben" (Deutsche Otol. Gesellsch., 1911) rechtfertigen. Keinesfalls hat v. Tröltsch (Lehrb., 1881, pag. 299) mit „Sklerose" etwas anderes bezeichnen wollen, als ein otoskopisch unsichtbares Schalleitungshindernis, das sich „insbesondere an den beiden Fenstermembranen" für die Vibrationsfähigkeit derselben als sehr störend erweist." Die nachfolgende anatomische Untersuchung hat nun den knöchernen Verschluß des Vorhofsfensters als einen Befund ergeben, der zur Erklärung der klinischen Verhältnisse wohl zu gebrauchen ist. Wenn es auch möglich wäre, daß der Verschluß des runden Fensters klinisch dieselben Symptome auslösen könnte wie die Stapesankylose, so sind doch bisher primäre isolierte Verschlüsse des runden Fensters weder klinisch noch anatomisch bekannt geworden.

Postotitische und postkatarrhalische Adhäsivprozesse andrerseits, die ebenfalls Rigidität eines oder beider Paukenfenster herbeiführen können, sind meist auch klinisch genügend als Schleimhauterkrankungen charakterisiert und von dem knöchernen Verschluß des Vorhofsfensters zu unterscheiden. Als anatomische Ursache der knöchernen Stapesankylose kommt nun fast nur der bekannte „ostitische" Vorgang im Knochen in Betracht; denn andere, zur knöchernen Stapesankylose führende Prozesse sind ungemein selten.

Von der Funktionsprüfung allein die Entscheidung zu verlangen, ob die Starrheit „knöchern, kalkig oder bindegewebig" wäre, ist natürlich ebenso unmöglich wie der Nachweis von Knochenherden, die eine Starrheit der Paukenfenster, wie in Panses Fällen, gar nicht verursacht haben. Es war also keine anatomische Erkenntnis, die den Begriff der Otosklerose eingeführt hat, sondern eine „gewisse klinische Nötigung, manche besonders trostlose Formen von Ohrenleiden . . . . . von den gewöhnlichen und eigentlichen Katarrhen abzusondern" (v. Tröltsch). Otosklerose sollte also nichts bedeuten wie eine nicht postotitische oder postkatarrhalische, sondern eine aus zunächst unbekannter anatomischer Ursache heraus sich entwickelnde Starrheit der Paukenfenster. Als selbstverständliche Vorbedingung ist natürlich anzunehmen, daß Schwerhörigkeit auch ohne Labyrinthatrophie durch Unbeweglichkeit der Paukenfenster allein hervorgerufen werden kann. Otosklerose bedeutet also ein Herdsymptom einer Felsenbeinerkrankung, ebenso wie zum Beispiel die sensorische Aphasie ein Herdsymptom eines Schläfenlappenprozesses bezeichnet. Sollen wir nun auch auf die Diagnose „sensorische Aphasie" verzichten, weil dieses Symptom bei Schläfenlappenerkrankungen auch völlig fehlen und obendrein durch die verschiedensten anatomischen Veränderungen hervorgerufen werden kann?

Digitized by Google
Original from UNIVERSITY OF CALIFORNIA
Generated on 2019-10-24 13:33 GMT / http://hdl.handle.net/2027/uc1.b3252760
Public Domain in the United States, Google-digitized / http://www.hathitrust.org/access_use#pd-us-google

Bereits im Jahre 1898 (Z. f. O., 32) habe ich unter Blochs Leitung 222 Fälle von progressiver Schwerhörigkeit zusammengestellt. Unter denselben zeigten sich 121 Fälle von nervöser Schwerhörigkeit, 16 reine Otosklerosen und 85 Stapesankylosen mit Beteiligung des Labyrinthes.

Unter zirka 1000 progressiv Schwerhörigen, bei denen eine Hörprüfung ausführbar ist, kann man nach meinen jetzigen Erfahrungen klinisch auf ungefähr 75 reine Stapesankylosen, 350 Stapesankylosen mit Beteiligung des inneren Ohres — darunter könnten sich auch einige Fälle mit Verschluß des runden Fensters finden — und 575 Fälle von reiner nervöser Schwerhörigkeit rechnen. Unter den letzteren dürften nach dem Ergebnis der bisherigen histologischen Untersuchungen vielleicht 100 Fälle mit latenter „Ostitis chronica metaplastica“ (ohne Stapesankylose) mitlaufen. Bei der Mehrzahl der Fälle von reiner nervöser Schwerhörigkeit dürften ostitische Prozesse fehlen. Nach den klinischen Erfahrungen würde aber die „Ostitis chron. metapl.“ jedenfalls recht häufig von einer Stapesankylose begleitet sein.

Ich möchte noch hervorheben, daß mir eine geringe Herabsetzung des Gehörs für die höchsten Töne der Galtonpfeife (Teilstrich 4) allein keine Berechtigung zu geben scheint, neben der Stapesankylose eine Labyrinthatrophie anzunehmen. Die Knochenleitung ergibt für das Monochord dann noch oftmals normale Grenzen.

Ich halte es ferner für unerläßlich, den Rinneschen Versuch (wie ein Blick auf meine Tabelle in der obengenannten Arbeit 1898 beweist), nicht bloß mit einer Stimmgabel, wie etwa c^1, sondern mindestens mit C, c, c^1, c^2 vorzunehmen. Wer das nicht tut, beraubt sich der Möglichkeit, die Zahl der undiagnostizierenden „Mischformen“ und „Grenzfälle“ auf eine nur bescheidene Anzahl herabzudrücken.

Bei dem bisher nur kleinen vorliegenden Material klinisch und histologisch untersuchter Fälle ist es durchaus nicht undenkbar, daß der Zufall bei der Gruppierung derselben eine Rolle mitspielt. So hat Manasse, wie schon erwähnt, innerhalb von 12 Jahren unter 17 Felsenbeinen mit Ostitis nur fünf Stapesankylosen bei total Tauben gefunden. Ich habe innerhalb 7 Jahren 10 Fälle von Knochenalterationen, aber ebenfalls 5 Stapesankylosen untersucht. Davon stammten 2 von nahezu oder total Tauben, nämlich einer 63jährigen (Passows Beitr., Bd. 3, Vitale Krappfärbung) und einer 80jährigen Frau (Z. f. O., 50). 3 dagegen rühren von jugendlichen Individuen her, und in allen diesen drei Fällen ist zu Lebzeiten die richtige Diagnose Stapesankylose gestellt worden. Der erste Fall beraf einen 35jährigen Mann; der genaue klinische und histologische Befund ist in einer 1905 erschienenen [von Manasse nicht erwähnten Arbeit (Z. f. O., Bd. 50)] angegeben.

Digitized by Google
Original from UNIVERSITY OF CALIFORNIA
Generated on 2019-10-24 13:33 GMT / http://hdl.handle.net/2027/uc1.b3252760
Public Domain in the United States, Google-digitized / http://www.hathitrust.org/access_use#pd-us-google

Die beiden Felsenbeine, welche ich neuerdings zur Untersuchung bekam und die Anlaß zu den vorliegenden Ausführungen geben, stammen ebenfalls von einer jugendlichen Patientin.

II.

Die ledige Näherin Wally B., 39 Jahre alt, kam am 1. März 1911 mit religiösen Wahnideen, die nach einem Falle auf den Hinterkopf aufgetreten waren, in die Irrenanstalt Dalldorf. Die am 23. III vorgenommene Ohruntersuchung ergab Folgendes: Die am Untersuchungstage ganz ruhige und zugängliche Pat. gibt an, seit dem 19. Jahre an einer allmählich zunehmenden Schwerhörigkeit zu leiden. In ihrer Familie (sie ist die jüngste von 15 Geschwistern) ist keine Schwerhörigkeit verbreitet. Mitunter hat die Pat. über etwas Ohrensausen zu klagen, niemals über Schwindel. Spontaner Nystagmus bestand nicht. Trommelfelle waren beiderseits normal. Die gewöhnliche Umgangssprache wird beiderseits, auch bei Verschluß des nicht geprüften Ohres mit Baránys Lärmtrommel, in zirka $^1/_2$ *m* Entfernung gehört. Die untere Tongrenze ist beiderseits heraufgerückt bis C (64), die obere Tongrenze liegt beiderseits für die Galtonpfeife (normal Teilstrich 2) bei Teilstrich 4: der Rinnesche Versuch ist beiderseits für alle prüfbaren Töne C (64), c (128), c^1 (256), c^2 (512) negativ, c^3, c^4, c^5 werden normal lange durch Luftleitung perzipiert. Weber median, Knochenleitung für c^1 (256) verlängert. Nebenhöhleneiterung rechts. Struma. Als Diagnose wird in das Krankenjournal eingetragen: Otosklerose beiderseits (das heißt also beiderseitige Stapesankylose). Der Tod der Pat. erfolgte zirka 5 Monate später (am 10. VIII. 1911) an Lungentuberkulose (drittes Stadium nach Turban). Die Sektion erfolgte zirka 24 Stunden nach dem Tode. Aus dem Sektionsprotokoll hebe ich natürlich nur das hervor, was für die Beurteilung der Gehörorgane von Interesse sein kann[1]): Abmagerung bis zum Skelett; Lungentuberkulose. Keine Arteriosklerose.

Beide Schläfenbeine wurden von mir in der üblichen Weise bearbeitet. Die histologische Untersuchung derselben ergab Folgendes:

Rechtes Ohr: Trommelfell, Hammer, Amboß und Mittelohrschleimhaut sind völlig normal. Vor dem Vorhofsfenster liegt in der Promontorialwand (Fig. 1) ein ausgedehnter, markraumreicher, neugebildeter Knochenherd, der sich durch seine intensivere Färbung und scharfe Grenzlinien von dem normalen Labyrinthknochen deutlich abhebt. Nur oberflächlich sind seine Grenzen gegen die normale Kompakta verwischt. Vorn setzt sich der Herd mit feinen und breiten Knochenbrücken mit der auf das mehrfache verdickten, des Knorpelüberzuges beraubten Steigbügelbasis in Verbindung (Fig. 2). Hinten ist da-

[1]) Das ausführliche Sektionsprotokoll, wie Mayer es verlangt, zu publizieren, halte ich für überflüssig.

Digitized by Google
Original from UNIVERSITY OF CALIFORNIA
Generated on 2019-10-24 13:33 GMT / http://hdl.handle.net/2027/uc1.b3252760
Public Domain in the United States, Google-digitized / http://www.hathitrust.org/access_use#pd-us-google

Fig. 1.

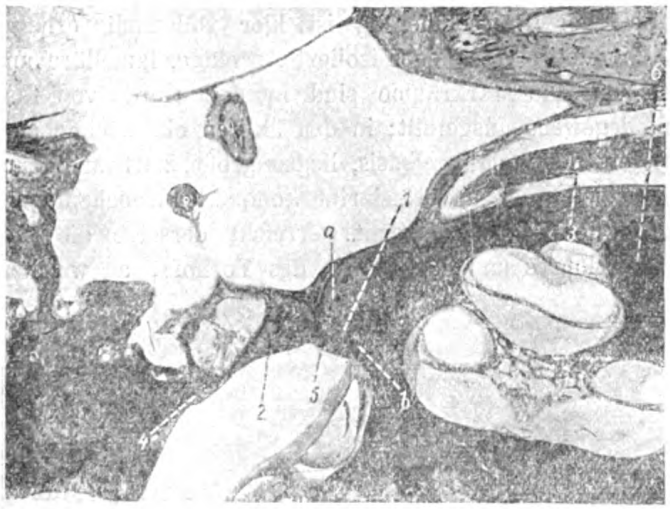

1 = Vorhofsfensterherd, *a* = ältere Partie, *b* = jüngere Partie, *2* = Stapes verdickt, *3* = M. tens. tympani, *4* = Lig. annulare, *5* = Ankylosis ossea, *6* = lateraler Herd.

Fig. 2.

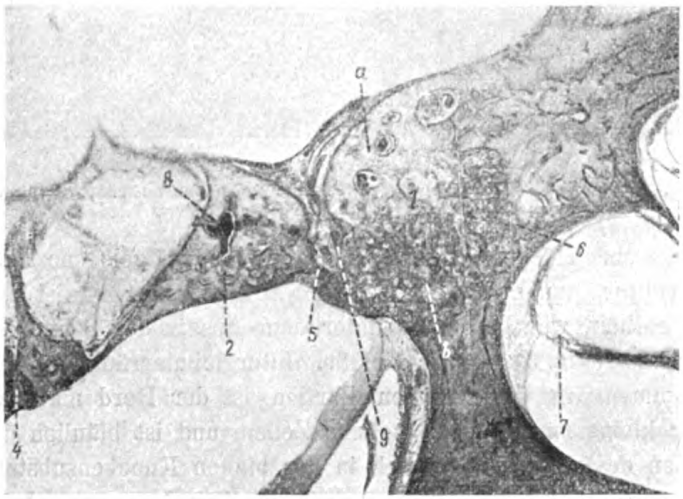

Entsprechend Fig. 1 bei stärkerer Vergrößerung.
1 **= Vorhofsfensterherd, *a* = ältere Partie; Grenze rechts oben verwaschen, *b* = jüngere Partie, *2* = Stapes verdickt, *4* = Lig. annulare, *5* = Ankylosis ossea, *6* = Marksprosse, in normalen Knochen ziehend, *7* = normale Cochlea, *8* = großes periostales Gefäß, *9* = isoliertes Knochenstück im Lig. annul.**

Digitized by Google
Original from UNIVERSITY OF CALIFORNIA
Generated on 2019-10-24 13:33 GMT / http://hdl.handle.net/2027/uc1.b3252760
Public Domain in the United States, Google-digitized / http://www.hathitrust.org/access_use#pd-us-google

gegen das Lig. annulare des Steigbügels erhalten und läßt ebensowenig wie die hintere Hälfte der Steigbügelbasis und der hintere Fensterumfang Anomalien erkennen. Auch der Knorpelüberzug ist hier vollständig erhalten. In dem Reste des Lig. annulare vorn liegen isolierte, zackige, lamelläre und homogene Knochenstückchen. Die Markräume sind in dem Herde von faserigem und kernarmem Bindegewebe ausgefüllt; in den älteren oberflächlichen Partien des Herdes, besonders der Steigbügelbasis, liegen große, zartwandige und prall gefüllte Blutgefäße. Während unveränderter kompakter Knochen den Herd hinten von dem Endost der Schnecke trennt, erreicht derselbe die hier verdickte Mukosa des Mittelohres und das Endost des Vorhofs, an welcher Stelle sich

Fig. 3.

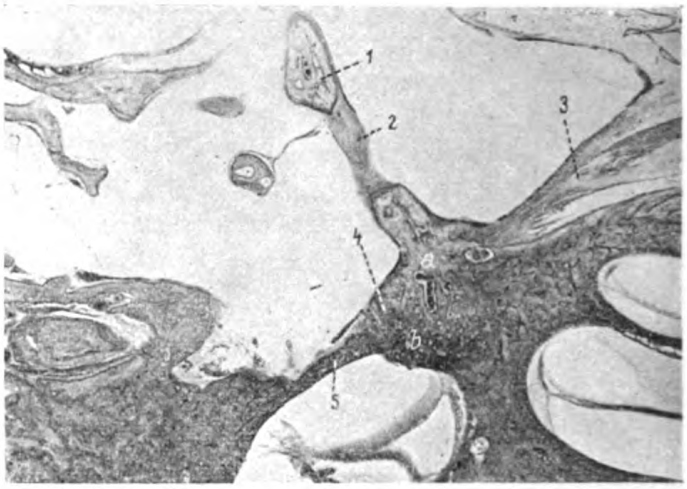

1 = Hammer, *2* = Sehne des *3*. M. tens. tymp., *4* = Vorhofsfensterherd, *a* = ältere Partie. *b* = jüngere Partie, *5* = Stapes ankylosiert.

ein hyperostotischer Höcker befindet. Der oberflächlich gelegene Knochen zeigt lamelläre Struktur und nur wenig zellarme Markräume. Er ist mehr rötlich gefärbt und enthält, was besonders unter dem Ansatz der Sehne des M. tens. tymp. deutlich ist (Fig. 3), große Gefäße. Interglobularräume fehlen in dem Herd vollkommen. In den tieferen Partien ist der Herd markraumreicher, enthält mehr kleine runde und längliche Zellen und ist bläulich gefärbt. An einigen Stellen desselben finden sich in der blauen Knochensubstanz Lücken, die mit Zellen angefüllt sind (Bilder, die der von Manasse beschriebenen Canaliculisation entsprechen). Im Zentrum des Herdes finden sich massenhaft Ostoblasten und Ostoklasten, die oftmals in Lakunen den dünnen Knochenbälkchen anliegen. Da, wo die blau gefärbten Partien des Herdes an den normalen Labyrinthknochen angrenzen, finden sich kuppenartige Erhebungen

Digitized by Google
Original from UNIVERSITY OF CALIFORNIA
Generated on 2019-10-24 13:33 GMT / http://hdl.handle.net/2027/uc1.b3252760
Public Domain in the United States, Google-digitized / http://www.hathitrust.org/access_use#pd-us-google

des Markes meist von einem dünnen, osteoiden Überzug bedeckt, die ohne Riesenzellen direkt dem alten Labyrinthknochen meist in konvexer Linie anliegen. Stellenweise sind dieselben aber auch nicht von osteoider Substanz bedeckt, so daß dann das zellarme Fasermark direkt dem alten Knochen anliegt. An mehreren Stellen ziehen dicke, kurze Gefäße mit einem scharfkonturierten, dünnen Mantel von rosa gefärbtem, neugebildeten, buckligen Knochen aus dem Herd in den umgebenden Labyrinthknochen hinein. In dem neugebildeten Knochenbezirk selbst fallen besonders in der Steigbügelbasis (Fig. 2) große, periostale Gefäße auf, in deren trichterförmig erweiterten Enden sich Marksprossen hineinverfolgen lassen. Auch aus dem perivasculären Gewebe

Fig. 4.

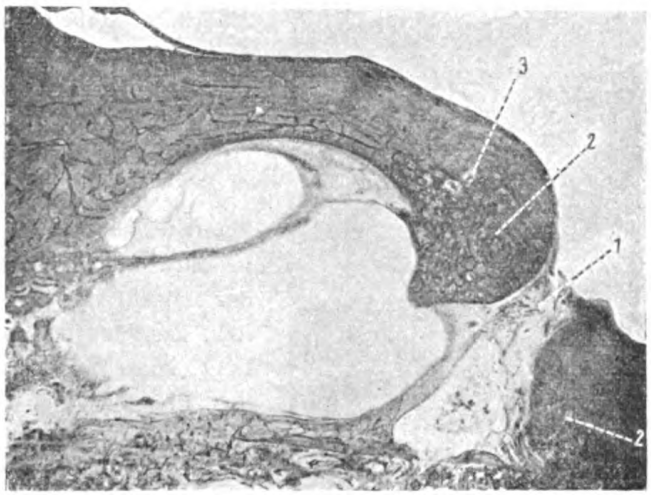

1 = Verengte Fossula fen. cochleae, *2* = Schneckenfensterherd. *3* = Marksprossen mit Riesenzellen in normalen Knochen einbrechend.

der in dem neugebildeten Knochen ziehenden Gefäße ziehen Sprossen mit Riesenzellen in den umgebenden Knochen hinein.

Ein zweiter, von dem ersten durch kompakten Knochen getrennter Herd findet sich am runden Fenster, dessen oberen Umfang er vollkommen umgreift. Derselbe springt höckerig in die Fensternische vor, so daß dieselbe (Fig. 4) verengt ist; dieselbe wird durch zellarmes Bindegewebe teilweise ausgefüllt. Dieser Herd ist in sich mehr gleichartig gebaut, enthält überall viel Markräume mit massenhaft Ostoklasten und den Wänden epithelartig anliegenden Ostoblasten. Der Herd erreicht oberflächlich nicht die Promontorialwand, dagegen das Endost der Schnecke, in die er mit einem Höcker vorspringt. Einzelne Ostoklasten liegen in Lacunen direkt dem Endost der Schnecke an. An der Grenze zum kompakten Labyrinthknochen

Generated on 2019-10-24 13:33 GMT / http://hdl.handle.net/2027/uc1.b3252760
Public Domain in the United States, Google-digitized / http://www.hathitrust.org/access_use#pd-us-google
Digitized by Google
Original from UNIVERSITY OF CALIFORNIA

zeigen sich ebenfalls Marksprossen mit und ohne osteoider Kappe, die in denselben fingerförmig hineinziehen. An einer Stelle findet sich aber auch genau an der Grenze des alten Knochens ein Ostoklast in einer Lacune (Fig. 4).

Ein kleiner dritter Herd findet sich lateral von der Schneckenspitze. Derselbe zeigt nicht so scharfe Grenzlinien gegen den kompakten Knochen und erreicht nirgends die Mittelohrschleimhaut oder das Endost der Schnecke (Fig. 1). Dieser Herd enthält weniger Markräume und mehr rötlich gefärbte Knochenlamellen, ähnlich den oberflächlichen Partien im ersten Herd.

Fig. 5.

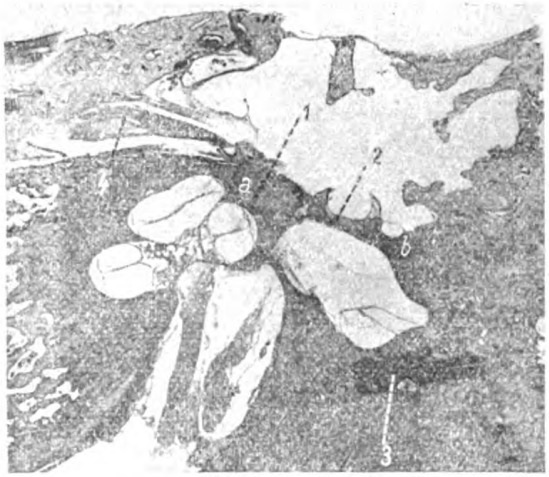

1 = Vorhofsfensterherd, *a* = vorn, *b* = hinten, *2* = Stapes verdickt und ankylosiert, *3* = hinterer Herd, *4* = M. tens. tymp.

Ein vierter, auch nur kleiner Herd findet sich am vorderen Schenkel des horizontalen Bogenganges, ohne das Endost desselben zu erreichen. Derselbe ist wieder mehr bläulich gefärbt, enthält zahlreiche, zellreichere Markräume mit Ostoblasten und Ostoklasten.

Während im ersten Herd ein deutlicher Altersunterschied insofern wahrzunehmen ist, als der älteste Knochen oberflächlich, der jüngste labyrinthwärts liegt, kann in denanderen Herden, die allerdings auch kleiner sind, eine solche Verschiedenheit im Bau nicht deutlich erkannt werden. Dieselben scheinen mit Ausnahme des Herdes an der Schneckenspitze jünger zu sein, so daß als Ausgangspunkt der Knochenneubildung die zwischen Tensorsehne und vorderem Rand des Vorhoffensters gelegene, oberflächliche periostale Knochenpartie anzusehen ist.

Im Labyrinth finden sich außer einer geringgradigen Atrophie im basalen Teile des Spiralganglions keine Veränderungen. Die Nervenfasern, Stria vascularis, die Cortischen Organe insbesondere, sind gut erkennbar und weisen keine als pathologisch zu deutende Befunde auf. Alle Gefäße sind zart und dünnwandig.

Linkes Ohr: Mittelohrmucosa, Hammer, Amboß völlig normal.

Vor allem fällt auf, daß der das Vorhoffenster verschließende Hauptherd mit einer vor demselben gelegenen höckerigen Hyperostose stark paukenwärts vorspringt (Fig. 5) und durch die vollkommen neugebildete, dicke und plumpe Steigbügelbasis hindurch auch auf den hinteren Fensterumfang übergeht. Der Herd

Digitized by Google
Original from UNIVERSITY OF CALIFORNIA
Generated on 2019-10-24 13:33 GMT / http://hdl.handle.net/2027/uc1.b3252760
Public Domain in the United States, Google-digitized / http://www.hathitrust.org/access_use#pd-us-google

beginnt unter dem Ansatz des M. tensor. tymp., erreicht die verdickte Mittelohrmucosa, ist dagegen vom Endost der Schnecke durch einen dünnen Streifen normalen Knochens getrennt. Die obere Hälfte des Vorhoffensters ist durch den Herd verschlossen und die Steigbügelbasis vorn durch dünne Brücken, hinten durch eine ganz breite Verbindung mit dem Fensterrand vollkommen ankylosiert (Fig. 6). Oberflächlich ist der Knochen rötlicher gefärbt, lamellär gebaut und markraumärmer; dagegen finden sich in ihm sehr große periostale Gefäße, die von der Oberfläche in ihn hineinziehen. Am zell- und markraumreichsten ist der das Endost des Vorhofs erreichende und daselbst höckerig vordrängende tiefste Abschnitt des vor dem Vorhoffenster befindlichen Herdes und der am hinteren Umfange des Vorhoffensters gelegene bläulich gefärbte Abschnitt. Während vorn im Rest des Lig. annulare noch freie Knochenplatten liegen, ist hinten das Lig. annulare vollkommen verschwunden; der Herd erreicht aber dicht hinter dem hinteren Fensterrande sein Ende. In den die Steigbügelbasis mit dem Fensterrand verbindenden Knochenbrücken (Fig. 7) sieht man mitunter quer ein Blutgefäß ziehen. In den blauer gefärbten Partien des Herdes finden sich massenhaft Ostoblasten, Ostoklasten und die von Manasse beschriebenen canaliculisierten Stellen. In den neugebildeten Knochen ziehen, besonders auffällig an der Steigbügelbasis, große periostale Gefäße (Fig. 8) tief in den neugebildeten Knochen hinein, um in den Markräumen des jüngeren Abschnitts des neugebildeten Knochens zu enden. Bei starker Vergrößerung (Fig. 9) sieht man, wie der perivasculäre Raum derselben sich zu einem weiten Kanale verbreitert, in dessen ausgebuchteten Wänden große Riesenzellen liegen. An den Grenzen des neugebildeten Knochens finden sich (Figg. 7 und 10) kuppenförmige Marksprossen, die in den benachbarten kompakten Knochen, meist von einer osteoiden Kuppe bedeckt, vordringen. Stellenweise liegen aber auch hier Zellknospen ohne Ostoklasten direkt dem normalen Labyrinthknochen an. An einer Stelle fand ich allerdings auch hier an der Grenze des normalen Labyrinthknochens eine Riesenzelle in einer Lacune liegend. Sehr schön kann man ferner an einer Stelle genau an der Grenze des neugebildeten Knochens (Fig. 10) ein Blutgefäß erkennen, das, ebenso wie es Manasse beschreibt, sich zum Teil im neugebildeten, zum Teil im alten Labyrinthknochen befindet. Der Wandung desselben liegen rötliche, neugebildete Knockenbuckel auf, die das Lumen des Gefäßes zu komprimieren scheinen; außerdem finden sich an der Grenze Marksprossen, die aus dem neugebildeten Knochenherd in die Haversschen Kanäle des benachbarten kompakten Knochens hineinziehen. Der normale Knorpelbelag am Vorhofsfenster fehlt ebenso wie die Interglobularräume vollkommen.

Ein zweiter Herd umfaßt, genau wie rechts, den oberen Umfang des Schneckenfensters. Dieser Herd enthält viele zellreichere Markräume, ist bläulich gefärbt (Fig. 11), springt höckerig nach der Fensternische vor,

Digitized by Google
Original from UNIVERSITY OF CALIFORNIA
Generated on 2019-10-24 13:33 GMT / http://hdl.handle.net/2027/uc1.b3252760
Public Domain in the United States, Google-digitized / http://www.hathitrust.org/access_use#pd-us-google

Fig. 6.

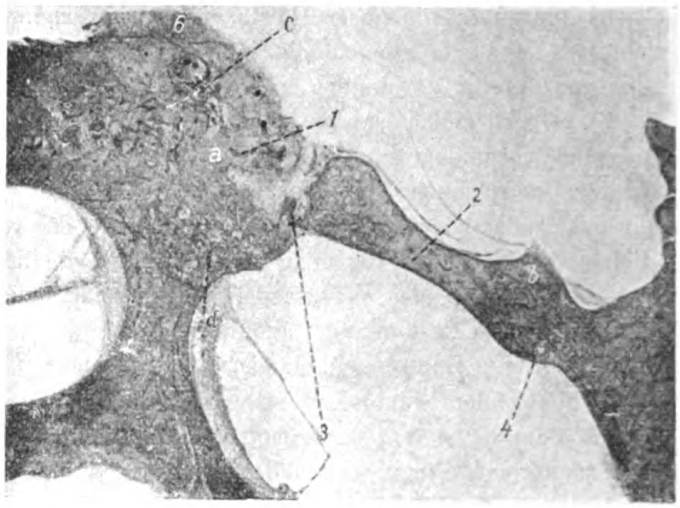

Stärkere Vergrößerung.
1 = Vorhofsfensterherd, *a* = vorn, ältere Partie, *b* = hinten, jüngere Partie, *c* = älteste Partie, *d* = jüngste Partie, *2* = Stapes verdickt, *3* = knöcherne Brüche, *4* = Lig. annulare völlig verschwunden, *5* = Schnecke normal, *6* = Sehne des M. tens. tymp.

Fig. 7.

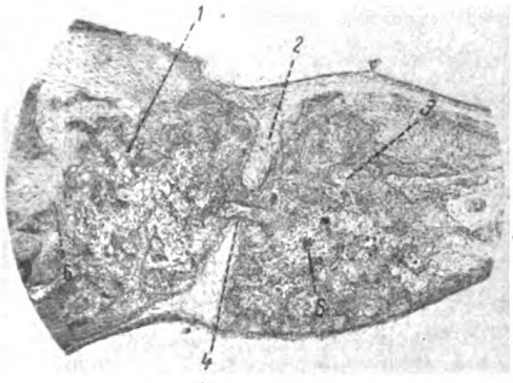

1 = Vorhofsfensterherd (Randpartie), *2* = Lig. annulare, *3* = Herd in Stapesbasis, *4* = quere Knochenbrüche mit zentralem Gefäß, *5* = Riesenzellen mitten im neugebildeten Knochen, *6* = Marksprossen mit und ohne osteoidem Saum an der Grenze zum normalen Knochen.

Fig. 8.

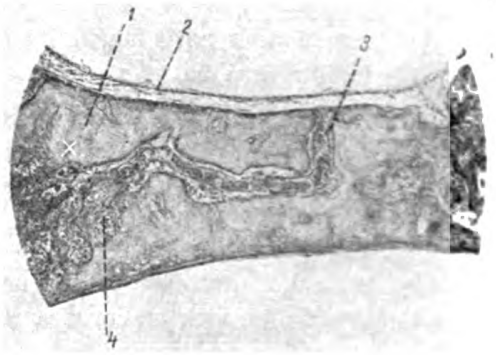

1 = verdickte, neugebildete Stapesbasis, *2* = Per[illegible]
3 = großes, periostales Gefäß, hineinziehend in *4* = [illegible]
jüngere Partie des neugebildeten Knochens s. Fig 10

Digitized by Google
Original from UNIVERSITY OF CALIFORNIA
Generated on 2019-10-24 13:33 GMT / http://hdl.handle.net/2027/uc1.b3252760
Public Domain in the United States, Google-digitized / http://www.hathitrust.org/access_use#pd-us-google

Fig. 9.

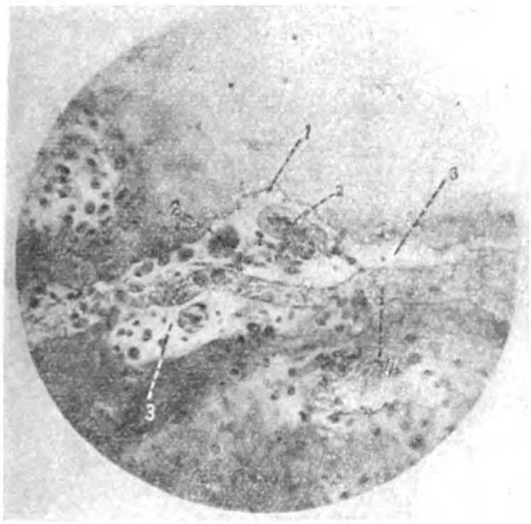

Starke Vergrößerung der mit × bezeichneten Stelle aus Fig. 8.
1 = Lacune im Rande des *3* = erweiterten, perivasculären Raumes, *2* = Osteoklasten, *4* = periostales Gefäß.

Fig. 10.

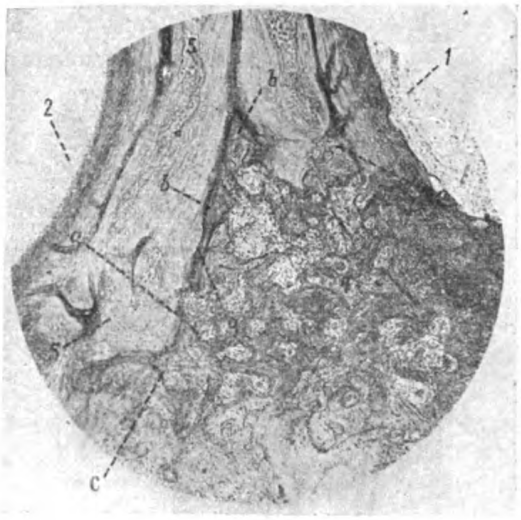

1 = Vestibulum, *2* = Cochlea, *3* = Grenzzone zwischen dem neugebildeten und dem alten kompakten Knochen, *a* = freie Marksprossen, *b* = durch Knochenbuckel verdickte Gefäße, *c* = durch Marksprossen eröffnetes Knochengefäß, *4* = Riesenzellen, *5* = normale Compacta.

Fig. 11.

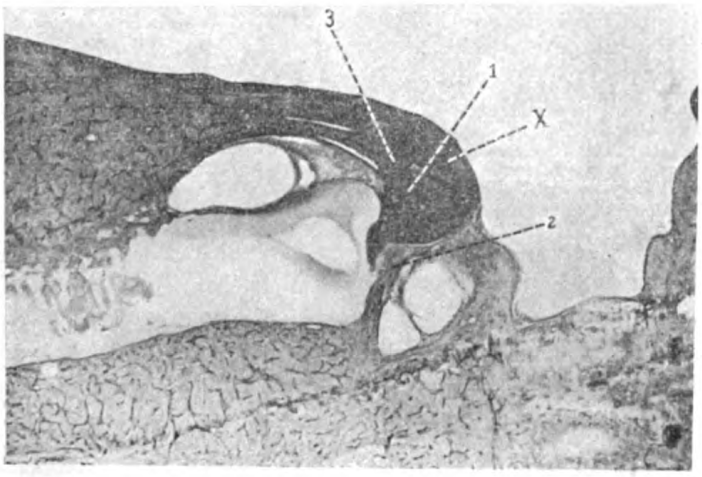

1 = Schneckenfensterherd, *2* = verengte Fossula fen. cochl., *3* = fingerförmige Gefäßsprossen mit neugebildeten Knochenbuckeln, in die normale Compacta hineinziehend, × = s. Fig. 12.

Generated on 2019-10-24 13:33 GMT / http://hdl.handle.net/2027/uc1.b3252760
Public Domain in the United States, Google-digitized / http://www.hathitrust.org/access_use#pd-us-google
Digitized by Google
Original from UNIVERSITY OF CALIFORNIA

die ebenso wie rechts von Bindegewebssträngen durchzogen wird. In diesem Herd fallen massenhaft zentral gelegene Riesenzellen auf. Von besonderem Interesse ist es, daß aus dem oberen Umfange des Herdes (Fig. 12) in die normale Kompakta des Promontoriums mehrere fingerförmige Gefäße hineinwachsen, die von plumpen, neugebildeten, osteoiden Massen mit vereinzelten Knochenkörperchen umgeben sind. Dieselben grenzen scharflinig an den alten, normalen Labyrinthknochen. Ein großes periostales Gefäß durchzieht von außen die normale Oberfläche des Knochens, um sich bogenförmig nach abwärts in einen Markraum des neugebildeten Herdes fortzusetzen; seitlich von demselben sieht man drei Marksprossen dicht nebeneinander in den kompakten Labyrinthknochen eindringen. Die erste mit einer dünnen Schicht osteoider Substanz bedeckt, die zweite nackt, die dritte mit einer großen Riesenzelle.

Fig. 12.

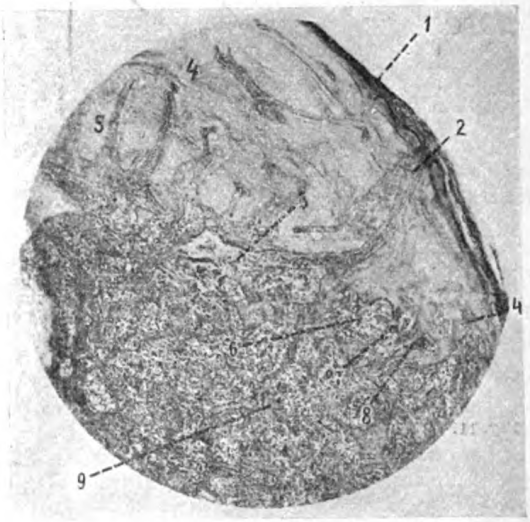

Starke Vergrößerung der mit × bezeichneten Stelle von Fig. 11.
1 = Periost, *2* = periostales Gefäß, führend in einen *3* = erweiterten Markraum, *4* = normale Compacta, *5* = Gefäßsprossen mit verdickten Knochenbuckeln, *6* = Marksprosse mit osteoider Kappe, *7* = Marksprosse nackt, *8* = Marksprosse mit Riesenzelle, *9* = zentrale Partie des neugebildeten Knochens mit vielen Osteoklasten.

Ein dritter Herd beginnt in der hinteren Vorhofswand, bleibt vom inneren Gehörgang durch kompakten Knochen getrennt, reicht aber bis zum oberen Bogengang herauf (Fig. 5); von diesem wiederum durch kompakten Knochen getrennt, liegen im Bogengangsgebiet (Fig. 13) selbst ein markraumreicher, blau gefärbter vierter und fünfter Herd um den äußeren und hinteren Bogengang herum. Diese Herde berühren sich in einer schmalen Zone, erreichen das Bogengangsendost und treiben dasselbe höckerig gegen das Bogengangslumen vor. In allen diesen Herden ist nicht so deutlich wie in dem ersten ein Altersunterschied wahrzunehmen. Die ältesten Partien des neugebildeten Knochens liegen ebenso wie auf dem rechten Ohr in dem ersten Herd dicht unter dem Ansatz des M. tens. tymp. Es scheint also auch auf diesem Ohr dieselbe Stelle als Ausgangspunkt der Knochenneubildung, nämlich der periostal vorgebildete Knochen der Labyrinthwand zwischen Tensorsehne und vorderem Fensterrand, in Betracht zu kommen.

Digitized by Google
Original from UNIVERSITY OF CALIFORNIA
Generated on 2019-10-24 13:33 GMT / http://hdl.handle.net/2027/uc1.b3252760
Public Domain in the United States, Google-digitized / http://www.hathitrust.org/access_use#pd-us-google

Das innere Ohr ist ausgezeichnet erhalten und zeigt, daß die Cortischen Organe, Nervenfasern, Stria vascularis (Fig. 14) vollkommen normal sind. Es

Fig. 13.

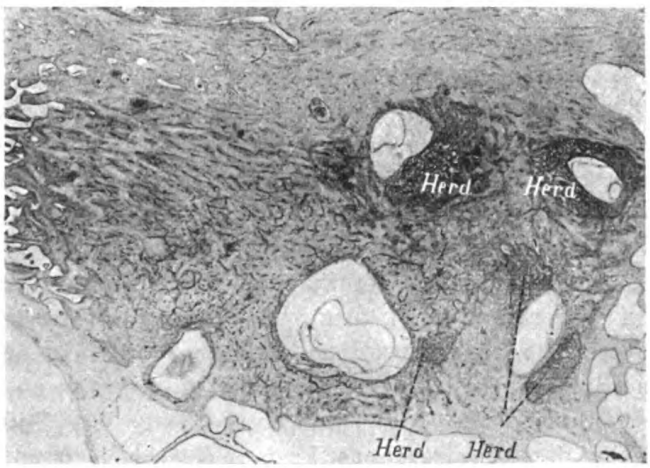

Herde in Bogengangsregion.

Fig. 14.



Normale Cochlea, a = geringe Atrophie im Spiralganglion der Basalwindung.

besteht nur eine geringgradige Atrophie in einem Teile des Spiralganglions der Basalwindung. Die Gefäße sind überall dünnwandig.

Digitized by Google
Original from UNIVERSITY OF CALIFORNIA
Generated on 2019-10-24 13:33 GMT / http://hdl.handle.net/2027/uc1.b3252760
Public Domain in the United States, Google-digitized / http://www.hathitrust.org/access_use#pd-us-google

III.

Die histologische Untersuchung hat, worauf es mir in diesem Falle besonders ankommt, die Richtigkeit der klinischen Diagnose ergeben. Die hochgradige Schwerhörigkeit findet ihre Erklärung in der beiderseitigen knöchernen Stapesankylose. Daß natürlich auch die Rigidität des Schneckenfensters für das Zustandekommen der hochgradigen Schwerhörigkeit mitverantwortlich zu machen wäre, möchte ich nicht als ganz unmöglich hinstellen. Da bei isolierter Stapesankylose Flüstersprache meist noch gehört wird, kann man beim Fehlen labyrinthärer Symptome vielleicht an eine Beteiligung des Schneckenfensters denken, wenn Flüstern nicht mehr verstanden wird. Zur Zeit meiner klinischen Untersuchung fand ich bei der Pat. keine Zeichen einer nennenswerten nervösen Schwerhörigkeit trotz eines langjährigen Bestandes der Knochenerkrankung. In dem vorliegenden Fall, in welchem übrigens auch keine Heredität nachzuweisen war, ist es mit absoluter Bestimmtheit auszuschließen, daß gleichzeitig mit der Knochenerkrankung eine Labyrinthatrophie eingesetzt hat. Die geringe Zellverminderung im basalen Teile des Spiralganglions kann nicht als Zeichen einer langjährigen Labyrinthatrophie aufgefaßt werden und ist wahrscheinlich infolge der Kachexie der Pat. zur Entwicklung gekommen.

Wenn übrigens Mayer aus dem einen von ihm untersuchten Falle den Schluß zieht, daß zum charakteristischen Bilde der Otosklerose die Labyrinthatrophie gehöre, so sind dagegen, wie es oben bereits geschehen ist, nicht nur klinische, sondern auch anatomische Bedenken zu erheben. Sein Pat. soll 21 Jahre lang schwerhörig, in letzter Zeit taub gewesen sein. Allerdings darf man auf die Mitteilung allein, daß ein Pat. „taub“ gewesen ist, nicht zu viel geben; nach dem Sprachgebrauch werden auch oft Schwerhörige als taub bezeichnet. Hätte gleichzeitig mit der Knochenerkrankung bei dem Pat. Mayers die Labyrinthatrophie eingesetzt, so wäre es wohl zu erwarten, daß in beiden Abschnitten des Gehörorganes ungefähr gleich schwere Veränderungen vorhanden gewesen wären. Eine fast isolierte „Atrophie“ des Cortischen Organes und der Stria vascularis, ein Kollaps des Ductus cochlearis, ein Fehlen der Cortischen Membran bei nahezu normalem Ganglion spirale als sicher pathologisch beim Menschen bei einer Sektion 10 Stunden nach dem Tode aufzufassen, erscheint mir überhaupt nicht möglich.

In meiner Arbeit über Labyrinthbefunde bei Normalhörenden (Passows Beiträge, V) habe ich die bei denselben gefundenen Veränderungen als präparatorische, agonale und postmortale unterschieden und zum Teil auch genau charakterisiert. Neuerdings hat Wittmaack (Z. f. O., 65) die von Nager (Z. f. O., 60) am Meerschweinchen gemachten Experimente in ähnlicher Weise wiederholt und bemüht sich vor allem, eine genaue Scheidung der ago-

Generated on 2019-10-24 13:33 GMT / http://hdl.handle.net/2027/uc1.b3252760
Public Domain in the United States, Google-digitized / http://www.hathitrust.org/access_use#pd-us-google
Digitized by Google
Original from UNIVERSITY OF CALIFORNIA

nalen und postmortalen Veränderungen durchzuführen. Ich glaube, daß wir beim Menschen schon zufrieden sein werden, wenn es uns gelingt, das als sicher pathologisch herauszufinden, was Ursache der Schwerhörigkeit sein kann und alles, was präparatorischen, agonalen oder postmortalen Ursprungs sein könnte, als unsicher auszuschalten. Bei wirklich pathologischen Veränderungen möchte auch ich nicht auf „detaillierte Befunde der Sinnesendapparate" verzichten. Wenn dieselben aber, wie es bisher üblich war, mit sicher nicht pathologischen zusammengeworfen werden, ist ein gewisser Pessimismus den Befunden gegenüber jedenfalls gerechtfertigt. Wittmaack hält nur einen Teil der von mir geschilderten Befunde für pathologisch und nimmt an, daß dieselben nicht von normalhörenden Menschen stammen, sondern von solchen, die zwischen Hörprüfung und Tod schwerhörig geworden seien. Diese Möglichkeit läßt sich durchaus nicht bestreiten, da ja schon innerhalb 24 Stunden Schwerhörigkeit durch Erkrankung des nervösen Hörapparates eintreten kann. An diese Möglichkeit muß aber auch bei der Sektion aller Schwerhörigen gedacht werden; denn daß gerade bei diesen die zum Tode führenden Erkrankungen in dem schon lädierten Ohr einen Locus minoris resistentiae antreffen, in dem sich rasch antemortal frische pathologische Prozesse entwickeln können, liegt auf der Hand. Und dadurch vergrößert sich sogar noch die Schwierigkeit, anomale Labyrinthbefunde beim Menschen richtig zu deuten. Müssen wir bei denselben doch zwischen den alten, die Schwerhörigkeit eigentlich bedingenden und den frischen, durch die tödlichen Erkrankungen hervorgerufenen pathologischen Veränderungen unterscheiden und außerdem noch zwischen den präparatorischen agonalen und postmortalen Schädigungen. Bei den vielfachen Kombinationen, die sich daraus ergeben, wird es jedenfalls immer ratsam sein, möglichst große Vorsicht anzuwenden, ehe man im menschlichen Labyrinth etwas als pathologisch ansieht. Meiner Meinung nach handelt es sich z. B. in meinen Figuren 4, 5, 6, 15, 16 der zitierten Arbeit nicht um pathologische Veränderungen; denn Präparate, bei denen stellenweise die Cortische Membran völlig fehlt, die tympanalen Belegzellen nicht deutlich erkennbar sind, und das Cortische Organ nur einen uncharakteristischen Trümmerhaufen darstellt, würde ich auch dann nicht als pathologisch betrachten, wenn dieselben von nachgewiesen Schwerhörigen stammten. Ebensowenig kann ich die Verklebungen und den Kollaps des Ductus cochl. für frische pathologische Veränderungen ansehen, selbst wenn diese Präparate von schwerhörigen Gehörorganen stammen sollten; denn es finden sich in den gleichen Präparaten spurloses Verschwinden des Cortischen Organes und der Cortischen Membranen in einzelnen Windungen, ohne daß ein minderwertiges Epithel oder ein „glatter Epithelsaum" an ihrer Stelle die Basilarmembran überzöge. Daß einmal derartige Veränderungen, wie ich in meiner Arbeit ausgeführt habe, auch pathologisch vorkommen könnten, bestreite ich nicht. Solange es aber nicht möglich ist, vom

Digitized by Google
Original from UNIVERSITY OF CALIFORNIA
Generated on 2019-10-24 13:33 GMT / http://hdl.handle.net/2027/uc1.b3252760
Public Domain in the United States, Google-digitized / http://www.hathitrust.org/access_use#pd-us-google

Menschen frische Schläfenbeine zu bekommen — die Angabe, wie lange nach dem Tode die Sektion vorgenommen und die Schläfenbeine fixiert wurden, sollte in Publikationen nicht mehr fehlen —, halte ich es für richtiger, mal lieber eine Veränderung zu viel als artefiziell, agonal oder postmortal aufzufassen: es bleibt auch dann noch immer genug übrig, was wir auch heute schon als einwandfrei pathologisch anerkennen können. Worin nun die „wesentlich positiveren und optimistischeren Schlußfolgerungen" Wittmaacks meinen Angaben gegenüber bestehen sollen, ist mir nicht recht ersichtlich; denn ich glaube, für die Beurteilung des menschlichen Labyrinthes praktisch genügende Angaben gemacht zu haben, aus denen hervorgeht, was bei dem heutigen Stande der Technik als nicht sicher pathologisch betrachtet werden darf.

Handelt es sich nun im Falle Mayers um wirklich pathologische Veränderungen im inneren Ohre, dann ist es mir viel wahrscheinlicher, daß neben der Rigidität beider Fenster und den alten Knochenveränderungen ein frischer pathologischer Prozeß im Labyrinth vorhanden war, der vielleicht kurz oder wenige Jahre vor dem Tode, als der Pat. ertaubte, aus irgendeiner interkurrenten Ursache begonnen hat. Auch auf die von Mayer in diesem Falle gefundene Arteriosklerose der Labyrinthgefäße kann nicht allzu viel Wert gelegt werden; denn Arteriosklerose dürfte in den Sektionsprotokollen von nahezu 60jährigen Menschen kaum zu vermissen sein. Jedenfalls ist bei den beiden von mir in vivo diagnostizierten jugendlichen Fällen von Otosklerose weder im Sektionsprotokoll noch in den Präparaten irgend etwas von Arteriosklerose zu entdecken. Daß Otosklerotiker, wenn sie älter werden, auch Arteriosklerose akquirieren können, kann doch nicht als ein Beweis für den kausalen Zusammenhang der verschiedenen Affektionen angeführt werden. Unter hunderten Fällen von Otosklerose, die ich klinisch bei jugendlichen Individuen beobachten konnte, war von einer Arteriosklerose gar keine Rede.

Die häufige Symmetrie der Knochenherde in den Felsenbeinen beider Seiten und das Auftreten der Knochenalterationen an bestimmten Stellen betrachtet Mayer ferner als Beweis für den ursächlichen Zusammenhang der Erkrankung mit dem Endgebiet der Arteria nutritia.

Die Herde sind aber durchaus nicht immer symmetrisch. Im vorliegenden Falle finden sich wohl rechts und links einige symmetrische Herde; auf dem rechten Ohr findet sich aber ein kleiner Herd an der Schneckenspitze, der links fehlt, und links dagegen sind wieder im Bogengangsgebiet, das von Mayer ganz frei gefunden wurde, Herde, welche rechts nicht vorhanden sind. Ebensowenig besteht in dem Falle Braun (Passows Beitr., IV, pag. 78), bei dem ich ebenfalls beide Felsenbeine untersuchte, eine Symmetrie der Herde auf beiden Seiten.[1])

[1]) Daß ich übrigens durch sämtliche Felsenbeine, die ich histologisch untersuche, Serienschnitte anfertigen lasse, die in ungefärbtem Zustande durchgesehen

Digitized by Google
Original from UNIVERSITY OF CALIFORNIA
Generated on 2019-10-24 13:33 GMT / http://hdl.handle.net/2027/uc1.b3252760
Public Domain in the United States, Google-digitized / http://www.hathitrust.org/access_use#pd-us-google

Übrigens muß man meines Erachtens mit der Verwertung des Auftretens symmetrischer pathologischer Veränderungen in symmetrischen Organen sehr vorsichtig sein. Sehen wir doch häufig genug, daß erworbene pathologische Veränderungen aller Art, wie Exostosen, Perforationen der Shrappnellschen Membran, Verkalkungen, Defekte im Kuppelraum, auf beiden Ohren absolut symmetrisch auftreten.

Vor allen Dingen läßt sich aber meines Erachtens die Hypothese von Mayer aus dem Grunde gar nicht aufrecht erhalten, weil sie auf der irrtümlichen Annahme beruht, daß zum klinischen und anatomischen Bilde der „Otosklerose" die Labyrinthatrophie gehöre.

Die Gegend vor dem Vorhofsfenster ist wohl allgemein als eine Prädilektionsstelle für die Knochenerkrankung anerkannt, und auch in den vorliegenden Fällen liegt die älteste Stelle der Knochenerkrankung wiederum vor dem Vorhofsfenster. Hier allein ist eine wirklich typische Stelle für die Erkrankung vorhanden; daß gleich typische Herde, wie Mayer angibt, im inneren Gehörgange vorkommen, ist nicht zutreffend. Wenn eine Erkrankung immer wieder an einem und demselben Punkt einsetzt, so liegt es doch sehr nahe, hier eine lokale Disposition anzunehmen. Ich glaube, daß durch das Zusammentreffen von Knochen, Knorpel, Sehnen- und Bindegewebe an dieser Stelle, an der außerdem wie sonst nirgends im Felsenbeine irritative Reize vorhanden sind, genau so wie es auch sonst an ähnlich gebauten Stellen des Körpers der Fall ist, eine anatomische Prädisposition für Knochenneubildungen geschaffen wird. Auffallend ist es jedenfalls auch in den jetzt wieder von mir untersuchten Fällen, daß die vor dem Vorhoffenster unter der Tensorsehne beginnende Knochenneubildung die Tendenz hat, labyrinth- und steigbügelwärts zu wachsen, und daß sie Halt macht, wenn sie den hinteren Umfang des Fensters erreicht hat.

Ich gebe ohne weiteres zu, wie ich dies auch in meiner Arbeit in Passows Beitr. (IV) ausgesprochen habe, daß die Knochenalterationen in meinen Fällen, ganz gleichgültig, wo sie sitzen und wie ausgedehnt sie sind, anatomisch nicht voneinander zu differenzieren sind, so daß Manasses und Mayers Ansicht, daß ich „auch anatomisch" einen Unterschied zwischen den Herden mache, auf einem Mißverständnis beruht. Ich bin allerdings der Ansicht, daß nicht alles, was als „otosklerotischer Herd" im Felsenbein beschrieben wurde, weil es nicht wie normaler kompakter Knochen aussah, immer dasselbe darstellt. Eine anatomische Differenzierung der Herde in meinen eigenen Präparaten ist mir nicht möglich, und es besteht auch,

---

und deren zirka jeder zehnte gefärbt wird, ist ja eigentlich selbstverständlich. Man kann sich also auch bei der Anwendung von Horizontalschnitten vor einem eventuellen Übersehen eines Herdes schützen.

Digitized by Google
Original from UNIVERSITY OF CALIFORNIA
Generated on 2019-10-24 13:33 GMT / http://hdl.handle.net/2027/uc1.b3252760
Public Domain in the United States, Google-digitized / http://www.hathitrust.org/access_use#pd-us-google

wie aus den ausgezeichneten Abbildungen Manasses hervorgeht, keine Differenz zum Beispiel zwischen seinen und meinen Präparaten. Daß ich die anatomisch gleich aussehende Knochenerkrankung ätiologisch zu gruppieren versucht habe, je nachdem sie auf das Vorhofsfenster beschränkt bleibt oder nicht, hat mit der Frage der anatomischen Identität nichts zu tun. Ich halte es durchaus für möglich, daß die isolierten, zirkumskripten „ostitischen" Herde im Vorhofsfenster mit Stapesankylose bedingt werden durch den irritativen Reiz am Vorhofsfenster auf Grund einer ererbten Disposition zur Knochenneubildung, während die multiplen und sehr ausgedehnten „ostitischen" Herde mit oder ohne Stapesankylose auf Ernährungsstörungen, Lues, Gefäßerkrankungen, das Greisenalter und dergleichen Ursachen mehr zurückzuführen sein könnten.

Was nun die histologischen Einzelheiten des Prozesses betrifft, so möchte ich aus meiner Arbeit in der Z. f. O., Bd. 50 folgende Stellen hervorheben: „Es ist also jedenfalls die Beteiligung der Steigbügelverbindung selbst nicht ohne weiteres vom Alter der Knochenerkrankung abhängig. Das Steigbügelgelenk kann infolgedessen auch nicht für unsere Fälle als Ausgangspunkt der Erkrankung angenommen werden." Daraus geht hervor, daß auch ich die Stapesankylose nur als etwas „Akzidentelles" der Knochenerkrankung betrachte, allerdings nicht als etwas rein Zufälliges und Bedeutungsloses. Wird doch auch sonst im Körper leicht ein Gelenk ankylosiert, wenn in dem benachbarten Knochen ein krankhafter Prozeß besteht. Bei der physiologischen Wichtigkeit des Vorhofsfensters für das Hören und der anatomisch hier liegenden Disposition halte ich den Fensterverschluß durch den neugebildeten Knochen gewissermaßen für den Gipfelpunkt der Erkrankung, um so mehr, als die Tendenz der Labyrinthknochenerkrankung, den in ihr liegenden Steigbügel zu ankylosieren, oft vorhanden ist und nach den klinischen Beobachtungen noch viel häufiger vorkommt, als es durch Sektionen zu erweisen möglich erscheint.

Ferner findet sich in der genannten Arbeit folgende Bemerkung: „In beiden Fällen ist uns das Herausziehen der Gefäße aus dem Knochenherd in die kompakte Umgebung aufgefallen. Es färbt sich der erkrankte Knochen nach Kulschitzky auffällig dunkel, ebenso wie der bindegewebig vorgebildete Anteil der Labyrinthkapsel. Es ist also wahrscheinlich, daß auch der neugebildete Knochen selbst bindegewebig vorgebildet ist, und daß seine Weiterverbreitung längst vorgewachsener Gefäße erfolgt . . ." Ich kann mich an Hand meiner Präparate Manasses Ausführungen anschließen, wenn er die Ansicht vertritt, daß die Neubildung des Knochens das Primäre des Prozesses darstellt, und daß der Schwund des alten Knochens, wie sich das an den Grenzgebieten des jüngsten neugebildeten und des alten normalen Knochens beurteilen läßt, im allgemeinen ohne Osteoklasten und ohne lacunäre

Digitized by Google
Original from UNIVERSITY OF CALIFORNIA
Generated on 2019-10-24 13:33 GMT / http://hdl.handle.net/2027/uc1.b3252760
Public Domain in the United States, Google-digitized / http://www.hathitrust.org/access_use#pd-us-google

Resorption erfolgt. Auch daß die Neubildung des Knochens von den präformierten Gefäßräumen ausgehe, konnte ich, genau so wie es Manasse beschreibt und abbildet, in den neuerdings untersuchten Präparaten (Fig. 10 und 12) auffinden. Nur glaube ich, daß, wenn auch der junge neugebildete Knochen selbst meistenteils durch sein Wachstum den normalen Knochen zum Schwinden bringt, doch an manchen Stellen, wie auch Mayer das beschrieben hat, auch nackte Marksprossen aus den benachbarten neugebildeten Markräumen in den normalen kompakten Knochen der Umgebung und seine Haversschen Kanäle hinein dringen. Meistenteils finden sich aber auch dann in denselben keine Osteoklasten. Nur in einigen wenigen Schnitten fand ich auch einzelne Osteoklasten in Lacunen genau an der Grenze des alten Knochens liegen.

Von wesentlicher Bedeutung scheint mir ferner die Feststellung Manasses zu sein, daß die meisten bisher beschriebenen feineren Vorgänge im Knochen gar nicht im alten normalen Labyrinthknochen, sondern in den älteren kompakten Partien des neugebildeten Knochens gelegen haben. Diese Verwechslung ist um so leichter möglich, als der neugebildete ältere kompakte Knochen nicht immer mit scharfen Grenzlinien vom kompakten normalen Knochen sich unterscheidet. Während wir an dem neugebildeten Knochen in der von Manasse beschriebenen Weise die Vorgänge der Canaliculisation und Resorption durch Osteoklasten und den Anbau durch Osteoblasten genauer erkennen können, so sind für die Beurteilung der Zerstörung des alten Labyrinthknochens nur die oft kleinen Grenzpartien der Knochenherde zu gebrauchen. An dem Umbau des neugebildeten Knochens scheinen auch die periostalen Gefäße einen wesentlichen Anteil zu haben. Die deutlich erkennbare Erweiterung der perivasculären Gefäßräume und die lacunäre Wandresorption derselben scheint dafür zu sprechen.

Nach Manasse handelt es sich nun bei dieser Affektion um einen chronisch entzündlichen Vorgang im Knochen.

Herr Geheimrat Orth hatte die Güte, auch meine neuen Präparate auf diese Frage hin zu begutachten. Wie bei den früheren Präparaten ist er aber auch bei diesen der Ansicht, daß die charakteristischen Merkmale der Entzündung fehlen. Allerdings sei die chronische Ostitis überhaupt kein feststehender pathologischer Begriff, so daß man die Berechtigung, irgend einen unklaren Vorgang im Knochen mit Ostitis zu bezeichnen, keinem verwehren kann. Die älteren Pathologen haben oftmals auch in anderen Organen, wie im Herzen der Leber, Vorgänge als entzündlich, mit „itis“, bezeichnet, welche die modernen Pathologen nicht mehr so benennen. Zum Teil sind diese früher als entzündlich aufgefaßten Vorgänge neuerdings auch als ganz andere Zustände erkannt worden. Ein unsicheres anatomisches Problem wird dadurch nicht gelöst, daß

Digitized by Google
Original from UNIVERSITY OF CALIFORNIA
Generated on 2019-10-24 13:33 GMT / http://hdl.handle.net/2027/uc1.b3252760
Public Domain in the United States, Google-digitized / http://www.hathitrust.org/access_use#pd-us-google

man dasselbe mit einem Namen belegt, der den Vorgang kennzeichnen soll, während tatsächlich doch nur das Produkt desselben zu erkennen ist.

Jedenfalls handelt es sich bei dem vorliegenden Prozesse um einen (auf Grund irgend eines ererbten oder erworbenen Reizes hin, wahrscheinlich von den Blutgefäßen des Knochens ausgehende), durch starke Apposition und Resorption charakterisierte, spongiosaähnliche Knochenneubildung, die nicht nur zum völligen Schwund und Untergang von Teilen des normalen, kompakten Labyrinthknochens führt, sondern auch das verloren gegangene in den alten Grenzen wiederersetzt und meist sogar noch mehr produziert, als ursprünglich vorhanden war.

Die Knochenneubildungen treten solitär oder multipel im Felsenbein auf; eine Prädilektionsstelle für die Entwicklung derselben bildet die Gegend vor dem Vorhofsfenster und aus den nahen räumlichen Beziehungen dieser Gegend zur Steigbügelsymphyse erklärt sich die Häufigkeit des Eintritts einer Stapesankylose. Das Produkt des Vorganges ist als „spongiöse Hyperostosenbildung im Felsenbein" anatomisch exakt charakterisiert.

Auch Bloch spricht nach einem von Schilling rekonstruierten Fall von Stapesankylose, aus dem die Hyperostosenbildung im Felsenbein klar hervorgeht (A. f. O.,68), von „echter Hyperostose der Labyrinthkapsel" (Deutsche Otol. Ges., 1908). Bei der Bezeichnung Hyperostose fehlt allerdings auch mir der Begriff des umfangreichen Verdrängtwerdens und Unterganges des alten Knochens.

Auch der Pathologe Herr Prof. Oestreich hält einen ostitischen Prozeß an den vorliegenden, von ihm durchgesehenen Präparaten nach den jetzigen Begriffen der Entzündung für „ausgeschlossen". Das Primäre des Prozesses liegt seiner Ansicht nach in der Knochenneubildung, die wahrscheinlich chemisch und mechanisch den alten Knochen zerstöre. Die hochgradigen Veränderungen, die der neugebildete Knochen sekundär durchmacht, sind nicht auffallend und entsprechen dem Verhalten von Knochenneubildungen an anderen Körperstellen. Der Prozeß dürfte mit einem geschwulstbildenden verglichen werden und am besten mit „Spongiosierung in Verbindung mit osteoider Neubildung" bezeichnet werden.

Wie man nun auch immer den anatomischen Prozeß im Felsenbein benennen möge, klinisch drückt derselbe der Erkrankung nur dann ein charakteristisches Gepräge auf, wenn es zur Otosklerose: zum Schalleitungshindernis, zur Starrheit der Paukenfenster und in erster Linie zur knöchernen Stapesankylose kommt. Es geht danach also nicht an, irgendwelche kranke Knochenstellen im Felsenbein „Otosklerose" zu nennen, die nicht zum Verschluß der Paukenfenster geführt haben. Ist man sich bewußt, daß der Name „Otosklerose" keinen pathologisch-anatomischen Prozeß darstellen soll, sondern nur das Symptom der (durch eine Ostitis fibrosa, vasculosa, chronica, metaplastica,

Digitized by Google
Original from UNIVERSITY OF CALIFORNIA
Generated on 2019-10-24 13:33 GMT / http://hdl.handle.net/2027/uc1.b3252760
Public Domain in the United States, Google-digitized / http://www.hathitrust.org/access_use#pd-us-google

Spongiosierung, Hyperosteosenbildung oder dergl. bedingte) knöchernen Stapesankylose, so behält der alte und wohl unausrottbar verbreitete Name trotz der neueren anatomischen Ergebnisse seine historisch festgelegte klinische Bedeutung.

Gilt doch auch für den klinischen Namen Otosklerose dasselbe, was Manasse für die anatomische Bezeichnung „Ostitis chronica metaplastica" in Anspruch nimmt, „daß es weniger auf den Namen als solchen ankomme; die Hauptsache ist, daß man weiß, was man darunter versteht".

Aus der k. k. Universitäts-Ohrenklinik in Wien (Vorstand: Prof. V. Urbantschitsch).

Untersuchungen über den kalorischen Kaltwassernystagmus.[1])

Von Stabsarzt Dr. **Ig. Hofer**, Volontärarzt der Klinik.

Bárány (1) hat nachgewiesen, daß man beim Menschen durch Ausspritzen eines Ohres mit Wasser unter Körpertemperatur in jedem Falle, in welchem der Vestibularapparat normal ist, eine typische Reaktion erhält, und zwar tritt bei aufrechter Kopfstellung rein rotatorischer oder rotatorischer Nystagmus mit horizontaler Komponente zur nicht ausgespritzten Seite auf; spritzt man hingegen mit Wasser über Körpertemperatur aus, so ist dieser Nystagmus zur ausgespritzten Seite gerichtet. Dieser kalorische Nystagmus, sei er nun ein Kalt- oder Warmwassernystagmus, zeigt eine ausgesprochene Abhängigkeit von der Kopflage, im Gegensatze zu dem durch andere Reizarten hervorgerufenen Nystagmus. Spritzt man zum Beispiel das rechte Ohr kalt aus und neigt nachher den Kopf auf die linke Schulter, so wandelt sich der früher rotatorische Nystagmus in einen rein horizontalen nach rechts um, der bei Blick nach rechts am stärksten ist; dieser horizontale Kaltwassernystagmus kann auch hervorgerufen werden, wenn man den Kopf auf die linke Schulter neigt und nachher das rechte Ohr ausspritzt.

Neigt man den Kopf des Pat. so stark, daß sein Scheitel gegen den Fußboden sieht, so tritt eine völlige Umkehr des bei aufrechtem Kopfe bestehenden Nystagmus ein; er wird jetzt zu einem nach rechts gerichteten rotatorischen, der bei Blick nach rechts am stärksten ist.

Bárány erklärt diese Erscheinungen durch Abkühlung respektive beim Warmwassernystagmus durch Erwärmung des Labyrinthinhaltes und dadurch hervorgerufene Endolymphbewegungen; er sagt: „Betrachtet man das Laby-

---

[1]) Auszugsweise und teilweise vorgetragen auf der XX. Versammlung der Deutschen Otologischen Gesellschaft in Frankfurt a. M. 1911.

Digitized by Google
Original from UNIVERSITY OF CALIFORNIA
Generated on 2019-10-24 13:33 GMT / http://hdl.handle.net/2027/uc1.b3252760
Public Domain in the United States, Google-digitized / http://www.hathitrust.org/access_use#pd-us-google

rinth als ein mit 37° warmer Flüssigkeit gefülltes Gefäß, dessen laterale Wand zum Beispiel kalt angespritzt wird, so muß in der Flüssigkeit des Gefäßes eine Bewegung entstehen, indem die der lateralen Wand zunächst gelegenen Flüssigkeitsteilchen zunächst abgekühlt werden und, spezifisch schwerer geworden, dem Boden des Gefäßes zustreben, während warm gebliebene Flüssigkeit vom Boden des Gefäßes aus aufsteigt; es muß auf diese Weise eine Zirkulation der Flüssigkeit eintreten, die so lange dauern wird, bis die gesamte Flüssigkeit des Gefäßes die Temperatur des von außen aufgespritzten Wassers haben wird. Verändert man die Stellung des Gefäßes, während man stets dieselbe Wand anspritzt, so muß sich die Bewegung der Flüssigkeit im Gefäße ebenfalls verändern, da nun eine andere Stelle des Gefäßes der tiefste Punkt geworden ist, nach welchem zu die abgekühlte Flüssigkeit sich bewegt. Dreht man das Gefäß vollständig um, so daß, was ursprünglich oben war, jetzt nach abwärts sieht, so muß die Flüssigkeitsbewegung im Gefäß genau in das Gegenteil der Bewegung bei der Ausgangsstellung sich verwandeln. Ganz allgemein müssen zwei Stellungen des Gefäßes, die um 180° verschieden sind, genau entgegengesetzte Flüssigkeitsbewegungen zeigen." Entsprechend dieser Theorie erklärt nun Bárány das Auftreten des rotatorischen Kaltwassernystagmus bei aufrechter Kopfstellung in folgender Weise: „Bei aufrechter Kopfhaltung bildet die Ampulle des vorderen vertikalen Bogenganges den der lateralen Labyrinthwand zunächst gelegenen und gleichzeitig höchsten Punkt, die Mitte dieses Bogenganges den höchsten Punkt des Labyrinths überhaupt. Dementsprechend soll sich die Endolymphe in diesem Bogengange vom glatten Ende zur Ampulle in dem Utriculus bewegen, wenn kalt ausgespritzt wird. Rotatorischer Nystagmus nach links wird durch Drehen erzeugt, wenn man den Kopf gegen die linke Schulter neigt. Dabei tritt in den beiden vertikalen Bogengängen des rechten Ohres eine Bewegung der Endolymphe vom glatten Ende zur Ampulle zu ein; demnach stimmt die berechnete Flüssigkeitsbewegung für den vorderen vertikalen Bogengang. Betrachten wir die Neigung des Kopfes auf die linke Schulter, so bildet in dieser Stellung die Mitte des horizontalen Bogenganges die höchste Stelle, seine Ampulle die der lateralen Labyrinthwand zunächst und gleichzeitig zu oberst gelegene. Es soll also hier wieder die Endolymphe vom glatten Ende durch die Ampulle in den Utriculus treten. Horizontaler Nystagmus wird bei Drehung des Kopfes um die vertikale Achse nach rechts erzeugt. Hierbei findet im rechten horizontalen Bogengange die Endolymphbewegung vom glatten Ende zur Ampulle statt." Auf diese Weise erklärt also Bárány das Auftreten des rotatorischen und horizontalen kalorischen Nystagmus.

Diese Theorie Báránys wurde von verschiedenen Autoren bestätigt, so von Gradenigo (2), Hautant (3), Nuernberg (4), Kerrison (5), Lombard et Halphen (6), Brünings (7), W. Brock (8), M. Rosenfeld (9). Von

Digitized by Google
Original from UNIVERSITY OF CALIFORNIA
Generated on 2019-10-24 13:33 GMT / http://hdl.handle.net/2027/uc1.b3252760
Public Domain in the United States, Google-digitized / http://www.hathitrust.org/access_use#pd-us-google

Tierexperimentatoren hat Kubo (10) vor allem Báránys Theorie bestätigt, indem er zu den gleichen Schlüssen kam. Kubo führt zum Beweise der physikalischen Theorie an:

1. Daß die thermischen Reize nicht wie elektrische oder Drehbewegungen unmittelbar nach der Applikation wirken, sondern daß eine gewisse Zeit vergeht, bis die Nystagmusbewegungen auftreten; diese Zeitdauer wird um so kleiner, je näher man dem Acusticus kommt und ist daher am längsten, wenn man durch den Gehörgang ausspritzt.

2. Eine direkte Applikation thermischer Reize auf den Acusticus ruft keine Augenbewegungen hervor; die erregbaren Stellen müssen zwischen den Ampullen und den Endausbreitungen des Acusticus liegen, weil die thermischen Reize auf den Acusticus selbst nicht wirken und die Durchschneidung der Bogengänge diese Reflexerscheinungen nicht zum Stillstand bringt.

3. Je größer der Unterschied zwischen Körper- und Reiztemperatur, um so deutlicher und schneller tritt die Augenbewegung ein.

4. Daß die Richtung der Bulbusbewegungen bei den thermischen Reizen in jeder Körperlage eine bestimmte ist und der Wechsel aus einer Lage zu einer gewissen anderen die Umkehrung der Bulbusbewegungen verursacht, dagegen eine solche weder bei elektrischer und mechanischer Reizung noch bei Drehversuchen zu beobachten ist.

5. Kälte und Wärme wirken im entgegengesetzten Sinne, das heißt, sie rufen in derselben Körperlage entgegengesetzte Bulbusbewegungen hervor.

6. Auch die lange Dauer der Reaktion bei thermischen Reizen (bis 90 Sekunden beim Kaninchen nach einmaligem Ausspritzen) spricht für eine Endolymphbewegung, während elektrische Reizungen, Sondierungen oder Drehversuche ihre Reaktion nur momentan erzeugen; bei den thermischen Reizen muß die Endolymphbewegung so lange andauern, bis die Abkühlung oder Erwärmung der Endolymphe durch die Bluttemperatur ausgeglichen ist.

Ch. Davranches (11) hat Versuche am Menschen bezüglich des Verhaltens des kalorischen Nystagmus angestellt und fand bei unilabyrinthären Individuen betreffs des Kaltwasser-Nystagmus:

1. Bei aufrechter Kopfstellung einen rotatorischen oder einen diagonalen Ny nach unten und außen nach der nicht ausgespritzten Seite;

2. Bei Neigung des Kopfes um 90° nach der ausgespritzten Seite wird der Ny horizontal und ist gegen die ausgespritzte Seite gerichtet; bei Neigung nach der nichtausgespritzten Seite bleibt der Ny horizontal, ist aber gegen die nicht ausgespritzte Seite gerichtet.

3. Bei 90° Neigung nach vorne oder hinten ist der Ny immer horizontal, aber wechselnd in der Richtung (Davranches sagt aber nicht, in welcher Richtung).

Generated on 2019-10-24 13:33 GMT / http://hdl.handle.net/2027/uc1.b3252760
Public Domain in the United States, Google-digitized / http://www.hathitrust.org/access_use#pd-us-google
Digitized by Google
Original from UNIVERSITY OF CALIFORNIA

Bei Bilabyrinthären fand Davranches bei 90° Neigung auf die Schulter immer eine Veränderung des Ny, aber diese Veränderungen waren manchmal nur beschränkt auf die Form und Intensität; eine Veränderung der Richtung war nur in $^2/_3$ der Fälle vorhanden.

Ich werde später auf die Unrichtigkeit des Punkt 2 und 3 zurückkommen bei Besprechung meiner diesbezüglichen Untersuchungen (Tab. I).

Einwände gegen die physikalische Erklärungstheorie des kalorischen Nystagmus hat zuerst Maupetit (12) erhoben; er sagt, wenn man das rechte Ohr kalt ausspült, müsse sich im vorderen vertikalen Bogengange eine Bewegung der Endolymphe gegen die Ampulle ergeben, so wie dies Bárány behauptet; dabei sollte nun nach der Ansicht Maupetits ein vertikaler Nystagmus nach aufwärts entstehen; diese falsche Ansicht Maupetits erklärt sich, wenn man einen Blick auf das von ihm dargestellte Schema der Bogengänge wirft; in diesem stellt er den vorderen vertikalen Bogengang in die Frontalebene, den hinteren vertikalen in der Sagittalebene ein; in Wirklichkeit stehen aber diese Bogengänge, wie allgemein bekannt ist, nahezu in einem Winkel von 45° zu diesen beiden Ebenen; selbstverständlich ist es, daß sich dann auch bei anderen Kopfstellungen falsche Ansichten über die Art und Dauer des theoretisch zu fordernden Nystagmus ergeben und daher falsche Deduktionen gemacht wurden, wie zum Beispiel die Behauptung Maupetits, daß die Richtung des Nystagmus nicht durch die Kopfstellung bestimmt werde und daß die Kopfstellung nur die Deutlichkeit des Nystagmus beeinträchtigen könne, oder die Behauptung, daß schon die Lage der Bogengänge an und für sich gegen die physikalische Theorie spräche. Ich kann es mir wohl erübrigen, auf diese Behauptungen des Näheren einzugehen, da sie auf falschen Prämissen aufgebaut sind.

In letzter Zeit haben nun Ewald (13) und Bartels (14) die physikalische Theorie Bárányes angegriffen.

Während Ewald keine Gründe anführt und sich vollständig der von Bartels ausgesprochenen Meinung über die Art der Entstehung des kalorischen Nystagmus anschließt, führt Bartels, dessen Arbeiten nebenbei bemerkt eine Fülle wertvoller Tatsachen gebracht haben, eine Reihe von Gründen an. Zunächst stützt sich Bartels auf Tierexperimente, die teils von Kubo, teils von ihm selbst ausgeführt worden sind; während aber Kubo aus seinen Tierexperimenten, wie oben angeführt, Schlüsse zieht, die Bárányes Theorie rechtfertigen, kommt Bartels bei der Deutung der Experimente Kubos zur Behauptung, daß die physikalische Theorie dadurch nicht bewiesen sei, und führt nun eine Reihe von Versuchen an Fischen, Vögeln und Säugetieren an, welche mit der physikalischen Theorie nicht übereinstimmen sollen. Nun hat aber Bárány diese Theorie niemals für das gesamte Tierreich aufgestellt, sondern lediglich für den Menschen, an dem er auch ausschließlich seine Untersuchungen

Digitized by Google
Original from UNIVERSITY OF CALIFORNIA
Generated on 2019-10-24 13:33 GMT / http://hdl.handle.net/2027/uc1.b3252760
Public Domain in the United States, Google-digitized / http://www.hathitrust.org/access_use#pd-us-google

vorgenommen hat; man muß ferner bedenken, daß, abgesehen von der physikalischen Seite der Frage, noch eine Reihe anderer Momente mitspielen, so vor allem der Bau des zentralen Nervensystems der betreffenden Tierart, wodurch eben eventuelle Ausnahmen erklärt werden können, und schließlich ist es ja möglich, daß eben diese Theorie nicht für die gesamte Tierreihe gilt. Weder Bartels noch ich haben die Tierexperimente Kubos nachgeprüft und es wäre daher ein rein literarischer Streit, darüber zu diskutieren. Bartels zitiert auch Maupetit, hätte sich aber leicht durch einen Blick auf das Bogengangsschema Maupetits von der Unrichtigkeit desselben überzeugen und den Schluß ziehen können, daß auch die daraus gemachten Deduktionen Maupetits falsch sein müssen.

Wie schon erwähnt, kann ich die einzelnen Punkte, die Bartels in seinen ausführlichen Arbeiten gegen die physikalische Theorie des kalorischen Nystagmus vorbringt, nicht besprechen, sondern will nur die von ihm aufgestellte Theorie anführen; nach Bartels spricht alles dafür: „daß es sich bei der thermischen Reizung des Labyrinths um eine Reizung beziehungsweise Herabsetzung des Nervenendapparates unabhängig von Endolymphströmungen handelt; die Wärme reizt beziehungsweise steigert die physiologische Tätigkeit des Labyrinths, deshalb tritt Nystagmus nach derselben Seite auf, die Kälte lähmt beziehungsweise hemmt die Wirkung des abgekühlten Labyrinths, deshalb entsteht wie nach einseitiger Labyrinthzerstörung Nystagmus nach der entgegengesetzten Seite"; weiter sagt Bartels (in Mitteilung III) wörtlich: „Ist meine Anschauung von der Entstehung des Kältenystagmus richtig, so kann bei sicher einseitig fehlendem Ohrapparate vom gesunden Ohr aus kein thermischer Nystagmus nach der Gegenseite hervorgerufen werden, sondern nur nach derselben Seite, einerlei, ob man kalt oder warm ausspritzt."

Meine diesbezüglich angestellten klinischen Versuche und Untersuchungen am Menschen sprechen nun ganz und gar gegen diese Theorie Bartels und für die physikalische Theorie der Endolymphströmung.

Erstens spricht dagegen der Umstand, daß man bei Individuen mit einseitig sicher ausgeschaltetem Labyrinthe, also bei labyrinthoperierten Patienten, durch kalte Ausspülung des nichtoperierten Ohres immer einen rotatorischen Nystagmus nach der kranken (operierten) Seite auslösen kann, welcher Nystagmus auch die normalen Veränderungen bei verschiedenen Kopfstellungen zeigt; ich habe dies Verhalten bei einer ziemlich großen Reihe von auf unserer Klinik labyrinthoperierten Patienten mit Sicherheit feststellen können; dieses tatsächliche Auftreten eines rotatorischen Nystagmus nach der operierten Seite wäre nach Bartels' Theorie, wie er ja selbst zugesteht, total unmöglich, weil eben das operierte Labyrinth fehlt und also nicht überwiegen kann über das gesunde, welches durch die kalte Ausspülung gelähmt werden soll; es sollte

Digitized by Google
Original from UNIVERSITY OF CALIFORNIA
Generated on 2019-10-24 13:34 GMT / http://hdl.handle.net/2027/uc1.b3252760
Public Domain in the United States, Google-digitized / http://www.hathitrust.org/access_use#pd-us-google

also nach Bartels in so einem Falle gar kein Nystagmus auftreten, was aber den klinischen Tatsachen vollständig widerspricht.

Zweitens spricht gegen die „Lähmungstheorie" die von Bárány schon gezeigte Tatsache, daß der kalorische Nystagmus von der Kopfstellung abhängig ist, so daß, wie schon eingangs erwähnt, eine Veränderung der Kopflage um 180° auch eine vollständige Umdrehung der Nystagmusrichtung bewirkt, und

drittens spricht dagegen noch der Umstand, daß ich auch durch Ausspritzen mit kaltem Wasser einen rotatorischen Nystagmus zur ausgespritzten Seite hervorrufen kann, was, wenn es sich um eine Lähmung des einen Labyrinthes, wie Bartels meint, und dadurch bedingtes Überwiegen des anderen handeln würde, ganz unmöglich wäre; tatsächlich kann man aber, wenn man in der Bauchlage zum Beispiel das rechte Ohr ausspritzt, einen rotatorischen Nystagmus nach rechts erzeugen.[1])

Ich selbst habe nun an einer größeren Zahl (500) ohrgesunder und ohrkranker Individuen Untersuchungen über das Verhalten des kalorischen Nystagmus angestellt, und zwar begann ich schon vor $2^1/_2$ Jahren mit diesen Untersuchungen; dieselben bezogen sich auf das Verhalten des kalorischen Nystagmus sowohl bei verschiedenen Kopfstellungen, als auch bei verschiedenen Körperlagen, und zwar:

1. Bei Neigung des ausgespritzten Ohres um 90° auf die rechte und linke Schulter.
2. Bei Rückwärts- und Vorwärtsneigung und
3. Verhalten des Nystagmus bei Bauch- und Rückenlage des Untersuchten.

Bemerken will ich, daß zu den Ausspritzungen immer Wasser von 20° C verwendet wurde.

Ad Punkt 1.

Die diesbezüglichen Untersuchungen wurden in folgender Weise vorgenommen: Bei einem Teil der Fälle wurde das rechte oder linke Ohr oder beide bei aufrechter Kopfstellung ausgespritzt, der Nystagmus beobachtet und hierauf der Kopf zuerst nach der ausgespritzten und nachher nach der nicht ausgespritzten Seite auf die Schulter, also um 90°, geneigt; zeigte sich dabei ein abnormes Verhalten, zum Beispiel Nichtauftreten eines horizontalen Nystagmus bei Kopfneigung, so wurde die Ausspritzung bei vorher auf die Schulter geneigtem Kopfe wiederholt und das Verhalten des Nystagmus wieder geprüft.

[1]) Übrigens hat Bartels seither, und zwar auf der 20. Versamlung Deutscher Otologen in Frankfurt a. M., die Unrichtigkeit dieser seiner Lähmungstheorie für das menschliche Ohrlabyrinth zugegeben.

Digitized by Google
Original from UNIVERSITY OF CALIFORNIA
Generated on 2019-10-24 13:34 GMT / http://hdl.handle.net/2027/uc1.b3252760
Public Domain in the United States, Google-digitized / http://www.hathitrust.org/access_use#pd-us-google

Ein Teil der Fälle wurde auf gleiche Weise vor und nach der Radikaloperation untersucht.

Die näheren Details enthält Tabelle I; in dieselbe sind außer einigen Beispielen von normalem kalorischen Verhalten nur diejenigen Fälle aufgenommen, welche ein abnormes Verhalten darboten.

Bemerkungen zur Tabelle I.

Als Regel, welche aus den ad Punkt 1 ausgeführten und zum Teile in Tabelle I enthaltenen Untersuchungen hervorgeht, gilt Folgendes:

a) Der kalorische rotatorische Kaltwassernystagmus wandelt sich bei Neigung des Kopfes zur ausgespritzten Seite fast ausnahmslos in einen horizontalen zur nicht ausgespritzten Seite um; nur in einem Falle (Fall 43) trat dies nicht ein; darüber wird weiter unten noch die Rede sein.

b) Bei Neigung des Kopfes auf die nicht ausgespritzte Seite verwandelt sich der rotatorische Kaltwassernystagmus in der überwiegenden Mehrzahl der Fälle (ca. 90% der diesbezüglich untersuchten Fälle) in einen horizontalen nach der ausgespritzten Seite; in ca. 10% der Fälle trat diese Umwandlung respektive Umkehr des Ny nicht ein und blieb rotatorischer Ny nach der nicht ausgespritzten Seite fortbestehen (Fälle 1—13, 15—24, 26—33, 38, 39, 41, 45); in einigen dieser Ausnahmsfälle konnte man aber dadurch einen horizontalen Ny nach der ausgespritzten Seite hervorrufen, daß man vor der Ausspritzung den Kopf auf die entgegengesetzte Seite neigte und nachher erst ausspritzte (Fall 13, 24, 35, 38, 39); in den übrigen Fällen gelang dies nicht, konnte also kein horizontaler Ny zur ausgespritzten Seite hervorgerufen werden, sondern blieb der einmal aufgetretene rotatorische Ny zur nicht ausgespritzten Seite fortbestehen.

Die Fälle 33, 34 und 42 zeigen ein umgekehrtes Verhalten insofern, als bei denselben nach Ausspritzung bei aufrechtem Kopf und Neigung nach der nicht ausgespritzten Seite ein horizontaler Ny nach der ausgespritzten Seite auftrat, wie es die Regel ist, während bei Ausspritzung bei vorher geneigtem Kopfe rotatorischer Ny nach der nicht ausgespritzten Seite auftrat.

Im Falle 36 (chron. Eiterung, die nicht operiert wurde) war der Kaltwassernystagmus anfangs auf beiden Seiten normal bei Kopfneigung, während bei einer 4 Tage später vorgenommenen Untersuchung des linken Ohres der Ny bei Rechtsneigung r. ↻ blieb und nicht → l. wurde, was bei einer 8 Tage später vorgenommenen Untersuchung wieder der Fall war.

Fall 43 ist unter den ca. 500 untersuchten Fällen der einzige Ausnahmsfall von der Hauptregel, daß bei Neigung zur ausgespritzten Seite der rotatorische Ny zur nicht ausgespritzten Seite sich in einen horizontalen zur selben Seite umwandelt; es blieb nämlich im Falle 43 bei Ausspritzung des rechten Ohres der

Generated on 2019-10-24 13:34 GMT / http://hdl.handle.net/2027/uc1.b3252760
Public Domain in the United States, Google-digitized / http://www.hathitrust.org/access_use#pd-us-google
Digitized by Google
Original from UNIVERSITY OF CALIFORNIA

TABELLE I

ad Punkt 1.

Abkürzungen:

R = rechtes Ohr
L = linkes Ohr
Ny = Nystagmus

auf = Kopf aufrecht
rgn = „ rechts geneigt
lgn = „ links „
b. Bl. n. r. = bei Blick nach rechts
b. Bl. n. l. = „ „ „ links

r. ← = horiz. Ny nach r.
→ l. = „ „ „ l.
r. ↻ = rotator. Ny nach r.
↻ l. = „ „ „ l.

Normales Verhalten bei Ausspritzung mit kaltem Wasser zum Beispiel rechts wäre:
auf: ↻ l. rgn: → l. b. Bl. n. l. / r. ↻ „ „ „ „ r. lgn: r. ← b. Bl. n. r. / ↻ l. „ „ „ l.

Fortlauf. Nummer	Untersuchte Seite	Spontan-nystagmus	Befund (nach Ausspritzung mit kaltem Wasser)	Anmerkung
1	R.	.	auf: ↻ l. rgn: → l. lgn: ↻ l. b. Bl. n. r. u. l.	—
2	L.	.	auf: r. ↻ lgn: r. ← rgn: r. ↻ b. Bl. n. r. u. l.	Nach der Radikaloperation zeigt der Ny das gleiche Verhalten
3	L.	.	auf: r. ↻ lgn: r. ← rgn: r. ↻ b. Bl. n. r. u. l.	Nach der Operation dasselbe Verhalten
4	R.	.	auf: r. ↻ rgn: → l. lgn: r. ↻ b. Bl. n. r. ↻ l. „ „ „ l.	—
5	L.	.	auf: r. ↻ lgn: r. ← rgn: r. ↻ b. Bl. n. l. ↻ l. „ „ „ r.	—
6	L.	r. ↻ b. Bl. n. r.	auf: r. ↻ lgn: r. ← rgn: → l. b. Bl. n. l. r. ↻ „ „ „ r.	Nach der Radikaloperation konnte beim Ausspritzen bei rgn nur r. ↻ hervorgerufen werden; also erst nach der Operation ein abnormales Verhalten
7	R.	r. ↻ b. Bl. n. r. ↻ l. b. Bl. n. l.	auf: ↻ l. rgn: → l. lgn: ↻ l. b. Bl. n. r. u. l.	Gleiches Verhalten nach der Radikaloperation
8	R.	.	auf: ↻ l. rgn: → l. lgn: ↻ l. b. Bl. n. l. r. ↻ „ „ „ r.	—

Digitized by Google
Original from UNIVERSITY OF CALIFORNIA
Generated on 2019-10-24 13:34 GMT / http://hdl.handle.net/2027/uc1.b3252760
Public Domain in the United States, Google-digitized / http://www.hathitrust.org/access_use#pd-us-google

Fortlauf. Nummer	Untersuchte Seite	Spontan-nystagmus	Befund (nach Ausspritzung mit kaltem Wasser)	Anmerkung
9	L.	0	auf: r. ↻ lgn: r. ← rgn: r. ↻ b. Bl. n. l. ↻ l. „ „ „ r.	Gleiches Verhalten nach der Operation
10	R.	.	auf: ↻ l. rgn: → l. lgn: r. ← b. Bl. n. r. ↻ l. „ „ „ l.	Bei Ausspritzung bei lgn nach der Operation ist nur ↻ l. bei Bl. n. l. und kein Ny bei Bl. n. r. auszulösen.
11	L.	↻ l. b. Bl. n. l.	auf: r. ↻ lgn: r. ← rgn: r. ↻	Gleiches Verhalten nach der Operation
12	R.	.	auf: ↻ l. rgn: → l. lgn: ↻ l. b. Bl. n. r. u. l.	Gleiches Verhalten nach der Operation
13	R.	.	auf: ↻ l. rgn: → l. lgn: ↻ l. b. Bl. n. r. u. l.	Bei lgn tritt zuerst r. ← auf bei Bl. n. r. und kein Ny b. Bl. n. l.; dann erst (bei längerer Beobachtung in lgn-Stellung) beginnt ↻ l. und bleibt bei Bl. n. l. u. r. fortbestehen.
14	L.	.	auf: r. ↻ lgn: r. ← rgn: → l.	Erst nach der Operation tritt bei lgn nur r ↻ bei Bl. r. u. l. auf (mit Schwindel und Erbrechen)
15	R.	.	auf: ↻ l. rgn: → l. lgn: ↻ l.	—
16	L.	.	auf: r. ↻ lgn: r. ← rgn: r. ↻	Auf der rechten (gesunden) Seite normales Verhalten: auf: ↻ l. rgn: → l. lgn: r. ←
17	L.	↻ l. und r. ↻ b. Bl. n. r.	auf: r. ↻ lgn: r. ← b. Bl. n. r. ↻ l. „ „ „ l. rgn: r. ↻ b. Bl. n. r. u. l.	auf dem rechten (gesunden) Ohr: auf: ↻ l. rgn: unbestimmter Ny bei Bl. n. l., r. ↻ b. Bl. n. r. lgn: ↻ l. b. Bl. n. r. u. l.

Generated on 2019-10-24 13:34 GMT / http://hdl.handle.net/2027/uc1.b3252760
Public Domain in the United States, Google-digitized / http://www.hathitrust.org/access_use#pd-us-google
Digitized by Google
Original from UNIVERSITY OF CALIFORNIA

Fortlauf. Nummer	Untersuchte Seite	Spontan-nystagmus	Befund (nach Ausspritzung mit kaltem Wasser)	Anmerkung
18	R.	.	auf: ↻ l. rgn: → l. b. Bl. n. l. ↓ vertikal n. abw. ↓ m. rotatorischer Komponente bei Bl. n. r. lgn: ↻ l. b. Bl. n. l. u. r.	Linkes (gesundes) Ohr: auf: r. ↻ lgn: r. ← b. Bl. n. r.. ↻ l. b. Bl. n. l. ↓ vertikaler Ny nach abwärts als Komponente; rgn: r. ↻ b. Bl. n. r. u. l.
19	R.	.	auf: ↻ l. rgn: → l. lgn: ↻ l.	Das gleiche Verhalten zeigt sich auf beiden Seiten, wenn man die Ausspritzung bei vorher **lgn** resp. **rgn** Kopf vornimmt.
	L. (gesund. Ohr)	.	auf: r. ↻ lgn: r. ← rgn: r. ↻	
20	L.	.	auf: r. ↻ lgn: r. ← rgn: r. ↻	—
21	R.	.	auf: ↻ l. rgn: → l. lgn: ↻ l.	Nach Ausspritzung bei vorher **lgn** Kopf: lgn: ↻ l. auf: ↻ l. rgn: → l.
22	R.	.	auf: ↻ l. rgn: → l. lgn: ↻ l. m. r. ← Komponente	Nach Ausspritzung bei vorher **lgn** Kopf: lgn: ↻ l. auf: ↻ l. rgn: → l.
23	L.	.	auf: r. ↻ lgn: r. ← rgn: r. ↻	Nach Ausspritzung bei vorher **rgn**: r. ↻ **auf**: r. ↻ lgn: ←
24	R.	.	auf: ↻ l. rgn: → l. b. Bl. n. l. r. ↻ „ „ „ r. lgn: ↻ l. b. Bl. n. l. u. r. NB. Dieser ↻ l. bei lgn verändert sich nicht bei mehrmaligem Wechsel zwischen auf und lgn	Nach Ausspritzung bei vorher **lgn**: r. ← ↻ l. auf: ↻ l. rgn: → l. r. ↻ b. Bl. n. r. Bei zweimaligem Neigen und Aufrichten des Kopfes bleibt der Ny gleich; nach dreimaligem Neigen nach links bleibt Ny ↻ l. fortbestehen, ohne sich mehr zu ändern.

Digitized by Google
Original from UNIVERSITY OF CALIFORNIA
Generated on 2019-10-24 13:34 GMT / http://hdl.handle.net/2027/uc1.b3252760
Public Domain in the United States, Google-digitized / http://www.hathitrust.org/access_use#pd-us-google

Fortlauf. Nummer	Untersuchte Seite	Spontannystagmus	Befund (nach Ausspritzung mit kaltem Wasser)	Anmerkung
25	L.	→ l. und Schwindel	auf: r. ↻ rgn: → l. b. Bl. n. l. r. ↻ „ „ „ r. lgn: r. ← ↻ l.	Nach Ausspritzung bei vorher **rgn**: r. ↻ bei Bl. n. r. u. l. auf: r. ↻ lgn: r. ← b. Bl. n. r. ↻ b. Bl. n. l.
26	R.	.	auf: ↻ l. rgn: → l. lgn: ↻ l.	—
27	R.	.	auf: ↻ l. rgn: → l. lgn: ↻ l.	Nach Ausspritzung bei vorher **lgn**: ↻ l. auf: ↻ l. rgn: → l.
28	R.	.	auf: ↻ l. rgn: → l. b. Bl. n. l. r. ↻ „ „ „ r. lgn: ↻ l. b. Bl. n. l. u. r.	Nach Ausspritzung bei vorher **lgn**: ↻ l. bei Bl. n. r. u. l. auf: ↻ l. rgn: → l.
29	R.	.	auf: ↻ l. rgn: → l. lgn: ↻ l.	—
30	R.	.	auf: ↻ l. rgn: → l. mit rotatorischer Komponente ↻ l. lgn: ↻ l.	—
31	R.	.	auf: ↻ l. mit horizont. Komp. → l. rgn: → l. b. Bl. n. l. r. ↻ b. Bl. n. r. lgn: ↻ l. „ „ „ „ u. l.	Nach Ausspritzung bei vorher **lgn**: ↻ l. b. Bl. n. r. u. l. auf: ↻ l. mit Komponente → l. rgn: → l.
32	R.	.	auf: ↻ l. rgn: → l. lgn: ↻ l.	Links (gesunde Seite): auf: r. ↻ lgn: r. ← rgn: r. ↻.
33	L.	.	auf: r. ↻ lgn: r. ← rgn: →	Nach Ausspritzung bei vorher **rgn**: r. ↻ auf: r. ↻ lgn: r. ←

Generated on 2019-10-24 13:34 GMT / http://hdl.handle.net/2027/uc1.b3252760
Public Domain in the United States, Google-digitized / http://www.hathitrust.org/access_use#pd-us-google
Digitized by Google
Original from UNIVERSITY OF CALIFORNIA

Fortlauf. Nummer	Untersuchte Seite	Spontan-nystagmus	Befund (nach Ausspritzung mit kaltem Wasser)	Anmerkung
34	R.	.	auf: ↻ l. rgn: → l. lgn: r. ←	Nach Ausspritzung bei vorher lgn: ↻ l. auf: ↻ l. rgn: → l.
35	R.	.	auf: ↻ l. rgn: → l. lgn: ↻ l.	Nach Ausspritzung bei vorher lgn: r. ← auf: ↻ l. rgn: → l.
36	R. gesunde Seite	r. ↻ ↻ l. je nach Bl. n. r. oder l.	auf: ↻ l. rgn: → l. lgn: r. ←	Linke (kranke) Seite: auf: r. ↻ lgn: r. ← rgn: r. → l. mit r. ↻ Komponente 4 Tage später: rgn: r. ↻ ohne horizontale Komponente 10 Tage später: rgn: r. ↻ mit horizontaler Komponente, später rein → l.
37	L.	.	auf: r. ↻ lgn: r. ← rgn: → l. b. Bl. n. l. r. ↻ „ „ „ r.	—
38	R.	.	auf: ↻ l. rgn: → l. lgn: ↻ l.	Nach Ausspritzung bei vorher lgn: r. ← auf: ↻ l., bei abermaligem lgn: ↻ l. und bleibt dann ↻ l.
39	R.	.	auf: ↻ l. rgn: → l. lgn: ↻ l.	Bei vorher lgn das gleiche Verhalten wie Fall 38
40	L.		auf: r. ↻ lgn: r. ← rgn: → l.	—
41	L.	→ l. Schwindel	auf: r. ↻ rgn: r. ↻ lgn: r. ←	Nach Ausspritzung bei vorher rgn: r. ↻ b. Bl. n. r. Nach Wiederholung der Kopfneigung immer gleichbleibend: auf: ↻ r. u. l. lgn: r. ← mit rotatorischer Komponente bei Bl. n. r.

Digitized by Google
Original from UNIVERSITY OF CALIFORNIA
Generated on 2019-10-24 13:34 GMT / http://hdl.handle.net/2027/uc1.b3252760
Public Domain in the United States, Google-digitized / http://www.hathitrust.org/access_use#pd-us-google

Fortlauf. Nummer	Untersuchte Seite	Spontan-nystagmus	Befund (nach Ausspritzung mit kaltem Wasser)	Anmerkung
	R. gesunde Seite	.	auf: ↻ l. lgn: ↻ l. b. Bl. n. r. u. l. rgn: → „ „ „ „ l. r. ↻ „ „ „ r.	Nach Ausspritzung bei vorher **lgn**: ↻ l. auf: ↻ l. rgn: → l. b. Bl. l. n. r. r. ↻ b. Bl. n. r.
42	R.	.	**auf**: ↻ l. lgn: r. ← b. Bl. n. r. ↻ l. „ „ „ l. rgn: → „ „ „ „ l. r. ↻ „ „ „ r.	Nach Ausspritzung bei vorher **lgn**: ↻ l. b. Bl. n. l. u. r. auf: ↻ l. rgn: → l.
43	R.	.	auf: ↻ l. rgn: ↻ l. lgn: ↻ l.	In diesem Falle bleibt der einmal aufgetretene Ny ↻ l. bei rgn und lgn fortbestehen. Das linke Ohr verhielt sich kalorisch normal.
44	L.	.	auf: r. ↻ mit horizont. Komp. rgn: → l. b. Bl. n. r. u. l. lgn: r. → „ „ „ „ „ „	Nach Ausspritzung bei vorher **rgn**: → l. b. Bl. n. r. u. l. auf: r. ← b. Bl. n. r. r. ↻ b. Bl. n. l. lgn: r. ← bei Bl. n. r., unbestimmter Ny b. Bl. n. l.
45	L.	.	auf: r. ↻ rgn: r. ↻ b. Bl. n. r. u. l. lgn. r. ← b. Bl. n. r. ↻ l. „ „ „ l.	Nach Ausspritzung bei vorher rgn: **rgn**: r. ↻ auf: r. ↻ lgn: r. ←

einmal aufgetretene Ny ↻ l. fortbestehen, trotz Neigung des Kopfes nach r. und l.

Zur Erklärung der erwähnten Ausnahmen von der Hauptregel kämen folgende Momente in Betracht:

a) Abnormitäten in der anatomischen Lage der einzelnen Bogengänge zueinander, die ja nach Schönemann häufig vorkommen.

b) Hauptsächlich aber zentrale Verhältnisse, derart, daß ein Reiz, der bereits zentral ausgelöst ist, in manchen Fällen nicht so leicht zu hemmen und durch einen in entgegengesetzter Richtung wirkenden Reiz zu ersetzen ist; weshalb zum Beispiel in einer Reihe von Fällen der rotatorische Ny nach der nicht ausgespritzten Seite fortbestehen bleibt trotz der Neigung des Kopfes

Generated on 2019-10-24 13:34 GMT / http://hdl.handle.net/2027/uc1.b3252760
Public Domain in the United States, Google-digitized / http://www.hathitrust.org/access_use#pd-us-google
Digitized by Google
Original from UNIVERSITY OF CALIFORNIA

auf diese Seite und der dadurch veränderten Endolymphströmung, welche Veränderung in der Regel auch eine Änderung der Art und Richtung des Ny hervorruft (Bárány).

c) Als ferneres Moment kommt noch der Umstand in Betracht, daß bei Kopfneigung zu einer Seite schon physiologisch ein rotatorischer Ny nach der geneigten Seite auftritt, der vielfach bei durch Kopfneigung hervorgerufenen Schwindelanfällen durch 20—30 Sekunden persistieren kann (Bárány).

d) Fall 43 kann nur in der Weise erklärt werden, daß es sich um eine Veränderung der Bewegungsfähigkeit der Endolymphe im rechten äußeren Bogengange handelt, so daß überhaupt nur die Endolymphbewegung der beiden vertikalen, besonders des vorderen, zur Geltung kommt und daher nur rotatorischer Ny auftritt, wie ich dies in Fällen mit Fistelsymptom nachweisen konnte.[1]) Ich fand nämlich, daß das Fehlen, das ist das Nichtauftreten des durch Kopfneigung auf beide Seiten, besonders aber auf die ausgespritzte Seite, ausnahmslos auslösbaren horizontalen Kaltwassernystagmus auf der Seite des Fistelsymptoms (bei normalem kalorischen Verhalten der anderen Seite), auf eine Funktionsstörung im horizontalen Bogengange der kranken Seite, das ist auf einen funktionellen Ausfall dieses Bogenganges schließen läßt. Dieser Ausfall dürfte auf einer Gerinnung der Endolymphe infolge des durch die am horizontalen Bogengange sitzende Fistel bedingten lokalen Entzündungsprozesses beruhen; ich möchte dieses Verhalten des kalorischen Nystagmus rotatorius, darin bestehend, daß es unmöglich ist, durch Neigung auf die ausgespritzte Seite ihn in einen horizontalen zu verwandeln, als **„kalorisches" Fistelsymptom** bezeichnen; dieses kalorische Fistelsymptom ist beweisend für den Sitz einer Labyrinthfistel am horizontalen Bogengange; in einem Falle konnte ich auch ein kalorisches Fistelsymptom für den vorderen vertikalen Bogengang nachweisen; ich konnte nämlich in einem Falle mit vertikalem Fistelsymptom (bei Druck) durch Kaltwasserspülung und Kopfneigung überhaupt keinen rotatorischen Nystagmus, sondern lediglich nur lebhaften horizontalen Nystagmus auslösen, welche Symptome für den Sitz der Fistel am vorderen vertikalen Bogengang sprechen. In einigen Fällen mit „kalorischem Fistelsymptom" für den horizontalen Bogengang, wo also der Sitz der Fistel am horizontalen Bogengang diagnostiziert wurde, bestätigte die nachfolgende Radikaloperation die Richtigkeit der Diagnose; es wäre also sehr interessant, jeden Fall von Labyrinthfistel nicht bloß auf sein Verhalten bei Luftverdichtung und -verdünnung, sondern auch auf sein kalorisches Verhalten, also auf das Vorhandensein des „kalorischen" Fistelsymptoms zu untersuchen.

[1]) Ig. Hofer, „Über das Verhalten des kalorischen Nystagmus bei Fällen mit Labyrinthfistel und Verwertung dieses Verhaltens für die Diagnose des Sitzes der Fistel". Sitzungsber. d. Österr. Otol. Gesellschaft vom 3. IV. 1911 und Monatsschr. f. Ohrenheilk., 1911, Nr. 5.

Digitized by Google
Original from UNIVERSITY OF CALIFORNIA
Generated on 2019-10-24 13:34 GMT / http://hdl.handle.net/2027/uc1.b3252760
Public Domain in the United States, Google-digitized / http://www.hathitrust.org/access_use#pd-us-google

Die Behauptung Davranches', welche ich eingangs erwähnte, dahingehend, daß bei unilabyrinthären Individuen bei Neigung des Kopfes um 90° nach der ausgespritzten Seite der Ny horizontal werde und gegen diese gerichtet sei und bei Neigung nach der nicht ausgespritzten Seite horizontal gegen diese werden, konnte ich niemals bestätigt finden, ich halte sie daher für unrichtig oder es ist ein Lapsus calami unterlaufen; der Ny war bei 90° Neigung, wenn er horizontal war, auch immer gegen die andere Seite gerichtet, das heißt, bei Linksneigung nach rechts, bei Rechtsneigung nach links.

Auch der Behauptung Davranches' bezüglich der bilabyrinthären Individuen, daß bei Neigung um 90° auf die Schulter eine Veränderung in der Richtung des Ny nur in zwei Drittel der Fälle auftrete und die Veränderung desselben manchmal nur auf die Form und Intensität beschränkt sei, kann in dieser allgemeinen Fassung nicht beigestimmt werden.

Nach meinen Untersuchungen verhielten sich uni- und bilabyrinthäre Individuen bezüglich des kalorischen Ny gleich.

Ich habe eine größere Anzahl von Labyrinthoperierten auf der nicht operierten Seite kalorisch untersucht und genau dasselbe Verhalten vorgefunden wie bei nicht Labyrinthoperierten, also bilabyrinthären Individuen.

Ad Punkt 2.

Verhalten des Nystagmus bei Rückwärts- und Vorwärtsneigung des Kopfes.

Ziehen wir zum Beispiel das rechte Ohr und die Endolymphbewegung im Labyrinth desselben bei Rückwärtsneigung des Kopfes in Betracht: Bei der Rückwärtsneigung kommt der horizontale Bogengang senkrecht zu stehen, so zwar, daß seine Kuppe nach unten sieht; es wird daher beim kalten Anspritzen der Labyrinthwand in diesem Bogengang eine Endolymphbewegung von der Ampulle zum glatten Ende entstehen, was einen Ny → l. hervorruft; da aber bei einfacher Neigung des Kopfes nach rückwärts der vordere vertikale Bogengang nicht ganz horizontal zu stehen kommt, so ist in demselben auch eine Endolymphströmung möglich, und zwar zur Ampulle, welche Endolymphbewegung einen Ny ↻ l. auslöst; diese Endolymphbewegung im vorderen vertikalen Bogengang kann man sich auch entstanden denken dadurch, daß die Endolymphe dieses Bogenganges durch die in Bewegung befindliche Endolymphe des hinteren vertikalen Bogenganges einfach mitgerissen wird; in diesem Bogengang bewegt sich die Endolymphe bei dieser Kopfstellung zur Ampulle; also die mitgerissene Endolymphe des vorderen vertikalen Bogenganges auch zur Ampulle; ich muß also nach den theoretischen Voraussetzungen bei Rückwärtsneigung des Kopfes entweder einen horizontalen oder rotatorischen Ny zur nicht ausgespritzten Seite gewärtigen, also → l. oder ↻ l.; bei Vorwärtsnei-

Digitized by Google
Original from UNIVERSITY OF CALIFORNIA
Generated on 2019-10-24 13:34 GMT / http://hdl.handle.net/2027/uc1.b3252760
Public Domain in the United States, Google-digitized / http://www.hathitrust.org/access_use#pd-us-google

gung, also bei einer Differenzstellung von 180°, das Gegenteil: r. ←— oder ↺ r., denn die Endolymphe strömt bei dieser Kopfstellung im horizontalen Bogengang zur Ampulle, im vorderen und hinteren vertikalen zum gemeinsamen (glatten) Ende.

Ich habe diesbezüglich eine Reihe von Fällen (zirka 70) genau untersucht, und zwar auf dreierlei Art:

a) Eine Reihe von Fällen (1—20, Tab. II) wurden zuerst bei aufrechter Kopfstellung mit kaltem Wasser (20°) ausgespritzt und erst nachher der Kopf, und zwar zuerst nach rückwärts und dann nach vorwärts geneigt;

b) in einer Reihe von Fällen (20—51) wurde das Ohr bei Rückwärtsneigung (90°) ausgespült, dann (nach Eintritt des Ny) sofort nach vorn geneigt (also um 180°), wieder der Ny beobachtet und dann der Kopf erst aufgerichtet;

c) in einer dritten Reihe von Fällen (ab Fall 52) wurde, um die Angaben Brünings nachzuprüfen, das Ohr bei rückwärts geneigtem Kopfe (also vertikal gestelltem äußeren Bogengang) kalt ausgespült und dann, nach Eintritt der ersten Nystagmusschläge, der Kopf sofort aufgerichtet und etwas nach vorn geneigt (also der äußere Bogengang horizontal gestellt).

Die diesbezüglichen Befunde sind aus Tabelle II ersichtlich.

Bemerkungen zur Tabelle II.

Aus dieser Tabelle ersehen wir Folgendes:

1. Der bei aufrechter Kopfstellung durch kaltes Ausspritzen des Ohres entstandene rotatorische Ny bleibt in der überwiegenden Mehrzahl der Fälle auch bei Rückwärtsneigung des Kopfes fortbestehen und geht nur manchmal in einen horizontalen nach derselben Richtung über (Fall 6, 9, 10).

2. Der bei rückwärts geneigtem Kopfe durch kaltes Ausspritzen entstandene Ny, sei es ein rotatorischer oder horizontaler, wandelt sich

a) bei gänzlicher Vorwärtsneigung des Kopfes (also Lageveränderung um 180°) immer in einen entgegengesetzt gerichteten um, so zum Beispiel ein bei Rückwärtsneigung aufgetretener rotatorischer Ny nach l. (↻ l.), bei Vorwärtsbewegung in einen Ny nach r., und zwar in der größeren Zahl der Fälle in einen horizontalen nach r. (r. ←—);

b) bei Aufrichtung des Kopfes und nur geringgradiger Vorwärtsneigung (also Horizontalstellung des äußeren Bogenganges) bleibt der Nystagmus in der Mehrzahl der Fälle gleich, das heißt, er behält stets dieselbe Richtung und ändert nur selten seine Art dahin, daß aus einem rotatorischen ein horizontaler wird oder umgekehrt.

3. Bezüglich des Verhaltens des Schwindels fand ich:

a) Schwindel tritt häufiger auf, wenn man das Ohr bei rückwärts geneigtem Kopfe ausspritzt als bei aufrechtem Kopfe;

Digitized by Google
Original from UNIVERSITY OF CALIFORNIA
Generated on 2019-10-24 13:34 GMT / http://hdl.handle.net/2027/uc1.b3252760
Public Domain in the United States, Google-digitized / http://www.hathitrust.org/access_use#pd-us-google

TABELLE II

ad Punkt 2.

Erklärung: auf = aufrechte Kopfstellung,
rwgn = Kopf um 90° nach rückwärts geneigt,
vwgn = „ „ 90° „ vorwärts „
g. vwgn = „ geringgradig nach vorwärts geneigt, so daß der äußere Bogengang horizontal gestellt ist.
0 = kein Nystagmus.

Fortlauf. Nummer	Untersuchte Seite	Befund
1	L.	auf: r. ↻ rwgn: r. ↻ vwgn: → l. b. Bl. n. l.
2	R.	auf: ↻ l. rwgn: ↻ l. vwgn: r. ↻ b. Bl. n. l.
3	R.	auf: ↻ l. rwgn: ↻ l. vwgn: r. ↻
4	R.	auf: ↻ l. rwgn: ↻ l. mit horizontaler Komponente vwgn: r. ↻ b. Bl. n. l. u. r.
5	L.	auf: r. ↻ rwgn: r. ↻ vwgn: ↻ l. b. Bl. n. l., nur angedeutet b. Bl. n. r.
6	R.	auf: ↻ l. rwgn: → l. vwgn: r. ←
7	L.	auf: r. ↻ rwgn: r. ↻ vwgn: → l.
8	R.	auf: ↻ l. rwgn: ↻ l. vwgn: r. ←
	L.	auf: r. ↻ rwgn: r. ↻ b. Bl. n. r. 0 „ „ „ l. vwgn: → l. 0 „ „ „ r.
9	R.	auf: ↻ l. rwgn: → l. vwgn: r. ←
10	R.	auf: ↻ l. rwgn: → l. vwgn: r. ←
11	L.	auf: r. ↻ rwgn: r. ↻ b. Bl. n. r. u. l. vwgn: → l. 0 b. Bl. n. r.
12	R.	auf: ↻ l. rwgn: ↻ l. vwgn: r. ← b. Bl. n. r. 0 „ „ „ l.
13	L.	auf: r. ↻ rwgn: r. ↻ b. Bl. n. r. u. l. vwgn: ← l. „ „ „ l. 0 „ „ „ r.
14	R.	auf: ↻ l. rwgn: ↻ l. b. Bl. n. l. 0 „ „ „ r. vwgn: r. ← „ „ „ r. 0 „ „ „ l.
	L.	auf: r. ↻ rwgn: r. ↻ b. Bl. n. r. 0 „ „ „ l. vwgn: → l. „ „ „ l. 0 „ „ „ r.
15	L.	auf: r. ↻ rwgn: r. ↻ b. Bl. n. r. 0 „ „ „ l. vwgn: → l. „ „ „ l. 0 „ „ „ r.
	R.	auf: ↻ l. rwgn: ↻ l. b. Bl. n. l. 0 „ „ „ r. vwgn: r. ← „ „ „ r. 0 „ „ „ l.

Digitized by Google
Original from UNIVERSITY OF CALIFORNIA
Generated on 2019-10-24 13:34 GMT / http://hdl.handle.net/2027/uc1.b3252760
Public Domain in the United States, Google-digitized / http://www.hathitrust.org/access_use#pd-us-google

Fortlauf. Nummer	Untersuchte Seite	Befund
16	R.	auf: ↻ l. rwgn: ↻ l. b. Bl. n. l. 0 „ „ „ r. vwgn: r. ← „ „ „ r. 0 „ „ „ l.
	L.	auf: r. ↻ rwgn: r. ↻ b. Bl. n. r. 0 „ „ „ l. vwgn: → l. „ „ „ l. 0 „ „ „ r.
17	R.	auf: ↻ l. rwgn: ↻ l. vwgn: r. ← mit r. ↻ Komponente
18	L.	auf: r. ↻ rwgn: r. ↻ mit starkem Schwindel vwgn: ↻ l. b. Bl. n. r. — diagonal n. ↙ l. u. unten b. Bl. n. l. } Schwindel wird stärker
19	R.	auf: ↻ l. rwgn: ↻ l. b. Bl. n. l. 0 „ „ „ r. vwgn: r. ← „ „ „ r. 0 „ „ „ l.
20	L.	rwgn: r. ↻ vwgn: → l. b. Bl. n. l. u. r. auf: r. ↻ Der bei rwgn entstandene Schwindel vermehrt sich bei vwgn.
21	L.	rwgn: r. ← mit r. ↻ Komponente vwgn: → l. b. Bl. n. l. 0 „ „ „ r. auf: r. ↻ NB. Der bei rwgn entstandene Schwindel nimmt bei vwgn ab.
22	R.	rwgn: ↻ l. vwgn: r. ← b. Bl. n. r. 0 „ „ „ l. auf: ↻ l. NB. Das Schwindelgefühl wird bei vwgn stärker, als es bei rwgn war
23	L.	rwgn: r. ↻ vwgn: → l. b. Bl. n. l. 0 „ „ „ r. auf: r. ↻ NB. Der Schwindel beginnt erst bei vwgn und hört bei rwgn wieder auf
24	R.	rwgn: → l. mit r. ↻ Komponente vwgn: r. ← NB. Schwindel bei vwgn stärker
	L.	rwgn: r. ↻ mit r. ← Komponente vwgn: → b. Bl. n. l. 0 „ „ „ r. NB. Der Schwindel wird bei vwgn stärker und vermindert sich bei rwgn, wird aber wieder stärker bei vwgn.
25	R.	rwgn: ↻ l. vwgn: r. ← b. Bl. n. r. 0 „ „ „ l. NB. Erst bei vwgn tritt Schwindel auf.
	L.	rwgn: r. ↻ vwgn: → l. b. Bl. n. l. } ohne Schwindel 0 „ „ „ r.
26	R.	rwgn: ↻ l. vwgn: r. ← b. Bl. n. r. 0 „ „ „ l. auf: ↻ l. NB. Der Schwindel wird bei vwgn stärker.

Digitized by Google
Original from UNIVERSITY OF CALIFORNIA
Generated on 2019-10-24 13:34 GMT / http://hdl.handle.net/2027/uc1.b3252760
Public Domain in the United States, Google-digitized / http://www.hathitrust.org/access_use#pd-us-google

Fortlauf. Nummer	Untersuchte Seite	Befund
27	L.	rwgn: r. ↻ vwgn: ↻ l. auf: r. ↻ NB. Der bei rwgn aufgetretene Schwindel wird bei vwgn bedeutend stärker.
28	R.	rwgn: ↻ l. vwgn: r. ←— mit r. ↻ Komponente auf: ↻ l. NB. Der bei rwgn eingetretene Schwindel hört bei vwgn ganz auf.
29	R.	rwgn: ↻ l. vwgn: r. ↻ auf: ↻ l. NB. Der bei rwgn aufgetretene Schwindel wird bei vwgn bedeutend stärker.
30	L.	rwgn: r. ↻ vwgn: —→ l. b. Bl. n. l. 0 „ „ „ r. auf: r. ↻.
31	R.	rwgn: ↻ l. vwgn: r. ←— b. Bl. n. r. 0 „ „ „ l. auf: ↻ l.
32	L.	rwgn: r. ↻ vwgn: —→ l. b. Bl. n. l. 0 „ „ „ r. auf: r. ↻
33	R.	rwgn: ↻ l. vwgn: r. ↻ b. Bl. n. r. u. l. auf: ↻ l.
34	L.	rwgn: r. ↻ vwgn: —→ l. b. Bl. n. l. 0 „ „ „ r. auf: r. ↻
35	R.	rwgn: ↻ l. vwgn: r. ←— b. Bl. n. r. 0 „ „ „ l. auf: ↻ l.
	L.	rwgn: r. ↻ vwgn: —→ l. b. Bl. n. l. 0 „ „ „ r. auf: r. ↻
36	R.	rwgn: ↻ l. vwgn: r. ←— b. Bl. n. r. 0 „ „ „ l. auf: ↻ l. NB. Der bei rwgn aufgetretene Schwindel wird bei vwgn geringer.
	L.	rwgn: r. ↻ vwgn: —→ l. b. Bl. n. l. 0 „ „ „ r. auf: r. ↻
37	L.	rwgn: r. ↻ vwgn: —→ l. b. Bl. n. l. 0 „ „ „ r. auf: r. ↻ NB. Der Schwindel bei rwgn w. b. vwgn stärker u. b. aberm. rwgn wieder schwächer.
38	L.	rwgn: r. ↻ } Schwindel w. vwgn: --→ l. } bei vwgn auf: r. ↻ } stärker
39	L.	rwgn: r. ↻ vwgn: —→ l. b. Bl. n. l. 0 „ „ „ r. auf: r. ↻ NB. Bei rwgn besteht kein Schwindel; ein solcher tritt erst auf bei vwgn, hört wieder auf bei rwgn und tritt wieder auf bei vwgn
	R.	rwgn: ↻ l. vwgn: r. ← auf: ↻ l. NB. Es tritt überhaupt kein Schwindel auf.

Digitized by Google
Original from UNIVERSITY OF CALIFORNIA
Generated on 2019-10-24 13:34 GMT / http://hdl.handle.net/2027/uc1.b3252760
Public Domain in the United States, Google-digitized / http://www.hathitrust.org/access_use#pd-us-google

Fortlauf. Nummer	Untersuchte Seite	Befund
40	R.	rwgn: ↻ vwgn: r.↻ b. Bl. n. r. 0 „ „ „ l. Es tritt kein Schwindel auf auf: ↻l.
41	R.	rwgn: ↻l. vwgn: r. ←— b. Bl. n. r. 0 „ „ „ l. auf: ↻l.
42	L.	rwgn: r.↻ vwgn: r. ←— b. Bl. n. l. 0 „ „ „ r. auf: r.↻
43	R.	rwgn: ↻l. vwgn: r. ←— auf: ↻l.
44	L.	rwgn: r.↻ auf: r.↻ vwgn: ↻l. b. Bl. n. l. 0 „ „ „ r.
45	L.	rwgn: r.↻ vwgn: —→ l. b. Bl. n. l. mit ↻l. Komponente auf: r.↻ NB. Der bei rwgn entstandene Schwindel wird bei vwgn bedeutend stärker.
46	L.	rwgn: r.↻ vwgn: —→ l. mit r.↻ Komponente auf: r.↻
47	R.	rwgn: —→ l. vwgn: r. ←— auf: ↻l.
48	L.	rwgn: r.↻ vwgn: —→ l. auf: r.↻
49	R.	rwgn: ↻l. vwgn: r. ←— auf: ↻l.
50	L.	rwgn: r.↻ vwgn: —→ l. auf: r.↻
51	R.	rwgn: ↻l. g. vwgn: ↻l. vwgn: r. ←— b. Bl. n. r. 0 „ „ n. l. Es tritt kein Schwindel auf.
	L.	rwgn: r.↻ g. vwgn: r.↻ vwgn: —→ l. b. Bl. n. l. 0 „ „ „ r.
52	L.	rwgn: r.↻ g. vwgn: r.↻ vwgn: —→ l. b. Bl. n. l. 0 „ „ „ r. Ohne Schwindelgefühl.
53	R.	rwgn: —→ l. b. Bl. n. l. r.↻ „ „ „ r. g. vwgn: ↻l. vwgn: r. ←— b. Bl. n. r. 0 „ „ „ l. NB. Es besteht in allen 3 Kopflagen das gleiche Schwindelgefühl.
54	L.	rwgn: r.↻ mit starkem Schwindel g. vwgn: r.↻ Schwindel etwas geringer vwgn: —→ l. Schwindel etwas stärker
	R.	rwgn: ↻l. g. vwgn: ↻l. Schwindelgefühl bessert sich beim Vorwärtsneigen; bei einem zweit- und drittmaligen Vorwärtsneigen ist die Sache umgekehrt. Der Schwindel hört beim rwgn auf und kommt wieder beim g. vwgn.

Digitized by Google
Original from UNIVERSITY OF CALIFORNIA
Generated on 2019-10-24 13:34 GMT / http://hdl.handle.net/2027/uc1.b3252760
Public Domain in the United States, Google-digitized / http://www.hathitrust.org/access_use#pd-us-google

Fortlauf. Nummer	Untersuchte Seite	Befund
55	R.	rwgn: ↻ l. g. vwgn: ↻ l. vwgn: r. ← b. Bl. n. r. 0 „ „ „ l. NB. Der Schwindel wird bei g. vwgn stärker, bei abermaligem rwgn wieder schwächer; bei abermaligem g. vwgn wieder stärker.
56	R.	rwgn: ↻ l. g. vwgn: ↻ l. vwgn: r. ← b. Bl. n. r. u. l. NB. Kein Schwindel anfangs; ein solcher tritt erst bei starkem vwgn auf.
57	L.	rwgn: r. ↻ g. vwgn: r. ↻ Der bei rwgn bestehende Schwindel bessert sich bei g. vwgn. vwgn: → l. b. Bl. n. l. r. ↻ „ „ „ r., nur gering.
	R.	rwgn: ↻ l. g. vwgn: ↻ l. vwgn: r. ← b. Bl. n. r. ↻ l. „ „ „ l., nur gering und bald aufhörend NB. Der bei rwgn bestehende Schwindel bessert sich bei g. vwgn wie linkerseits.
58	R.	rwgn: ↻ l. g. vwgn: ↻ l. vwgn: r. ← b. Bl. n. r. 0 „ „ „ l.
	L.	rwgn: r. ↻ g. vwgn: r. ↻ vwgn: ↻ l. sehr gering Es tritt nur sehr geringes Schwindelgefühl auf, das unverändert bleibt und bald ganz schwindet.
59	L.	rwgn: r. ↻ g. vwgn: r. ↻ vwgn: ↻ l. b. Bl. n. l. 0 „ „ „ r. Kein Schwindelgefühl
	R.	rwgn: ↻ l. g. vwgn: ↻ l. vwgn: r. ↻ Der bei rwgn aufgetretene Schwindel wird bei g. vwgn stärker und schwindet dann rasch bei gänzlicher Vorwärtsneigung.
60	R.	rwgn: ↻ l. g. vwgn: ↻ l. Kein Schwindelgefühl vwgn: ← b. Bl. n. r. r. 0 „ „ „ l.
	L.	rwgn: r. ↻ g. vwgn: r. ↻ Kein Schwindelgefühl vwgn: – → l., etwas Schwindelgefühl.
61	R.	rwgn: ↻ l. g. vwgn: ↻ l., ohne Schwindelgefühl vwgn: r. ← b. Bl. n. r. 0 „ „ „ l. Bei vwgn tritt etwas Schwindel auf
	L.	rwgn: r. ↻ g. vwgn: r. ↻ Schwindel tritt erst bei g. vwgn auf vwgn: → l. b. Bl. n. l.
62	R.	rwgn: ↻ l. g. vwgn: ↻ l. vwgn: r. ← b. Bl. n. r. 0 „ „ „ l. Der anfangs bestehende Schwindel wird bei g. vwgn stärker
	L.	rwgn: r. ↻ g. vwgn: r. ↻ Kein Schwindelgefühl vwgn. → l. b. Bl. n. l. 0 „ „ „ r.

Digitized by Google
Original from UNIVERSITY OF CALIFORNIA
Generated on 2019-10-24 13:34 GMT / http://hdl.handle.net/2027/uc1.b3252760
Public Domain in the United States, Google-digitized / http://www.hathitrust.org/access_use#pd-us-google

b) der bei rückwärts geneigtem Kopfe einmal aufgetretene Schwindel wird bei gänzlicher Vorwärtsneigung (Gesicht zu Boden gerichtet) in der Mehrzahl der Fälle stärker, nur selten schwächer (Fälle 21, 36) und hört sehr selten ganz auf (Fall 28);

c) bei nur geringgradiger Vorwärtsneigung (etwas über die aufrechte Kopflage hinaus, so daß der äußere Bogengang horizontal steht) wird er meist stärker (Fälle 55, 59, 61, 62), manchmal geringer (Fälle 54, 57) oder bleibt sich gleich (Fall 53); ein gänzliches Verschwinden des einmal aufgetretenen Schwindels bei Aufrichtung des Kopfes konnte nicht beobachtet werden.

Brünings (7) hat bei seiner quantitativen Vestibularprüfung den horizontalen Bogengang in senkrechter Stellung, also bei rückwärts geneigtem Kopfe, kalorisch geprüft; er wählte diese Stellung, weil sie die geringste Reizstärke verlangt, um eine Endolymphbewegung zu erzeugen; er gibt an, daß ein bei dieser Stellung eintretendes Schwindelgefühl sowie der auftretende Ny stets momentan kupiert werden können, wenn man den Untersuchten eine nach vorn geneigte Kopfstellung einnehmen läßt, bei welcher der in „optimaler Stellung" gereizte äußere Bogengang horizontal gerichtet und dadurch strömungslos gemacht werde.

Ich habe in einer größeren Anzahl von Fällen diese Behauptung Brünings nachgeprüft und konnte konstatieren, daß, wenn man zum Beispiel das rechte Ohr bei rückwärts geneigtem Kopfe kalt ausspritzt und bei Beginn der ersten Nystagmuszuckungen den Kopf aufrichtet und nur so weit nach vorn neigt, daß der äußere Bogengang horizontal steht, in der Mehrzahl der Fälle der Nystagmus gleich, das heißt, rotatorisch (mit eventueller horizontaler Komponente) nach links bleibt; neigt man den Kopf noch mehr nach vorwärts, dann kommt es allerdings zu einem Sistieren des Nystagmus nach links, aber es tritt zugleich ein solcher nach rechts auf; diese Umdrehung des Nystagmus scheint Brünings entgangen zu sein, da er behauptet, daß in seinen Fällen der Nystagmus immer verschwunden sei. Es ist auch nicht einzusehen, warum der Ny bei Aufrichtung des Kopfes ganz verschwinden soll, denn die einmal eingetretene Endolymphströmung, auch wenn sie noch so gering ist, wird, zumal auch noch die Kopfbewegung beim Aufrichten des Kopfes dazu kommt, gewiß nicht ganz aufhören und meist auch schon ein Mitströmen der Endolymphe des vorderen vertikalen Bogenganges verursacht haben; anders verhält sich die Sache, wenn ich den äußeren Bogengang von vornherein horizontal stelle und jetzt erst kalorisch reize; da kann ich annehmen, daß die Endolymphe in demselben bewegungslos bleibt und nur eine Endolymphbewegung im vertikalen Bogengang eintreten wird.

Die Stellung, welche Brünings „schiefe Optimalstellung" nennt, ist identisch mit der Neigung des Kopfes um 90° auf die ausgespritzte Seite, wie ich sie bei meinen Untersuchungen anwandte, weshalb auch Brünings bei

Digitized by Google
Original from UNIVERSITY OF CALIFORNIA
Generated on 2019-10-24 13:34 GMT / http://hdl.handle.net/2027/uc1.b3252760
Public Domain in the United States, Google-digitized / http://www.hathitrust.org/access_use#pd-us-google

seiner schiefen Optimalstellung rein horizontalen Nystagmus nach der nicht ausgespritzten Seite erhielt; es steht nämlich bei der schiefen Optimalstellung Brünings' der äußere Bogengang ebenso wie bei einfacher Neigung auf die Schulter um 90° vertikal und strömt die Endolymphe „ampullofugal"; der Unterschied besteht bei beiden Stellungen nur darin, daß bei der „schiefen Optimalstellung" der äußere Bogengang in der Frontalebene vertikal steht, während er bei der einfachen Neigung auf die Schulter in der Sagittalebene vertikal steht; die „Fallhöhe" der Endolymphe, wie sich Brünings ausdrückt, ist bei beiden Stellungen ganz dieselbe.

Die Behauptung Davranches', daß bei Neigung um 90° nach vorn oder hinten der Ny immer horizontal sei, konnte ich nicht bestätigen; in meinen Fällen blieb er bei Rückwärtsneigung vorwiegend rotatorisch und wurde bei Vorwärtsneigung meist horizontal nach der anderen (also ausgespritzten) Seite.

Bemerkungen zur Tabelle III.

Bei einer Anzahl von Pat. wurde der kalorische Nystagmus in Bauch- und Rückenlage untersucht und ich fand übereinstimmend mit M. Rosenfeld (9):

1. Eine Umkehrung des Untersuchten aus der Bauch- in die Rückenlage hat fast ausnahmslos auch eine Umkehrung des kalorisch erregten Nystagmus zur Folge.

2. Diese Umkehr des Nystagmus geht in der Mehrzahl der Fälle sehr rasch, also ohne Latenzzeit vor sich; in einigen Fällen dauert es einige Sekunden (maximale Latenzzeit 10 Sekunden), bis die Umkehr des Nystagmus erfolgt.

Einen einzigen Fall konnte ich beobachten (Fall 8), bei dem der in Bauchlage erzeugte Ny ↺ l. bei Umdrehung des Untersuchten in die Rückenlage sich sofort in einen rotatorischen r. ↺ verwandelte, welch letzterer aber dann fortbestehen blieb, trotz erfolgter Zurückdrehung in die primäre Bauchlage. M. Rosenfeld beobachtete auch einen solchen Fall.

Diese Ausnahmsfälle sind jedenfalls durch zentrale Vorgänge zu erklären (Bárány), in der Weise, daß der bereits zentral ausgelöste Reiz, welcher einen rotatorischen Nystagmus nach einer gewissen Richtung erzeugt hat, eben nicht mehr zu hemmen ist trotz eines neu auftretenden und entgegengesetzt wirkenden Reizes (Umkehr der Endolymphströmung durch die um 180° veränderte Körperstellung).

Zum Schlusse möchte ich noch einen Versuch anführen, der ein direkter Beweis für die physikalische Theorie der Endolymphbewegung ist.

Bei den theoretischen Überlegungen am Labyrinthmodell über das Verhalten des Ny bei Ausschaltung einzelner Bogengänge durch Horizontalstellung derselben kam mir der Gedanke, daß es auch eine Stellung geben müsse, bei

Digitized by Google
Original from UNIVERSITY OF CALIFORNIA
Generated on 2019-10-24 13:34 GMT / http://hdl.handle.net/2027/uc1.b3252760
Public Domain in the United States, Google-digitized / http://www.hathitrust.org/access_use#pd-us-google

TABELLE III

ad Punkt 8.

Erklärung: Blg = Bauchlage,
Rlg = Rückenlage.

Fortlauf. Nummer	Untersuchte Seite	Spontan-nystagmus	Befund	Anmerkung
1	L.	.	Blg: ↻ l. mit horizont. Komponente; nach Umdrehung nach links in die Rlg: r. ↻ Zurückdrehung nach r. in die Blg: → l. mit geringgradiger rotatorischer Komponente	Der Ny in der Rlg trat sofort ohne Latenz auf; nach Zurückdrehung in die Blg dauerte es 10 Sekunden, bis der Ny sich umgewandelt hatte.
2	L.	.	Blg: ↻ l. mit horizont. Komponente; nach Umdrehung links in die Rlg: r. ← b. Bl. n. r. ↻ l. „ „ „ l. Zurückdrehung nach rechts in die Blg: → l. mit rotatorischer Komponente	Nach beiden Drehungen war keine Latenzzeit zu beobachten, der Ny wandelte sich immer sofort um.
3	R.	.	Blg: r. ↻ nach Umdrehung nach rechts in die Rlg: ↻ l. b. Bl. n. l. 0 „ „ „ r. Zurückdrehung nach links in die Blg: r. ↻	Nach jeder Drehung ist der Ny im Anfange schwächer und wird erst nach paar Sekunden so stark, als er in der Blg war.
4	R.	.	Blg: r. ↻ nach Umdrehung nach rechts in die Rlg: ↻ l. Zurückdrehung nach links in die Blg: r. ↻ nach abermaliger Drehung nach links in die Rlg: ↻ l.	Es vergehen nach jeder Drehung einige Sekunden, bis der in entgegengesetzter Richtung auftretende Ny dieselbe Intensität erreicht wie in der entgegengesetzten Lage.
5	R.	.	Blg: r. ↻ nach Umdrehung nach rechts in die Rlg: ↻ l.	Es vergehen nach jeder Umdrehung mehrere Sekunden, bis der Ny die gleiche Intensität erreicht hat als in der umgekehrten Lage.
	L.	.	Blg: ↻ l. nach Umdrehung nach links in die Rlg: r. ↻	

Digitized by Google
Original from UNIVERSITY OF CALIFORNIA
Generated on 2019-10-24 13:34 GMT / http://hdl.handle.net/2027/uc1.b3252760
Public Domain in the United States, Google-digitized / http://www.hathitrust.org/access_use#pd-us-google

Fortlauf. Nummer	Untersuchte Seite	Spontan-nystagmus	Befund	Anmerkung
6	L.	.	Blg: ↻ l. nach Umdrehung nach links in die Rlg: r. ↻ nach Zurückdrehung nach rechts in die Blg: ↻ l.	In diesem Falle tritt die Umkehrung des Ny sofort auf und ist derselbe sehr heftig.
	R.	.	Blg: r. ↻ nach Umdrehung nach rechts in die Rlg: ↻ l. nach Zurückdrehung nach links in die Blg: r. ↻	
7	R.	.	Blg: r. ↻ nach Umdrehung nach rechts in die Rlg: ↻ l. nach Zurückdrehung nach links in die Blg: r. ↻	Die Umkehrung des Ny tritt sofort ein, ohne Latenzzeit.
8	L.	.	Blg: ↻ l. nach Umdrehung in die Rückenlage: Rlg: r. ↻ bei abermaliger Umdrehung in die Bauchlage: Blg: r. ↻!!	Die Umkehrung des Ny erfolgte bei der ersten Drehung sofort ohne Latenz; bei abermaliger Umdrehung in die Bauchlage bleibt aber der r. ↻ fortbestehen und änderte sich nicht mehr.

der überhaupt kein kalorischer Ny auftreten darf, das ist nämlich jene Stellung, wo die beiden Ampullen: die des horizontalen und die des vorderen vertikalen Bogenganges, den tiefsten Punkt des Labyrinths einnehmen; diese Labyrinthstellung erhält man beim zu Untersuchenden dann, wenn dieser seinen Kopf (zum Beispiel rechte Seite) um 45° nach rechts dreht und nun um 90° nach rechts neigt. Durch die Drehung um zirka 45° nach rechts bringe ich den vorderen vertikalen Bogengang, der bei gewöhnlicher aufrechter Kopfhaltung mit der Sagittalebene einen Winkel von 45° einschließt (Schönemann [15]), in die Sagittalebene; durch die Neigung um 90° nach rechts wird die Gegend der beiden Ampullen (des rechten äußeren und vorderen vertikalen Bogenganges) der tiefste Punkt des ganzen Labyrinths. Ich habe nun Versuche an Radikaloperierten angestellt, die eine große retroaurikuläre Öff-

Digitized by Google
Original from UNIVERSITY OF CALIFORNIA
Generated on 2019-10-24 13:34 GMT / http://hdl.handle.net/2027/uc1.b3252760
Public Domain in the United States, Google-digitized / http://www.hathitrust.org/access_use#pd-us-google

nung hatten, bei denen aber die ganze Operationshöhle schon trocken und vollständig ausgeheilt war; ich versuchte, die Gegend der beiden oben erwähnten Ampullen isoliert mit kaltem Wasser zu bespülen, ohne die übrige Labyrinthwand auch zu bespritzen; ich füllte zu diesem Zwecke die ganze Höhle mit Ausnahme der Ampullengegend mit einer Masse, die die Wärme schlecht leitet, aus, um so die Ampullengegend isoliert abkühlen zu können; nach verschiedenen Versuchen mit verschiedenen Plombenmassen nahm ich Paraffin mit dem Schmelzpunkt von 40° C. Paraffine mit höherem Schmelzpunkt reizen, flüssig eingegossen, das Labyrinth; Paraffin mit 37° Schmelzpunkt erstarrt wiederum nicht in der Operationshöhle.

Ich setzte auf die Ampullengegend ein Gummidrainrohr von einem Kaliber, das der Ausdehnung der Ampullengegend entsprach; diese ist bei einer geräumigen Operationshöhle unschwer aufzufinden; natürlich nicht mit absoluter Genauigkeit, sondern nur annäherungsweise; das aufgesetzte Ende des Drainröhrchens wurde mit einem Wattekügelchen ausgefüllt; dies hatte den Zweck, daß von dem auf 40° erwärmten und jetzt in die Höhle gegossenen Paraffin nichts in das Röhrchen eindringen konnte; so stak schließlich das Drainröhrchen in einer erhärtenden Paraffinmasse, welche die ganze Höhle erfüllte; die raschere Erstarrung der Masse wurde durch Anblasen mit Luftduscheballons bewirkt; nachdem nun die ganze Masse erhärtet war, entfernte ich vorsichtig die Watte aus dem Drainröhrchen, ließ den Pat. die oben erwähnte Kopfstellung einnehmen und den Kopf in dieser Stellung recht gut fixieren; ich hatte auf diese Weise Gelegenheit, die Ampullengegend kalt anspritzen zu können, ohne die übrige Labyrinthwand auch abzukühlen, zum mindesten konnte die Abkühlung der übrigen Labyrinthwand erst nach längerer Zeit erfolgen; die Ausspritzung durch das Drainrohr erfolgte mit einem geraden Attikröhrchen.

Ich habe nun bei diesem Experiment Folgendes gefunden: Während bei diesem Pat., wenn bei demselben bei aufrechter Kopfstellung die Radikaloperationshöhle kalt ausgespritzt wurde, schon nach ein paar Sekunden sofort lebhafter rotatorischer Ny nach rechts auftrat (Pat. war links operiert) mit sehr heftigem Schwindel, trat bei Ausspülung in der oben erwähnten Stellung selbst nach 2 Minuten kein Schwindel auf, kein deutlicher Ny, sondern nur unbestimmte Bewegungen beider Bulbi; bei Aufrichtung des Kopfes jedoch war sofort typischer rotatorischer Ny nach rechts vorhanden mit starkem Schwindel; ich wiederholte dieses Experiment des öfteren an diesem Pat., immer mit demselben Resultate.

Diese aufgetretenen unbestimmten Bewegungen der Bulbi kann man sich dadurch erklären, daß es nicht möglich ist, mit absoluter Genauigkeit in dieser Radikaloperationshöhle die Ampullengegend zu bestimmen und daß man dabei

Digitized by Google
Original from UNIVERSITY OF CALIFORNIA
Generated on 2019-10-24 13:34 GMT / http://hdl.handle.net/2027/uc1.b3252760
Public Domain in the United States, Google-digitized / http://www.hathitrust.org/access_use#pd-us-google

vielleicht eine Partie des Labyrinths bespülte, die knapp neben den beiden Ampullen lag, so daß doch eine geringe Endolymphbewegung auftrat, da eben nicht der tiefste Punkt des Labyrinths bespült wurde; ferner kann ja auch, wenn wirklich genau die Ampullengegend abgekühlt wird, eben in den Ampullen selbst eine, wenn auch nur äußerst geringgradige Endolymphbewegung entstehen, welche die beobachteten Bulbusbewegungen erklären würde.

Resumé.

Wir können nach all dem Erörterten Folgendes sagen: Für die Richtigkeit der Erklärung des kalorischen Nystagmus durch Bewegungen der Endolymphe sprechen erstens die Resultate der Untersuchungen über den kalorischen Nystagmus bezüglich seiner Veränderung bei Änderung der Kopfstellung und Körperlage, zweitens das von mir ausgeführte und oben erwähnte Experiment streng lokalisierter Labyrinthabkühlung.

Nach all dem Gesagten müssen wir daher an der physikalischen Erklärungstheorie des kalorischen Nystagmus festhalten, weil uns diese Theorie in natürlicher und ungezwungener Weise alle Erscheinungen des kalorischen Nystagmus erklärt. Die von Bartels für den kalorischen Nystagmus aufgestellte Erklärungstheorie müssen wir wenigstens beim Menschen als nicht zutreffend und daher als unrichtig erklären.

Literatur: 1. R. Bárány, Weitere Untersuchungen über den vom Vestibularapparat des Ohres reflektorisch ausgelösten rhythmischen Nystagmus und seine Begleiterscheinungen. O. Coblentz, Berlin 1907. — Derselbe, Physiologie und Pathologie des Bogengangapparates beim Menschen. F. Deuticke, Leipzig und Wien 1907. — Derselbe, Diskussionsbemerkung in den Verhandl. d. Deutschen Otologischen Gesellsch., 1910, pag. 202. — 2. Gradenigo, Archivio italiano di Otologia, 1906. — 3. Hautant, Examen fonctionnel des canaux semicirculaires par le réflexe nystagmique. Annal. des malad. de l'oreille, 1908, Nr. 9. — 4. Nuernberg, Beiträge zur Klinik der Labyrintheiterungen. Leipzig 1908. — 5. Kerrison, The phenomena of vestibular irritation in acute suppurative labyrinthitis, 1909. — 6. Lombard et Halphen, Le nystagmique réflexe provoqué comme méthode de diagnostic des états functionnels de l'appareil vestibulaire. Progrès méd., 18. avril 1908. — 7. Brünings, Über neue Gesichtspunkte in der Diagnostik des Bogengangsapparates. Verhandl. d. Deutschen Otol. Gesellsch., Dresden 1910. — Derselbe, Beiträge zur Theorie, Methodik und Klinik der kalorimetrischen Funktionsprüfung des Bogengangapparates. Zeitschr. f. Ohrenheilk., 1911, Bd. LXIII. — 8. W. Brock, Untersuchungen über die Funktion des Bogengangapparates bei Normalen und Taubstummen. Arch. f. Ohrenheilk., Bd. LXXI, Sonderabdruck, Leipzig 1907. — 9. M. Rosenfeld, Zeitschr. f. d. gesamte Neurol. u. Psych., 1910, Bd. IV, H. 2. — 10. J. Kubo, Arch. f. d. gesamte Physiol., Bd. 114 u. 115. — 11. Ch. Davranches, Annales des maladies de l'oreille, du larynx etc., 1910, Nr. 5. — 12. Maupetit, Sur le Nystagmus rythmique provoqué. Revue hebdom. clinique, Bordeaux 1908. —

Digitized by Google
Original from UNIVERSITY OF CALIFORNIA
Generated on 2019-10-24 13:34 GMT / http://hdl.handle.net/2027/uc1.b3252760
Public Domain in the United States, Google-digitized / http://www.hathitrust.org/access_use#pd-us-google

13. Ewald, 35. Wanderversammlung südwestdeutscher Neurologen in Baden-Baden. 1910. — Derselbe, „Der Schwindel". Wien-Leipzig 1911. — 14. Bartels, Über Regulierung der Augenstellung durch den Ohrapparat. Mitteilung I, II und III in Graefes Archiv f. Ophthalm., 1910 und 1911. — 15. A. Schönemann, Schläfenbein und Schädelbasis. Eine anatomisch-otiatrische Studie. Neue Denkschriften der allgem. schweiz. Gesellsch. f. d. ges. Naturwissenschaften, 1906, Bd. XL, Abh. 3.

Vereinsberichte.

Berliner Otologische Gesellschaft.

Sitzung vom 26. April 1912.

Vorsitzender: Passow.
Schriftführer: Beyer.

1. Vor der Tagesordnung demonstriert Herr Passow einen Knaben, bei dem er wegen eingesunkener Nase eine Plastik mit einem Stück aus der Tibia ausgeführt hat. Die Incision wurde unten in der Nasenscheidewand dicht an der Oberlippe gemacht, die Haut am Nasenrücken unterminiert und das Tibiastück darunter geschoben. Von beiden Seiten wurde es dann durch eine große Michelsche Klammer, wie sie Wagener zur Gaumennaht nach Tonsillektomie angegeben hat, fixiert.

Diskussion.

Sonntag berichtet über einen ähnlich operierten Fall, jedoch wurde statt des Knochens Knorpel vom Rippenbogen benutzt. In einem zweiten Fall von platter Nase ergab die von Joseph angegebene Methode (seitliche Sägeschnitte und Aufrichtung der Nasenbeine) ein gutes Resultat.

Halle erscheint die Fixierungsmethode mit der Wagenerschen Klammer gut.

2. Lehmann demonstriert 3 Patienten:

a) Außerordentlich ausgedehntes Cholesteatom, in welches Labyrinth und Schnecke vollkommen aufgegangen waren, nur einige Knochenreste waren von ihnen noch zu finden.

b) Medulläres Carcinom der Nase, ausgehend von der mittleren Muschel.

c) Plattenepithelcarcinom der Ohrmuschel.

3. Wagener demonstriert ein Kind mit einseitiger Choanalatresie, das er noch v. Eickenscher Methode operiert hat. Er führte erst die submuköse Septumresektion aus, resezierte einen Teil des Vomer, legte die Schleimhaut auf die Seite und entfernte zwischen den Blättern des Septums die Atresie mit der Stange. Der Erfolg war gut. Als Ursache der schlechten Resultate bei dem bisher üblichen Vorgehen hält er das leichte Vorkommen von Nebenverletzungen.

Diskussion.

Kramer wendet ein, daß eine Septumoperation nicht ohne zwingenden Grund gemacht werden solle. Es würde schließlich genügen, wenn man den vorderen Teil des Septums stehen läßt und nur das hintere Drittel entfernt.

Generated on 2019-10-24 13:34 GMT / http://hdl.handle.net/2027/uc1.b3252760
Public Domain in the United States, Google-digitized / http://www.hathitrust.org/access_use#pd-us-google
Digitized by Google
Original from UNIVERSITY OF CALIFORNIA

Wagener hält gerade die Wegnahme des vorderen Teils des Septums für vorteilhaft, da dann eine leichtere Bewegung der Instrumente in der Tiefe möglich ist.

4. Beyer berichtet über einen Fall von Cholesteatom mit Sinus- und Bulbusthrombose, der 4 Tage nach der Operation starb. Kurz vor dem Exitus hatte er Schmerzen in der Nackenmuskulatur und konnte den Kopf nicht gut bewegen, so daß an Meningitis gedacht wurde. Da aber weder Kernig noch sonstige andere Symptome für diese Diagnose sprachen, wurde die Lumbalpunktion unterlassen. Bei der Autopsie fanden sich als Ursache der Schmerzhaftigkeit zahlreiche kleine Abszesse in der Nackenmuskulatur, die durch Weiterleiten der Entzündung durch die Condyloidea anterior und posterior entstanden waren. Eine Meningitis war noch nicht entstanden, wäre aber sicher nicht ausgeblieben, weil die Condyloidea anterior ergriffen war.

Diskussion.

Lenz hat einen Pat. mit Sinusthrombose operiert, bei dem während der Nachbehandlung eine phlegmonöse Schwellung der Nackenmuskulatur auftrat, die aber spontan zurückging. Er dachte auch damals an eine Thrombose der Condyloidea posterior, eine Tatsache, auf die auch schon Macewen hingewiesen hat.

Beyer bemerkt, daß die Prognose bei Entzündung der Condyloidea posterior besser ist als bei Entzündung der anterior.

5. Clauss berichtet über mehrere Fälle, die ihm mit Verdacht auf Kieferhöhleneiterung zugeschickt wurden und bei denen die Kieferhöhle sich als gesund erwies. Als Ursache der Beschwerden stellte sich bei diesen Fällen eine Erkrankung des Alveolarfortsatzes durch kranke Zahnwurzeln heraus, obwohl von autoritativer zahnärztlicher Seite die Zähne für gesund erklärt worden waren. Die Erkrankungen waren immer deutlich feststellbar durch Film-Röntgenaufnahmen, deren Anfertigung Vortragender in zweifelhaften Fällen empfiehlt.

A. Sonntag (Berlin).

Oto-laryngologische Gesellschaft zu Kristiania.

Sitzung vom 4. März 1912.

Vorsitzender: Prof. Uchermann.
Schriftführer: Dr. Fleischer.

Uchermann demonstrierte ein 13jähriges Mädchen mit **geheiltem Epiduralabsceß und Gehirnabsceß (Emollitio cerebri),** das am 29. IX. 1911 wegen Otitis med. suppur. von achttägiger Dauer in die Klinik aufgenommen wurde. Sie hatte am Morgen desselben Tages einen Anfall von Schüttelfrost sowie Schmerzen hinterm Ohr gehabt und war bei der Aufnahme abends vollständig soporös. Temp. 39, Puls 120. Empfindlichkeit und Schwellung über dem Processus mast. Im Ohrgang ein Polyp. Die Kranke antwortet bei der Anrede verwirrt. Bei Lumbalpunktion klare Flüssigkeit. Am selben Abend wurde eine Radikaloperation vorgenommen mit Bloßlegung von Sinus und Dura über dem Tegmen tympani und mastoideum. Sinus normal. Dura mastoidea ist verdickt, mißfarbig, mit nekrotischem Belag, kein Durchbruch. Tags darauf Temp. 38·5. Die Kranke hat nachts geschlafen; im übrigen ist der Zustand ungefähr wie

Digitized by Google
Original from UNIVERSITY OF CALIFORNIA
Generated on 2019-10-24 13:34 GMT / http://hdl.handle.net/2027/uc1.b3252760
Public Domain in the United States, Google-digitized / http://www.hathitrust.org/access_use#pd-us-google

am vorhergehenden Tage. Sie spricht hin und wieder einige unartikulierte Worte, die nicht zu verstehen sind, macht aber nicht den Eindruck, bewußtlos zu sein. Wenn man sie anredet, fixiert sie in der Regel den Sprechenden. Beim Vorzeigen verschiedener Gegenstände, wie Messer, Schlüssel etc., vermag sie nicht deren Namen zu sagen, deutet aber gleichzeitig an, daß sie sich dessen bewußt ist. Fragt man sie, ob ihr der Kopf weh tue, sieht sie verständnislos aus, fragt man sie schriftlich, so antwortet sie: nein. Es ist also sensorische und amnestische Aphasie vorhanden. Temperatur denselben Nachmittag 40·2. Bei der Spaltung der Dura mastoidea läßt sich Ramollissement des angrenzenden Gehirnteiles nachweisen, wovon ungefähr ein Teelöffel voll entfernt wird. Beim Einführen einer gebogenen Zange (Péan) hat man das Gefühl, medialwärts und dorsalwärts in eine Höhle von ungefähr der Größe einer Walnuß zu kommen. Es wurde ein Glasdrain eingeführt. Kultur der ramollierten Masse: Staphylokokken. Tags darauf Temperatur 39·4, aber klarer. Sie verlangt Wasser, das sie „ba“ nennt. Beim Verbandwechsel zeigt es sich, daß zwischen dem Knochen und der Dura Eiter herausfließt. Mit einer Sonde gelangt man in eine Höhle, die sich nach vorn und nach oben zwischen Dura und dem Knochen in einer Länge von zirka 2 Zoll bis zum vordersten Teil der Temponalregion erstreckt. Der Knochen wird daher in der Ausdehnung von ungefähr einem Zweikronenstück entfernt. In dem Drainröhrchen, das in den Gehirnabsceß führt, kein Eiter. Bei Einführung einer Zange in derselben Richtung wie die bloßgelegte Dura kommt etwas ramollierte Gehirnmasse und dünne Flüssigkeit heraus. Es wurde wieder ein Glasdrain eingeführt. Am 3. X. sind Temperatur und Puls normal. Die Aphasie ist unverändert. Die Kranke antwortet auf Fragen nur „ja“ und „nein“, sieht sich aber interessiert umher und scheint zu verstehen. Am 4. X. wird die Drainröhre entfernt. Auf die Frage, wie ein Schlüssel heiße, antwortet sie: „Was steckt in . . . . (ich: „der Schieblade?“) . . . . „ja“ (ich: „Schlüssel?“) . . . . „ja“ (norwegische Wortstellung).

5. X. Die Kranke ist heute klar. Auf die Frage, wie ein Finger heiße, antwortet sie nach einer Bedenkzeit von 10 Sekunden: „Finger“. Das Wort „Hand“ vermag sie nicht zu finden. Später normaler Verlauf. Die Wunde wurde durch Plastik geschlossen. Die Kranke hört bei der Entlassung 21. II. Flüstersprache 1 *m*. Rinne + 10, Schwab + 10.

Hier wurde also der Gehirnabsceß im frühesten Stadium geöffnet, wo er noch den Charakter einer Emollition hat. Der umfangreiche epidurale Absceß ist wahrscheinlich viel älter und im Verhältnis zum Gehirnabsceß primär.

Uchermann demonstrierte darauf einen Pat., dessen **Nasenrachenfibrom** auf transmaxillarem, nasalem Wege à la Denker entfernt worden war. Es ist dies der fünfte Fall[1]), der im Laufe von $1^1/_2$ Jahren mit diesem Leiden in die Klinik aufgenommen wurde. Alle waren junge Männer; die Geschwülste waren von mittlerer Größe und gingen alle von der Vorderfläche vom Corpus os. sphenoidei recessus ethmoideo-sphenoidalis, dem Choanalrand und dem unmittelbar angrenzenden Teil der unteren Fläche aus, in allen Fällen mit größeren oder kleineren Auswüchsen nach der Epipharynx verbunden. In allen Fällen ging die Exstirpation ohne wesentliche oder gefährliche Blutung (mit Hilfe einer starken geraden oder gebogenen Geschwulstzange) vor sich, indem sie sich stets schnell durch Tamponade hemmen ließ. Ich habe daher auch kein größeres Bedürfnis gefühlt, die Kuhnsche Intubation anzuwenden, selbst wenn

[1]) Kurz nachher ein sechster Fall.

Digitized by Google
Original from UNIVERSITY OF CALIFORNIA
Generated on 2019-10-24 13:34 GMT / http://hdl.handle.net/2027/uc1.b3252760
Public Domain in the United States, Google-digitized / http://www.hathitrust.org/access_use#pd-us-google

sie gewisse Vorteile der Narkose gegenüber darbieten dürfte. Den großen Fortschritt in der Behandlung verdankt man dem Nachweis, den Jacques u. a. geliefert haben, nämlich daß die Geschwülste von der genannten Region in der „obersten Etage" der Nasenhöhle ausgehen und nicht, wie früher angenommen und nach wie vor von chirurgischer Seite festgehalten wurde, von dem basalen Teil des Craniums über der Fornix (Pars basilaris os occipites und speziell das fibröse Gewebe zwischen diesem und dem Atlas).

Für die Richtigkeit der Annahme seitens der Rhinologen sprechen auch die auf der hiesigen Ohren- und Halsklinik beobachteten Fälle. Sie werden ausführlicher in einer Festschrift veröffentlicht werden, die im Laufe des Frühjahrs zu Ehren des Ungarn Onodi erscheinen wird.[1])

Die Geschwülste dürfen nicht primär von der Pharynx aus angegriffen werden, wodurch die Radix nicht erreicht wird, sondern von der Nase aus. Die früheren schlechten Ergebnisse mit zuweilen tödlichen Blutungen sind eben darauf zurückzuführen, daß man die Operation von der verkehrten Seite in Angriff nahm. Bleibt dagegen nach dem nasalen Eingriff ein Rest der Geschwulst übrig, so ist nichts im Wege, diesen vom Rachen aus zu entfernen, falls dies am bequemsten erscheint. Ein retronasaler Tampon ist dann leicht anzubringen, zum Beispiel mit einer Bellocqschen Röhre. Kleinere Reste lassen sich durch Galvanokaustik oder Thermokauter entfernen. In 4 Fällen war die Heilung schnell und ohne Rezidiv. Im demonstrierten Falle mußte die Operation wiederholt werden wegen eines Rezidivs, das wesentlich vom Sinus sphenoidalis ausging und längerer Behandlung mit Galvanokaustik trotzte. Der Pat. ist jetzt geheilt und wird in einigen Tagen entlassen werden.

Uchermann demonstrierte einen **Fremdkörper, eine Metallklammer,** die mittelst einer Zange von einem 3jährigen Mädchen entfernt worden war. Sie saß im Introitus laryngis, mit ihrem hinteren Ende in die hypopharyngeale hintere Wand eingekeilt. Das Kind hatte schon bei der Aufnahme Fieber (38·5) und der Fremdkörper hatte alsdann zweimal 24 Stunden gesessen. Es zeigte sich, daß eine doppelzeitige Bronchopneumonie vorhanden war, an der das Kind 2 Tage später starb. Bei der Obduktion fand sich auch ein mandelgroßer Absceß in der Pharynxwand, der dem unteren Rande des Fremdkörpers entsprach.

Fleischer demonstrierte ein 12jähriges Mädchen, das am 29. I. 1912 ins Hospital aufgenommen worden war. Sie sollte 2 Stunden vor der Aufnahme eine Jahrmarktsblase verschluckt haben. Unmittelbar darauf hatte sie einen heftigen Anfall von Dyspnoe. Später war die Atemnot kaum merkbar.

Man hörte einen schwachen Stridor, keine Einziehungen. Bei der Laryngoskopie war nichts Abnormes zu sehen, der obere Teil der Trachea war gut zu sehen.

Bei Untersuchung der Lungen war die Respiration auf beiden Seiten gleich. Die Kranke war sehr ängstlich — mit einem Puls von zirka 112 —, befand sich aber sonst wohl. Sie konnte ohne Beschwerden essen und trinken. Es wurde sofort Tracheotomia inf. unter Chloroformnarkose vorgenommen. Bei Einführung einer Piniazekschen Tube sah man das Mundstück des Fremdkörpers schräge über der Bifurkatur liegen. Die Blase lag im linken Bronchus, während das freie Ende des Mundstückes gerade über der Mündung des rechten Brochus stand. Es gelang mit Leichtigkeit, den Fremdkörper mit

[1]) In der Monatsschr. f. Ohrenheilk. etc. 1912, H. 5 erschienen.

Digitized by Google
Original from UNIVERSITY OF CALIFORNIA
Generated on 2019-10-24 13:34 GMT / http://hdl.handle.net/2027/uc1.b3252760
Public Domain in the United States, Google-digitized / http://www.hathitrust.org/access_use#pd-us-google

einer Pattersonschen Zange zu entfernen. Es stellte sich heraus, daß es eine gewöhnliche Jahrmarktsblase war, im ganzen zirka 6 *cm* lang (3 *cm* Blase und 3 *cm* Mundstück) und mit einem Diameter von 9—11 *mm*. Der Fremdkörper hat augenscheinlich ruhig in der Trachea gelegen, da die Blase sich an die Wand festgeklebt hatte und ist dann wegen der starken Hustenstöße am Schlusse der Tracheotomie in den linken Bronchus aspiriert. Bemerkenswert ist die Nichtübereinstimmung zwischen dem großen Fremdkörper und der geringen Dyspnoe. Letztere war bei der Untersuchung so wenig hervortretend, daß die Krankengeschichte dem Untersucher höchst unwahrscheinlich vorkam.

Wetterstad demonstrierte einen **Ozaena**-Patienten, der 9 Monate früher mit submukösen Paraffininjektionen behandelt worden war. Die Nase hatte ein annäherungsweise normales Aussehen.

Heidenreich zeigte das **Instrumentarium zu Kuhns peroraler Intubage.**

Referate.

I. Allgemeines.

Beiträge zur Klinik der Tonperzeptionsanomalien. Von Jörgen Möller (Kopenhagen). (Zeitschr. f. Ohrenheilk., LXV. Bd., 1. H.)

Verfasser berichtet über 3 Fälle von Anomalien der Tonperzeption, welche — da es sich um musikalisch gebildete Personen handelte — Gelegenheit boten, genaue und verläßliche Untersuchungen vorzunehmen. In einem Falle handelte es sich um abnorme Resonanzerscheinungen, bedingt durch einen leichten Mittelohrkatarrh, wobei der Resonanzton bei den einzelnen durch jahrelange Zwischenräume getrennten Attacken immer derselbe war, nur bisweilen ein wenig nach oben oder unten gleitend; besonders bemerkenswert erscheint es, daß er außer durch einen Ton derselben Höhe auch durch etwas tiefere Töne, nie aber durch einen höheren Ton ausgelöst wurde, ferner, daß auch die subjektiven Gehörserscheinungen in derselben Tonhöhe auftraten.

Der zweite Fall muß als eine Diplacusis dysharmonica binauralis angesprochen werden, wobei es sich tatsächlich um ein Falschhören und nicht um eine Verwechslung von Tonhöhe und Klangfarbe handelte. Besonders erwähnenswert ist das ständige Wechseln der Tongebiete, in denen das Falschhören stattfand, und der Umstand, daß die Grenztöne zwischen Tiefhören und Hochhören als ein Gewirr von Tönen mit Vorherrschen des richtigen Tones empfunden wurden. Die Bezirke des Falschhörens wurden allmählich eingeengt, bis sich schließlich das normale Tongehör wieder einstellte. Grundleiden: Tubenokklusion und — nach Ansicht Möllers — konsekutive Labyrinthhyperämie, welche die Diplacusis hervorrief.

Der dritte Fall endlich stellt eine bisher selten beobachtete reine Amusie vor ohne anderweitige zerebrale Störungen, offenbar mit Ausschaltung des dem Wernickeschen Zentrum entsprechenden Zentrum für Tonklangbildung.

Generated on 2019-10-24 13:34 GMT / http://hdl.handle.net/2027/uc1.b3252760
Public Domain in the United States, Google-digitized / http://www.hathitrust.org/access_use#pd-us-google
Digitized by Google
Original from UNIVERSITY OF CALIFORNIA

Möller glaubt, daß es sich um ein funktionelles Leiden handle, erstens, weil es unwahrscheinlich ist, daß sich ein organisches Leiden auf ein so kleines Gebiet beschränken sollte, zweitens aber, weil bei dreien von den vier bisher publizierten Fällen reiner Amusie der Zustand ein vorübergehender war. Jedenfalls handle es sich aber um eine Erkrankung des Zentralorganes für Tonperzeption und nicht um ein Labyrinthleiden, da das Hörvermögen — wenn auch herabgesetzt — doch immerhin als ein relativ gutes bezeichnet werden muß.

Lawner.

Zur Pontopon-Skopolaminnarkose. Von Fleischner (Prag). (Münchener med. Wochenschrift, 56. Jahrg., Nr. 23.)

An der Prager deutschen oto-rhinologischen Klinik wurde bei 60 Operationen (Aufmeißelung des Proc. mast. mit Eröffnung des Antrums, Radikaloperationen und Labyrinthoperationen u. a.) die Pantopon-Skopolaminnarkose in Verbindung mit der Chloroform-Äthertropfnarkose angewandt. Die günstigen Erfahrungen anderer wurden hierbei im allgemeinen bestätigt. Verwandt wurde zur Injektion eine $1^0/_{00}$ige Lösung des Merckschen Scopolamin. hydrobrom. und die $2^0/_0$ige Pantoponlösung von Sahli, beide möglichst frisch bereitet. Die erste Injektion wurde zirka $1^1/_2$ Stunden, die zweite $^1/_2$ Stunde vor Beginn der Narkose gemacht. „Die Pat. wurden meist taumelnd, wie betrunken, auf den Operationstisch gebracht, und kleine Mengen der Billroth-Mischung genügten, um vollständige Anästhesie zu erzielen." Bei Alkoholikern und bei Pat. mit veränderten Meningen ist eine vorsichtige Dosierung angezeigt.

Reinhard.

Über ein neuartiges künstliches Trommelfell. Von Menz (Leoben). (Deutsche med. Wochenschr., 59. Jahrg., Nr. 21.)

Verfasser verwendet als künstliche Trommelfelle jene feinmaschige Gummimasse, aus der die bekannten Badeschwämme bestehen. Es werden entweder längliche zylindrische Stückchen oder runde Plättchen geschnitten, durch Auskochen sterilisiert und mit Glycerin getränkt, vom Pat. selbst eingeführt. Das Trommelfell muß anfangs täglich abends entfernt und morgens nach Säuberung mit Wasser und Tränkung mit Mentholglycerin neu eingeführt werden. Zeigt sich, daß Pat. dasselbe reaktionslos verträgt, so kann man versuchen, es mehrere Tage lang im Ohr zu lassen, vorausgesetzt, daß die Ohreiterung seit Jahren geheilt ist. Bei noch bestehender Mittelohreiterung wird das Sekret durch die Maschen drainiert. Die Länge der Stückchen beträgt 3—4 *cm*, der Durchmesser 5 oder 10 *mm*; zu beziehen durch die Firma Leiter in Wien.

Reinhard.

II. Äußeres Ohr und Mittelohr.

Über die im Verlaufe chronischer eitriger Mittelohrprozesse vorkommenden Komplikationen seitens des äußeren Gehörganges. Von A. Hejman (Warschau). (Gazeta Lekarska, 1911, Nr. 8.)

Im Verlaufe chronischer Mittelohreiterungen können Erscheinungen auftreten, wie heftige Ohren- und Kopfschmerzen, Schwellung der hinteren Ge-

Digitized by Google
Original from UNIVERSITY OF CALIFORNIA
Generated on 2019-10-24 13:34 GMT / http://hdl.handle.net/2027/uc1.b3252760
Public Domain in the United States, Google-digitized / http://www.hathitrust.org/access_use#pd-us-google

hörgangswand, Empfindlichkeit des Warzenfortsatzes u. dgl., welche eine ernste Komplikation seitens des Schläfebeines vortäuschen, während es sich nur um eine hinzugetretene Otitis externa handelt, verursacht durch fehlerhafte Behandlung, zerfallenden Eiter, Verunreinigung, Verletzungen u. dgl., wie es Verfasser oft beobachtet hat. Druckempfindlichkeit am Tragus und in der Gegend zwischen Lobulus und Warzenfortsatz, geringere Empfindlichkeit am Warzenfortsatz, das Fehlen einer Steigerung der Schwerhörigkeit (? Ref.), sprechen für eine Affektion des äußeren Gehörganges und gegen eine ernstere Komplikation. Übrigens reicht eine kurze Beobachtungszeit, innerhalb welcher die entzündlichen Erscheinungen seitens des äußeren Gehörganges gewöhnlich zurückgehen, aus, um jeden Zweifel zu beheben. Spira.

Bericht über Mastoidfälle mit besonderem Hinweis auf die Diagnose. Von med. Dr. J. M. Stevens (San Francisco). (California State Journ. of Med., Vol. X, Nr. 4. April 1912.)

Die vom Verfasser berichteten Fälle zeigen gewöhnlichen Verlauf; sie sind nur dadurch charakterisiert, daß die Schmerzempfindlichkeit über dem Warzenfortsatz ganz unbedeutend war, während sich der Warzenfortsatz selbst als fast vollständig zerstört erwies. Im ersten Falle waren Streptokokken, im zweiten in kurzen Ketten angereihte Kokken anwesend. Verfasser schließt seinen Bericht mit einer erschöpfenden Besprechung der diagnostisch wichtigen Punkte. Glogau.

Angeborene Fistel vor der Ohrmuschel. Von Bertran y Castillo. (Boletin de Laringologia, April—Juni 1912.)

Auf der Helix beider Muscheln befindet sich eine kleine Öffnung, durch welche eine serös-eitrige Flüssigkeit sickert; die Haut der Umgebung ist gerötet; der Fistelgang hat eine Richtung nach unten und mißt 1 *cm* Länge. Excision des Ganges; Heilung per secundam, weil das Kind den Verband abriß und die Eltern die Wunde mit unreinen Lappen bedeckten. In der Familie war keine solche Mißbildung zu verzeichnen. Menier.

Die Diagnose und Behandlung von Aspergillosis des äußeren Gehörganges. Von med. Dr. E. P. Hoever (Jacksonville, Fla.). (Medical Council, Vol. XVII März 1912.)

Bericht über 8 Fälle. Verfasser benutzt nach Auswaschung der Massen starke Lösungen von Argyrol und Silbernitrat, ferner alkoholische Sublimatlösung und Jodtinktur. Glogau.

III. Labyrinth und Hörnerv.

Die diffuse eitrige Labyrinthitis, ihre Diagnose und Beziehung zu intrakraniellen Komplikationen. Von Julius Auerbach, MD. (New-York). (New York Med. Journ., 30. Dezember 1911.)

Eine übersichtliche Zusammenfassung der bekannten Labyrinthsymptome in diagnostischer und differentialdiagnostischer Hinsicht. Otto Glogau.

Digitized by Google
Original from UNIVERSITY OF CALIFORNIA
Generated on 2019-10-24 13:34 GMT / http://hdl.handle.net/2027/uc1.b3252760
Public Domain in the United States, Google-digitized / http://www.hathitrust.org/access_use#pd-us-google

Neuritis des Trigeminus, des Facialis und des Acusticus als Symptomenkomplex eines Herpes zoster oticus. Von Dr. O. Muck (Essen a. d. Ruhr). (Zeitschrift f. Ohrenheilk., LXIV, H. 3.)

Beschreibung eines jener seltenen Fälle von polyneuritischer Entzündung der Endausbreitung des Trigeminus an der Ohrmuschel, welche Körner (1904) als Herpes zoster oticus kennzeichnete; sekundäre Beteiligung des Facialis, Mitaffektion des Nervus cochlearis und vestibularis und — was den Fall besonders interessant macht — eine Mitbeteiligung des Nervus membranae tympani, die zu einer eigentümlichen Form der Meningitis führte. Die bestehenden Anastomosen zwischen Trigeminus, Facialis und Acusticus erklären das Übergreifen der Entzündung von Nerv zu Nerv. Lawner.

Ein Fall von Polyneuritis cerebralis menieriformis (Frankl-Hochwart). (Przypadek polyneuritis cerebralis menieriformis.) Von J. Rothfeld (Lemberg). (Lwowski Tygodnik Lekarski, 1911, Nr. 20.)

Plötzlicher Beginn der Krankheit mit doppelseitiger Gesichtslähmung und schwankendem Gang. Ursache unbekannt. Im Laufe von mehreren Wochen traten hinzu: progressive Schwerhörigkeit bis zur vollständigen Taubheit beiderseits, sensible Störungen im Gebiete des rechten Trigeminus, Funktionsstörungen im Vestibularapparat. Nach einigen Wochen besserte sich die linksseitige Gesichtslähmung, in einem geringeren Grade auch der rechte Facialis, auch das Ohrenrauschen nahm ab. Bestehen blieben die Taubheit und die Affektion im rechten Trigeminus. Verfasser schließt aus Gehirnblutung (die aufeinander folgende Entwicklung der Erscheinungen, der günstige Allgemeinzustand), Lues (Wassermann), Tumor cerebri (akuter Beginn, Fehlen von Druckerscheinungen) und kommt zum Schlusse, daß es sich um eine Polyneuritis handeln muß, wie sie auf rheumatischer oder infektiöser Basis aufzutreten pflegt. Von anderen ähnlichen, aus der Literatur angeführten Fällen unterscheidet sich der besprochene durch die Affektion einer größeren Anzahl von Nerven beider Faciales, beider Acustici, durch den bedeutenden Zwischenraum zwischen dem Auftreten der Affektionen der verschiedenen Nerven und durch die über ein Jahr lang dauernde Taubheit. Die Prognose quoad auditum ist in diesem Falle ungünstig. Spira.

IV. Otochirurgie.

Otitische lymphadenogene Septico-Pyämie. Von Dr. Erich Ruttin (Wien). (Passow und Schäfer, Beiträge etc., Bd. V, H. 1.)

Ruttin beschreibt ein neues Krankheitsbild: Infektion der tiefen zervikalen Lymphdrüsen durch eine akute Otitis, Übergreifen der periglandulären Entzündung auf die Jugulariswand, Phlebitis der V. jugularis mit Bildung einer wandständigen Thrombose, Sepsis, Jugularisunterbindung mit Resektion der erkrankten Gefäßpartie, Heilung. Der Infektionsmodus ist verständlich, da nach den Untersuchungen von Most „die lateralen, tiefen zervikalen Lymphknoten

Generated on 2019-10-24 13:34 GMT / http://hdl.handle.net/2027/uc1.b3252760
Public Domain in the United States, Google-digitized / http://www.hathitrust.org/access_use#pd-us-google
Digitized by Google
Original from UNIVERSITY OF CALIFORNIA

auch hier wiederum, wie an gewissen Partien des äußeren Ohres, sowohl die erste als auch die zweite Etappe für die Lymphgefäße des mittleren Ohres darstellen". Bondy.

Sinusduplicatur. Von Dr. H. Beyer (Berlin). (Passow und Schäfer, Beiträge etc., Bd. V, H. 1.)

Bei der Freilegung des Sinus im Verlaufe einer Aufmeißelung fand sich medial vom Sinus ein bläulich gefärbter Strang, der den Eindruck einer Abzweigung des Sinus machte. „Etwa aus der Mitte des bloßgelegten breiten Sinusbogens entspringt ein schmälerer zweiter Sinus, der mit seinem anliegenden oberen Teil eine Biegung nach unten beschreibt und parallel mit dem Hauptsinus sich in die Tiefe zum zweiten Knie senkt." Mitteilung eines zweiten von Heine beobachteten, aber nicht publizierten Falles mit Obduktionsbefund. Bondy.

Fall einer otitischen Thrombophlebitis sinus transversi. Operation. Heilung. (Przypadek zapalenia zakrzepowego zatoki poprzecznej pochodrewia usznego. Operacya. Wykdrowienie.) Von T. Heiman. (Medycyna i Kronika Lekarska, 1911, Nr. 5.)

Die Wände des Sinus waren verdickt und kollabierten nicht nach der Exzision eines Teiles derselben. Heiman schließt, daß hier unzweifelhaft die Thrombose sekundär, als Folge der vorausgegangenen entzündlichen Veränderung der Sinuswände aufgetreten war. Aus dem Falle ist zu entnehmen, wie notwendig es ist, in allen Fällen, wo an einer Ohreiterung sich Erscheinungen einer allgemeinen Infektion anschließen, ohne Zögern zur Operation zu schreiten, um der Bildung einer Thrombose vorzubeugen, und daß man dabei sich nicht auf die Trepanation beschränken, sondern den Sinus bloßlegen, anstechen, bei negativem Resultat der Punktion inzidieren und eventuellen Thrombus entleeren soll. Spira.

Über den Wert der sogenannten konservativen Radikaloperation bei der chronisch-eitrigen Otitis media. Von Prof. S. Citelli (Catania). (Bericht über den XIV. Kongreß der italienischen Gesellschaft für Laryngologie etc., Siena 1912.)

Verfasser ist kein Anhänger der sogenannten konservativen Radikaloperation des Mittelohrs, welche, wenn auch in einzelnen Fällen in funktioneller Beziehung der gewöhnlichen Radikaloperation überlegen, vom chirurgischen Standpunkt aus derselben minderwertig ist. Verfasser meint, daß diese konservative Methode nur in einzelnen Fällen indiziert ist, und zwar: 1. in jenen Fällen, bei welchen man, da die Eiterung nur einige Monate dauert, im Zweifel ist bezüglich der Wahl zwischen der Radikaloperation oder der einfachen Antrotomie; 2. bei jenen Fällen, bei welchen auf die Hörfunktion das größte Gewicht gelegt werden muß, entweder weil das zu operierende Ohr das einzig gut hörende ist oder weil es sich um Pat. handelt, bei denen das Hörvermögen höchst wichtig ist. Rimini (Triest).

Generated on 2019-10-24 13:34 GMT / http://hdl.handle.net/2027/uc1.b3252760
Public Domain in the United States, Google-digitized / http://www.hathitrust.org/access_use#pd-us-google
Digitized by Google
Original from UNIVERSITY OF CALIFORNIA

Über primäre Thrombophlebitis des Emissarium mastoideum. Von Prof. G. Gavello (Turin). (Bericht über den XIV. Kongreß der italienischen Gesellschaft für Laryngologie etc., Siena 1912.)

Mitteilung des Falles, aus welchem Folgendes geschlossen wird: 1. Das primäre Vorkommen der Thrombophlebitis des Emissarium mastoid. ist möglich. 2. Ihre Symptomatologie ist gleich derjenigen der Sinusphlebitis, mit besonderer Entwicklung des Griesingerschen Symptoms. 3. Wenn die Erscheinungen einer solchen vorhanden sind und bei der Operation eine makroskopische Veränderung des Sinus lateralis fehlt, muß auf das Vorhandensein einer Phlebitis des Emissarium mastoideum gefahndet werden. Rimini (Triest).

Zur Entstehung und Ausheilung von otitischen Kleinhirnabscessen. Aus der Universitätsklinik für Ohren-, Nasen- und Kehlkopfkranke (Prof. Kümmel) in Heidelberg. Von Dr. Karl Beck. (Zeitschr. f. Ohrenheilk., LXIV, H. 3.)

Verfasser hat aus der neueren Literatur festgestellt, daß sich die Fälle von Kleinhirnabscessen mit und ohne Labyrintheiterung fast völlig die Wage halten; allerdings könne oft nicht entschieden werden, ob die Wegleitung von der Labyrintheiterung zum Kleinhirnabsceß stattfand oder ob die Infektion bei bestehender Labyrintheiterung nicht labyrinthären Ursprungs ist. Er teilt nun die mikroskopischen Befunde von zwei interessanten Fällen mit, von welchen einer, da er unoperiert blieb, in schöner Weise den Weg erkennen läßt, den die Eiterung vom Mittelohr zum Kleinhirnabsceß und weiter zu den encephalitischen Herden nahm, während der zweite Fall die Heilungsvorgänge bei einem Gehirnabsceß illustriert. In beiden Fällen war das Labyrinth nicht beteiligt. Aus dem einen Präparat scheint mit Sicherheit hervorzugehen, daß die encephalitischen Herde nicht einfach per continuitatem, sondern durch Ausbreitung der Entzündungserreger retrograd auf präformierten Wegen entstehen, aus dem zweiten Präparat ergibt sich, daß, wenn auch die derbfaserige Bindegewebsschichte der Dura einen erheblichen Anteil an der Bindegewebsproliferation beim Heilungsprozeß nimmt, die enorme Bindegewebswucherung in der Hauptsache von den Gefäßwänden ihren Ausgang genommen hat.

Lawner.

Mastoiditis bei einem Diabetiker. Von Rueda. (Clinica y Laboratorio, 30. März 1912.)

Bei einer 70jährigen Pat. zwangen die Umstände zu einer Operation; die Läsionen boten den nekrotischen Typus dar und es existierten umfangreiche Sequester; das Labyrinth wurde nicht angerührt. Am dritten Tage kamen Brechbewegungen und Pat. starb im Coma am vierten Tage. Es scheint, daß in solchen Fällen folgende Momente an dem Mißerfolg oder vielmehr an dem Tode schuldig sind: Anhäufung von toxischen Produkten, hämolytischer Einfluß des Chloroforms. Darum sollte man immer unter lokaler Anästhesie operieren, wenn die Pat. an Zuckerkrankheit leiden; immerhin steigert dieses Leiden die Schwere des otitischen Prozesses. Menier.

Digitized by Google
Original from UNIVERSITY OF CALIFORNIA
Generated on 2019-10-24 13:34 GMT / http://hdl.handle.net/2027/uc1.b3252760
Public Domain in the United States, Google-digitized / http://www.hathitrust.org/access_use#pd-us-google

Technik und Resultate der Labyrinthoperation. Von med. Dr. Ewing W. Day (Pittsburgh). (Pennsylvania Med. Journ., Vol. XV, Nr. 7, April 1912.)

Indikationen: 1. Linderung der heftigen Symptome: große, allgemeine und besonders Kopfschmerzen, Schwindel und hohe Temperatur; 2. Vermeidung des Zustandekommens einer residualen chronischen Infektion, wie sie bei Nichtbehandlung auftritt; 3. Vermeidung von Meningitis und Kleinhirnabsceß. Im akuten Stadium genügt es, die Vestibularwand zu eröffnen und zu drainieren. Eine Fistel am horizontalen Bogengang bildet keine Indikation zur Eröffnung des Labyrinths, bloß zur Radikaloperation. Fistel, verbunden mit gutem Gehör und viel Schwindel, bedeutet Erkrankung des Vestibularapparates und bildet eine Indikation zur Eröffnung des Labyrinths. Fistel mit Taubheit und ohne Schwindel bedeutet eine alte ausgeheilte, durch die Fistel drainierte Labyrinthitis; keine Operation nötig. Fistel mit Taubheit und Schwindel bedeutet chronische ungeheilte Labyrinthitis und erfordert Eröffnung des Labyrinths. Verfasser zieht Wests Methode der Eröffnung unterhalb des Facialkanales durch das Foramen ovale jeder anderen Methode vor. Endokranielle Eröffnung ist nur indiziert, wenn gleichzeitig Exploration der mittleren und hinteren Schädelgrube erwünscht ist. Glogau.

Einige Betrachtungen über die Technik der Labyrinthektomie. (Algunas consideraciones sobre las técnicas de laberintectomía.) Von Falgar. (La oto-rino-laringologia, Januar—Februar—März 1912.)

Verfasser publiziert einige eigene Fälle, welche zeigen, daß der Operateur einen weisen Elektismus als Richtschnur haben muß; jedes Verfahren hat seine Vorteile, jedes auch seine Nachteile; man soll je nach dem vorliegenden Fall die Methode wählen und sich besonders nach der Ausdehnung und Lokalisation des Prozesses richten. Menier.

Personalien und Notizen.

Ernannt: Dr. med. et phil. Wilhelm Brünings, Privatdozent für Oto-Rhino-Laryngologie in Jena, zum außerordentlichen Professor. — Dr. G. Masini, a. o. Professor für Oto-Rhino-Laryngologie in Genua, zum ordentlichen Professor.

Habilitiert: Dr. Bellotti in Pavia für Oto-Rhinologie.

Gestorben: Geh. San.-Rat Dr. Peter Keimer, Privatdozent für Oto-Rhino-Laryngologie an der Akademie für praktische Medizin in Düsseldorf, 65 Jahre alt.

Gewählt: Geh. Med.-Rat Prof. Dr. A. Denker, Direktor der Universitätsklinik für Ohren-, Nasen-, Kehlkopfkranke in Halle a. S., zum Präsidenten des 1915 in Halle a. S. tagenden X. internationalen Otologenkongresses.

XVII. International Congress of Medicine, London 1913. Die 15. und 16. Sektion dieses Kongresses stellte folgendes Programm fest:

Section XV. Rhinology and Laryngology.

Officers. President: Sir St. Clair Thomson.

Vice-Presidents: J. B. Ball, J. W. Bond, J. Dundas Grant, D. R. Paterson, Herbert Tilley, A. Logan Turner, P. Watson Williams, Gibb Wishart, R. H. Woods.

Digitized by Google
Original from UNIVERSITY OF CALIFORNIA
Generated on 2019-10-24 13:34 GMT / http://hdl.handle.net/2027/uc1.b3252760
Public Domain in the United States, Google-digitized / http://www.hathitrust.org/access_use#pd-us-google

Council: H. S. Barwell, Adolph Bronner, J. W. Browne, H. J. Davis, J. Walker Downie, G. William Hill, J. Middlemass Hunt, H. Lambert Lack, Greville Mac Donald, John Mac Intyre, C. A. Parker, L. H. Pegler, W. Permewan, H. Betham Robinson, P. R. W. de Santi, Sir Felix Semon, E. B. Waggett, G. Wilkinson.

Secretaries: Douglas Harmer, A. Brown Kelly, Dan Mc Kenzie.

Programme of Morning Discussions at 9.30 a. m.

Thursday, August 7th. „On the recent progress of endoscopic methods as applied to the larynx, trachea, bronchi, oesophagus and stomach." Reporters — Professor G. Killian and Professor Chevalier Jackson.

Friday, August 8th. Conjoint Meeting. (The President of the Section of Laryngology to preside.) „The methods and results of treatment of diseases of the throat, nose and ear by salvarsan and other arsenical compounds." Reporters — Professor P. Gerber and Dr. André Castex.

Saturday, August 9th. „Indications for and relative values of tonsillotomy and tonsillectomy." Reporters — Professor H. Burger and Dr. J. L. Goodale.

Monday, August 11th. Conjoint Meeting. (The President of the Section of Otology to preside.) „The special treatment of the throat, nose and ear during the active stages of certain infectious fevers, namely, scarlet fever, measles, german measles, mumps, influenza, typhoid, whooping-cough, small-pox, chicken-pox, erysipelas, anterior poliomyelitis and cerebrospinal meningitis (diphtheria excluded)." Reporters — Dr. Victor Delsaux and Dr. E. W. Goodall.

Tuesday, August 12th. „The pathology and treatment of malignant growths of the nose and naso-pharynx (fibroma to be excluded)." Reporters — Professor G. Ferreri, Dr. H. Marschik and Dr. E. Lombard.

Afternoon Sessions. 3 p. m. to 6 p. m.

These will be devoted to papers offered by members of the Sections, the Staff of the Sections having power of selection from the papers offered. Not more than fifteen minutes will be allowed for the reading of any one paper, and not more than ten minutes for any speech in the discussion thereof.

Museum. This will include specimens, macroscopic and microscopic and other exhibits to illustrate: 1. Neoplasms of the nose, accessory sinuses and naso-pharynx (excluding mucous polypus). 2 The rarer forms of laryngeal tumours, inclunding post-cricoid carcinoma. 3. Diseases of the trachea and bronchi. There will be an exhibition of instruments to illustrate recent improvements in broncho-oesophagoscopy and the Committee is prepared to arrange for a limited number of short demonstrations in the Museum at stated hours. Members who desire to lend material for exhibition are requested to communicate with Dr. Mc Kenzie.

Museum Committee: J. W. Bond (Chairman), A. Logan Turner, L. H. Pegler (Curator), Dan Mc Kenzie (Secretary), 62, Brook Street, London W.

All specimens lent to the Museums will be insured, and every care will be taken to return them safely to exhibitors immediately after the Congress.

Acting Secretary: Douglas Harmer, 45, Weymouth Street, London W.

* * *

Section XVI. Otology.

Officers. President: Arthur Cheatle.

Vice-Presidents: Thomas Barr, H. S. Birkett, Mark Hovell, Eduard Law, J. Kerr Love, William Miligan, Urban Pritchard, Percy Webster.

Council: J. Stoddart Barr, G. Nixon Biggs, J. Mc Kenzie Booth, H. H. B. Cunningham, J. Gay French, Cecil Graham, Albert A. Gray, George T. Guild, Thomas Guthrie, Somerville Hastings, W. Jobson Horne, Hugh E. Jones, Richard Lake, H. J. Marriage, Frank Marsh, W. M. Mollison, F. O'Kmealy, W. S. Syme, Hunter Tod, C. E. West, F. H. Westmacott, A. L. Whitehead.

Secretaries: J. S. Fraser. G. J. Jenkins, Sydney Scott, J. B. Story.

Digitized by Google
Original from UNIVERSITY OF CALIFORNIA
Generated on 2019-10-24 13:34 GMT / http://hdl.handle.net/2027/uc1.b3252760
Public Domain in the United States, Google-digitized / http://www.hathitrust.org/access_use#pd-us-google

Programme of Morning Discussions at 9.30 a. m.

Thursday, August 7 th. „Pathology of Deaf-Mutism." Reporters — Professor Alfred Denker and Professor Holger Mygind.

Friday, August 8 th. Conjoint Meeting. (The President of the Section of Laryngology to preside.) „The methods and results of treatment of diseases of the throat, nose and ear by salvarsan and other arsenical compounds." Reporters — Professor P. Gerber and Dr. André Castex.

Saturday, August 9 th. „Non suppurative diseases of the labyrinth." Reporters — Professor Gustav Alexander and Professor Karl v. Eicken.

Monday, August 11 th. Conjoint Meeting. (The President of the Section of Otology to preside.) „The special treatment of the throat, nose and ear during the active stages of certain infectious fevers, namely, scarlet-fever, measles, german measles, mumps, influenza, typhoid, whooping-cough, small-pox, chicken-pox, erysipelas, anterior poliomyelitis and cerebrospinal-meningitis (diphtheria excluded)." Reporters — Dr. Victor Delsaux and Dr. E. W. Goodall.

Tuesday, August 12 th. „Climatic and occupational influences in diseases of the ear." Reporters — Dr. Clarence J. Blake and Professor Guiseppe Gradenigo.

Afternoon Sessions. 3 p. m. to 6 p. m.

These will be devoted to papers offered by members of the Sections, the Staff of the Sections having power of selection from the papers offered. Not more than fifteen minutes will be allowed for the reading of any one paper, and not more than ten minutes for any speech in the discussion thereof.

Museum. This will include specimens, transparencies and other exhibits to illustrate the Anatomy, Physiology, Pathology and Surgery of the Labyrinth. Members who desire to lend material for exhibition are requested to communicate with Mr. Mollison.

Museum Committee: C. E. West (Chairman), A. A. Gray, H. J. Marriage, W. M. Mollison (Secretary), 48, Brook Street, Grosvenor Square, London, W.

All specimens lent to the Museums will be insured, and every care will be taken to return them safely to exhibitors immediately after the Congress.

Acting Secretary: Sydney Scott, 130, Harley Street, London, W.

Der **Landeskongreß ungarischer Ohrenärzte** findet am 12. und 13. Oktober 1912 in Budapest unter dem Präsidium des Dozenten Dr. Lichtenberg statt. Über den Kongreß wird in dieser Monatsschrift ausführlich berichtet.

Optische Werke Carl Zeiss (Jena). Die Zahl der Geschäftsangehörigen dieser Firma hat im Monate Juli 1912 4000 überschritten. Sie betrug Ende Juli 4023; davon waren etwa 3700 im Jenaer Werke beschäftigt. Das erste volle Tausend wurde im März 1900, das zweite im Juni 1908, das dritte im Februar 1911 erreicht. Zahlenmäßig drückt sich die Entwicklung des Zeisswerkes anschaulich in folgenden Ziffern aus. Die Zahl der Geschäftsangehörigen betrug (Beamte und Arbeiter):

In den Jahren 1880 82, 1885 240, 1890 440, 1895 615, 1900 957, 1905 1355, 1910 2576 und 1912 4023.

Für den wissenschaftlichen Teil verantwortlicher Redakteur: Dr. E. Urbantschitsch, Dr. H. Marschik.
Herausgeber, Eigentümer und Verleger: Urban & Schwarzenberg.

Druck von Gottlieb Gistel & Cie., Wien, III., Münzgasse 6.

Digitized by Google
Original from UNIVERSITY OF CALIFORNIA
Generated on 2019-10-24 13:34 GMT / http://hdl.handle.net/2027/uc1.b3252760
Public Domain in the United States, Google-digitized / http://www.hathitrust.org/access_use#pd-us-google

MONATSSCHRIFT FÜR OHRENHEILKUNDE
UND
LARYNGO-RHINOLOGIE.

XLVI. Jahrg. 1912. 11. Heft.

Nachdruck verboten.

Otologischer Teil.

Original-Artikel.

Über den Nervenmechanismus der assoziierten Augenbewegungen.[1])

Von weil. **Andreas Högyes.**

Übersetzt von Dr. **Martin Sugár** in Budapest.

(Fortsetzung.)

DRITTER TEIL.

Die detaillierte Einrichtung des assoziierten Nervenmechanismus der Augenbewegung.

Allgemeine Bemerkungen. Plan und Methode zur Untersuchung.

Aus den in den ersten beiden Teilen veröffentlichten Untersuchungen ergab es sich, wie wir vorher fanden, daß zum Zustandekommen der die Kopfbewegungen begleitenden assoziierten Augenbewegungen, bei Menschen und Tieren ein bilateral eingerichteter assoziierter Augenbewegungs-Nervenmechanismus vorhanden ist. Wir sahen, daß die Assoziation der Augenbewegungen dadurch zustande kommt, daß aus jedem häutigen Labyrinthe, teils auf derselben Seite, teils sich kreuzend, zu einem jeden Auge Reflexnervenbahnen ziehen, welche, wenn auf beiden peripheren Enden in gleichmäßiger Erregung in den zwei Augen einen labil-bilateralen Ruhezustand hervorrufen; sobald sich aber die Erregung des einen oder des anderen Teiles steigert oder nachläßt, entsteht sofort eine bilaterale (assoziierte) Augenbewegung, und zwar, wie man schließen kann, auf Erregung verschiedener intra-labyrinthärer Teile assoziierte Augenbewegungen verschiedener Art.

Trotz Bestimmung des anatomischen Sitzes des assoziierten Augenbewegungs-Nervenmechanismus und Erkennung des Wesens seiner Funktion sind wir dennoch nicht in der Lage, sämtliche assoziierten Augenbewegungserscheinungen gehörig zu erklären, welche die passive Stellungsveränderung des Körpers und des Kopfes mit bestimmter Gesetzmäßigkeit begleiten und welche wir durch unsere im ersten Teile dieser Abhandlung veröffentlichten

[1]) I. und II. Teil siehe im Heft 6, 7, 8 dieser Monatsschrift.

Digitized by Google
Original from UNIVERSITY OF CALIFORNIA
Generated on 2019-10-24 13:34 GMT / http://hdl.handle.net/2027/uc1.b3252760
Public Domain in the United States, Google-digitized / http://www.hathitrust.org/access_use#pd-us-google

Untersuchungen am Kaninchenauge ausführlich bestimmten. Um dies zu ermöglichen, müssen wir die Einrichtung und Funktion des assoziierten Nervenmechanismus detaillierter prüfen, und zwar sowohl in seinem zentrifugalen, respektive in seinem zentripetalen Teile, als auch in seinem Zentrum selbst.

Es erhebt sich nunmehr die Frage, wie gelingt das ausführliche Studium dieser Einrichtung und Funktion?

Alle mannigfaltigen bilateralen Augenstellungen und Augenbewegungen, welche in verschiedener Weise die passive Ortsveränderung des Körpers, aber immer gesetzmäßig zu begleiten pflegen, sind nichts anderes als synchronische, bilaterale Muskelkontraktionen je eines der sechs, der auf dem doppelt zentrifugalen Ende dieses assoziierten Nervenmechanismus sich befindlichen Augenmuskeln. Nachdem gerade diese Muskelkontraktionen das sichtbare Zeichen nach außen für die Funktion jenes assoziierten Nervenmechanismus sind, ist unsere erste Aufgabe zu bestimmen, welche Augenmuskeln sind bei verschiedenen in den drei Hauptebenen des Raumes bewerkstelligten Lageveränderungen des Kopfes an den zwei Augen in gleichzeitiger Kontraktion? In Verfolgung dieser Untersuchung müssen wir daher für diese Art der assoziierten Augenbewegung das empirische Gesetz der Assoziation der bilateralen Augenmuskelkontraktion bestimmen. Die Methode, mit welcher wir diese Frage verläßlich lösen können, werden wir weiter unten suchen.

Wenn uns bekannt sein wird, welche unter den je sechs beiderseitigen Augenmuskeln und in welcher Variation dieselben in assoziierte Kontraktion gelangen, wird unsere weitere Aufgabe die Konstatierung dessen bilden, *in welchem Verhältnisse stehen eigentlich zu diesen assoziierten Kontraktionen die beiderseitigen je drei okulomotorischen Nerven, die diesen entsprechenden zentralen Nervenkerne, die beiden Acustici und die beiden häutigen Labyrinthe.* Schon aus den bisherigen Experimenten kann man folgern, daß aus dem häutigen Labyrinthe zu jedem Augenmuskel gesonderte assoziierte Nervenbahnen führen. In dieser Hinsicht haben wir das Gesetz schon erkannt, laut welchem aus dem einem häutigen Labyrinth ausgehende reflektorische Nervenerregungen sich zwischen den zwei Augen verteilen, daß sie auf derselben Seite zu den aufwärts und lateral sich wendenden und medial rollenden Augenmuskeln gelangen, daß sie alsbald auf die andere Seite übergreifen, zu den das Auge nach abwärts und medial wendenden und lateralwärts rollenden Augenmuskeln. Gerade dieser Umstand, aber noch eher die experimentelle Erfahrung, daß auf mechanische Erregung eines stets anderen häutigen intralabyrinthären Teiles andere charakteristische bilaterale Augenbewegungen entstehen, zwingt auch zur Annahme, daß diese reflektorischen Nervenerregungen, welche zu den zwölf Augenmuskeln ziehen, im Labyrinthe selbst isoliert, aus dessen einzelnen gesonderten Punkten ausgehen, daß somit am Anfange der

Digitized by Google
Original from UNIVERSITY OF CALIFORNIA
Generated on 2019-10-24 13:34 GMT / http://hdl.handle.net/2027/uc1.b3252760
Public Domain in the United States, Google-digitized / http://www.hathitrust.org/access_use#pd-us-google

zentripetalen Bahn des assoziierten Nervenmechanismus der Augenbewegung, ein am Ende der zentrifugalen Bahn befindlicher, den zwölf Augenmuskeln entsprechender Endapparat besteht. Deshalb wird die weitere Aufgabe der Untersuchung darin bestehen, daß wir jene Teile des häutigen Labyrinthes eruieren, die mit den 12 Augenmuskeln in reflektorischer Verbindung stehen. Erst nach Beendigung dieser Untersuchung können wir weiter danach forschen, was für eine Erregung des häutigen intralabyrinthären Nervenendapparates jenen bilateralen Augenmuskelkontraktionen entspricht, welche bei den Lageveränderungen des Kopfes in den drei Hauptebenen des Raumes in die Erscheinung treten.

Die Untersuchung wird aber nur dann vollkommen sein, wenn außerdem noch bewiesen wird, daß die von den einzelnen Stellen des häutigen Labyrinths ausgehenden reflektorischen Nervenerregungen, welche durch die zwei Hörnerven in das Zentrum gelangen, hier selbst auf welchen Bahnen zu den bilateralen je drei okulomotorischen Nerven und durch diese zu den zwölf Augenmuskeln geraten. Nur mit Hilfe dieser vorläufigen Kenntnisse werden wir die ausführliche Funktion des assoziierten reflektorischen Nervenmechanismus der Augenbewegung vollständig verstehen können, dessen Erscheinungen man in den all jenen Kopfstellungen mit wunderbarer Pünktlichkeit präzise entsprechenden bilateralen Augenmuskelkontraktionen wahrnehmen kann.

Wie soll die Methode zur Lösung dieser komplizierten physiologischen Aufgaben beschaffen sein? Sie muß ohne Zweifel, wie bisher, bestehen: Aus der anatomischen Untersuchung, aus physiologischen und pathologischen Experimenten und insoferne man dieses detaillierte Studium auch auf den Menschen übertragen kann, aus pathologisch-anatomischen und klinischen Erfahrungen!

Anlangend die anatomische Untersuchung, bewegt sie sich betreff des zentrifugalen und zentripetalen Teiles auf ziemlich ausgetretenen Bahnen. Die Endigung der okulomotorischen Nerven in den zwölf Augenmuskeln ist vollständig bekannt. Ebenso haben wir detaillierte Kenntnisse von der intralabyrinthären Verzweigung der Hörnerven. Obwohl unsere Kenntnisse in vielen Beziehungen noch lückenhafte sind, können sie zur Basis der hier in Betracht kommenden anatomischen Verhältnisse der zentralen Teile benützt werden, einerseits über die Kerne des Hörnerven, des Nervus abducens, oculomotorius, trochlearis und über deren Zusammenhang, andrerseits mit den entsprechenden zentripetalen und zentrifugalen Nerven, ja, nach den neueren französischen Forschungen auch über die die Abducenskerne mit den Oculomotorius- und Trochlearis wurzeln in Verbindung bringenden interzentralen Fasern.

Betreff des physiologischen und pathologischen Experimentes ist dessen Aufgabe aufzuklären, daß anatomisch, welche Teile und wie dieselben an der Assoziation der Augenbewegungen partizipieren. Als Untersuchungsmethode können wir auch hier die im zweiten Teile meiner Abhandlung benützte

Digitized by Google
Original from UNIVERSITY OF CALIFORNIA
Generated on 2019-10-24 13:34 GMT / http://hdl.handle.net/2027/uc1.b3252760
Public Domain in the United States, Google-digitized / http://www.hathitrust.org/access_use#pd-us-google

Methode der Zerstörung und Reizung in Anwendung bringen, wir exstirpieren oder zerstören daher die einzelnen Teile der zentrifugalen, zentripetalen und zentralen assoziierten Bahnen, werden nachher in der bekannten Art die Rotationsversuche ausführen und beobachten, welche von den sonst in die Erscheinung tretenden, assoziierten Augenbewegungen ausbleiben. Dann dieselben Teile reizen und prüfen, ob jene Nerventeile, auf deren Zerstörung gewisse assoziierte Augenbewegungen ausbleiben, in Reizung gebracht, die assoziierten Augenbewegungen zustande bringen? Diese detaillierten Zerstörungen und Reizungen aber gehen praktisch entweder mit den größten Schwierigkeiten einher oder sind dieselben überhaupt unausführbar. Mit Schwierigkeiten zwar, aber ausführbar sind sie noch an einzelnen oculomotorischen Nerven, nach deren Zerstörung und Reizung stets unilaterale Störungen in der Augenbewegung entstehen, und von den rotatorischen bilateralen Augenbewegungen bleibt nur die Bewegung jener Augenmuskeln aus, die vom durchschnittenen Nerven versehen werden.

Die isolierte Zerstörung der einzelnen Teile der zentripetalen Bahn, des häutigen Labyrinthes und des Hörnerven, ist ohne gleichzeitige Zerstörung und Reizung der unverletzt gebliebenen Teile, wie wir sehen werden, beinahe unmöglich. Die isolierte Zerstörung der einzelnen Teile der zentralen Bahn und die Reizung der zugänglichen Partien scheint zwar bei der größeren Ausbreitung dieser Teile eher möglich zu sein, doch hindert hier einerseits die schwere Zugänglichkeit der Regionen des Nervensystems, andrerseits jener Umstand, daß die pünktliche Bestimmung der durch die Zerstörung zugrunde gegangenen Teile des Nervensystems wegen unserer noch immer spärlichen histologischen Kenntnisse mit großen Schwierigkeiten verbunden ist. Obwohl daher die genauere Erforschung der physiologischen Tätigkeit einiger Teile der zentripetal und zentral assoziierten Bahnen wegen der unzulänglichen Lokalisation der Reizung und Zerstörung stark erschwert ist, können wir trotzdem auch aus den Resultaten der nicht genügend lokalisierten Reizungen und Zerstörungen wertvolle Folgerungen auf die Funktion dieser Teile ziehen, wenn wir dieselben mit den aus der Zerstörung und Reizung des ganzen halbseitigen Labyrinthes, des Hörnerven und halbseitigen vierten Gehirnventrikels präziser durchführbaren Versuchsergebnissen und mit den einzelnen rotatorischen Augenbewegungserscheinungen vergleichen.

Die klinische und pathologisch-anatomische Erfahrung unterstützt bisher nur im kleinen Maße die Erklärung der detaillierten Funktion dieses assoziierten Nervenmechanismus. Trotzdem existieren auch in dieser Hinsicht wertvolle Beobachtungen, besonders seitens der neueren französischen und deutschen Kliniker, die in den letzten Jahren die im zweiten Teile meiner Abhandlung erwähnte konjugierte Augendeviation zum Gegenstande eingehenden Studiums machten (Déviations conjugués), welch letztere manchmal bei Apoplektikern vorkommt. Im verflossenen Jahre führten meine Beobachtungen über hystero-

Digitized by Google
Original from UNIVERSITY OF CALIFORNIA
Generated on 2019-10-24 13:34 GMT / http://hdl.handle.net/2027/uc1.b3252760
Public Domain in the United States, Google-digitized / http://www.hathitrust.org/access_use#pd-us-google

epileptische Mädchen, auch bezüglich der Erscheinungen der assoziierten Augenbewegung bei Menschen zu wertvollen Daten. Über diese soll in meinen späteren Mitteilungen die Rede sein.

Bei den folgenden Untersuchungen werden wir besonders die beiden vorigen Methoden in Anwendung ziehen, und soweit es geht, die detaillierte Einrichtung der Teile des assoziierten Nervenmechanismus der Augenbewegung, und zwar (I.) die zentrifugale, (II.) die zentrale, (III.) die zentripetale des Näheren studieren und (IV.) den ganzen Weg der assoziierten Bahnen von den einzelnen Stellen des häutigen Labyrinths bis zu den zwölf Augenmuskeln bestimmen, schließlich die Mitwirkung all dieser Teile bei den die Lageveränderungen des Kopfes begleitenden bilateralen Augenbewegungen eruieren.

I. Kapitel.

Die detaillierte Einrichtung und Funktion des zentrifugalen Teiles des assoziierten Nervenmechanismus der Augenbewegung.

Der zentrifugale Teil des assoziierten Nervenmechanismus der Augenbewegung besteht: a) aus den 12 Augenmuskeln und b) den 6 oculomotorischen Nerven, die anatomisch bilateral angeordnet erscheinen, so daß auf jeder Seite 3 oculomotorische Nerven mit 6 Augenmuskeln vorhanden sind. Die oculomotorischen Nerven sind folgende: Der N. oculomotorius sin. et dextr. (III. s — III. d). (Im weiteren Verlaufe werden wir der Kürze wegen die einzelnen Augennerven und -Muskeln mit diesen in Klammern befindlichen Initialen bezeichnen.) Der N. trochlearis sin. et dextr. (IV. s — IV. d), der N. abducens sin. et dextr. (VI. s — VI. d), die Augenmuskeln hingegen sind der M. rectus medialis sin. et dextr. (RMs — RMd), der M. rectus lateralis sin. et dextr. (RLs — RLd,) der Rectus superior sin. et dextr. (RSs — RSd), Rectus inferior sin. et dextr. (RJs — RJd), Obliquus superior sin et dextr. (OSs — Osd), Obl. inf. sin et dextr. (OJs — OJd). Der III. s innerviert die Muskeln: RMs, RSs, RJs, OJs; der III. d die Muskeln RMd, RSd, RJd, OJd; der IV. s versorgt den OSs, der IV. d den OSd: der VI. s innerviert den RLs, der VI. d den RLd.

Einer Lösung harrt hierbei folgende Frage:

1. Welche Augenmuskeln sind bei den verschiedenen Lageveränderungen des Kopfes in den drei Hauptebenen des Raumes sowohl auf der einen als auf der anderen Seite in gleichzeitiger Kontraktion?

2. Welche oculomotorische Nerven sind bei diesen synchronischen uni- und bilateralen Kontraktionen ebenfalls in Kontraktion?

Die Beantwortung der ersten Frage geschah schon im ersten Teile dieser Abhandlung (Monatsschr. f. Ohrenheilk., XLVII, 6. Heft), indem dort alle jene passiven bilateralen Augenbewegungen analysiert sind, welche sich am Kaninchenauge bei den Lageveränderungen in den drei Hauptebenen des Raumes zeigen.

Digitized by Google
Original from UNIVERSITY OF CALIFORNIA
Generated on 2019-10-24 13:34 GMT / http://hdl.handle.net/2027/uc1.b3252760
Public Domain in the United States, Google-digitized / http://www.hathitrust.org/access_use#pd-us-google

Hier wird nur unsere Aufgabe sein zu konstatieren: welche Augenmuskeln bewerkstelligen die einzelnen Augenbewegungen? Sobald die erste Frage gelöst erscheint, wird die Beantwortung der zweiten Frage nur aus einer einfachen Zusammenstellung bestehen, weil die Endigung der oculomotorischen Nerven in den Augenmuskeln bekannt ist, wenn wir daher die in konjugierter, assoziierter Funktion sich befindlichen Muskeln kennen, so sind implizite auch die in assoziierter Funktion befindlichen Nerven bestimmt.

1.

Was für Augenmuskeln sind bei verschiedenen Lageveränderungen des Kopfes in den 3 Hauptebenen des Raumes auf der einen und der anderen Seite in gleichzeitiger Kontraktion?

a)

Über die entgegengesetzten, identischen, sich summierenden passiven bilateralen Augenbewegungen und über die hierbei mitwirkenden Augenmuskeln.

Wenn wir alle jenen passiven bilateralen Augenbewegungen, die wir bei den im ersten Teile veröffentlichten Rotationsversuchen am Kaninchenauge betrachteten, analysieren, können wir dieselben in 2 Gruppen teilen. Bei der bilateralen Bewegung der einen Gruppe geht die in bestimmter Richtung vor sich gehende Bewegung des einen Auges mit der entgegengesetzten Bewegung des anderen Auges einher. Wir fanden, daß die antagonistischen bilateralen Bewegungen bei den Lageveränderungen in der horizontalen und frontalen Ebene vorkamen. Bei der bilateralen Bewegung der anderen Gruppe schließt sich zur Bewegung des einen Auges in bestimmter Richtung die Bewegung des anderen Auges in ähnlicher Richtung an, wodurch der Richtung nach identische bilaterale Bewegungen entstehen. Diese Bewegungen können wir bei den Lageveränderungen in medialer Ebene wahrnehmen. Es gibt sechs solche bilaterale Assoziationskombinationen, sowohl von der einen, wie von der anderen Art, die mit den im ersten Teile erwähnten Verkürzungen die folgenden sind:

Bilaterale Assoziationen der Augenbewegung in entgegengesetzter Richtung	Bilaterale Assoziationen der Augenbewegungen in identischer Richtung
Vls + Vmd	Vls + Vld
Vms + Vld	Vms + Vmd
Vis + Vsd	Vis + Vid
Vss + Vid	Vss + Vsd
Rls + Rmd	Rls + Rld
Rms + Rld	Rms + Rmd

Digitized by Google
Original from UNIVERSITY OF CALIFORNIA
Generated on 2019-10-24 13:35 GMT / http://hdl.handle.net/2027/uc1.b3252760
Public Domain in the United States, Google-digitized / http://www.hathitrust.org/access_use#pd-us-google

Von allen diesen bilateralen Bewegungskombinationen der Augenmuskeln kommen ganz isoliert vor die VLs + Vmd und die Vms + Vld bei den Kopfdrehungen nach rechts oder nach links in der horizontalen Ebene. Die anderen Kombinationen zeigen sich nur als *summierte, bilaterale Augenbewegungsassoziationen*, so zwar, daß sich zur ersten Bewegungsassoziation sukzessive die zweite und die dritte bilaterale Bewegungsassoziation anschließt und so bestimmen sie zusammen den bilateralen Stand der beiden Augen. In dieser Weise summieren sich samt und sonders alle bilateralen Augenbewegungen identischer Richtung, höchstens der Rls + Rld zeigen sich isoliert, ferner der Rms + Rmd bei sehr kleingradiger Vor- oder Rückwärtsbeugung des Kopfes in der medianen Ebene, sobald aber der Grad der Kopfbeugung nach vorn größer wird, fügt sich zu den bilateralen Assoziationen der Rls + Rld sofort die Vss + Vsd hinzu, bei einer noch größeren Beugung gesellt sich noch zu den zweien auch die dritte Assoziation die Vls + Vld. Die auf solche Art summierten bilateralen Assoziationen geben den beiden Augen jene Stellung, die wir Deviatio divergens bilateralis (synonyme Namen: Strabismus divergens bilateralis superior, Strabismus externus bilateralis superior) bezeichneten, die, wenn wir den Kopf in der medianen Ebene zwischen 90—180° vorgebeugt halten, stationär bleibt. Wenn wir nun aus dieser vorgebeugten Stellung den Kopf wieder in die normale Lage zurückbringen, so verschwindet auch sukzessive die Summierung, zuerst läßt nach die Vls + Vld, dann die Vss + Vsd, zuletzt die Rls + Rld, wobei das Auge wieder in seine Ruhestellung rückkehrt. Bei der Rückwärtsbeugung des Kopfes und bei der Wiederkehr aus dieser Lage in die Normale entstehen ähnliche sukzessive Summierungen und sukzessives Schwinden derselben. Die entgegengesetzt gerichteten bilateralen Augenbewegungsassoziationen summieren sich in ähnlicher Weise und verschwinden bei der Drehung in der frontalen Ebene nach rechts und links. Die Übersicht dieser sich summierenden bilateralen Augenbewegungen und der durch sie hervorgerufenen bilateralen Augenstellungen ist folgende:

1. Bei bilateralen Augenbewegungen in identischer Richtung.

a) Bei der Vorwärtswendung in der medianen Ebene von 0—180°

0. Bilateraler Ruhestand.

Summierende Augenbewegungen
1. Rls + Rld
2. Vss + Vsd
3. Vls + Vld

(Rls + Vss + Vls) + (Rld + Vsd + Vld).

aa) Bei der Rückwärtswendung in der medianen Ebene von 0 180°

0. Bilateraler Ruhestand.

1. Rms + Rmd
2. Vls + Vld
3. Vms + Vmd

(Rms + Vis + Vm) + (Rmd + Vid + Vmd).

Digitized by Google
Original from UNIVERSITY OF CALIFORNIA
Generated on 2019-10-24 13:35 GMT / http://hdl.handle.net/2027/uc1.b3252760
Public Domain in the United States, Google-digitized / http://www.hathitrust.org/access_use#pd-us-google

Augenstellung: Deviatio divergens bilateralis. (Syn. Strabismus div. bil. superior. — Strab. ext. bil. sup.)

b) Diese Deviatio div. bilat. übergeht unter nystagmischen Bewegungen hei 180° wieder in den bilateralen Ruhestand.

c) Bei weiterer Wendung nach vorne in der medianen Ebene von 180—360° oder Zurückwendung von hinten von 180—0°

0. Bilateraler Ruhestand.

1. Vms + Vmd
2. Vis + Vid
3. Rms + Rmd

Augenstellung: Sukzessives Verschwinden der Deviatio converg. bil. und bilaterale Ruhe bei 360—0°

Augenstellung: Deviatio convergens bilat. (Syn. Strab. converg. bil. inf. — Strab. int. bilat. inf.)

bb) Diese Deviatio converg. übergeht unter nystagmischen Bewegungen bei 180° wieder in den bilateralen Ruhestand.

cc) Weitere Rückwärtswendung in der medianen Ebene von 180 bis 360°, oder Zurückbeugung von vorne von 180—0°.

0. Bilateraler Ruhestand.

1. Vls + Vld
2. Vss + Vsd
3. Rls + Rld

Augenstellung: Sukzessives Verschwinden der Deviatio diverg. bil. und bilaterale Ruhe bei 360—0°.

2. Bei bilateralen Augenbewegungsassoziationen in entgegengesetzter Richtung.

a) Bei Drehung nach rechts in der frontalen Ebene von 0—180°.

0. Bilateraler Ruhestand.

Sich summierende Augenbewegungsassoziationen:
1. Vis + Vsd
2. Vms + Vld
3. Rls + Rmd

Augenstellung: Deviatio diagonalis bilat. dextra. (Synonym: Strabismus conv. inf. sinistr. + Strab. diverg. sup. dextra oder Deviatio medialis inf. sinistra + Dev. later. sup. dextra.)

b) Diese Augenstellung geht bei 180° mit einigen nystagmischen Bewegungen in bilaterale Ruhe über.

aa) Bei Drehung nach links in der frontalen Ebene von 0—180°.

0. Bilateraler Ruhestand.

1. Vss + Vid
2. Vls + Vmd
3. Rms + Rld

Augenstellung: Deviatio diagonalis bilat. sinistra. (Syn.: Strabismus div. sup. sinistr. + Strab. conv. inf. dext. oder Deviatio lat. sup. dext. + Dev. med. inf. sinistr.)

bb) Diese Augenstellung geht bei 180° mit Hilfe einiger nystagmischen Bewegungen in bilaterale Ruhe über.

Digitized by Google
Original from UNIVERSITY OF CALIFORNIA
Generated on 2019-10-24 13:35 GMT / http://hdl.handle.net/2027/uc1.b3252760
Public Domain in the United States, Google-digitized / http://www.hathitrust.org/access_use#pd-us-google

c) Bei weiterer Drehung nach rechts in der frontalen Ebene von 180—360° oder Zurückdrehung linkerseits von 180—0°.

0. Bilateraler Ruhestand.

1. Rms + Rld
2. Vls + Vmd
3. Vss + Vid

Augenstellung: Das sukzessive Verschwinden der Dev. diag. bilat. und bilaterale Ruhe bei 360° oder bei 0°.

cc) Bei weiterer Drehung nach links in der frontalen Ebene von 180—360° oder bei Zurückdrehung von rechts von 180—0°.

0. Bilateraler Ruhestand.

1. Rls + Rmd
2. Vms + Vld
3. Vis + Vsd

Augenstellung: Das sukzessive Verschwinden der Dev. diag. bilat. und bilateraler Ruhestand bei 360° oder bei 0°.

Die bei der Rotation in der horizontalen Ebene mitwirkenden einfachen bilateralen Assoziationen.

a) Bei Rotation nach rechts
Vls + Vmd

b) Bei Rotation nach links
Vms + Vld

Nun taucht die Frage auf, welche Augenmuskeln wirken an beiden Augen bei diesen bilateralen Bewegungskombinationen synergisch zusammen? Um diese Frage zu beantworten, müssen wir vorher bestimmen, welcher andere Muskel bei den sechserlei Rotationen des einen Auges einzeln mitwirkt.

Zur Bestimmung, welche Augenmuskeln bei den einzelnen Augenbewegungen mitwirken, sind bekanntlich Untersuchungen auf verschiedenen Wegen vorgenommen worden.

Die älteste Methode ist jene, die aus der anatomischen Lage der Augenmuskeln auf dessen Funktionen folgert: so wurde aus den vier geraden Augenmuskeln ein das Auge medial lateral aufwärts und abwärts drehender, aus den zwei schrägen Muskeln aber ein medial und lateral rollender Muskel. Aus derselben anatomischen Lage folgerte man, daß die sechs Augenmuskeln eigentlich als drei antagonistische Paare zu betrachten sind, namentlich daß der R. medialis das antagonistische Paar des R. lateralis ist, der obere gerade des unteren geraden, der obere schräge des unteren schrägen. Nichts anderes als eine Verfeinerung dieser Methode bedeutet jenes Bestreben neueren Datums, nach dem Ursprung und der Insertion des einzelnen Muskels, ferner auf Grund des geometrischen Verlaufes der Fibrillen und der Bestimmung des Rotationspunktes des Auges auszurechnen, in welcher Richtung gehende Bewegungen die einzelnen Augenmuskeln vollführen können.

Die andere Methode versucht experimentell die physiologische Rolle der einzelnen Augenmuskeln zu bestimmen, teils dadurch, daß sie die einzelnen

Digitized by Google
Original from UNIVERSITY OF CALIFORNIA
Generated on 2019-10-24 13:35 GMT / http://hdl.handle.net/2027/uc1.b3252760
Public Domain in the United States, Google-digitized / http://www.hathitrust.org/access_use#pd-us-google

Augenmuskeln durchschneidet und die ausbleibende Funktion beobachtet, teils den motorischen Nerven des Auges reizt und nach der eintretenden Kontraktion forscht. Im Wesen hierher gehört auch jene Methode, laut welcher man aus dem Resultat klinisch konstatierter Augenmuskel-Lähmungen oder aus den am lebenden Menschenauge gemachten Augenmuskeldurchschneidungen Folgerungen auf die Augenmuskelfunktion zieht. Letztere Methode haben am menschlichen Auge Fick, Ruete, Helmholtz, Volkmann u. a. befolgt. Nach dieser Methode forschten besonders an tierischen Augen J. Müller, Bell, Hueck. Gräfe usw. Es ist hier nicht der Ort, die Vor- und Nachteile dieser Methode zu erörtern; Tatsache ist es, daß bisher mit Hilfe weder der einen noch der anderen Methode es gelungen ist, pünktlich festzustellen, welche Muskeln bei den einzelnen Augenbewegungen bestimmt mitwirken, denn theoretisch ist man zwar imstande, bezüglich einzelner Augenmuskeln alle möglichen Bewegungskombinationen auszurechnen, aber wir haben kein sicheres Kriterium dafür, daß von diesen Augenbewegungen tatsächlich welche vorkommen. Das menschliche Auge, für welches diese Kombinationen ausgerechnet sind, kann nicht zum Gegenstand von Experimenten gemacht worden, bei den Augen der übrigen Säugetiere ist die anatomische Anordnung der Augenmuskeln hingegen in vielen Beziehungen eine andere wie am menschlichen Auge, nicht so sehr betreff der vier geraden Augenmuskeln, als bezüglich der beiden schrägen Augenmuskeln.

Die obigen bilateralen Augenbewegungskombinationen beziehen sich auf das Kaninchenauge, und so müssen wir bezüglich des Kaninchenauges feststellen, welche Augenmuskeln bei den einzelnen Bewegungsrichtungen mitwirken. Meines Wissens gibt es für das Kaninchenauge keine so pünktlichen Bestimmungen bezüglich des Ursprunges und der Insertion der Muskeln sowie des Rotationspunktes, nach denen man für die einzelnen Muskeln die möglichen Augenbewegungen theoretisch konstruieren könnte. Der Ursprung und die Insertion der vier geraden Augenmuskeln deckt sich im großen ganzen mit dem ähnlichen Ursprung und der Insertion des menschlichen Auges, eine Abweichung besteht vielleicht nur darin, daß der Rectus medialis und R. lateralis verhältnismäßig viel kürzer sind als beim Menschen, die Drehungsebene der beiden Muskeln aber hier auch in die Haupthorizontalebene des Kopfes fällt. Diese Muskeln können darum ganz allein die mediale oder laterale Drehung hervorrufen; andrerseits, wenn wir am Kaninchenauge mediale oder laterale Drehung finden, so können wir dieselbe füglich dem reinen Einfluß des Rectus medialis, beziehungsweise R. lateralis zuschreiben. Daß bei der Auf- und Abwärtsdrehung besonders der obere und untere gerade Augenmuskel mitwirkt, geht zwar auch aus der anatomischen Lage der genannten Augenmuskeln hervor, aber bei diesen Bewegungen, geradeso wie beim menschlichen Auge, kann auch die Funktion des M. obliquus inferior, beziehungsweise des Obliquus superior inter-

Digitized by Google
Original from UNIVERSITY OF CALIFORNIA
Generated on 2019-10-24 13:35 GMT / http://hdl.handle.net/2027/uc1.b3252760
Public Domain in the United States, Google-digitized / http://www.hathitrust.org/access_use#pd-us-google

venieren. Daß auch beim Kaninchenauge die mediale und laterale Rollung besonders vom oberen, beziehungsweise vom unteren schrägen Augenmuskel vermittelt wird, geht ebenfalls aus der anatomischen Lage hervor. Es bleibt aber doch die Frage offen, in welchem Maße die gleichzeitige Kontraktion der oberen und unteren geraden Muskeln zum Zustandekommen dieser Rollungen beiträgt. Der Ursprung und die Insertion des oberen und unteren geraden Augenmuskels am Kaninchenauge zeigt keine besondere Abweichung vom menschlichen Auge; eher die der schrägen Muskeln, indem — wie dies Gräfe detaillierter analysierte — dessen Rotationsebene nicht so wie beim Menschen sowohl medial nach vorn als lateral nach rückwärts, sondern medial und von rückwärts lateral und nach vorn zieht. Diese abweichende anatomische Lage der beiden schrägen Muskeln verursacht, daß die Hornhaut in einer anderen Richtung sich bewegt beim Kaninchen, wenn sich der M. obliquus superior oder inferior kontrahiert; auf die Richtung des vertikalen Meridians oder der Achse entfalten sie aber keinen Einfluß, der obere schräge dreht das obere Ende immer medial, der untere schräge aber lateral, das heißt die Mm. obliqui verursachen beim Kaninchen dieselben rollenden Bewegungen wie beim Menschen.

Durch die obgenannten Drehversuche, wenn das Tier in der im ersten Teile meiner Abhandlung erwähnten Art (Monatschr. f. Ohrenhk., 1912, Heft 6) zur Beobachtung der Augenbewegungen eingestellt ist, können wir des Näheren zum Gegenstande unseres Studiums machen, welche Muskeln bei den einzelnen Augenbewegungen in Kontraktion sind. Wir müssen nur annehmen, daß das Auge aus seiner primären Ruhelage durch gesonderte Muskelkontraktionen hinausbewegt wird, und zwar in medialer Richtung durch den M. rectus medialis, in lateraler Richtung durch den M. rectus lateralis; nach aufwärts bewegt das Auge der Rectus superior, nach abwärts der Rectus inferior, daß die mediale Rollung der M. obliquus superior, die laterale der Obliquus inferior einleitet. Berechtigt sind wir zu dieser Auffassung teils durch die anatomische Lage der Augenmuskeln, teils durch die weiter unten zu erörternden Versuche. Im Sinne dieser Auffassung, wenn wir die Bewegungen der einzelnen Achsen des im ersten Teile meiner Abhandlung beschriebenen, sich bewegenden Augenachsensystems beobachten, spielen sich die Augenmuskelkontraktionen sozusagen vor unseren Augen ab. Es liegt auf der Hand, daß bei der geschilderten Einrichtung, wenn das mediale Ende der horizontal laufenden Achse sich dem medialen Augenwinkel nähert, angezeigt wird, daß der M. rectus medialis in Kontraktion ist, wenn aber das laterale Ende sich dem lateralen Augenwinkel nähert, der M. rectus lateralis in Funktion ist. Ebenso, wenn der obere Teil der beweglichen vertikalen Achse gegen den Augenwinkel zieht, ist dies ein Zeichen, daß der M. rectus superior sich in Kontraktion befindet; wenn sich aber das untere Ende dem unteren Rande der Orbita nähert, bedeutet dies die Kontraktion des M. rectus inferior. Wenn das obere Ende

Digitized by Google
Original from UNIVERSITY OF CALIFORNIA
Generated on 2019-10-24 13:35 GMT / http://hdl.handle.net/2027/uc1.b3252760
Public Domain in the United States, Google-digitized / http://www.hathitrust.org/access_use#pd-us-google

der vertikal beweglichen Achse sich dem medialen Augenwinkel nähert, ist dies ein Zeichen, daß der M. obliquus superior in Kontraktion ist; wenn dasselbe aber dem lateralen Augenwinkel sich nähert, deutet dies an, daß der M. obliquus inferior in Kontraktion ist. Die Beobachtung der beweglichen vertikalen und horizontalen Achsenenden zeigt auch die kombinierten Augenbewegungen an, denn wenn wir zum Beispiel finden, daß das obere Ende der vertikalen Achse sich aus seinem Ruhestadium lateral wendet, das untere Ende dagegen neben der medialen Wendung auch näher dem unteren Augenhöhlenrande anrückt, bedeutet dies, daß außer dem M. obliquus inferior auch der Rectus inferior in Kontraktion ist; wenn wir aber nebstbei auch das noch bemerken, daß das mediale Ende der horizontalen Achse sich dem medialen Augenwinkel genähert hat, dann gesellt sich zu den obigen Muskelkontraktionen auch noch die Kontraktion des M. rectus medialis hinzu. Diese assoziierte Kontraktion finden wir zum Beispiel dann, wenn wir den Kopf in der medianen Ebene auf 90—180° nach vorn drehen. Um die Ablenkungen der Achsenenden aus dem Ruhestadium pünktlicher beobachten zu können, dient das ruhende Achsensystem, welches fortwährend den primären Augenachsenstand anzeigt. Die Bewegungen der mobilen horizontalen und vertikalen Achsenenden zeigen daher samt und sonders separate, bestimmte Augenmuskelkontraktionen an, nach deren Beobachtung man bestimmen kann, welche Augenmuskeln bei den einzelnen Augenbewegungen in Kontraktion sind. Daß aber bei den medialen und lateralen Drehungen der RM und RL, bei der Drehung nach aufwärts und abwärts der RS und RI, bei der medialen und lateralen Rollung der OS und OJ mitwirken, kann man auch experimentell am Kaninchenauge nachweisen. Die Methode, mit der ich diese Frage untersuchte, hat bei dem Studium der Rollbewegungen des Auges schon Gräfe angewendet. Sie besteht aber darin, daß man einerseits prüft, ob diese einzelnen Augendrehungen und Rollungen auch dann bestehen bleiben, wenn mit Ausnahme dieser Muskelpaare die anderen Muskeln alle durchschnitten werden oder umgekehrt, ob sie ausbleiben, wenn dies Muskelpaar nur allein durchschnitten wird.

Die mediale und laterale Augendrehung können wir — wie im ersten Teile meiner Abhandlung ersichtlich — dadurch hervorrufen, daß wir das in natürlicher Lage fixierte Tier in der horizontalen Ebene nach rechts oder nach links drehen, die Drehung nach auf- und abwärts durch die Drehung in der frontalen Ebene nach rechts oder links, die mediale und laterale Rollung aber durch die Drehung nach vorn oder nach rückwärts in der sagittalen Ebene erzeugen.

Die Durchschneidung der einzelnen Augenmuskeln ist mit verschiedenen Schwierigkeiten verbunden. Eine große Erleichterung gewährt bei diesen Durchschneidungen jener Apparat, den ich bei den in frontaler und

Digitized by Google
Original from UNIVERSITY OF CALIFORNIA
Generated on 2019-10-24 13:35 GMT / http://hdl.handle.net/2027/uc1.b3252760
Public Domain in the United States, Google-digitized / http://www.hathitrust.org/access_use#pd-us-google

sagittaler Ebene gemachten Rotationen benütze, weil wir durch denselben den Kopf des Kaninchens in die zur Durchschneidung der Augenmuskeln günstigste Lage bringen können. Am leichtesten gelingt die Durchschneidung des RS und OS. Der RS inseriert fast in der Nähe der Hornhaut und durchscheint bereits durch die Bindehaut; unter ihm etwas nach hinten liegt gekreuzt der beiläufig halb- oder noch weniger dicke OS. Um die Durchschneidung noch besser zu ermöglichen, drehe ich das zur Rotation in der frontalen Ebene eingestellte Tier in dieser Ebene von dem zu operierenden Auge mit 90° auf die entgegengesetzte Seite. Bei dieser Lage nämlich dreht sich das Auge abwärts und medial, wodurch der RS auf langer Strecke zugänglich erscheint. Die Bindehaut aufschlitzend, können wir den Muskel von dem Augapfel ablösen und zwar beinahe bis zum Foramen opticum, und nach der Ablösung ihn herausschneiden. Ich pflege vom OS den Teil von der Trochlea bis zum Bulbus zu exstirpieren. Im allgemeinen ist die einfache Durchschneidung bei keinem Muskel zur Sistierung der Funktion hinreichend, da derselbe hinter der Durchschneidung mit seinen Insertionspunkten oder mit den benachbarten Geweben in Verbindung bleibt, wodurch zwar unvollkommene, aber immerhin Bewegungen in die Erscheinung treten. Zur Durchschneidung und Zerstörung des RI und OI ist der Zugang zu diesen Muskeln schwerer. Um sie trotzdem zugänglich zu machen, drehe ich in der frontalen Ebene am obgenannten Apparate das Tier auf jene Seite, und zwar beiläufig auf 45°, auf welcher ich die Durchschneidung machen will. Hierbei dreht sich das Auge stark nach auf- und abwärts, und nach Durchschneidung und Auspräparierung der Bindehaut kann man zum OI und unterhalb desselben zum RI gelangen. Diese Muskeln sind schwerer so tief zu exstirpieren als die RS und OS.

Am schwersten sind zu durchschneiden der RM und RL, nachdem diese an dem Äquatorteil des Augapfels inserieren; ihre Insertionsstelle kommt daher tief zu liegen. Außerdem verhindert die Annäherung zum RM das dritte Augenlid, die Annäherung zum RL aber die Tränendrüsen und die infraorbitalen Drüsen, die wir vorher ausgiebig exstirpieren müssen. Wenn die Muskeln nur durchschnitten und gleichzeitig auch nicht entfernt sind, so entsteht nach schnellerer Drehung ein Nachnystagmus oder bleiben auch selbst die kompensatorischen Augenbewegungen, wenn auch unvollkommen bestehen, da die im Boden der Augenhöhle retrahierten Muskelstümpfe durch die Rotation in Erregung geraten können, und zucken, wie man dies nach der Exstirpation des Augapfels am Boden der Augenhöhle beobachten kann. Selbst auch nach womöglich größter Zerstörung aller Augenmuskeln kommt es vor, daß auf starke horizontale Rotation horizontaler Nachnystagmus in die Erscheinung tritt. Wenn man das Auge exstirpiert und an Stelle desselben ein Stück Kreide oder Schwamm einführt, so gerät auch dieser Fremdkörper in nystagmische Bewegung. Dieser Nachnystagmus entsteht dadurch, daß der laterale untere Teil

Digitized by Google
Original from UNIVERSITY OF CALIFORNIA
Generated on 2019-10-24 13:35 GMT / http://hdl.handle.net/2027/uc1.b3252760
Public Domain in the United States, Google-digitized / http://www.hathitrust.org/access_use#pd-us-google

der Augenhöhle beim Kaninchen von den Flugmuskeln und einem kleinen Teil des Schläfenmuskels gebildet wird, die auf Rotation ebenfalls in Zuckung geraten und diese Erregung auch nach der Rotation noch einige Zeit beibehalten. Diese Zuckungen verursachen den Nystagmus des muskellosen Augapfels oder des Kreidestückes. Zur Vermeidung von Störungen ist es deshalb ratsam, die Muskeln zu durchschneiden und zu zerstören, wodurch besonders bei der Untersuchung der Bewegungen in der horizontalen Ebene die auf- und abwärtsrollenden Augenbewegungen nicht behindert werden.

Die Versuche selbst gestalten sich folgendermaßen:

1. Experimente zum Beweis dessen, daß die mediale und laterale Drehung des Auges vom RM und RL abhängt.

a) Wenn wir am linken Kaninchenauge die RS-, RI-, OS-, OI-Augenmuskeln so durchschneiden und zerstören, daß mit dem Augapfel nur noch der RM und RL in Verbindung bleibt und das Tier in der horizontalen Ebene rotieren, treten die gewohnten kompensatorischen Augenbewegungen und der Nachnystagmus auf. An dem im Auge befestigten künstlichen Augenachsensystem ist gleichzeitig zu konstatieren, daß die vertikale Augenachse, ihre senkrechte Richtung beibehaltend, sich unverändert bewegt, und zwar in medialer und lateraler Richtung; das mediale und laterale Ende der horizontalen Achse nähert sich alternierend dem medialen beziehungsweise lateralen Augenwinkel.

b) Wenn nun sowohl der RM wie der RL zerstört wird, zeigt sich weder bei der Rotation nach rechts, noch bei der nach links irgend eine Augenbewegung.

c) Wenn nach dem sub *a)* geschilderten Versuch der RM zerstört wird, wendet sich das Auge etwas lateral, bei der Rotation nach links bleibt die übliche mediale Drehung entweder ganz aus oder zeigt sich in ganz kleinen Exkursionen, und zwar wegen der Erschlaffung und Kontraktion des verbliebenen RL. Bei der Rotation nach rechts finden wir ähnliche Erscheinungen.

d) Wenn nach dem sub *a)* geschilderten Versuch der RL zerstört wird, wendet sich das Auge medial, während der Rotation entstehen entweder nur ganz kleine horizontale Vibrationen oder es entsteht gar keine Bewegung. Die Ursache der unvollkommenen Vibrationen liegt auch hier darin, daß die Spannung und Erschlaffung des RM bestehen bleibt.

Diese Experimente beweisen, daß die Deviationen des Auges medialwärts und lateralwärts von den medialen und lateralen geraden Muskeln verursacht werden, und zwar bedingt der RM die mediale, der RL die laterale Drehung.

2. Versuche zur Erweisung dessen, daß die Deviation des Auges nach auf- und abwärts vom RS und RI abhängt.

a) Wenn wir am linken Auge des Kaninchens die RM-, RL-, OS-, OI-Augenmuskeln durchschneiden und womöglich so zerstören, daß nur der RS und RI mit dem Augapfel in Verbindung ist, bleiben bei der Drehung nach rechts oder links in der frontalen Ebene die üblichen kompensatorischen Augenbewegungen teilweise bestehen, das heißt bei der Drehung nach rechts dreht sich das linke Auge nach abwärts ein wenig medial, bei der nach links hingegen nach aufwärts und ein wenig

Digitized by Google
Original from UNIVERSITY OF CALIFORNIA
Generated on 2019-10-24 13:35 GMT / http://hdl.handle.net/2027/uc1.b3252760
Public Domain in the United States, Google-digitized / http://www.hathitrust.org/access_use#pd-us-google

lateral. An dem im Auge befestigten künstlichen Augenachsensystem sieht man hingegen, daß das obere Ende der vertikalen Achse bei der Drehung nach links, das untere Ende aber bei der Drehung nach rechts sich dem oberen beziehungsweise unteren Augenhöhlenrande nähert, außerdem sehen wir, daß, wenn das obere Ende der vertikalen Achse sich dem oberen Augenhöhlenrande nähert, gleichzeitig dasselbe auch in lateraler Richtung sich dreht, bei Annäherung aber des unteren Endes dem unteren Augenhöhlenrande, dreht sich das obere Ende gleichzeitig auch ein wenig medial, was darauf hinweisen würde, daß die Kontraktion dieser Muskeln auch ein wenig das Auge rollt, und zwar der obere gerade Augenmuskel in lateraler, der untere gerade aber in medialer Richtung; beim Beginn der Bewegung bleibt aber die senkrechte Achse immer in der ursprünglichen vertikalen Richtung.

b) Wenn nun der RS und RI zerstört wird, zeigt sich in der frontalen Ebene weder bei der Drehung nach rechts, noch bei der nach links eine Deviation nach auf- oder abwärts.

c) Wenn nach dem sub *a)* geschilderten Experiment der RS zerstört wird, deviiert das Auge nach abwärts und ein wenig medial (?) und bei der Drehung nach links (in der frontalen Ebene) bleibt die Deviation des Auges nach oben aus, nur wenn es zu sehr nach links gedreht wird, und zwar bis 90° oder auch darüber hinaus, zeigt sich infolge Erschlaffung des RI eine Deviation nach oben mit minimaler Exkursion.

d) Wenn nach dem sub *a)* geschilderten Experiment der RI zerstört wird, deviiert das Auge nach aufwärts und ein wenig lateral (?); bei der Drehung nach rechts bleibt die Deviation des Auges nach abwärts aus und nur wenn die Drehung 90° überschreitet, zeigt sich eine kleine Deviation nach unten infolge Erschlaffung des RS.

Diese Experimente beweisen daher, daß die Deviation des Auges nach auf- und abwärts von den oberen und unteren geraden Augenmuskeln veranlaßt wird, und zwar bedingt der RS die Aufwärts-, der RI die Abwärtsdrehung des Auges.

3. Experimente zur Erweisung dessen, daß die medialen und lateralen Rollungen des Auges vom OS und OI abhängen.

a) Wenn wir am linken Auge des Kaninchens die vier geraden Muskeln so durchschneiden, daß nur der OS und OI mit dem Augapfel in Verbindung bleibt, entstehen bei der Rotation nach vorn und rückwärts in der medianen Ebene die üblichen rollenden Bewegungen mit den gleichen lebhaften Exkursionen wie gewöhnlich, das heißt bei der Vorwärtsdrehung rollt sich das Auge lateral, bei der Rückwärtsdrehung rollt sich das Auge medial. An der künstlichen beweglichen vertikalen Achse sieht man, daß ihr oberes Ende bei der Vorwärtsdrehung in lateraler Richtung zum lateralen Augenwinkel, bei der Rückwärtsdrehung aber in medialer Richtung zum medialen Augenwinkel sich bewegt.

b) Wenn nun — oder selbst im Falle des Intaktbleibens der vier geraden Augenmuskeln — die beiden schrägen Augenmuskeln durchschnitten und zerstört werden, bleiben bei der Drehung nach vorn und rückwärts die rollenden Augenbewegungen vollständig aus. Die vertikale Augenachse bleibt unbewegt.

Generated on 2019-10-24 13:35 GMT / http://hdl.handle.net/2027/uc1.b3252760
Public Domain in the United States, Google-digitized / http://www.hathitrust.org/access_use#pd-us-google
Digitized by Google
Original from UNIVERSITY OF CALIFORNIA

c) Wenn nur der OI durchschnitten wird, rollt sich das Auge sofort nach vorn, das obere Ende der vertikalen Achse wendet sich ein wenig zum medialen Augenwinkel. Bei der Vorwärtsdrehung bleibt die laterale Rollung des Auges aus: bei starker Rückwärtsdrehung erscheint die übliche mediale Rollung, aber mit kleinerer Exkursion als gewöhnlich, da das Auge auch in seiner Ruhelage ein wenig medial gedreht ist. Bei der Drehung nach vorn und rückwärts zeigt sich zwar ein Augenrollen, aber mit kleiner Exkursion und entsteht nur infolge Kontraktion und Erschlaffung des OS, weil nach dessen Durchschneidung jedwede rollende Augenbewegung aufhört.

d) Wenn nur der OS durchschnitten wird, rollt sich das Auge sofort nach rückwärts, das obere Ende der vertikalen Achse wendet sich in lateraler Richtung zum lateralen Augenwinkel. Wenn wir nun das Tier nach vorn drehen — stets in der medianen Ebene —, erscheint in gewohnter Weise die laterale Rollung des Auges (bei stärkerer Drehung nach vorn). Bei der Rückwärtsdrehung bleibt die übliche mediale Rollung aus.

Bei alternierender Drehung nach vorn und rückwärts zeigt sich zwar eine rollende Augenbewegung, aber mit kleiner Exkursion, und diese ist nichts anderes als die alternierende Kontraktion und Erschlaffung des OI, denn wenn wir auch diesen Muskel durchschneiden, bleiben die Rollungen gänzlich aus.

Diese Versuche beweisen daher, daß die rollenden Augenbewegungen von den oberen und unteren schrägen Augenmuskeln veranlaßt werden, und zwar bewerkstelligt der OS die mediale, der OI die laterale Rollung.

Auf Grund dieser Untersuchungen können wir eine schematische Übersicht über jene Augenmuskeln liefern, die bei den sechsfachen Bewegungen des einen Auges mitwirken:

$$\begin{aligned} Vl &= RL \\ Vm &= RM \\ Vi &= RI \\ Vs &= RS \\ Rl &= OI \\ Rm &= OS \end{aligned}$$

Nach Bekanntsein derselben können wir nun ein einfaches Schema darüber geben, welche Muskeln an beiden Augen bei den oben erwähnten bilateralen Kombinationen der Augenbewegungen zusammenwirken, wir müssen nur die den betreffenden Bewegungen entsprechenden Augenmuskeln in die Kolumne einstellen.

A. Die bei den einfachen bilateralen assoziierten Augendeviationen mitwirkenden Augenmuskeln.

Bei entgegengesetzt gerichteten bilateralen Augenbewegungen wirkende Augenmuskeln.

Digitized by Google
Original from UNIVERSITY OF CALIFORNIA
Generated on 2019-10-24 13:35 GMT / http://hdl.handle.net/2027/uc1.b3252760
Public Domain in the United States, Google-digitized / http://www.hathitrust.org/access_use#pd-us-google

Augenbewegungen	=	Entsprechende Augenmuskeln
Vls + Vmd	=	RLs + RMd
Vms + Vld	=	RMs + RLd
Vis + Vsd	=	RIs + RSd
Vss + Vid	=	RSs + RId
Rls + Rmd	=	OIs + OSd
Rms + Rld	=	OSs + OId

Bei in identischer Richtung vor sich gehenden bilateralen Augenbewegungen mitwirkende Augenmuskeln.

Augenbewegungen	=	Augenmuskeln
Vls + Vld	=	RLs + RLd
Vms + Vmd	=	RMs + RMd
Vis + Vid	=	RIs + RId
Vss + Vsd	=	RSs + RSd
Rls + Rld	=	OIs + OId
Rms + Rmd	=	OSs + OSd

B. Bei den sich summierenden bilateralen assoziierten Augenbewegungen mitwirkende Augenmuskeln.

1. Bei in identischer Richtung vor sich gehenden bilateralen Augenbewegungen mitwirkende Augenmuskeln.

a) Vorwärtsdrehung in der medianen Ebene von 0—180°.

Sich summierende Augenbewegungen		Entsprechende Muskeln
0. Bil. Ruhestand.		
1. Rls + Rld	=	OIs + OId
2. Vss + Vsd	=	RSs + RSd
3. Vls + Vld	=	RLs + RLd

Augenstellung:

(Rls + Vss + Vls) + (Rld + Vsd + + Vld) = (OIs + RSs + RLs) + (OId + + RSd + RLd).

Deviatio divergens bilateralis (Strab. div. bilat. sup.—Strab. ext. bilat. sup.)

b) Diese Dev. diverg. bilat. übergeht unter nystagmischen Bewegungen bei 180° wieder in bilat. Ruhestand.

aa) Rückwärtsdrehung in der medianen Ebene von 0—180°.

Sich summierende Augenbewegungen		Entsprechende Muskeln
0. Bil. Ruhestand.		
1. Rms + Rmd	=	OSs + OSd
2. Vis + Vid	=	RIs + RId
3. VMs + Vmd	=	RMs + RMd

Augenstellung:

(Rms + Vis + Vms) + (Rmd + Vid + + Vmd) = (OSs + RIs + RMs) + + (OSd + RId + RMd).

Deviatio convergens bilateralis (Strab. conv. bilat. inf.—Strab. int. bilat. inf.)

bb) Diese Dev. converg. bilat. übergeht unter nystagmischen Bewegungen bei 180° wieder in bilat. Ruhestand.

Digitized by Google
Original from UNIVERSITY OF CALIFORNIA
Generated on 2019-10-24 13:35 GMT / http://hdl.handle.net/2027/uc1.b3252760
Public Domain in the United States, Google-digitized / http://www.hathitrust.org/access_use#pd-us-google

c) Weitere Drehung in der medianen Ebene nach vorn von 180—360° oder Zurückdrehung von hinten von 180—0°.

0. Bilat. Ruhestand.
1. Vms + Vmd = RMs + RMd
2. Vis + Vid = RIs + RId
3. Rms + Rmd = OSs + OSJ.

Augenstellung: Die Dev. conv. verschwindet sukzessive und es entsteht bei 360° oder 0° bilat. Ruhe.

cc) Weitere Drehung in der medianen Ebene nach rückwärts von 180—360° oder Zurückdrehung von vorn von 180—0°.

0. Bilat. Ruhestand.
1. Vls + Vld = RLs + RLd
2. Vss + Vsd = RSs + RSd
3. RIs + RId = OIs + OId.

Augenstellung: Die Dev. div. bilat. verschwindet sukzessive und es entsteht bei 360° oder 0° bilat. Ruhe.

2. Bei bilateralen assoziierten, in entgegengesetzter Richtung vor sich gehenden Augendeviationen mitwirkende Augenmuskeln.

a) Bei Drehung nach rechts in der Frontalebene von 0—180°.

Sich summierende Augenbewegungen		Entsprechende Augenmuskeln
0. Bilat. Ruhestand.		
1. Vis + Vsd	=	RIs + RSd
2. VMs + Vld	=	RMs + RLd
3. RIs + Rmd	=	OIs + OSd

Augenstellung:
(Vis + Vms + RIs) + (Vsd + Vld + + Rmd) = (RIs + RMs + OIs) + + (RSd + RLd + OSd).

Deviatio diagonalis bil. dextra. (Syn. Strab. conv. inf. sin. + Strab. div. sup. dextra — Deviatio med. inf. sin. + + Dev. lat. sup. dextra).

b) Zwischen nystagmischen Bewegungen übergeht diese Augenstellung bei 180° wieder in bil. Ruhestand.

c) Bei weiterer Drehung nach rechts in der frontalen Ebene von 180—360° oder Zurückdrehung von links von 180—0°.

aa) Bei Drehung nach links in der Frontalebene von 0—180°.

Sich summierende Augenbewegungen		Entsprechende Augenmuskeln
0. Bilat. Ruhestand.		
1. Vss + Vid	=	RSs + RId
2. Vls + Vmd	=	RLs + RMd
3. Rms + Rld	=	OSs + OId

Augenstellung:
(Vss + Vls + RMs) + (Vid + Vmd + Rld) = (RSs + RLs + OSs) + + (RId + RMd + OId).

Deviatio diagonalis bil. sin. (Strab. div. sup. sinistra + Strab. conv. inf. dextra + Dev. lat. sup. dextra + + Dev. med. inf. sinistra).

bb) Zwischen nystagmischen Bewegungen übergeht diese Augenstellung wieder in bilat. Ruhestand.

cc) Bei weiterer Drehung nach links in der frontalen Ebene von 180—360° oder Zurückdrehung von rechts von 180—0°.

Digitized by Google
Original from UNIVERSITY OF CALIFORNIA
Generated on 2019-10-24 13:35 GMT / http://hdl.handle.net/2027/uc1.b3252760
Public Domain in the United States, Google-digitized / http://www.hathitrust.org/access_use#pd-us-google

0. Bil. Ruhestand.
1. Rms + Rld = OSs + OId
2. Vls + Vmd = RLs + RMd
3. Vss + Vid = RSs + RId

Augenstellung: Sukzessives Verschwinden der Dev. diag. bilat. sinistra und bil. Ruhestand bei 360 oder 0°.

0. Bil. Ruhestand.
1. Rls + Rmd = OIs + OSd
2. Vms + Vld = RMs + RLd
3. Vis + Vsd = RIs + RSd

Augenstellung: Sukzessives Verschwinden des Dev. diag. bilat. dextra und bilat. Ruhestand bei 360 oder 0°

C. Einfache bilaterale assoziierte Augendeviation bei Bewegung in der horizontalen Ebene und die hierbei wirkenden Muskeln.

a) Bei der Drehung nach rechts: Vls + Vmd = RLs + RMd.

b) Bei der Drehung nach links: Vms + Vld = RMs + RLd.

Wenn wir die beim Kaninchen tatsächlich vorkommenden, oben bezeichneten bilateralen Augenbewegungen und dieselben erzeugenden assoziierten Augenmuskelkontraktionen näher betrachten, können wir betreffs der synergischen bilateralen Funktion der Augenmuskeln folgende empirische Gesetze aufstellen:

1. Jeder Augenmuskel kann in zweierlei bilaterale Assoziation treten. Die eine Art der Assoziation ist jene, wenn der Augenmuskel mit demselben Muskel der anderen Seite gleichzeitig in Funktion gelangt, so zum Beispiel der Rectus medialis der einen Seite mit dem Rectus medialis der anderen Seite usw. Die andere Art ist dagegen die, wenn der Augenmuskel sich mit dem Antagonisten des identischen Muskels der anderen Seite assoziiert. So zum Beispiel der Rectus medialis der einen Seite mit dem Rectus lateralis der anderen Seite. Dieses Gesetz können wir kurzweg das Gesetz der identischen und antagonistischen einpaarigen Assoziationen bezeichnen. Identische Augenmuskelassoziationen entstehen, wenn die Bewegung in der Ebene des Kopfes und in der Medianebene nach vorne oder rückwärts stattfindet.

Derlei identische einpaarige Assoziationen existieren zwischen den folgenden Augenmuskeln:

RIs + RId	RLs + RLd	OIs + OId
RSs + RSd	RMs + RMd	OSs + OSd

Antagonistische Assoziationen aber entstehen, wenn der Kopf sich in der horizontalen oder frontalen Ebene nach rechts bewegt. Derlei antagonistische Assoziationen existieren zwischen den folgenden Augenmuskeln:

RLs + RMd	RIs + RSd	OIs + OSd
RMs + RLd	RSs + RId	OSs + OId

Digitized by Google
Original from UNIVERSITY OF CALIFORNIA
Generated on 2019-10-24 13:35 GMT / http://hdl.handle.net/2027/uc1.b3252760
Public Domain in the United States, Google-digitized / http://www.hathitrust.org/access_use#pd-us-google

2. Diese einpaarigen Augenmuskelassoziationen kommen teils einfach, teils in mehreren paarigen Assoziationen summiert vor. Eine solche einfache einpaarige Augenmuskelassoziation finden wir erstens bei den Kopfwendungen in der horizontalen Ebene, wobei bei der Drehung nach rechts rein nur der RLs + RMd, bei der Drehung nach links rein nur der RMs + RLd, in gleichzeitiger Kontraktion sind. Zweitens am ersten Anfange der Rechts- oder Linksdrehung in der frontalen Ebene, wobei im ersten Falle rein nur der RJs + + RSd, im zweiten Falle rein nur RSs + RJd in gleichzeitiger Kontraktion sind. Drittens am ersten Anfange der Drehung nach vorn oder rückwärts in der medianen Ebene, wobei im ersten Falle rein nur der OIs + OId, im zweiten Falle rein nur der OSs + OSd in gleichzeitiger Kontraktion sind.

Sich summierende mehrpaarige Augenmuskelassoziationen kommen vor: Erstens bei den Kopfdrehungen in der frontalen Ebene, wobei zum Beginne der Drehungen nach rechts zur funktionierenden einpaarigen RIs + RSd-Assoziation sich rasch zuerst die Assoziation RMs + RLd, nachher die OIs + + Osd als Assoziation hinzugesellt, so daß bei vorgeschrittener Drehung vorher ein Paar, dann zwei Paare, endlich drei Paare bilateraler assoziierter Augenmuskeln in gleichzeitiger Kontraktion sind; bei der Drehung nach links summiert sich zur ersten bilateralen Assoziation RSs + RId, vorher die der RLs + RMd, nachher die OSs + OId als bilaterale Assoziation. Mehr als wie drei Paare bilateraler Assoziationen summieren sich niemals, das heißt mehr als wie 6 Augenmuskeln sind niemals in gleichzeitiger Kontraktion. Zweitens bei der Kopfdrehung in der Medianebene, wobei zur am Anfange der Vorwärtsdrehung funktionierenden einpaarigen OIs + OId-Assoziation rasch sich vorher die Assoziation RSs + RSd, dann die der RLs + RLd sich hinzufügt: ähnlich zur am Anfange der Rückwärtsdrehung funktionierenden einpaarigen OSs + OSd-Assoziation vorher die der RIs + RId, dann die der RMs + RMd. Auch hier sind daher sukzessive vorher ein Paar, dann zwei Paar, endlich drei Paar Augenmuskeln in synergischer Kontraktion; niemals mehr als sechs und niemals weniger als zwei.

Bei den Kopfdrehungen in der horizontalen Ebene kommen derlei Summierungen vor.

Sowohl bei den identischen als bei den antagonistischen Augenmuskelassoziationen tritt daher immer nur ein Paar der Augenmuskeln gleichzeitig in Funktion, reine einpaarige Assoziation aber existiert nur bei Bewegungen in der horizontalen Ebene und am Anfange der Exkursion in der medianen und frontalen Ebene, bei den größeren Exkursionen in der medianen und frontalen Ebene summieren sich sukzessive die paarigen Assoziationen, so zwar, daß niemals mehr als 3 Augenmuskelpaare in gleichzeitige Kontraktion gelangen. Dieses Gesetz können wir das Ge-

Digitized by Google
Original from UNIVERSITY OF CALIFORNIA
Generated on 2019-10-24 13:35 GMT / http://hdl.handle.net/2027/uc1.b3252760
Public Domain in the United States, Google-digitized / http://www.hathitrust.org/access_use#pd-us-google

setz der einfachen und summierten bilateralen Augenmuskelassoziationen" bezeichnen.

3. Die antagonistischen Muskeln eines und desselben Auges kommen niemals in gleichzeitige Funktion. Bei den obigen bilateralen Bewegungskombinationen finden wir nirgends, daß an demselben Auge der mediale gerade mit dem lateralen geraden Muskel in gleichzeitige Kontraktion gerate, der obere gerade mit dem unteren schrägen, so daß dem Antagonismus in anatomischem Sinne der halbseitig funktionelle Antagonismus völlig entspricht. Dieses Gesetz können wir kurzweg das Gesetz der inkompatibilen Assoziationen der Augenmuskeln bezeichnen.

B.

Vorläufige Erörterungen über das halb- und doppelseitige labile Gleichgewicht der Augenmuskeln, weiters über deren halb- und doppelseitigen Antagonismus.

Im zweiten Teile meiner Abhandlung haben wir erläutert, daß unter normalen Verhältnissen die beiden Augen im bilateralen labilen Gleichgewichte sind. Wenn der Kopf sich bewegt, so erfährt dieses Gleichgewicht sofort eine Änderung und die bilaterale Lage der beiden Augen nimmt eine andere Gestalt an. Wir fanden auch, daß dieses bilaterale labile Gleichgewicht durch die aus dem häutigen Labyrinth fortwährend kommenden reflektorischen Nervenerregungen dadurch aufrecht erhalten wird, daß zu jedem Auge gleichzeitig aus jedem Labyrinthe Reflex-Nervenerregungen strömen, und zwar derart, daß jene Augenmuskeln, welche das Auge nach aufwärts und lateralwärts drehen und medial rollen, von derselben Seite, die es aber nach abwärts und medial drehen und lateral rollen, von der anderen Seite ihre Reflex-Nervenerregungen erhalten. Wir sahen, daß dieses labile bilaterale Gleichgewicht stabil wird, sobald der Weg der Reflex-Nervenerregungen vom häutigen Labyrinthe unterbrochen wird, entweder durch die Durchschneidung dieser Bahn oder des Hörnerven oder einzelner zentraler Teile und hiedurch eine Unterbrechung erfährt. Nachdem es uns nun bekannt ist, welche Augenmuskeln den Augenbewegungen in gewisser Richtung entsprechen, können wir detailliert auch die hier wirkenden Muskeln bestimmen.

Nach der Zerstörung des halbseitigen häutigen Labyrinthes waren die Augenbewegungen die folgenden:

1. Nach Zerstörung des linken häutigen Labyrinthes:

(Vis + Vms + Rls) + (Vsd + Vld + Rmd) = Dev. diag. bil. sinistra.

2. Nach Zerstörung des rechten häutigen Labyrinthes:

(Vss + Vls + Rms) + (Vid + Vmd + Rld) = Dev. diag. bil. sinistra.

Wenn wir nun die entsprechenden Augenmuskeln einfügen, sehen wir, daß:

Digitized by Google
Original from UNIVERSITY OF CALIFORNIA
Generated on 2019-10-24 13:35 GMT / http://hdl.handle.net/2027/uc1.b3252760
Public Domain in the United States, Google-digitized / http://www.hathitrust.org/access_use#pd-us-google

1. Nach Zerstörung des linkseitigen häutigen Labyrinthes in Funktion sind:
(RIs + RMs + OIs) + (RSd + RLd + OSd).

2. Nach Zerstörung des rechtseitigen häutigen Labyrinthes dagegen:
(RSs + RLs + OSs) + (RId + RMd + OId).

Und daß die nach der unilateralen Labyrinthzerstörung sich oft zeigende eigentümliche Augenstellung tatsächlich durch die Kontraktion der bezeichneten Augenmuskeln bewirkt wird, zeigt, daß jene Augenstellung sofort aufhört, sobald die betreffenden Augenmuskeln durchschnitten werden. Nach der Zerstörung des linken häutigen Labyrinthes zum Beispiel verschwindet die am linken Auge auftretende Deviatio med. inferior sofort, sobald wir den RIs + RMs + OIs durchschnitten haben. Aus dem erwähnten geht gleichfalls hervor, daß jene Augenmuskeln, welche nach der Zerstörung des halbseitigen häutigen Labyrinthes in Kontraktion bleiben, vom unverletzt gebliebenen häutigen Labyrinth mit Reflex-Nervenerregungen versehen werden, so werden die nach der Zerstörung des linkseitigen häutigen Labyrinthes funktionierenden Muskeln durch das unverletzt gebliebene rechte häutige Labyrinth und umgekehrt versorgt. Das linke häutige Labyrinth versieht daher die Muskeln (RLs + RSs + OSs), weiters die (RMd + RId + OId), das rechte häutige Labyrinth hingegen die (RLd + RSd + OSd) und die (RMs + RIs + OIs), betreffs der einzelnen Augenmuskeln aber geht daraus hervor, daß die (RLs + RSs + OSs) aus dem linken häutigen Labyrinth, die (SMs + RIs + OIs) aus dem rechten häutigen Labyrinth, die (RLd + RSd + OSd) aus dem rechten, die Muskeln (RMd + RId + OId) aus dem linken häutigen Labyrinthe ihre Reflex-Nervenerregungen erhalten.

Fig. 1.

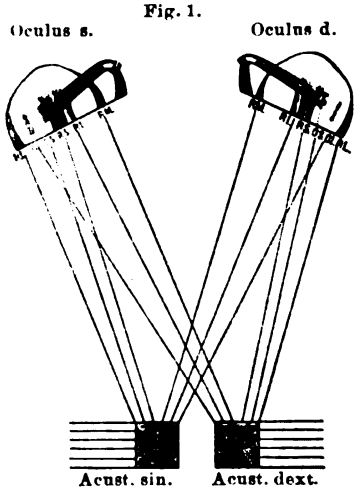

Das physiologische Schema der reflexassoziierenden Nervenbahnen von den beiden Hörnerven zu den zwölf Augenmuskeln.

Diese bilaterale allgemeine Reflexinnervation geht übersichtlich aus folgendem Schema hervor (Fig. 1).

Os und Od = rechtes und linkes Auge. An beiden Augen (das Schema bezieht sich auf ein menschliches Auge) sind die Insertionspunkte der sechs Augenmuskeln veranschaulicht und mit den Anfangsbuchstaben der entsprechenden Muskeln bezeichnet. Wir müssen annehmen, daß zu jedem Augenmuskel eine gesonderte Reflexnervenbahn aus dem häutigen Labyrinthe zieht: so gehen sechs aus dem einen und sechs aus dem anderen aus. Diese Bahnen gerater

Digitized by Google
Original from UNIVERSITY OF CALIFORNIA
Generated on 2019-10-24 13:35 GMT / http://hdl.handle.net/2027/uc1.b3252760
Public Domain in the United States, Google-digitized / http://www.hathitrust.org/access_use#pd-us-google

auf dem Wege der Hörnerven in das Zentrum (zu den Kernen der Nerven VIII—VI—IV—III) und von dort zu den Nerven der oculomotorischen Muskeln. Aus diesem Schema sind der Einfachheit halber das häutige Labyrinth, die zentralen und zentrifugalen Bahnen hinweggelassen und ist nur so viel veranschaulicht, als man nach der Durchschneidung des halbseitigen Acusticus aus den entstehenden bilateralen Augenstellungen unmittelbar folgern kann. Es ist ersichtlich, daß die Muskeln RL + RS + OS von dem Gehörnerven derselben Seite, die RM + RI + OI von dem der entgegengesetzten Seite ihre Reflexerregung erhalten, es kreuzen sich daher die Reflexbahnen der letzteren Augenmuskeln im Zentrum, während die der vorigen nicht.

Dieses eigenartige reflexinnervierende Verhältnis bildet die Grundlage für den halb- und beiderseitigen Reflexantagonismus der Augenmuskeln und des labilen halb- und beiderseitigen Gleichgewichtes.

Aus dem Gesagten geht zweifellos hervor, daß während an demselben Auge die RL + RS + OS infolge der aus dem häutigen Labyrinthe derselben Seite kommenden Reflexnervenerregung das Auge nach aufwärts und lateralwärts drehen und medial zu rollen trachten, dieses Bestreben dadurch paralysiert ist, daß die Muskeln RM + RI + OI infolge der aus dem häutigen Labyrinthe der anderen Seite kommenden Reflexerregung das Auge medial nach abwärts drehen und lateral rollen.

So sind daher die Muskeln RL + RS + OS im reflektorisch-antagonistischem Verhältnisse mit den Muskeln RM + RI + OI und vice versa. Auf diese Art ist somit das Auge der einen Seite durch das bilaterale häutige Labyrinth auf reflektorischem Wege in labilem Gleichgewicht erhalten und darauf basiert der halbseitige Reflexantagonismus der Augenmuskeln. Die Folgerungen können wir noch weiters detaillieren, wenn wir in Betracht ziehen, was im vorigen Teile meiner Abhandlung erörtert wurde, daß zur Bewerkstelligung der Augenbewegungen außer der Intaktheit des ganzen Nerven- und Muskelapparates auch die intralabyrinthären Reflexe notwendig sind. Die in Betracht kommenden je drei, in Reflexantagonismus sich befindlichen Augenmuskeln sind anatomisch 3 Paar antagonistische Muskeln, so der RL mit dem RM, der RS mit dem RI, der OS mit dem OI. Aus dem Gesagten erhellt, daß die in anatomischem Antagonismus sich befindlichen Muskeln an einem und demselben Auge synchronisch aus beiden Labyrinthen ihre Erregungen erhalten, so der RL aus dem derselben Seite, der RM aus dem der anderen Seite, der RS aus dem derselben Seite, der RI aus dem der anderen Seite, der OS aus dem derselben Seite, der OI aus dem häutigen Labyrinth der anderen Seite. Es besteht kein Zweifel, daß diese Einrichtung den Grund hierfür abgibt, daß der funktionelle Antagonismus dem anatomischen Antagonismus vollständig entspricht. Im Gleichgewichtszustande des Auges sind dessen sechs Augenmuskeln ohne Zweifel in gleichmäßiger Reflexinnervation, und zwar die RL, RS, OS seitens der Anta-

Generated on 2019-10-24 13:35 GMT / http://hdl.handle.net/2027/uc1.b3252760
Public Domain in the United States, Google-digitized / http://www.hathitrust.org/access_use#pd-us-google
Digitized by Google
Original from UNIVERSITY OF CALIFORNIA

gonisten derselben Seite, die RM, RI, OI seitens dem häutigen Labyrinthe der anderen Seite. Der funktionelle Antagonismus der Augenmuskeln ist daher eine Konsequenz dessen, daß die anatomisch-antagonistischen Augenmuskelpaare gleichzeitig aus dem bilateralen häutigen Labyrinthe ihre Reflexnervenerregungen erhalten: der Grund des halbseitigen labilen Gleichgewichtes liegt dagegen darin, daß die antagonistischen Muskelpaare die synchronischen Reflexerregungen beider häutigen Labyrinthe gleichmäßig erhalten.

Andrerseits schafft der Umstand, daß ein häutiges Labyrinth für beide Augen gleichzeitig Reflexnervenerregungen abgibt, bilaterale antagonistische und Gleichgewichtsverhältnisse, die uns ein Verständnis der bilateralen Augenbewegungen ermöglichen. Dasselbe Labyrinth gibt gleichzeitig Reflexnervenerregungen zu den am Auge derselben Seite sich befindlichen RL + RS + OS und zu den Muskeln RM + RI + OI der anderen Seite und bringt diese Muskeln in bilaterale Assoziation. Diese letzteren Muskeln sind in anatomischem Sinne auf ihrer eigenen Seite gerade die Antagonisten der vorigen. Diese Assoziation der kontralateralen Antagonisten bewirkt, daß die aus dem einen häutigen Labyrinthe innervierten Muskeln samt und sonders in antagonistischem Verhältnisse sind zu den aus dem häutigen Labyrinth der anderen Seite innervierten Muskeln. So sind die durch das linke häutige Labyrinth innervierten (RLs + RSs + OSs) + (RMd + RId + OId) in antagonistischem Verhältnisse zu den aus dem rechten häutigen Labyrinthe innervierten (RMs + RIs + OIs) + (RLd + RSd + OSd). Die synchronische und gleichmäßige Innervierung dieser bilateralen Antagonisten verleiht den beiden Augen jenen labilen bilateralen Gleichgewichtszustand, den wir bei der primären Kopfstellung finden. Unter normalen Verhältnissen existiert tatsächlich diese gleichmäßige bilaterale Reflexinnervierung. Durch die Zerstörung des unilateralen häutigen Labyrinthes ändert sich die Gleichmäßigkeit der bilateralen Innervierung dann, wenn nach dem Eingriffe die Muskeln RI + RM derselben Seite und der OI sowie die Muskeln RS + RL + OS der anderen Seite sich kontrahieren und das Auge auf derselben Seite abwärts medial, auf der anderen Seite aufwärts lateral aus seiner Ruhelage abweicht. Die bilaterale Innervierung ändert sich auch dann, wenn wir das Tier aus seinem Ruhestande in der frontalen Ebene nach rechts oder links auf 90—180° ablenken, wodurch, wie schon wiederholt hervorgehoben, dieselben Augenstellungen in die Erscheinung treten, wie bei Zerstörung des halbseitigen Labyrinthes derselben Seite. Bei der Rechtsdrehung in der frontalen Ebene auf 90—180°, ebenso wie bei der Zerstörung des linken häutigen Labyrinthes sind die (RIs + RMs + OIs) + (RSd + RLd + OSd) in Kontraktion, was wieder darauf hinweist, daß bei dieser durch summierte Augenmuskelkontraktion verursachten Deviation die mitwirkenden Augenmuskeln in jedem

Digitized by Google
Original from UNIVERSITY OF CALIFORNIA
Generated on 2019-10-24 13:35 GMT / http://hdl.handle.net/2027/uc1.b3252760
Public Domain in the United States, Google-digitized / http://www.hathitrust.org/access_use#pd-us-google

Falle in gleichmäßiger bilateraler Assoziation sich befinden, das heißt der RIs ist assoziiert mit dem RSd, der RMs mit dem RLd, der OIs mit dem OSd. Bei der Linksdrehung in der frontalen Ebene auf 90—180° ebenso wie bei der Zerstörung des rechten häutigen Labyrinthes sind die (RSs + RIs + OSs) + (RId + RMd + OId) in gleichzeitiger Kontraktion, bei welchen summierten Augenbewegungen, wie schon vorher hervorgehoben, der RSs mit dem RJd, der RLs mit dem RMd, der OSs mit dem OId in bilateraler Assoziation stehen. Diese Assoziationen wirken bei den bilateralen Augenbewegungen wie ein einzelner Muskel, so daß dadurch die 12 Augenmuskeln der beiden Augen sich auf 6 Paar Assoziationen teilen und diese wieder auf 3 assoziierte antagonistische Paare, die sich in ihren gegenseitigen Wirkungen paralysieren und ausgleichen. Die antagonistische Assoziation dieser 3 Paare ist folgende: Erstens: Die Muskeln (RLs + RMd), welche die beiden Augen gleichzeitig nach links drehen, sind in antagonistischem Verhältnisse zu den Muskeln (RMs + RLd), welche die beiden Augen nach rechts drehen. Wenn beide Muskelpaare gleichzeitig funktionieren, weicht das Auge weder nach rechts noch nach links aus seinem Ruhezustande aus. Zweitens: Die (RSs + RId), welche die horizontale Ebene des linken Auges nach aufwärts, die horizontale Ebene des rechten Auges nach abwärts ablenken, sind in antagonistischem Verhältnisse mit den Muskeln (RIs + RId), die umgekehrt die horizontale Ebene des linken Auges nach aufwärts, die des rechten nach abwärts beugen. Wenn die beiden Muskelpaare sich gleichzeitig kontrahieren, bleibt das Auge in seiner Ruhelage. Drittens: Die (OSs + OJd), welche das linke Auge in medialer, das rechte Auge in lateraler Richtung rollen (bilaterale Rechts- oder positive Rollung) sind in antagonistischer Assoziation mit den (OIs + OSd), welche das linke Auge in lateraler, das rechte Auge in medialer Richtung rollen (bilaterale Links- oder negative Rollung). Kontrahieren sich beide Paare gleichzeitig, so bleibt das Auge in bilateraler Ruhe. Die antagonistische Funktion können wir auch hier darauf zurückführen, daß die einzelnen antagonistischen Paare aus dem Labyrinthe der entgegengesetzten Seite ihre Reflexnervenerregungen erhalten; so die (RLs + RMd) aus dem linken, die (RMs + RLd) aus dem rechten häutigen Labyrinthe; die (RSs + + RId) aus dem linken, die RIs + RId) aus dem rechten häutigen Labyrinthe; die (OSs + OId) aus dem linken, die (OIs + OSd) aus dem rechten häutigen Labyrinthe. Der funktionelle bilaterale Antagonismus der Augenmuskeln ist daher eine Konsequenz dessen und wird dadurch bedingt, daß ein und dasselbe häutige Labyrinth zu beiden Augenmuskeln Reflexnervenerregungen abgibt. Die Ursache des bilateralen labilen Gleichgewichtes der Augen liegt aber darin, daß die bilateralen antagonistischen Muskeln eine gleichzeitige Reflexnervenerregung von beiden Labyrinthen gleichmäßig erhalten.

Generated on 2019-10-24 13:35 GMT / http://hdl.handle.net/2027/uc1.b3252760
Public Domain in the United States, Google-digitized / http://www.hathitrust.org/access_use#pd-us-google
Digitized by Google
Original from UNIVERSITY OF CALIFORNIA

Aus der folgenden übersichtlichen Zusammenstellung geht in bequemer Weise der zwischen den 12 Augenmuskeln bestehende uni- und bilaterale Antagonismus hervor.

Der Antagonismus der bilateralen Assoziationen.

Muskeln des linken Auges. Unilateraler Antagonismus. Bilaterale Reflexassoziationen aus dem linken häutigen Labyrinthe.	Muskeln des rechten Auges. Unilateraler Antagonismus. Bilaterale Reflexassoziationen aus dem rechten häutigen Labyrinthe.

Fig. 2.

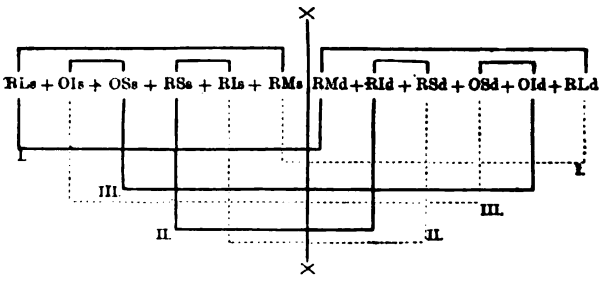

Die $\times - \times$ Linie bedeutet die mediane Linie des Kopfes, die Oberfläche des Blattes hingegen die horizontale Ebene beider Augen und des Kopfes von oben betrachtet.

Die Namen der Muskeln sind in jener Reihenfolge notiert, in welcher sagittalen Ebene, bezogen auf die Hauptmedianebene, ihre Insertionspunkte an den Augapfeln liegen. Die ober den Muskelnamen sich befindlichen Verbindungslinien vereinigen die in unilateralem Antagonismus sich befindlichen Augenmuskeln. Die unter den Muskelnamen sich befindlichen Verbindungslinien vereinigen die in bilateraler antagonistischer Assoziation sich befindlichen Muskeln, und zwar die nicht punktierten Linien die durch das linke häutige Labyrinth, die punktierten Linien aber die durch die Reflexerregungen des rechten häutigen Labyrinthes assoziierten Augenmuskeln. Die mit derselben römischen Zahl versehenen bilateralen Assoziationen sind die bilateralen Antagonisten.

Wie ersichtlich, erhalten die in unilateralem Antagonismus sich befindlichen Augenmuskeln von zwei gesonderten häutigen Labyrinthen ihre Reflexnervenerregungen und bringen die aus demselben Labyrinthe ausgehenden Reflexerregungen (I—II—III) stets bestimmte Muskeln der beiden Augen in bilaterale Assoziation.

Digitized by Google
Original from UNIVERSITY OF CALIFORNIA
Generated on 2019-10-24 13:35 GMT / http://hdl.handle.net/2027/uc1.b3252760
Public Domain in the United States, Google-digitized / http://www.hathitrust.org/access_use#pd-us-google

Beim uni- und bilateralen labilen Gleichgewichte der Augen stehen alle 12 Augenmuskeln unter gleichmäßiger Reflexinnervierung, bei den Bewegungen des Kopfes in der horizontalen und frontalen Ebene erleiden die aus dem häutigen Labyrinthe ausgehenden Reflexerregungen eine Änderung, das ruhende Gleichgewicht der Augen erfährt eine Änderung und es entstehen die sogenannten kompensatorischen Augenbewegungen. Nachdem gewissen Bewegungen des Kopfes immer gewisse kompensatorische Augenbewegungen entsprechen, folgt hieraus, daß bestimmte Lageveränderungen des Kopfes auch im häutigen Labyrinthe von bestimmten Veränderungen begleitet sind. Von letzteren wird weiter unten die Rede sein.

Wenn der Kopf aus seiner Ruhelage in der medianen Ebene sich nach vorne oder nach hinten bewegt, entstehen, wie wir sahen, identische bilaterale Assoziationen, das heißt auf beiden Seiten kontrahieren sich gleichzeitig dieselben Muskeln. Hierbei liegt die Ursache der synchronischen Kontraktion nicht darin, wie früher, daß bestimmte Teile eines häutigen Labyrinthes bilaterale Augenmuskeln versehen, sondern, wie wir finden werden, daß dieselben Teile zweier häutiger Labyrinthe gleichzeitig Reflexerregungen hervorrufen.

Auf Grund des Vorausgeschickten können wir die Kontraktionsverhältnisse der 12 Augenmuskeln bei den bilateralen Augenbewegungen, die die Kopfbewegungen begleiten, detaillierter betrachten.

C.

Detaillierte Übersicht der Augenmuskelkontraktionen bei den die Stellungsänderungen des Kopfes begleitenden bilateralen Augenbewegungen.

1. Augenmuskeln, die bei Augenbewegungen in der horizontalen Ebene mitwirken.

a) Wenn das in primärer Kopf- und Augenstellung fixierte Tier in der horizontalen Ebene, aus welchem Punkte immer des Kreises ausgehend, sehr langsam nach rechts oder links gedreht wird, so bleiben die Augen und das in dieselben eingeführte Signalnadelsystem unbewegt in der Augenhöhle. Hier bleibt daher das bilaterale labile Gleichgewicht der Augen und die dasselbe verursachende gleichmäßige Reflexinnervierung unverändert. Den allgemeinen Zustand der Augenmuskeln hierbei können wir wie in der Ruhestellung folgendermaßen bezeichnen:

$$(RLs + OIs + OSs + RSs + RJs + RMs) \times (RMd + RId + RSd + OSd + OId + RLd).$$

b) Wenn wir aber die Drehung beschleunigen, bleiben die Augen vom Kopfe zurück und schnellen wieder demselben nach. Dieses Zurückbleiben und

Digitized by Google
Original from UNIVERSITY OF CALIFORNIA
Generated on 2019-10-24 13:35 GMT / http://hdl.handle.net/2027/uc1.b3252760
Public Domain in the United States, Google-digitized / http://www.hathitrust.org/access_use#pd-us-google

Nachschnellen während einer Kreisbewegung wiederholt sich häufiger oder seltener, je nach der Geschwindigkeit der Rotation, wodurch die beiden Augenachsen in horizontale Oscillationen geraten. Bei diesen Oscillationen bewegen sich die beiden Augen rein nur in der horizontalen Ebene, wie dies an dem an dieselben befestigten künstlichen Nadelsystem sichtbar ist. Die Muskeln, die hier in Funktion treten, sind die bilateralen Links- und Rechtsdreher, welche die folgenden assoziierten Augenbewegungen anregen (Vls + Vmd), ferner (Vms + + Vld), diese Muskeln sind aber die folgenden in antagonistischer Assoziation befindlichen Augenmuskeln: (RLs + RMd), ferner (RMs + RLd). Diese sind bilaterale Antagonisten, welche in der Ruhestellung des Kopfes und Auges sich in ihrer gegenseitigen Wirkung paralysieren. Bei der Rotation nach rechts und nach links wird nur unter diesen das Gleichgewicht gestört, während die übrigen 8 Augenmuskeln beim Zustandekommen der Augenbewegungen nicht mitwirken, was auch experimentell nachweisbar ist, da die horizontalen Oscillationen nach operativer Entfernung der geraden und schrägen Augenmuskeln auch noch auftreten. Die Störung des Gleichgewichtes besteht aber darin, daß bei der Drehung nach rechts sich die nach links drehende bilaterale Assoziation kontrahiert, die Muskeln (RLs + Rmd), wodurch die beiden Augen von der Drehrichtung nach links zurückbleiben. Diese Kontraktion ist aber von kurzer Dauer, sozusagen nur ein Zucken, das aber gleich einer Erschlaffung weicht, wodurch beide Augen in ihre Ruhelage zurückkehren. Bei der Drehung nach links geraten die Muskeln (RMs + RLd) ins Übergewicht, wodurch beide Augen von der Drehrichtung nach rechts zurückbleiben. Die Kontraktion ist auch hier zuckender Natur und weicht einer schnellen Erschlaffung. Durch die Wiederholung dieser Kontraktionen und Erschlaffungen entsteht die horizontale Oscillation. Daß die zu Beginn der Drehung von derselben zurückbleibende bilaterale Augenbewegung durch die Kontraktion des RL derselben Seite und des mit ihm assoziierten RM der anderen Seite, nicht aber von der Erschlaffung der antagonistischen bilateralen Assoziation, des RM derselben Seite und des RL der anderen Seite verursacht wird, geht daraus hervor, daß, wenn man den RL oder den ihn versehenden VI. Gehirnnerven durchschneidet, auf der entsprechenden Seite das Auge nicht wie gewöhnlich von der Drehrichtung zurückbleibt, was aber, wenn auch in geringem Maße, eintreffen müßte, wenn die Erschlaffung des RM des betreffenden Auges das Zurückbleiben von der Drehrichtung verursachen würde.

Bei den nach raschem Stillstande sich zeigenden Nachoscillationen kommen jene Augenmuskeln in Erregung, welche die Augen gegen die Rotationsrichtung drehen. Während daher in der Zeitdauer der Drehung nach rechts die bilateralen Oscillationen durch die alternierende Kontraktion und Erschlaffung der (RLs + RMd) verursacht werden, kommen nach der Drehung die (RMs + RMd) in eine solche alternierende Kontraktion und Erschlaffung.

Digitized by Google
Original from UNIVERSITY OF CALIFORNIA
Generated on 2019-10-24 13:35 GMT / http://hdl.handle.net/2027/uc1.b3252760
Public Domain in the United States, Google-digitized / http://www.hathitrust.org/access_use#pd-us-google

was die nystagmischen Augenbewegungen verursacht. Während der Drehung nach links aber ruft die alternierende Kontraktion und Erschlaffung der (RMs + RLd) nach der Drehung der (RLs + RMd) den Vor- und Nachnystagmus hervor.

Den allgemeinen Zustand der 12 Augenmuskeln bei Drehungen in der horizontalen Ebene können wir am bequemsten aus der beiliegenden Übersicht überblicken (s. Tafel VI).

Wie ersichtlich, sind die synchronischen bilateralen (kompensatorischen) Augenbewegungen in der horizontalen Ebene nichts anderes, als die Änderung des bilateralen Gleichgewichtes der Muskeln (RLs + RMd) und der (RMs + + RLd), zu deren Hervorrufung der Reflexreiz im häutigen Labyrinthe durch Drehung in der horizontalen Ebene nach rechts oder links erregt wird.

2. Augenmuskeln, die bei den kompensatorischen Augenbewegungen in der medianen Ebene mitwirken.

Die bei der ganzen Kreisdrehung in der medianen Ebene nach vorn oder nach rückwärts entstehenden Augenbewegungen haben wir im ersten Teile meiner Abhandlung detailliert beschrieben. Im vorigen Kapitel dieses dritten Teiles meiner Abhandlung (auf pag. 1369—1370) haben wir auch die diesen Augenbewegungen entsprechenden Augenmuskelkontraktionen bestimmt, indem wir die bei den identischen summierten bilateralen Augenbewegungen mitwirkenden Augenmuskeln beschrieben haben. Nun können wir ohne jede weitere Erörterung auf die Betrachtung des allgemeinen Zustandes der 12 Augenmuskeln bei der Kreisdrehung in der medianen Ebene übergehen (s. Tafel VII).

Die bei den assoziierten Augenbewegungen in dieser Ebene mitwirkenden Augenmuskelkontraktionen unterscheiden sich wesentlich von den Augenmuskelkontraktionen in der horizontalen Ebene. Während bei der letzteren, wie wir fanden, nur je ein Muskel an beiden Augen in gleichzeitige bilaterale Assoziation gelangt, treten hier, wenn auch sukzessive, je drei in die gleiche Assoziation. Ein anderer Unterschied besteht darin, daß, während die von der Drehrichtung zurückbleibenden Augenbewegungen in der horizontalen Ebene aus während der Kreisdrehung mehrmals sich wiederholenden kurzen Kontraktionen der (RLs + RMd) respektive der (RMs + RLd) bestehen, sind die Muskelkontraktionen bei der Drehung in der Medianebene länger dauernde und während einer Kreisdrehung wirken, wiewohl in verschiedener Zeit und Stellen, stets alle 12 Augenmuskeln mit. Während bei der Stellungsveränderung in der horizontalen Ebene sozusagen fast in jedem Augenblicke und wo immer stehen geblieben, das bilaterale Gleichgewicht der Augen sich wieder herstellt, geschieht dies während einer ganzen Kreisbewegung in der medianen Ebene nur bei O—180° (360°), daher nur zweimal: erstens wenn das Tier in primärer Körperstellung oder Ruhelage ist mit dem Rücken nach oben, mit dem Bauche nach unten; zweitens wenn es auf 180° gedreht am Rücken liegt, mit dem Rücken

Digitized by Google
Original from UNIVERSITY OF CALIFORNIA
Generated on 2019-10-24 13:35 GMT / http://hdl.handle.net/2027/uc1.b3252760
Public Domain in the United States, Google-digitized / http://www.hathitrust.org/access_use#pd-us-google

nach unten und mit dem Bauche nach oben; in den dazwischen liegenden Graden behalten die kontrahierten Augenmuskeln stationär diese ihre Kontraktion bei und rufen hierdurch den Deviationen des Kopfes streng entsprechende Augendeviationen hervor. Dieser Unterschied deutet darauf hin, daß die Reflexnervenerregungen, welche diese kompensatorischen Augenbewegungen zustande bringen, anders entstehen und auf eine andere Art sich erhalten bei den Stellungsveränderungen in der horizontalen als in der medianen Ebene. Noch ein Unterschied besteht auch darin, daß bei 180° die Herstellung des bilateralen Gleichgewichtes unter nystagmischen Augenbewegungen vor sich geht, wobei die summierten Augenmuskelkontraktionen sehr schnell, aber nicht gleichzeitig aufhören und die in Funktion gewesenen Muskeln unter nystagmischen Augenbewegungen sich in das bilaterale Gleichgewicht einstellen. 180° überschreitend, stellen sich die beiden Augen in den entgegengesetzten Deviationszustand schnell wieder unter nystagmischen Bewegungen ein, aber die diese hervorrufenden summierten Augenmuskelkontraktionen verschwinden nachher sukzessive und es tritt bis 360° oder 0° gedreht, wieder das bilaterale Gleichgewicht ein. Die Permanenz dieser kombinierten Augenmuskelkontraktionen verursacht, daß bei Stellungsveränderungen in der medianen Ebene jeder Kopfstellung eine bestimmte Augenstellung entspricht, und diese letztere zeigt dies gewissermaßen so an, wie die Luftblase der Wasserwage den Stand der Wasserwage andeutet.

3. Augenmuskeln, die bei kompensatorischen Augenbewegungen in der frontalen Ebene mitwirken.

Was für Augenmuskeln und in welcher Weise dieselben bei den kompensatorischen Augenbewegungen in der frontalen Ebene mitwirken, zeigt die beiliegende Tafel an (s. Tafel VIII).

Die bei diesen kompensatorischen Augenbewegungen mitwirkenden assoziierten Augenmuskelkontraktionen sind in gewisser Beziehung den horizontalen, in anderer Beziehung den assoziierten Augenbewegungen in der medianen Ebene ähnlich. Insbesondere:

1. Auch hier treten, wie in der horizontalen Ebene, die Augenmuskeln in antagonistische bilaterale Assoziation. Hierin liegt die Ähnlichkeit zu den kompensatorischen Augenbewegungen in der horizontalen Ebene und darin ist der Unterschied von den identischen Assoziationen in der Medianebene.

2. Die einfachen bilateralen Assoziationen summieren sich auch hier zu 3 Paaren. Die Muskelkontraktionen sind auch hier länger dauernde und während einer ganzen Kreisdrehung wirken alle 12 Augenmuskeln mit. Das Nachschnellen der Augen der Drehrichtung und so die Herstellung des bilateralen Gleichgewichtes stellt sich auch hier nur bei 180° Drehung ein, daher in der Rückenlage. Die unter den dazwischen fallenden Graden bleibenden Augen-

Digitized by Google
Original from UNIVERSITY OF CALIFORNIA
Generated on 2019-10-24 13:35 GMT / http://hdl.handle.net/2027/uc1.b3252760
Public Domain in the United States, Google-digitized / http://www.hathitrust.org/access_use#pd-us-google

deviationen vergrößern sich. Bei 180° erschlaffen plötzlich auch hier die sich in Kontraktionen befindlichen Augenmuskeln und richten sich zwischen nystagmischen Bewegungen in das bilaterale Gleichgewicht ein. Über 180° stellen sich auch hier schnell die beiden Augen in die entgegengesetzte Augenstellung ein, die summierten Augenmuskelkontraktionen verschwinden ebenfalls sukzessive bis 360°, wobei das bilaterale Gleichgewicht sich wieder einstellt. Diese Permanenz der kombinierten Augenmuskelkontraktionen verursacht auch hier, daß jeder Periode der Lageveränderung des Kopfes in der frontalen Ebene eine bestimmte Augenstellung entspricht, so daß diese Augenstellung in bestimmter Hinsicht ein Indikator für die Kopfstellung ist.

2.

Welche okulomotorischen Nerven sind bei den die Stellungsveränderungen des Kopfes begleitenden synchronischen bilateralen Augenbewegungen in assoziierter gemeinschaftlicher Funktion?

Die Augenbewegung, die assoziierten Reflexnervenerregungen gelangen aus beiden Labyrinthen durch das Zentrum, der Bahn der sechs okulomotorischen Nerven entlang, zu den 12 Augenmuskeln. Diese 6 okulomotorischen Nerven wie auch die 12 Augenmuskeln sind in bilateraler Anordnung: 3 auf der einen, 3 auf der anderen Seite, für je 6 Augenmuskeln. Die beiden Abduzens (VI. s, VI. d) versehen die beiden RL. Die beiden Trochlearis (IV. s, IV. d) die beiden Os. Die beiden Oculomotorii (III. s, III. d) aber die übrigen je vier Augenmuskeln. Bei den die Stellungsveränderungen des Kopfes begleitenden assoziierten bilateralen Bewegungen kommen die bilateralen okulomotorischen Nerven geradeso wie die Augenmuskeln in verschiedener Weise in Assoziation. Diese bilateralen Assoziationen, nachdem es von den einzelnen okulomotorischen Nerven bekannt ist, in welchem Augenmuskel sie endigen, können wir einfach zusammenstellen, wenn wir bei den oben erwähnten einfachen und summierten Augenmuskelassoziationen nach den in Assoziationen sich befindlichen Augenmuskeln die entsprechenden okulomotorischen Nerven einfügen. Bei der folgenden übersichtlichen Zusammenstellung werden wir die Augenmuskeln mit den schon gebrauchten, die okulomotorischen Nerven aber mit den vorher unter Klammer bezeichneten Verkürzungen erwähnen.

A. Zusammenwirkende bilaterale okulomotorische Nerven bei den einfachen Augenbewegungsassoziationen.

1. Bei den antagonistischen bilateralen Augenbewegungen.

Assoziierte Augenmuskeln	=	Entsprechende okulomotorische Nerven
RLs + RMd	=	VI s + III d
RMs + RLd	=	III s + VI d

Digitized by Google
Original from UNIVERSITY OF CALIFORNIA
Generated on 2019-10-24 13:35 GMT / http://hdl.handle.net/2027/uc1.b3252760
Public Domain in the United States, Google-digitized / http://www.hathitrust.org/access_use#pd-us-google

Assoziierte Augenmuskeln	=	Entsprechende okulomotorische Nerven
RIs + RSd	=	III s + III d
RSs + RId	=	III s + III d
OIs + OSd	=	III s + IV d
OSs + OId	=	IV s + III d

2. Bei den identischen bilateralen Augenbewegungen.

Assoziierte Augenmuskeln	=	Entsprechende okulomotorische Nerven
RLs + RLd	=	VI s + VI d
RMs + RMd	=	III s + III d
RIs + RId	=	III s + III d
RSs + RSd	=	III s + III d
OIs + OId	=	III s + III d
OSs + OSd	=	IV s + IV d

B. Zusammenwirkende bilaterale okulomotorische Nerven bei den sich summierenden bilateralen Augenbewegungen.

1. Bei den sich summierenden identischen bilateralen Augenbewegungen.

a) Bei Drehung nach vorn in der medianen Ebene von 0—180°.

Augenmuskeln	=	Entsprechende okulomotorische Nerven
0. Bil. Ruhestand	=	0. Bil. Ruhestand[1])
1. OIs + OId	=	III s + III d
2. RSs + RSd	=	III s + III d
3. RLs + RLd	=	VI s + VI d

(OIs + RSs + RIs) + (OId + RSd + + RId) = (III s + VI s) + (III d + VI d).
(Dev. divergens bilat.)

aa) Rückwärtsdrehung in der medianen Ebene von 0—180°.

Augenmuskeln	=	Entsprechende okulomotrische Nerven
0. Bil. Ruhestand	=	0. Bil. Ruhestand
1. OSs + OSd	=	1. IV s + IV d
2. RIs + RId	=	2. III s + III d
3. RMs + RMd	=	3. III s + III d

(OSs + RIs + RMs) + (OSd + RId + + RMd) = (IV s + II s) + (IV d + III d).
(Deviatio convergens bilat.)

[1]) Der bilaterale Ruhestand bedeutet hier eigentlich bilaterales Gleichgewicht der Reflexes. Die 12 Augenmuskeln sind, wie hervorgehoben, auch in Ruhestellung unter dauerndem Reflextonus, es ruhen daher weder die einzelnen Augenmuskeln, noch die Augennerven, sondern leiten die intralabyrinthären Reflexnervenerregungen, respektive geraten auf dieselben in tonische Kontraktion, nur paralysiert sich der gleichmäßige Tonus der 12 Augenmuskeln.

Digitized by Google
Original from UNIVERSITY OF CALIFORNIA
Generated on 2019-10-24 13:35 GMT / http://hdl.handle.net/2027/uc1.b3252760
Public Domain in the United States, Google-digitized / http://www.hathitrust.org/access_use#pd-us-google

b) Bilat. Ruhe = bei 180°.

bb) Bilateraler Ruhestand = = 180°.

c) Bei Drehung nach vorn in der medianen Ebene von 180–360° oder Zurückdrehung von hinten von 180–0°.

cc) Weitere Rückwärtsdrehung in der medianen Ebene von 180 bis 360° oder Zurückdrehung von vorn von 180—0°.

0. Bilat. Ruhestand = 0. Bil. Ruhe
1. RMs + RMd = 1. III s + III d
2. RIs + RId = 2. III s + III d
3. OSs + OSd = 3. IV s + IV d

0. Bil. Ruhe = 0. Bil. Ruhe
1. RIs + RId = 1. VI s + VI d
2. RSs + RSd = 2. III s + III d
3. OIs + OId = 3. III s + III d

2. Bei summierten antagonistischen bilateralen Augenbewegungsassoziationen.

a) Bei Rechtsdrehung in der frontalen Ebene von 0–180°.

Assoziierte Augenmuskeln	=	Assoziierte Nerven
0. Bil. Ruhestand = 0.		
1. RJs + RSd	= 1.	III s + III d
2. RMs + RLd	= 2.	III s + VI d
3. OIs + Osd	= 3.	III s + IV d
(RIs + RMs + OIs) + (RSd + RId + OSd)	=	(III s) + (III d + VI d + IV d).

(Deviatio diag. bilat. dextra.)

b) Bilateraler Ruhestand.

c) Weitere Rechtsdrehung in der frontalen Ebene von 180–360° oder Zurückdrehung von links von 180–0°.

0. Bil. Ruhe = 0.
1. Os + OId = 1. IV + III d
2. RLs + RMd = 2. VI + III d
3. RSs + RId = 3. III + III d

aa) Bei der Linksdrehung in der frontalen Ebene von 0—180°.

Assoziierte Augenmuskeln	=	Assoziierte Nerven
0. Bil. Ruhe = 0.		
1. RSs + RId	= 1.	III s + III d
2. RIs + RMd	= 2.	VI s + III d
3. OSs + OId	= 3.	IV s + III d
(RSs + RIs + OSs) + (RId + RMd + OId)	=	(III s + VI s + IV s) + (III d).

(Deviatio diag. bil. sinistra.)

bb) Bilateraler Ruhestand.

cc) Weitere Linksdrehung in der frontalen Ebene von 180—360° oder Zurückdrehung von rechts von 180–0°.

0. Bil. Ruhestand = 0.
1. OIs + OSd = 1. III s + IV d
2. RMs + RLd = 2. III s + VI d
3. RIs + RSd = 3. III s + III d

C. Zusammenwirkende okulomotorische Nerven bei den bilateralen Augenbewegungen in der horizontalen Ebene.

a) Bei der Rechtsdrehung
(RLs + RMd) = VI s + III d

b) Bei der Linksdrehung
(RMs + RLd) = III s + VI d.

Generated on 2019-10-24 13:35 GMT / http://hdl.handle.net/2027/uc1.b3252760
Public Domain in the United States, Google-digitized / http://www.hathitrust.org/access_use#pd-us-google
Digitized by Google
Original from UNIVERSITY OF CALIFORNIA

Auf Grund der erwähnten Zusammenstellungen können wir betreffs der bilateralen gleichzeitigen Funktion der okulomotorischen Nerven folgende empirische Sätze ableiten:

1. Bei den identischen assoziierten Augenbewegungen kommen immer identische okulomotorische Nerven in bilaterale Assoziation, daher der Oculomotorius der einen Seite mit dem Oculomotorius der anderen Seite usw. Diese Nervenassoziationen kommen bei den Lageveränderungen des Kopfes in medianer Ebene vor.

2. Bei den antagonistischen Augenbewegungsassoziationen können nur die beiden Oculomotorii in bilaterale Assoziation treten; die beiden Trochleares und die beiden Nervi Abducens niemals. Diese treten gesondert oder zusammen mit dem Oculomotorius der anderen Seite in Assoziation. Diese Nervenassoziationen kommen bei den Stellungsveränderungen in der horizontalen und frontalen Ebene vor.

1. Der gleichzeitige Zustand der okulomotorischen Nerven bei den Augenbewegungen in der horizontalen Ebene.

Auf Grund des oben Entwickelten können wir im folgenden nunmehr auch erörtern, in welchem funktionellen Zustande befinden sich die sechs okulomotorischen Nerven bei den Rotationen in den verschiedenen Ebenen.

Wie bereits hervorgehoben, sind die sechs okulomotorischen Nerven sowie die 12 Augenmuskeln in kontinuierlicher Funktion, und zwar auch im Ruhezustande. Die aus den beiden häutigen Labyrinthen zu den einzelnen Augenmuskeln kommenden Reflexbahnen nehmen in diesen okulomotorischen Nerven ihren Weg und sind bei primärer Kopfstellung in gleichmäßiger Erregung. Die äußere Erscheinung dieser Erregung ist die bilaterale ruhende Augenstellung, hervorgerufen durch die gleichmäßige Kontraktion der 12 Augenmuskeln. Die die Stellungsveränderungen des Kopfes begleitenden passiven bilateralen Augenbewegungen entstehen dadurch, daß diese Reflexinnervierung entsprechend den verschiedenen Kopfstellungen sich ändert, aber stets in bestimmter Weise, entsprechend derselben Kopfstellung.

Die 12 Reflexnervenbahnen, wenn einmal zu dem peripheren Teil des assoziierten Nervenmechanismus der Augenbewegung gelangt, verteilen sich somit ohne Zweifel derart, daß sie zu den beiden RL durch die beiden VI. Nerven, zu den beiden OS durch den IV. Nerven, zu den bilateralen RS + + RI + RM + OI durch die beiden III. Nerven zu den entsprechenden Augenmuskeln ziehen. Nachdem die durch den Oculomotorius versehenen Augenmuskeln nicht immer gemeinschaftlich zusammen in Bewegung kommen, müssen wir annehmen, daß auch die Nervenfasern des Oculomotorius nicht immer alle in Funktion sind, sondern von den in ihm ziehenden Reflexnervenbahnen einmal die eine, ein andermal die andere Reflexnervenbahn.

Digitized by Google
Original from UNIVERSITY OF CALIFORNIA
Generated on 2019-10-24 13:35 GMT / http://hdl.handle.net/2027/uc1.b3252760
Public Domain in the United States, Google-digitized / http://www.hathitrust.org/access_use#pd-us-google

Zur Übersicht der untereinander in Zusammenhang sich befindlichen 12 Augenmuskeln, der 6 okulomotorischen Nerven und die durch diesen ziehenden 12 reflektorischen, assoziierenden Bahnen diene folgende schematische Zusammenstellung:

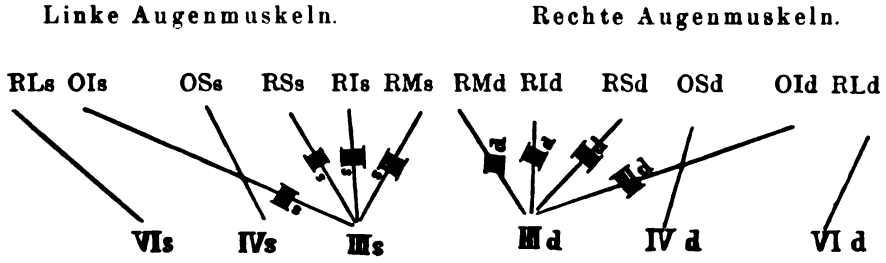

Um in der folgenden Übersicht die einzelnen okulomotorischen assoziierenden Bahnen anzudeuten, werden wir über die Ziffer III auch jenen Muskelnamen notieren, dessen assoziierende Bahn wir andeuten wollen; so wird zum Beispiel $\frac{\text{RMd}}{\text{III d}}$ bedeuten, daß von jenem assoziierenden Faserngang des rechten Oculomotorius die Rede ist, der zum rechten RM zieht, während die Abkürzung $\frac{\text{RId}}{\text{III d}}$ jene assoziierende Bahn des okulomotorischen Nerven anzeigt, welche zum rechten RI zieht. Die anderen Bezeichnungen behalten wir bei; die oberhalb der geraden Linie notierten Zeichen deuten die bilaterale Ruhestellung, die unterhalb der Linie notierten Zeichen den Beginn der Funktion an (s. Tafel IX).

2. Über den gleichzeitigen Zustand der okulomotorischen Nerven bei den Bewegungen in der medianen Ebene.

Ebenso können wir den gleichzeitigen Gleichgewichtszustand der 12 assoziierenden Bahnen der 6 okulomotorischen Nerven bei den Stellungsveränderungen in der medianen Ebene überblicken, wenn wir in der VII. tabellarischen Übersicht unter die einzelnen Muskeln die Zeichen des entsprechenden okulomotorischen Nerven einfügen.

Der Kürze halber werden wir in der unten zu veröffentlichenden Tabelle den erklärenden Text auslassen und werden nur die Rubrik der Augenmuskeln mit den entsprechenden Nervenzeichen ergänzen (s. Tafel X).

In dieser Tabelle bedeuten wie vorher die ober der horizontalen Linie sich befindlichen abbrevierten Zeichen die im bilateralen Ruhestadium bleibenden Augenmuskeln und Nerven, die unter der horizontalen Linie befindlichen

Digitized by Google
Original from UNIVERSITY OF CALIFORNIA
Generated on 2019-10-24 13:35 GMT / http://hdl.handle.net/2027/uc1.b3252760
Public Domain in the United States, Google-digitized / http://www.hathitrust.org/access_use#pd-us-google

Zeichen hingegen die in bilateraler Kontraktion stehenden Muskeln und die gleichzeitig zusammen funktionierenden Nerven.

Während der Rückwärtsdrehung ist der Ablauf der okulomotorischen Erscheinungen gerade entgegengesetzt jenen bei der Vorwärtsdrehung sich zeigenden okulomotorischen Erscheinungen und vice versa.

Wie ersichtlich, kommen bei der nach vorn gerichteten Drehung des Kopfes bis 180° vorerst die beiden assoziierenden Bahnen des Oculomotorius in Erregung, nur später summiert sich zu diesen auch die Wirkung der beiden Abducens. Aus dieser Stellung auf 0° zurückgedreht, hört zuerst die Funktion der beiden VI auf, nachher die der beiden III. Bei der Rückwärtsdrehung des Kopfes bis 180° kommen vorher die beiden Trochleares in gemeinschaftliche Funktion, zu diesen gesellen sich auch dann die beiden Oculomotorii, bei der Zurückdrehung auf 0° aber hört zuerst die Funktion der beiden Oculomotorii auf und nur dann die des Trochlearis, worauf nachher bilateraler Ruhestand entsteht.

Bei den die geringergradige Vor- und Rückwärtsbeugung des Kopfes begleitenden kompensatorischen Augenbewegungen wirkt bei der Beugung nach vorn nur die Funktion der beiden Oculomotorii und bei der Rückwärtsbeugung nur die der beiden Trochlearisnerven.

Nur bei größeren Deviationen gesellt sich auch bei der Beugung *nach vorn* zu den beiden Oculomotorii noch die Funktion der beiden Abducens, bei der Rückwärtsbeugung zu den beiden Trochlearnerven die Funktion auch der beiden Oculomotorii.

3. Über den gleichzeitigen Zustand der okulomotorischen Nerven bei den kompensatorischen Augenbewegungen in der frontalen Ebene.

Den gleichzeitigen Gleichgewichtszustand der 12 Augenmuskeln und der in den 6 okulomotorischen Nerven ziehenden 12 assoziierten Nervenbahnen bei den Stellungsveränderungen in der frontalen Ebene können wir in der folgenden übersichtlichen Tabelle veranschaulichen. Diese Tabelle ist nichts anderes als die VIII. Tafel, ergänzt mit den Zeichen der motorischen Nerven der einzelnen Augenmuskeln (s. Tafel XI).

Während der Linksdrehung laufen die okulomotorischen Erscheinungen gerade in verkehrter Reihenfolge ab, als bei der Rechtsdrehung.

Die über der horizontalen Linie befindlichen Augenmuskeln und Nerven stehen im normalen Reflexgleichgewicht, die unter der horizontalen Linie befindlichen sind in bilateraler Kontraktion.

Wie ersichtlich, kommen bei Rechtsdrehung des Kopfes um die mediane Achse bis 180° zuerst die assoziierenden Bahnen der beiden Oculomotorii in Funktion, nur später summiert sich zu diesen zuerst die Funktion des rechten Abducens, dann auch die des rechten Trochlearis. Aus

Digitized by Google
Original from UNIVERSITY OF CALIFORNIA
Generated on 2019-10-24 13:35 GMT / http://hdl.handle.net/2027/uc1.b3252760
Public Domain in the United States, Google-digitized / http://www.hathitrust.org/access_use#pd-us-google

dieser Stellung auf 0° zurückgedreht (was nichts anderes ist als eine Linksdrehung in der frontalen Ebene von 180—360°), hört zuerst die Funktion des rechten Trochlearis, dann die des rechten Abducens, endlich die der beiden Oculomotorii auf und es verschwindet sukzessive die Deviatio diagonalis bilateralis dextra. Bei der Linksdrehung bis 180° kommen zuerst die assoziierenden Bahnen der beiden Oculomotorii in Funktion und nur später summiert sich zu diesen vorher die Funktion des linken Abducens, dann auch die des linken Trochlearis. Aus dieser Stellung auf 0° zurückgedreht (was nichts anderes als Rechtsdrehung in der frontalen Ebene von 180—360° bedeutet), hört zuerst die Funktion des linken Trochlearis, dann des linken Abducens, endlich die der beiden Oculomotorii auf und es verschwindet sukzessive die Deviatio diagonalis bilateralis sinistra.

Bei der geringgradigen, nach rechts und links Beugung des Kopfes in der frontalen Ebene (Kopfbeugung auf die rechte und linke Schulter) wirken nur die beiden Oculomotorii, nur bei stärkerer Rechts- oder Linksbeugung gesellt sich zu diesen vorher die Funktion des Abducens, dann die des Trochlearis auf jener Seite, auf welche die Kopfbeugung geschieht.

3.

Kurze Übersicht der wichtigsten Funktionserscheinung des zentrifugalen Teiles des assoziierenden okulomotorischen Nervenmechanismus bei den unwillkürlichen Augenbewegungen.

Auf Grund des Entwickelten besteht die Funktion des zentrifugalen Teiles des assoziierenden okulomotorischen Nervenmechanismus im Wesen darin, daß die durch die Kopfbewegungen hervorgerufenen und aus dem häutigen Labyrinth entspringenden Reflexnervenerregungen einige, unter den zu den 6 okulomotorischen Nerven ziehenden 12 assoziierenden Nervenbahnen und von den 12 Augenmuskeln einige in bilaterale synergische Funktion bringen, wodurch eigenartige bilaterale Augenbewegungen und Augenstellungen und auch die eigentümlichen Einstellungen des Zentrums der Netzhaut[1]) entstehen. Die kurze Übersicht derselben ist folgende:

---

[1]) Das Zentrum der Netzhaut ist jener Punkt, wo die Mittelquerschnitte und Mittellängsschnitte der Netzhaut sich kreuzen. Der Mittelquerschnitt der Netzhaut (Hering) oder die sogenannte Trennungslinie nach Ruete, auch Netzhauthorizont nach Helmholtz bezeichnet, ist jene Linie an der Netzhaut, in der in ruhender Augenstellung die auf die beiden Gesichtslinien gelegte Blickebene die Netzhaut schneidet. Der Mittellängsschnitt der Netzhaut (Hering), vertikale Trennungslinie (Ruete) oder scheinbar vertikale Meridian (Helmholtz), ist jene Linie an der Netzhaut, in der in ruhender Augenstellung die auf die Blickebene gelegte senkrechte Ebene die Netzhaut schneidet. Dieser Kreuzungspunkt stimmt fast überein mit jenem Punkte, wo die horizontale

Digitized by Google
Original from UNIVERSITY OF CALIFORNIA
Generated on 2019-10-24 13:35 GMT / http://hdl.handle.net/2027/uc1.b3252760
Public Domain in the United States, Google-digitized / http://www.hathitrust.org/access_use#pd-us-google

1. Bilateraler Ruhestand oder primäre Augenstellung, hervorgerufen durch die primäre Kopfstellung in gewöhnlicher oder auf 180° gedrehter Körperstellung (Bauchlage—Rückenlage). Hier sind die 6 okulomotorischen Nerven und die 12 Augenmuskeln unter dem Einflusse gleichmäßiger Reflexerregung und alle Antagonisten in Gleichgewichtsstellung. In dieser Augenstellung können wir den gleichzeitigen Zustand der Nerven und der Muskeln durch die folgende Formel ausdrücken:

$$\left(\frac{\text{RLs}}{\text{VI s}}+\frac{\text{OIs}}{\text{III s}}+\frac{\text{OSs}}{\text{IV s}}+\frac{\text{RSs}}{\text{III s}}+\frac{\text{RIs}}{\text{III s}}+\frac{\text{RMs}}{\text{III s}}\right)\times$$
$$\times\left(\frac{\text{RMd}}{\text{III d}}+\frac{\text{RId}}{\text{III d}}+\frac{\text{RSd}}{\text{III d}}+\frac{\text{OSd}}{\text{IV d}}+\frac{\text{OId}}{\text{III d}}+\frac{\text{RLd}}{\text{VI d}}\right).^{1})$$

Die beiden medianen Augenachsen sind in ihrer ruhenden Divergenz. Die horizontale Ebene des Auges fällt mit der horizontalen Ebene des Kopfes zusammen. Die vertikale Achse steht parallel mit der Kopfachse. Alle drei beweglichen Augenachsen fallen mit dem ruhenden Augenachsensystem zusammen. Die Kreuzungspunkte der Mittelquer- und Mittellängsschnitte der Netzhaut, das Zentrum der Netzhaut der beiden Augen sind in primärer Stellung.

2. Bilaterale Linksdrehung. Entsteht, wenn der Kopf aus seiner primären Lage in der Horizontalebene sich nach rechts wendet. Hier kommen unter den in antagonistischem Gleichgewicht sich befindlichen 12 assoziierenden Bahnen der 6 okulomotorischen Nerven und zwischen den 12 Augenmuskeln infolge gesteigerter Reflexnervenerregung in gesteigerte Funktion die $\frac{\text{RLs}}{\text{VI s}}+$ $+\frac{\text{RMd}}{\text{III s}}$. In dieser Augenstellung können wir den gleichzeitigen Zustand der Nerven und Muskeln durch die folgende Formel ausdrücken:

$$\left\{\frac{\dfrac{\text{OIs}}{\text{III s}}+\dfrac{\text{OSs}}{\text{IV s}}+\dfrac{\text{RSs}}{\text{III s}}+\dfrac{\text{RIs}}{\text{III s}}+\dfrac{\text{RMs}}{\text{III s}}}{\dfrac{\text{RLs}}{\text{VI s}}+}\right\}+$$

Ebene des Augapfels sich mit der Medianebene kreuzt. Beim Menschen fällt dieses Zentrum der Netzhaut auf die Fossa centralis, beim Kaninchen wahrscheinlich auf die Sehleiste, der hier beiläufig der empfindlichste Teil der Netzhaut und der anatomische Mittelquerschnitt der Netzhaut des Kaninchens ist. Ob nun dieser Kreuzungspunkt dem wahren physiologischen Zentrum der Netzhaut entspricht oder nicht wird die Bezeichnung seiner Bewegungsrichtung bei den folgenden Augenbewegungen dennoch über die eigentümliche Lageveränderung der Netzhaut Orientierung geben. Denn eben diese Lageveränderung ist das Endresultat der passiven bilateralen Augenbewegungen.

[1]) Die Abkürzungen sind in oben erläuterter Weise zu erklären.

Digitized by Google
Original from UNIVERSITY OF CALIFORNIA
Generated on 2019-10-24 13:35 GMT / http://hdl.handle.net/2027/uc1.b3252760
Public Domain in the United States, Google-digitized / http://www.hathitrust.org/access_use#pd-us-google

$$+\left\{\frac{\frac{RId}{III\,d}+\frac{RSd}{III\,d}+\frac{OSd}{IV\,d}+\frac{OId}{III\,d}+\frac{RLd}{VI\,d}}{\frac{RMd}{III\,d}+}\right\}.^{1})$$

Die vorderen Enden der beiden medianen Augenachsen weichen aus ihrer primären Stellung nach links aus, die rückwärtigen retinalen Enden hingegen nach rechts, bleiben aber in der horizontalen Ebene und behalten den ursprünglichen Grad ihrer Divergenz bei. Die horizontalen Ebenen der beiden Augen und die horizontalen Meridiane drehen sich nach links um die senkrechte Augenachse. Die senkrechte Achse des Auges bleibt unverändert in ihrer primären Stellung. Diese bilaterale Drehung nach links ist von kurzer Dauer und nach der schnellen Erschlaffung der $\left(\frac{RLs}{VI\,s}+\frac{RMd}{III\,s}\right)$ stellt sich wieder bilaterale Ruhe ein. Wenn der Kopf in der horizontalen Ebene im ganzen Kreise sich dreht, so entsteht eine ganze Serie dieser alternierenden Kontraktionen und Erschlaffungen, die man insgesamt Nystagmus horizontalis bilateralis dextrum vergens bezeichnen kann. Entgegengesetzte Augenvibration entsteht, wenn der Kopf nach länger währender Linksdrehung in der horizontalen Ebene plötzlich stehen bleibt. Alle beiden Netzhautzentren weichen durch diese bilaterale Linksdrehung von ihren primären Stellungen nach rechts aus (das Zentrum der linken Netzhaut in medialer, das Zentrum der rechten Netzhaut in lateraler Richtung); während des rotatorischen Nystagmus in der horizontalen Ebene oszillieren sie somit aus der Ruhelage nach rechts, während des postrotatorischen Nachnystagmus aber nach links.

3. Bilaterale Rechtsdrehung. Sie entsteht, wenn der Kopf aus seiner primären Lage in der horizontalen Ebene sich nach links dreht. Hier kommen unter den im antagonistischen Gleichgewicht sich befindlichen 12 assoziierenden Bahnen der 6 okulomotorischen Nerven und zwischen den 12 Augenmuskeln die $\left(\frac{RMs}{III\,s}+\frac{RLd}{VI\,d}\right)$ infolge gesteigerter Reflexnervenerregungen in erhöhte Funktion. In dieser Augenstellung können wir den gleichzeitigen Zustand der Nerven und Muskeln durch die folgende Formel ausdrücken:

$$\left\{\frac{\frac{RLs}{VI\,s}+\frac{OIs}{III\,s}+\frac{OSs}{IV\,s}+\frac{RSs}{III\,s}+\frac{RIs}{III\,s}+}{\frac{RMs}{III\,s}}\right\}+$$

[1]) Unter der langen geraden Linie befinden sich die Zeichen der bei den einzelnen Augenstellungen in aktiver Reflexfunktion stehenden Nerven und Muskeln.

Digitized by Google
Original from UNIVERSITY OF CALIFORNIA
Generated on 2019-10-24 13:35 GMT / http://hdl.handle.net/2027/uc1.b3252760
Public Domain in the United States, Google-digitized / http://www.hathitrust.org/access_use#pd-us-google

$$+\left(\frac{\frac{RMd}{III\,d}+\frac{RId}{III\,d}+\frac{RSd}{III\,d}+\frac{OSd}{IV\,d}+\frac{OId}{III\,d}+}{\frac{RLd}{VI\,d}}\right).$$

Wenn bei dieser Augenbewegung die vorderen Enden der beiden medianen Augenachsen in ihrer ursprünglichen Divergenz bleiben, drehen sie sich aus ihren primären Stellungen nach rechts, mit ihren rückwärtigen Enden aber nach links. Die senkrechten Achsen bleiben in primärer Stellung. Das mediale Ende der linken frontalen Achse dreht sich nach hinten, das laterale Ende nach vorn, das mediale Ende der rechten frontalen Achse nach vorn, das laterale Ende nach hinten. Diese bilaterale Rechtsdrehung ist von kurzer Dauer, und auf rasches Erschlaffen der $\left(\frac{RMs}{III\,s}+\frac{RLd}{VI\,d}\right)$ stellt sich wieder bilaterale Ruhe ein. Während der ganzen Kreisdrehung des Kopfes entsteht ein Nystagmus horizontalis bilateralis sinistrum vergens. Eine entgegengesetzte Augapfelvibration entsteht, wenn der Kopf nach der länger währenden Rechtsdrehung in der horizontalen Ebene plötzlich stehen bleibt. Beide Netzhautzentren weichen bei dieser bilateralen Rechtsdrehung der Augen von ihrer primären Stellung in der horizontalen Ebene nach links aus (im linken Auge in lateraler, im rechten Auge in medialer Richtung). Während des rotatorischen Nystagmus oszillieren sie daher aus der Ruhelage nach links, im Nachnystagmus nach der Drehung aber nach rechts.

4. Bilaterale Deviation nach oben und lateral (Deviatio seu Strabismus divergens bilateralis). Sie entsteht, wenn sich der Kopf aus seiner primären Lage in der medianen Ebene bis 90—180° nach vorn dreht. Hier geraten unter den in antagonistischem Gleichgewicht sich befindlichen 12 assoziierten Bahnen der 6 okulomotorischen Nerven und unter den 12 Augenmuskeln infolge Steigerung der Reflexnervenerregung in Kontraktion die:

$$\left(\frac{OIs+RSs+RLs}{III\,s+III\,s+VI\,s}\right)+\left(\frac{OId+RSd+RLd}{III\,d+III\,d+VI\,d}\right).$$

Die Kontraktion ist eine sukzessive und sich summierende; zuerst geraten die beiden ersten, dann außerdem die beiden zweiten, endlich die beiden dritten identischen Muskelpaare schnell nacheinander in Funktion, wodurch sukzessive die folgenden bilateralen Augenbewegungen entstehen: 1. bilaterale laterale Rollung, 2. bilaterale laterale Rollung + bilaterale Deviation nach oben 3. bilaterale laterale Rollung + bilaterale Deviation nach oben + bilaterale laterale Deviation. In der vollständig entwickelten Augenstellung können wir den gleichzeitigen Zustand der Muskeln und Nerven durch die folgende Formel ausdrücken:

Digitized by Google
Original from UNIVERSITY OF CALIFORNIA
Generated on 2019-10-24 13:35 GMT / http://hdl.handle.net/2027/uc1.b3252760
Public Domain in the United States, Google-digitized / http://www.hathitrust.org/access_use#pd-us-google

$$\left\{\begin{matrix} & \frac{OSs}{IV\,s} + & \frac{RIs}{III\,s} + \frac{RMs}{III\,s} \\ \frac{RLs}{VI\,s} + \frac{OIs}{III\,s} + & \frac{RSs}{III\,s} + & \end{matrix}\right\} + \left\{\begin{matrix} \frac{RMd}{III\,d} + \frac{RId}{III\,d} + & \frac{OSd}{IV\,d} + & \\ & \frac{RSd}{III\,d} + & \frac{OId}{III\,d} + \frac{RLd}{VI\,d} \end{matrix}\right\}.$$

Bei diesen bilateralen Augenbewegungen verändern die primären Enden der beiden medianen Augenachsen anfangs nicht ihre Divergenz, alsbald aber weichen sie nach aufwärts, kurz darauf lateralwärts ab, wodurch die primäre Divergenz wesentlich gesteigert wird. Die rückwärtigen Enden der medianen Augenachse bewegen sich in gerade entgegengesetzter Richtung, eine Zeit lang ihre primäre Stellung beibehaltend, dann konvergieren sie nach unten und medial. Die beiden Netzhautzentren werden daher durch diese bilateralen Augenbewegungen aus ihrer Ruhestellung nach abwärts und medial abgelenkt, wodurch diese mehr zusammenreichen. Die oberen Enden der senkrechten Achsen deviieren lateral, alsbald zur Augenhöhle einwärts, ihre unteren Enden medial, alsbald von der Augenhöhle auswärts aus ihrer primären Ruhestellung ab. Die medialen Enden der frontalen Achse weichen aufwärts, die lateralen Enden aus ihren primären Stellungen abwärts ab.

Diese bilaterale Deviation nach auf- und abwärts ist ständig und bleibt so lange unverändert, als der Kopf nach vorn gebeugt ist. Sie kann nur auf zweierlei Arten verschwinden, entweder so, daß der Kopf sich weiter in der medianen Ebene bis 180° (Rückenlage) bewegt, wobei unter einzelnen kurzen nystagmischen Bewegungen sich die beiden Augen in ihre primäre Lage einrichten, oder aber so, daß der Kopf aus seiner nach vorn gebeugten Lage wieder in die Ruhestellung zurückkommt, wobei die Augendeviation sukzessive verschwindet.

5. Bilaterale Deviation medialwärts und abwärts (Deviatio seu Strabismus convergens bilateralis). Entsteht, wenn der Kopf aus seiner primären Stellung in der medianen Ebene bis 90—180° sich nach rückwärts dreht. Hier kommen unter den 12 assoziierenden Nervenbahnen der 6 okulomotorischen Nerven und von den 12 Augenmuskeln infolge Steigerung der Reflexnervenerregung die folgenden Augenmuskeln und Nerven in Kontraktion:

$$\left(\frac{OSs}{IVs} + \frac{RIs}{IIIs} + \frac{RMs}{IIIs}\right) + \left(\frac{OSd}{IVd} + \frac{RJd}{IIId} + \frac{RMd}{IIId}\right).$$

Die Kontraktion geschieht nicht auf einmal, sondern sukzessive, zuerst in den beiden ersten, dann in den beiden zweiten, endlich in den beiden dritten

Generated on 2019-10-24 13:35 GMT / http://hdl.handle.net/2027/uc1.b3252760
Public Domain in the United States, Google-digitized / http://www.hathitrust.org/access_use#pd-us-google
Digitized by Google
Original from UNIVERSITY OF CALIFORNIA

identischen Muskelpaaren, wodurch nacheinander die folgenden Augenstellungen entstehen: 1. Bilaterale mediale Rollung, 2. bilaterale mediale Rollung + bilaterale Deviation nach abwärts, 3. bilaterale mediale Rollung + bilaterale Deviation nach abwärts + bilaterale mediale Deviation. In der vollständig entwickelten Augenstellung können wir den gleichzeitigen Zustand der Muskeln und Nerven durch die folgende Formel ausdrücken:

$$\left\{\frac{\frac{RLs}{VI\,s}+\frac{OIs}{III\,s}+\frac{RSs}{III\,s}+}{\frac{OSs}{IV\,s}+\frac{RIs}{III\,s}+\frac{RMs}{III\,s}}\right\}+\left\{\frac{\frac{RSd}{III\,d}+\frac{OId}{III\,d}+\frac{RLd}{VI\,d}}{\frac{RMd}{III\,d}+\frac{RId}{III\,d}+\frac{OSd}{III\,d}+}\right\}.$$

Bei diesen bilateralen Augenbewegungen verändern die vorderen Enden der beiden medianen Augenachsen ihre primäre Divergenz anfangs nicht, weichen aber alsbald nach abwärts und medial aus, wodurch die primäre Divergenz nachläßt, so entsteht im Verhältnis zur ruhenden Augenstellung eine Konvergenz. Die rückwärtigen Enden der medianen Augenachse bewegen sich gerade in entgegengesetzter Richtung, ihre primäre Lage eine Zeitlang beibehaltend, divergieren sie nachher nach aufwärts und lateral. Die beiden Zentren der Netzhaut werden daher durch diese bilaterale Deviation aus ihrer Ruhelage lateral und aufwärts abgelenkt, wodurch diese voneinander divergieren. Die oberen Enden der senkrechten Achse deviieren medial, alsbald von der Augenhöhle auswärts, die unteren Enden lateral und zur Augenhöhle einwärts aus ihrer Ruhestellung. Das mediale Ende der frontalen Achse deviiert aus der Ruhestellung nach abwärts, das laterale Ende hingegen nach aufwärts.

Diese bilaterale Augendeviation nach abwärts und medial ist stationär und bleibt so lange unverändert, bis der Kopf nach rückwärts gebeugt ist. Sie kann auf zwei Arten verschwinden, entweder so, daß der Kopf sich weiter nach hinten in der medianen Ebene auf 180° (Rückenlage) dreht, wobei während einiger kurzen nystagmischen Bewegungen sich die beiden Augen in die primäre Stellung einrichten, oder aber so, daß der Kopf aus seiner zurückgebeugten Lage wieder in seine Ruhelage zurückgelangt, wobei diese Augendeviation sukzessive verschwindet.

6. Die Deviation des linken Auges lateral nach oben und die mediale Rollung mit der gleichzeitigen Deviation des rechten Auges nach unten und lateraler Rollung (Deviatio s. Strabismus diago-

Digitized by Google
Original from UNIVERSITY OF CALIFORNIA
Generated on 2019-10-24 13:35 GMT / http://hdl.handle.net/2027/uc1.b3252760
Public Domain in the United States, Google-digitized / http://www.hathitrust.org/access_use#pd-us-google

nalis bilateralis sinistra. Deviatio lateralis superior sinistra cum deviatione mediali in dextra).

Sie entsteht, wenn der Kopf aus seiner primären Lage in der frontalen Ebene von 90—180° nach links sich dreht. Hier kommen unter den 12 assoziierten Nervenbahnen der 6 oculomotorischen Nerven und von den 12 Augenmuskeln infolge Steigerung der Reflexnervenerregung die folgenden Augenmuskeln in Kontraktion:

$$\left(\frac{\text{RSs}}{\text{III s}} + \frac{\text{RLs}}{\text{VI s}} + \frac{\text{OSs}}{\text{III s}}\right) + \left(\frac{\text{RId}}{\text{III d}} + \frac{\text{RMd}}{\text{III d}} + \frac{\text{OId}}{\text{III d}}\right).$$

Die Kontraktion geschieht nicht auf einmal, sondern sukzessive, zuerst in den beiden ersten, dann in den beiden zweiten, endlich in den beiden dritten Muskelpaaren, wodurch nacheinander die folgenden Augenstellungen entstehen: 1. Die Deviation des linken Auges nach oben, des rechten Auges nach unten. 2. Die Deviation des linken Auges nach oben, des rechten Auges nach unten + Deviation des linken Auges lateralwärts + des rechten Auges medialwärts. 3. Zu den beiden vorigen gesellt sich noch: die Rollung des linken Auges medialwärts, des rechten lateralwärts. In der vollständig entwickelten Augenstellung können wir den gleichzeitigen Zustand der Muskeln und Nerven durch die folgende Formel ausdrücken:

$$\left(\frac{\dfrac{\text{OIs}}{\text{III s}} + \dfrac{\text{RIs}}{\text{III s}} + \dfrac{\text{RMs}}{\text{III s}}}{\dfrac{\text{RLs}}{\text{VI s}} + \dfrac{\text{OSs}}{\text{III s}} + \dfrac{\text{RSs}}{\text{III s}} +}\right) + \left(\frac{\dfrac{\text{RSd}}{\text{III d}} + \dfrac{\text{OSd}}{\text{IV d}} + \dfrac{\text{RId}}{\text{VI d}}}{\dfrac{\text{RMd}}{\text{III d}} + \dfrac{\text{RId}}{\text{III d}} + \dfrac{\text{OId}}{\text{III d}} +}\right).$$

Bei dieser bilateralen Augenbewegung deviiert das vordere Ende der medianen linken Augenachse nach oben und lateral, die des rechten nach unten und medial. Die hinteren Enden bewegen sich gerade entgegengesetzt aus ihren primären Stellungen, das linke nach unten und medial, das rechte nach oben und lateral. Das linke Zentrum der Netzhaut wird durch diese Deviation daher aus der Ruhelage nach unten und medial, das rechte Zentrum der Netzhaut aber nach oben und lateral ausgelenkt. Das obere Ende der linken senkrechten Achse wendet sich aufwärts und ein wenig medial und nähert sich der Augenhöhle, das hintere Ende wendet sich abwärts und ein wenig lateral und entfernt sich nach außen von der Augenhöhle. Das mediale Ende der frontalen Achse nähert sich nach oben und von der Augenhöhle auswärts, das laterale Ende aber nach oben und zur Augenhöhle einwärts.

Digitized by Google
Original from UNIVERSITY OF CALIFORNIA
Generated on 2019-10-24 13:35 GMT / http://hdl.handle.net/2027/uc1.b3252760
Public Domain in the United States, Google-digitized / http://www.hathitrust.org/access_use#pd-us-google

Diese Deviation ist stationär und bleibt so lange unverändert, als der Kopf nach links gedreht ist; sie kann auf zweierlei Weise verschwinden, entweder so, daß der Kopf weiter in der frontalen Ebene nach links bis 80° sich bewegt, wobei unter einigen kurzen nystagmischen Bewegungen beide Augen sich in ihre primäre Stellung einrichten, oder aber so, daß der Kopf aus seiner nach links gewendeten Stellung wieder in seine Ruhelage zurückkehrt, wobei die Augendeviation sukzessive verschwindet.

7. Die Deviation des linken Auges medial und nach unten und seine Lateralrollung mit der gleichzeitigen lateralen Deviation des rechten Auges nach oben und seiner Lateralrollung (Deviatio s. Strabismus diagonalis bilateralis dextra. Deviatio medialis inferior sinistra cum deviatione laterali super. dextra).

Sie entsteht, wenn der Kopf aus seiner primären Lage in der frontalen Ebene von 90—180° nach rechts sich dreht. Hier geraten unter den 12 assoziierten Nervenbahnen der 6 oculomotorischen Nerven und unter den 12 Augenmuskeln infolge der Steigerung der Reflexnervenerregung folgende Augenmuskeln in Kontraktion:

$$\left(\frac{\text{RIs}}{\text{III s}} + \frac{\text{RMS}}{\text{III s}} + \frac{\text{OIs}}{\text{III s}}\right) + \left(\frac{\text{RSd}}{\text{III d}} + \frac{\text{RLd}}{\text{VI d}} + \frac{\text{OSd}}{\text{IV d}}\right).$$

Die Kontraktion geschieht nicht auf einmal, sondern sukzessive, zuerst in den beiden ersten, dann in den beiden zweiten, endlich in den beiden dritten Muskelpaaren, wodurch hintereinander die folgenden Augenstellungen zustande kommen: 1. Die Deviation des linken Auges nach unten, des rechten Auges nach oben; 2. zu diesem alsdann die Deviation des linken Auges medialwärts, des rechten Auges lateralwärts; 3. hierzu endlich die Rollung des linken Auges lateralwärts, des rechten Auges medialwärts. In der so vollständig entwickelten Augenstellung können wir den gleichzeitigen Zustand der Muskeln und Nerven durch die folgende Formel ausdrücken:

$$\left(\frac{\text{RLs}}{\text{VI s}} + \frac{\text{OSs}}{\text{IV s}} + \frac{\text{RSs}}{\text{III s}} + \frac{\text{OIs}}{\text{III s}} + \frac{\text{ROs}}{\text{III s}} + \frac{\text{RMs}}{\text{III s}}\right) + \left(\frac{\text{RMd}}{\text{III d}} + \frac{\text{RId}}{\text{III d}} + \frac{\text{OId}}{\text{III d}} + \frac{\text{RSd}}{\text{III d}} + \frac{\text{OSd}}{\text{IV d}} + \frac{\text{RLd}}{\text{VI d}}\right).$$

Bei dieser bilateralen Augenbewegung deviiert das vordere Ende der linken medianen Augenachse nach unten und medialwärts, die des rechten nach oben und lateralwärts. Die hinteren Enden bewegen sich gerade entgegengesetzt,

Digitized by Google
Original from UNIVERSITY OF CALIFORNIA
Generated on 2019-10-24 13:35 GMT / http://hdl.handle.net/2027/uc1.b3252760
Public Domain in the United States, Google-digitized / http://www.hathitrust.org/access_use#pd-us-google

das linke nach oben und in lateraler, das rechte nach unten und in medialer Richtung. Das linke Zentrum der Netzhaut wird durch diese Deviation daher nach oben und lateral aus der Ruhelage, das rechte Zentrum der Netzhaut hingegen nach unten und in medialer Richtung abgelenkt. Das obere Ende der linken senkrechten Achse deviiert nach abwärts und lateral und entfernt sich von der Augenhöhle, das untere Ende hingegen dreht sich medial und nähert sich der Augenhöhle. Die frontale Achse deviiert aus der primären Horizontale nach unten, das mediale Ende nähert sich der Augenhöhle, das laterale Ende aber entfernt sich von der Augenhöhle.

Diese Deviation ist stationär und bleibt so lange unverändert, so lange der Kopf nach rechts gedreht ist. Sie kann auf zweierlei Weise verschwinden, entweder so, daß der Kopf in der frontalen Ebene weiter sich nach rechts bis 180° bewegt, wobei während einiger kurzen nystagmischen Bewegungen sich die beiden Augen in die primäre Stellung einrichten, oder aber so, daß der Kopf aus seiner nach rechts gedrehten Stellung wieder in die Ruhelage zurückkehrt, wobei diese Augendeviation sukzessive verschwindet.

4.

Bemerkungen über die Bedeutung der die Kopfbewegungen begleitenden synchronischen bilateralen Augenmuskelkontraktionen beim Kaninchen, bei anderen Säugetieren und beim Menschen.

Alle jene gleichzeitigen bilateralen Augenbewegungen, welche bei den Drehungen in den verschiedenen Ebenen des Körpers oder des Kopfes in die Erscheinung treten, zeigen sich unter natürlichen Verhältnissen in viel beschränkterer Weise. Wenn das Tier sich bewegt, seine Stellung ändert, folgen den Kopfbewegungen gleichzeitige bilaterale Augenbewegungen, welche jenen Ebenen entsprechen, in denen der Kopf sich bewegt. Bei den hier in die Erscheinung tretenden kleineren Kopfexkursionen kommt gewöhnlich nur die Assoziation des ersten Augenmuskelpaares in Funktion. So bei der Rechtsdrehung des Kopfes in der horizontalen Ebene der (RLs + RMd), bei der Linksdrehung aber der (RMs + RLd). Wenn hingegen der Kopf sich in der medianen Ebene nach vorne oder rückwärts beugt, so wirkt bei kleinerer Exkursion nur die alternierende Funktion der Obliqui, bei der Beugung nach vorne die beiden OI, bei der Rückwärtsbeugung die beiden Os; nur bei stärkerer Vor- oder Rückwärtsbeugung gesellt sich zu dieser Muskelassoziation auch noch eine andere assoziierte Muskelverbindung, bei der Beugung nach vorne die beiden RS, alsbald die beiden RL, bei der Rückwärtsbeugung aber die beiden RI, alsbald die beiden RM. Beim Kaninchen, ja, bei den meisten Säugetieren, ist diese Kopf- und Augenbewegung die häufigste, insbesondere die bei der Beugung des Kopfes nach vorne sich zeigende bilaterale laterale Rollung, die hiebei

Digitized by Google
Original from UNIVERSITY OF CALIFORNIA
Generated on 2019-10-24 13:35 GMT / http://hdl.handle.net/2027/uc1.b3252760
Public Domain in the United States, Google-digitized / http://www.hathitrust.org/access_use#pd-us-google

sehr notwendig ist, da diese Tiere sich zur Erde beugen müssen, um Nahrung aufzunehmen. Das ist der Grund dessen, daß bei diesen Tieren der OI so übermächtig im Verhältnisse zum OS entwickelt ist. Bei den kleineren Kopfexkursionen in der frontalen Ebene geraten gewöhnlich nur die antagonistischen schrägen Augenmuskelassoziationen in Funktion, so wenn der Kopf sich nach links beugt, bei der bilateralen Rechtsrollung der Augen die (OSs + OId), bei der Rechtsdrehung des Kopfes, bei der bilateralen Linksrollung die (OIs + OSd). Bei den das Gehen oder Laufen begleitenden Kopfbewegungen kommen diese Bewegungen gewöhnlich miteinander kombiniert oder alternierend vor, oder es prävaliert die eine oder die andere Bewegung über die übrigen.

Wenn wir nach der physiologischen Bedeutung dieser bilateralen Augenbewegungen forschen, finden wir für dieselbe durch das folgende Experiment eine Erklärung. Wenn wir ein Kaninchen in der im ersten Teile meiner Abhandlung beschriebenen Art in der primären Körper- und Kopfstellung fixieren, seine Augen mit dem ruhenden und beweglichen Achsensystem versehen und aus seiner primären Stellung in verschiedenen Ebenen in kleinem Maße bewegen, sehen wir, daß zwar der Körper seine primäre Ruhelage verliert, die motorischen Achsen der Augen behalten aber dieselbe bei, die horizontale Achse des Auges verbleibt in der Haupthorizontalebene des Raumes, ebenso die vertikale Augenachse in der ursprünglichen Ruhelage, was beweist, daß die horizontalen und vertikalen Meridiane der lichtempfindenden Netzhaut (der Mittelquer-und Mittellängsschnitt) als auch die Zentren der Netzhaut in ihrer Ruhelage verbleiben und die auf die Retina geworfenen Bilder der Außenwelt erfahren keine Seitenverschiebung. Diese Seitenverschiebung der Netzhautbilder würde unbedingt dann eintreten, wenn die eigentümlichen bilateralen Bewegungen des Auges die Retina vor der Verschiebung ihres Ortes nicht bewahren würden. Nachdem diese bilateralen Augenbewegungen den durch die Lageveränderung des Kopfes verursachten Defekt im deutlichen Sehen ausgleichen, werden sie ausgleichende oder kompensatorische Augenbewegungen bezeichnet. Die die Kopfbewegungen begleitenden bilateralen Augenbewegungen haben daher diese wichtige physiologische Bedeutung.

Die Benennung „kompensatorisch“ bezieht sich aber nur auf einen kleinen Kreis dieser Bewegungen. Das Verbleiben der Meridiane der Retina in der primären Lage, daher die Kompensation, ist nur dann vollkommen, wenn der Kopf nur unter einem sehr kleinen Winkel aus der Ruhestellung deviiert. Bei der Drehung in der medianen Ebene nach vorn und hinten, in der frontalen Ebene nach rechts und links, über einen bestimmten Grad hinaus, bleibt die horizontale und senkrechte Augenachse nicht in der Ruhestellung, sondern ihre größte Deviationsstellung beibehaltend, schreitet sie unbeweglich mit der Kopfbewegung weiter. Wenn wir zum Beispiel in der medianen Ebene den Kopf um einige Grade nach vorne beugen, vermag die hierauf eintretende

Digitized by Google
Original from UNIVERSITY OF CALIFORNIA
Generated on 2019-10-24 13:35 GMT / http://hdl.handle.net/2027/uc1.b3252760
Public Domain in the United States, Google-digitized / http://www.hathitrust.org/access_use#pd-us-google

bilaterale laterale Rollung, die nach aufwärts und lateralwärts vor sich gehende Drehung die Augenachsen in der Ruhelage zu erhalten; sobald aber dieses Maximum der Augenbewegungen bei der Beugung des Kopfes nach vorne auf 90° einmal erreicht ist, beharrt das Augenachsensystem bei der weiteren Vordrehung des Kopfes in dieser Stellung bis 180° beständig. Von Kompensation kann daher hier absolut keine Rede sein. Die Kompensation erstreckt sich kaum auf einige Grade, einige Grade darüber ist sie schon unvollkommen, die Tendenz zur Ausgleichung aber ist bestimmt sichtbar, selbst bei den extremsten Augendeviationen. Die Kompensation ist nicht gleich bei den Kopfbewegungen in den verschiedenen Ebenen. Am genauesten ist sie in der horizontalen Ebene, und zwar dadurch, daß die Augen in entgegengesetzter Richtung als der Kopf sich drehen: das Zentrum der Netzhaut, die horizontale und vertikale Achse, schreiten in der Richtung der Kopfbewegung vor, wenn zum Beispiel der Kopf sich nach rechts dreht, deviieren infolge der Kontraktion der (RLS + RMd) beide Augen nach links, doch hierdurch deviiert das retinale Ende der medianen Achse oder das Zentrum der Retina und die horizontalen und vertikalen Meridiane nach rechts, wodurch das Netzhautbild desselben Gegenstandes, selbst trotz der Kopfdrehung, an der Stelle des schärfsten Sehens unverändert verbleiben kann. Der Umstand, daß bei den Kopfbewegungen in der horizontalen Ebene die von der Drehrichtung zurückbleibenden bilateralen Augenbewegungen durch die Erschlaffung der in Erregung gelangten (RLs + + RMd) schnell aufhören, verursacht, daß die Augen ihre primäre Stellung rasch zurückerhalten und sich sofort den neuen Stellungen des Kopfes anpassen, was zur Orientierung in der horizontalen Ebene des Raumes unendlich wichtig ist. Die vier- und zweifüßigen Säugetiere bewegen sich meistens in der horizontalen Ebene, in jeder Richtung der Ebene nach rechts, links, in gerader Richtung, schräg, in kleinen, größeren oder ganzen Kreislinien. Diese schnelle Einstellung der Augen ist darum ein unbedingtes Postulat dafür, daß während dieser ihrer Bewegungen ihr deutliches Sehen nicht gestört werde. Bei der geringgradigen Vorwärtsdrehung in der medianen Ebene ist die bilaterale Funktion der (OIs + OId), bei der Rückwärtsdrehung aber jene der (OSs + OSd) diejenige, die das Zentrum der Netzhaut und die Meridiane in primärer Stellung hält. Bei der Beugung des Kopfes nach vorne nämlich rollen sich die Augen um ihre mediane Achse lateralwärts, bei der Rückwärtsbeugung aber medial, wodurch der horizontale und vertikale Meridian der Retina und das Zentrum der Netzhaut in ihren primären Stellungen verharren können. Bei den kleingradigen Kopfbeugungen nach rechts und links in der frontalen Ebene bleiben die horizontalen und vertikalen Meridiane der Retina dadurch in ihren primären Stellungen, daß bei der Rechtsdrehung die (RIs + RSd), bei der Linksdrehung aber die (RSd + RId) sich kontrahieren. Sowohl die Kopf- und Körperbewegungen in der medianen als in der frontalen Ebene laufen in viel

Generated on 2019-10-24 13:35 GMT / http://hdl.handle.net/2027/uc1.b3252760
Public Domain in the United States, Google-digitized / http://www.hathitrust.org/access_use#pd-us-google
Digitized by Google
Original from UNIVERSITY OF CALIFORNIA

engerem Kreise ab, als die in der horizontalen Ebene. Unter normalen Verhältnissen macht das Tier in diesen Ebenen niemals eine ganze Kreisbewegung, in der medianen Ebene ist hingegen jene die größte Beugung nach vorne, die es ausführt, wenn es seinen Kopf aus der primären Stellung nach der Nahrung sich beugend, bis zur Erde senkt; die größte Rückwärtsdrehung ist aber die, wenn es seinen Kopf aus der primären Stellung in aufpassender, horchender Stellung erhebt; die größten Stellungsänderungen in der frontalen Ebene sind jene, wenn es mit dem Körper, auf der halben Seite liegend, seinen Kopf auf die eine oder andere Seite beugt. Bei all diesen Bewegungen bleiben die entstandenen kompensatorischen Augenstellungen unverändert, die in Funktion geratenen Muskeln erschlaffen nicht, das Nachschnellen des Auges stellt sich nicht ein, denn nur so können die beiden Netzhäute in ihren bilateralen primären Stellungen verbleiben und nur so ist die Wahrnehmung der Gegenstände der Außenwelt in ihren normalen Stellungen möglich. Wie bereits erwähnt, ist in diesen Ebenen nur bei Kopfexkursionen auf einige Grade die Kompensation vollständig, die maximalen Deviationen der Augen verbleiben aber auch später, womöglich auch nachher, die Tendenz zur primären Stellung beibehaltend.

Ohne Zweifel haben diese kompensatorischen Augenbewegungen die größte Rolle bei der Lokomotion des Körpers. Beim Gehen, Laufen pflegt dem nach vorn dringenden Körper die kleingradigere Drehung nach rechts oder nach links, nach vorne oder nach rückwärts, oder die Rechts- resp. Linksrollung des Kopfes zu folgen. Infolge der geschilderten, unwillkürlich auftretenden kompensatorischen Augenmuskelkontraktionen können bei all diesen Bewegungen die beiden Augen in ihren primären Stellungen verbleiben und die auf die beiden Retinae projizierten Bilder der Außenwelt können ohne Verschiebung an den lichtempfindenden Stellen der Retina verbleiben, was aber nicht geschehen könnte, wenn die Augen mit dem Kopfe zusammen diesen Bewegungen folgen würden.

Die weitere Rolle dieser passiven bilateralen Augenbewegungen unter anderen Verhältnissen werden wir an anderer Stelle erörtern.

* * *

Ich muß noch mit einigen Worten erwähnen, inwiefern und ob die betreffs des Kaninchens entwickelte Detaileinrichtung und oben geschilderte Funktion der zentrifugalen Bahn des assoziierten Nervenmechanismus der Augenbewegung für den Menschen und für andere Säugetiere Gültigkeit hat.

Anatomisch ist es bekannt, daß bei allen Säugetieren sowie beim Menschen 6 okulomotorische Nerven und 12 Augenmuskeln existieren, abgesehen von den bei einzelnen Säugetieren außer diesen vorkommenden retrahierenden Augenmuskeln. Die Verteilung der Nerven in den Augenmuskeln, die Anord-

Digitized by Google
Original from UNIVERSITY OF CALIFORNIA
Generated on 2019-10-24 13:35 GMT / http://hdl.handle.net/2027/uc1.b3252760
Public Domain in the United States, Google-digitized / http://www.hathitrust.org/access_use#pd-us-google

Generated on 2019-10-24 13:35 GMT / http://hdl.handle.net/2027/uc1.b3252760
Public Domain in the United States, Google-digitized / http://www.hathitrust.org/access_use#pd-us-google

Digitized by Google

Original from
UNIVERSITY OF CALIFORNIA

Generated on 2019-10-24 13:35 GMT / http://hdl.handle.net/2027/uc1.b3252760
Public Domain in the United States, Google-digitized / http://www.hathitrust.org/access_use#pd-us-google

Digitized by Google

Original from
UNIVERSITY OF CALIFORNIA

Generated on 2019-10-24 13:35 GMT / http://hdl.handle.net/2027/uc1.b3252760
Public Domain in the United States, Google-digitized / http://www.hathitrust.org/access_use#pd-us-google

Digitized by Google
Original from
UNIVERSITY OF CALIFORNIA

Generated on 2019-10-24 13:35 GMT / http://hdl.handle.net/2027/uc1.b3252760
Public Domain in the United States, Google-digitized / http://www.hathitrust.org/access_use#pd-us-google

Digitized by Google
Original from
UNIVERSITY OF CALIFORNIA

Generated on 2019-10-24 13:35 GMT / http://hdl.handle.net/2027/uc1.b3252760
Public Domain in the United States, Google-digitized / http://www.hathitrust.org/access_use#pd-us-google

Digitized by Google
Original from
UNIVERSITY OF CALIFORNIA

Generated on 2019-10-24 13:36 GMT / http://hdl.handle.net/2027/uc1.b3252760
Public Domain in the United States, Google-digitized / http://www.hathitrust.org/access_use#pd-us-google

Digitized by Google
Original from
UNIVERSITY OF CALIFORNIA

Generated on 2019-10-24 13:36 GMT / http://hdl.handle.net/2027/uc1.b3252760
Public Domain in the United States, Google-digitized / http://www.hathitrust.org/access_use#pd-us-google

Digitized by Google

Original from
UNIVERSITY OF CALIFORNIA

Generated on 2019-10-24 13:36 GMT / http://hdl.handle.net/2027/uc1.b3252760
Public Domain in the United States, Google-digitized / http://www.hathitrust.org/access_use#pd-us-google

Digitized by Google

Original from
UNIVERSITY OF CALIFORNIA

Generated on 2019-10-24 13:36 GMT / http://hdl.handle.net/2027/uc1.b3252760
Public Domain in the United States, Google-digitized / http://www.hathitrust.org/access_use#pd-us-google

Digitized by Google

Original from
UNIVERSITY OF CALIFORNIA

Generated on 2019-10-24 13:36 GMT / http://hdl.handle.net/2027/uc1.b3252760
Public Domain in the United States, Google-digitized / http://www.hathitrust.org/access_use#pd-us-google

Digitized by Google

Original from
UNIVERSITY OF CALIFORNIA

Generated on 2019-10-24 13:36 GMT / http://hdl.handle.net/2027/uc1.b3252760
Public Domain in the United States, Google-digitized / http://www.hathitrust.org/access_use#pd-us-google

Digitized by Google
Original from UNIVERSITY OF CALIFORNIA

Generated on 2019-10-24 13:36 GMT / http://hdl.handle.net/2027/uc1.b3252760
Public Domain in the United States, Google-digitized / http://www.hathitrust.org/access_use#pd-us-google

Digitized by Google
Original from UNIVERSITY OF CALIFORNIA

nung der Muskeln am Augapfel ist im allgemeinen eine gleichmäßige, so daß man a priori annehmen kann, daß dieselben Nerven und dieselben Augenmuskeln bei den verschiedenen Säugetieren im Wesen in gleicher Weise funktionieren.

Es bestehen zwar viele Detaildifferenzen betreffs der Ausbildung und Entwicklung der einzelnen Muskeln bei den verschiedenen Säugetieraugen, ferner bezüglich der Insertion und der Zugrichtung derselben, aber diese Unterschiede ändern das Wesen der Muskelfunktion nicht, sondern modifizieren sie höchstens, der RL dreht das Auge immer in die laterale, der RM bei jedem Tiere in mediale Richtung. Dasselbe gilt bezüglich des RS und RI betreffs der Auf- und Abwärtsbewegung des Auges, auch hinsichtlich der OI und OS, welche das Auge bei jedem Säugetiere lateral und medial rollen.

Im IV. Abschnitte des ersten Teiles meiner Abhandlung fanden wir, daß die erwähnten, der Stellungsveränderung des Kopfes folgenden synchronischen bilateralen Augenbewegungen ebenfalls im Wesen identische sind beim Menschen und bei den verschiedenen Säugetieren; Differenzen bestehen nur in der Richtung und Energie der einzelnen Bewegungen, je nachdem die beiden Augen eine divergente oder parallele Augenachse besitzen. Hieraus erhellt auch, daß bei diesen eigenartigen Bewegungen an verschiedenen animalen Augen dieselben Augenmuskeln und derart wirken, wie wir dies bezüglich der bilateralen Augenbewegung des Kaninchens erörterten. Gleichgültig, ob das Säugetier ein oder zwei Sehfelder besitzt, sind bei demselben die Änderungen der Kopf und Körperstellung immer von bilateralen Augenbewegungen begleitet, und bei diesen geraten genau allen Körperstellungen entsprechende ähnliche Augenmuskeln in bilaterale Kontraktion.

Ohne Zweifel ist auch die physiologische Bedeutung im allgemeinen dieselbe und besteht überall darin, daß die beiden Augen beziehungsweise die beiden Netzhäute der Augen durch diese synchronischen bilateralen Bewegungen bei den verschiedenen Stellungsveränderungen des Körpers womöglich in der primären Augenstellung gehalten werden. Dieselbe Hauptrolle spielen diese kompensatorischen bilateralen Augenbewegungen auch beim Menschen. Die beim Gehen, beim Aufstehen, beim Fahren, beim Reiten entstehenden Kopfbewegungen in den verschiedenen Ebenen würden fortwährend die stetige Verschiebung der Netzhautbilder der ruhenden Gegenstände der Umgebung verursachen und würden derart das reine Sehen andauernd verhindern, wenn die unwillkürlichen kompensatorischen Augenmuskelkontraktionen nicht existierten; diese passiven bilateralen Augenbewegungen aber sind imstande, selbst bei noch stärkeren Kopferschütterungen, in ihrer primären Stellung soweit die Netzhaut zu erhalten, daß das genaue Wahrnehmen der Gegenstände trotz den nicht auszuweichenden Scheinbewegungen nicht unmöglich gemacht wird.

Bei den entstehenden bilateralen Augenbewegungen wirken auch hier ähnliche Muskelkontraktionen wie beim Kaninchen. Wenn daher unser Kopf

Digitized by Google
Original from UNIVERSITY OF CALIFORNIA
Generated on 2019-10-24 13:36 GMT / http://hdl.handle.net/2027/uc1.b3252760
Public Domain in the United States, Google-digitized / http://www.hathitrust.org/access_use#pd-us-google

sich in der horizontalen Ebene nach rechts dreht, deviieren infolge der assoziierenden Kontraktion der (RLs + RMd) alle beiden Augen nach links, bei der Linksdrehung des Kopfes deviieren sie aber infolge Funktion der (RMs + RLd) nach rechts (Deviatio bilateralis sinistra + dextra). Beide Bewegungen sind auch hier wie beim Kaninchen nur transitorische und geben infolge der Erschlaffung der Muskeln wieder der bilateralen Ruhe Raum. Wenn wir unseren Kopf aus der primären Stellung in der medianen Ebene nach vorne beugen (bejahende Kopfbewegung), so kontrahieren sich auch hier vorher die (OIs + + OId), was eine bilaterale laterale Rollung zur Folge hat, bei stärkerer Vorbeugung gesellt sich dazu auch noch die assoziierte Funktion der (RSs + RSd), alsbald auch der (RLs + RLd), wodurch beide Augen nach aufwärts und lateral deviieren, die ursprüngliche parallele Lage der Augenachsen in eine divergente umwandelt wird (Deviatio divergens bilateralis). Diese Kopf- und Augenstellung ist jene, die wir bei Besichtigung sehr ferner Gegenstände unwillkürlich in Anspruch zu nehmen pflegen. Wenn wir unseren Kopf aus seiner primären Stellung in der medianen Ebene nach rückwärts beugen (bei stark emporgehobener oder nach rückwärts gezogener Kopf- und Körperstellung, bei plötzlichem Erschrecken vor einer sich nähernden Gefahr), geraten zuerst die (OSs + OSd), alsbald die (RIs + RId), ferner die (RMs + RMd) in Kontraktion, wodurch bilaterale mediale Rollung und Konvergenz der Augenachsen (Deviatio convergens bilateralis) entsteht. Diese Augenstellung ist jene, die wir bei Besichtigung in der Nähe liegender Gegenstände unwillkürlich in Anspruch nehmen. Wenn wir unseren Kopf in der frontalen Ebene nach rechts beugen (wenn wir ihn auf die rechte Schulter beugen), so entsteht infolge assoziierter Kontraktion der (OIs + OSs) an beiden Augen eine bilaterale negative Rollung, wodurch die horizontalen und vertikalen Meridiane der Retina womöglich in ihrer primären Lage bleiben. Hierzu gesellt sich bei stärkerer Rechtsdrehung noch die Kontraktion der (RIs + RSd), weiters der (RMs + RLd), wodurch die linke Augenachse nach unten medial, die rechte aber nach oben lateral deviiert (zwar nicht so stark wie beim Kaninchen). Wenn wir unseren Kopf auf die linke Schulter beugen (Linksdrehung in der frontalen Ebene), funktioniert die assoziierende Kontraktion der (OSs + OId), es entsteht eine bilaterale positive Rollung und die horizontalen und vertikalen Meridiane der Netzhaut verbleiben in ihren primären Stellungen. Bei größerer Linksdrehung gesellt sich hiezu auch die Kontraktion der (RSs + RJd), ferner der (RLs + RMd), wodurch die linke Augenachse nach aufwärts lateral, die rechte nach abwärts medial von ihrer Ruhestellung deviiert. Die vollständige Kompensation bei den Stellungsveränderungen des Kopfes in der medianen und frontalen Ebene geschieht auch hier nur bis zu kleingradigen Winkelausweichungen, wie dies die mit Nachbildern gemachten Untersuchungen von Mulder u. a. zeigten. Bei den durch das gewöhnliche Gehen verursachten Kopfbewegungen ist aber die Kompensation ausreichend dazu,

Digitized by Google
Original from UNIVERSITY OF CALIFORNIA
Generated on 2019-10-24 13:36 GMT / http://hdl.handle.net/2027/uc1.b3252760
Public Domain in the United States, Google-digitized / http://www.hathitrust.org/access_use#pd-us-google

daß der Augapfel und mit ihm die Netzhaut womöglich in primärer Stellung bleibe.

Die verschiedenen das Gehen, das Aufstehen und die verschiedenen Stellungsveränderungen des Körpers folgenden Kopf- und Augenbewegungen sind meines Wissens in Zusammenhang noch nicht studiert worden. Die bilateralen Augenbewegungen, die hierbei entstehen, hängen davon ab, wie die Kopfbewegungen selbst beschaffen sind, diese aber wieder davon, wie die Bewegung des Körpers respektive des Beckens vor sich geht, ob der Kopf, der Hals und der Körper ausgestreckt zusammen als Ganzes den Beckenbewegungen folgen oder gesondert.

Ohne mich jetzt in die detaillierte Erörterung dieser komplizierten Bewegungen einzulassen, möchte ich nur durch Erwähnung eines Falles auf die wichtige Rolle der in Frage kommenden synchronischen bilateralen Augenbewegungen beim Gehen und bei Bewegungen hinweisen. Am einfachsten gestalten sich die Verhältnisse, wenn beim Gehen der Rumpf, der Hals und der Kopf wie eine unbewegte Säule sich mit dem Becken zusammen bewegt. Hierbei ist die Kopfbewegung eine solche wie die des Beckens. Um die Bewegungen des Beckens mit den Kopfbewegungen zu vergleichen und dessen Stellungsänderungen in den drei Hauptebenen des Raumes bezeichnen zu können, können wir den gleichen Vorgang einschlagen, wie im ersten Teile meiner Abhandlung bei der Bestimmung der Kopfstellung im Raume. Jene Ebene, die das Becken in seiner Ruhestellung in zwei gleiche Teile teilt, wollen wir die mediane Ebene des Beckens, die auf den Drehpunkt der beiden Oberschenkelgelenke gelagerte senkrechte Ebene, welche die vorige unter einem geraden Winkel schneidet, die frontale Ebene des Beckens, die auf denselben beiden Drehpunkten gelegte horizontale Ebene die horizontale Ebene des Beckens bezeichnen. Die mediane Ebene des Beckens fällt mit der medianen Ebene des Kopfes und des Raumes überein, seine horizontale und frontale Ebene ist mit der horizontalen Lage des Kopfes und des Raumes parallel. Die die beiden Drehpunkte des Schenkelgelenkes verbindende Linie können wir ferner als frontale Achse bezeichnen, jene Linie hingegen, die auf dieser frontalen Achse an der Stelle zieht, an der die mediane Ebene die frontale schneidet, als vertikale Achse, während die die letztere in der horizontalen Ebene unter einem rechten Winkel schneidende Linie als mediane Achse bezeichnet werden kann.

Die Beckenbewegungen sind nun teils solche, die *a)* um die frontale Achse nach vorne oder hinten vor sich gehen, teils solche, die *b)* um die mediane Achse aus Rechts- oder Linksdrehung bestehen, teils endlich solche, *c)* die um den Drehpunkt des linken und rechten Schenkelgelenkes aus Rechts- oder Linksdrehung bestehen, was zugleich auch die Rechts- oder Linksdrehung um die vertikale Achse bedeutet. Mit der Beckenbewegung unter *a)* bewegt

Digitized by Google
Original from UNIVERSITY OF CALIFORNIA
Generated on 2019-10-24 13:36 GMT / http://hdl.handle.net/2027/uc1.b3252760
Public Domain in the United States, Google-digitized / http://www.hathitrust.org/access_use#pd-us-google

sich auch der steifgehaltene Rumpf, Hals und Kopf, so entstehen in den Augen solche kompensatorische Augenbewegungen wie bei der Beugung des Kopfes nach vorne und rückwärts, das heißt Deviatio divergens und convergens bilateralis, wobei daher bei kleingradiger Beugung nach vorne die (OIs — OId), bei der Rückwärtsbeugung hingegen die (OSs + OSd), oder nebstbei noch im vorigen Falle die (RSs + RSd), sogar die (RLs + RLd), in letzterem Falle aber die (RIs + RId), ja selbst die (RMs + RMd) in Funktion geraten. Bei der Beckenbewegung unter *b)* wippt der Kopf in der medianen Ebene nach rechts oder nach links. Hier entsteht daher bei kleingradigem Wippen des Kopfes nach rechts die Kontraktion der (OJs + OSd), bei kleingradigem Wippen nach links aber die Kontraktien der (OSs + OId) und diese erhalten womöglich die bilaterale primäre Augenstellung. Bei den Beckenbewegungen unter *c)* bewegt sich der Kopf nach rechts oder nach links in der horizontalen Ebene, hier sind die die primäre Augenstellung sichernden Augenkontraktionen: bei der Rechtsdrehung die (RLs + RMd), bei der Linksdrehung aber die (RMs + + RLd).

Wenn wir bei steifer Kopf- und Körperhaltung uns bewegen, entstehen bei jedem Schritte diese dreierlei Becken- und Kopfdrehungen mit den ihnen folgenden bilateralen Augenbewegungen. Wenn wir nämlich aus der ruhenden vertikalen Stellung mit dem rechten Fuße nach vorne ausschreiten, so beugt sich vor allem das Becken mit dem Körper und mit dem Kopfe zusammen, um die frontale Achse, alsbald wendet es sich mit dem nach vorne bewegten Fuße um den Drehpunkt des linken Oberschenkelgelenkes und so auch um die vertikale Beckenachse nach links, am Höhepunkte der pendelartigen Bewegung des Fußes hingegen infolge der halben Aufhebung des rechten Beckens dreht es sich um die mediane Beckenachse nach links, sobald aber der nach vorne bewegte rechte Fuß wieder die Erde berührt, so erhält das vorgebeugte Becken wieder eine vertikale Lage. Bei der darauf folgenden Schwenkung des linken Fußes nach vorne, beugt sich das Becken wieder nach vorne und dreht sich um den Drehpunkt des Oberschenkelgelenkes der auf der Erde ruhenden rechten unteren Extremität nach rechts, sein linker Teil erhebt sich mit dem in Schwung geratenen linken Fuße nach abwärts, seine rechte Seite neigt sich um die mediane Achse nach abwärts, daher gegen die rechte Seite der frontalen Ebene, wobei der linke Fuß wieder den Boden berührend, das vorgebeugte Becken abermals in seine vertikale Lage gelangt. So wiederholen sich nachher die Schritte nacheinander. Diese Beckenbewegungen sind von entsprechenden Kopfbewegungen, diese wieder von entsprechenden kompensatorischen Augenbewegungen begleitet, welche bei langsamem Gehen und bei kleinen Schritten dazu genügen, daß der Augapfel respektive die Netzhaut in der primären Stellung verbleiben kann und die auf dieselbe projizierten Bilder der Außenwelt keine Verschiebung erleiden. Bei schnelleren und größeren Schritten ist aber die

Digitized by Google
Original from UNIVERSITY OF CALIFORNIA
Generated on 2019-10-24 13:36 GMT / http://hdl.handle.net/2027/uc1.b3252760
Public Domain in the United States, Google-digitized / http://www.hathitrust.org/access_use#pd-us-google

Kompensation nicht vollständig, es erscheinen deshalb hierbei die Gegenstände der Außenwelt in bestimmten Richtungen in Bewegung.

Bei verschiedenen Individuen entsteht entsprechend ihrer Beschäftigung und dem Gebrauch gemäß, ein verschiedenartiger Gang, bei dem entweder Beckenbeugungen in der medianen oder frontalen Ebene und die diesen entsprechenden Kopfbewegungen prävalieren, wodurch auch nachher die entstehenden kompensatorischen Augenbewegungen verschiedene sind.

Diese der Bewegung des Körpers folgenden Kopf- und Augenbewegungen müssen wir noch einer genaueren Untersuchung unterziehen; hier wollte ich nur auf den Zusammenhang derselben hinweisen.

II. Kapitel.

Die detaillierte Einrichtung und Funktion des zentralen Teiles des assoziierenden Nervenmechanismus der Augenbewegung.

1.

Einleitung.

Die anatomische Lage des zentralen Teiles des assoziierenden okulomotorischen Nervenmechanismus erstreckt sich an der Basis des vierten Gehirnventrikels und des Sylvischen Kanales längs der Mittellinie von der Höhe der Gehörnervenkerne bis zur Mitte des vorderen Vierhügelpaares. Im Wesen besteht derselbe *a) aus den zentralen Kernen der 6 okulomotorischen Nerven und b) der beiden Gehörnerven,* die in eigentümlicher bilateraler Anordnung und Verbindung miteinander stehen. An der linken Seite der Mittellinie (Raphe) befinden sich die Kerne der linkseitigen Gehirnnerven III, IV, VI, VIII (Nucleus nervi oculomotorii—trochlearis—abducentis—acustici—sinistri = Nc III s—Nc IV s—Nc VI s—Nc VIII s), an der rechten Seite aber die Kerne der rechtseitigen Gehirnnerven III—IV—VI—VIII (Nuclei nervi oculomot.—trochl.—abd.—acustici dextri = Nc III d, Nc IV d, Nc VI d, Nc VIII d). Dieser Auffassung gemäß sind die Nc VI der einen Seite mit den anderseitigen Nc III und Nc IV durch interzentrale Fasern in Verbindung, nach anderer Auffassung besteht diese Verbindung darin, daß von dem Abducenskern der einen Seite neben den Kernen des Oculomotorius und Trochlearis der anderen Seite Fasern zu den Wurzeln der letzteren Nerven ziehen. Hierdurch entsteht in der Gegend der rückwärtigen Öffnung des Sylvischen Kanales eine Fasernkreuzung.

Dieses assoziierende Zentrum ist einerseits durch die Kerne der Gehörnerven mit den beiden Gehörnerven und mit dem häutigen Labyrinth, andrerseits durch die 6 Kerne der okulomotorischen Nerven mit den 6 okulomotorischen Nerven und den 12 Augenmuskeln in anatomischer Verbindung.

Daß die erwähnten Zentralteile des Nervensystems ingesamt das assoziierende Zentrum bilden und daß sie die erwähnte bilaterale Anordnung haben,

Generated on 2019-10-24 13:36 GMT / http://hdl.handle.net/2027/uc1.b3252760
Public Domain in the United States, Google-digitized / http://www.hathitrust.org/access_use#pd-us-google
Digitized by Google
Original from UNIVERSITY OF CALIFORNIA

geht unmittelbar aus den hierher sich beziehenden Experimenten des zweiten Teiles meiner Abhandlung und aus den bekannten anatomischen Verhältnissen hervor. Diese Experimente sind auch ein Beleg für die allgemeine Lebensfunktion dieses Zentrums, was in folgendem zusammengefaßt werden kann.

Das Zentrum überträgt die aus den beiden häutigen Labyrinthen kommenden Reflexnervenerregungen auf die okulomotorischen Nerven. Diejenigen, welche vom linken Gehörnerven kommen, auf jene okulomotorischen Nerven, welche einerseits die lateral- und aufwärts drehenden und medial rollenden linken Augenmuskeln, andrerseits die medialwärts und abwärts drehenden und lateralwärts rollenden rechten Augenmuskeln mit Nervenzweigen versehen. Diese Muskeln sind nach den Untersuchungen des vorigen Abschnittes die RLs + RSs + OSs, weiters die RMd + RId + OId, die okulomotorischen Nerven aber, welche dieselben versehen, welche somit mit dem linken Gehörnerven in Reflexverbindung stehen, sind die VI s + III s + IV s', weiters die III d + III d + III d. Die vom rechten Gehörnerven kommenden Reflexnervenerregungen übergehen dagegen auf jene okulomotorischen Nerven, welche zu den lateral und aufwärts drehenden und medial rollenden Muskeln des rechten Auges, weiters zu den medial und abwärts drehenden und lateral rollenden Muskeln Nervenäste abgeben. Diese Muskeln sind hingegen die RLd + RSd + OSd, weiters die RMs + RIs + OIs, die okulomotorischen Nerven sind dagegen die VI d + III d + IV d, weiters die III s + III s + III s. Kurz können wir folgendermaßen den Sachverhalt ausdrücken: Das assoziierende Zentrum überträgt einerseits die von den beiden Gehörnerven zu den 12 Augenmuskeln kommenden Reflexnervenerregungen auf den VI. und IV., teilweise III. derselben Seite, andrerseits auf den III. Gehirnnerven der anderen Seite, von einem Gehörnerven für drei Augenmuskeln derselben Seite und für drei der anderen Seite.

Beim Studium der detaillierten Einrichtung dieses Zentrums sind folgende Fragen zu lösen:

1. *Es ist zu bestimmen, auf welchen Wegen im Zentrum die vom Gehörnerv kommenden und zu den 12 Augenmuskeln ziehenden assoziierenden Nervenbahnen schreiten, bis sie zu den entsprechenden okulomotorischen Nerven für die einzelnen Augenmuskeln gelangen.*

2. *Es sind die okulomotorischen Nervenganglien zu bestimmen, welche bei den die Kopfbewegungen begleitenden gleichseitigen bilateralen Augenmuskelkontraktionen in Funktion sind.*

Die erste Frage könnte man detailliert und genau so lösen, wenn wir an der Basis des vierten Gehirnventrikels und des Sylvischen Kanales die topographische Lage der oben erwähnten Nervenkerne genau kennen würden und dieselben einzeln erregen oder zerstören und hierbei die entstehenden oder ausbleibenden bilateralen Augenbewegungen beobachten könnten.

Digitized by Google
Original from UNIVERSITY OF CALIFORNIA
Generated on 2019-10-24 13:36 GMT / http://hdl.handle.net/2027/uc1.b3252760
Public Domain in the United States, Google-digitized / http://www.hathitrust.org/access_use#pd-us-google

Das ganze Territorium des Zentrums auf diese Weise des Näheren durchsucht, würden wir auf die aufgestellte Frage eine befriedigende Antwort erhalten. Diese Bedingungen sind aber praktisch meist nicht durchführbar. Die topographische Lage der einzelnen Nervenkerne können wir ohne mikroskopische Untersuchung nur annähernd bestimmen. Weiters ist das Verhältnis der hier in Betracht kommenden wichtigen Acusticusbahnen und ihrer Ganglien zueinander und zu den ähnlichen Ganglien der entgegengesetzten Seite nur unvollkommen bekannt. An eine isolierte Erregung und Zerstörung können wir wegen der Kleinheit der Ganglien nicht einmal denken. Wir können die Erregung oder Zerstörung nur annähernd versuchen, und in diesem letzteren Falle können wir auf mikroskopischem Wege bestimmen, ob dieselbe vor sich ging oder nicht. Was am Wege der Erregungen und Zerstörungen praktisch ausführbar ist, habe ich bereits im zweiten Teile meiner Abhandlung bei der Erörterung des betreffenden Teiles vorgebracht. Aus diesen Experimenten leiteten wir unsere Folgerungen auf die allgemeine Einrichtung des assoziierenden Zentrums ab. Diese Versuche geben uns den Schlüssel auch bei genauerer Betrachtung der anatomischen Verhältnisse zur Beleuchtung der vorliegenden Frage.

Wenn die erste Frage gelöst sein wird, wird die Klärung der zweiten Frage auch erleichtert, denn wenn uns bekannt wird, welche Nervenganglien im Zentrum den einzelnen Augenmuskeln entsprechen, haben wir nur die ihnen entsprechenden Nervenganglien in das Schema einzufügen, da bei den bilateralen Augenbewegungen die hierbei mitwirkenden Augenmuskeln bekannt sind.

Bevor wir uns daher in die Beleuchtung der ersten Frage einlassen, müssen wir jene wichtigen Kenntnisse kurz in Erinnerung bringen, die sich auf die anatomische Einrichtung des assoziierenden Zentrums beziehen.

2.

Bahnen der assoziierenden Nervenerregungen im Zentrum.

A.

Kurze anatomische Skizze der zentralen Bahnen der Gehör- und okulomotorischen Nerven.

I. Über den Gehörnerv, seine Wurzeln und Kerne.

Der Gehörnerv (N. acusticus) am unteren Ende der Varolsbrücke zwischen Olive und Brücke in das verlängerte Mark eintretend, teilt sich in zwei Wurzeln, in eine oberflächliche und in eine tiefe. Krause nennt die oberflächliche Wurzel rückwärtige, die tiefe vordere. Die oberflächliche Wurzel ist nach Krause der Schneckenzweig des Gehörnervs (N. cochlearis). Die tiefere Wurzel können wir als die Fortsetzung des Vorhofnerven (R. vestibularis) betrachten.

Digitized by Google
Original from UNIVERSITY OF CALIFORNIA
Generated on 2019-10-24 13:36 GMT / http://hdl.handle.net/2027/uc1.b3252760
Public Domain in the United States, Google-digitized / http://www.hathitrust.org/access_use#pd-us-google

Der äußere Teil der oberflächlichen oder rückwärtigen Wurzel setzt sich in die Striae acusticae fort, und um dies zu erreichen, biegt er sich um das Corpus restiforme. Seine Hauptendigung ist im sog. inneren Kern des Gehörnerven (nach Meynert, Huguenin, Wernicke innerer Kern des Acusticus, nach Henle Nucleus acusticus superior, nach Krause medialer Kern der hinteren Acusticuswurzel, nach Erb *hinterer medialer Acusticuskern*), den er, in feine Markfasern verteilt, durchschneidet. Die tiefe oder vordere Wurzel des Acusticus zieht zwischen dem Corpus restiforme und der aufsteigenden Wurzel des N. quintus zum sogenannten äußeren Acusticuskern (nach Clarke, Meynert etc. äußerer Kern des Acusticus, nach Krause medialer Kern des vorderen Acusticus, nach Erb vorderer medialer Acusticuskern).

Der kleinere innere Teil der oberflächlichen Wurzel umgeht nicht das Corpus restiforme, sondern drängt sich zwischen dessen Fasern in die kleinen grauen Ganglien an der Seite des Pedunculus und verliert sich, respektive endigt in dem unteren Teile des sogenannten vorderen Acusticuskernes (nach Stilling, Meynert, Huguenin, Wernicke etc.) (Henle bezeichnet dieses Ganglion als Nucleus acusticus inferior, Krause als lateralen Kern der hinteren Acusticuswurzel, Erb als rückwärtigen lateralen Acusticuskern).

Jene Fasern der tiefen oder vorderen Wurzeln, die als Fortsetzung des Nervus intermedius Wrisbergi anzusehen sind, endigen in dem Meynertschen oberen Teil des vorderen Acusticuskernes, den Henle Nucleus acusticus lateralis, Krause als lateralen Kern der vorderen Acusticuswurzel, Erb als vorderen lateralen Acusticuskern bezeichnet.

Eine jede Gehörnervenwurzel besitzt daher je zwei Kerne, einen medial und einen lateral liegenden, die beiden lateralen Kerne bilden zusammen den von früheren Forschern als vorderen Acusticuskern benannten Kern.

Das sind *die ersten Zentralpunkte*, wohin die zentripetalen Gehörnervenfasern zu verfolgen sind. Außer diesen kann man zwischen den Acusticusfasern während ihres ganzen Verlaufes im verlängerten Mark hie und da einzelne Ganglienzellennester finden, die nicht ganz den Ganglienzellen des vorderen Kernes entsprechen.

Die Zellformen der verschiedenen Acusticuskerne unterscheiden sich voneinander.

Die Ganglienzellen des inneren Gehörnervenkernes sind den Ganglienzellen der sensiblen Nerven anderer Kerne des verlängerten Markes ähnlich. Sie sind etwas größer als die Ganglienzellen des Trigeminus: meistens eiförmig oval, ihre Länge beträgt 25—30 μ, ihre Breite 15—20 μ, sie sind mit

Digitized by Google
Original from UNIVERSITY OF CALIFORNIA
Generated on 2019-10-24 13:36 GMT / http://hdl.handle.net/2027/uc1.b3252760
Public Domain in the United States, Google-digitized / http://www.hathitrust.org/access_use#pd-us-google

sehr feinen, schmalen Fortsätzen versehen, deren Zusammenhang mit den eintretenden Acusticusfasern schwer nachzuweisen ist.

In den Ganglien des äußeren Gehörnervenkernes finden wir Zellen, die wir sonst nur in motorischen Ganglien sehen können. Sie sind nicht in großer Anzahl, aber von beträchtlicher Größe, ihre Fortsätze verzweigen sich und ihre Verzweigungen kann man weit verfolgen. Meynert bestimmte ihre Länge mit 60—100 μ, ihre Stärke mit 15—21 μ.

Ähnliche große Zellen finden wir im unteren Teil des vorderen Kernes, ferner in den oben erwähnten Zellnestern des Gehörnervenstammes, während der obere Teil des vorderen Kernes rundliche Zellen enthält, mit wenigen außerordentlich feinen Fortsätzen und mit kleinzelliger, feiner Bindegewebshülle (Neuroglia). Ihre Größe beträgt 15—21 μ, sie sind daher viel kleiner als die übrigens ganz ähnlichen Gasserschen Ganglienzellen. Die direkte Verbindung der Fortsätze mit den Nervenfasern ist noch unbekannt. Huguenin vermutet, daß diese Nervenganglien, da in ihnen der Wrisbergsche Nerv verschwindet, den Claude Bernard für einen vasomotorischen Nerven hielt, eine vasomotorische Funktion besitzen.

Jenseits dieser Centra erster Ordnung ist der weitere Verlauf der Acusticusbahn in zentripetaler Richtung noch unvollkommen bekannt. Die Lücke in unseren Kenntnissen wird nur durch die Untersuchungen Meynerts ausgefüllt. [1])

Anfangs glaubte Meynert, daß die zentripetale Bahn jenseits des Acusticusganglion in den von der Haube von oben nach unten ziehenden länglichen Bündeln zu suchen ist. Diese glaubte Meynert bis zur Reilschen Insel der Gehirnrinde verfolgen zu können und so wären diese Bahnen als die zu den psychischen Zentren führenden Gehörnervenbahnen zu betrachten gewesen. Später ist er von seiner Ansicht abgekommen, da er den Zusammenhang zwischen den rückwärtigen länglichen Bündeln und dem Acusticus nicht nachweisen konnte. Gegenwärtig ist Meynert und mit ihm die meisten Forscher der Ansicht, daß die jenseits der Acusticusganglien erster Ordnung vorhandenen zentripetalen Bahnen alle zuerst in das Kleinhirn gelangen und nur unter Vermittlung desselben zu den Zentren der Gehirnrinde ziehen. Die Acusticusbündel gelangen nach Meynert *teils ungekreuzt* auf derselben Seite, *teils gekreuzt* auf der anderen Seite zum Kleinhirn.

Jene Nervenbündel, welche vom äußeren Teil des Clarkeschen äußeren Acusticuskernes aufgenommen werden, ziehen, teils von Ganglienzellen unterbrochen, teils unmittelbar in gerader Richtung in der Richtung des Bindearmes, diesen durchbrechend und bedeckend, zum Nucleus tecti derselben Seite. Acusticusbündel gliedern sich auch dem Corpus restiforme an, und in der Nähe des

[1]) Siehe Meynert, Psychiatrie. Wien 1884, pag. 104.

Digitized by Google
Original from UNIVERSITY OF CALIFORNIA
Generated on 2019-10-24 13:36 GMT / http://hdl.handle.net/2027/uc1.b3252760
Public Domain in the United States, Google-digitized / http://www.hathitrust.org/access_use#pd-us-google

unteren Teiles desselben und mit diesem zusammenschreitend, steigen sie mit demselben unmittelbar zum Kleinhirn derselben Seite empor. Der Stillingsche vordere Acusticuskern, den äußeren Teil der inneren Acusticusbündel aufnehmend, bringt auch eine Verbindung zwischen dem Acusticus und dem Kleinhirnmark derselben Seite zustande.

Die übrigen Acusticusbündel gelangen nur nach Kreuzung in das Kleinhirn der anderen Seite. Solche in der Oblongata sich kreuzende Bündel sind:

a) Die äußeren, sich kreuzenden Acusticusbündel (Striae medullares). Diese umgehen in der bereits beschriebenen Art den vorderen Acusticuskern und den Kleinhirnbindearm, durchschneiden in querer Richtung die Basis der Fossa rhomboidalis und versinken in der Nähe der Raphe im Parenchym des verlängerten Markes. Hier durchschneiden sie die Mittellinie und setzen sich in die Fibrae arcuatae der anderen Seite fort. Diese aber, wie bekannt, verzweigen sich im Kleinhirnmarke, so daß diese Striae medullares die Verbindung zwischen dem Gehörnerven der einen Seite und der Kleinhirnhälfte der anderen Seite bilden. Die Fibrae arcuatae sind in dem oberen Teile des verlängerten Markes beinahe ausschließlich Acusticusbahnen.

b) Die inneren, sich kreuzenden Bündel, die aus der Gehörnervenwurzel der einen Seite durch die Fibrae arcuatae zum äußeren Acusticuskern der anderen Seite ziehen und bei denen eine höher und eine tiefer liegende Schichte zu unterscheiden ist. Diese innere, sich kreuzende Acusticusbündelbahn erstreckt sich vom Ursprung des Gesichtsnerven durch das Gebiet des Vagus bis zur Gegend des Hypoglossus nach abwärts. Sowohl in der Raphe, als zwischen den Acusticusbögen finden wir Ganglienzellen, die mit dem grauen Fasernetz der Kerne des Facialis, Hypoglossus und der Kerne der anderen motorischen Wurzeln in Zusammenhang sind. Diese Ganglienzellen kann man nach Deiters als verstreute Verzweigungen der Nervenzellen der Wurzelkerne ansehen. Diese verstreuten Ganglienzellen dürften jene sein, entlang welchen die aus dem Labyrinth kommenden Acusticuserregungen auf die Abducenskerne übertragen werden, da eine direkte oder indirekte Fasernverbindung zwischen den einzelnen Acusticuskernen und dem Abducenskern derselben oder entgegengesetzten Seite nicht bekannt ist.

Das bisher Erörterte daher kurz zusammengefaßt, besitzt der Gehörnerv im Sinne unserer derzeit bekannten anatomischen Kenntnisse 3 Kerne: einen inneren, einen äußeren und einen vorderen; der vordere Kern hat einen oberen und unteren Teil. Die Fasern des Schneckenzweiges des Gehörnerven ziehen angeblich größtenteils zum inneren, die Fasern der Vorhofszweige aber zum äußeren Kern, während der Wrisbergsche dazwischen fallende Nerv im oberen Teil des vorderen Kernes sich verliert. Der weitere Verlauf der Fasern des Gehörnerven jenseits der Kerne der Gehörnerven ist noch nicht sicher be-

Digitized by Google
Original from UNIVERSITY OF CALIFORNIA
Generated on 2019-10-24 13:36 GMT / http://hdl.handle.net/2027/uc1.b3252760
Public Domain in the United States, Google-digitized / http://www.hathitrust.org/access_use#pd-us-google

kannt. Im Sinne der Auffassung mehrerer Forscher zieht ein Teil auf derselben Seite, ein anderer Teil im verlängerten Mark sich kreuzend auf der anderen Seite, teils direkt, teils von Ganglienzellen unterbrochen zum Kleinhirn.

Roller beschreibt außerdem noch einen von dem Rückenmark zum äußeren Acusticuskern aufsteigenden Faserngang als Radix ascendens nervi acustici.[1])

Monakow[2]) hat bei einem neugeborenen Kaninchen die linke Hälfte des oberen Rückenmarkes unmittelbar unter der Kreuzung der Pyramiden durchschnitten und 6 Monate nach der Operation das Tier getötet; hierbei fand er an den aus dem oberen Teil des Rückenmarkes und des verlängerten Markes gemachten sukzessiven Kreuzschnitten an der lädierten Seite einen großen Teil der Zellen des äußeren Acusticuskernes atrophisch, während die Acusticuswurzelfasern samt und sonders unversehrt blieben, selbst die rückwärtigen, von denen man annimmt, daß sie von den äußeren sogenannten Deiters-Kernen entspringen, ferner waren der Hörnerv und seine Wurzeln von beiden Seiten vollkommen entwickelt. Ebenso entwickelt fand er von beiden Seiten den innersten Teil des mittleren Kleinhirnstieles. Hieraus schließt er, daß die Annahme, laut welcher der äußere Acusticus- oder Deiterssche Kern und der Gehörnerv in näherer Beziehung wären und daß dieser Kern der Acusticuskern wäre, sei ganz falsch. Dieser Kern ist eher der Kern des Funiculus cuneatus, welcher an der verletzten Seite mit ihm selbst atrophisch wird. Ebenso folgert er, daß zwischen dem innersten Teil des mittleren Kleinhirnstieles und zwischen dem sogenannten äußeren Acusticuskern keine direkte Verbindung existiert. Infolge dieser Untersuchung entfällt auch die Annahme einer Rollerschen Radix ascendens nervi acustici, nachdem der Deiterssche Kern, bis zu welchem Roller diesen Faserngang verfolgte, eigentlich nicht zum Acusticus gehört.

Wenn die Daten dieser Untersuchung und die aus diesen gemachten Folgerungen zu Recht bestehen, entfallen natürlich jene hypothetischen Verbindungen, die nach der Meynertschen Auffassung gerade durch Vermittlung der Deitersschen oder äußeren Acusticuskerne zwischen den Gehörnerven und dem Kleinhirn existieren würden.

Die anatomische Bahn der von der Peripherie in zentripetaler Richtung gehenden Acusticuserregungen können wir dem

[1]) Roller, Eine aufsteigende Acusticuswurzel. Arch. f. mikr. Anat., Bd. XVIII. — Derselbe, Die zerebrale und zerebellare Verbindung der 3.—12. Hirnnerven. Allg. Zeitschr. f. Psychiatrie, 1882, Bd. 38.

[2]) Experimenteller Beitrag zur Kenntnis des Corpus restiforme des „äußeren Acusticuskernes“ und deren Beziehungen zum Rückenmark. Archiv f. Psychiatrie, XIV, pag. 1, 1883.

Digitized by Google
Original from UNIVERSITY OF CALIFORNIA
Generated on 2019-10-24 13:36 GMT / http://hdl.handle.net/2027/uc1.b3252760
Public Domain in the United States, Google-digitized / http://www.hathitrust.org/access_use#pd-us-google

heutigen Stande unserer anatomischen Kenntnisse gemäß mit Gewißheit nur bis zu den Haupt- oder inneren Acusticuskernen verfolgen.

II. Über die Wurzeln, Kerne und zentralen Fasern des Abducens.

Die Abducenskerne befinden sich an beiden Seiten der Raphe von den Hypoglossuskernen nach aufwärts, von letzteren durch einen kleinen Zwischenraum abgegrenzt, aber in deren Fortsetzung und in der Kniegegend der Facialiswurzel. Zwischen ihre mediale Seite und die Raphe fällt der Teil zwischen der Facialiswurzel. Ihre laterale Seite berührt die Kernfläche des Acusticus. Vom Boden des vierten Gehirnventrikels grenzt dieselben nur das Ependym ab. Sie bilden eine längliche graue Zellensäule, die aus mehreckigen motorischen Ganglienzellen bestehen, welche von der Gegend der oberen Oberfläche der unteren Olive bis zu dem oberen Rande des austretenden Gesichtsnervenastes sich erstrecken. Ihre Länge ist kleiner als die der Hypoglossuskerne, ihre Breite beträgt 1—2 *mm*, an ihren oberen Enden sind sie schmäler. Die Ganglien bildenden sternförmigen multipolaren Nervenzellen sind mit den motorischen Zellen des Trigeminuskernes oder mit den Nervenganglienzellen der vorderen Hörner der grauen Substanz identisch. Ihre Länge beträgt 40—50 μ, ihre Breite 20—30 μ. Die einzelnen Zellengruppen werden von feinen Nervenfasern umgeben, das Verhältnis der Zellen zu den Fasern aber ist noch nicht ganz geklärt. An den Fortsätzen der Nervenzellen sehen wir Teilungsprozesse; wie aber diese mit den bisher verfolgbaren Abducensfasern zusammenhängen, hierüber kann man nichts sicheres sagen. Per analogiam hat man angenommen daß die zentrale Bahn des Abducens hier beginnen muß.

Von den Ganglien in zentraler Richtung gehen mehrere Faserzüge aus:

a) Die in der Raphe sich kreuzenden Fasern, die nach vorn ziehend, zum innersten Teil des Pedunculus vordringen (Meynert). Laura konnte sich vom Vorhandensein dieser Fasern nicht überzeugen.

b) Fasernzüge vom Abducenskern der einen Seite zu den Oculomotorius- und Trochleariskernen der anderen Seite, die in den rückwärtigen länglichen Bündeln nach aufwärts ziehen und in der Raphe gekreuzt an den medialen Seiten der Oculomotorius- und Trochleariskerne der entgegengesetzten Seite, ohne mit den Kernen selbst in Verbindung zu treten, in die Wurzeln des Oculomotorius und Trochlearis übergehen (Duval). Die zu den zwei Vierhügelpaaren ziehenden, sich kreuzenden Fasern hat schon Huguenin beschrieben, nur über ihr Verhältnis zu den Kernen des Oculomotorius und Trochlearis war er nicht im reinen. Grant hat bei der Katze, Duval vorher beim Affen, dann beim Menschen diesen Zusammenhang nachgewiesen (Journal de l'anatomie etc., 1878 und 1880).

Digitized by Google
Original from UNIVERSITY OF CALIFORNIA
Generated on 2019-10-24 13:36 GMT / http://hdl.handle.net/2027/uc1.b3252760
Public Domain in the United States, Google-digitized / http://www.hathitrust.org/access_use#pd-us-google

c) Nach Meynert muß der Abducenskern mit den in den vorderen Corpora quadrigemina sich befindlichen Ganglien des Opticus in Verbindung sein und vermutet er, daß diese Verbindung am Wege des Guddenschen Tractus peduncularis geschieht. Beweise besitzt er hierfür keine.

d) Huguenin nimmt an, daß die *vom Abducenskern zu den Hirnhemisphären* ziehenden Bahnen in der Linsenkernschlinge nach aufwärts wandern und den Linsenkern erreichen, weiter kann man sie aber in den Stabkranzblättern nicht verfolgen.

Aus den Abducenskernen gehen *die zentrifugalen Bahnen* selbst zuerst pinselförmig, dann mit in ineinander einstrahlenden Nervenfasern aus und gegen die Mittellinie konvergierend, die durch die Netzsubstanz zersplitterten weißen vorderen und seitlichen Bündel durchschneidend, die Pyramidenbündel durchbohrend oder umgehend, treten sie am oberen Teil der Pyramidenbündel des verlängerten Markes zwischen diesem letzteren und dem unteren Ende der Varolsbrücke hervor und setzen ihren Weg weiter als Abducensnerven zu den betreffenden Muskeln fort. (Schluß folgt.)

Eine neue Hörprüfungsmethode.

Von Dr. **M. Kabatschnik** in Kiew.

Bei der Prüfung der Kopfknochenleitung nach den Methoden von Rinne und Schwabach setzen wir, wie bekannt, eine angeschlagene Stimmgabel auf den Warzenfortsatz des Pat. auf und benutzen also den Knochen des Warzenteiles zur Überleitung des Stimmgabeltones an das Labyrinth.

Es unterliegt aber kaum einem Zweifel, daß dabei die verschiedenartige Beschaffenheit des Warzenteilknochens keine unbedeutende Rolle bei der Übertragung des Stimmgabeltones zum Labyrinth spielen wird. Es gibt Warzenteile mit mehr kompaktem Knochen, andere mit mehr pneumatischen Zellen und ist es daher ganz klar, daß in den einen Fällen der kompakte Knochen den Stimmgabelton abschwächen und verkürzen wird, in den anderen Fällen dagegen wird der Stimmgabelton durch die Resonanz der Luft enthaltenden Zellen verstärkt und verlängert.

Auch können verschiedene etwaige pathologische Veränderungen des Warzenteilknochens auf den Stimmgabelton in verschiedener Hinsicht einwirken.

Ferner ist nach Bezold bei einseitigen Affektionen die Knochenleitung ins gesunde Ohr von dem Warzenfortsatz der kranken Seite nicht ausgeschlossen.

Infolgedessen habe ich eine neue Hörprüfungsmethode angegeben, welche darin besteht, daß wir zur Prüfung der Kopfknochenleitung nicht den

Digitized by Google
Original from UNIVERSITY OF CALIFORNIA
Generated on 2019-10-24 13:36 GMT / http://hdl.handle.net/2027/uc1.b3252760
Public Domain in the United States, Google-digitized / http://www.hathitrust.org/access_use#pd-us-google

Warzenfortsatz, sondern den knöchernen äußeren Gehörgang benutzen. Ich bin nämlich auf Grund meiner Beobachtungen zu der Überzeugung gekommen, daß die Schalleinwirkung der Kopfknochen auf das Labyrinth am stärksten und am dauerhaftesten von dem Knochen des äußeren Gehörganges ist.

Um nun den äußeren knöchernen Gehörgang durch eine angeschlagene Stimmgabel in toto in Mitschwingen zu versetzen, ist es nötig, den betreffenden äußeren Gehörgang mit einem Finger (zum Beispiel mit dem Zeigefinger) zu verschließen oder den Tragus auf den Ohreingang anzudrücken und dann den Stiel einer tönenden Stimmgabel auf diesen Finger, womöglich nahe zum Ohr (am besten auf den Nagel), fest aufzusetzen.

Dabei stellt sich Folgendes heraus:

1. Halten wir vor das Ohr des Pat. eine angeschlagene Stimmgabel (zum Beispiel C_1), bis sie abklingt, so kann der Ton dieser Stimmgabel von neuem noch einige Zeit gehört werden, wenn wir im Momente des Abklingens der Stimmgabel sofort das betreffende Ohr mit einem Finger der anderen Hand verschließen und auf diesen Finger den Stiel der Stimmgabel, ohne sie wieder anzuschlagen, in der eben angegebenen Weise aufsetzen.

2. Ist dabei die Angabe des Untersuchten unbestimmt, so ist dieser Versuch in folgender modifizierter Weise auszuführen, indem wir die Stimmgabel nochmals anschlagen und sie vor dem Ohr des Pat. so lange vorhalten, bis der Stimmgabelton nach der Angabe des Pat. zu erlöschen beginnt. Wenn wir jetzt das betreffende Ohr mit einem Finger verschließen und auf diesen Finger die Stimmgabel in der oben angegebenen Weise aufstellen, so wird der Ton normalerweise verstärkt.

Überhaupt klingt eine schwingende, auf den das Ohr verschließenden Finger aufgestellte Stimmgabel stärker, als wenn wir sie vor das Ohr halten. Diese Verstärkung wird aber viel deutlicher sein, wenn bereits eine Abschwächung des Tones der vor das Ohr gehaltenen Stimmgabel sich merklich macht.

Wenn nun diese beiden Versuche bei herabgesetzter Hörschärfe positiv ausfallen, das heißt, wenn der Ton der auf den das Ohr verschließenden Finger aufgestellten Stimmgabel nach ihrem Abklingen vor dem Ohr wieder gehört respektive bei Abschwächung des Tones vor dem Ohr wieder verstärkt wird, so liegt ein Schalleitungshindernis vor.

Fallen dagegen diese beiden Versuche negativ aus, so ist auf eine Affektion des schallempfindenden Apparates zu schließen.

Bei dieser Methode wird eine Knochenleitung von dem äußeren Gehörgang der kranken Seite ins gesunde Ohr kaum möglich sein.

Diese Methode kann uns ferner gute Dienste bei Entlarvung der Simulationen leisten, da der Laie, wenn wir sein Ohr verschließen, schwerlich eine Verstärkung oder Erneuerung des Stimmgabeltones, sondern im Gegenteil eher eine Abschwächung oder sogar einen Ausfall desselben angeben wird.

Digitized by Google
Original from UNIVERSITY OF CALIFORNIA
Generated on 2019-10-24 13:36 GMT / http://hdl.handle.net/2027/uc1.b3252760
Public Domain in the United States, Google-digitized / http://www.hathitrust.org/access_use#pd-us-google

Auch macht uns diese Methode, wenn wir ein Ohr mit einem Finger verschließen, die Lateralisation des Stimmgabeltones auf diese Seite nach Weber begreiflich, da die auf den Scheitel in der Medianlinie aufgestellte schwingende Stimmgabel von dem betreffenden Gehörgang, ähnlich wie wenn sie auf den dieses Ohr verschließenden Finger aufgestellt wäre, stärker gehört wird.

Vereinsberichte.

Französischer Kongreß für Oto-Rhino-Laryngologie.

(Jahressitzung der französischen Gesellschaft für Oto-Rhino-Laryngologie.)

Paris, 13., 14., 15. Mai 1912.

Präsident: Georges Gellé.

In der Begrüßungsrede dankt Gellé jun. für die ihm zuteil gewordene Ehre, als Jahrespräsident fungieren zu können. Er verdankt diese Ehre seinen ausgezeichneten Lehrern, unter anderem Lermoyez, und seinem Vater. Er begrüßt die Gäste, unter denen namentlich die Belgier stark vertreten sind.

* * *

Brindel: **Maligne Tumoren des Ohres, eine chronische Otorrhöe vortäuschend.**

In einem persönlichen Falle wurde sogar bei der zweiten Operation noch an der Diagnose: komplizierte chronische Otitis media supp. festgehalten, bis erst die mikroskopische Untersuchung und der Verlauf die Existenz eines Karzinoms, das unter dem Bilde einer gewöhnlichen Ohreiterung eingesetzt hatte, nachwies. Aus einer Statistik von 23 Fällen, die Brindel in der Literatur zusammengelesen, zieht er folgende Schlüsse: Die malignen Tumoren des Ohres (Karzinom, Sarkom) sind häufiger beim Mann als beim Weib. Das Sarkom ist am häufigsten beim Kind. Sie können sich auf Grund einer chronischen Ohreiterung entwickeln. Sie sind namentlich durch große Schmerzhaftigkeit charakterisiert. In der Hälfte der Fälle ist die Diagnose erst bei der Operation gestellt worden.

Diskussion.

Mouret hat einen Fall beobachtet, bei dem es im Verlaufe einer chronischen Otorrhöe zu einer Fistelbildung im Jochbogen und hinter dem Gehörgang gekommen ist. Im Gehörgang sah man einen Tumor, den man anfangs für eine Granulationsbildung hielt. Gleichzeitig bestand eine Facialisparalyse. Eine genaue Untersuchung ergab, daß es sich um ein Aneurysma der Carotis interna handelte. Sowohl die Carotis wie auch die Jugularis interna wurden unterbunden, und 5 Monate später wurde die Radicalis mit bestem Erfolge ausgeführt.

Castex: **Die Behandlung der Rhinorrhöe mittelst hochgespannter Ströme.**

Zu den 4 im Vorjahre günstig beeinflußten Fällen von Rhinorrhöe mittelst hochgespannter Ströme fügt Castex 4 neue Fälle hinzu (3 Frauen,

Digitized by Google
Original from UNIVERSITY OF CALIFORNIA
Generated on 2019-10-24 13:36 GMT / http://hdl.handle.net/2027/uc1.b3252760
Public Domain in the United States, Google-digitized / http://www.hathitrust.org/access_use#pd-us-google

1 Mann). Die Besserung trat schon nach den ersten Sitzungen ein, die Heilung wurde nach 6—20 Sitzungen erzielt. Mit Rücksicht auf die Schwierigkeit der therapeutischen Beeinflußbarkeit dieser Fälle ist die Methode sehr zu empfehlen.

Diskussion.

Siems: Die Rhinorrhöe ist vergesellschaftet mit Gastrorrhöe und Hyperchlorhydrie. Manchmal lösen auch die Krisen ab. Die Erfahrung hat Siems gezeigt, daß die intravenöse Injektion von doppelkohlensaurem Natron sowohl die Magen- wie die Nasenkinase günstig beeinflussen kann. Lokal in der Nase empfiehlt Siems Heißluftmassage.

Garel: **Behandlung der Nasenbrüche.**

Für die meisten Fälle empfiehlt Garel nach Aufrichtung der gebrochenen und deviierten Knochen die Nasenprothese, die Martin empfohlen hat und die sehr praktisch ist. Kann man sich eine solche nicht beschaffen, so empfiehlt Garel, sich eine solche Prothese ad hoc zu präparieren, und zwar mit einer von Zahnärzten viel benutzten Masse, den Struts.

Diskussion.

Jacques: Prothesen dürfte man nicht immer zur Hand haben. Es empfiehlt sich daher, daran zu denken, daß man nach Aufrichtung der frakturierten Knochen noch sehr gute Resultate erzielt, wenn man Tampons in die Nase einführt, die innen aus Watte, außen mit einer Jodoformgazeschicht als Umhüllung bestehen. Hierzu kommt noch eine äußere Massage. Die Resultate sind in den Händen von Jacques ausnahmslos günstig gewesen.

Sargnon empfiehlt die Prothese von Martin namentlich bei Kindern. Bei Erwachsenen benutzt Sargnon die Tuben von Asch, die er mit vaselinierter Gaze umhüllt.

Jacques: **Über das künstliche Trommelfell.**

Die künstlichen Prothesen bei Trommelfellperforation sind mit Unrecht verschrien. Es gibt keine Kontraindikation für ein künstliches Trommelfell. Jacques empfiehlt Einlage von Guttapercha, die mit einer antiseptischen, nicht reizenden Pomade auf der Innenseite versehen ist. Die Prothese kann wochenlang bleiben, ohne zu reizen. Sie wird erst entfernt, bis sie sich verrückt hat und der Pat. weniger mit ihr hört.

Diskussion.

Moure benutzt ebenfalls seit langer Zeit künstliche Trommelfelle und hat ebenfalls nichts von Reizerscheinungen bemerkt. Ihm bewährt sich am besten die bekannte Yearleysche Wattekugel. Es ist nicht nötig, eine vollkommene Pauke zu haben, im Gegenteil, ein bißchen Sekretion ist sogar mitunter günstig für die Hörverbesserung.

Bonain verwendet ebenfalls seit langer Zeit Einträufelung von Vaselinöl und erzielt manchmal auffallende Hörverbesserung.

Moure: **Über die Anwendung der Micaplättchen. Heilung der Synechien.**

Papierdünne Platten aus Mica, die man sich leicht verschaffen kann und die sich bekanntlich gut sterilisieren lassen, sind die beste Einlage, um das Wiederverwachsen der getrennten Synechie zu verhindern.

Bar: **Stenose der Nase und Verwachsung der Zunge.** Mitteilung eines Falles von Schußverletzung.

Digitized by Google
Original from UNIVERSITY OF CALIFORNIA
Generated on 2019-10-24 13:36 GMT / http://hdl.handle.net/2027/uc1.b3252760
Public Domain in the United States, Google-digitized / http://www.hathitrust.org/access_use#pd-us-google

Bourguet: **Über die Operation der malignen Tumoren des Siebbeines.**

Die vorgeschlagenen Operationen haben alle den Nachteil, daß sie nicht gestatten, den ganzen Tumor in einem einzigen Stücke zu entfernen. Es bleiben immer noch Teile zurück, von denen die Rezidive ausgeht Bourguet gibt eine Operationsmethode an, die gestattet, Siebbein- und Kieferhöhle gleichzeitig zu eröffnen und die Begrenzungswände in einem Stück aus dem Schädel herauszuholen.

Gault: **Über einen Fall von Hemilaryngektomie.**

Im Anschluß an einen Fall empfiehlt Gault die präventive Tracheotomie bei Hemisektion des Kehlkopfes, die er 10 Tage vorher unter Cocainanästhesie macht. Nach der Hemisektion wird das Bettende um 30 *cm* gehoben, um das Abfließen der Sekretion in die tieferen Respirationswege zu verhindern.

Caboche: **Gestieltes Epitheliom des rechten Stimmbandes.**

Pat., ein 54jähriger Mann, hat wiederholt Stücke seines Tumors expektoriert. Das rechte Stimmband trug zwei gestielte Tumoren, die beide nach Thyreotomie entfernt worden sind. Die histologische Untersuchung wies die Malignität der Tumoren nach. Die Expektoration von Teilen eines Tumors kann als klinisches Zeichen der Malignität gedeutet werden. Patient ist seit $4^1/_2$ Jahren rezidivfrei.

Larmoiset Montcharmont: **Ein Fall von sekundärem Krebs des Kehlkopfes.**

Pat. wies ein Karzinom des Aryknorpels und der aryepiglottischen Falte auf. Bei der Sektion fand man ein latentes Karzinom des Oesophagus.

Molinié: **Über die Nachbehandlung bei Laryngostomien.**

Um das Verkleben des Stomierandes zu verhindern, verwendet Molinié einen Dilatator, der zwei 5—6 *cm* breite, aus Kautschuk bestehende Flügel hat, die rechts und links über die Stomiewunde mittelst Faden seitlich abgezogen werden. Man kann unter diesen Flügeln die Wunden reinigen, ohne den Dilatator jedesmal zu entfernen. Sobald als möglich wird die Kanüle entfernt und an deren Stelle ein Kautschukdrain eingeführt, in der vorne ein Lappen eingeschnitten ist. Im Notfalle kann Pat. an diesem Lappen ziehen und so ein Sicherheitsventil öffnen.

G. Mahre: **Recurrensparalyse als erstes Symptom eines Tumors an der Schädelbasis.**

Die Paralyse hatte im ganzen bloß 14 Tage bestanden und verschwand vollständig, während sich die anderen Symptome entwickelten.

G. Mahn: **Ein Fall von Rotz des Pharynx und des Larynx.**

Pat., ein Tierarzt, hat eine schwere Infektion von Rotz durchgemacht. Die Krankheit nimmt eine chronische Form an. Wiederholt zeigten sich im Pharynx und im Larynx karminrote Pusteln auf ebensolcher Schleimhaut. Allmählich bildet sich ein weißgelber Rand um jede Pustel und diese zerfällt in ein offenes Geschwür. Die Geschwüre konfluieren und greifen in die Tiefe. Im Kehlkopf haben diese Geschwüre die Stimmbänder vollständig zerstört. Gleichzeitig war auch eine eitrige Sekretion durch die Nase zu konstatieren, die nach 15tägigem Bestande verschwunden war. Diese Geschwüre lassen nicht mehr den Rotzbacillus züchten, doch ist die Natur der Krankheit über jeden Zweifel erhaben. Es werden Moulagen von menschlichem Rotz gezeigt. Beim Pat. haben alle Mittel versagt. Ein Aufenthalt in der Schweiz (in der Höhe) war jedoch von bestem Erfolg begleitet.

Digitized by Google
Original from UNIVERSITY OF CALIFORNIA
Generated on 2019-10-24 13:36 GMT / http://hdl.handle.net/2027/uc1.b3252760
Public Domain in the United States, Google-digitized / http://www.hathitrust.org/access_use#pd-us-google

Joubert: **Subglottisches Angiom in Rosenkranzform.**
Der Tumor wurde mittelst Thyreotomie entfernt.

Sitzung vom 13. Mai abends.

Trétrôp: **Kopfschmerzen naso-pharyngealen Ursprunges.**

Chavanne: **Asthma vom Pharynx ausgelöst.**

Mitteilung eines Falles, ein 14jähriges Mädchen betreffend, bei dem nach Abtragung eines Papilloms des Zäpfchens ein typisches Asthma der schwersten Form dauernd verschwunden ist.

Broeckaert: **Über Behandlung des Schleimhautlupus mittelst Radium.**

Unter allen Behandlungsmethoden hat sich das Radium am allerbesten gegen Lupus der Schleimhäute, namentlich der Nasenschleimhaut bewährt. Es wurden im allgemeinen 3 Sitzungen durch 2—3 Wochen gemacht mit nachfolgender Pause durch einige Wochen. Auch sehr ausgedehnte Fälle können mit Radium geheilt werden, namentlich nach chirurgischer Ausrottung. Broeckaert hat eine Reihe praktischer Radiumträger konstruiert, die eine bequeme und für die gesunde Umgebung gefahrlose Anwendung des Radiums gestatten.

Sargnon: **Über die Laryngostomie.**

Zur Anästhesie verwendet Sargnon ausschließlich die Cocaininfiltration. Die Scharlachrotpomade zu 4% wird bei allzu ausgedehnter Gangränisierung verwendet. Bisher hat Sargnon 22 Fälle der Laryngostomie unterzogen. Die drei letzten Fälle betreffen eine Perichondritis, einen Fall von Papillomatosis und einen Fall von Stenose nach Lupus. Auf 150 Fälle, die in der Literatur veröffentlicht sind, entfallen 75% Heilung mit 8% Mortalität. Der Laryngostomie werden die schwersten Fälle zugeführt, die den anderen Methoden trotzen.

Pautet: **Laryngostomie wegen Stenose nach Kehlkopftuberkulose.**

Pat. wurde wegen Erstickung am 13. X. 1910 tracheotomiert und konnte seither nicht mehr detubiert werden. Der allgemeine Zustand ging rasch herunter. Am 24. V. 1911 war das Gewicht des 33jährigen Mannes nur noch 33 *kg*. An diesem Tage wurde die Laryngostomie unter Novocainanästhesie gemacht. Das Tamponement wurde mit Gazebauschen durch 15 Tage fortgesetzt. Gleichzeitig wurde der Larynx mit dem Galvanokauter behandelt. Am 14. VII. konnte der Pat. als geheilt betrachtet werden, nur trägt er noch die Kanüle, die ihn am Sprechen nicht verhindert. Am 3. I. 1912 war das Gewicht 52 *kg*, jedoch konnte die Kanüle nicht entfernt werden.

Molinié: **Über Nasenkorrekturen.**

Es wurden nur 2 Formen von Nasen, die Höcker- und die Sattelnase, berücksichtigt. Die Korrektur wird in beiden Fällen von der Nasenhöhle aus gemacht. Es wird die Nasenspitze mit einem Palmerischen Speculum in die Höhe gehoben und zur Gegenseite gedrängt. Auf diese Weise erzeugt man oberhalb der Cartilago quadrangularis des Septums eine Hohlrinne, in der man den Einschnitt macht, durch die der obere Rand der Cartilago quadrangularis freigelegt wird, und damit der Nasenrücken. Es wird die Haut des Nasenrückens von hier aus von der Unterlage abgehoben. Jetzt geht man verschieden vor, je nachdem man es mit einem Plus oder Minus am Skelett zu tun hat. Handelt es sich um die Hakennase, so wird in die vorher gebildete

Digitized by Google
Original from UNIVERSITY OF CALIFORNIA
Generated on 2019-10-24 13:36 GMT / http://hdl.handle.net/2027/uc1.b3252760
Public Domain in the United States, Google-digitized / http://www.hathitrust.org/access_use#pd-us-google

Tasche irgend ein langes Nasenspeculum eingeführt, bis man sich den Knochenauswuchs gut zu Gesicht geführt hat. Dieses wird dann mit dem Hohlmeißel abgehauen oder noch besser mit einer Art Guillotine, die Molinié angegeben hat und die automatisch in einem Schube die Nase vom Höcker befreit. Mit einer Zange wird das geschnittene Stück gefaßt und entfernt. Heilung ohne Naht nach Verband.

Bei der Sattelnase muß man das Defizit ausgleichen, entweder durch eine Crista septi oder durch ein Stück der Cartilago quadrangularis, die man dem Pat. entnimmt. Man kann auch eine künstliche Prothese aus gefenstertem Aluminium einpflanzen.

Diskussion.

Broeckaert ist überzeugt, daß diese kosmetischen Operationen, die bisher bloß von einigen Rhinologen gemacht worden sind, bald Allgemeingut aller Rhinologen sein werden. Was die Korrektur der Sattelnase anlangt, so sieht Broeckaert nicht ein, warum er die so einfache Paraffinplastik, die er nun schon seit mehr als 10 Jahren übt, aufgeben soll.

Bourguet findet die Apparate von Molinié sehr sinnreich. Neben den von Molinié beschriebenen Korrekturen gibt es noch eine Reihe anderer, die auch nicht viel schwerer sind und die Bourguet wiederholt mit bestem Erfolge ausgeführt hat.

Gault hat in einem Falle bei einem 23jährigen jungen Manne die beiden Flügelknorpel der Nase submukös reseziert, um eine auffallende Mißgestaltung der Nase, die infolge eines Traumas aufgetreten war, zu beheben.

Labouré: **Über maligne Tumoren des Vomer.**

Bei guter Technik lassen sich diese Tumoren nach dem Vorgange von Ch. Mayo gut nach Spaltung des Gaumens entfernen. Ein anderer Weg ist der von Moure angegebene paranasale Weg, der jedoch eine äußere Narbe setzt.

Bar: **Über die erektilen Geschwülste des Septum.**

Die meisten dieser Tumoren werden unter dem Namen des blutenden Septumpolypen veröffentlicht. Es handelt sich zumeist um benigne Tumoren.

Mignon: **Über latente Mastoiditis.**

Mitteilung eines Falles, in dem sich von Ohrensymptomen klinisch nichts feststellen ließ und bei dem sich eine ausgedehnte Vereiterung des Warzenfortsatzes bei der Operation vorfand.

Laval: **Über professionelle Schwerhörigkeit.**

Otologische Untersuchung und Berücksichtigung des Gesamtzustandes sind zur Stellung der Diagnose nötig. Differentialdiagnose mit Otosklerose.

Aboulker: **Kleinhirnabsceß. Operation. Heilung.**

Chronische Otorrhöe bei einem 45jährigen Manne. Facialisparalyse. Slow-Cerebration. Lumbalpunktat normal. Bilateraler Nystagmus bei Endstellung kalorisch unbeeinflußbar. Puls 80. Temperatur 37. Kernig positiv. Keine diadocokinesischen Störungen. Bei der ersten Operation wird nach einem Absceß gefahndet, ohne Resultat. 3 Tage später ist der Puls bei 44, die Temperatur bei 36·4. Neue Operation, bei der man aus der Kleinhirngegend 60 bis 80 *g* Eiter entleert. Heilung seit 18 Monaten.

Pistre: **Über die Autointoxikation als Ursache der adenoiden Wucherungen.** (Schluß folgt.)

Digitized by Google
Original from UNIVERSITY OF CALIFORNIA
Generated on 2019-10-24 13:36 GMT / http://hdl.handle.net/2027/uc1.b3252760
Public Domain in the United States, Google-digitized / http://www.hathitrust.org/access_use#pd-us-google

Bücherbesprechungen.

Röntgen-Taschenbuch, begründet und herausgegeben von Prof. Dr. med. Ernst Sommer (Zürich). IV. Band. Leipzig, Otto Nemnich.

Wir können hier nicht auf die zahlreichen Artikel dieses Buches im Detail eingehen, um so weniger, als ja eine Reihe derselben die verschiedensten von unserem Spezialfache weit abliegenden Zweige der Medizin betreffen und die Beurteilung dieser Kapitel eingehende Kenntnisse der betreffenden Spezialfächer erfordert. Die Namen der Mitarbeiter bürgen im allgemeinen für einen wertvollen Inhalt. Von den Artikeln, die unsere Leser interessieren, sei hingewiesen auf: „Exakte Dosierung therapeutischer Voll- und Teildosen und praktische Eichung einer Röntgenröhre" (Ingenieur Dr. phil. Fr. Klingelfuss), pag. 83: „Selbstschutz des Röntgenologen gegen Schädigungen durch Röntgenstrahlen" (Dr. med. Bruno Schürmayer), pag 135.

Besonderes Interesse für unsere Leser dürfte die Abhandlung von S. Wetterer „Röntgentherapeutische Bestrebungen zur Bekämpfung der Tuberkulose", pag. 236, haben. Hier finden wir wertvolle Winke für Diagnose und Behandlung der tuberkulösen Lymphome am Halse, die ja häufig im Unterkieferwinkel lokalisiert, durch ihre unliebsame Nähe das Gebiet des Otologen berühren. Auch die Behandlung der Knochentuberkulose mit Röntgenstrahlen ist eine für den Otologen wichtige Frage, die dem Ohrenarzt noch manche wichtige Aufgabe stellt.

Zu erwähnen wäre noch der Anhang „Zur Hygiene im Röntgenzimmer" (Dr. A. Köhler) und der VI. Teil des Buches, der eine gute Übersicht über die nicht unbedeutenden Neuerungen und Fortschritte auf dem Gebiete der Röntgentechnik im Jahre 1910 gibt.

Für Druck und Ausstattung verdient der Verlag volles Lob.

E. Ruttin.

Referate.

I. Allgemeines.

Zur Unfallbegutachtung Schädelverletzter. Von Hirsch (Frankfurt a. M.). (Münchener med. Wochenschr., 59. Jahrg., Nr. 22 und 23.)

Nach kurzem Hinweis auf die Wichtigkeit, Schädelverletzte möglichst sofort nach dem Unfall ohrenärztlich zu untersuchen, was von otologischer Seite wiederholt gefordert worden ist, bespricht Verfasser den Gang der Untersuchung solcher zur Begutachtung kommender Pat., wie es an der Frankfurter Ohrenklinik üblich ist. Er führt dabei die einzelnen Methoden an, welche zur Feststellung einseitiger Taubheit und zur Aufdeckung von Simulation angegeben sind, ferner die Mittel zur Diagnose von Labyrintherkrankungen durch Erzeugung von Nystagmus in seinen verschiedenen Arten und von Schwindel. Auch den Bárányschen Zeigeversuch zwecks Feststellung von Kleinhirnerkrankungen erläutert Hirsch. Den Schluß der umfassenden und übersichtlichen Arbeit bilden vier ausführliche Gutachten, welche das Gesagte illustrieren und den Leser in praktischer Weise noch weiter belehren. Reinhard.

Digitized by Google
Original from UNIVERSITY OF CALIFORNIA
Generated on 2019-10-24 13:36 GMT / http://hdl.handle.net/2027/uc1.b3252760
Public Domain in the United States, Google-digitized / http://www.hathitrust.org/access_use#pd-us-google

Zwei Unfälle beim gewerblichen Gebrauch des Fernsprechers. Von Castaneda. (Boletin de laringologia, April—Juni 1912.)

Eine Telephonistin zeigte jedesmal eine Übelkeit und Schwindelanfälle, sobald sie den Anschluß gab. Die Untersuchung zeigte einen großen Ohrenschmalzpfropfen, der den Gehörgang unvollständig verschloß. Er war etwas beweglich, so daß die Schwingungen vom Apparat auf den Pfropfen und von jenem auf das Trommelfell übertragen wurden; dadurch entstand der Schwindel. Heilung nach Entfernung des Fremdkörpers. Eine andere Telephonistin zeigte Ohrensausen und Hyperästhesie des Gehörs; es bestand ein echter neurasthenischer Zustand, der durch den Gebrauch des Telephons schlechter wurde.

Menier.

Ein neues Instrument für den paroralen Tubenkatheterismus. Von Hofmann (Offenburg). (Münchener med. Wochenschr., 58. Jahrg., Nr. 51.)

Bei Unwegsamkeit der Nase benutzt Hofmann den Katheterismus vom Munde aus mittelst eines Katheters, den er wie folgt beschreibt: Er hat eine S-förmige Biegung, welche bis zum Dach des Nasenrachenraums aufwärts führt und von da aus in einen seitwärts auslaufenden Schnabel endet. Für links und rechts sind verschiedene Instrumente erforderlich. Man führt den Katheter durch den weitgeöffneten Mund bis zum Rachendach, dann geht man seitwärts bis zur Rosenmüllerschen Grube und gleitet mit dem Schnabel über den Tubenwulst in die Tube hinein. Das Instrument ist aus biegsamem Metall angefertigt und bei der Firma Rosset, Freiburg, erhältlich.

Reinhard.

II. Äußeres Ohr und Mittelohr.

Weitere Untersuchungen über die Otosklerose. Von Prof. Gherardo Ferreri (Rom). (Bericht über den XIV. Kongreß der italienischen Gesellschaft für Laryngologie etc., Siena 1912.)

Verfasser setzte seine schon früher vorgenommenen Untersuchungen über die Otosklerose fort, aus denen der Schluß gezogen wird, daß dieselbe auf rachitischer oder osteomalacischer Basis entsteht. Aus diesem Grunde wurde vom Verfasser bei 4 Fällen die Wrightsche Vakzination vorgenommen. Dieselbe besteht aus der Einspritzung von sterilen Lösungen, von spezifischen Keimen, die aus Knochenfragmenten gewonnen werden, welche rachitischen Kindern in vivo entnommen werden. Eine günstige Wirkung kann nur bei dem Entstehen der Otosklerose eintreten, welche Verfasser als eine bei dem sich entwickelnden Organismus häufiger als bei Erwachsenen auftretende Erkrankung auffaßt.

Rimini (Triest).

Über die traumatische Perforation des Trommelfells infolge von Zunahme des äußeren Druckes. Von Dr. Mario Artelli (Bologna). (Bericht über den XIV. Kongreß der italienischen Gesellschaft für Laryngologie etc., Siena 1912.)

In beiden vom Verfasser beobachteten einschlägigen Fällen bestand eine chronische Tubenstenose, die eine starke Einziehung und Atrophie des Trommelfells bedingte, weshalb auch ein geringer Druck von außen die traumatische

Digitized by Google
Original from UNIVERSITY OF CALIFORNIA
Generated on 2019-10-24 13:36 GMT / http://hdl.handle.net/2027/uc1.b3252760
Public Domain in the United States, Google-digitized / http://www.hathitrust.org/access_use#pd-us-google

Perforation desselben begünstigte. In jedem Falle von traumatischer Perforation des Trommelfells ist es nach Verfassers Ansicht nötig, zu bestimmen, ob der erwähnten Läsion des Trommelfells solche pathologische Veränderungen vorausgegangen sind, die zur Entwicklung einer traumatischen Perforation desselben Anlaß geben könnten. Rimini (Triest).

Über einen Fall von multiplen Papillomen des äußeren Gehörganges bei einem an Papillomen anderer Körperteile leidenden Pat. Von Prof. S. Citelli (Catania). (Bericht über den XIV. Kongreß der italienischen Gesellschaft für Laryngologie etc., Siena 1912.)

Bei einem mit chronisch-eitriger Otitis behafteten Pat. wurden vom Verfasser zahlreiche, vom Mittelohr bis zum äußeren Gehörgang sich ausdehnende Papillome exstirpiert. Verfasser meint, daß der eitrige Ausfluß als Reiz zur Papillombildung wirkte, und zwar bei einem zu derselben Affektion neigenden Pat., da derselbe schon vorher an Papillomen der Blase und des Gliedes gelitten hatte. Rimini (Triest).

Über eine angeborene Hautfalte im äußeren Gehörgang. Von Prof. G. d'Antolo (Bologna).

Bei einer jungen Pat. konstatierte Verfasser das Vorhandensein einer Hautfalte, welche die Mündung des äußeren Gehörganges teilweise bedeckte, so daß dessen Lumen in seinem Anfangsteil verengt und zu einem vertikalen Spalt reduziert war. Dadurch war die Hörfunktion herabgesetzt.

Rimini (Triest).

Über die galvanokaustische Ätzung der Tube bei der Radikaloperation. Von Dr. Amedeo Cagnola (Mailand). (Bericht über den XIV. Kongreß der italienischen Gesellschaft für Laryngologie etc., Siena 1912.)

Verfasser ist eifriger Anhänger der von Ferreri vorgeschlagenen und geübten galvanokaustischen Ätzung der Ohrtrompete bei der Radikaloperation, welche er in jedem Falle vornimmt. Die einschlägige Technik wird ausführlich beschrieben. Rimini (Triest).

Einige Fälle von Gehörgangspolypen. Von Caldera. (Revista española de laringologia, Januar—April 1912.)

Zwei Fälle; der erste betrifft eine Frau, bei welcher jede Ohreiterung auszuschließen war: als Gelegenheitsursache der Neubildung besteht nur der Zustand der Gravidität. In dem zweiten Falle soll die eitrige chronische Otitis media als Ursache angeschuldigt werden. Menier.

Abstehende Ohren. Von med. Dr. Rob. T. Morris (New-York). (Medic. Record, 23. März 1912.)

Verfasser behauptet, daß durch abstehende Ohren ein kalter Luftstrom gegen das empfindliche Trommelfell gelenkt werden und daselbst Schaden anrichten kann. Diese Gefahr soll den Chirurgen veranlassen, die abstehenden Ohren anliegend zu machen, nachdem ja das rein kosmetische Motiv nicht als Indikation zur Operation anerkannt ist. Verfasser wendet folgende Methode an:

Digitized by Google
Original from UNIVERSITY OF CALIFORNIA
Generated on 2019-10-24 13:36 GMT / http://hdl.handle.net/2027/uc1.b3252760
Public Domain in the United States, Google-digitized / http://www.hathitrust.org/access_use#pd-us-google

Hinter dem Ohr wird der Hautschnitt in Form einer geschlossenen Ellipse geführt, von der eine Hälfte auf der Ohrmuschel und die andere in der Warzenfortsatzgegend liegt. Entsprechend diesem Schnitte wird die Haut entfernt. Alsdann wird der fibröse Knorpel der Concha, des Anthelix und des Antitragus vollständig ausgeschält, wobei man ruhig die vordere Hautbekleidung verletzen kann, da die so entstandenen Löcher der Drainage dienen. Die Ohrmuschel wird nun, entsprechend dem elliptischen Schnitte, nach rückwärts an die Warzenfortsatzgegend angenäht. Die erwähnten traumatischen Drainagelöcher verhindern die Anfüllung der Wundhöhle mit Blutcoagulum und die dadurch bedingte Sepsis. Der äußere Kanal wurde vor der Operation mit Watte angefüllt, bleibt aber während des Heilungsprozesses leer. Ein Jodoformgaze-Druckverband befördert die Anlötung der Ohrmuschel auf die Warzenfortsatzgegend. Verfasser hatte keinen Fall von Perichondritis. Photographien, die erzielten Resultate illustrierend, sind beigefügt. (Diese am Kopfe vollständig angeklebten Ohrmuscheln setzen den Pat. wiederum dem so gefürchteten kalten Luftstrom aus und bilden andrerseits einen kosmetischen Defekt nach der anderen Richtung hin. Ref.) Glogau.

Beitrag zu intratympanalen Operationen. (Przyczynek do operacyi wewnahzusznych.) Von Zalewski (Lemberg). (Lwowski Tygodnik Lekarski, 1911, Nr. 19.)

Zalewski teilt einen Fall mit, in welchem er durch Ablösung des Trommelfells und des Hammers von der inneren Paukenhöhlenwand, an welcher sie angewachsen waren, eine beträchtliche Verbesserung des Gehörs erreicht hat. Spira (Krakau).

Unvollständiger Gradenigo-Symptomenkomplex. Von Prada. (Boletin de Laringologia. Januar-März 1912.)

Bei einem Pat. konnte man den Gradenigoschen Symptomenkomplex beobachten. Wie man weiß, besteht der Symptomenkomplex aus drei Zeichen: Akute Otitis media mit Beteiligung des Warzenfortsatzes, Schmerzen in der Schläfen-Scheitelgegend, welche der Druck steigert, und Lähmung des Abducens. Die Schläfenschmerzen waren sehr gering und die Lähmung war nur eine Parese, die nach und nach verschwand; es bestand keine Beteiligung des Warzenfortsatzes. Die Pathogenese kann durch eine akute Pharyngitis erklärt werden, welche zu einer Otitis media geführt hatte. Menier.

Über einige seltenere Formen von Mißbildungen des Gehörorganes. Von Paul Krampitz. Aus der Ohren- und Kehlkopfklinik in Breslau (Direktor: Professor Hinsberg). (Zeitschr. f. Ohrenheilk., LXV. Bd., 1. H.)

Mitteilung von bisher noch nicht oder nur selten beobachteten Mißbildungen des Gehörorganes, als deren Besonderheiten folgende hervorzuheben sind: 1. Vorhandensein anderweitiger Entwicklungsstörungen neben der Ohrmißbildung, und zwar Dextrokardie beziehungsweise Situs visc. invers. und einmal außerdem Defekt des linken Daumens und Wachstumshemmung des ganzen

Digitized by Google
Original from UNIVERSITY OF CALIFORNIA
Generated on 2019-10-24 13:37 GMT / http://hdl.handle.net/2027/uc1.b3252760
Public Domain in the United States, Google-digitized / http://www.hathitrust.org/access_use#pd-us-google

linken Vorderarmes; 2. vollständiger Defekt beider Ohrmuscheln und Gehörgänge; 3. Aplasie des Acusticus und rudimentäre Ausbildung des Facialis; 4. Vorhandensein eines verengten Gehörganges neben verkrüppelter Ohrmuschel; 5. blindsackförmiger Gehörgang neben normal gebildeter Muschel und rudimentärer Paukenhöhle. Lawner.

III. Labyrinth und Hörnerv.

Über die Nebenwirkung von Dioxydiamido-arsenobenzol Ehrlich-Hata (Salvarsan). (Wsprawie działania dioksydiamido-arsenobenzolu Ehrlicha-Hata.) Von J. Lipsztat (Warschau). (Medycyna i Kronika Lekarska, 1911, Nr. 27.)

Verfasser stellte vergleichende Untersuchungen an über die Nebenwirkungen bei der Behandlung mit Salicylquecksilber und mit Salvarsan. In 32 Fällen wurde Salvarsan intramuskulär injiziert. Abgesehen von anderen Nebenwirkungen wurden nur zweimal Störungen seitens des Gehörorganes beobachtet. Bei einem 64jährigen Pat. mit Initialaffekt traten 14 Tage nach der Injektion abnorme Empfindungen im Ohr und im Halse und Schwerhörigkeit auf, welche 2 Monate anhielten und einige Tage nach einer zweiten Injektion zurückgingen. Der Spezialist diagnostizierte: Labyrinthhyperämie. In einem zweiten Falle traten 10 Tage nach der Injektion Schwindel und Schwerhörigkeit im linken Ohr auf, welche gegenwärtig — 20 Tage nach der Injektion — noch anhalten. Am Ohr keine nachweisbaren Veränderungen. In keinem Falle hat die Salvarsaninjektion ernste Folgen gehabt, und die beobachteten Nebenerscheinungen lassen sich leicht, nicht durch Organotropie des Präparates, sondern mit der Reaktion des Organismus auf die nach der Zerstörung der Spirochäten durch das Arsenobenzol frei werdenden Toxine erklären. Die 2 Fälle mit Störungen des Acusticus schreibt Verfasser im Sinne Ehrlichs nicht der Giftigkeit des Präparates, sondern Neurorezidiven im Verlaufe der Syphilis zu.

Spira (Krakau).

Die verschiedenen Ursachen der Ohrenblutungen mit gleichzeitiger Nervendegeneration unter besonderer Berücksichtigung der Veränderungen bei der Arteriosklerose. Von Dr. Seiji Kashiwabara (Formosa). (Zeitschrift für Ohrenheilk., LXIV, H. 3.)

Verfasser hat im Moabiter Krankenhause 50 Fälle von nach einem apoplektiformen Anfall verstorbenen Personen untersucht, wobei es ihm nur auf die Feststellung der anatomischen Veränderungen im Gehörorgan ankam. Alle 50 Personen hatten an Arteriosklerose gelitten, jedoch nur in einer von den 50 Schnittserien fand sich eine Labyrinth- und Mittelohrblutung mit Acusticusdegeneration infolge der Arteriosklerose. Die Tatsache, daß in der Literatur Mittelohr- und Labyrinthblutungen niemals beobachtet, dagegen immer Nervendegenerationen erwähnt gefunden werden, erklärt Kashiwabara damit, daß die bisherigen Sektionen an alten Leuten im späteren Stadium der Sklerose gemacht wurden, wo die Gefäßwände stark verdickt, die Gefäße wenig Blut enthalten, der Blutdruck gering ist, wo also ein Grund zu Hämorrhagien gar

Generated on 2019-10-24 13:37 GMT / http://hdl.handle.net/2027/uc1.b3252760
Public Domain in the United States, Google-digitized / http://www.hathitrust.org/access_use#pd-us-google
Digitized by Google
Original from UNIVERSITY OF CALIFORNIA

nicht vorhanden ist, wohl aber infolge der schlechten Blutversorgung eine Degeneration der Nerven zutage tritt. Sein Pat. zeigte beginnende Arteriosklerose; in diesem Stadium ist die Gefäßwandverdickung noch unbedeutend, die Blutfülle und der Blutdruck normal und es können Hämorrhagien per diapedesin unter mannigfachen, oft einander in größeren Zeiträumen folgenden Erscheinungen auftreten; es kommt zum Beispiel zu Schwindel bei Blutungen im Vorhof oder in den Bogengängen oder es findet sich das Unvermögen, nur bestimmte Töne nicht wahrnehmen zu können, bei Hämorrhagien in den betreffenden Teilen der Basilarmembran; es können aber solche Blutungen in den verschiedensten Teilen des Gehörorganes, sowohl im peri- wie im endolymphatischen Raum entstehen. Sein Präparat zeigt Blutungen und Nervendegenerationen nebeneinander, erstere dort, wo die Gefäße noch wenig alteriert erscheinen, letztere, wo sich Gefäße spärlich finden, die überdies sehr dicke Wandungen und eine mangelhafte Blutfüllung aufweisen. Verfasser stellt — indem er von traumatischen Ursachen absieht — nach ätiologischen Momenten 5 Gruppen auf. Blutungen entstehen durch: 1. Blutdrucksteigerung (Strangulation, Thrombose), 2. Gefäßwandveränderungen durch mangelnde Ernährung infolge Blutstauung und später folgende Blutdruckerhöhung (Caisson, Taucher usw.), 3. Gefäßwandveränderung durch Einwirkung von Giftstoffen verschiedenster Infektionsträger (Influenza, Typhus, Scharlach, Diphtherie, Masern, Syphilis, Pneumonie, Mumps). Allerdings ist auch hier eine Blutdrucksteigerung im Fieber vorhanden. 4. Gefäßwandveränderung durch Änderung der Blutkonzentration und Gewebssäfte (Leukämie, Anämie, Nephritis mit gleichzeitiger Blutdrucksteigerung), 5. Gefäßwandveränderung durch Arteriosklerose.

Lawner.

Bericht eines Falles von Labyrintheiterung. Von med. Dr. Geo. Denman (Toledo). (Journ. Ophthalm., Otol. and Laryng., Vol. XVIII, 3. März 1912.)

Pat., 27 Jahre alt, hatte in früher Kindheit nach Scharlach Otorrhoe beiderseits. Auf der linken Seite entwickelte sich allmählich Taubheit. Pat. kommt wegen heftiger Ohrschmerzen, zu deren Behebung erst Paracentese, dann Mastoidoperation vollzogen wird, ohne daß jedoch das Labyrinth vorher geprüft wurde. Bald nach der Operation stellt sich Übelkeit, Erbrechen und Schwindel ein. Kalorische Reaktion negativ, galvanische Reaktion verringert. Bei der zweiten Operation wurde die Dura und hintere Schädelgrube freigelegt und eine Fistel an der Prominenz des horizontalen Bogenganges entdeckt. Am dritten Tage ließen Schwindel und Erbrechen nach, während eine immer deutlicher werdende Facialislähmung auftrat. Genesung. Glogau.

Zur Bewertung der Augenmuskelreaktionen bei Labyrinthreizung und der Reaktionen bei elektrischen Kleinhirnreizungen nach experimentellen Untersuchungen am Affen. Von Uffenorde (Göttingen). (Münchener med. Wochenschrift, 59. Jahrg., Nr. 22.)

Uffenorde prüfte die bisher bekannt gewordenen Untersuchungsresultate an eigenem Material nach, und zwar benutzte er hierzu 10 durch Äther

Digitized by Google
Original from UNIVERSITY OF CALIFORNIA
Generated on 2019-10-24 13:37 GMT / http://hdl.handle.net/2027/uc1.b3252760
Public Domain in the United States, Google-digitized / http://www.hathitrust.org/access_use#pd-us-google

betäubte Affen und eine Reihe von wegen Mittelohreiterung operierten Fällen: er appliziert also die Reize nicht, wie andere Untersucher, vom Gehörgang aus, sondern direkt an der lateralen Labyrinthkapsel nach Totalaufmeißelung der Mittelohrräume, um möglichst exakte Resultate zu erhalten. Er bespricht einleitend: 1. die thermische Prüfungsmethode nach Bárány, 2. die Prüfung des Vorhofbogengangapparates mittelst Kompression und Aspiration, 3. die galvanische Prüfung, und führt die hierbei von anderer Seite gemachten Beobachtungen an. Diesen stellt er sodann seine eigenen gegenüber und gelangt im einzelnen zu folgenden Resultaten:

Ad 1. Die thermische Prüfung nahm er mittelst Wattesonden vor, welche mit Äther beziehungsweise warmem Wasser getränkt waren und mit denen er den Wulst des lateralen Bogenganges vorn und hinten reizte. Hierbei konnte er jedesmal die typischen Augenerscheinungen, wie sie von Bárány u. a. festgestellt wurden, zum Zwecke der Orientierung über die Integrität des vestibulären Labyrinths hervorrufen. Er empfiehlt seine Methode insbesondere für diejenigen operativen Fälle, bei denen die Prüfung vor der Operation wegen Somnolenz zum Beispiel nicht möglich war oder die Reaktion unsicher ausfällt; es gelingt dadurch während der Operation, sich über das Intaktsein des Labyrinths zu vergewissern.

Ad 2. Die Prüfung des Vorhofbogengangapparates mittelst Kompression und Aspiration ergab, daß der Nystagmus hierbei nicht ohne weiteres von der Integrität des häutigen lateralen Bogenganges mit Inhalt abhängig ist, wie man es für den positiven Ausfall dieser Methode zurzeit annimmt. Nach Uffenordes experimentellen und klinischen Erfahrungen entsteht im Gegensatz zu dieser Ansicht auch bei Erkrankung des häutigen Bogenganges sowohl bei Kompression als auch bei Aspiration Nystagmus, das eine Mal gleichseitig gerichtet, das andere Mal kontralateral gerichtet. Praktisch zieht er daraus den folgenden Schluß: „Ist in Fällen von chronischer Mittelohreiterung bei fehlender kalorischer Reaktion und Taubheit durch Kompression im Gehörgang kontralateral gerichteter Nystagmus deutlich zu verändern oder treten gar Schwindel, Übelkeit und Fallneigung auf, so ist das vestibuläre Labyrinth noch mehr weniger destruiert."

Ad 3. Die Prüfung mit dem galvanischen Strom zeigte dem Verfasser, daß die Augenmuskelreaktion nicht abhängig ist von der Integrität der ampullaren Sinneszellen, sondern daß sie sich auch von den ampullaren Nervenendigungen aus hervorrufen läßt. Die Annahme Brünings, daß es sich bei dem Vorgang um eine kataphorische Wirkung handle, daß durch den galvanischen Strom eine Bewegung in der Flüssigkeit der Endolymphe erzeugt würde, erkennt Uffenorde nicht als richtig an, weil man eben auch bei Reizung der Nervenstümpfe galvanischen Nystagmus erzeugen kann.

Digitized by Google
Original from UNIVERSITY OF CALIFORNIA
Generated on 2019-10-24 13:37 GMT / http://hdl.handle.net/2027/uc1.b3252760
Public Domain in the United States, Google-digitized / http://www.hathitrust.org/access_use#pd-us-google

Hieraus ergibt sich für die Praxis, daß zum Beispiel das ganze Labyrinth eitrig infiziert sein kann und doch noch prompte galvanische Reaktion besteht. Was die Frage betrifft, auf welchen Bahnen die rasche Komponente des Nystagmus zustande kommt, so hält er an der Auffassung fest, daß dies über das Großhirn geschieht, während Bárány annimmt, daß sie zental entsteht, und Bartels glaubt, daß sie peripher im Augenmuskel selbst ausgelöst wird. Bei der Narkose beobachtete Uffenorde im Anfang derselben, daß bei den verschiedenen Labyrinthreizungen noch typischer vestibulärer Nystagmus entstand, bald fiel jedoch die rasche Komponente aus; war die Narkose tief, so traten die Reaktionen langsam und undeutlich in Erscheinung, bis sie schließlich, wenn der Cornealreflex fehlte, ganz aufhörten. Das Großhirn stellt in der Narkose zuerst seine Funktion ein, dann folgt das Labyrinth und zuletzt das Kleinhirn. Bei den Versuchen, die einzelnen Partien der Kleinhirnrinde zu reizen, zu denen er durch den Zeigeversuch von Bárány angeregt wurde, konnte Uffenorde nachweisen, daß beim Affen etwa in der Gegend des Saccus endolymphaticus besonders leicht Reaktionen seitens des Kopfes und der gleichseitigen oberen Extremitäten auszulösen sind. Er sagt: „Da gerade in dieser Gegend sich gewöhnlich die vom Labyrinth aus induzierten Eiterungen im unteren Kleinhirn zu etablieren pflegen, ist es leicht verständlich, daß so Störungen der Bewegungen, Vorbeizeigen nach der kranken Seite durch den gesetzten Reaktionsausfall zustande kommt.“ Er gelangt zu dem Schlusse, daß die Funktion des Kleinhirns selbständig ist bei höheren Tieren gegenüber dem Großhirn, denn auch nach der Großhirnexstirpation waren die Funktionen noch ebenso prompt hervorzurufen. Beim Menschen hat das Kleinhirn gegenüber den niederen Tierformen an Wert eingebüßt, das Großhirn ist bei ihm nicht zu ersetzen, wohl aber das Kleinhirn. Reinhard.

Über den Bau und die Funktion der Crista ampullaris. Von Dr. George E. Shambaugh. (Übersetzt von Privatdozent Dr. Karl Grünberg [Rostock]). (From the Hull Laboratory of Anatomy, University of Chicago.) (Zeitschr. f. Ohrenheilkunde, LXV. Bd., 1. H.)

Auf Grund sorgfältiger Studien über den Bau des Endorganes in den halbzirkelförmigen Kanälen kommt Verfasser, welcher sich weder mit der Theorie Breuers von der Beweglichkeit der Cupula auf der Crista, noch mit der Ansicht Báránys vom Freiwerden zentraler Spannkräfte durch den Momentanreiz des Endolymphstromes einverstanden erklären kann, zu neuen Schlußfolgerungen, die im wesentlichen sich in folgende Sätze zusammenfassen lassen: 1. Die Cupula ist eine über der Crista festsitzende Kappe, welche durch den Lymphstrom an der Seite des Anpralls eingedrückt wird, wodurch infolge der gegenseitigen Aktion zwischen den vorragenden Haaren und der Cupula eine Reizung der betreffenden Haarzellen erfolgt. 2. Die Haarzellen sind auf einer Seite der Crista leichter reizbar als auf ihrer Gegenseite, und zwar im

Generated on 2019-10-24 13:37 GMT / http://hdl.handle.net/2027/uc1.b3252760
Public Domain in the United States, Google-digitized / http://www.hathitrust.org/access_use#pd-us-google
Digitized by Google
Original from UNIVERSITY OF CALIFORNIA

horizontalen Bogengang auf der Bogenseite, in den vertikalen Bogengängen auf der Vorhofseite. 3. Die reizbareren Haarzellen sind zugleich diejenigen, welche — vom Endolymphstrom getroffen — einen Nystagmus auf der gleichen Seite hervorrufen. 4. Der Labyrinthtonus verdankt seinen Ursprung einer Reizung der Haarzellen der Crista, die das Resultat von Pulsationen in der Labyrinthflüssigkeit ist, welche auf der Herzpulsation beruhen. 5. Die Erscheinung der maximalen Reaktion nach 10 Umdrehungen und der Nachnystagmus lassen sich erklären durch Differenz im Ansprechen des peripheren Apparates, bedingt in erster Linie durch Ermüdung infolge von Überreizung der betreffenden Haarzellen. Lawner.

Die Labyrintheiterung. Ihre Prognose, Behandlung und Operationsindikation. Von med. Dr. Royal S. Copeland (New-York). (Journ. Ophth., Otol. and Laryng., Vol. XVIII, Nr. 3, März 1912.)

Kontraindikationen zur Operation: Vorhandensein selbst einer Spur von Gehör und Funktionierung des Vestibularapparates, selbst nach erloschenem Gehör. Indikationen: 1. Verlust des Gehörs, 2. Verlust der Labyrinthfunktion, 3. drohende meningeale Komplikationen. Verfasser hält eine Eröffnung des Labyrinths, selbst bei sonstiger direkter Indikation, für nicht angezeigt, falls eine tuberkulöse Meningitis vorhanden ist. Glogau.

IV. Otochirurgie.

Über den gegenwärtigen Stand der Therapie der eitrigen Meningitis. Von Dr. Fritz Henke, Assistent. Aus der königl. Universitätspoliklinik für Hals- und Nasenkranke und der Privatklinik des Prof. Dr. Gerber, Königsberg i. Pr. (Beihefte zur Med. Klinik, 1912, H. 2.)

Wenn auch namhafte Autoren bezüglich der Heilbarkeit der Meningitis einen sehr skeptischen Standpunkt einnehmen, so muß doch nach den in den letzten Jahren publizierten Erfolgen als sicher gelten, daß es heilbare Formen von seröser und eitriger Meningitis gibt, welchen Ursprunges sie auch seien. Heymann berichtet in seinem Sammelreferat über 34 Fälle otogener Meningitis, bei denen sich die Diagnose auf positive Ergebnisse der Lumbalpunktion gestützt hatte und die als geheilt beschrieben worden sind. Zum Vergleiche mit diesem Ergebnis hat Henke die Fälle von rhinogener Meningitis gesammelt, welche in demselben Zeitraum beobachtet und als geheilt beschrieben wurden. Es sind deren 9 Fälle.

Die rhinogenen Meningitiden sind entschieden seltener und — soweit Verfasser dies nach der Literatur beurteilen kann — prognostisch noch erheblich ungünstiger aufzufassen als die otogenen Erkrankungen der weichen Hirnhaut. Der Weg der Infektion geht bei der otogenen Meningitis entweder durch das Labyrinth oder durch die Decke des Mittelohrs in die hintere beziehungsweise mittlere Schädelgrube. Eine genaue Prüfung der Labyrinthfunktion wird daher auch in den meisten Fällen den richtigen Weg für das operative Verfahren weisen. Bei der rhinogenen Meningitis erfolgt die Fortpflanzung von den er-

Digitized by Google
Original from UNIVERSITY OF CALIFORNIA
Generated on 2019-10-24 13:37 GMT / http://hdl.handle.net/2027/uc1.b3252760
Public Domain in the United States, Google-digitized / http://www.hathitrust.org/access_use#pd-us-google

krankten Nebenhöhlen auf das Endocranium auf dem Wege direkter Kontaktinfektion durch die erkrankte cerebrale Höhlenwand oder auf der Bahn der die Nebenhöhlenschleimhaut und die Hirnhäute verbindenden Sehnen beziehungsweise der Lymphgefäße und besonders der Lymphscheiden der Olfactoriusfasern. Die Wege, die die Therapie einzuschlagen hat, sind zum Teil schon gut fundiert, zum Teil sind es nur Richtungslinien, zu deren Ausbau noch vielfache Tierversuche und reiche klinische Erfahrung das notwendige Material werden liefern müssen.

1. Operative Eliminierung des primären Herdes, um den Nachschub von neuem Infektionsmaterial nach dem Subarachnoidealraum zu verhindern.

2. Kraniotomie mit Freilegung der Dura zur Erweiterung der Operationskavität und Dekompression des Hirns; manche Operateure nehmen noch eine breite Incision der Dura dazu, und zwar um dem bereits entzündlich veränderten Liquor günstige Abflußbedingungen zu schaffen, andrerseits durch Eröffnung der Lymph- und Blutbahnen dem Fortkriechen der Infektionserreger Halt zu bieten. Für die Duraschlitzung kommt bei der otogenen Meningitis die hintere und mittlere, bei der rhinogenen die vordere und mittlere Schädelgrube in Betracht. An die Duraincision wird gewöhnlich die Drainage des Subarachnoidealraumes angeschlossen.

3. Lumbalpunktion. Dieselbe soll häufig und ausgiebig genug ausgeführt werden. Dieselbe erscheint dem Verfasser von so großem therapeutischen Effekt, daß deren angebliche Gefahren ganz in den Hintergrund treten. Dieselbe hat den Zweck, das Giftquantum (Toxine, Bakterien) zu vermindern und den Druck herabzusetzen; außerdem entfaltet der nach jeder Punktion sich teilweise regenerierende Liquor cerebrospinalis seine bakterizide Wirkung und die Herabsetzung des Hirndruckes arbeitet dem drohenden Hirnprolaps bei vorausgegangener Duraeröffnung entgegen.

4. Meningotomie in der Höhe des zweiten und dritten Lumbalwirbels und Drainage; der Verarmung des Zentralnervensystems an Flüssigkeit durch diese Drainage begegnet man mit Injektionen von künstlichem Serum. Neben der Punktion werden auch intraspinale Injektionen von Medikamenten, besonders von Elektrargol, Antistreptokokkenserum, Pneumokokkenserum, empfohlen.

5. Duralinfusion mit physiologischer Kochsalzlösung, ja, sogar mit stark antiseptischen Lösungen.

6. Bei starkem Druck und negativem Lumbalpunktat ausgedehnte Operationen im Schädel zur Dekompression des Hirns (Dench).

7. Endlich vollkommene Durchspülung des ganzen Cerebrospinalsackes (Barr). Der durch eine hinter und über dem Ohr angelegte Öffnung am Schädel in den lateralen Ventrikel eingeführte Troikart wird durch einen Schlauch mit einem Glastrichter verbunden. Die aus letzterem abfließende

Digitized by Google
Original from UNIVERSITY OF CALIFORNIA
Generated on 2019-10-24 13:37 GMT / http://hdl.handle.net/2027/uc1.b3252760
Public Domain in the United States, Google-digitized / http://www.hathitrust.org/access_use#pd-us-google

Kochsalzlösung durchspült vom lateralen Ventrikel aus den ganzen Cerebrospinalsack und fließt aus der in der Lumbalgegend eingestoßenen und liegen gebliebenen Punktionsnadel wieder heraus.

8. Für den Praktiker von Wichtigkeit sind die Versuche medikamentöser Beeinflussung der Meningitis durch per os dargereichtes Urotropin. Crowe und Crushing empfehlen das Mittel auf Grund von Tierexperimenten als Prophylacticum bei Hirnoperationen und ihre Angaben werden von Denk und Leischner (Klinik v. Eiselsberg) bestätigt (1—2 *g* pro die, 2—3 Tage vor intrakraniellen Eingriffen). Aber auch eine große therapeutische Bedeutung bei der Behandlung der eitrigen Meningitiden verschiedenster Ätiologie wird auf Grund klinischer Beobachtung dem Urotropin nachgerühmt, so von Stockmeyer bei Meningitis cerebrosp. epidemica, von Marschik bei postoperativer Meningitis und anderen.

Da die Anwendung der genannten therapeutischen Mittel nur im Anfangsstadium dieser mörderischen Krankheit Aussicht auf Erfolg hat, so ist in erster Linie eine möglichst frühzeitige Diagnose anzustreben. Henke hofft daß die Zahl der Erfolge immer mehr anwachsen werde, wenn die alte Regel bei dieser Erkrankung „noli me tangere“ aufgegeben und die neue „nichts unversucht lassen“ in ihre Rechte treten werde. Lawner.

Der tiefe temporale Absceß. Von med. Dr. Alfred Braun (New-York). (Annals of Otol., Rhinol. and Laryng., März 1912.)

Verfasser führt als Durchbruchsmöglichkeit des Mittelohreiters an: Trommelfell, äußerer Kanal, äußere Warzenfortsatzwand, Warzenfortsatzspitze (Bezold), mittlere Schädelgrube, hintere Schädelgrube, innerer Gehörgang und tiefe Halsfascie. Die am seltensten vorkommende Ansammlung von Mittelohreiter findet über dem unteren Ansatz der Fascia temporalis statt, wo sie als tiefer Temporalabsceß bezeichnet wird. Die Perforation findet an der inneren Fläche des Jochbeins oder an der äußeren Fläche der Schläfenbeinschuppe statt. Der Jochfortsatz ist dabei von zellulärer Struktur und oft in ein hohles Rohr verwandelt. Öfters erscheint die Schuppe in eine äußere und innere Platte geteilt, was durch die sich vom Antrum nach oben erstreckenden Zellen zustande kommt. Die Eiteransammlung ist unter dem Schläfenmuskel lokalisiert und ist in ihrer Ausdehnung durch den Ansatz des Schläfenmuskels und der ihn bedeckenden Fascia an das Schläfenbein gehemmt. Bei der Perforation durch die innere Fläche des Jochbogens bricht der Eiter nicht durch den Schläfenmuskel hindurch, sondern unterwühlt das Periosteum des Jochbeins und kriecht unter das Periost der Schläfenbeinmuskel oder er drängt sich nach Perforation der Jochbeinwurzel von selbst nach allen Richtungen hin unter den Schläfenmuskel. Schmerzhaftigkeit und Schwellung sind vor und oberhalb der Ohrmuschel zu finden. Die Schmerzhaftigkeit ist über dem Jochbogen am ausgesprochensten und kann am Warzenfortsatz vollständig fehlen. Größe, Form

Generated on 2019-10-24 13:37 GMT / http://hdl.handle.net/2027/uc1.b3252760
Public Domain in the United States, Google-digitized / http://www.hathitrust.org/access_use#pd-us-google
Digitized by Google
Original from UNIVERSITY OF CALIFORNIA

und Lokalisation der Schwellung entsprechen dem Schläfenmuskel, der dabei immer ausgesprochenes Ödem aufweist. Die vordere Kanalwand ist vorgewölbt. Dieser Zustand muß differentialdiagnostisch von einem Gehörgangsfurunkel mit nach oben und vorn ausstrahlender Reaktion unterschieden werden. Zur Entleerung des tiefen Temporalabscesses muß die Incision nach vorn zur Haarlinie geführt, die Fasern des Schläfenmuskels und das darunter liegende Periost durchtrennt werden. Nach Entleerung des Abscesses kann der Muskel und die Hautincision vernäht und die Absceßhöhle durch einen in die Warzenfortsatzhöhle geleiteten Gazestreifen drainiert werden. Verfasser berichtet 3 derartige Fälle. Bei dem ersten Falle trat der tiefe Temporalabsceß von allem Anfang auf und wurde dementsprechend operiert, bei den beiden anderen Fällen trat zuerst gewöhnliche Mastoiditis zutage, der tiefe Temporalabsceß zeigte sich erst einige Zeit nach vollzogener Mastoidoperation und mußte durch einen zweiten Eingriff entleert werden. In allen 3 Fällen trat rasch Genesung auf. In der vom Verfasser angeführten Literatur sind nur 10 derartige Fälle beschrieben. Glogau.

Akute Mastoiditis, verbunden mit Sinusthrombose und oberflächlichem Hirnabsceß. Von med. Dr. Frank Tucker Hopkins (New-York). (Journ. A. M. A., Vol. LVIII, Nr. 14, 6. April 1912.)

Pat., 15jähriger junger Mann, hat seit 2 Wochen Ohrenfluß und seit 4 Tagen Mastoidschmerzen. Zweimalige Paracentese erfolglos. Warzenfortsatz über Antrum und Spitze sehr schmerzempfindlich, Temp. 104·8° F, Puls 104, abgestumpfte Mentalität. Im Eiter Streptokokken.

Erste Operation: Eröffnung des Warzenfortsatzes, in dem ausgebreitete Nekrose und reichlich Eiter gefunden wurde. Freilegung der scheinbar gesunden Dura. Der freigelegte Sinus war glanzlos, blutet aber bei Punktion von oben und unten; keine Spur eines Thrombus vorhanden. Wegen Kollaps des Pat. mußte Exploration der Vena jugularis verschoben werden. Die Temperatur wurde typisch thrombotisch, Streptokokkämie trat auf; 17.000 Leukocyten, polynukleärer Prozentsatz 83.

Zweite Operation: Entfernung der Vena jugularis, die vollständig leer war, was die Operation so erschwerte und verlängerte, daß die Exploration des Sinus verschoben werden mußte. Temperatur weiter schwankend, Pat. etwas delirisch, Babinski-Reflex fehlend, keine Nackensteife.

Dritte Operation: Sinus verfärbt, grau, anscheinend nekrotisch und flach. Bei $2^1/_2$ *cm* langem Einschnitt gegen den Bulbus eine stinkende, blutig-eitrige Flüssigkeit, der bei weiterer Exploration kleine Massen zerstörten Gehirngewebes folgten. Es wurde von weiterer Exploration des Sinus sowohl als des Gehirns abgesehen. Verfasser glaubt, es handle sich um einen zerfallenen Thrombus, der einen Absceß an der Hirnwand des Sinus verursachte. Von hier drang der Eiter in die Hirnsubstanz, wo er einen oberflächlichen Absceß bil-

Digitized by Google
Original from UNIVERSITY OF CALIFORNIA
Generated on 2019-10-24 13:37 GMT / http://hdl.handle.net/2027/uc1.b3252760
Public Domain in the United States, Google-digitized / http://www.hathitrust.org/access_use#pd-us-google

dete, der das Gehirn so weit gegen den Sinus vordrängte, daß der Einschnitt in den Sinus direkt in das Gehirn führte. Am vierten Tage „wurde mittelst Punktionsnadel aus dem Sinus blutiges Serum entfernt, das noch immer Streptokokken enthielt; bei gleichzeitig vorgenommener nochmaliger Eröffnung des Sinus zeigte sich im oberen Sinusteil der solide Thrombus". Genesung nach $7^1/_2$ Wochen. Verfasser nennt diesen Befund, den er „wegen der verwirrenden Nomenklatur" nur zweimal in der Literatur vorfinden konnte, einen „oberflächlichen Hirnabsceß". Glogau.

Die Autoplastik bei der Radikaloperation am Ohr. Von Botey. (Gaceta medica catalana, 15. April 1912.)

Die Plastik von Botey ist eine Körnersche Plastik; allein der Lappen wird bis an die Concha verlängert, die Portio des Meatus wird exzidiert (da sie den Überblick ins Antrum erschwert), und Verfasser macht einen Schnitt in den Hautteil, welcher den Tragus von der Helix trennt; dadurch hat man bessere kosmetische Resultate und der Gehörgang bleibt sehr breit.

Menier.

Betrachtungen über die Ossikulektomie. (Consideraciones acerea de la exstirpación de los huesleitos del órdo ú osiculectomia.) Von Lazarraga. (Revista Española de laringologia, Januar-Februar 1911.)

Verfasser meint, daß die Abtragung der Gehörknöchelchen erst indiziert ist, wenn aller Wahrscheinlichkeit nach die Ursache der Eiterung in den Knöchelchen oder in ihrer unmittelbaren Nähe liegt. Er betrachtet diese Operation als viel harmloser als die Eröffnung des Warzenfortsatzes. (Und die Läsion des Facialis und die Dislozierung des Steigbügels? V. Urbantschitsch und Politzer betrachten es als ein großes Risiko. Ref.) Seiner Erfahrung nach sind die Erfolge (in seinen Fällen wenigstens) zahlreicher als die Mißerfolge.

Menier.

Personalien und Notizen.

Mit dem Referat über „Die Methoden und Resultate der Behandlung der Hals-, Nasen- und Ohrenkrankheiten mit Salvarsan und anderen arsenhaltigen Mitteln" auf dem im nächsten Jahre in London tagenden Internationalen medizinischen Kongreß betraut, bitte ich die Herren Kollegen, mir gütigst Hinweise auf ihre einschlägigen Arbeiten und Beobachtungen, möglichenfalls Separata oder kurze briefliche Mitteilungen zugehen lassen zu wollen. Mit verbindlichstem Dank im voraus Prof. Gerber (Königsberg i. Pr.).

Prof. O. Körner wurde auf der 26. Versammlung der Deutschen Otologischen Gesellschaft wieder in den Vorstand dieser Gesellschaft gewählt. Nur durch ein Versehen in dem Berichte (sub *E*) der letzteren findet sich dessen Name dort nicht genannt.

Digitized by Google
Original from UNIVERSITY OF CALIFORNIA
Generated on 2019-10-24 13:37 GMT / http://hdl.handle.net/2027/uc1.b3252760
Public Domain in the United States, Google-digitized / http://www.hathitrust.org/access_use#pd-us-google

Laryngo-Rhinologischer Teil.

Original-Artikel.

Zur Totalexstirpation der Tonsillen.

Von Dr. **Auerbach** in Baden-Baden.

Die Erkenntnis, daß die Ursache für rezidivierende Anginen und peritonsilläre Abscesse, für sekundäre Augen- und Ohrerkrankungen, ferner für Infektionen, wie Polyarthritis und Sepsis, sowie für eine große Reihe allgemeiner Erscheinungen in einer chronischen Veränderung der Tonsillen zu suchen ist, hat immer mehr das Bestreben gezeitigt, diese unheildrohenden Depots in den Mandeln möglichst gründlich zu eliminieren.

Es handelt sich hierbei um Tonsillen, die manchmal gleich in die Augen springende Veränderungen aufweisen, bei denen aber sehr oft der Befund nur sehr gering ist. Charakteristisch sind die tiefen Buchten und Schläuche, welche die Mandel durchziehen, aus denen die das infektiöse Material verwahrenden Mandelpfröpfe produziert werden. Als weiteres Charakteristicum findet man stets entzündliche Verwachsungen der Tonsille mit der Umgebung (Gaumenbögen. Oft ist auf den ersten Blick im Halse weiter nichts zu entdecken als ein minimales Ödem der Uvula, welches sich durch eine feine weiße Querlinie nahe der Spitze dokumentiert. Dieses Symptom sollte stets die Aufmerksamkeit auf die Tonsillen lenken. Dabei sind diese Tonsillen teils hypertrophiert, teils ist das eigentliche Mandelgewebe auf ein Minimum reduziert und bildet gewissermaßen nur dünne Septen zwischen den umfangreichen Buchten.

Von den Methoden, diese Tonsillen unschädlich zu machen, hat wohl die vielfach zu dem Zwecke ausgeführte Tonsillotomie oder gar die galvanokaustische Entfernung mit der Schlinge die geringste Aussicht auf Erfolg, weil diese Methoden den Kern der Sache nicht treffen. Auch in dem Stumpf bleiben noch Schläuche zurück und gerade deren tiefste Buchten, welche die Depots bergen. Bei der Galvanokaustik ist zudem zu befürchten, daß die durchschnittenen Schläuche an der Schnittfläche zuwachsen, sich wie Retentionscysten vergrößern, das giftige Material um so sicherer bewahren und so für den Organismus erst recht gefährlich werden.

Eine größere Chance hat schon die Schlitzung der Mandeln mit oder ohne Excision von erkrankten Partien; mit dem Schlitzhaken kann man doch die Gänge bis ans Ende verfolgen und wenigstens die getroffenen Gänge unschädlich machen. Die Schlitzung dürfte sich besonders für die Fälle eignen, bei denen anzunehmen ist, daß nur wenig Gänge erkrankt sind, bei denen die Tonsille im allgemeinen einen gesunden Eindruck macht, aber zum Beispiel an

Digitized by Google
Original from UNIVERSITY OF CALIFORNIA
Generated on 2019-10-24 13:37 GMT / http://hdl.handle.net/2027/uc1.b3252760
Public Domain in the United States, Google-digitized / http://www.hathitrust.org/access_use#pd-us-google

ganz bestimmten Stellen sich immer wieder Pfröpfe zeigen, wo also gewissermaßen die erkrankten Ausführungsgänge bekannt sind.

In der Tat sind eine große Anzahl von Erkrankungen auf diese wenig eingreifende Art zu völliger Genesung zu bringen. Daneben aber werden jedem Halsarzt eine nicht unbeträchtliche Zahl von Fällen im Gedächtnis sein, bei denen trotz sorgfältigster ausgiebigster Schlitzung und Morcellement nach einiger Zeit immer wieder die verhaßten Pfröpfe sich zeigten und zu neuem Eingriff zwangen, oder bei denen nach kurzer Unterbrechung die Halsorgane oder die Gelenke revoltierten. Eine Garantie bietet eben die Schlitzung nicht, und gerade die ständige Befürchtung, zu einer Wiederholung der Prozedur gezwungen zu sein, ist weder für den Arzt noch für den Patienten erfreulich.

Für eine Reihe von Fällen fraglos von sicherem Erfolg sollte die Schlitzung der Tonsillen auf ganz bestimmte Typen beschränkt bleiben.

Das radikalste Verfahren und das einzige, welches sichere Garantie bietet, den angestrebten Zweck mit einem Mal zu erreichen, ist die totale Exstirpation der Tonsillen.

Zwei Gründe sind es wohl, welche dieses Verfahren bisher noch nicht ganz populär werden ließen.

1. Besteht die Befürchtung, durch totale Ausschaltung des Organs schädliche Einwirkungen auf den Gesamtorganismus, speziell die innere Sekretion hervorrufen zu können. Aber bis jetzt ist in dieser Hinsicht trotz der großen Anzahl bereits exstirpierter Tonsillen nichts Nachteiliges bekannt geworden. Zudem trifft dieser Einwand nur bei doppelseitiger Ausschälung zu.

2. Hat manchen die Furcht vor schweren Blutungen von der Operation abgehalten. Mit Unrecht! Auf allerhand Umwegen bin ich zu einem Verfahren gekommen, welches bei Beobachtung einiger wichtiger Prinzipien mich selbst durch seine geringe Blutung überrascht hat. Ich halte es deshalb für berechtigt, dasselbe kurz zu skizzieren und auf einige Punkte aufmerksam zu machen, um dadurch für die totale Beseitigung erkrankter Tonsillen eine Lanze zu brechen. Besonders deshalb, weil die oben genannten Gründe auch von Fachgenossen mir immer und immer wieder gegen dieselbe angeführt werden. Dabei ist meiner Ansicht die Totalexstirpation richtig ausgeführt, ein für Arzt und Patient kleinerer Eingriff als manche Surrogattherapie.

Anzustreben ist, sich beim Operieren in dem interstitiellen Bindegewebe zwischen Tonsille und Umgebung zu halten, die Tonsille nicht herauszuschneiden, sondern herauszuschälen. Zwei Punkte sind es da, deren Beobachtung wichtig ist, wenn man diesem Grundsatz treu bleiben und eine Blutung möglichst vermeiden will.

1. Fast immer sind die Gaumenbögen, wenigstens der vordere, mit der erkrankten Tonsille verwachsen, oft so, daß man kaum die Grenze des ver-

Digitized by Google
Original from UNIVERSITY OF CALIFORNIA
Generated on 2019-10-24 13:37 GMT / http://hdl.handle.net/2027/uc1.b3252760
Public Domain in the United States, Google-digitized / http://www.hathitrust.org/access_use#pd-us-google

strichen auflagernden Arcus von der Mandel selbst unterscheiden kann. Diese Verwachsungen müssen sorgfältig und vollkommen gelöst werden.

2. Ist es nötig, den oberen Pol der Tonsille zu erreichen. Es gibt Fälle, wo hoch gelegene, sich flach und breit öffnende Buchten einen Abschluß der Tonsille nach oben vortäuschen, während noch ein mehr oder minder beträchtliches Stück Mandel wie eine Kappe oben aufsitzt. Verirrt man sich in eine solche Lakune, so kommt man ohne Blutvergießen nicht mehr aus der Mandel heraus, und das angestrebte Operieren in der Zwischenschicht mißglückt gänzlich. Außerdem bleiben Reste zurück, die den ganzen Eingriff illusorisch machen können.

An das Instrumentarium stellt die Operation die denkbar geringsten Anforderungen: ein Tonsillenschlitzer, ein krummes, geknöpftes Skalpell, eine Coopersche Schere und eine Muzeuxsche Faßzange genügen. Zur Öffnung des Mundes benutze ich anfangs einen Zungenspatel, später bei der eigentlichen Ausschälung meist das Witheheadsche Speculum.

Bedingung ist eine vollkommene Lokalanästhesie, die sich sehr gut erreichen läßt durch Bepinselung der Tonsille und ihrer weiteren Umgebung mit einer 20%igen Cocainlösung und folgender Infiltration in die Gaumenbögen und durch dieselben in die Umgebung der Tonsille (nicht in die Tonsille selbst). Eine Tablette Hoechst in 10 cm^3 Wasser aufgelöst, wird meist nur zur Hälfte gebraucht.

Die Operation selbst gestaltet sich folgendermaßen:

In den oberen Winkel zwischen Tonsille und vorderem Gaumenbogen, bis wohin die Verwachsung beider meist nicht hinaufreicht, wird der Tonsillenschlitzer eingesetzt und in frontaler Ebene tangential zur Tonsille zwischen dieser und dem Gaumenbogen nach abwärts geführt, schneidend und ziehend die Verwachsungen zu lösen, bis man den ganzen Gaumenbogen wie einen Vorhang bis zum Kiefer zur Seite schieben kann und die ganze Vorderfläche der Mandel freiliegt. In den meisten Fällen ist nur der vordere verstrichene Rand des Bogens bandförmig angewachsen, oft aber der ganze die Mandel berührende Teil. Dann wird die Mandel mit der Muzeuxschen Zange quer gefaßt und stark nach vorn in der Richtung auf den Mundwinkel derselben Seite gezogen. Dadurch spannen sich die eventuellen Verwachsungen zwischen der Mandel und dem hinteren Gaumenbogen und können ebenfalls mit dem Schlitzer oder dem Bistouri durchtrennt werden. Jetzt schiebt man den vorderen Gaumenbogen soweit zurück, daß der obere Pol der Tonsille frei wird. Mit dem abschälenden Instrument kann man, nach oben tastend, genau feststellen, ob sich dort nur weiche Muskulatur oder noch konsistentere Mandelreste befinden. In schweren Fällen scheue ich mich nicht, den vorderen Gaumenbogen quer nach oben einzuschneiden. Die dadurch entstehende Blutung läßt sich stillen, bevor man an die eigentliche Herausnahme der Mandel geht. Jetzt ist die Mandel mobilisiert.

Digitized by Google
Original from UNIVERSITY OF CALIFORNIA
Generated on 2019-10-24 13:37 GMT / http://hdl.handle.net/2027/uc1.b3252760
Public Domain in the United States, Google-digitized / http://www.hathitrust.org/access_use#pd-us-google

Die Zange faßt über den Kopf derselben und zieht sie fest nach unten in der Richtung auf den Mundwinkel der anderen Seite. In vielen Fällen löst sich schon durch diesen energischen Zug die Tonsille teilweise aus und zerreißt den bindegewebigen Zusammenhang mit der Umgebung. Das Bistouri als Elevatorium benutzend hilft man nach und drückt die Umgebung von oben nach unten und den Seiten vorgehend zurück und gebraucht, wo festere Stränge sich spannen, nach Bedarf halbscharf und scharf die Schneide. Am unteren Ende sind fast immer einige Scherenschläge nötig.

Ist die Tonsille richtig herausgeschält, so ist sie ringsum von einer bindegewebigen Hülle bedeckt, nirgends ist das Tonsillargewebe angeschnitten. An ihrer früheren Stelle befindet sich eine Mulde mit fast glatten Wänden, die meist nur im ersten Moment und unbedeutend bluten. Die ganze Operation ist in einigen Minuten beendet.

Selbstredend gibt es Fälle (und diesem Einwand möchte ich gleich begegnen), wo die Mandel sich nicht so leicht ausschälen läßt und in denen man ebenso wie bei malignen Tumoren schonungsloser mit der Umgebung verfahren muß. Aber einmal sind das Tonsillen, die erst recht heraus gehören und sich jedenfalls durch schonendere Verfahren nicht in Ordnung bringen lassen, und dann scheinen mir diese ungünstigen Fälle, je mehr man operiert, desto seltener zu werden.

Besprechen wir noch die unliebsamen Vorfälle, die während oder nach der Operation auftreten können:

a) Als Punctum saliens: Die Blutung. Da möchte ich zunächst bemerken, daß ich bei einer ganzen Reihe von Totalausschälungen bis jetzt nicht eine einzige Blutung gehabt habe, die auch nur annähernd so unheimlich gewesen wäre, wie ich solche zu verschiedenen Malen bei Tonsillotomien oder Schlitzungen erlebt habe. Ferner ist man in jedem Falle bei Totalexstirpation der Blutung weit mehr gewachsen, als bei den anderen Behandlungsmethoden. Denn: 1. wenn es blutet, blutet es gleich nach Aufhören der Adrenalinwirkung. Bei der Schlitzung und Tonsillotomie dagegen stellt sich oft eine Blutung ein lange nach der Operation beginnend, zunächst ganz minimal, dann stärker werdend, die allmählich zu völliger Anämisierung des Patienten führen kann, der selbst nicht merkt, wie viel Blut er verliert, wenn er nicht plötzlich das ständig geschluckte Blut erbricht oder schlapp wird;

2. kann man besser an die Blutung heran. Verhältnismäßig am meisten blutet gewöhnlich die Ablösung von den Gaumenbögen (unterläßt man sie, blutet es dafür um so mehr während des ganzen Aktes), das kann man abwarten oder stillen, bevor man an die Ausschälung geht. Die Ausschälung selbst geht so schnell von statten, daß man sie meist vollenden kann, ohne sich um die Blutstillung zu kümmern. Wenn nicht, läßt man die Mandel für einen Augenblick los. Ist die Tonsille heraus, so sind zwei Möglichkeiten von

Digitized by Google
Original from UNIVERSITY OF CALIFORNIA
Generated on 2019-10-24 13:37 GMT / http://hdl.handle.net/2027/uc1.b3252760
Public Domain in the United States, Google-digitized / http://www.hathitrust.org/access_use#pd-us-google

Blutungen, entweder ein spritzendes Gefäß oder eine diffuse Blutung aus der Höhle. Das erstere kann ich in der leeren Nische nach Abziehung des vorderen Gaumenbogens zweifellos leichter fassen, als bei Blutung aus einer zerstückelten Tonsille, weil ich sehe, wo es blutet. Für die zweite Möglichkeit der Blutung aus dem umliegenden Gewebe kann ich in der wie dazu gemachten Höhle wirklich sachgemäß einen Tampon einlegen. Man kann denselben, wenn dies überhaupt nötig, durch Nähte oder besser mit dem Mikuliczschen Kompressor fixieren. Nebenbei bemerkt ist letzterer meiner Ansicht nach noch immer das souveräne Blutstillungsinstrument bei schweren Mandelblutungen. Bei Schlitzung und Tonsillotomie aber kann ich entweder nicht so direkt an die Quelle der Blutung heran oder der Tampon rutscht ab.

b) Des öfteren sah ich direkt nach dem Eingriff totale Lähmung des Gaumens derselben Seite. Dieselbe war nach 1, höchstens 2 Tagen jedesmal spontan wieder verschwunden.

Die Beschwerden nach der Operation übersteigen nicht wesentlich diejenige nach einer Tonsillotomie. Wenn möglich, beschränke ich mich in einer Sitzung auf eine Seite. Eine Nachbehandlung ist kaum nötig und besteht höchstens darin, unzweckmäßige Verwachsungen hintanzuhalten.

Diskussion.

Über die bei Nasen- und Nasennebenhöhlenkrankheiten vorkommenden Gesichtsfeldveränderungen.

(Bezugnehmend auf die in der Monatsschrift für Ohrenheilkunde und Laryngo-Rhinologie erschienenen Bemerkungen der DDr. J. van der Hoeve und A. de Kleijn.)

Von Dr. **Irene Markbreiter.**

Ich möchte auf die Bemerkungen nur mit einigen Worten replizieren, um so mehr, da es sich meinerseits nur um eine vorläufige Mitteilung handelte und zugleich auch die Fortsetzung meiner Untersuchungen angekündigt wurde. Es ist also selbstverständlich, daß ich die vollständige Aufzählung der literarischen Daten nebst deren Würdigung mir für eine spätere ausführliche Publikation reservierte.

Zurzeit möchte ich nur auf die vierte Bemerkung damit antworten, daß ich als natürlich annahm, daß jede andere mit dem Auge zusammenhängende Ursache der Vergrößerung des blinden Fleckes immer ausgeschaltet wird, bevor man auf Grund deren einen ärztlichen Eingriff vornimmt.

Zur fünften Bemerkung: daß ich die Untersuchung der Ausbreitung des blinden Fleckes ebenfalls immer nur an gesunden emmetropen Augen vornahm.

Generated on 2019-10-24 13:37 GMT / http://hdl.handle.net/2027/uc1.b3252760
Public Domain in the United States, Google-digitized / http://www.hathitrust.org/access_use#pd-us-google
Digitized by Google
Original from UNIVERSITY OF CALIFORNIA

Zur achten Bemerkung: daß ich die Größe des normalen blinden Fleckes ebenso groß fand, wie Hoeve, und wenn ich als untere Grenze der pathologischen Veränderung nicht den Mittelwert annehme, sondern einen etwas höheren Wert als die obere Grenze der gesunden Ausbreitung, dadurch der Fehler bei den Untersuchungen nur kleiner wird.

Übrigens wird der ausführliche Bericht den ganzen Komplex dieser Frage und auch die noch offenen Fragen im Verein mit der jetzigen Lage unserer Kenntnisse und Erfahrungen behandeln.

Vereinsberichte.

Wiener Laryngo-rhinologische Gesellschaft.

Sitzung vom 17. April 1912.

(Offizielles Protokoll.)

Vorsitzender: Prof. Dr. M. Hajek.
Schriftführer: Dr. Fritz Schlemmer.

Hofrat Prof. Chiari: Meine Herren! Vor der Tagesordnung obliegt mir die traurige Pflicht, des Hinscheidens eines Mannes zu gedenken, welcher sich um unsere Spezialität große Verdienste erworben hat. Ich meine Dr. Peter Hellat: er wirkte in St. Petersburg seit 1889 als Hals-, Nasen- und Ohrenarzt, gründete den Petersburger Oto-Laryngologischen Verein, war Mitarbeiter des Internationalen Zentralblattes und Mitglied des internationalen Komitees für die laryngologischen Kongresse. Auf dem Berliner internationalen Laryngo-Rhinologenkongreß im Jahre 1911 referierte er über die Behandlung der Nasen-Rachenfibrome. Außerdem widmete er sich der Förderung der Hygiene des Volkes und unterstützte alle Wohltätigkeitsbestrebungen.

Seine hervorragende ärztliche und publizistische Tätigkeit als Fachschriftsteller sichern ihm einen hervorragenden Platz. Wir werden seiner immer mit hoher Anerkennung gedenken.

Noch einen anderen Verlust haben wir zu beklagen. Dr. Egmont Baumgarten, ein tüchtiger und auch schriftstellerisch erfolgreich tätiger Vertreter unseres Faches in Budapest, ist an den Folgen einer im Berufe erlittenen Verletzung gestorben. Da er längere Zeit zur Ausbildung an der Wiener Schule arbeitete, stand er vielen unter uns nahe. Wir werden ihm ein freundliches Andenken wahren.

Dann erlaube ich mir Herrn Kollegen Markus Hajek zur Verleihung des Titels eines außerordentlichen Professors Glück zu wünschen. Ich bin überzeugt, daß die ganze Gesellschaft sich diesem Glückwunsche anschließt.

Der Vorsitzende begrüßt als Gäste die Herren Dr. Tenzer, Großmann, Münzner und van der Skueren.

Verlesung einer Zuschrift des Hilfsvereines für Lungenkranke „Viribus unitis“. Hofrat Chiari hebt die segensreiche Tätigkeit des Vereines hervor, worauf die Laryngo-Rhinologische Gesellschaft einstimmig beschließt, den Verein nach Kräften zu unterstützen.

Digitized by Google
Original from UNIVERSITY OF CALIFORNIA
Generated on 2019-10-24 13:37 GMT / http://hdl.handle.net/2027/uc1.b3252760
Public Domain in the United States, Google-digitized / http://www.hathitrust.org/access_use#pd-us-google

1. Dr. Menzel berichtet in Form einer vorläufigen Mitteilung unter gleichzeitiger Demonstration von sieben einschlägigen Fällen über bisher größtenteils unbekannte, in der Nase und im Rachen von Stockdrechslern zu beobachtende **Berufserkrankungen.** Das schädliche Agens stellt ein ungemein feiner, mit kleinsten Teilchen von doppeltchromsaurem Kalium beziehungsweise auch anderen chemischen Substanzen innig vermischter, beim „Schleifen" der gebeizten Stücke sich entwickelnder Holzstaub dar.

Vortragender hat die Arbeiter in vier Stockfabriken, zusammen 126 Mann, rhino- und pharyngologisch untersucht und hierbei ganz typisch in größeren oder kleineren Prozentverhältnissen folgende Veränderungen gefunden:

1. Septumveränderungen:
   a) circumscripte Atrophie mit Schwund des Knorpels,
   b) Perforationen,
   c) Deviationen des Septums.
2. Deformierung der äußeren Nase.
3. Veränderungen an den Nasenmuscheln.
4. Veränderungen im Rachen.

Was zunächst die bisher noch nicht beschriebene circumscripte Atrophie des Septums anlangt, so findet man in einer Reihe von Fällen hinter und oberhalb des Locus Kiesselbach, also an jener Stelle, in der sich später die Perforation ausbildet, eine linsen- bis hellerstückgroße, manchmal noch etwas größere, in der Regel mit der längeren Achse in den antero-posterioren Durchmesser orientierte Partie, an welcher die Schleimhaut blaß, glatt und öfter ein wenig eingesunken erscheint. An dieser Stelle ist das Septum deutlich verdünnt, es läßt sich der leiseste Druck eines Sondenkopfes durch Konstatierung der hierdurch erzeugten Vorwölbung der betreffenden Stelle bei Inspektion der anderen Nasenhälfte wahrnehmen, ähnlich wie bei einem Septum, aus welchem durch submuköse Resektion der Knorpel entfernt wurde. Durch einen Zufall kam Vortragender in die Lnge, bei einem Stockdrechsler wegen circumscripter starker Deviation des Septums diese Partie entfernen und so histologisch untersuchen zu können. Hierbei zeigte sich in der Tat an der betreffenden oben beschriebenen Partie ein vollständiger Mangel des Septumknorpels. An seiner Stelle findet sich ein straffes, grobfaseriges, zellreiches und gefäßarmes Bindegewebe. Letzteres wird gegen die zu beiden Seiten stehen gebliebenen Knorpelteile zartfaserig und weitmaschiger und wuchert in dieser Form in die Knorpelfragmente ein, dieselben gleichsam annagend und substituierend. Der Knorpel selbst ist in dem von der erwähnten Partie entfernteren Anteil zunächst gut tingierbar und zeigt deutlich die Kerne der einzelnen Knorpelzellen. In dem der knorpellosen Partie zunächst gelegenen Anteil des Knorpels färben sich die Kerne der Knorpelzellen überhaupt nicht mehr, während auch die Knorpelgrundsubstanz sich nur ganz schwach homogen rot färbt (Eosin-Hämatoxylinfärbung).

Die oben beschriebene Art der Ersetzung des Knorpels durch Bindegewebe beweist, daß wir es hier mit einem progressiven Zerstörungsprozeß zu tun haben und nicht mit einem definitiven abgeschlossenen Zustand. Die Schleimhaut des knorpelhaltigen Teiles ist stark infiltriert, die kleinzellige Infiltration reicht bis ans Perichondrium, auch letzteres stellenweise durchsetzend. Drüsen sind reichlich vorhanden, das vielfach geschichtete Plattenepithel ist dick mit reichlichen, tief in die Schleimhaut hineinragenden Retezapfen versehen. Im Gegensatz hierzu zeigt die Schleimhaut des knorpellosen Teiles eine Atrophie

Digitized by Google
Original from UNIVERSITY OF CALIFORNIA
Generated on 2019-10-24 13:37 GMT / http://hdl.handle.net/2027/uc1.b3252760
Public Domain in the United States, Google-digitized / http://www.hathitrust.org/access_use#pd-us-google

der charakteristischen Elemente. Hier ist das Septum im ganzen dünner, man findet ein dünnes, glattes Epithel ohne Retezapfen, nur ganz vereinzelt einen oder den anderen Drüsenacinus. Das retikuläre Bindegewebe der Schleimhaut ist auf einen schmalen Saum reduziert, in welchem sich nur eine geringfügige Infiltration und relativ wenige Blutgefäße nachweisen lassen. Es ist wohl zweifellos, daß es durch das ewige Anprallen der mit den ätzenden Chemikalien versetzten Staubpartikelchen zunächst zu einer Entzündung und im weiteren Verlaufe zu einer rarefizierenden Ernährungsstörung der Schleimhaut und des Perichondriums beiderseits kommt; letzterer Umstand führt zu dem erwähnten Schwund des Knorpels. Vortragender hält diese destruktive Veränderung für den Beginn der völligen Zerstörung an der betreffenden Schleimhautpartie um so mehr, als es ihm trotz genauester Untersuchung von mehr als 120 Arbeitern in keinem einzigen Falle gelungen ist, das progressive Schleimhautgeschwür zu finden, welches von einer ganzen Reihe von Autoren als das Anfangsstadium der Perforation des Septums im allgemeinen und des bei den Chromatarbeitern im besonderen beobachteten Loches der Nasenscheidewand beschrieben und angesehen wurde.

Abgesehen von dem mikroskopischen Befunde, spricht noch ein zweites Moment dafür, daß in unseren Fällen die circumscripte Atrophie und nicht ein progressives Schleimhautgeschwür den Beginn der Perforation darstellt. Wie später auszuführen sein wird, finden sich die Perforationen des Septums in jeder Größe von Hanfkorn- bis Linsen- bis Hellerstückgröße und weit darüber, bis es schließlich bei Arbeitern, die schon sehr lange in dem gleichen Betriebe tätig sind, zu einer völligen Zerstörung des knorpeligen Septums kommt. Trotzdem es danach sicher zu sein scheint, daß das Septumloch um so größer wird, je länger sich der Arbeiter dem verderblichen Staube aussetzt, ist es dem Vortragenden nie gelungen, an den Lochrändern Zeichen eines geschwürigen Zerfalls zu finden, was doch der Fall sein müßte, wenn die Perforation sich aus einem progressiven Geschwür entwickeln würde.

Eine zweite, bei Stockdrechslern sehr häufige nasale Veränderung besteht, wie erwähnt, in der Perforation des knorpeligen Septums, in der Gegend des Loc. Kiesselbach, klein beginnend und durch weitere Einwirkung der gleichen Ursache immer größer werdend. Die in Rede stehende Veränderung, welche auch ganz typisch bei den Chromatarbeitern beobachtet wird, ist seit längerer Zeit bereits bekannt. Vortragender hat sie in 38·5% bis zu 51·5% der untersuchten Arbeiter gefunden. Im Anschluß einerseits an die circumscripte Atrophie des Septums mit Schwund des Knorpels, andrerseits an die Entwicklung der typischen Perforation, scheint sich auch eine in weitaus den meisten Fällen zu konstatierende Deviation der Nasenscheidewand auszubilden. Man findet letztere in etwa 60—90% aller Arbeiter, so daß von vornherein der Gedanke naheliegt, diese Verkrümmungen des Septums nicht als etwas rein Zufälliges aufzufassen. Und in der Tat scheint der Verlust eines Teiles in der Kontinuität des elastischen Knorpels im Septum geeignet, das Resultat der elastischen, das Septum in seiner bestimmten Stellung haltenden Kräfte zu beeinflussen, so daß die Rahmenteile des durch den erwähnten Septumdefekt entstandenen Fensters ihrem elastischen Zuge folgend, nach bestimmten Richtungen abweichen. Im allgemeinen kann man beobachten, daß die Deviation um so größer ist, je weiter vorgeschritten die Perforation ist, so daß man in den höchsten Graden S- oder sogar stufenförmige Verkrümmungen wahrnehmen kann. In einer Reihe von

Digitized by Google
Original from UNIVERSITY OF CALIFORNIA
Generated on 2019-10-24 13:37 GMT / http://hdl.handle.net/2027/uc1.b3252760
Public Domain in the United States, Google-digitized / http://www.hathitrust.org/access_use#pd-us-google

Fällen hat die Deviation auch den knöchernen Septumteil ergriffen, was vielleicht damit zusammenhängt, daß die schon in jugendlichem Alter auftretenden Deviationen des Knorpels auf den in seiner Entwicklung noch nicht vollendeten knöchernen Septumteil im Sinne eines verkrümmenden Zuges einwirkt. Eine analoge Abweichung des Septums beobachtet man manchmal bei der submukösen Fensterresektion nach Resektion eines nicht genügend großen Stückes, namentlich des dem Nasenrücken entsprechenden Teiles des Fensters der Cartilago quadrangularis.

Endlich kommt es nicht selten infolge der in manchen Fällen sehr weitgehenden Zerstörung der knorpeligen Septumpartie zu einer bisher ebenfalls nach nicht beschriebenen Deformität der äußeren Nase, bestehend in einer Verbreiterung der Nasenspitze und Ausbildung einer wenn auch nicht hochgradigen Sattelnase, ähnlich wie man dies bei tertiär luetischen Destruktionen des Septums zu sehen pflegt.

Ein anderes Organ des Naseninnern, an welchem man weitaus bei den meisten Arbeitern des erwähnten Gewerbes Veränderungen findet, sind die Nasenmuscheln beziehungsweise deren Schleimhaut. Letztere erkranken fast immer in Form einer meist stark ausgeprägten Atrophie, wenigstens klinisch nicht nur der Schleimhaut, sondern oft auch der Knochen. Es werden in den meisten Fällen nur die unteren Muscheln, oft aber auch die mittleren Muscheln befallen. Man findet bei diesen Arbeitern die Nasenhöhlen beiderseits oder auch nur auf einer Seite außerordentlich weit, die unteren Muscheln klein, schmal, vom Nasenboden und von der äußeren Wand weit abstehend, die hinteren Enden bei der Rhinoscopia posterior kaum sichtbar. Die Schleimhaut ist dünn, liegt der Knochengrundlage innig an, ist gewöhnlich mehr oder weniger intensiv rot gefärbt und von trockenem Aussehen, ohne jedoch von Krusten bedeckt zu sein. Der Grund hierfür liegt in der abnorm geringen Sekretion der Schleimhaut. Die Arbeiter brauchen in der Regel nicht mehr als ein Taschentuch in 1—2 Wochen. Weitaus seltener findet sich Muschelhypertrophie oder normale Beschaffenheit der Muschelschleimhäute. In letzteren Fällen scheint die aus irgendwelchen Gründen bestehende starke Sekretion die Nase vor stärkerer Schädigung zu schützen. Einmal war eine Rhinitis vasomotorica, ein anderes Mal der Gebrauch von Schnupftabak, ein drittes Mal Neigung der Nase zu Schnupfen die Ursache der übermäßigen Sekretion, wodurch der schädliche Staub immer wieder rasch aus der Nase entfernt wurde.

In seltenen Fällen schützt eine besonders große Widerstandsfähigkeit der Schleimhaut ihre Träger vor der Einwirkung der chemisch relevanten Agentien.

In einer nicht ganz geringen Zahl von Fällen fand Vortragender auch ausgesprochene Entzündungen der Schleimhaut des Nasen-Rachenraumes und der hinteren Wand des oralen Pharynxteiles mit Antrocknung von Sekret. Da die betreffenden Arbeiter in der Regel Nasenatmer sind und aus der zwar weiten, aber trockenen Nase kein Sekret sich in den Rachen ergießt, so scheint es sich hier um direkte Einwirkung des Holzstaubes auf die Rachenschleimhaut zu handeln. Interessant ist, daß die Arbeiter nur in den allerseltensten Fällen über subjektive Beschwerden von Seite ihrer Nase oder ihres Halses klagen.

Zum Schlusse sei noch eine die besprochenen Verhältnisse zahlenmäßig darstellende Tabelle angefügt:

Digitized by Google
Original from UNIVERSITY OF CALIFORNIA
Generated on 2019-10-24 13:37 GMT / http://hdl.handle.net/2027/uc1.b3252760
Public Domain in the United States, Google-digitized / http://www.hathitrust.org/access_use#pd-us-google

Betrieb	Zahl der Arbeiter	Circumscripte Atrophie des Septums	Perforation	Deviation	Muschelbefunde			Rachenveränderungen
					Atrophie	Hypertrophie	normal	
		in Prozenten			in Prozenten			
A	36	nicht untersucht	41·6	60	66·6	13·8	13·8	27·7
B	64	26·6	51·5	59·3	59·3	—	25	15·6
C	13	15·4	46·2	92·3	76·9	—	15·4	46·2
D	13	38·5	38·5	76·9	84·6	30·8	—	30·8

Deformitäten der äußeren Nase fanden sich im Betriebe:

A . . . . . nicht untersucht
B in . . . . . 26·6%
C „ 23%
D „ 23%

Die Diskussion über diese Demonstration beziehungsweise vorläufige Mitteilung wird auf die nächste Sitzung verschoben.

2. Dr. Hugo Stern stellt den in der Januarsitzung vorgestellten Pat. geheilt vor. Es handelte sich damals um einen **Parasigmatismus,** das heißt um eine Sprachaffektion, bei der an Stelle des S und Z ein Ch-artiger Laut eingesetzt wird. Neumann nennt diese Affektion mit Recht Parasigmatismus gutturalis, weil ein Laut des III. Artikulationsgebietes an Stelle des S (und Z) eingesetzt wird. Die Affektion ist eine seltene und tritt eigentlich nur dann auf, wenn ein offener Biß vorhanden (wie es auch Gutzmann hervorhebt) ist. Im vorliegenden Falle ist keine Anomalie des Bisses vorhanden; es besteht nur ein etwas schmaler Unterkiefer, der aber in keinem Zusammenhang mit der Sprachstörung steht. Dr. Stern brachte zunächst die Zunge in die bei der S-Bildung physiologische Lage, ließ Streckübungen mit derselben machen und regelte mittelst Sonden und speziell für diesen Fall angefertigter Röhrchen die Richtung des Luftstromes bei der S-Bildung. Daneben wurde auch Widerstandsgymnastik mit der Zunge geübt, um speziell die Spitze derselben für eine lautreine S-Bildung vorzubereiten. Es gelang durch die getroffenen therapeutischen Maßnahmen, eine vollständige Heilung der Sprachaffektion zu erzielen.

3. Dr. Hutter stellt eine Pat. vor, die seit Herbst 1909 in Beobachtung steht. Bei ihrem ersten Erscheinen bot Pat. folgenden Befund: Oberflächliche, ausgedehnte Ulcerationen an der hinteren Rachenwand, weichem Gaumen und linker Tonsillarregion, kleine Infiltrate und Ulcerationen an Epiglottis, Aryknorpeln, Kehlkopfhinterwand und aryepiglottischen Falten; Schwellung des linken Taschenbandes, das Stimmband deckend. Pat. befand sich damals in sehr elendem Zustande, hatte konstant heftigen Schluckschmerz und Fieber von intermittierendem Typus; die Lungenuntersuchung wies eine Spitzenaffektion nach, die histologische Untersuchung einer Probeexzision aus dem Larynx

Digitized by Google
Original from UNIVERSITY OF CALIFORNIA
Generated on 2019-10-24 13:37 GMT / http://hdl.handle.net/2027/uc1.b3252760
Public Domain in the United States, Google-digitized / http://www.hathitrust.org/access_use#pd-us-google

ergab einen für Tuberkulose charakteristischen Befund. Anderwärts war zwar die Diagnose auf Lues gestellt worden, doch hatte antiluetische Behandlung keinerlei Erfolg gehabt. Es wurde nun vor allem eine Tuberkulinbehandlung eingeleitet, und zwar erhielt Pat. 7 Injektionen Bacillenemulsion, in deren Verlauf nach zuerst rapidem Anstieg der Kurve die Temperatur afebril wurde und dauernd so verblieb. Gleichzeitig ließ sich aber eine Verschlimmerung des lokalen Prozesses konstatieren, indem die Schwellung des linken Taschenbandes zunahm, daselbst sich ein Geschwür bildete und die Stimme ganz aphonisch wurde; auch zeigten sich frische Ulcerationen im Nasen-Rachenraum. Infolgedessen wurde die Tuberkulinbehandlung eingestellt und die lokale Behandlung eingeleitet. Mit Curette und Kauter wurden die Ulcerationen und Infiltrate im Pharynx und Larynx wiederholt zerstört, das letzte Mal im August vergangenen Jahres. Seitdem ist die Pat., die sich schon seit $1^1/_2$ Jahren wohl fühlt, dauernd frei von Schluckbeschwerden. Man sieht jetzt bei Spiegeluntersuchung zarte Narben der hinteren Rachenwand, den Epiglottisrest vernarbt und linkseitig der Zungenbasis adhärent, schließlich erster Aryknorpel, aryepiglottische Falte und Taschenband narbig verheilt. Beide Stimmbänder sind gut sichtbar und intakt. Wenn seit dem letzten Eingriff auch noch nicht genug Zeit verstrichen ist, um die Pat. als geheilt zu bezeichnen, so hat sie doch alle Anwartschaft, dauernd geheilt zu bleiben. Der Fall bietet ein Beispiel der günstigen Allgemeinwirkung des Tuberkulins im Gegensatz zu dessen mitunter ungünstiger lokaler Wirkung im Kehlkopf; andrerseits zeigt er, welche Erfolge die Arbeit von Curette und Kauter lokal erzielen kann.

Diskussion.

Prof. Dr. Koschier betont die Unsicherheit der histologischen Diagnose auf Tuberkulose der Rachen- und Nasenschleimhaut, wenn Tuberkelbacillen nicht nachgewiesen wurden. Eine Verwechslung mit Lues ist sehr leicht möglich. Selbstverständlich ist in solchen Fällen für die Richtigkeit der Diagnose das Tierexperiment ebenso entscheidend wie der Bacillennachweis. Die manchmal geradezu ausgezeichnete Wirkung der galvanokaustischen Tiefenstiche ist allgemein anerkannt. Redner möchte nur die Möglichkeit einer Fehldiagnose im vorliegenden Falle in Erwägung ziehen, um so mehr, als eine luetische Infektion nach den Mitteilungen der Pat. vorausgegangen ist.

Prof. Dr. Hajek: Ich bin weit davon entfernt, die Unfehlbarkeit der histologischen Untersuchung anzuerkennen; da ich genügend Fehldiagnosen in dieser Hinsicht gesehen habe, muß ich dennoch annehmen, daß, wenn ein erfahrener Histologe die positive Diagnose stellt, daß ein Präparat „tuberkulöses Gewebe“ darstelle, seiner Ansicht einige Beweiskraft zukommt.

Privatdozent Dr. Glas: Es wäre wohl ratsam gewesen, bei einem solchen Falle, wo Luesverdacht vorhanden ist, auch die Wassermannsche Probe zu machen, um alle Momente zur Feststellung der Diagnose heranzuziehen. Im übrigen ist es jedem Laryngologen wohl wiederholt vorgekommen, durch endolaryngeale Maßnahmen (galvanokaustischer Tiefenstich, Curettage, Sonnenlichtbehandlung) schöne Erfolge, mitunter auch völlige Heilung erzielt zu haben, wenn die Indikationsstellung zu diesen therapeutischen Maßnahmen korrekt waren, zum Beispiel bei gutem Allgemeinbefinden, keinem progredienten Lungenprozeß, Mangel an Konsumptionserscheinungen und Fehlen höheren Fiebers. In solchen Fällen schafft der endolaryngeale Eingriff (eventuell in Kombination mit der Tuberkulinbehandlung) guten Erfolg.

Digitized by Google
Original from UNIVERSITY OF CALIFORNIA
Generated on 2019-10-24 13:38 GMT / http://hdl.handle.net/2027/uc1.b3252760
Public Domain in the United States, Google-digitized / http://www.hathitrust.org/access_use#pd-us-google

Dr. Braun erwähnt, daß die vorgestellte Pat. an einem Schanker der Portio gelitten habe, und fragt, ob es sicher auszuschließen sei, daß die Veränderungen im Larynx auf toxischer Basis beruhen.

Dr. Weil betont, daß nach seiner Erfahrung nachgewiesene Tuberkulosen durch Jodtherapie zuweilen gut beeinflußt werden.

Dr. Hutter (Schlußwort): Wenn ich ganz absehe von dem histologischen Befund, dessen Beweiskraft Dr. Koschier anficht, so sprechen so viel andere Momente für die tuberkulöse Natur der in Rede stehenden Affektion, daß ich über dieselbe nie im Zweifel war und die frühere Diagnose Lues nur nebenbei erwähnt habe. Das Aussehen der Ulcerationen und Infiltrate, der ganze Habitus der Pat., der positive Lungenbefund, das Fieber, schließlich der Effekt der Tuberkulininjektionen, nach denen man typische Reaktion an einzelnen Herden sehen konnte, all dies scheint mir die Diagnose Tuberkulose sicherzustellen. Es ist nicht einzusehen, warum eine Affektion, bei welcher die antiluetische Therapie versagt, während sie auf Tuberkulin in charakteristischer Weise reagiert und dann durch die bei lokaler Tuberkulose üblichen Methoden zur Heilung gebracht wird, nicht als tuberkulös gelten soll, wo zudem klinisch soviel anderes dafür spricht.

Bezüglich der von Dr. Braun gestellten Anfrage kann ich nur sagen, daß von der dermatologischen Abteilung Prof. v. Zeissl eine bei der Pat. zu gleicher Zeit bestehende Affektion der Nackenhaut als Lupus erklärt wurde; von einer Erscheinung am Genitale wurde mir nichts bekannt. Der von Doktor Braun angeführte Befund einer Sklerose der Portio vor 1—1½ Jahren müßte, selbst wenn er zu Recht bestände, hier gegenstandslos erscheinen, wo die Natur einer Affektion, die im Herbst 1909 in ihrem Höhepunkte beobachtet wurde, in Frage steht. (Eine nachträglich an die dermatologische Abteilung Prof. v. Zeissl am Kaiser Franz Josef-Ambulatorium gerichtete Anfrage ergab, daß bei der Pat. lediglich ein Ödem am linken Labium, keineswegs eine Sklerose oder irgend eine luetische Affektion bestand.)

4. Privatdozent Dr. Emil Glas demonstriert folgende Fälle aus seinem Ambulatorium:

a) Einen Pat., dem er einen großen **Choanalpolypen** vom Nasen-Rachen aus entfernt hatte, dessen histologische Beschaffenheit Interesse erweckt. Ein Teil des Tumors ist ödematöses Fibrom, während eine andere Partie den Typus des keimzentrenreichen adenoiden Gewebes aufweist, ohne daß jedoch irgend ein Zusammenhang mit dem adenoiden Gewebe des Waldeyerschen Schlundringes vorhanden wäre. Die Ansammlung und merkwürdige Anordnung des lymphoiden Gewebes in einem Choanalpolypen gehört jedenfalls zur großen Seltenheit.

b) **Retrobulbäre Neuritis,** durch endonasale Operation geheilt. 30jähriger Pat. erkrankte im Anschluß an eine influenzaähnliche Attacke an rechtseitiger Sehstörung. Augenbefund (Dr. Jänner): Visus $^6/_{36}$. Skotom für Rot, Augenspiegelbefund bis auf eine kleine, wahrscheinlich kongenitale Pigmentstelle normal. Diagnose: Akute retrobulbäre Neuritis dextra. Rhinologischer Befund: Schwellung des hinteren Endes der mittleren Muschel beiderseits, Glasens Stimmgabelversuch positiv. Therapeutische Maßnahme: Resektion des hinteren Endes der mittleren Muschel, Eröffnung der rechten Keilbeinhöhle. Ödematöse Schleimhautschwellung des Sinus sphenoidalis, Spuren Eiter. Einige Tage nach der Operation, bei der es zu einer starken Blutung gekommen war, Visus $^6/_{12}$. Pat. fühlt sich völlig wohl. In diesem Falle hat die

Digitized by Google
Original from UNIVERSITY OF CALIFORNIA
Generated on 2019-10-24 13:38 GMT / http://hdl.handle.net/2027/uc1.b3252760
Public Domain in the United States, Google-digitized / http://www.hathitrust.org/access_use#pd-us-google

Resektion des hinteren Muschelanteiles mit Freilegung der Keilbeinhöhle den retrobulbären Entzündungsprozeß zum Ausheilen gebracht.

Diskussion.

Hofrat Prof. Chiari macht aufmerksam, daß Kuhnt in seinem Referat für den Wiener internationalen Laryngo-Rhinologenkongreß auf diese Verhältnisse in ähnlicher Weise aufmerksam gemacht hat, nämlich daß die Depletio sanguinis oft einen heilenden Einfluß auf die retrobulbäre Neuritis ausübt, ohne eigentliche Erkrankung der Nebenhöhlen.

Prof. Hajek: Der ätiologische Zusammenhang zwischen Neuritis optica und Keilbeinhöhlenaffektion muß einer scharfen Revision unterzogen werden, da bisher in dieser Hinsicht nicht sehr kritisch vorgegangen wurde. Der Umstand, daß mitunter nach einem endonasalen Eingriff eine Besserung des Sehvermögens eintritt, ist ein doch zu unverläßlicher Beweis für den kausalen Zusammenhang. Ich habe in diesem Kapitel zahlreiche Erfahrungen gesammelt, welche in mir die Ansicht reifen lassen, daß der endonasale Eingriff eine Besserung des Sehvermögens hervorruft, ohne daß wir das Recht hätten, die nasale Veränderung für die Neuritis optica verantwortlich zu machen.

Was vor allem die akuten Fälle betrifft, so vergißt man, daß dieselben auch ohne nasalen Eingriff heilen. Bei chronischen Fällen kommt es meiner Ansicht nach gar nicht auf die sonstige breite Eröffnung der Keilbeinhöhle und des Siebbeinlabyrinths an, denn ganz ungenügende Eingriffe haben auch oft eine auffallende Besserung des Sehvermögens zur Folge. Die ganze Theorie von Druck auf die Wand des knöchernen Kanales bei Empyemen der Keilbeinhöhle ist durch nichts bewiesen. Meiner Ansicht nach ist das wirksame Mittel wahrscheinlich in der durch die Blutentleerung bedingten Stauungsabnahme gelegen.

Dr. Kofler: Ich kann bestätigen, daß ich vor zirka 2 Jahren durch Resektion bloß des vorderen Endes der mittleren Muschel bei einer Pat., welche mir mit der Diagnose „Neuritis retrobulbaris oculi dextri, Fingerzählen auf zirka 40 *cm* Distanz, zentrales Skotom für alle Farben" zugeschickt worden war, eine vollständige Heilung der Augenaffektion erzielte. Ich erinnere mich ganz genau, daß damals weder vor, noch bei, noch nach der Operation ein Anhaltspunkt für eine Nebenhöhlenaffektion gefunden werden konnte.

Bezüglich der Ausführungen Hajeks möchte ich bemerken, daß ich in meinem vorerwähnten Falle wegen teilweiser Wiederkehr der Augenbeschwerden genötigt war, nachträglich das ganze Sieb- und das Keilbein zu eröffnen, worauf dauernde Heilung, wenigstens bis zum heutigen Tage, das ist $1^1/_2$ Jahre, eintrat. Wenn auch in manchen Fällen die Besserung oder Heilung nach der Operation nicht eine anhaltende war, so muß ich doch erwähnen, daß ich durch radikale endonasale Eröffnung des ganzen Siebbeines und des Keilbeines in der Mehrzahl dieser Fälle eine Dauerheilung — meine Beobachtungen erstrecken sich auf einen Zeitraum von zirka 4 Jahren — erzielt habe.

Ich glaube fast, daß das Ödem das Resultat einer Ansaugung der Nebenhöhlenschleimhaut infolge Luftverdünnung durch mangelhafte Ventilation der Nebenhöhle ist und daß die Beschwerden durch diese Ansaugung und die mit derselben verbundenen Zirkulationsstörungen hervorgerufen sind, vielleicht ein analoger Vorgang, wie es sich oft genug bei schlechter Ventilation der Stirnhöhlen infolge Verlegung des Ostium frontale durch im oberen engen Abschnitt der Nasenhöhle eingeklemmte mittlere Muscheln abspielt.

Generated on 2019-10-24 13:38 GMT / http://hdl.handle.net/2027/uc1.b3252760
Public Domain in the United States, Google-digitized / http://www.hathitrust.org/access_use#pd-us-google
Digitized by Google
Original from UNIVERSITY OF CALIFORNIA

Privatdozent Dr. Fein: Zu dem erstvorgestellten Falle möchte ich an den Vortragenden die Frage richten, ob er der Ansicht ist, daß der Umstand, daß nach der Freilegung der Nebenhöhlen eine Besserung des Auges eingetreten ist, ihm dafür beweisend scheint, daß eine Nebenhöhlenaffektion bestanden hat und daß diese Nebenhöhlenaffektion wirklich die Ursache der Augenerkrankung abgegeben hat. Ich bin nämlich der entgegengesetzten Meinung und weise auf die zahlreichen, teils von anderen Autoren (zum Beispiel Baumgarten, Freese, Kofler u. a.), teils von mir beobachteten Fälle hin, bei denen eine Besserung einer retrobulbären Neuritis nach Vornahme eines endonasalen Eingriffes aufgetreten ist, trotzdem weder vor noch nach der Operation irgend ein Symptom einer Nebenhöhlenaffektion gefunden wurde. Wir wissen eben heute, daß es Fälle von retrobulbärer Neuritis gibt, deren Ätiologie ganz unbekannt ist und die sich nach Vornahme irgend eines endonasalen Eingriffes bessern, auch wenn dieser nur in der Abtragung eines Teiles der mittleren Muschel bestanden hat, und auch dann, wenn keine Nebenhöhlenaffektion vorhanden ist. Wir kennen diesen Zusammenhang noch nicht, aber wir müssen vermuten, daß es sich um Veränderungen in der Blutzirkulation handelt, die nach der endonasalen Operation sich einstellten.

Privatdozent Dr. Glas: Sicher ist es, daß die retrobulbäre Neuritis, die vor dem Eingriff etwa $2^1/_2$ Wochen stationär war, durch die endonasale Maßnahme so günstig beeinflußt wurde. Über die Ursache der günstigen Beeinflussung kann man sich nur hypothetisch äußern und kann vielleicht auch der stärkere Blutverlust den Entzündungsprozeß günstig beeinflußt haben. Die Tatsache der endonasalen Therapie steht jedoch auch für diesen Fall fest und wurde der Pat. vor allem deswegen demonstriert, damit man auch in solchen Fällen, wo ein Empyem der zweiten Serie nicht mit Sicherheit nachgewiesen werden kann, der endonasalen Therapie nicht vergessen werde. Damit soll nicht geleugnet sein, daß vielleicht auch eine Skarifikation im Bereiche des vorderen Anteiles der mittleren Muschel einen Erfolg gebracht hätte, obgleich Vortragender diese Anschauung nicht vertreten möchte.

Privatdozent Dr. Fein: Ich muß den Ausführungen des Vortragenden gegenüber nochmals betonen, daß ich durchaus nicht den Operationserfolg anzweifeln wollte. Im Gegenteil, ich habe hervorgehoben, daß wir tatsächlich sehr oft Besserung des Visus nach der Ausführung endonasaler Operationen beobachten können. Aber ich bin nicht der Ansicht, daß aus dieser Beobachtung auf den Zusammenhang mit einer fraglichen Nebenhöhlenaffektion geschlossen werden soll. Auch die Konstatierung einer leichten ödematösen Schwellung in den Nebenhöhlen bei der Operation scheint mir nicht ganz einwandfrei und hierzu nicht leicht verwertbar.

Die Ansichten des Herrn Prof. Hajek decken sich mit meinen Ausführungen vollständig. Nur gehe ich noch um einen Schritt weiter, indem ich annehme, daß auch die bei der Operation stattfindende Blutung nicht das ausschlaggebende Moment vorstellte. Ich habe nämlich einige Fälle operiert, bei denen weder während der Operation, die mit Cocain- und Adrenalinanwendung stattfand und nur in der Abtragung des vorderen Endes der mittleren Muschel bestand, noch auch nach der Operation ein Tropfen Blut zum Vorschein kam. Auch bei diesen Fällen trat Besserung des retrobulbären Prozesses ein. Trotzdem könnten natürlich Zirkulationsveränderungen, die nach der Operation eintreten, die Ursache der Besserung der Augenerkrankung sein.

Generated on 2019-10-24 13:38 GMT / http://hdl.handle.net/2027/uc1.b3252760
Public Domain in the United States, Google-digitized / http://www.hathitrust.org/access_use#pd-us-google
Digitized by Google
Original from UNIVERSITY OF CALIFORNIA

5. Dr. Neumann: Meine Herren! Ich stelle hier einen Pat. aus der Klinik des Herrn Hofrates Chiari mit Lymphosarkom beider Tonsillen vor; der Tumor geht jedenfalls von der rechten Tonsille aus. Der Pat. kam vor einigen Wochen an die Klinik wegen hochgradiger Atemnot. Die mächtigen Metastasen der beiderseitigen Halslymphdrüsen und der primäre Tumor, der fast den ganzen Mund ausfüllt, stellen das Atmungshindernis vor. In Anbetracht der mächtigen Metastasen wurde von einer Operation abgesehen und Beobachtungstherapie (Röntgen) eingeleitet, da bekanntermaßen gerade Lymphosarkome sehr gut auf Röntgenbestrahlung reagieren. Schon nach den ersten zwei Sitzungen scheint ein Rückgang des Tumors bemerkbar zu sein. Ich werde mir gestatten, den Pat. in einer der nächsten Sitzungen vorzustellen, damit Sie, meine Herren, den Erfolg der Röntgentherapie beurteilen können.

6. Dr. Kurt Tschiassny: Meine Herren! Ich erlaube mir Ihnen heute einen Fall vorzustellen, welcher sich seit 2 Tagen an der Klinik des Herrn Hofrates Chiari befindet, bei dem zwar die Untersuchungen vorläufig noch nicht zum völligen Abschluß gelangt sind, den ich aber wegen der interessanten Erscheinungen an der Mund- und Rachenschleimhaut schon heute zu demonstrieren mir gestatte.

Aus der Anamnese des Pat. geht hervor, daß er vor 6 Jahren an Lungenspitzenkatarrh und vor 4 Jahren an Gelenksrheumatismus erkrankte. An letzterem leidet er mit Unterbrechungen bis heute. Häufige Epistaxen, keine Anginen, Lues negiert. Seit ungefähr 10 Wochen fühlt Pat. ein Lockerwerden der Zähne und hat beim Kauen Schmerzen in denselben sowie im Zahnfleisch. Dieser Umstand veranlaßte ihn, die Klinik aufzusuchen. Die interne Untersuchung (Assistent Dr. Müller) ergibt: Links einen alten Spitzenkatarrh, keine frischen Prozesse. Herzgrenze nach rechts etwas verbreitert. Milz- und Leberschwellung. Die Exkursionen in der rechten Schulter eingeschränkt und schmerzhaft.

Im Harn: Urobilinogen und Indican etwas vermehrt, sonst normaler Befund.

Blutbild: Nahezu normal, 5600 Leukocyten. Die Hautdecken des Pat. zeigen an den Extremitäten, besonders an den Streckseiten, zahlreiche kleine Hämorrhagien, entsprechend den Haarpapillen angeordnet. In der rechten Flanke eine flächenhafte Suffusion, am rechten Oberarm eine circumscripte tiefere Blutung. An der Stirne und Nasenwurzel eine Gruppe von Aknepusteln, die an ihrem Grunde Hämorrhagien zeigen.

Das Zahnfleisch des Pat. ist livid verfärbt, gewulstet und oberflächlich exulzeriert. Doch sind nur die Partien des Zahnfleisches betroffen, welche Zähne tragen. Die zahnfreien Stellen sind von dem Prozeß verschont geblieben. An der Schleimhaut des weichen Gaumens punktförmige Blutungen, an beiden Gaumenbogenpaaren und Tonsillen, besonders an der linken, flächenhafte Ecchymosen. Die Rachenhinterwand zeigt hirsekorn- bis linsengroße Hämorrhagien, desgleichen sind an der vorderen Trachealwand kleinere Schleimhautblutungen bemerkbar. Im Epipharynx läßt sich mit Sicherheit keine Blutung nachweisen.

Es handelt sich zweifellos in diesem Falle um eine jener Krankheitsformen, die wir unter den Namen Scorbut, Morbus maculosus Werlhofii, Purpura (Peliosis) rheumatica zusammenfassen. Doch glaube ich nicht, daß wir es hier mit einem Scorbut im engeren Sinne des Wortes zu tun haben, dazu fehlen vor allem die tiefen Blutungen in der Muskulatur, Fascie, Periost und

Digitized by Google
Original from UNIVERSITY OF CALIFORNIA
Generated on 2019-10-24 13:38 GMT / http://hdl.handle.net/2027/uc1.b3252760
Public Domain in the United States, Google-digitized / http://www.hathitrust.org/access_use#pd-us-google

in den Eingeweiden, dazu fehlen auch die gangränös-ulcerösen Zerstörungen des Zahnfleisches, die Gingivitis scorbutica, wodurch der Scorbut erst sein eigentliches Gepräge erhält. Ich glaube wohl, daß es sich nur um eine gewöhnliche Purpura rheumatica handelt, mit besonderer Beteiligung der Mund- und Rachenschleimhaut, und gerade der letztere Umstand veranlaßte mich, das Interesse der Herren für diesen Fall in Anspruch zu nehmen.

Diskussion.

Privatdozent Dr. Glas: Vor etwa 5 Jahren kam auf der Klinik Chiari ein ähnlicher Fall zur Beobachtung, bei dem außer Petechien und Schleimhautblutungen ein Hämatom der Epiglottis vorhanden war. Auch dieser Fall von Morbus maculosus war mit einem Spitzenprozeß kombiniert.

Privatdozent Dr. Roth: Ich halte dafür, daß die für den ersten Moment befremdende Erscheinung, daß die Zahnfleischveränderungen gerade nur die Stellen über erhaltenen Zähnen betreffen, während das Zahnfleisch über den Zahnlücken normal erscheint, mit der schlechten Zahnpflege zusammenhängt. Bei der unzweifelhaft vorhandenen allgemeinen Erkrankung kann der Reiz, den der vorhandene Zahnstein ausübt, die beobachteten Veränderungen des Zahnfleisches hervorrufen. Ein Analogon sehen wir bei den Hautexanthemen, welche auch an Stellen, die häufigen Reizen ausgesetzt sind, gehäufter auftreten als an Stellen, welche derartigen Reizen nicht ausgesetzt sind.

Dr. Tschiassny: Ich schließe mich der Ansicht des Herrn Doz. Roth, daß die mangelhafte Zahnpflege das Zustandekommen von Zahnfleischblutungen begünstigt haben dürfte, vollkommen an. Doch muß ich wohl daran festhalten, daß nur eine bereits bestehende Disposition von Seite des Kranken solche Erscheinungen zeitigen konnte.

7. Dr. Schlemmer: Ich stelle Ihnen hier einen für uns wie auch für die Kinderärzte besonders interessanten und wichtigen Fall vor, den ich am verflossenen Ostersonntag als diensthabender Assistent der Klinik des Herrn Hofrates Chiari zu operieren Gelegenheit hatte.

Es handelt sich um einen eben 4 Jahre alten Knaben — dessen Vater vor Jahresfrist an Tuberculosis laryngis starb —, der nach den Angaben seiner Mutter bereits seit seinem vierten bis fünften Lebensmonat in zeitweiligen Intervallen immer wieder an fieberhaften Zuständen mit einer Temperatur bis zu 40·3 leidet. Die Fieberattacken setzten plötzlich mit Schüttelfrost ein, dauerten 2—3 Tage und klangen unter konservativen Maßnahmen wieder ab. Dabei bestanden trockener Husten, lebhafte Rötung der Rachenschleimhaut und regionäre sub- und retromaxillare Lymphdrüsenschwellung. Diese Zustände, die namentlich im verflossenen Herbst besonders heftig wiederkehrten, wurden mit Rücksicht auf die erwähnte spezifische Erkrankung des Vaters als mit dem Kochschen Bacillus in ursächlichem Zusammenhang stehend gedeutet und demgemäß behandelt. Am Weihnachtstage vorigen Jahres erkrankte das Kind im Anschluß an einen „leichten Katarrh“ unter Schüttelfrost und machte eine ihrem Verlauf nach typische Pneumonie durch. Seit Mitte Januar 1912 bestand wieder völliges Wohlsein, bis der Knabe am 28. III. 1912 abermals unter heftigem Fieber und Schmerzen im Halse mit einer Temperatur von 40·8 erkrankte. Der behandelnde Arzt stellte in Anbetracht des Fiebers, der heftigen Halsschmerzen mit regionärer Drüsenschwellung und des schweren allgemeinen Krankheitsbildes vorerst die Wahrscheinlichkeitsdiagnose auf eine akute Infektionskrankheit, verifizierte seine Diagnose dann aber in „Angina“, zumal das

Generated on 2019-10-24 13:38 GMT / http://hdl.handle.net/2027/uc1.b3252760
Public Domain in the United States, Google-digitized / http://www.hathitrust.org/access_use#pd-us-google
Digitized by Google
Original from UNIVERSITY OF CALIFORNIA

Kind am nächsten Morgen afebril war. Abends stieg die Temperatur wieder auf 40·2 und es dauerte der septische Typus des Fiebers bis zum 2. IV. Das Kind wurde mit Aspirin, kalten Einwicklungen und Formaminttabletten behandelt, hat nie erbrochen, war nie heiser, insbesondere kam es weder im Rachen noch anderwärts zum Durchbruch von Eiter, noch zeigten sich etwa verdächtige Beläge. Nach einer scheinbaren Besserung von zweitägiger Dauer exazerbierte der Zustand am 5. IV. wiederum und klagte damals das Kind zum erstenmal über Schmerzen im rechten Auge. Am kommenden Morgen bemerkte die Mutter eine Schwellung des rechten Ober- und Unterlides, welches Symptom so rasch fortschritt, daß im Laufe des Nachmittags das Kind nicht mehr „aus dem Auge sehen" konnte. Der konsultierte Arzt stellte die Diagnose Ethmoiditis acuta und empfahl einen operativen Eingriff. Abendtemperatur 40·6.

Der nächste Tag, Ostersonntag, brachte eine Verstärkung der Symptome, weshalb die Mutter das Kind an die Klinik Fuchs brachte, von wo es direkt an unsere Station gewiesen wurde. Hier wurde folgender Status praesens erhoben: Seinem Alter entsprechend großer, mittelkräftiger, etwas abgemagerter Knabe.

Das rechte Ober- und Unterlid mächtig geschwollen, prall gespannt, lebhaft gerötet. Kollaterales Ödem der Nachbarschaft, namentlich über dem Kopf des Augenbrauenbogens und der Nasenwurzel. Die Gegend über dem medialen Augenwinkel — der Tränengrube entsprechend — ist selbst auf leiseste Berührung exzessiv schmerzhaft. Die vordere Rhinoskopie zeigt rechterseits im Vergleiche zur linken, im allgemeinen gesunden Seite eine lebhafte Rötung und Schwellung der Schleimhaut der unteren Muschel und eitriges Sekret und ist die kranke Seite im Vergleiche zur anderen undurchgängig.

Die Schleimhaut der Rachenhinterwand und der Gaumenbögen ist stark gerötet und geschwollen. Die Tonsillen sind gerötet, ohne Belag, für das Alter des Kindes entschieden groß, und es treten auf Druck beiderseits aus den Fossulae kleine gelbliche Pfröpfe aus, die sich leicht wegwischen lassen. In der Fossa retromaxillaris und unter dem horizontalen Unterkieferast finden sich beiderseits vergrößerte, spindelige, weiche Lymphdrüsen, die auf Druck schmerzen. Irgend welche cerebrale Erscheinungen weist das Kind nicht auf. Über den Lungen, bei sonst normalem physikalischen Befund, spärlich trockenes Rasseln. Der übrige somatische Befund entsprach der Norm. Temperatur 37·9, Puls um 130, kräftig. Im Harn keine pathologischen Substanzen. Das Kind ist sehr ängstlich, macht einen schwerkranken Eindruck und wird mit Rücksicht darauf und im Hinblick auf die eindeutigen klinischen Symptome von einem Röntgenbilde Abstand genommen und der Pat. sofort der Operation zugeführt.

Diese wird in typischer Weise in leichter Billroth-Mischnarkose ausgeführt. Killian-Schnitt. Die Weichteile sind ödematös und bluten reichlich. Beim Zurückschieben des Periosts kommt ein Tropfen dicken Eiters zum Vorschein. Das Stirnbein ist an jener Stelle, die unmittelbar über der Tränensackgrube liegt, rauh. Es entspricht diese Stelle jenem Gebiete, welches zur Vornahme der Probeeröffnung der Stirnhöhle am geeignetsten ist. Hier wurde nun mit einem zarten Hohlmeißel trepaniert. Man kam in eine winzige Bucht, die mit einem Tröpfchen Eiter ausgefüllt war und deren bläulich verfärbte Schleimhaut sich licht in toto entfernen ließ.

Partielle Resektion des Processus frontalis maxillae und nachfolgende Ausräumung des rechten Siebbeines mit vollständiger Entfernung der mittleren Muschel mit der kalten Schlinge.

Digitized by Google
Original from UNIVERSITY OF CALIFORNIA
Generated on 2019-10-24 13:38 GMT / http://hdl.handle.net/2027/uc1.b3252760
Public Domain in the United States, Google-digitized / http://www.hathitrust.org/access_use#pd-us-google

Auch die Siebbeinschleimhaut war bläulich verfärbt und fand sich eitriges Sekret in den Siebbeinzellen.

Punktion von der Kieferhöhle von der Fossa canina. Es kam gelblicher, fadenziehender Schleim zum Vorschein, der, in steriler Eprouvette aufgefangen, mit der Siebbeinschleimhaut und deren Eiter zur bakteriologischen beziehungsweise histologischen Untersuchung geschickt wird. Eröffnung der winzigen Keilbeinhöhle, die mit lebhaft geröteter Schleimhaut ausgekleidet war.

(Die bakteriologische Untersuchung konnte leider nicht durchgeführt werden, weil das Untersuchungsmaterial infolge der beiden Osterfeiertage im bakteriologischen Institut stehen blieb und völlig vertrocknete.)

Einlegen eines kleinen Jodoformgazestreifens in den medialen Wundwinkel, Hautnähte, feuchter Verband.

Der Verlauf war ein ausgezeichneter. Das Kind blieb bereits am Abend des Operationstages fieberfrei und ist es bis heute noch. Der Streifen wurde am zweiten Tage gekürzt, am dritten ganz entfernt. Am vierten Tage wurden die Hautnähte entnommen. Gleichzeitig stand das Kind auf und ist andauernd bei bestem Wohlbefinden. Seit dem Entfernen des Gazestreifens wird die Wunde vom rechten Nasenloch her mit schwachen Lapislösungen tuschiert und täglich des öfteren Ol. Menthol. $^1/_2$%ig aufgeschnupft. Der ausgezeichnete Allgemeinzustand gestattete es bereits, die dringend notwendige Tonsillektomie am 15. IV. (8 Tage nach der Radikaloperation) vorzunehmen.

Der Eingriff wurde im Ätherrausch gemacht und war namentlich die rechte Tonsille schwielig und fest mit der Umgebung verwachsen, so daß das Ausschälen auf gewisse Schwierigkeiten stieß. Die Tonsillen wurden in toto gehärtet und wird über das Ergebnis der histologischen Untersuchungen an anderer Stelle berichtet werden. Der Fall ist in erster Linie deshalb interessant, weil es sich hier um eine Panantritis acuta dextra bei einem 4jährigen Kinde — eine immerhin nicht häufige Beobachtung — handelte, ferner auch deshalb, weil es mir nach meinen bisherigen Erhebungen mehr als wahrscheinlich erscheint, daß die Eiterung in den Nebenhöhlen mit der bestehenden lacunären Angina in direktem Zusammenhange steht.

Akute Nebenhöhlenaffektionen bei Kindern wurden von Killian, Lange, E. Meyer, Preysing, Haike, Onodi u. a. beobachtet, operiert und beschrieben: bei allen Autoren konnte aber entweder eine vorhergehende Scarlatina oder ein bestehender tuberkulöser Prozeß in den Gesichtsknochen für die Affektion der Nebenhöhlen verantwortlich gemacht werden. Im vorliegenden Falle bestand nun keines von den erwähnten Krankheitsbildern, weshalb ich annehmen muß, daß hier die chronisch erkrankten, zu häufigen Exazerbationen geneigten Tonsillen Urheber der Panantritis waren.

Diskussion.

Privatdozent Dr. Fein: Der Vortragende hat auf die Möglichkeit eines Zusammenhanges der Nebenhöhlenerkrankung mit einer Erkrankung der Mandeln hingewiesen und sich diesbezüglich auf Ergebnisse von histologischen Untersuchungen der Mandeln bezogen, die er auszuführen gedenkt. Bei der Wichtigkeit der etwa daraus gewonnenen Resultate auch für andere Infektionen, die von den Tonsillen ausgehen sollen, wäre es sehr erwünscht, nähere Erläuterungen über diese Ergebnisse zu erhalten. Denn der von ihm erwähnte Befund von eitrigen Pfröpfen in den Krypten der Mandeln allein wäre wohl nichtssagend. Ohne einen positiven Befund, der den Zusammenhang beweisen

Digitized by Google
Original from UNIVERSITY OF CALIFORNIA
Generated on 2019-10-24 13:38 GMT / http://hdl.handle.net/2027/uc1.b3252760
Public Domain in the United States, Google-digitized / http://www.hathitrust.org/access_use#pd-us-google

müßte, wäre seine Annahme, daß der Nebenhöhlenprozeß von der Tonsille ausgegangen ist, rein hypothetisch.

Dr. Menzel hat vor etwa 2 Monaten ein 2½jähriges Kind mit einem fieberhaften beträchtlichen Exophthalmus und einem starken Ödem beider Lider des linken Auges beobachtet. Nach dem klinischen Befund war es klar, daß es sich um ein geschlossenes Siebbeinempyem handle. Deshalb wurde vom Redner in Narkose die Siebbeinradikaloperation vorgenommen, wobei sich eine große Menge dicken Eiters entleerte. Kurz nachher schwanden sämtliche Krankheitssymptome und konnte das Kind in seine Heimat entlassen werden.

Das Kind hatte bestimmt vorher keinen Scharlach gehabt. Die eitrige Ethmoiditis war im Anschluß an einen Schnupfen aufgetreten. Dr. Menzel glaubt, daß derartige Fälle bei kleinen Kindern nicht gar so selten sind, wie Dr. Schlemmer berichtet. Es dürften nur nicht alle beobachteten Fälle auch publiziert sein.

Privatdozent Dr. Glas: Der demonstrierte Fall ist wegen der relativen Seltenheit von Interesse. Die anamnestische Angabe einer möglicherweise überstandenen Scarlatina ist deswegen nicht unwesentlich, da gerade im Verlaufe dieser Erkrankung Siebbeinzellen- und Stirnhöhlenentzündungen nicht so selten vorkommen. Die meisten dieser Entzündungen gehen aber, wie ich mich als Arzt des Karolinen-Kinderspitals überzeugt habe, häufig auf konservative Maßnahmen völlig zurück. Daß solche Fälle scarlatinöser Ethmoiditis und Sinusitis frontalis jedoch auch bösartigen Verlauf nehmen können, beweisen die von Preysing in Köln publizierten Fälle. Auch von der Wildenberg hat über ähnliche Fälle auf dem letzten internationalen Laryngologenkongreß referiert, und Vortragender war genötigt, bei einer älteren Frau eine im Anschluß an einen Scharlach aufgetretene Siebbeinzelleneiterung radikal zu operieren.

Prof. Chiari: In einer Publikation mit Dr. Marschik zusammen 1908 bei Gelegenheit des Wiener internationalen Laryngo-Rhinologenkongresses (Medizinische Klinik, 1908, Nr. 16) habe ich mehrere Fälle von akuter Nebenhöhleneiterung bei Kindern ohne Scharlach beschrieben.

Dr. Schlemmer (Schlußwort): Bezüglich der Interpellation des Herrn Dozenten Fein bemerke ich, daß ein endgültiger histologisch-bakteriologischer Nachweis der Zusammengehörigkeit der Tonsillaraffektion mit der akuten Erkrankung der rechten Nebenhöhlen allerdings noch aussteht und in seiner Gesamtheit — ich meine von der bakteriologischen Seite — überhaupt nicht mehr erbracht werden kann, weil, wie erwähnt, das Untersuchungsmaterial der Osterfeiertage wegen vertrocknete, ehe es untersucht wurde. Den histologischen Befund der exstirpierten Mandeln und der Stirnhöhlenschleimhaut werde ich an anderer Stelle im Zusammenhang mit dem vorgestellten Falle mitteilen.

Dessenungeachtet ist mir schon heute der Zusammenhang der Anthritis acuta mit der zu steten Exazerbationen neigenden Tonsillitis lacunaris am plausibelsten, da zur Annahme einer akuten Infektionskrankheit im Sinne einer Scarlatina kein einziger sicherer Anhaltspunkt vorliegt, es müßte sich rein um einen ganz atypischen Scharlach von viertägiger Krankheitsdauer mit septischen Temperaturen ohne initiales Erbrechen gehandelt haben.

Bezüglich der Mitteilung des Herrn Dr. Menzel gebe ich zu, daß akute Nebenhöhlenaffektionen bei Kindern häufiger, als man meinen könnte, vorkommen, aber nicht immer literarisch verwertet werden, weil sie entweder spontan oder durch endonasale Eingriffe abklingen. Derartige Fälle wurden

Digitized by Google
Original from UNIVERSITY OF CALIFORNIA
Generated on 2019-10-24 13:38 GMT / http://hdl.handle.net/2027/uc1.b3252760
Public Domain in the United States, Google-digitized / http://www.hathitrust.org/access_use#pd-us-google

von W. Lange, Killian, Preysing publiziert. Doch bin ich überzeugt, daß einzig und allein die Radikaloperation dem vorgestellten Pat. das Leben gerettet hat, wofür ich meine Ausführungen und den histologischen Befund der Stirnhöhlenschleimhaut als Beweis anführe.

8. Dr. Menzel demonstriert einen 20jährigen Mann mit einem kurios geformten **Tumor des Nasen-Rachenraumes.** Er hat etwa die Dicke eines kleinen Fingers, ist am unteren Ende keulenförmig gestaltet und hängt wie ein Stalaktit aus dem Nasen-Rachenraum herunter. Seine Länge beträgt 5 *cm*, sein Umfang an der dicksten Stelle 28 *mm*, in der Mitte 18 *mm* und an seiner Insertion 10 *mm*. Er inseriert an der linken seitlichen Wand des Epipharynx, ein wenig unterhalb der unteren Circumferenz des Tubenwulstes und reicht entlang dem linken Seitenstrange hinunterziehend, bis zum oberen Rande der Epiglottis. Interessant ist, daß Pat. von dem Tumor keinerlei Beschwerden und daher auch keine Kenntnis hatte, so daß es sich also um einen zufälligen Befund handelt. Der Tumor ist bisher noch nicht histologisch untersucht, am wahrscheinlichsten handelt es sich um ein Fibrom, es wäre aber nicht unmöglich, daß eine teratoide Geschwulst oder aber ein embryonaler Rest des Kiemenganges vorliegt.

9. Dr. Kofler: Der Pat., welchen ich Ihnen jetzt vorstellen wollte, ist leider schon weggegangen. Ich möchte mir nur die kurze Mitteilung erlauben, daß es sich um einen Fall von **Laryngosklerom** handelte, den ich mit Elektrolyse behandelte. Die ganze rechte Larynxhälfte war fast kugelig infiltriert. Ich verwendete einen Strom von zirka 25 MA. und bestellte den Pat. alle fünf Tage zur Behandlung. Das Resultat war nach 20 Sitzungen gleich Null. Ich erwähne nur nebenbei, daß italienische Autoren über gute Erfolge mit Elektrolyse bei Sklerom berichtet haben. Ich kann natürlich hinsichtlich des Wertes dieser Behandlungsmethode ein Urteil nicht früher abgeben, bevor ich nicht weitere Erfahrungen nach dieser Richtung gesammelt habe.

Zum Schlusse macht Dr. H. Stern auf die Tagung der deutschen Laryngologen und Otologen (Hannover 22. bis 25. Mai) aufmerksam.

Sitzung vom 8. Mai 1912.

(Offizielles Protokoll.)

Vorsitzender: Privatdozent Dr. Roth.
Schriftführer: Dr. F. Neumann.

1. Dr. Kofler stellt einen Pat. mit **Pharyngomykosis** vor.

Diskussion.

Privatdozent Dr. Roth: Ich möchte in diesem Falle Bepinselungen der ergriffenen Partien mit einer 10%igen spirituösen Lösung von Acid. salicyl. oder mit einer 1%igen spirituösen Lösung von Sublimat empfehlen — ich habe in Fällen von Mycosis benigna mit diesen Pinselungen, wenn dieselben methodisch und durch längere Zeit fortgesetzt wurden, selbst in hartnäckigen Fällen günstige Resultate erzielt. Derlei Mykosen, bei denen die Pilzkeime tief in das Epithel hineinragen, trotzen oft jeglicher Therapie, die genannten Lösungen aber dringen in das Gewebe ein und töten die Keime ab. Jedenfalls wäre vorerst die Salicylsäure als die minder giftige zu versuchen, und nur wenn diese sich als nicht wirksam erweisen sollte, käme Sublimat in Betracht, doch müßte unmittelbar nach vollführter Pinselung eine ausgiebige Gurgelung

Generated on 2019-10-24 13:38 GMT / http://hdl.handle.net/2027/uc1.b3252760
Public Domain in the United States, Google-digitized / http://www.hathitrust.org/access_use#pd-us-google
Digitized by Google
Original from UNIVERSITY OF CALIFORNIA

mit Wasser vorgenommen werden, um das überschüssige Sublimat von der Schleimhaut wegzuspülen, damit dasselbe nicht verschluckt werde.

Dr. Weil empfiehlt einen Versuch mit konzentrierter Trichloressigsäure, welche nach seinen Erfahrungen, auch wenn der Prozeß tuberkulöser Natur wäre, guten Erfolg verspricht.

2. Dr. Schlemmer: Ich stelle Ihnen hier eine 54jährige Patientin aus der Klinik des Herrn Hofrates Chiari vor, die ich vor 18 Tagen wegen eines wahrscheinlich von der linken Siebbeinschleimhaut ausgehenden **Neoplasmas** der Radikaloperation unterzogen habe, die in der breiten Eröffnung sämtlicher linker Nasennebenhöhlen sowie in der Ausräumung der linken Orbita bestand.

Dis Anamnese besagt, daß die Eltern der Frau Marie L. im höchsten Alter an Marasmus starben, daß sie selbst wie auch ihre zwei Geschwister niemals ernstlich krank waren und daß sie 3mal am normalem Schwangerschaftsende geboren hat. Zwei ihrer Kinder leben und sind tuberkulös, während das dritte im 7. Lebensjahre an Fungus genus starb. Die Prädisposition zur Tuberkulose stammt von der väterlichen Seite. Bis vor einem Jahre will sich die Pat. stets wohl gefühlt haben und gibt nur an, daß sie ab und zu an heftigen Kopfschmerzen litt, welchem Leiden sie aber keine Bedeutung beilegte, da sie sich für „blutarm“ hielt.

Ein „chronischer Schnupfen“ zwang sie nun vor Jahresfrist, ärztliche Hilfe in Anspruch zu nehmen. Es wurden ihr „Polypen“ entfernt, wonach sowohl Kopfschmerzen wie die Obstruktion der Nase auf kurze Zeit verschwanden. Pat. erinnert sich, nach dem damaligen Eingriff heftig geblutet zu haben, so daß eine mehrtägige Tamponade notwendig war. Zu Weihnachten begann wieder das alte Leiden mit Kopfschmerz, Schwindel, Verlegtsein der Nase und Pat. will nun zum ersten Male ein stärkeres Hervortreten des linken Auges bemerkt haben.

Umschläge brachten keinerlei Besserung. Als endlich die Kopfschmerzen andauernd heftig blieben, die Blutungen reichlicher wurden und die Sehkraft abnahm, entschloß sich die Pat., in Wien um Hilfe zu suchen. An der Klinik Fuchs wurde die Diagnose auf Tumor malignus retrobulbaris gestellt und die Pat. zur rhinologischen Untersuchung an unsere Station gewiesen.

Hier wurde folgender Status praesens erhoben:

Mittelgroße, abgemagerte, blasse Frau, deren interner Befund im allgemeinen der Norm entsprach. Das linke Auge stand um ein Beträchtliches weiter vor als das rechte und waren die Funktionen des linken Bulbus nach allen Richtungen behindert.

Bei der vorderen Rhinoskopie sah man rechts normale Verhältnisse, während links die Nase von einem weichen, unregelmäßig höckerigen, selbst auf leiseste Berührung stark blutenden Tumor ausgefüllt war, der den mittleren Nasengang völlig verlegte und die untere Muschel nur zum Teil frei ließ.

Bei der hinteren Rhinoskopie sah man im linken mittleren Nasengang den gleichen Tumor, während sich rechts normale Verhältnisse zeigten; und außerdem eine polypöse Hypertrophie des hinteren Endes der linken mittleren Muschel. Die histologische Untersuchung der Probeexcision, welche trotz reinen Adrenalins von einer profusen Blutung gefolgt war, ergab: nicht verhornendes Plattenepithel mit zahlreichen Mitosen und vereinzelt zentralem Zerfall. Das Röntgenbild zeigt die ganze linke Gesichtshälfte beschattet, während sich die rechten Nebenhöhlen auf der Platte gut abhoben.

Digitized by Google
Original from UNIVERSITY OF CALIFORNIA
Generated on 2019-10-24 13:38 GMT / http://hdl.handle.net/2027/uc1.b3252760
Public Domain in the United States, Google-digitized / http://www.hathitrust.org/access_use#pd-us-google

Nach vorheriger Rücksprache mit der Pat. habe ich am 20. April 1912 die Radikaloperation vorgenommen.

Vor dem Eingriff ligierte ich die Arteria carotis externa hart über dem Abgang der Arteria thyreoidea superior in lokaler Anästhesie, um die Kräfte der Pat. zu schonen.

Dann erst wurde leicht mit Billroth-Mischung narkotisiert und bei eingetretener allgemeiner Anästhesie führte ich unter Leitung des Fingers die perorale Tubage sec. Kuhnt aus und wurde die Pat. von nun an bis zum Ende der Operation mit 10 cm^3 reinem Chloroform narkotisiert. Vorher hatte sie 0·0005 g Scopolamin. hydrobrom. und 0·01 g Morphin. muriat. subcutan bekommen. Vor dem Hautschnitt Tamponade des Cavum pharyngonasale.

Von einem Killian-Schnitt ausgehend, legte ich nach Abmeißelung des Proc. frontal. das Siebbeinlabyrinth frei und stieß sofort auf die Tumormassen, die in die Orbita eingewuchert und bereits weit nach hinten vorgedrungen waren. Die partielle Resektion der fazialen Kieferhöhlenwand zeigte auch die ganze Kieferhöhle von der Aftermasse erfüllt. Ich habe daher in typischer Weise den Nasenflügel um- und die Oberlippe durchschnitten und klappte die ganze linke Gesichtshälfte nach außen. Die Blutung war eine geringe und leicht zu beherrschende.

Nachdem so eine breite Zugänglichkeit geschaffen war, konnte man leicht mit wenigen Meißelschlägen sämtliche Höhlen eröffnen und den Tumor allseitig gut isolieren. Die Orbita wurde in typischer Weise eventriert und reichten die Geschwulstmassen bis hart an die Fissura orbitalis superior.

Nach völliger Entfernung der Tumormassen ergaben sich folgende Begrenzungen des Wundbettes: oben: das Dach der Stirnhöhle, die in diesem Falle sehr geräumig war und als Recessus supraorbitalis weit lateral reichte.

In der Mitte: das knöcherne Nasenseptum, nach unten: der Boden des unteren Nasenganges beziehungsweise der Kieferhöhlenboden; nach links: die laterale Hälfte des Os zygomaticum; nach hinten: die Choane und die Ala magna ossis sphenoidalis. Nach Tamponade des Wundbettes exakte Hautnaht.

Der Wundverlauf war ein durchaus befriedigender und hatte die Pat., die bereits am folgenden Tage das Bett verließ und in den Lehnsessel gesetzt wurde, niemals Temperaturen über 37·2°.

Die Tamponade, die bei der Lidspalte herausgeleitet wurde, wurde vom dritten Tage an allmählich entfernt und blieb mit dem fünften Tage ganz fort. Die Wundhöhle wird mit schwachen Lapislösungen tuschiert, während sich die Pat. selbst mehrmals im Tage die Wundhöhle reinspült. Der gute Verlauf, namentlich die völlig fieberfreie Zeit der Rekonvaleszenz, ist meiner Überzeugung nach besonders der peroralen Tubage zuzuschreiben, durch die allein es möglich war, daß die Pat., ohne einen Tropfen Blut oder Speichel zu aspirieren, operiert werden konnte. Abgesehen von diesem Vorteil, der ja für die Pat. meist von durchaus vitalem Interesse ist, verläuft bei Anwendung der Tubage ein derartig schwerer Eingriff auch für den Operateur bequemer, da dieser weder mit dem lästigen Austupfen und Reinhalten der oberen Luftwege kostbare Zeit verliert, noch auch durch den Narkotiseur und das Narkoticum gestört wird, da dieser in ziemlicher Entfernung vom Operationsterrain bleibt und, abgesehen vom gleichmäßigen Aufpfropfen, bloß auf die Bewegungen des Narkosetrichters zu achten hat, der genau anzeigt, ob und wie tief der Pat. atmet. Ich möchte daher unter Hinweis auf diesen Fall der peroralen Tubage bei allen Eingriffen in der Mund- und Rachenhöhle das Wort reden und sie

Digitized by Google
Original from UNIVERSITY OF CALIFORNIA
Generated on 2019-10-24 13:38 GMT / http://hdl.handle.net/2027/uc1.b3252760
Public Domain in the United States, Google-digitized / http://www.hathitrust.org/access_use#pd-us-google

bei rhino-chirurgischen Eingriffen besonders empfehlen, wie dies von dieser Stelle aus von Dr. Marschik bereits geschehen ist. Andrerseits erinnert uns der Fall wiederum daran, bei der Entfernung von „Polypen", namentlich wenn sie heftig bluten, wie das ja hier der Fall gewesen sein soll, die histologische Untersuchung des entfernten Gewebes nicht zu verabsäumen, die uns vielleicht rechtzeitig über die wahre Ursache der Wucherung Aufschluß gibt und unser therapeutisches Handeln in die richtigere Bahn lenkt.

3. Dr. H. Stern stellt 1. ein Kind mit **Akappazismus** und 2. ein Kind mit **Adalterzismus** vor.

Diskussion.

Dr. F. Neumann: Nach Gutzmann existiert außer den drei angeführten Methoden noch eine Therapie des Akappazismus, das ist der Weg über das deutsche „ng" oder „nk".

4. Dr. Tschiassny stellt eine 27jährige Pat. der Klinik vor, bei welcher sich am linken unteren Nasengang ein elfenbeinweißes, knochenhartes, unbewegliches Gebilde findet, das, von einem Schleimhautsaum umrahmt, unschwer als ein Zahn zu erkennen ist. Der Pat. fehlen im Oberkiefer vier Zähne, und zwar der erste rechte Schneidezahn, wie die beiden linkseitigen und der linke Eckzahn. Einer der links fehlenden Zähne wurde vor mehreren Jahren extrahiert, über das Verbleiben der übrigen kann die Pat. keinen Aufschluß geben. Er erfolgt durch die von Doz. Holzknecht ausgeführten Röntgenbilder — Demonstration derselben. Das eine, eine Schädelprofilaufnahme, zeigt den Zahn, wie er den Nasenboden durchbohrend in die Nasenhöhle hineinragt. Der andere, ein Film des harten Gaumens, zeigt außer dem fraglichen Zahn noch die retinierten Keime weiterer zwei Schneidezähne.

Zähne in der Nasenhöhle oder Kieferhöhle sind wiederholt beobachtet und beschrieben worden. Es handelt sich dabei gewöhnlich um zwei Formen — entweder sind es invertierte oder überzählige Zähne. In dem vorgestellten Falle handelt es sich sicherlich nicht um einen überzähligen Zahn, das ergibt das Röntgenbild, denn nur die fehlenden Zähne werden durch dasselbe nachgewiesen, aber keiner mehr.

Über die die Versprengung des Zahnes verursachenden Momente läßt sich kaum etwas Bestimmtes sagen. Kahler hat seinerzeit als häufige Ursache Lues nachgewiesen und die Vermutung ausgesprochen, daß es sich auch in dem von Goethe in der Schweizer Reise beschriebenen Falle um Lues gehandelt haben dürfte. In dem vorgestellten Falle ist Lues mit Sicherheit auszuschließen.

Wohl aber gibt die Pat. an, im Alter von 7 Jahren ein Trauma erlitten zu haben — einen Sturz auf das Gesicht, welches zur Folge hatte, daß ihr Oberkiefer $^1/_2$ Jahr lang geschwollen war. Vielleicht handelt es sich hier um eine Folgeerscheinung dieses zur Zeit des Einsetzens der zweiten Dentition erlittenen Unfalles.

Der Zahn wird jedenfalls entfernt werden — Pat. gibt an, seit Jahren verschnupft zu sein —, und zwar in der Weise, daß von einem Denker-Schnitt aus vorerst die vorgelagerten knöchernen Teile reseziert werden.

Diskussion.

Privatdoz. Dr. Glas weist darauf hin, daß er einige solcher Fälle zu beobachten Gelegenheit gehabt hat. Darunter einen Fall, bei welchem ein in die

Digitized by Google
Original from UNIVERSITY OF CALIFORNIA
Generated on 2019-10-24 13:38 GMT / http://hdl.handle.net/2027/uc1.b3252760
Public Domain in the United States, Google-digitized / http://www.hathitrust.org/access_use#pd-us-google

Nase geratener Eckzahn bei einem Pat. eine schwere innere Erkrankung vorgetäuscht hatte. Der Pat., welcher an häufigem Brechreiz litt, brachte jeden Morgen eitrige Massen durch Brechbewegung heraus, welcher Zustand sich in relativ kurzer Zeit so verschlimmerte, daß Pat. unter dem Verdachte einer eitrigen Magenaffektion auf einer internen Klinik Aufnahme fand. Eine genaue innere Untersuchung ergab kein positives Resultat; doch konnte die vom Vortragenden durch Zufall ausgeführte rhinologische Untersuchung auf ein interessantes Moment hinweisen, welches zur Klärung der Diagnose beitrug. Es fand sich, wie die hintere Rhinoskopie ergab, zwischen hinterem Ende der unteren Nasenmuschel am Septum eingekeilt eine von eitrigen Borken umgebene Masse, die nach entsprechender Abcocainisierung von vorne her gepackt werden konnte und sich nach gründlicher Reinigung als die Krone eines invertierten, um 180° gedrehten und nach der Choane vorgedrungenen Eckzahnes erwies. Anamnestisch konnte als Wahrscheinlichkeitsursache dieser Zahnwanderung ein Trauma ermittelt werden. In der Krankengeschichte des Pat. fand sich kein diesbezüglicher Vermerk, da der erste Prämolaris an den zweiten Incision scharf ferngerückt war, wodurch die ursprüngliche Lücke völlig geschlossen erschien. Nach Extraktion des Zahnes aus der Nase verschwanden sämtliche sekundären Erscheinungen und Pat. konnte als geheilt entlassen werden. (Der Fall wurde vor Zeiten vom Vortragenden in der Wiener Gesellschaft der Ärzte vorgestellt.)

Dr. Tschiassny: Im Anschlusse an die Bemerkung des Herrn Dr. Glas möchte ich nur erwähnen, daß auch Fränkel seinerzeit in den Annalen der Charité einen Fall veröffentlicht hat, bei dem es sich ähnlich wie im Falle Glas um eine ganze Reihe von internen Leiden handelte, welche nach Extraktion eines in die Nasenhöhle versprengten Zahnes zum Abklingen gebracht werden.

5. Privatdoz. Dr. Emil Glas demonstriert einen Fall, bei welchem die **Pars lingualis der Tonsille** durch einen tertiär luetischen Prozeß derart an die Zungenbasis fixiert erscheint, daß die Tonsille zungenwärts völlig verzogen ist. Dieser Fall erscheint vor allem deswegen bemerkenswert, weil hier die Ausschälung der Tonsille mit Rücksicht auf die Zungenadhäsionen auf große Schwierigkeiten stoßen würde. Da nun gerade diese Partie (ebenso wie die der Fossa supratonsillaris angehörige Partie des oberen Poles) bei der Enucleation von besonderer Wichtigkeit ist, erscheint der Fall von besonderem Interesse (cf. die Bemerkungen zur Tonsillektomie.)

Diskussion.

Dr. Tenzer: Herr Dr. Weil hat in dankenswerter Weise das Thema der operativen Behandlung der Tonsillarerkrankungen (nichtmalignen oder spezifischen) Charakters zur Diskussion gebracht; es war dies um so naheliegender, als wir tatsächlich in den letzten Jahren neue operative Methoden kennen lernten, die, eingreifender als die Tonsillotomie, eine gewisse Klärung ihrer Stellung zu dieser erheischen. Da Herr Dr. Weil in seinen Ausführungen hauptsächlich auf die beiden von mir aus der laryngologischen Abteilung der Poliklinik über dieses Thema veröffentlichten Arbeiten Bezug nimmt, so gestatten Sie mir, dazu einige Worte zu sprechen.

Herr Dr. Weil fragt, „ob denn die bisherigen Methoden und Resultate (der Tonsillotomie) so unzulängliche seien; man habe sich ja bemüht, möglichst gründlich zu operieren; sollte das, was einst fast als Kunstfehler angesehen

Digitized by Google
Original from UNIVERSITY OF CALIFORNIA
Generated on 2019-10-24 13:38 GMT / http://hdl.handle.net/2027/uc1.b3252760
Public Domain in the United States, Google-digitized / http://www.hathitrust.org/access_use#pd-us-google

wurde (die Entfernung der Mandel) nun zur Regel werden?" Ich glaube, daß diese Ausführungen Dr. Weils insofern auf einem grundlegenden Irrtum basieren, daß er annimmt, daß die Tonsillotomie durch die radikalen Methoden überflüssig geworden sei.

Meine Herren, es liegt mir ferne, der altgeübten Tonsillotomie ihren Ruhm zu schmälern oder ihre segensreichen Wirkungen zu verkleinern; aber die radikalen Methoden sollen die Tonsillotomie nicht verdrängen, sondern dort zielbewußt wirken, wo die Tonsillotomie nur Unzulängliches leistet oder ganz versagt. Die radikalen Methoden eröffnen unserer Wirksamkeit ein Gebiet, wo wir früher die Hände in den Schoß legten oder nur Unvollkommenes schufen, kurz sie bedeuten einen Ausbau unseres chirurgischen Handelns.

Ich will zunächst versuchen, die Indikationen für die „Radikaloperation" klarzustellen, ehe wir die Chancen der einen oder anderen Methode besprechen. Aus praktischen Gründen möchte ich eine scharfe Trennung zwischen Erwachsenen und Kindern machen, da wir bei beiden verschiedene Krankheitsformen vorfinden.

Bei Erwachsenen sehen wir die einfache Hyperplasie der Tonsille relativ selten: meist haben wir es mit Pat. zu tun, die alljährlich, auch öfter im Jahr, die Qualen einer akuten fieberhaften Angina oder eines peritonsillaren Abscesses durchmachen und sich mit der Bitte an uns wenden, sie davon zu befreien. Wir finden in der krankheitsfreien Zeit oft scheinbar kaum veränderte, nur wenig aus der Mandelnische vorragende Tonsillen: erst ein Druck auf den vorderen Gaumenbogen, der massenhaft Eiter und infektiösen Detritus aus den Lakunen entleert, belehrt uns, daß sie sich in einem Zustande chronischer, eitriger Entzündung befinden, der meist latent verläuft, um im gegebenen Moment in Form von Anginen und deren Folgekrankheiten aufzuflackern.

Hier besteht eine ursächliche Indikation zur Ausschaltung der infektiösen Drüse aus dem Körper: ich wüßte nicht, wie man solchen Fällen durch die Tonsillotomie — und wäre sie noch so gründlich — beikommen kann; höchstens durch morcellierende Methoden, deren Erfolg wohl sehr vom Glück und Zufall abhängig ist; für diese Fälle kommt als souveräne Methode einzig die „Tonsillektomie" in Betracht.

Diesem Hauptindikationsgebiet der Tonsillen geselle ich als zweites jenes zu, bei dem die erkrankte Tonsille eine Allgemeininfektion des Körpers bewirkt. Es sind jene Fälle von Gelenksrheumatismus, kryptogenetischer Sepsis, Perityphlitis, Nephritis, fieberhaften Zuständen unbekannter Herkunft etc., für die neuere Forschungen und klinische Beobachtungen geneigt sind, die Ursache in einer Erkrankung der Tonsille zu suchen. Man mag darüber denken wie immer, ist man aber geneigt, eine tonsillare Ätiologie dieser Krankheiten anzuerkennen, dann kann nach chirurgischen Gesetzen bloß die Tonsillektomie als sichere Behandlungsmethode in Betracht kommen. Um zu rekapitulieren: Die Radikaloperation hat ihren Wirkungskreis dort, wo die strikte Forderung nach einer radikalen Entfernung des Organs besteht; nachdem diese Forderung durch die Tonsillotomie nicht erfüllt wird, so ist sie für diese Fälle nicht anwendbar; es ist ein falscher Schluß, wenn Dr. Weil erklärt, daß auch die Tonsillotomie bei entsprechender Anwendung ziemlich viel von der Mandel entfernen kann: es ist ganz gleichgültig, ob viel oder wenig entfernt wird; es handelt sich eben um die Ausschälung der ganzen Mandel mit ihrer Kapsel, und das kann die „Tonsillotomie" nicht; die Zufallsenukleationen mit dem Ton-

Digitized by Google
Original from UNIVERSITY OF CALIFORNIA
Generated on 2019-10-24 13:38 GMT / http://hdl.handle.net/2027/uc1.b3252760
Public Domain in the United States, Google-digitized / http://www.hathitrust.org/access_use#pd-us-google

sillotom, die wir ja alle schon beobachtet haben, kommen wohl nicht in Betracht. Und wäre das Prozentverhältnis der Sluderschen Operation noch so schlecht, so nimmt doch selbst Dr. Weil 57% gelungene Operationen an: diesen stehen 0% der Tonsillotomie gegenüber.

Daß, wie Dr. Weil meint, das Aussehen der Wunde und der Befund nach der Heilung bei einem Menschen, bei dem die eine Seite mit dem Mathieux, die andere Seite kunstgerecht mit dem Sluder operiert wurde, keine Differenz zeige, kann ich einfach nicht bestätigen.

Wie stehen die Verhältnisse bei Kindern? Solange wir das Sludersche Verfahren nicht kannten, schlossen wir Kinder von der Anwendung der Radikaloperation aus, da uns die prolongierte Narkose bei der Anwendung des chirurgischen Verfahrens — ohne diese ist es bei Kindern kaum möglich — zu gefährlich schien; bei der Sluderschen Operation fallen diese Bedenken weg, da der Eingriff nicht viel länger dauert als eine einfache Tonsillotomie. Es gelten also auch bei Kindern für die Radikaloperation dieselben Indikationen wie für Erwachsene, sie wird überall dort angezeigt sein, wo eine chronisch-eitrig erkrankte Tonsille zu lokalen oder Allgemeininfektionen des Organismus geführt hat (ganz besonders dann, wenn die Tonsillen klein, versenkt und für das Tonsillotom gar nicht zugänglich sind).

Nun zu jener Form von Mandelaffektionen, die bis jetzt unbeschränkte Domäne der Tonsillotomie war, bei der die Frage, ob einfache Abklappung oder gänzliche Ausschälung gewiß nicht leicht zu entscheiden ist: ich meine die einfache Hyperplasie der gesunden Mandel, die das Hauptkontingent der Mandeloperationen bildet.

Bei der Hypertrophie der Mandel sind die Krankheitserscheinungen bloß durch die Vergrößerung des Organes hervorgerufen; Behinderung des Atmens, des Sprechens, Schluckens, ferner die Schädigungen des Gehörorganes: es unterliegt gar keinem Zweifel, daß dieser Indikation der Beseitigung der Raumbehinderung durch die einfache Tonsillotomie vollkommen Genüge geleistet wird.

Für die Bevorzugung der Radikaloperation auch in diesen Fällen könnten zwei Momente angeführt werden: 1. Die Erfahrung, daß Tonsillen trotz genügender Abkappung wieder nachwachsen und wiederholt tonsillotomiert werden müssen. 2. Der gewiß anlockende Wunsch, durch eine radikale Entfernung ein für allemal jene Gefahren zu eliminieren, welche die Tonsille im Laufe des Lebens für den Besitzer mit sich bringt. Dem gegenüber wäre zu erwägen, ob wir das Recht haben, auf die Funktion der gesunden, wenngleich hyperplasierten Mandel zu verzichten.

Was den Vorwurf Dr. Weils betreffs des Fehlens einer genauen Statistik der Blutungen nach der Sluderschen Operation anlangt, will ich meine Mitteilungen dahin ergänzen, daß wir „ernste“ Blutungen nach dieser Operation bei Kindern überhaupt nicht gesehen haben: dabei verstehe ich unter „ernster“ Blutung jede, zu deren Stillung Kunsthilfe notwendig ist.

Bei erwachsenen Pat. dagegen hatten wir stärkere Blutungen nach der Operation in einer ganz beträchtlichen Zahl; ich möchte, wenngleich wir keine große Zahl operierter Erwachsener anführen können, wenigstens für diese fast die Hälfte annehmen; also fast 50% Blutungen; selbstverständlich ist die Angabe eines Prozentverhältnisses nur bei einer großen Zahl von Fällen wertvoll; doch vermieden wir nach den ersten Mißerfolgen bei Erwachsenen das Sludersche Verfahren und zogen die chirurgische Methode vor.

Digitized by Google
Original from UNIVERSITY OF CALIFORNIA
Generated on 2019-10-24 13:38 GMT / http://hdl.handle.net/2027/uc1.b3252760
Public Domain in the United States, Google-digitized / http://www.hathitrust.org/access_use#pd-us-google

Nun zur Lehre von der Arteria tonsillaris und der Theorie Otto Zuckerkandls.

Dr. Weil meint, auch ich sei den Beweis für die Ursache der schweren Blutungen nach Tonsillotomie schuldig geblieben; ja, diesen Beweis zu erbringen, war gar nicht meine Aufgabe und kann ich auch nicht.

Ich glaube nur Einiges dafür anführen zu können, daß die traditionelle Lehre Zuckerkandls auch nur auf schwachen Füßen steht und zumindest anfechtbar ist. Als ich mich seinerzeit anläßlich der Mitteilungen unserer Erfahrungen über die „Tonsillektomie" für das Gefäßgebiet der Tonsille interessierte, fand ich in der Literatur bloß die Arbeit Zuckerkandls, die sich damit eingehend befaßte; es fiel mir nicht ein, an seinen Angaben zu zweifeln; erst bei der Nachprüfung mittelst Injektionspräparate an der Leiche fand ich überraschenderweise Verhältnisse, die teilweise mit den Angaben Zuckerkandls in Widerspruch standen. Zuckerkandl beschreibt folgendes Verhalten der in die Mandel eintretenden Arterien.

„An der Kapsel der Tonsille konnte ich (Zuckerkandl) ein zweifaches Verhalten der Arterien beobachten: 1. Das Gefäß tritt an die Tonsille heran und durchbohrt in gerader oder schiefer Richtung die fibröse Wand, um in das Parenchym einzudringen: die Verbindung zwischen den peripheren Gefäßschichten und der fibrösen Kapsel ist eine innige.

2. Das Gefäß tritt an die Mandel, tritt aber nicht sofort durch die Kapsel, sondern legt sich an diese an und tritt erst nach Bildung mehrerer Schlingen und Windungen in die Mandel ein; auch in diesem Falle besteht eine innige Versitzung zwischen Gefäßhaut und Mandelhülle. Hat die Arteria tonsillaris die Kapsel passiert, so löst sich das etwa millimeterdicke Gefäß in ein Bündel fadenförmiger Äste auf. Die Tonsillararterie hat nach Passieren der pharyngealen Tonsillarwand zu existieren aufgehört —".

Dieses Verhalten der „Tonsillararterie" zur fibrösen Hülle der Mandel hält Zuckerkandl für das Zustandekommen von Blutungen für wichtig, und zwar aus folgendem Grunde: Wenn der Schnitt, der die Tonsille abträgt, in die Ebene der hinteren Tonsillarkapsel falle, so sei eine spontane Blutstillung nicht möglich, weil der innige Zusammenhang zwischen Gefäßwand und der derben fibrösen Tonsillarkapsel sowohl eine Retraktion als eine Kontraktion des Gefäßes verhindern; dieses wird gewissermaßen durch seine Anheftung an die Tonsille klaffend erhalten; bedenkt man die Größe des ausgespannten Lumens einer Tonsillararterie, so sei es klar, daß es, wenn auch nach längerer Dauer, zu schweren Erscheinungen von Entblutung kommen kann. Gegen diese Darstellung der Anheftung der Arterien an die Kapsel möchte ich das Urteil Meckls anführen, der dazu folgendes meint: „Jede Arterie, die durch festes Gewebe läuft, sei es durch schwieliges Bindegewebe, Knorpel, Knochen oder eine festgewebte Drüse, liegt in einer mit lockerem Bindegewebe gefüllten Röhre, das ist auch notwendig, indem jeder Pulsschlag eine Kontraktion des Gefäßes bewirkt, die unmöglich wäre, wenn die Arterie fest mit der Umgebung verwachsen wäre; die Muskeln dieser Arterie müßten atrophisch werden, was nie der Fall ist."

Ich konnte durch Injektion der Arteria carotis externa mit Teichmannscher Masse nach vorheriger Ligierung die feinsten Arterienzweigchen der Tonsille zur Ansicht bringen und zeige Ihnen hier fünf Präparate von erwachsenen Kindern; es ist auffallend, daß wir in keinem von diesen eine als selbständiger, millimeterdicker Stamm in die Tonsille eintretende Arteria tontillaris finden

Digitized by Google
Original from UNIVERSITY OF CALIFORNIA
Generated on 2019-10-24 13:38 GMT / http://hdl.handle.net/2027/uc1.b3252760
Public Domain in the United States, Google-digitized / http://www.hathitrust.org/access_use#pd-us-google

sondern wir sehen eine ganze Zahl von allerfeinsten, nur durch die Injektionsmasse sichtbar gemachten Arterienzweigchen an verschiedenen Stellen in die Mandel eintreten. Wir sehen dieses Verhalten an allen fünf aufs Geratewohl gewählten Präparaten: ich glaube, daß man nirgends den Eindruck hat, daß ein einziges Gefäß von halbwegs nennenswertem Lumen die Mandel durchbohre. Wenn das hier an den Präparaten ersichtliche Verhalten der Tonsillararterien das typische ist, so fällt damit die Theorie Zuckerkandls.

Die Mitteilung Weils, daß das seinerzeit von mir angeführte Verfahren eines russischen Arztes (Preobraschenski) zur Blutstillung nach Tonsillotomie (Andrücken eines mit Watte armierten Holzstäbchens, das der Patient zwischen den Zähnen fixiert, an die blutende Mandel) schon seit langer Zeit von ihm geübt werde, nehme ich hiermit dankend zur Kenntnis.

Dozent Dr. Emil Glas: Da ich bisnun über 160 Ausschälungen der Mandel (Enukleationen) vorgenommen habe und eine nicht geringe Anzahl von Tonsillektomien bei Kindern mit dem Sluder-Ballenger-Instrumente ausgeführt habe, seien mir einige Bemerkungen über Erfahrungen gestattet, die ich aus diesem reichen Materiale gewonnen habe. Zunächst bin ich zur Überzeugung gekommen, das Sludersche Instrument nur bei Kindern in Anwendung zu bringen, die regelrechte chirurgische Tonsillenausschälung als die bei Erwachsenen auszuführende Tonsillenoperation zu betrachten. Und zwar aus folgendem Grunde: Die Hauptindikation für die Radikaloperation der Tonsille bei Erwachsenen ist der rezidivierende Halsabsceß. Durch solche Peritonsillitiden sind aber zumeist solche Verwachsungen zustande gekommen, daß eine regelrechte Lösung dieser Adhäsionen vor der Enukleation vorgenommen werden muß, welche Prozedur nur durch die chirurgische Ausschälung möglich ist. Bei Kindern wird die Tonsillektomie vorzüglich wegen der Hypertrophie gemacht, um den bei der Tonsillotomie vorkommenden Rezidiven vorzubeugen, und hier erweist sich das Sludersche Instrument als vorzüglich. Natürlich steht es fest, daß wir mit unseren Tonsillotomen nicht selten die ganzb Tonsille mit der Kapsel herausbekommen, dieser Erfolg ist aber zumeist Zufall (während er bei dem neuen Instrument Absicht ist). Im übrigen steht es derzeit noch gar nicht fest, ob die totale Mandelentfernung bei Kindern rationell ist, weshalb die Hypertrophie der Tonsillen allein noch nicht allgemein als Indikation zur Tonsillektomie angesehen werden kann. Aber auch für die Anhänger des konservativen Verfahrens gibt es Fälle, in welchen man praktischerweise das Sluder-Ballengesche Instrument verwendet. Es sind das jene, bei denen die Gaumenbögen stark vorspringen, so daß man durch das Tonsillotom nur minimale Stücke der Tonsille, und zwar die prominenten, wegoperiert. Die in der Nische gelegene Hypertrophie bleibt. Für diese Fälle wird auch der Tonsillotomanhänger zum Sluder greifen müssen, um einen Erfolg zu erzielen. (In Parenthese sei bemerkt, daß diese Operation beiderseits nur von einem Bimanuellen gut ausgeführt werden kann, da das Instrument in die rechte Nische mit der rechten Hand, in die linke mit der linken Hand geführt werden soll.)

Nun noch einige Worte über die bei Erwachsenen auszuführende Tonsillektomie. Indikationen: Rezidivierende Abscesse, chronische Tonsillitiden, Mandelsteine, mit Anginen beginnende Rheumatismen, Bakteriämie, kryptogenetische Sepsis. Auf Grund meiner Erfahrungen ist die Operation am besten auf folgende Weise und mit diesen (demonstrierten) Instrumenten aus-

Generated on 2019-10-24 13:38 GMT / http://hdl.handle.net/2027/uc1.b3252760
Public Domain in the United States, Google-digitized / http://www.hathitrust.org/access_use#pd-us-google
Digitized by Google
Original from UNIVERSITY OF CALIFORNIA

zuführen, welche eine exakte und tadellose Operation ermöglichen und andrerseits die Operationsdauer auf ein Minimum reduzieren (Durchschnittszeit etwa vier Minuten). Das wichtigste Boettchersche Instrument ist dieser kleine, von mir modifizierte doppelzinkige Haken zur Fixation und Heraushebelung der Tonsille. Es ist der beste Fixator, welcher auch kleine, geschrumpfte, tief in der Nische verborgene Tonsillen schön herauszuhebeln vermag, sehr wenig einnimmt, niemals durchreißt und bequem nach allen Seiten gehalten werden kann. Er ist viel leichter und besser als die anderen Faßzangen, wie sie von Halle, Brüning, Richards u. a. angegeben worden sind. Nach Injektion Schleichscher Lösung Nr. 2, der 3 Tropfen Adrenalin zugesetzt sind, in die Arcus palatoglossus et pharyngus, wartet man einige Minuten, fixiert hierauf die Tonsille mit diesem Doppelhäkchen, zieht sie heraus und löst nun die Adhäsionen der Umgebung, sei es mit dem Freerschen Elevator, sei es mit Boettchers Schere, die einer Cowperschen Schere ähnlich ist, nur daß ihre Seitenkanten geschärft sind. Hierauf kommt der Hauptteil des Eingriffes, Abtragung der allseits befreiten Mandel mittelst Erhardtscher Schlinge. Diese Schlinge hat sich mir unter allen Schlingen und Tonsillenschnüren am besten bewährt und auf dieses Instrument führe ich es zum großen Teile zurück, niemals eine stärkere Blutung gehabt zu haben. Auch in jenen Fällen, in denen es schwer ist, die Tonsille dünn zu stielen, arbeitet diese Schlinge tadellos, indem sie den Stiel langsam, allmählich, aber sicher abklemmt, ohne irgendwie zu reißen. (Bitte diesbezüglich meine Publikation einzusehen.) Auf diese Weise ausgeführt, erweist sich die Tonsillektomie bei Erwachsenen als eine ganz ausgezeichnete und gefahrlose Operation, welche sicher unter bestimmten Indikationen glänzende Erfolge aufzuweisen hat, über die das alte Morcellement der Tonsille nur in geringem Grade verfügt. Bleibt irgendwo ein Inselchen tonsillaren Gewebes zurück, so wird es mittelst einer runden, conchotomartigen Zange entfernt. Aufblasen von Orthoform, Gurgeln mit H_2O_2, kalte, flüssige Kost, Eispillen.

6. Dr. Weil demonstriert im Anhange zu seinem Vortrage mehrere **Mandelpräparate:** 1. zwei mittelgroße Mandeln eines 4jährigen Kindes, die er vor 5 Jahren mit Mathieu entfernt hatte, beide vollständig mit der ganzen Kapsel; die Eltern hatten das Spirituspräparat aufbewahrt; 2. zwei große Tonsillen eines 9jährigen Kindes, vor einigen Tagen operiert, die rechte mit Ballenger, die linke mit Mathieu, beide mit der ganzen Kapsel; die erstere zeigt eine zackige, mit kleinen Gewebsfetzen bedeckte Wundfläche, die letztere eine glatte Fläche mit scharfem Schnittrande und einem großen Gefäßlumen; die Blutung war beiderseits ziemlich stark, stand aber spontan. 3. Die vor einigen Wochen mit Mathieu entfernte rechte Mandel eines 4jährigen Knaben; es sind die unteren zwei Drittel der Kapsel daran und man sieht dort drei größere Gefäßlumina. Das Kind wurde 2 Stunden nach der im Kaiser Franz Josef-Ambulatorium ausgeführten Operation wegen massenhaften Bluterbrechens zum Vortragenden gebracht und die Blutstillung nahm volle zwei Stunden in Anspruch; das Kind hatte blühend ausgesehen und das Blut zeigte vollkommene Gerinnung.

Diskussion.

Prof. Dr. M. Hajek: Ich möchte mit meinen Erörterungen über Tonsillektomie gleich an das vom unmittelbaren Herrn Vorredner Gesagte anschließen. Ich hege nicht den geringsten Zweifel, daß die von ihm benutzten

Digitized by Google
Original from UNIVERSITY OF CALIFORNIA
Generated on 2019-10-24 13:38 GMT / http://hdl.handle.net/2027/uc1.b3252760
Public Domain in the United States, Google-digitized / http://www.hathitrust.org/access_use#pd-us-google

und gerühmten Instrumente alle ihren Zweck erfüllen, möchte aber nicht glauben, daß dieselben anderen bisher gebrauchten Instrumenten in wesentlichen Punkten überlegen sind. Es kommt schließlich darauf an, mit welchen Instrumenten man sich eingeübt hat, und fast Jeder, der Tonsillektomien ausgeführt hat, verfügt über seine eigenen Lieblingsinstrumente. Was speziell den Gebrauch einer besonders starken, sicher funktionierenden Schlinge betrifft, so ist dieselbe meines Erachtens entbehrlich. Ich halte es für wichtig, daß die Tonsille auch am unteren Pol vollkommen auspräpariert wird, so daß nur eine sehr dünne Brücke zum Durchtrennen mittelst der Schlinge übrig bleibt. Früher, als ich dies nicht getan, versagte zuweilen auch die kräftigste Schlinge, gegenwärtig genügt mir jede einfache Schlinge, welche wir bei Operation der Nasenpolypen benutzen; zuweilen gelingt die Entfernung der Tonsille auch ohne Anwendung der Schlinge.

Wenn ich die Frage der Tonsillektomie richtig begreife, dann steht die Sache, wie ich glaube, folgenderaßen: Es ist unleugbar, daß bei wiederholten Anginen und an letztere sich anschließenden Infektionen des Organismus die Tonsillektomie indiziert ist und hierbei fraglos viel mehr leistet als die früher geübte Tonsillotomie und Morcellement des Tonsillenparenchyms. Es dreht sich nun hauptsächlich darum, ob die Blutungen nach Tonsillektomien besonders häufig und in schwerer Form auftreten. Denn diese letzte Frage ist das einzige Moment, welches als Kontraindikation aufgefaßt werden könnte. Die bisherige Statistik läßt die Gefahr einer Blutung sehr gering erscheinen. Aber sie kann vorkommen, das läßt sich nicht leugnen.

Wenn der unmittelbare Herr Vorredner noch keinen eigenen Fall erlebt hat und dieses günstige Resultat zugunsten seines Instrumentariums deuten will, kann ich dem nicht zustimmen.

Ich habe bei den ersten nahezu 200 ausgeführten Tonsillektomien keinen Fall von Blutung gesehen und dann in relativ kurzer Zeit zwei Fälle von recht intensiver Blutung, und zwar ebenfalls nur bei Erwachsenen, wie Herr Dr. Tänzer gesehen. Das Punctum saliens der ganzen Frage ist somit: Welche Methoden besitzen wir, um eine eventuell stärkere Nachblutung zu stillen?

Ich muß gestehen, daß ich durch die nach Tonsillektomie und schon früher nach Tonsillotomie gewonnene Erfahrung, das Schreckliche der Folgen einer Tonsillarblutung verlernt habe. Ich will von vornherein bemerken, um Mißverständnissen vorzubeugen, daß ich auf Grund dieser Erfahrung durchaus nicht behaupten kann, es müsse die Blutstillung in allen folgenden Fällen ebenso einfach und sicher gelingen, wie dies in meinen Fällen vor sich ging. Aber immerhin ist es beachtenswert, daß ich selbst früher in einer Tonsillarblutung eine der schrecklichsten Komplikationen gesehen habe, seitdem ich indes zielbewußt an die Stillung der Nachbehandlung herangetreten bin, nicht mehr Grund habe, pessimistisch zu sein.

Diese zielbewußte Methode besteht in folgendem: Vorerst menge ich bei der submukösen Injektion behufs Tonsillektomie kein Adrenalin dem Novocain bei, da eine eventuelle Blutung während oder unmittelbar nach der Operation weniger unangenehm als eine spätere ist, aus dem einfachen Grunde, weil, solange der Pat. noch anästhetisch ist, alle behufs Blutstillung notwendigen Manipulationen leichter gelingen als später, wenn der Kranke wieder empfindlich geworden ist und der Rachen lebhafte Reflexe aufweist. Nach jeder Operation soll die Wunde revidiert werden, ob es nicht an einzelnen Stellen stärker

Digitized by Google
Original from UNIVERSITY OF CALIFORNIA
Generated on 2019-10-24 13:38 GMT / http://hdl.handle.net/2027/uc1.b3252760
Public Domain in the United States, Google-digitized / http://www.hathitrust.org/access_use#pd-us-google

blutet. Ist dies der Fall, so soll nach Abtupfen der Wunde festgestellt werden, welche Stelle beiläufig blutet. Wenn die blutenden Stellen an den Gaumenbögen sich befinden, dann ist es das einfachste, einen oder zwei Péans anzulegen. Die Blutung steht sofort. Löst auch das Anlegen der Péans im Moment des Anlegens heftige Würgbewegungen aus, der Kranke beruhigt sich sehr rasch, wenn die Péans ruhig liegen. Aber auch bei einer später auftretenden Nachblutung, wenn der Kranke nicht mehr anästhetisch ist, ist derselbe Vorgang am Platze. Die Blutcoagula müssen aus der Tonsillennische weggeräumt werden, selbst auf die Gefahr hin, daß es vorübergehend stärker bluten sollte. Man muß beiläufig sehen, woher es blutet: das sinnlose Herumfassen aufs Geratewohl hat keinen Sinn. Gelingt es, mit den Péans die blutenden Stellen en masse zu fassen, und dies ist bei Blutung aus den Gaumenbögen stets der Fall, dann steht die Blutung sofort und da hat man zuvörderst Zeit, sich des weiteren zu besinnen. Bei Blutungen, deren man sofort nach der Tonsillektomie gewahr wird, soll man ohneweiters die gefaßten Stellen des Gaumenbogens umstechen. Die ganze Sache ist das Werk von wenigen Sekunden, wenn man einen recht langen Nadelhalter und eine entsprechend gekrümmte Nadel anwendet. So verfuhr ich in einem Falle von Tonsillektomie, wo es nach Beendigung der Tonsillektomie von der unteren Partie des vorderen Gaumens spritzte, der Kranke hatte nicht die geringste Idee, daß eine ernste Komplikation im Anzuge war. Umständlicher ist natürlich die Umstechung, wenn längst nach Ablauf der Anästhesie die Blutung auftritt, wenn der Kranke bereits viel Blut verloren hat, Blut erbricht und infolge der Ohnmachtsanwandlung jede Manipulation enorm erschwert wird. Aber wichtig ist es, die Blutung nicht so lange anstehen zu lassen, was gewöhnlich dadurch geschieht, daß eine oder zwei mindere Nachblutungen vorübergehend aufgehört haben, bis dann eine um so intensivere Blutung den Kranken in eine sehr prekäre Lage gebracht hat. Mit Geduld und Ausdauer kommt man auch hier zum Ziele. Ich habe auch zwei Fälle beobachtet, in welchen die Blutung nicht von den Gaumenbögen, sondern in der Nische zwischen den Gaumenbögen ihren Ursprung genommen hat. Es waren Blutungen, die nach regelrechter Tonsillotomie von anderer Seite aufgetreten sind. Besonders in einem der Fälle war schon hochgradigste Anämie eingetreten: der Kranke fiel von einer Ohnmacht in die andere, es mußte an dem tiefgelagerten Kopfe manipuliert werden. In diesen Fällen fixierte ich zuerst den vorderen, dann den hinteren Gaumenbogen durch je einen tief durchstochenen dicken Seidenfaden, zog die beiden Gaumenbögen auseinander, sah die blutenden Stellen, konnte dieselben jedoch mittelst Péans nicht fassen. In beiden Fällen legte ich einen fest gewickelten Jodoformgazetampon in die Tonsillarnische, knüpfte darüber die beiden Gaumenbögen, die Blutung stand; die Gaumenbögen werden dann noch durch je zwei Paar Seidenfäden über den Tampon fest geschlossen. Sind einmal auch nur ein paar Fäden festgeknüpft und der Tampon in der richtigen Lage, dann kann man noch zur ausgedehnten Annäherung der Gaumenbögen an Fäden versicherte Klammern benutzen.

All das, was ich erwähnt habe, entspricht vollkommen gebräuchlichen und daher durchaus nicht neuen chirurgischen Gepflogenheiten. Sie sind eigentlich selbstverständlich. Aber es ist in unserem Spezialfach nicht das erste Mal, daß allgemeine chirurgische Prinzipien nur allmählich und erst nach langer Zeit zu ihrem Rechte gelangen.

Generated on 2019-10-24 13:38 GMT / http://hdl.handle.net/2027/uc1.b3252760
Public Domain in the United States, Google-digitized / http://www.hathitrust.org/access_use#pd-us-google
Digitized by Google
Original from UNIVERSITY OF CALIFORNIA

Sitzung vom 12. Juni 1912.

(Offizielles Protokoll.)

Vorsitzender: Prof. Koschier.
Schriftführer: Dr. O. Hirsch.

Prof. Réthi teilt mit, daß die Wiener Laryngo-rhinologische Gesellschaft an die Krainer Gesellschaft der Ärzte in Laibach anläßlich des 50jährigen Bestandes derselben ein Begrüßungstelegramm abgesendet hat.

1. Dr. Hutter demonstriert einen 12jährigen Knaben aus dem Ambulatorium Prof. Hajek mit mäßiger Auftreibung der rechten Wange und seit mehreren Wochen bestehender Verlegung der rechten Nase. Die Untersuchung stellt knöcherne Auftreibung des Proc. alveol. des rechten Oberkiefers im medialen Anteil fest; die Oberfläche fühlt sich leicht höckerig an, die Weichteile darüber sind intakt. In der rechten Nase erscheint der untere Nasengang von einer von der lateralen Wand und dem Nasengang ausgehenden Knochenausladung erfüllt, wodurch die untere Muschel gehoben und septumwärts gedrängt wird. Hierdurch ist auch der Meatus communis im basalen Anteil verlegt, so daß eine Sondierung zur Konstatierung der Tiefenausdehnung des Knochenvorsprunges unmöglich ist. Mittelst der Rhinoscopia post. erkennt man aber, daß derselbe nicht bis zur Choane reicht. Das Röntgenbild (Dr. Dohan) zeigt nun starke Verdunkelung im Bereich der rechten Kiefer- und Nasenhöhle. Man kann daraus schließen, daß keine Cyste mit Vorwölbung des Knochens vorliegt, sondern neugebildete Knochensubstanz, die zur Verengung oder vollständigen Verödung der Kieferhöhle geführt hat. Da ein vom Knochen oder Periost ausgehender maligner Tumor, etwa ein Sarkom, nach dem ganzen Aussehen des Pat. und dem relativ langsamen Wachstum der Auftreibung ziemlich ausgeschlossen erscheint, dürfte es sich hier um eine **Hyperostose** des rechten Oberkiefers handeln. Hierfür spricht auch die Ähnlichkeit des Falles mit einem vor zwei Jahren hier vorgestellten Fall von beiderseitiger Hyperostose mit starker Beteiligung des rechten Oberkiefers, wobei es noch zur Auftreibung des Processus nasalis kam und das Radiogramm die Einengung beider Kieferhöhlen nachwies.

Was die Ätiologie anlangt, so ist ein nachweisbares Trauma hier nicht vorausgegangen, hingegen war wenige Monate vor der Geburt des Knaben eine luetische Infektion des Vaters erfolgt, und vor allem ist das Ergebnis der Wassermannschen Blutprobe ein positives, so daß man annehmen muß, es liegt hier frühzeitig akquirierte oder kongenitale Lues vor, obwohl sich sonstige unverkennbare Zeichen hierfür am Körper des Pat. nicht vorfanden. Es wurde infolge dessen bereits eine antiluetische Behandlung eingeleitet, doch könnte auch ein resultatloser Verlauf, wenn es bereits zur Knochenneubildung gekommen ist, nicht gegen den wahrscheinlichen Zusammenhang mit Lues sprechen. Ähnlich verhielt es sich auch in dem bereits erwähnten, vor zwei Jahren beobachteten Falle. Hier fiel die zur Kontrolle wiederholte Wassermannsche Probe beide Male positiv aus, die spezifische Behandlung (Jod, Quecksilber, Salvarsan) änderte nichts an den Knochenauftreibungen; trotzdem schien Vortragendem die syphilitische Ätiologie nicht zweifelhaft, da man ja die relativ häufige Lokalisation spätluetischer Prozesse im Periost kennt.

Die Frage des Zusammenhanges derartiger Hyperostosen mit Lues ist deshalb von großem Interesse, weil Virchow seinerzeit für Leontiasis ossea, bei der es zu exzessiver Hyperostosenbildung an Gesichts- und Schädel-

Digitized by Google
Original from UNIVERSITY OF CALIFORNIA
Generated on 2019-10-24 13:38 GMT / http://hdl.handle.net/2027/uc1.b3252760
Public Domain in the United States, Google-digitized / http://www.hathitrust.org/access_use#pd-us-google

knochen kommt, diese Ätiologie streng negiert hat; die späteren Beobachter von Fällen isolierter oder ausgebreiteter Hyperostosen haben zumeist auf Grund negativer Anamnese oder Erfolglosigkeit der spezifischen Therapie sich dieser Anschauung angeschlossen. Diese Fälle fielen allerdings in die Zeit, bevor die Wassermannsche Methode bekannt war, nur Kahler konstatierte bei einem vor 2 Jahren publizierten Falle von Hyperostosis maxill. negativen Wassermann. Doch schon 1906 stellte B. Fraenkel einen Pat. vor, bei dem diffuse Hyperostosen am Gesicht auf Hg-Behandlung bedeutend zurückgegangen waren, und knüpfte daran die Mahnung, in solchen Fällen die Möglichkeit eines luetischen Ursprungs nicht außer acht zu lassen. Die eben besprochenen zwei Beobachtungen des Vortragenden scheinen auch darauf hinzuweisen, daß vielleicht eine größere Anzahl derartiger Fälle in die Kategorie luetischer Erkrankungen fällt, als bisher angenommen wurde.

2. Privatdozent Dr. Fein stellt 2 Fälle von Tumoren des Nasenrachens vor, ein 16jähriges Mädchen mit einem **Spindelzellensarkom,** das weit nach rückwärts in den oralen Teil des Rachens reicht, und eine 41jährige Frau mit einem **Rundzellensarkom,** das trotz Radiumbestrahlung weiterschreitet und bereits Metastasen in den regionären Drüsen gesetzt hat.

Diskussion.

Privatdozent Dr. Glas betont die Wichtigkeit differentialdiagnostischer Momente der Tumoren dieser Gegend gegenüber Peritonsillarabscessen, da eine Fehldiagnose zu unliebsamen, manchmal schweren Blutungen Veranlassung geben kann. So erinnert sich Glas eines Falles, wo ein 2jähriges Kind schwer blutend von einer anderen Klinik auf die Chiarische gebracht wurde, wo die Diagnose eines Sarkoms der Tonsillargegend gestellt werden konnte. Dort war mit Rücksicht auf die starke Schwellung jener Gegend, verbunden mit starkem Vorgetriebensein des Gaumenbogens, die Diagnose Peritonsillarabsceß gestellt worden, worauf eine Incision gemacht wurde, welche diese schwere Blutung veranlaßte. Außer dieser Gefahr bei Fehldiagnose ist auch nicht der eventuell konsekutiven Sepsis bei Tumoren dieser Gegend nach Tiefenincision zu vergessen, wie jener von Chiari beschriebene Fall zeigt, wo eine Probepunktion in eine retropharyngeale Struma zur Sepsis führte. Eine genaue Inspektion der Schwellung wird im Zusammenhang mit der Anamnese die Diagnose immer einwandfrei zu stellen ermöglichen.

Prof. Hajek: Ich habe schon vor 19 Jahren in den Laryngo-rhinologischen Mitteilungen einen Fall von erweichtem Sarkom des weichen Gaumens veröffentlicht, in welchem Pseudofluktuation vorhanden gewesen ist. Obwohl die langsame Entstehung und der Mangel an Ankylostoma gegen eine Absceßbildung sprach, eröffnete ich die fluktuierende Stelle. Es entstand eine besorgniserregende Hämorrhagie, welche nur dadurch gestillt werden konnte, daß man die mit Gaze tamponierte Höhle durch Nähte schloß. Der Mangel an Ankylostoma ist diagnostisch entscheidend.

Privatdozent Dr. Fein (Schlußwort): Es ist selbstverständlich, daß in Fällen von glatten Tumoren im oralen Teil des Rachens auch an Aneurysmen und Abscesse gedacht wird. In unserem Falle kann dem Erfahrenen aber ein Irrtum kaum unterlaufen. Denn einerseits zeigt die Geschwulst im nasalen Rachenraum die charakteristische lappige Oberfläche eines Neoplasmas, andrerseits gibt sie weder das Gefühl der Fluktuation noch auch der Pseudofluktuation. Trotzdem habe ich zur Vorsicht zuvor eine Punktion ausgeführt, welche

Digitized by Google
Original from UNIVERSITY OF CALIFORNIA
Generated on 2019-10-24 13:38 GMT / http://hdl.handle.net/2027/uc1.b3252760
Public Domain in the United States, Google-digitized / http://www.hathitrust.org/access_use#pd-us-google

natürlich ein negatives Ergebnis hatte, bevor ich die Probeexcision vorgenommen habe. Gewiß ist es die primitivste Regel, das Vorhandensein von Blut oder Eiter als Inhalt der Geschwulst vor einem größeren Eingriff auszuschließen.

3. Privatdozent Dr. Emil Glas demonstriert ein **13 *cm* langes Stück eines Schrötterschen Hartgummirohres,** das er mittelst Tracheofissur aus der Trachea und dem rechten Bronchus eines sechsjährigen Kindes entfernt hatte.

Das Kind litt an einer starken postdiphtheritischen Stenose mit stark prominenten subglottischen Wülsten, weswegen es zwecks chronischer Dilatation im Karolinen-Kinderspital bougiert wurde. So auch am 12. Juni, wo ein Rohr Nr. 0 mit 3 und 5 *mm* Durchmesser zwischen die Stimmbänder vorgeschoben wurde. Einige Minuten darauf war der Schaft des Rohres durchgebissen und das distale Stück verschwand völlig. Gleichzeitig kam es zu schweren Stenosenerscheinungen, ohne daß die Stimme des Kindes irgendwelche Änderung erfuhr. Als Vortragender das Kind zu sehen bekam, was etwa 10 Minuten nach dem Ereignis geschah, riet er zu sofortiger Vornahme der Tracheotomie in der Erwartung, daß man so auf den Fremdkörper stoßen würde. Dieselbe wurde von Primarius Knoepfelmacher ausgeführt, während alles zur Tracheoskopie vorbereitet wurde. Der Luftröhrenschnitt hatte den gewünschten Erfolg, indem man das Rohr zu Gesicht bekam, ohne jedoch eine Entfernung desselben vornehmen zu können. Man sah nur den mittleren Teil und konnte eine Luxierung dieses Körpers nicht herbeiführen. Eine kleine Kanüle wurde neben der Bougie in die Öffnung eingelegt, worauf eine relativ ruhige Atmung eintrat. Nun dachte Vortragender an die tracheoskopische Untersuchung, wobei er sich eines 7 *mm* breiten Rohres bediente, konstatierte jedoch eine derartig starke Anschwellung der subglottischen Wülste, daß ein Vordrängen des Rohres unmöglich gewesen wäre. Darum wurde im Anschluß an die Tracheotomie die Tracheofissur gemacht, i. e. der Schnitt in der Medianlinie nach gründlicher Abpräparierung des prätrachealen Gewebes verlängert und nun vorsichtig mittelst Kornzange eine Subluxierung des Rohres in den rechten Bronchus vorgenommen und dann das Rohr mit seinem prorimalen Teile voran herausgehoben. Bei epikritischer Beleuchtung des Falles erscheint, auch wenn keine Tracheotomie aus vitaler Indikation vorhergegangen wäre, die Tracheofissur allein indiziert, weil es sich bei diesem 13 *cm* langen Fremdkörper um eine harte, nur wenig biegsame Röhre handelte, welche mittelst des starren Systems des Tracheoskops nur mit Gefährdung der trachealen Wandteile hätte herausbefördert werden können. So erscheint die Tracheoskopie mit Rücksicht auf die Größe und Härte des Fremdkörpers in diesem Falle kontraindiziert. Glas erinnert an einen von Hajek im „Archiv“ beschriebenen Fall abgeglittenen Zinnbolzens, der tracheoskopisch, aber von der Tracheotomieöffnung aus, entfernt werden konnte. Er glaubt, daß der heute vorgestellte Fall wohl den größten der in bronchiotracheales Gebiet geratenen Fremdkörper repräsentiert und betont, daß vielleicht die Angewöhnung des Kindes an enge Luftwege (lange postdiphtheritische Behandlung) die primäre Suffokationsgefahr herabzumindern vermocht hat.

Diskussion.

Dr. Weil frägt, ob denn keine Schutzapparate gegen das Abbeißen dieser dünnen Bougies existieren; er selbst hat vor vielen Jahren eine solche kleine

Digitized by Google
Original from UNIVERSITY OF CALIFORNIA
Generated on 2019-10-24 13:38 GMT / http://hdl.handle.net/2027/uc1.b3252760
Public Domain in the United States, Google-digitized / http://www.hathitrust.org/access_use#pd-us-google

Vorrichtung zum Schutze der Oesophagusbougies bei der Strikturenbehandlung anfertigen lassen.

Dr. Tschiassny: Daß ein zu Untersuchungszwecken — zwar nicht in die Trachea, sondern in den Oesophagus — eingeführtes Rohr zum Fremdkörper wurde, ist auch mir einmal passiert. Es handelte sich um einen Soldaten, der mit der Angabe, sein Gebiß geschluckt zu haben, die Klinik aufsuchte. Ich machte die Oesophagoskopie, wobei sich folgendes ereignete: Bei der Einführung des Verlängerungsrohres löste sich unbemerkt — jedenfalls muß sich vorher die Schraube gelockert gehabt haben — das Hauptrohr vom Griff und verschwand. Es war gerade noch das Rohrende mit der Fingerspitze palpabel. Ich machte sofort Extraktionsversuche mit Kornzange, Fremdkörperpinzette, Brünings Nadelhalter und noch anderen Instrumenten — vergebens. Der Fremdkörper, und als solchen mußte ich das Oesophagoskopierohr nunmehr auffassen, war auf diesem Wege nicht zu extrahieren. Nach vielen mißglückten Versuchen schraubte ich den Untersuchungstisch, auf dem der Pat. lag, in eine annähernd vertikale Lage, so zwar, daß der Pat. sozusagen auf den Kopf gestellt war. Sofort glitt, dem Gesetz der Schwere folgend, das Rohr nach abwärts und war dann leicht zu entfernen.

Dr. Koschier: Es ist selbstverständlich, daß, wenn man einmal die Tracheotomie gemacht hat und den Fremdkörper in der Trachea liegen sieht, denselben auf diesem Weg auch herausnimmt. Die Vergrößerung des Tracheotomieschnittes um 2—3 *cm* spielt doch keine Rolle, ist vielmehr eine viel einfachere Sache als die Tracheoskopie vom Munde aus.

Privatdozent Dr. Glas: Auf die gestellten Anfragen teile ich mit, daß bei der Tracheotomie nur ein Stück des Rohres zu sehen war, ohne daß man ein Ende desselben hätte einstellen können. Ferner betone ich, daß sonst die Rohre mit einem Stücke Weichgummi versehen sind, der zwischen die Zahnreihen zu liegen kommt und ein Durchbeißen unmöglich macht. Auf die Bemerkung des Herrn Prof. Koschier möchte ich erwidern, daß ich, erst nachdem eine Luxierung des Stückes von der Tracheotomieöffnung unmöglich war, an die tracheoskopische Untersuchung ging und selbst betont habe, daß die epikritische Betrachtung die Tracheofissur als allein indiziert erscheinen ließ. Der ursprüngliche Gedanke war der, ob man nicht vielleicht ohne weitere Spaltung der trachealen Wand den Fremdkörper auf tracheoskopischem Wege entfernen könnte.

4. Dr. Marschik demonstriert:

a) Einen Fall von **Sinusitis frontalis bilateralis acuta** mit Gangrän der Schleimhaut. Radikaloperation. Heilung.

Der 26jährige Pat. war 2 Tage vorher unter sehr heftigen Kopfschmerzen und hohem Fieber erkrankt. Vortragender konstatierte leichtes Ödem mit Ptosis des rechten oberen Lides, nahm den Pat. zur Beobachtung auf die Klinik auf und ging am ersten Tage konservativ vor: Resektion des vorderen Endes der kolossal ödematösen mittleren Muschel und Ausspülung der profus eiternden Kieferhöhle. Als am nächsten Tage die Temperatur wieder über 39° stieg, die Kopfschmerzen nicht geschwunden waren, führte er in der Nacht noch die Radikaloperation aus. Und zwar eröffnete er zuerst die rechte Stirnhöhle. Hier war es trotz der erst 2 Tage dauernden Erkrankung bereits zu Gangrän der Schleimhaut gekommen, welche in nekrotischen, schwärzlich-graugrünen Fetzen abgelöst in der im übrigen sehr geräumigen Stirnhöhle lag. Das Septum interfrontale war bereits nekrotisch, grauschwärzlich erscheinend,

Digitized by Google
Original from UNIVERSITY OF CALIFORNIA
Generated on 2019-10-24 13:38 GMT / http://hdl.handle.net/2027/uc1.b3252760
Public Domain in the United States, Google-digitized / http://www.hathitrust.org/access_use#pd-us-google

auch die Hinterwand war an einer Stelle verfärbt. Es wurde daher von der Bildung einer Spange abgesehen und Vorder- lund Unterwand totaliter entfernt, Siebbein- und Keilbein ausgeräumt; von letzterem war nur das vordere Siebbein miterkrankt. Nach Entfernung des nekrotischen Septum interfrontale quoll dünner, seröser Eiter aus der linken Stirnhöhle und man sah nun diese, trotz Fehlens jeglicher subjektiver Erscheinungen, fast in demselben Zustand schwerster nekrotisierender Entzündung. Vortragender versuchte nun mit Glück die von Grünwald zuerst angegebene, von Kahler für die Killiansche Operation angewandte und modifizierte sogenannte septale Operation in Verbindung mit der Killianschen Operation auf der linken Seite, die aber sozusagen retrograd, von der ersten, durch einen senkrechten Schnitt etwas erweiterten Operationswunde aus durch Kneipzangen die vordere Wand, sodann mittelst Meißeln mit Belassung der Killianschen Spange die untere Wand zu entfernen und auch noch das vordere Siebbein links auszuräumen. Die Hinterwand wurde ebenfalls in Kronenstückgröße entfernt. Die Dura dahinter war normal. Die Wunde wurde offen behandelt. Heilungsverlauf glatt, es kam zu keiner weiteren Komplikation. Doppelbilder, anfangs vorhanden, schwanden nach 2 Wochen. Pat., der vor 5 Monaten operiert worden ist, wird auch vorgestellt wegen des günstigen kosmetischen Effektes, trotz der so eingreifenden Resektion von Stirnhöhlenwänden (Riedel rechts, septale Operation, Killian links), ist die Depression relativ geringfügig. Ein Teil des günstigen kosmetischen Resultats ist sicher auch der beiderseitigen Operation von einer Wunde aus zuzuschreiben.

b) Eine neue **Kneipzange zur Resektion der mittleren Muschel.** (Erscheint in der Monatsschrift für Ohrenheilkunde.)

Diskussion.

Dr. Hajek: Einen ähnlichen Fall, wie ihn Kollege Marschik vorgestellt hat, habe ich vor wenigen Wochen beobachtet. Es handelte sich um ein von einer Zahnkaries entstandenes und mit Nekrose der Kieferhöhlen- und Stirnhöhlenschleimhaut einhergehendes Empyem beider genannten Höhlen, wobei es auch noch zu einem retrobulbären Absceß kam. Ich war genötigt, ohne Schonung der Insertion der Trochlea den Bulbus an der oberen Peripherie vollkommen frei zu machen und erst dann gelang die Entleerung des retrobulbären Abscesses. Der Fall heilte übrigens tadellos ans. Die vorübergehende Parese des Obliquus superior ging nach wenigen Wochen vollkommen zurück.

5. Diskussion zum Vortrage des Dr. Weil.

Dr. Tschiassny: Ich möchte mir erlauben, den Herren über meine Beobachtungen von Nachblutung bei Tonsillektomie zu berichten. Die Zahl der von mir ausgeführten Enukleationen ist schon ziemlich hoch, die Zahl der Nachblutungen beziffert sich bisher mit drei. Im ersten Falle handelte es sich um eine deutlich arterielle Blutung, die nach Anlegen eines Péan selbsiverständlich stand. Gegen eine Untersuchung, die ich gerne angeschlossen hätte, wehrte sich die Pat., so daß mir nichts übrig blieb, als dieselbe mit dem Péan im Munde auf die Klinik aufzunehmen. Am nächsten Morgen, das war also nach ungefähr 12 Stunden, wurde das Instrument abgenommen, die Blutung stand und die Heilung erfolgte in typischer Weise ohne jeden weiteren Zwischenfall. Die zweite Blutung passierte bei einer Pat., welche mir nach der Operation Mitteilung von ihrer Hämophilie machte. Es war eine diffuse, zwar nicht

Generated on 2019-10-24 13:38 GMT / http://hdl.handle.net/2027/uc1.b3252760
Public Domain in the United States, Google-digitized / http://www.hathitrust.org/access_use#pd-us-google
Digitized by Google
Original from UNIVERSITY OF CALIFORNIA

heftige, aber lang anhaltende Blutung, die mit zeitweiligen Unterbrechungen durch 24 Stunden währte. Ich verwendete die üblichen konservativen Blutstillungsmittel, Eis, Hydrogen, Adrenalin, Eiskrawatte, Ca. lacticum etc., und verabreichte schließlich auch noch eine Spritze Diphtherieserum. Eine mechanische Blutstillung nahm ich damals nicht vor. Der dritte Fall ist wohl der instruktivste. Bei einem Patienten, der ohne Blutung entlassen und durch eine Woche nachbehandelt wurde, trat am achten Tage eine derartig schwere und unstillbare Blutung auf, daß ich genötigt war, das Mikulicz-Kompressorium aufzulegen. Dieser Fall kann wohl als Warnung dienen, einen Pat. nach Tonsillektomie vorzeitig aus der Beobachtung zu entlassen. Ratsam wird es wohl sein, diese auf die Zeit von 14 Tagen auszudehnen.

Im übrigen habe ich es nicht selten während der Operation aus den Gaumenbögen arteriell bluten gesehen, während nach beendeteter Enukleation die Blutung bald stand. Ich vermute, daß auch in dem von Herrn Dr. Weil mitgeteilten Falle, wo er wegen einer heftigen Blutung während der Ausschälung genötigt war, diese zu unterbrechen und durch volle 2 Stunden Blut zu stillen, die Blutung viel rascher gestanden wäre, wenn er, unbekümmert um diese, die Operation zu Ende geführt hätte. Den Gefäßen ist eben, so lange die Tonsille am Gewebe hängt, die Retraktionsmöglichkeit begreiflicherweise erschwert.

Schließlich möchte ich noch einiges zur Anästhesie der Tonsillektomie bemerken. Die Herren dürften wohl häufig die Beobachtung gemacht haben, daß bei der Ausschälung der Mandel vor allem das Vorziehen derselben schmerzhaft empfunden wird. Deshalb muß die Anästhesie sich hauptsächlich auf die Gewebspartien in der Tiefe hinter der Tonsille richten. Das Nächstliegende wäre es nun, einfach durch die Mandel durch in die Mandelgrube vorzudringen. Dabei ereignet es sich aber regelmäßig, daß die gesamte Injektionsflüssigkeit sofort durch die Lakunen wieder abfließt. Ich umgehe diese Schwierigkeit in der Weise, daß ich mit der üblichen abgebogenen Nadel durch den oberen Pol, wo der Durchmesser der Tonsille ein kleinerer ist als in der Mitte, eingehe, und dann extrakapsulär die an der Klinik verwendete 2%ige Novocainlösung nach unten zu einspritze. Dasselbe mache ich dann in umgekehrter Richtung vom unteren Pol aus. Dabei bemerkt man, wie die Mandel durch den Druck der hinter sie gelangten Flüssigkeitsmengen aus der Nische hervorgedrängt wird. Dann erst infiltriere ich die Gaumenbögen. In dieser Weise erziele ich immer eine vollkommene Anästhesie.

Prof. Réthi: Aus dem Umstande, daß die Tonsillektomie jetzt so oft geübt wird, muß geschlossen werden, daß diese Operation viel häufiger vorgenommen wird, als nach den bisher normierten Indikationen zulässig ist. Ich will hier nicht neuerdings ausführlich über die Indikationen, die lokalen, insbesondere die häufigen Phlegmonen und die allgemeinen, wie Rheumatismus, septisches Fieber, Endokarditis, Nephritis etc., sprechen und nur betonen, daß ich die Hypertrophie der Tonsille allein, wenn sie nicht so außerordentlich groß ist, daß hierdurch das Atmen und Schlucken behindert wird, was sehr selten vorkommt, als Indikation für die Tonsillektomie nicht anerkenne. Ich halte es für unzulässig, daß man geradezu eine ganze Generation der Tonsillen beraubt, um dann zuzusehen, ob und welche Ausfallserscheinungen sich dann zeigen werden.

Die Gefäßverteilung betreffend, bemerkt Redner, daß an den demonstrierten Präparaten allerdings nur einzelne kleine, durch die Kapsel hindurchtretende Gefäßchen zu sehen waren. Daß aber auch ein anderes Verhalten

Digitized by Google
Original from UNIVERSITY OF CALIFORNIA
Generated on 2019-10-24 13:38 GMT / http://hdl.handle.net/2027/uc1.b3252760
Public Domain in the United States, Google-digitized / http://www.hathitrust.org/access_use#pd-us-google

der Gefäße vorkommt, geht aus den Präparaten von Prof. Zuckerkandl hervor. In ersterem Falle sind größere Blutungen gewiß nicht zu erwarten; ernstere Blutungen werden jedoch dann möglich sein, wenn, wie dies Zuckerkandl beschrieben hat, ein einzelnes größeres Gefäß durch die Kapsel tritt. Daß ein derartiges Verhalten der Gefäße zum mindesten für einen Teil der Fälle zutreffend ist, kann und darf angesichts der anatomischen Untersuchungen von Zuckerkandl nicht bezweifelt werden. Es geht aus all dem nur hervor, daß die Zahl der diesbezüglichen Untersuchungen noch zu gering ist, um ein abschließendes Urteil zu ermöglichen, und daß die Gefäßverteilung nicht in allen Fällen gleich ist.

Was schließlich das Instrumentarium betrifft, so arbeitet jeder am besten mit jenen Instrumenten, an die er sich gewöhnt hat. Redner arbeitet am liebsten mit dem Jocerschen Elevatorium und benutzt die Schlinge jetzt gar nicht mehr.

Privatdozent Dr. Roth: Im Laufe der Debatte wurde außer stärkeren Blutungen, welche sich unmittelbar im Anschlusse an eine vorgenommene Tonsillektomie ereigneten, von Dr. Tschiassny auch eines Falles stärkerer Blutung Erwähnung getan, der sich mehrere Tage nach vollführter Operation ereignete. Ich möchte hieran die Bemerkung knüpfen, daß ich vor vielen Jahren gleichfalls zwei sehr starke Blutungen zu beobachten Gelegenheit hatte, welche am siebenten beziehungsweise am achten Tage post operationem eintraten und die so heftig waren und allen Blutstillungsversuchen trotzten, so daß die Pat. nahezu ausgeblutet wurden und in höchster Lebensgefahr schwebten. Die Operation in diesen beiden Fällen hatte damals in Tonsillotomie bestanden. In dem Momente dieser drohenden höchsten Gefahr, und da alle Blutstillungsversuche resultatlos geblieben waren, habe ich die blutende Fläche mit Acid. chromic. concentrat, verschorft und hatte die Genugtuung, daß in beiden Fällen die Blutung zum Stillstande gebracht und die Pat. hierdurch gerettet wurden.

Derartige Vorkommnisse, welche ich mir nur dadurch erklären kann, daß die sich anfänglich gebildeten Gefäßthromben sich nicht organisieren, sondern nach einigen Tagen abstoßen und die Gefäßlumina freilegen, scheinen sich erfahrungsgemäß sehr selten zu ereignen, denn bei meinen mehrere Tausend umfassenden Tonsillotomien habe ich sie nur zweimal gesehen, und bei dieser außerordentlichen Seltenheit dieses gefahrdrohenden Ereignisses scheint mir der Vorschlag Dr. Tschiassnys, die an Tonsillen operierten Patienten durch 14 Tage in Beobachtung zu behalten, etwas zu weitgehend und praktisch undurchführbar zu sein.

Auf die Bemerkung Prof. Koschiers, daß die Abstoßung der Gefäßthromben eine Folge von Infektion der Thromben sei, und daß somit mein Vorgehen, die blutende Fläche mit Chromsäure zu ätzen, nicht zu billigen sei, weil sich dann unter dem Ätzschorfe die Bakterien erst recht entwickeln und eine allgemeine Sepsis bewirken können, möchte ich erwidern, daß die Infektion der Thromben keineswegs erwiesen sei, aber selbst wenn dies wirklich der Fall wäre, würde die Ätzung mit konzentrierter Chromsäure die Bakterien abtöten oder mindestens ihre Entwicklung hemmen, eine Gefahr kann ich somit in diesem meinen Vorgehen nicht erblicken. Tatsächlich habe ich durch dieses Vorgehen zwei in höchster Verblutungsgefahr schwebende Menschenleben gerettet und der Verlauf war danach ein durchaus glatter.

Digitized by Google
Original from UNIVERSITY OF CALIFORNIA
Generated on 2019-10-24 13:38 GMT / http://hdl.handle.net/2027/uc1.b3252760
Public Domain in the United States, Google-digitized / http://www.hathitrust.org/access_use#pd-us-google

Dr. Marschik: Die Erfahrungen der Wiener Klinik des Prof. Chiari bestätigen gleichfalls die Zunahme der Nachblutungen nach Tonsillenoperationen seit Einführung der Tonsillektomie. Sie treten immer auf bei vorzugsweiser Verwendung von schneidenden Instrumenten oder wenn Kapselreste zurückbleiben, oder endlich wenn in zu großer Entfernung außerhalb der Kapsel, in der Nähe der größeren Gefäßstämme enukleiert wird. Was die Behandlung dieser Nachblutungen anbelangt, so glaube ich speziell mit Rücksicht auf das von Prof. Hajek Gesagte darauf hinweisen zu müssen, daß oft, sogar sehr oft die gewiß durchaus richtige und zweckmäßige Methode, i. e. Aufsuchen des blutenden Gefäßes und Ligierung weniger aus technischen als aus äußeren Gründen unmöglich sein wird und daß man sich daher lediglich auf Applikation verschiedener Styptika und Tamponade beschränken wird müssen. Die Pat. lassen sich eben oft nicht mehr die Manipulationen zur Blutstillung gefallen, sie sind durch die Blutung, bis der Arzt kommt, schon derart unruhig geworden, daß von einer ungestörten Aufsuchung der blutenden Stelle kaum mehr die Rede sein kann, jeden Tropfen Blut müssen sie ausspuken, sie wollen nichts mehr schlucken und die Manipulationen an dem frisch operierten Gebiet begegnen wegen der Schmerzhaftigkeit bald dem größten Widerstand. So wird also häufig die größte technische Kunst des ausgebildeten Chirurgen an diesen rein äußerlichen Hindernissen zu schanden. Einen aus einer Tonsillargegend blutenden Pat. zu narkotisieren, halte ich wohl für bedenklich. So bildet also auch oft genug die Tamponade mit dem Kompressorium das Um und Auf allen Handelns und das Ultimum refugium. Auch die meisten der Nachblutungen unserer Klinik wurden auf diese Weise behandelt und zum endgültigen Stillstand gebracht. Als schlagendes Beispiel für meine Ausführungen erinnere ich an den seinerzeit von mir in dieser Gesellschaft vorgestellten Fall, wo an einer jungen, an chronischer Nephritis leidenden, am zweiten Tag der Menses befindlichen Frau die beiderseitige Tonsillektomie zu beiderseitiger Nachblutung schwerster Art geführt hat. Die Pat., durch die Operation schon sehr nervös geworden, setzte bald allen Versuchen, das blutende Gefäß zu fassen — einige Male war der Péan ausgerissen — den heftigsten Widerstand entgegen und ich mußte froh sein, eine arterielle Blutung auf der linken Seite durch Naht der Gaumenbögen über einen Tampon zum Stillstand gebracht zu haben. Auf der anderen Seite aber blutete es weiter; die Pat. hatte aber, um nur ja nicht weiter im Hals malträtiert zu werden, es verstanden, die Ärzte darüber zu täuschen, indem sie alles Blut schluckte. Erst aus der rapiden Zunahme der Anämie, dem Aussetzen des Pulses und dem Einsetzen von Ohnmachten ersah ich, daß die Pat. noch immer bluten müsse; unverzüglich ließ ich sie in bewußtlosem Zustande auf den Operationstisch schaffen und führte ohne Anästhesie die Ligatur der Carotis externa aus, worauf die Blutung sofort stand. Die Pat. wurde geheilt. Die Sudersche Operation machen wir mit Rücksicht auf die Erfahrung einer Reihe von höchst unangenehmen Nachblutungen unmittelbar oder einige Zeit nach der Operation nur mehr bei Kindern.

Dr. Ad. Heindl erwähnt, daß er nach seinen Erfahrungen in jüngster Zeit die Tonsillektomie der Tonsillotomie bei Erwachsenen vorziehen möchte. Nachblutungen nach einigen Tagen werden wir wohl bei allen Operationsmethoden durch Gewebsnekrosen und eventuelle Infektion zu gewärtigen haben. Die momentane Blutung ist aber während der Tonsillektomie leichter und sicherer zu beherrschen und auch würde er nicht raten, die Operation zu

Generated on 2019-10-24 13:38 GMT / http://hdl.handle.net/2027/uc1.b3252760
Public Domain in the United States, Google-digitized / http://www.hathitrust.org/access_use#pd-us-google
Digitized by Google
Original from UNIVERSITY OF CALIFORNIA

unterbrechen wegen Blutung, sondern sie ganz durchzuführen, weil sich dann die blutenden Gefäße retrahieren können. Die Blutstillung würde er auch nie mehr am hängenden Kopfe, sondern in Seitenlage durchführen nach vorherigen Digitalkompressionen und Injektion von Morphium etc. Zur Blutstillung empfiehlt er die bisher nicht verwendeten Jacksonschen und Hämostatzangen, welche er sich anfertigen ließ und welche besser fassen, auch nicht ausreißen, wie die gewöhnlichen Péans.

Überhaupt empfiehlt er, sich den Artikel: Chirurgische Methode zur Kontrolle der Nachblutungen bei Mandelentfernungen von Dr. Paul Cohen, Arch. f. Laryngologie, Berlin, Bd. 22, H. 3, gut anzusehen. Das Mikuliczsche Kompressorium muß, wenn es angewendet wird, sehr gut von innen und außen gepolstert werden, um Gewebsnekrose zu verhüten.

Dr. Menzel: Mit Recht hat eine ganze Reihe von Vorrednern hervorgehoben, daß die Pat. während der Tonsillektomie häufig Würgbewegungen ausführen und die Rachenorgane sich auch sonst ständig in Unruhe befinden. Ich bin bei den von mir ausgeführten Tonsillektomien dem erwähnten Übelstand dadurch wirksam begegnet, daß ich vorher den Larynx anästhesierte. Der Erfolg bezüglich Ruhigstellung der Rachenorgane war ein derart ausgezeichneter, daß ich die Cocainisierung des Larynx neben der des Pharynx ganz allgemein für die chirurgische Methode der Tonsillektomie empfehlen möchte.

Ferner möchte ich eines Falles von unmittelbar nach beiderseitiger chirurgischer Tonsillektomie eingetretener starker Blutung Erwähnung tun, in welchem die gebräuchlichen Maßnahmen nicht imstande waren, die Blutstillung zu bewirken. Während die Blutung links nach Vernähung der beiden Gaumenbögen stand, habe ich mich vergebens bemüht, die blutenden Partien der rechten Tonsillarnische mittelst Péans zu fassen und zu unterbinden. Es riß das Gewebe wiederholt unter dem Zuge der Péans. Ebensowenig führte die Vernähung der beiden Gaumenbögen zum Ziele, weshalb ich nach Durchtrennung dieser Nähte über einem festen Tampon die beiden Gaumenbögen neuerlich miteinander vernähte. Da auch das nicht half, wurde das Mikuliczsche Kompressorium angelegt, mittelst welchem es nach 24 Stunden gelang, die Blutung zum Stehen zu bringen. Ich erwähne diesen Fall hauptsächlich deshalb, um dazu beizutragen, daß das Mikuliczsche Kompressorium, welches von den Laryngologen, wie ich glaube, viel zu wenig gewürdigt wird, den ihm in unserem therapeutischen Rüstzeuge gebührenden Platz einnehme.

Dr. Koschier: Mit dem Fahnenstockschen Instrument wird eine möglichst ausgiebige Amputation der Tonsillen angestrebt. Die totale Entfernung der Tonsille gelingt nur in verhältnismäßig seltenen Fällen, in der Regel bleibt ein größerer oder kleinerer Stumpf zurück, welcher nur zu oft Ursache von Anginen und den damit verbundenen Infektionen sein kann. Mit dem Sluderschen Instrument werden in 80% der Fälle die Tonsillen in toto, in den restierenden 20% weit größere Stücke der Tonsillen entfernt als mit dem alten Instrument. Dabei muß man bedenken, daß auch die sogenannten „versenkten Tonsillen", welche für den Fahnenstock ganz unzugänglich sind, mit dem Sluderschen Instrument ganz leicht in toto entfernt werden können. Es ist auch sicher, daß in der Zukunft durch eine bessere Beherrschung der Technik die Anzahl der partiellen Entfernungen der Tonsillen jedenfalls noch weiter verringert werden wird. Es ist also zweifellos, daß der Sluder viel mehr leistet als die anderen Tonsillotome. Dabei sind die Heilungsverhältnisse

Digitized by Google
Original from UNIVERSITY OF CALIFORNIA
Generated on 2019-10-24 13:38 GMT / http://hdl.handle.net/2027/uc1.b3252760
Public Domain in the United States, Google-digitized / http://www.hathitrust.org/access_use#pd-us-google

nach der Operation wenigstens nicht ungünstiger, die Blutungsgefahr sicher nicht größer und die Operation kann ebenso leicht wie mit den früheren Instrumenten ausgeführt werden. Das gilt aber nur für Kinder. Bei Erwachsenen, welche schon ausgiebige Verwachsungen der Tonsillarkapsel mit der Umgebung besitzen, gelingt die komplette Ausschälung der Mandel nicht und es besteht meiner Erfahrung nach eine nicht zu unterschätzende Blutungsgefahr, eben aus den zurückgebliebenen Tonsillarresten. Ich möchte ungefähr das 13. bis 15. Lebensjahr als Grenze für die Anwendung des Sluder annehmen. Die Vorteile der totalen Entfernung der Tonsillen sind zu evident, um noch besonders hervorgehoben zu werden. Die Bedenken Prof. Réthis und die Sorgen um eine mandellose Generation möchte ich nicht teilen. Man kann kaum annehmen, daß der Tonsille eine besondere Rolle im Haushalt des Organismus im Sinne einer inneren Sekretion zufällt. Für eine solche Annahme sprechen wenigstens die Erfahrungen, die man seit langer Zeit mit der chirurgischen Tonsillektomie gemacht hat, auf keinen Fall. Man ist eher berechtigt, die Tonsille als eine gewöhnliche Lymphdrüse zu betrachten und sie in eine Reihe mit dem Wurmfortsatze zu stellen, der, wie bekannt, als die Bauchtonsille bezeichnet wird. In bezug auf die Blutungen nach Tonsillenoperationen möchte ich Herrn Prof. Hajek beipflichten, wenn er sagt, daß man sich vor diesen nicht zu fürchten braucht. Die Hauptsache ist, daß man keine Zeit verliert und daß man die Blutstillung gleich vornimmt, ohne sich auf eine spätere spontane Blutstillung zu verlassen. Die Hauptgefahren der Nachblutungen bestehen eben darin, daß oft eine kostbare Zeit verloren geht, in der Hoffnung, daß die Blutung von selbst oder durch einfache, meistens unzulängliche Mittel, wie Gurgelungen etc., erfolgt. Unterdessen verliert der Pat. ziemlich viel Blut; um in Ruhe gelassen zu werden, schluckt er es und erst durch ein reichliches Blutbrechen wird man auf die Schwere des Blutverlustes aufmerksam gemacht. Durch die Anämie ist aber eine gesteigerte Empfindlichkeit des Organismus für Infektionen bedingt, es kann sich durch die für die Blutstillung notwendigen Eingriffe leicht eine Sepsis entwickeln, was unter Umständen zum Exitus führen kann. Es ist meiner Ansicht nach notwendig, sich von Haus aus vor solchen Überraschungen durch eine genaue Aufsicht der Operierten zu schützen. Ich lasse die operierten Kinder wenigstens 4 bis 5 Stunden nach der Operation und die Erwachsenen wenigstens 24 Stunden im Spital bleiben. Was die 4 bis 5 Tage nach der Operation auftretenden Nachblutungen anbelangt, so sind dieselben zweifellos auf Vereiterung der Thromben zurückzuführen. Ein wichtiges Symptom der Möglichkeit einer Nachblutung ist natürlich das Verhalten der Temperatur. Pat., welche am zweiten Tage fiebern, dürfen aus der Beobachtung nicht entlassen werden.

Allgemein gültige Regeln für die Blutstillung können nicht aufgestellt werden. Die isolierte Unterbindung der blutenden Gefäße oder Gewebsteile durch Umstechung ist das sicherste und beste, zugleich auch das für den Pat. schonendste Verfahren. Bei guter Assistenz gelingt auch die Unterbindung ohne zu große Schwierigkeiten. Zur Erleichterung der Auffindung der blutenden Gefäße empfiehlt sich die temporäre Kompression der Carotis nach gründlicher Reinigung der Tonsillarnische. Beim Nachlassen der Kompression sieht man dann nur schwer die blutenden Stellen. Die Tamponade der Nische mit Naht der Gaumenbögen oder mit dem Mikuliczschen Kompressorium ist in manchen Fällen, besonders bei mangelhafter Assistenz, das einzige rasch zum Ziele führende Mittel. Man darf aber nicht vergessen, daß infolge der Tamponade

Generated on 2019-10-24 13:38 GMT / http://hdl.handle.net/2027/uc1.b3252760
Public Domain in the United States, Google-digitized / http://www.hathitrust.org/access_use#pd-us-google
Digitized by Google
Original from UNIVERSITY OF CALIFORNIA

sich leicht eine Infektion entwickeln kann, eventuell kann es auch zu einer Schluckpneumonie kommen, besonders wenn man dem Pat. etwas zu viel Morphium gegeben hat.

Was die Blutversorgung der Tonsillen anbelangt, glaube ich, daß die fünf Präparate von Herrn Dr. Tenzer ganz einwandfrei beweisen, daß wenigstens in sehr vielen Fällen die Art. tonsill. bereits in mehreren kleinen Ästen aufgelöst, die Tonsillarkapsel passiert. Dieser Befund entspricht dem Aussehen der Kapsel ausgeschälter Tonsillen. Man sieht auf derselben zahlreiche rote Pünktchen, welche den einzelnen kleinen Gefäßen entsprechen. Die anatomischen Untersuchungen Tenzers sind auch deswegen ausgeführt worden, weil ein zu auffallender Widerspruch zwischen dem Befund Zuckerkandls und unserem bei der chirurgischen Ausschälung der Tonsillen bestanden hat. Ich möchte meinen Standpunkt zur Tonsillektomiefrage dahin präzisieren, daß ich bei Kindern ausschließlich die Sludersche Tonsillektomie, bei Erwachsenen, das ist vom 14. und 15. Lebensjahre aufwärts, die chirurgische Ausschälung der Tonsillen empfehle.

Dr. Hajek: Ich möchte mit meinen in der früheren Sitzung gemachten Angaben über die Blutstillung nach Tonsillektomie nicht mißverstanden werden. An der ganzen Methode ist nichts Neues, es ist die Methode, auf welche jeder chirurgisch gebildete Arzt a priori verfallen muß. Es handelt sich dabei gar nicht um ein genaues Fassen des blutenden Gefäßes, es genügt vollkommen, wenn man die blutende Masse des Gaumenbogens en masse mit dem Péan faßt und umsticht. Bei Blutungen aus der Tiefe der Nische muß daran erinnert werden, daß nach Hervorziehen des vorderen Gaumenbogens mittelst eines fixierenden Fadens die ganze Wundhöhle flach ausgebreitet werden kann, so daß auch eine blutende Stelle in der Tiefe sichtbar wird. Wenn das Fassen der blutenden Stelle daselbst auch nicht immer gelingt, so kann man doch einen Tampon einlegen und darüber die Gaumenbögen schließen. Die Sache hat allerdings an der Renitenz der Kranken zuweilen ihre besondere Schwierigkeit, aber die läßt sich mit Geduld stets überwinden.

Dr. Weil (Schlußwort): Die Frage der chirurgischen Tonsillektomie habe ich nur gestreift und die meisten Redner haben sie ausführlich behandelt; daher will ich nur über die Blutung sprechen. Wenn die Blutstillung wirklich so einfach und sieher wäre, wie Dr. Hajek u. a. ausgeführt haben, woher kämen dann die schweren Nachblutungen und Todesfälle bei den Chirurgen? Der Kollege, von dem uns Heindl vor drei Monaten berichtet hat, lag ja doch auf einer chirurgischen Klinik 14 Tage lang zwischen Tod und Leben. Den Äußerungen, welche die Blutungsgefahr als minder wichtig hinstellen, möchte ich die Worte von Moriz Schmidt entgegenhalten: „Es darf meiner und wohl aller Kollegen Meinung nach nicht vorkommen, daß jemand einer Mandelexstirpation wegen in Lebensgefahr kommt oder daß auch nur eine erheblichere Schädigung der Gesundheit durch eine starke Blutung eintritt.“ Das ist der richtige Standpunkt des gewissenhaften Arztes; da aber schwere Blutungen doch vorkommen können, so ist eben die allerstrengste Indikationsstellung nötig. Ein Todesfall durch Verblutung, der etwa nach der Totalexstirpation des carcinomatösen Uterus eintritt, fällt gar nicht ins Gewicht gegenüber einer gefährlichen Blutung nach Tonsillektomie, die vielleicht nur wegen einiger übelriechender Mandelpfröpfe oder zweimaliger Angina phlegmonosa vorgenommen wurde, wo man doch bisher mit wiederholter Schlitzung und Morcellement fast immer ausgekommen ist. Die von mir augegebene Blutstil-

Digitized by Google
Original from UNIVERSITY OF CALIFORNIA
Generated on 2019-10-24 13:38 GMT / http://hdl.handle.net/2027/uc1.b3252760
Public Domain in the United States, Google-digitized / http://www.hathitrust.org/access_use#pd-us-google

lungsmethode mit dem Wattetampon am Holzstiel muß ich nochmals wärmstens empfehlen; sie wirkt wie ein Mikuliczsches Kompressorium, ohne dessen Gefahren und hat mir wiederholt vorzügliche Dienste geleistet.

Mit Réthis Ausführungen bin ich vollkommen einverstanden, gegen die von Menzel vorgeschlagene Anästhesierung des Larynx möchte ich zu bedenken geben, ob dadurch nicht die Aspiration von Blut gefördert wird. Über die anatomische Streitfrage bezüglich der Art. tonsillaris kann ich mich natürlich nicht dezidiert äußern. Ich kann doch die Arbeit von O. Zuckerkandl nicht für ein Phantasiegebilde halten, zumal sie doch vermutlich durch seinen Bruder, den Anatomen, verifiziert wurde. Die demonstrierten Präparate Tenzers sprechen allerdings dafür, daß oft eine große Arterie fehlt; andrerseits kann ich Koschiers Angabe, man sehe nie ein größeres Gefäß bluten, nicht bestätigen. Jeder ältere Operateur hat oft genug größere Arterien spritzen gesehen und ich selbst mußte einmal bei einem 13jährigen Mädchen volle drei Viertelstunden mit beiden Daumen komprimieren, weil es kreuzweise im Bogen spritzte.

Der mehrfach ausgesprochenen Bezeichnung meiner Fälle und Präparate als „Zufallsenukleationen" muß ich entschieden widersprechen und auf meine Ausführungen im Vortrage verweisen. Jedoch gelingt auch die intendierte Enukleation natürlich nicht immer, wie das ja auch beim Sluder so ist; ich bin ihr nur früher immer lieber ausgewichen, während ich sie jetzt eher riskiere. Eine strikte Indikation für die neue Methode bilden jedenfalls die tiefliegenden Tonsillen kleiner Kinder; hier hat mir das Ballengersche Instrument Vorzügliches geleistet, was ich mit Mathieu nicht erreicht hätte. Aber gegen die Verallgemeinerung der Methode mußte ich mich doch aussprechen und der Hauptzweck meines Vortrages war, der Herabsetzung unserer bisherigen Methoden und Resultate entgegenzutreten; daß er nicht zwecklos war, hat die zahlreiche Beteiligung an der Diskussion bewiesen.

6. Diskussion zum Vortrage des Dr. Menzel.

Dr. Hajek: Man muß an der Darstellung Dr. Menzels zweierlei unterscheiden: 1. Die neue Tatsache, daß man an nahezu normal aussehenden Scheidewänden von Menschen einer besonderen Berufsart an der sonst knorpeligen Stelle des Septums eine membranöse Stelle vorfindet. Die dabei beobachteten histologischen Untersuchungen des Knorpels haben genau denselben Befund ergeben, wie ich bereits vor 20 Jahren an dem genuinen Ulcus perforans septi beobachtet habe. In bezug auf die Deutung dieses Befundes möchte ich mich allerdings nicht der Ansicht des Herrn Vortragenden anschließen. Ich glaube nämlich nicht, wie Dr. Menzel, daß diese Veränderung ein beginnender Prozeß ist, der unmittelbar der Perforation vorangeht, ich glaube vielmehr, daß diese Verdünnung des Septums bereits das Endresultat eines entzündlichen Prozesses bildet, der an der Pars anterior beginnt und ähnlich wie bei der von Zuckerkandl beschriebenen Xanthose zur Infiltration, narbigen Veränderung der Schleimhaut und in weiterer Konsequenz zur Degeneration des hyalinen Septumknorpels führt, welche Degeneration sich in Auffasserung der hyalinen Zwischensubstanz des Knorpels manifestiert. Daß der Perforation dieser Befund vorangeht, ist möglich, aber nicht bewiesen. Das Argument des Herrn Vortragenden, daß man am Lebenden niemals beginnende und fortschreitende, sondern nur immer komplette, übernarbte Ulcerationen sieht, beweist nichts, da, wie bekannt, auch das Ulcus perforans lange Zeit den Physiologen nur in dieser Form bekannt war, und wir doch aus den anatomi-

Digitized by Google
Original from UNIVERSITY OF CALIFORNIA
Generated on 2019-10-24 13:38 GMT / http://hdl.handle.net/2027/uc1.b3252760
Public Domain in the United States, Google-digitized / http://www.hathitrust.org/access_use#pd-us-google

schen Untersuchungen Zuckerkandls, Weichselbaums und den meinigen wissen, daß das Ulcus an der Oberfläche beginnt und, allmählich in die Tiefe schreitend, zur Perforation führt.

Diese Einwände gegen die Schlußfolgerungen des Herrn Vortragenden sollen indes durchaus nicht den Wert der neuen Tatsache, daß der Knorpel am Septum stellenweise vollkommen resorbiert werden kann, vermindern, es ist dies eine neue Tatsache, durch welche die rhinologische Forschung bereichert wurde.

Dr. Menzel (Schlußwort): Gegenüber der Behauptung von Professor Koschier konstatiere ich, daß die von mir demonstrierten circumscripten Atrophien des Septums durch Bohren mit dem Finger unmöglich entstanden sein können, erstens weil sie an einem Orte entstehen, der im allgemeinen mit dem Finger nicht erreicht werden kann, zweitens aber weil das histologische Bild eine Narbe zeigen müßte, was in der Tat nicht der Fall ist.

Die von Herrn Prof. Hajek und vorher von Herrn Hofrat Weichselbaum publizierten Geschwüre am Septum wurden fast ausschließlich an Leichen — größtenteils Tuberkulöser — beobachtet, auch die geringe Anzahl der von Hajek an Lebenden beobachteten Geschwüre scheint auf andere als die in meinen Fällen maßgebenden Momente zurückzuführen zu sein. Daß die mehrfach erwähnten Atrophien keine Endprodukte darstellen, etwa geheilte Geschwüre, geht daraus hervor, daß sie sich erstens größtenteils an Lehrlingen oder Arbeitern, die nur kurze Zeit in dem betreffenden Berufe tätig waren, finden, daß es mir zweitens, trotz Untersuchung von bisher etwa 170 Arbeitern, niemals gelungen ist, ein Geschwür, geschweige denn ein in Heilung begriffenes, zu konstatieren, und daß drittens die Ränder der in allen möglichen Größen anzutreffenden Perforationen niemals Reste von Geschwüren aufweisen, also in geschwürigem Zerfalle begriffen sind.

Endlich müßte ein geheiltes Geschwür sich auch histologisch als Narbe dokumentieren, was — wie bereits erwähnt — unsere Präparate nicht aufweisen.

Verhandlungen des Vereines deutscher Laryngologen.

XIX. Tagung zu Hannover am 24. und 25. Mai 1912.[1])

Vorsitzender: Seifert (Würzburg).

(Referat erstattet vom Schriftführer R. Hoffmann (Dresden).

Sitzung vom 24. Mai 1912.

1. Alexander (Berlin): **Der gegenwärtige Stand der Ozaena-Sammelforschung.** (Bericht.)[2])

Alexander berichtet, daß die Organisation der internationalen Ozaena-Sammelforschung bisher einen überraschend günstigen Verlauf nimmt und zu den besten Erwartungen berechtigt. Unter Bezugnahme auf die im Verlaufe der Vorarbeiten zutage getretenen irrtümlichen Auffassungen über die geplanten

[1]) Der ausführliche Bericht über die Verhandlungen erscheint im Verlage von Kurt Kabitzsch in Würzburg.

[2]) Die Auszüge der Vorträge sind sämtlich Autoreferate.

Generated on 2019-10-24 13:38 GMT / http://hdl.handle.net/2027/uc1.b3252760
Public Domain in the United States, Google-digitized / http://www.hathitrust.org/access_use#pd-us-google
Digitized by Google
Original from UNIVERSITY OF CALIFORNIA

Arbeiten faßt er nochmals in aller Kürze zusammen, was der Gegenstand der Forschung ist (Ozaena genuina s. catarrhalis, also Ausschluß aller ulzerativen Formen) und welche Aufgaben sie erfüllen soll: 1. Feststellung von Vorkommen und Häufigkeit der Erkrankung in den einzelnen Ländern, 2. Gewinnung von Grundlagen zur Beurteilung der Frage nach der Infektiosität respektive Heredität der Erkrankung, 3. Nachforschung nach Zeit und Art des Krankheitsbeginnes, 4. Erlangung einwandfreien Sektionsmateriales. Besonders scharf wendet er sich gegen die Auffassung, daß die Aufklärung der Ätiologie und des Wesens der Ozaena der unmittelbare Zweck dieses internationalen Zusammenarbeitens sei. An dem Beispiel einer Schuluntersuchung schildert er, wie der Gang derartiger Untersuchungen gedacht ist und wie es an der Hand von Stammtafeln gelingt, nicht nur genauere Aufschlüsse über die latenten Ozaenaformen zu erlangen, sondern auch unter Vermeidung aller Fehlerquellen wertvolles Material für die Forschung nach der Heredität respektive Infektiosität der Ozaena zu gewinnen. Er macht dabei auf die bereits im Umlauf befindlichen Fragebogen aufmerksam und überreicht der Versammlung ein Schema, welches der einheitlichen Ausführung aller durch die Forschung ermöglichten Sektionen dienen soll.

Sitzung vom 25. Mai 1912.

2. A. Thost (Hamburg): **Die Gicht in den oberen Luftwegen.**

Bei den Untersuchungen der internen Kliniker über Gicht wurde auch eine Reihe von Fällen von Gicht in den oberen Luftwegen mitveröffentlicht. Auf dem Internationalen Dermatologenkongreß 1904 wurde ebenfalls die Frage Stoffwechselerkrankungen und Hauterkrankungen behandelt. Es gibt ohne Zweifel nicht nur stärkere Veränderungen, sondern auch feinere Veränderungen in den Schleimhäuten. Die Gicht setzt eben ihre Harnsäuredepots in alle Gewebe. Gicht läßt sich nur nachweisen durch längere Beobachtung der Stoffwechselkranken in der Klinik. Man kann sie aber auch diagnostizieren, wenn 1. erbliche Gicht vorhanden ist, 2. im speziellen Falle Gicht vorliegt und die Affektion in Hals und Nase in zeitlichem Verhältnis dazu steht, 3. wenn Gicht der Haut vorliegt, 4. besonders aber — und darauf legt Vortragender den Hauptwert —, wenn jede Therapie versagt und eine gegen die Gicht gerichtete Therapie vollen Erfolg bringt. Die Gicht zeigt sich in den oberen Luftwegen als Schleimhautgicht und als Gelenkgicht. Das Heufieber setzt sich aus verschiedenen Komponenten zusammen, unter denen die Gicht eine häufige ist. Gichtdepots lagern sich gern in rheumatisch erkrankten Gelenken und Schleimhäuten ab. Daher kommen Gicht und Rheumatismus häufig kombiniert vor. Die Behandlung muß eine allgemeine, gegen die Gicht gerichtete sein, lokale Behandlung ist absolut erfolglos.

Diskussion.

Kümmel (Heidelberg) weist speziell auf die Coryza nervosa hin. Er war eine Zeitlang der Ansicht, daß diese ausschließlich mit Gicht zusammenhänge, doch sah er neuerdings viele Fälle, wo bei den typischesten Erscheinungen dieser Krankheit sicher keine Gicht vorlag. Wo Gicht als Ursache vorliegt, muß natürlich diese behandelt werden. Lokale Behandlung der Nase ist selbstredend in solchen Fällen wirkungslos.

Schubert (Cassel) hat bei gichtischer Veranlagung immer eine Verminderung des Rhodangehaltes im Speichel gefunden. Dementsprechend hat er

Generated on 2019-10-24 13:38 GMT / http://hdl.handle.net/2027/uc1.b3252760
Public Domain in the United States, Google-digitized / http://www.hathitrust.org/access_use#pd-us-google
Digitized by Google
Original from UNIVERSITY OF CALIFORNIA

Rhodazit — ein Rhodanpräparat — gegeben, und zwar etwa 8 Tage lang drei Tabletten täglich. War bei nun erfolgter Speicheluntersuchung genügend Rhodan vorhanden, so ging er in der Dosis auf zwei Tabletten zurück, um dann ganz auszusetzen und eventuell später bei Rezidiven wieder Rhodazit zu geben. Schubert will damit große Erfolge erzielt haben.

Scheibe (Erlangen) wirft die Frage auf, ob wohl ein Zusammenhang zwischen Aphthen der Mundschleimhaut und Gicht bestehe.

Seifert (Würzburg): Man sieht manchmal, daß Gichtfälle sich an akute Infektionskrankheiten anschließen, ferner daß bei Erkrankung der Mundhöhle im Laufe der ersten Gichtanfälle in wenigen Wochen oder Monaten sämtliche Zähne ausfallen, ohne cariös zu sein. Zweifellos gibt es weiter Fälle von aphthöser, rezidivierender Mundschleimhauterkrankung auf gichtischer Grundlage, die therapeutisch nur durch eine allgemein gichtische Behandlung zu heilen sind.

Thost (Schlußwort): Nach seiner Auffassung haben Aphthen mit der Gicht nichts direkt zu tun, sondern sind eine Krankheit der Schleimhaut, die mit Magenstörungen zusammenhängt.

3. Blumenfeld (Wiesbaden): **Zur Frage des Zusammenhanges zwischen Verengerungen der oberen Luftwege und Veränderungen der Lungenspitzen.**

1. Die Annahme einer durch Stenose der oberen Luftwege bedingten nichttuberkulösen Spitzeninfiltration (Kollapsinduration, Retraktionsinduration) ist bisher durch keinerlei anatomische Untersuchungen unterstützt. Auch die klinischen Untersuchungen des Verfassers sprechen entschieden gegen das Vorhandensein einer derartig bedingten Induration. Die Klinik kann daher mit ihrem Bestehen solange nicht rechnen, bis nicht das Vorkommen derartiger Indurationen anatomisch einwandfrei festgestellt ist. Für die Indikationsstellung von Nasen- und Rachenoperationen ist die Spitzeninduration an sich nicht zu verwerten. 2. Das sogenannte supraclaviculäre Lungenemphysem, richtiger als apikale Lungenhernie bezeichnet, ist im wesentlichen eine Verdrängungserscheinung, bedingt durch Hochstand des Zwerchfells, und kommt nur bei fettleibigen Individuen mit straffen Bauchdecken vor.

4. Kretschmann (Magdeburg): **Die sublabiale Septumresektion.**

Weitere Erfahrungen lassen die Methode als ein sicher zum Ziele führendes, nicht eingreifendes und technisch nicht allzu schwieriges Verfahren erscheinen. Die Operation wird unter Lokalanästhesie vorgenommen, mit Zusatz anämisierender Substanzen. Voraufgehende Morphiumeinspritzung. Die Blutung ist infolge der Anämisierung minimal, die der Operation folgende Schwellung geringfügig. Pat. befindet sich in liegender Stellung. Der Schleimhautschnitt reicht vom ersten Bicuspis der rechten bis zu dem der linken Seite. Abhebelung der Schleimhaut, bis die untere Umrahmung der Apertura piriformis und die Basis der Spin. nas. ant. freiliegt. Läßt sich die Nasenschleimhaut nicht leicht von der Spina nas. ablösen, so wird diese sagittal gespalten und an der Basis abgemeißelt. Nun lassen sich die Schleimhautblätter leicht trennen. Es erscheint die weiße Kante des viereckigen Knorpels. Man löst am besten nur mit dem Finger weiter ab. Einlegen von Winkelspateln. Vom Septum sucht man, soweit es das zu erstrebende Resultat nicht gefährdet, möglichst viel zu erhalten. Schluß der sublabialen Wunde durch Nähte. Tamponade einer oder beider Nasenhälften. Geringe Schwellung im Bereiche der Oberlippe bis zum fünften bis sechsten Tage. Jetzt Entfernung der Nähte. Temperaturerhöhungen wurden nicht beobachtet.

Generated on 2019-10-24 13:38 GMT / http://hdl.handle.net/2027/uc1.b3252760
Public Domain in the United States, Google-digitized / http://www.hathitrust.org/access_use#pd-us-google
Digitized by Google
Original from UNIVERSITY OF CALIFORNIA

5. R. Goldmann (Iglau): **Zur Ätiologie des Asthma bronchiale.**

Bei einem 35jährigen schweren Asthmatiker mit Synechie und Deviation des Septums bringt nach vollständiger Herstellung der Nasenatmung erst die Entfernung der chronisch entzündeten, bei Retention der Mandelpfröpfe die asthmatischen Erscheinungen (unter Beteiligung der Halsdrüsen bis ins Jugulum hinab) auslösenden Tonsillen die endgültige Beseitigung der Anfälle mit sich. Wie die Mandelpfröpfe können als toxische Ursache des Asthmas wirken: Naseneiterungen, akute Entzündungen der Nase und Adnexe, ebenso wie gelegentlich auch schlechte Zähne.

Diskussion.

Ephraim (Breslau) trennt in der Ätiologie des Asthma bronchiale zwei Gruppen voneinander: 1. Affektionen, bei denen der Vagus im Zustande erhöhter Reizbarkeit sich befindet (Vagotonie nach Eppinger und His); 2. Affektionen, bei denen die Reizung selbst im Gebiete des Vagus stattfindet. Die Nasenveränderungen bei Asthmatikern sind nicht die von Ursache und Wirkung, sondern es handelt sich um koordinierte Verhältnisse.

Goldmann (Schlußwort) betont, daß er nicht über die Theorie des Asthmas habe sprechen, sondern nur einen Typus desselben habe hervorheben wollen.

6. A. Denker (Halle a. d. S.): **Praktische Winke zur Technik der Nebenhöhlenoperationen.**

Denker empfiehlt, bei den Radikaloperationen der Kiefer- und Stirnhöhlenempyeme auch bei Anwendung der Allgemeinnarkose, um den Blutverlust einzuschränken, die Infiltrationsanästhesie in der gleichen Weise auszuführen, als wenn ohne Allgemeinnarkose operiert wird. Um die Blutung bei Ausräumung des Siebbeinlabyrinths herabzusetzen, muß die Nase in ihrer oberen Partie sorgfältig mit in Cocain-Suprarenin getränkten Tupfern austamponiert werden. Bei der Fortnahme der knöchernen lateralen Wand des unteren Nasenganges ist der untere Nasengang zu anästhesieren und zu anämisieren. Um das Herabfließen von Blut und Eiter zu verhüten, müssen die Choanen gut tamponiert werden oder die perorale Tubage verwendet werden. Wenn man in der angegebenen Weise vorgeht, sind die großen Eingriffe mit nur ganz geringem Blutverlust auszuführen.

Diskussion.

Killian (Berlin) spricht über seine Erfahrungen mit der Lokalanästhesie bei Stirn- und Kieferhöhlenoperationen nach den Vorschriften von Braun und empfiehlt die Arbeiten dieses Autors zum Studium. Er erwähnt noch kurz Versuche zur Anästhesierung des Ganglion Gasseri.

v. Eicken (Gießen) empfiehlt bei der Radikaloperation der Kieferhöhle zur Anästhesierung der medialen Wand noch besonders eine Injektion an der medialen Seite der Apertura pyriformis in die Nase hinein. Bei der Radikaloperation der Stirnhöhle führt er Tampons in die Nase ein und bedient sich außen der Infiltrationsanästhesie. Auch bei Operationen in Narkose scheinen ihm Injektionen, wie sie Denker empfiehlt, ein außerordentlicher Vorteil zu sein, wegen Verminderung des Blutverlustes etc.

Kahler (Freiburg) bespricht die septale Stirnhöhlenoperation (Grünwald) im Anschluß an die Killiansche Operation bei doppelseitiger Stirnhöhleneiterung und teilt einen hierhergehörigen operierten Fall mit.

Generated on 2019-10-24 13:38 GMT / http://hdl.handle.net/2027/uc1.b3252760
Public Domain in the United States, Google-digitized / http://www.hathitrust.org/access_use#pd-us-google
Digitized by Google
Original from UNIVERSITY OF CALIFORNIA

Marschik (Wien) hat bei Killianscher Radikaloperation sowohl mit der Infiltrations- als auch mit der Leitungsanästhesie gute Erfahrungen gemacht. Statt des Gebrauches von Meißeln empfiehlt er Fraise und Kreissäge, besonders noch da, wo eine perforierende Komplikation nicht ausgeschlossen ist. Die von Kahler erwähnte septale Operation bei doppelseitiger Killianscher Operation hat er in einer ganzen Reihe von Fällen angewendet; sie hat sich ausgezeichnet bewährt. Er warnt jedoch davor, die Operation bei jungen Individuen, wo die Verknöcherung zwischen Siebbein und Stirnbein nicht eingetreten ist, vorzunehmen oder wenigstens nur mit äußerster Vorsicht.

Siebenmann (Basel) hat die Leitungsanästhesie nicht angewendet, sondern meist submukös und subcutan injiziert. Besonderen Wert legt er auf die Anästhesierung und Anämisierung der Schleimhaut der zu operierenden Hohlräume. Er macht darauf aufmerksam, daß man bei der Anwendung von Novocain, Adrenalin und Cocain-Adrenalin ab und zu da, wo man nähen muß, nicht prima intentio bekommt.

Peyser (Berlin) hat bei Kieferhöhlenoperationen vielfach die Leitungsanästhesie nach der „Methode der vier Punkte“ mit der sogenannten Freiensteinschen Spritze angewendet.

Spiess (Frankfurt) hat gefunden, daß, wenn man in Narkose operiert und gleichzeitig Lokalanästhesie mit Zusatz anämisierender Substanzen verwendet, die Blutungen sehr viel stärker sind, als wenn man sich der letzteren ohne Narkose bedient. Seit einiger Zeit hat er die Blutungen in der Narkose dadurch auf ein Minimum beschränken können, daß er die Einspritzung vorgenommen hat, solange der Pat. noch nicht ganz eingeschlafen war.

Ritter (Berlin) bespricht das verschiedenartige Verhalten der Lamina cribrosa zum Septum interfrontale in anatomischer Beziehung.

Ruprecht (Bremen) kann die Injektion in die Fossa pterygopalatina nach Braun nicht empfehlen. Sie ist nach seiner Erfahrung nicht zweckentsprechend.

v. Eicken bemerkt, daß die Methode der Septumresektion bei doppelseitiger Stirnhöhlenaffektion nicht von Grünwald zuerst, sondern von einem französischen Kollegen Laurent vor 7—8 Jahren empfohlen worden ist.

Hoffmann (Dresden) bestätigt die guten Erfahrungen bei Operationen der Stirnhöhle nach dem Verfahren von Braun. Bei Operationen in Narkose injiziert er, um Blut zu sparen, seit Jahren eine schwache Suprareninlösung (8 Tropfen auf 10—20 cm^3 physiologischer Kochsalzlösung) und empfiehlt dies. Zur Anästhesie der Höhlenschleimhaut, wenn man diese entfernen will, bedient er sich einer 10—20%igen Alypinlösung.

Denker (Schlußwort) weist auf die Gefährlichkeit der septalen Stirnhöhlenoperation hin. Bei Nähten mit vorausgegangener Infiltrationsanästhesie einschließlich Verwendung anämisierender Substanzen hat er immer prima intentio erreicht, wo nicht vorher eine Fistel da war. Bei Anwendung von Alypin statt Cocain muß man bedenken, daß die gefäßkontrahierende Wirkung geringer ausfällt.

7. W. Schmiedt (Leipzig-Plagwitz): **Beitrag zur Eröffnung der Stirnhöhle von außen.**

Schmiedt empfiehlt, bei der Eröffnung der Stirnhöhle von außen und des Stirnnasenganges den Stirnfortsatz des Oberkiefers stehen zu lassen und mehr von der Seite her den Ductus nasofrontalis freizulegen, ähnlich wie bei der Kuhnt-Grünwaldschen Siebbeinoperation vorgegangen wird.

Digitized by Google
Original from UNIVERSITY OF CALIFORNIA
Generated on 2019-10-24 13:38 GMT / http://hdl.handle.net/2027/uc1.b3252760
Public Domain in the United States, Google-digitized / http://www.hathitrust.org/access_use#pd-us-google

8. Manasse (Straßburg i. E.): **Demonstrationen zur Lehre von den primären Fibromen der Nebenhöhlen.**

Manasse demonstriert zwei primäre Fibrome der Kieferhöhle und ein primäres Fibrom der Keilbeinhöhle makroskopisch und mikroskopisch. Alle drei sind harte Fibrome, nach dem Typus der Schädelbasisfibrome gebaut; ferner zeigt er zum Vergleich einen großen cystischen Polypen der Kieferhöhle, histologisch wie die Schleimpolypen gebaut.

9. Spiess (Frankfurt a. M.): **Die konservative Behandlung hypertrophischer Gaumenmandeln.**

Die Behandlung durch pathologische Prozesse vergrößerter Gaumenmandeln sollte weniger schablonenhaft werden. Zurzeit sind die operativen Verfahren, in erster Linie die Enukleation, als Radikaloperation in der Mode. Einem solchen Verallgemeinern glaube ich nicht das Wort reden zu können. Solange es nicht einwandfrei feststeht, welchen physiologischen Funktionen das Mandelgewebe zu dienen hat, halte ich eine kritiklose Entfernung derselben für nicht erlaubt. Da die Gaumenmandeln wie die Rachenmandel einer physiologischen Rückbildung unterliegen, die mit dem 20. Jahre etwa beendet sein dürfte, so dürfte bei der Indikationsstellung hierauf in erster Linie Rücksicht zu nehmen sein. Beim Erwachsenen halte ich es für gleichgültig, wenn die Mandel total entfernt wird, da sie wohl keinen besonderen Wert mehr hat. Beim Kinde dagegen ist es, solange obige Frage noch nicht sicher beantwortet ist, durchaus nicht einerlei. Hier sollten wir das doch auch sonst gültige Heilziel uns vorstecken, die Restitutio. Wir sollen mit allen Mitteln versuchen, das krankhaft veränderte Organ wieder normal zu gestalten, damit es seiner Aufgabe voll genügen kann. In vielen Fällen läßt sich dies nur durch eine einfache konservative Methode erreichen. Sie besteht darin, daß man die Lacunen der Mandeln gründlich reinigt, wobei mir das kleine wattearmierte Mandelhäkchen die besten Dienste erwiesen hat. Die Watte wird mit 5%iger Novocainlösung getränkt und jede Tasche damit ausgetupft. Die Behandlung muß 3—4 Wochen fortgesetzt werden, was um so leichter durchzuführen ist, als ich die Behandlung in die Hände der Eltern oder Pfleger lege. Von der konservativen Behandlung soll man bei Kindern absehen, wenn Allgemeininfektionen: Gelenkrheumatismus, Endokarditis etc. in Frage kommen; dann ist allein der radikalste Weg am Platze. Mandeln, die durch ihre gewaltige Größe Störungen für Atmung und Nahrungsaufnahme bilden, lasse ich nur partiell entfernen. Die chronische Tonsillitis Erwachsener behandle ich auf die gleiche Weise konservativ anfänglich, nur daß ich hier kein Bedenken trage, jederzeit auch die radikaleren Verfahren in Anwendung zu bringen.

Diskussion.

Goldmann: Die Indikation für die Totalexstirpation der Mandel muß präziser gestellt werden. Die häufigste Erkrankung der Mandel, die zur chronischen Infektion führt, sind die Mandelpfröpfe. Goldmann hat zumeist nur die obersten zwei Drittel der Mandel entfernt, weil gewöhnlich das unterste Drittel gesund ist. Bei Kindern ist die Behandlung der Nase und eventuell die Entfernung der Rachenmandel das wichtigste Erfordernis für Zurückbildung der Mandel und der chronischen Mandelentzündung.

Thost hat beobachtet, daß bei Mädchen während der Pubertät eine Schwellung der Rachenmandel eintritt. Als konservative Behandlung hat er Pinselungen mit Jodtinktur angewendet.

Digitized by Google
Original from UNIVERSITY OF CALIFORNIA
Generated on 2019-10-24 13:38 GMT / http://hdl.handle.net/2027/uc1.b3252760
Public Domain in the United States, Google-digitized / http://www.hathitrust.org/access_use#pd-us-google

Scheibe empfiehlt, wie das auch Siebenmann tut, zur Entfernung der Tonsillarpfröpfe die Ausspülung derselben mit einem Röhrchen, wie man es für die Ausspülung der Kieferhöhle von der Nase aus verwendet. Bei Rezidiven lernen es die Pat. ganz gut, sich selbst auszuspülen.

Heymann (Berlin) will beobachtet haben, daß alte chronische Tonsillaraffektionen nach einem längeren Aufenthalt an der Nordsee zurückgegangen sind.

Killian gibt seiner Freude darüber Ausdruck, daß beizeiten bei uns in Deutschland gegen die häufige Anwendung der Totalexstirpation der Tonsillen gebremst wird.

Seifert stimmt der konservativen Behandlung bei und empfiehlt ebenfalls die Ausspritzung. Das Haupterfordernis ist, daß man bei chronischen, hypertrophischen und mit Sekretstauung einhergehenden Tonsillitiden eine regelmäßige Entleerung der Krypten vornimmt und die Mandeln durch den Reiz von Jodtinktur oder Lugolscher Lösung zur Verkleinerung bringt.

Hoffmann ist sehr für präzise Indikationsstellung bei Exstirpation der Gaumenmandel. Als konservative Behandlung empfiehlt er Auspinselung der Lacunen mit 2%iger spirituöser Malachitgrünlösung.

Wilberg (Bremen) erinnert an eine von Tornwaldt (Danzig) vor etwa 30 Jahren sehr empfohlene Ausspritzung mit 1%iger Chlorzinklösung.

Spiess (Schlußwort) betont nochmals, daß die Grundlage der Mandelbehandlung die konservative Methode sein muß. Die Ausspritzungen können nur von Nutzen sein, wenn wirklich sämtliche Lacunen ausgespritzt werden. Mit der Ätzung von Jod- und Chlorzink erreicht man wohl eine Verkleinerung der Mandeln, aber nicht eine normal funktionierende Schleimhaut. Deswegen empfiehlt er, Novocainlösung mit dem Wattepinsel anzuwenden.

10. Schmeden (Oldenburg i. Gr.): **Während des letzten Jahres im Oldenburger Land beobachtete Fälle von Übertraguug der Maul- und Klauenseuche der Tiere auf Menschen.**

Schmeden berichtet über 43 im Oldenburger Land im letzten Jahre gesammelte Fälle von Übertragung der Maul- und Klauenseuche der Tiere auf Menschen. Bei der Schwere der Epidemie bei den Tieren ist die Zahl eine äußerst geringe und zeigt, daß die Tierseuche nur verhältnismäßig schwer auf Menschen übertragen wird. Die häufigsten Ursachen sind Genuß roher Milch seuchenkranker Tiere und mangelnde Vorsicht bei der Pflege derselben. Die Krankheitserscheinungen bestanden in fieberhafter Allgemeinerkrankung mit Verdauungsstörungen und Auftreten von bald platzenden Blasen im Munde und in einigen Fällen auch im Auftreten von Blasen an Händen oder Füßen. Die Fälle verliefen durchwegs leicht, doch nahm auch ein Fall letalen Verlauf.

Diskussion.

Thost hat bei der Epidemie der Maul- und Klauenseuche, die in den beiden letzten Jahren in Holstein eine ganz enorme Ausdehnung erreicht hat, keinen einzigen Fall in Hamburg und dessen Umgebung feststellen können, wo eine Übertragung auf den Menschen stattgefunden hätte, und möchte fast behaupten, daß die Maul- und Klauenseuche sich nicht auf den Menschen überträgt.

Kahler spricht sich auf Grund eigener Beobachtungen für die Übertragbarkeit der Maul- und Klauenseuche auf den Menschen aus.

Generated on 2019-10-24 13:38 GMT / http://hdl.handle.net/2027/uc1.b3252760
Public Domain in the United States, Google-digitized / http://www.hathitrust.org/access_use#pd-us-google
Digitized by Google
Original from UNIVERSITY OF CALIFORNIA

Wilberg berichtet über einen Fall mit aphthenähnlichem Ausschlag im Munde, wofür als Ursache von der betreffenden Pat. der Genuß einer aus einem verdächtigen Gehöft stammenden Milch angegeben wurde.

Seifert unterscheidet bei der Übertragbarkeit zwei Punkte: 1. die direkte Übertragbarkeit auf jene Personen, die mit dem kranken Tier zu tun haben und 2. die Übertragbarkeit, die mittelbar durch die Milch geschieht. Ist auch der spezifische Erreger der Maul- und Klauenseuche beim Rinde noch nicht bekannt, so gibt es doch zweifellos Fälle, wo durch die Milch beim Menschen eine ganz besondere, von den gewöhnlichen aphthösen Stomatitiden verschiedene Art namentlich von Mundinfektion hervorgerufen wird. Derartige Affektionen sind besonders bei kleinen Kindern sehr schmerzhaft. Auch ist der Fötor außerordentlich unangenehm. Es genügt, zur Reinigung des Mundes mit dem Ballon oder einer Mundspritze abgekochtes Wasser oder Wasserstoffsuperoxyd einzuspritzen, was auch gelingt, wenn die Zahnreihen nicht voneinander entfernt sind. Bei sehr starker Schmerzhaftigkeit nimmt man 5 cm^3 einer Alypinlösung. Wenn man den Kopf des Kindes bei diesen Prozeduren nach vorn beugen läßt, ist Aspiration nicht möglich.

Schmeden (Schlußwort) hält daran fest, daß die 43 Fälle, über die er berichtet hat, sicher auf Übertragung von Tieren beruhen. Er hat übrigens angeregt, daß versuchsweise (eventuell an einer tierärztlichen Hochschule) von erkrankten Menschen eine Infektion auf Tiere erprobt werde.

11. Elsasser (Hannover): **Über Inhalation von warmer, mit vergasten Medikamenten vermischter Luft nebst Vorführung eines neuen Apparates zu diesem Zwecke.**

Kurze Besprechung der verschiedenen Systeme zur Inhalation. Historischer Rückblick, worin gezeigt wird, daß schon früher gerade heiße Luft zu Inhalationszwecken verwendet wurde. Vorführung eines neuen, elektrisch betriebenen Apparates, mittelst welchem die strömende heiße Luft gleichzeitig imprägniert wird mit verschiedenen vergasten Medikamenten. Sodann an der Hand einiger Krankengeschichten Indikationsstellung für Anwendung dieser neuen Methode.

12. F. Siebenmann (Basel): **Schädeltrauma als Ursache von gleichzeitiger Schlund-Kehlkopf-Nackenlähmung,**

Siebenman hat, durch einen hierher gehörigen eigenen Fall veranlaßt, die durch Schädelbruch entstandenen Fälle von ein- und gleichzeitiger Schlund-Kehlkopflähmung gesammelt und — seine Beobachtung mit eingerechnet — deren 9 gefunden, bei welchen außerdem eine Nackenlähmung bestand; in weiteren 3 Fällen dagegen fehlt letztere. Unter Berücksichtigung des von Wiedmer und Reich festgestellten Symptomenkomplexes nach Vagotomie kommt er auf Grund seines klinischen und pathologisch-anatomischen Materials zu dem Schlusse, daß dem sogenannten Avellisschen Syndrom eine bloße, aber totale Vaguslähmung zugrunde liegt, während das sog. Schmidtsche Syndrom durch eine gemeinsame Vagus- und Accessoriusparalyse verursacht wird. Der Accessorius, so wie er aus dem Hirn austritt und sich ins Foramen jugulare hineinsenkt, besitzt nur motorische Funktion, und zwar nur für die äußeren Halsmuskeln, den Sternocleido und Cucularis. Der Umstand, daß etwa in der Hälfte der Fälle die Sensibilität auf der gelähmten Schlund- und Kehlkopfhälfte erhalten geblieben ist, erklärt sich durch die von anderer Seite nachgewiesene Kreuzung der Endfasern der sensiblen Vagusfasern über

Digitized by Google
Original from UNIVERSITY OF CALIFORNIA
Generated on 2019-10-24 13:38 GMT / http://hdl.handle.net/2027/uc1.b3252760
Public Domain in the United States, Google-digitized / http://www.hathitrust.org/access_use#pd-us-google

die Mittellinie hinüber. Das nämliche dürfte auch zutreffen für die Geschmacksfasern des Glossopharyngeus.

13. Siebenmann (Basel): Demonstration: **Die Methode der Schädelmessung bei Ozaenakranken.**

14. Oppikofer (Basel): **Ausgüsse von Larynx und Trachea in strumöser Gegend.**

Bei 120 Individuen von einem Monat bis 86 Jahren wurden Kehlkopf- und Luftröhreninneres mit einem Gemisch von Wachs (10 Teile), Paraffin (2 Teile) und Kolophonlum (1 Teil) ausgegossen. Diese Ausgüsse veranschaulichen: 1. den großen Unterschied in der Größe von Kehlkopf und Trachea bei Mann und Frau, 2. die großen individuellen Schwankungen in Länge und Kaliber bei Kindern und Erwachsenen in einem und demselben Alter und 3. die verschiedenartigen Stenosen der Trachea durch Strumadruck.

Diskussion.

Killian: Durch die Herausnahme der Luftröhre werden die Verhältnisse derselben so verändert, daß man keine maßgebende Vorstellung von denen am Lebenden erhält.

v. Eicken bemerkt, daß besonders Präparate von Kompressionsstenosen nie vollkommen naturgetreu ausfallen können, da an der Leiche im Vergleich zum Lebenden der Gefäßdruck und der Druck der Muskulatur fehlen.

Brünings (Jena) hat, um einigermaßen richtige Bilder des Kehlkopfes und der Luftröhre beim Lebenden zu bekommen, schattengebende Pulver (Dermatol, besser Jodoform) eingeblasen und Röntgenaufnahmen gemacht. Er empfiehlt dies auch für Strumenaufnahmen.

Thost bemerkt, daß das eingeblasene Pulver sich nie gleichmäßig verteilt und jeder Hustenstoß, jedes Schlucken das Bild verändert.

15. R. Steiner (Prag): **Zur Kenntnis der primären Kehlkopftuberkulose.**

Der Autor berichtet über einen interessanten Fall von primärer Kehlkopftuberkulose bei einem 31jährigen Individuum, das seit $1^1/_2$ Jahren an Heiserkeit laborierte und 10 Wochen vor dem Tode das laryngoskopische Bild einer bereits vorgeschrittenen Kehlkopftuberkulose ohne klinisch nachweisbaren Lungenbefund zeigte. Bei der von Prof. Ghon genauestens durchgeführten Sektion des nach mehrmonatlicher Behandlung einer plötzlichen Asphyxie erlegenen Mannes wurden die Lungen bei ausgedehnter Kehlkopftuberkulose frei von tuberkulösen Veränderungen gefunden. Hervorhebenswert ist, daß die aufs gründlichste durchgeführten mikroskopischen und bakteriologischen Untersuchungen zwecks exakten Nachweises der primären Infektion sich nicht nur auf Lunge und Larynx beschränkten, sondern auch auf die regionären Lymphdrüsen des ganzen Respirationstraktes, weiters auf die Halslymphknoten, Tonsillen und andere Organe ausgedehnt wurden, wobei sich Residuen eines abgelaufenen, anatomisch ausgeheilten tuberkulösen Prozesses im unteren Respirationstrakt (Lymphknoten vom rechten Lungenhilus) sowie Tuberkulose der einen Tonsille gezeigt hatten. Verfasser erörtert dann nach Vorführung der einschlägigen histologischen Befunde im Anschluß an die Erörterung über die Möglichkeit des Infektionsmodus genauestens die Pathogenese dieses Falles. Nach einer Besprechung der wenigen, genügend untersuchten Fälle der Literatur schließt der Verfasser mit der Forderung genauer histologischer Untersuchung auch sonst makroskopisch nicht veränderter Teile des Respirations-

Generated on 2019-10-24 13:38 GMT / http://hdl.handle.net/2027/uc1.b3252760
Public Domain in the United States, Google-digitized / http://www.hathitrust.org/access_use#pd-us-google
Digitized by Google
Original from UNIVERSITY OF CALIFORNIA

traktes, da erst dadurch ein Urteil über das gegenseitige Verhältnis und die zeitliche Aufeinanderfolge der verschiedenen tuberkulösen Veränderungen ermöglicht wird.

Diskussion: Seifert.

16. Gutzmann (Berlin): **Über die Darstellung des Vokals mit einfachen Resonatoren.**

Vortragender verwendet eine Röhre von 50 *cm* Länge mit einer Öffnung von 2·5 *mm*, in welcher ein Korkstöpsel bequem hin- und herbewegt werden kann. In diesem steckt, ihn durchbohrend, ein Glasrohr, dessen Lumen $^1/_2$ *cm* beträgt und dessen Lage durch einen Stützpfropfen im Zentrum des Röhrenlumens gehalten wird. In dieses Glas wird durch einen Schlauch der Ton einer gewöhnlichen membranösen Jahrmarktspfeife geleitet, welcher durch ein Gebläse angeblasen wird. Auf diese Weise wird der je nach der Stellung des Korkes in der Röhre verschieden große Resonanzraum durchblasen und in der Periode der Pfeife erchüttert. Hat der Resonanzraum eine Länge von zirka 6 *cm*, so ertönt ein deutliches, unzweifelhaftes A, bei 3·5 *cm* verwandelt sich dies in ein ä, bei 2·5 *cm* in ein e, bei etwa 1 *cm* Länge in ein allerdings dumpfes i, bei 16—17 *cm* ertönt ein geschlossenes o, bei 10 *cm* ein offenes o, bei 32 *cm* ein deutliches u. Die jeweilige Zentimeterzahl entspricht offenbar $^1/_4$ X des betreffenden Resonanztones. Es ist bemerkenswert, daß die Vokale nicht entstehen, wenn der Ton der membranösen Pfeife vor die Öffnung des Resonators in der gewöhnlichen Weise geleitet wird, nur bei der Durchblasung gelingt das Experiment, entsprechend den kürzlich von Hermann angegebenen Versuchen. Verfertiger: Mechaniker Ganske, Zehlendorf bei Berlin.

Diskussion.

Sokolowsky (Königsberg): Die Ausführungen des Herrn Vortragenden sind eine sehr glückliche Erweiterung der Experimente von Willis, welcher ebenfalls Zungenpfeifen verwendete, die er mit zylindrischen Ansatzröhren veränderlicher Länge verband, um durch das verlängerte Ansatzrohr verschiedene Vokale hervorzubringen.

Gutzmann (Schlußwort) betont die Einfachheit und Billigkeit seines Verfahrens.

17. H. Gutzmann (Berlin): **Ein handlicher Reiseapparat für experimentell-phonetische Untersuchungen.**

Ein kleiner Apparat, der mit einem fertig berußten Papierstreifen von 25 *m* Länge versehen ist. Zwei Schreibkapseln gestatten die gleichzeitige Registrierung von Brust- und Bauchatmung respektive die Registrierung der Nasen- und Mundluftbewegungen. Eine dritte Kapsel verzeichnet die Stimmvibrationen. Durch verschiedene Anordnung können verschieden große Geschwindigkeiten erzielt werden. Der Apparat ist so klein, daß er in seiner Gesamtheit epidiaskopisch demonstriert und in Tätigkeit gezeigt werden kann.

18. Sokolowski (Königsberg i. Pr.): **Analytisches zur Registerfrage.** (Aus dem physiologischen Institut der Universität Königsberg i. Pr.)

Vortragender präzisiert zunächst seine Stellung in der Registerfrage. Sodann berichtet er über seine im physiologischen Universitätsinstitut angestellten Untersuchungen über die Registerdreiteilung der Frauenstimme (Brust-, Mittel-, Kopfstimme). Zur Aufnahme, Reproduktion und Registrierung der Schallkurven kam die phono-photographische Methode in Anwendung. Die Analyse der gewonnenen Kurven wurde nach Fourier vorgenommen, unter

Digitized by Google
Original from UNIVERSITY OF CALIFORNIA
Generated on 2019-10-24 13:38 GMT / http://hdl.handle.net/2027/uc1.b3252760
Public Domain in the United States, Google-digitized / http://www.hathitrust.org/access_use#pd-us-google

Zuhilfenahme des Hermannschen Schablonenverfahrens. Das Resultat war folgendes: 1. Bei dem Brustregister der Frauenstimme ist die Grundtonamplitude sehr viel weniger hoch als bei der Mittelstimme: das heißt die übrigen Partialtöne dominieren im Verhältnis zur Stärke der Grundtonamplitude bei der Bruststimme mehr als bei der Mittelstimme. 2. Die Mittelstimme hat stärkere Obertöne als die Kopfstimme.

Diskussion.

Gutzmann: Das Register hängt nicht allein von den verschiedenen Arten der Stimmlippen ab; es kommen auch Veränderungen im Ansatzrohr in Betracht (zum Beispiel Spannung des Gaumens, Haltung der Zunge).

Sokolowsky (Schlußwort).

19. Ephraim (Breslau): **Über Anästhesierung zum Zweck der Tracheo-Bronchoskopie.**

Die Anästhesierung zum Zwecke der Tracheo-Bronchoskopie soll 1. ungefährlich, 2. wenig belästigend sein, 3. die Dauer der Untersuchung respektive des Eingriffs möglichst abkürzen. Daher empfiehlt sich: ad 1 die Verwendung ungiftiger Mittel, ad 2 die Applikation mittelst des Sprays, ad 3 die Anästhesierung auch der Trachea und der Bronchien vor Einführung des Tubus. Kurze Beschreibung der Technik.

20. Mann (Dresden): **Schädigung des Tracheobronchialbaums infolge von Lymphdrüsenanthrakose.**

Nach einer pathologisch-anatomischen Einleitung, die in Kürze die Resultate Riebolds gibt, beschreibt Mann einen Fall von Lymphdrüsendurchbruch in den linken Hauptbronchus, den er im Bronchoskop beobachten, abtragen und zur Heilung bringen konnte. Ad. Schmidt hat früher klinisch beobachtete Fälle beschrieben, bei denen die Drüsendurchbrüche zu Lungenkomplikationen geführt hatten. Schwerer verlaufen im allgemeinen diejenigen Fälle, bei denen durch Verlötung von Oesophagus und Bronchus außer dem Drüseninhalt Speiseteile in die Luftwege geraten. Riebold hat dieses Krankheitsbild zunächst retrospektiv konstruiert, indem er nach erfolgter Autopsie aus Krankengeschichten Symptome und Befund zusammenstellte. Bei erfolgtem Durchbruch geht die Temperatur in die Höhe, es tritt starkes Husten auf mit heftigen Brustschmerzen, Objektiv bronchitische Geräusche oder ein umschriebener pleuro-pneumonischer Herd. Die Krankheit verläuft in Etappen, weil sich die Perforationsstelle periodisch zu verkleben scheint. In einem Falle von Schmaltz wurde die Diagnose mit größter Wahrscheinlichkeit am Lebenden gestellt. Es wird in Zukunft gelingen, die bronchoskopische Bestätigung solcher Fälle zu erbringen. Ein besonderes Krankheitsbild bilden die Fälle reiner Kompressionsstenosen am Tracheobronchialbaum durch anthrakotische Drüsen. Man bringt auch hierzu einen kasuistischen Beitrag.

Diskussion.

Killian berichtet über einen Fall von Lungenstein, der sich spontan entleerte und dessen Durchbruchsort die vorgenommene Bronchoskopie an einer Stelle mit Sicherheit vermuten ließ.

21. Ephraim (Breslau): **Demonstration von Radiogrammen und Präparaten zur bronchoskopischen Diagnose von primären Lungentumoren.**

Generated on 2019-10-24 13:38 GMT / http://hdl.handle.net/2027/uc1.b3252760
Public Domain in the United States, Google-digitized / http://www.hathitrust.org/access_use#pd-us-google
Digitized by Google
Original from UNIVERSITY OF CALIFORNIA

In 3 Fällen, in denen die Diagnose mit Wahrscheinlichkeit auf Tuberkulose gestellt war, ergab die bronchoskopische Probeexcision Sarkom respektive Carcinom. Letzteres auch im 4. Fall, in dem lediglich die klinischen Erscheinungen einer eitrigen Bronchitis respektive Bronchiektasie bestanden und das Röntgenbild fast normal war. Im 5. Fall wurde Lungenechinococcus vermutet, durch die bronchoskopische Excision jedoch Endotheliom festgestellt. Im 6. Falle wurde neben Amyloid des Kehlkopfs auch solches der Trachea und der Bronchien nachgewiesen. Im 7. Fall erbrachte die Untersuchung die Entscheidung für Mediastinaltumor gegen Aortenaneurysma, im 8. Fall ergab sie lediglich den Nachweis einer fast absoluten Kompression des linken Bronchus, ohne deren Ursache feststellen zu können. Der Vortragende betont auf Grund derartiger Beobachtungen von neuem den Wert der Bronchoskopie auch für die innere Medizin.

Diskussion.

Killian erwähnt zwei kürzlich beobachtete Fälle, wo durch die Bronchoskopie einmal die Diagnose Carcinom, ein andermal Papillom gestellt werden konnte.

Ephraim (Schlußwort).

22. Killian (Berlin) demonstriert **die Schwebelaryngoskopie** an einem Patienten.

Das Verfahren besteht darin, daß ein Spatel von geeigneter Form in den Mund und Rachen eingeführt wird, welcher zugleich den Kehldeckel mitfaßt. Der Stiel des Spatels hat die Gestalt eines Hakens und kann an einer besonderen Vorrichtung, dem Galgen, aufgehängt werden. Ist dies geschehen, so hängt der Kopf des Pat. frei am Zungenspatel und zieht mit seiner ganzen Schwere gleichmäßig die Weichteile des Mundbodens gegen den Spatel. Wird das Instrument richtig dirigiert, so kommt die ganze Mundrachenhöhle und auch das Kehlkopfinnere mit einem Teil der Luftröhre, ferner ein Teil des Hypopharynx zur Anschauung. Killian zeigt zunächst, daß die fragliche Haltung leicht ertragen werden kann, auch ohne Narkotica und Cocain. Er benutzt zu diesem Zweck einen kurzen Zungenspatel. Dann wird der Pat. am Kehldeckel und im Larynx kokainisiert und ein langer Spatel eingeführt. Auch dieses Verfahren erträgt der Pat. hinreichend lang, so daß jeder Einzelne der Versammlung Gelegenheit hat, sich von der Bedeutung der neuen Methode eine richtige Vorstellung zu bilden. Wenn es sich um operative Eingriffe im Kehlkopf handelt, so kommt außer dem Kokain bei Kindern die Chloroformnarkose, bei Erwachsenen der Morphium-Skopolamin-Dämmerschlaf zur Anwendung. In über 50 Fällen von Larynxtuberkulosen, Papillomen etc. hat die Schwebelaryngoskopie schon gute Dienste geleistet.

23. W. Brünings (Jena): **Über die Dauerresultate der Paraffinplastik bei Recurrenslähmung.**

Vortr. berichtet über 5 weitere nach seiner Methode behandelte Fälle, die Indikationsstellung, Technik der Injektion und Nachbehandlung. Die bei den ersten Fällen über 1 Jahr zurückreichende Beobachtungszeit hat gelehrt, daß die Paraffinplastik der atrophischen Stimmlippe nicht nur reaktionslos einheilt und ohne Störungen ertragen wird, sondern daß die Besserung der Stimme, abgesehen von der momentanen Wirkung, im Laufe des ersten Jahres ohne weitere Übungen noch ständig fortschreitet. Bei dem ältesten Falle ist irgend eine Stimmanomalie überhaupt nicht mehr zu bemerken, obwohl die injizierte

Generated on 2019-10-24 13:38 GMT / http://hdl.handle.net/2027/uc1.b3252760
Public Domain in the United States, Google-digitized / http://www.hathitrust.org/access_use#pd-us-google
Digitized by Google
Original from UNIVERSITY OF CALIFORNIA

Stimmlippe völlig starr in der Medianlinie steht. Einen Mißerfolg hat Vortr. bei seinen bisherigen 8 Fällen nicht erlebt, wenn auch das Endresultat ein verschieden vollkommenes ist. Er empfiehlt deshalb seine Methode dringend zur allgemeinen Anwendung.

Diskussion.

Killian bittet, einmal einen Fall in der Versammlung zu demonstrieren.

Brünings (Schlußwort) erwähnt noch einiges bezüglich der Frage, wie lange solcher Erfolg dauert. Er hat Steinsche Paraffinmischung benutzt. Hartparaffin ist von dauerhafterer Wirkung, aber es macht entzündliche Reaktionen und kann nur erwärmt injiziert werden. Das sogenannte plastische Paraffin in der allgemein gebräuchlichen Mischung fällt mit der Zeit der Zersetzung in einzelnen Gruppen anheim. Eine wirkliche Resorption ist dagegen nicht einwandfrei nachgewiesen. Eventuell könnte man aber die Paraffininjektion wiederholen. Die Injektion von Fett, wie sie Brünings im vorigen Jahr vorgeschlagen hat, hat sich nicht bewährt.

24. Brünings (Jena): **Messung der Luftdurchgängigkeit einer und beider Nasenseiten ohne Anwendung von Instrumenten.**

Vortr. mißt mit der Stoppuhr die Zeitdauer, in welcher die individuelle vitale Kapazität durch eine Nasenseite ein- und ausgeatmet werden kann. Addiert man die für beide Nasenseiten gefundenen Werte (in Sekunden) und dividiert die Summe durch 4, so erhält man die Gesamtluftdurchgängigkeit der Nase, welche in der Norm 1 (Sek.) beträgt. Schreibt man dafür $^1/_1$, so wird das Ergebnis der Prüfung gleich in Bruchteilen der Norm ausgedrückt. Die Methode hat vor Manometerversuchen den Vorzug, daß sie Luftbedarf und Kraft der Atemmuskulatur individuell berücksichtigt und keinerlei Instrumente erfordert. Die kurze einheitliche Prüfungsformel drückt außerdem die Gesamtdurchgängigkeit in Bruchteilen der Norm aus und gibt die Verteilung der Luftmasse auf beide Nasenseiten an.

Diskussion.

Peyser (Berlin) hat zum Vergleich der Luftdurchgängigkeit beider Nasenseiten die Zwardemaakerschen Luftbrücke benutzt, verbunden mit Messung der Atmungszeit mittelst Stoppuhr.

Ephraim bemerkt, da die von Brünings benutzten Konstanten (Verhältnis der einzuatmenden Luft zu der Zeit, die für die Aufnahme der Einatmung erforderlich ist) keine Konstanten im eigentlichen Sinne des Wortes sind, erscheine ihm die Methode für die Praxis wenig verwertbar.

Spiess erinnert an folgende eigene Methode, um dem Pat. zu zeigen, daß die eine Nasenseite verengt ist. Man läßt den Pat. mit geschlossenem Mund einen Ton summen und hält abwechselnd das eine und das andere Nasenloch zu. In der weiteren Nasenseite bemerkt man eine sehr geringe Tondifferenz, in der engen eine sehr starke Änderung.

Brünings (Schlußwort) betont, daß er seinen Vortrag absichtlich: „Messung der Durchgängigkeit ohne Apparate“ genannt habe. Die Einwände Ephraims erkennt er nicht an.

25. Otto Kahler (Freiburg i. Br.): **Über Bronchostenose bei Vorhofsvergrößerung.**

Generated on 2019-10-24 13:38 GMT / http://hdl.handle.net/2027/uc1.b3252760
Public Domain in the United States, Google-digitized / http://www.hathitrust.org/access_use#pd-us-google
Digitized by Google
Original from UNIVERSITY OF CALIFORNIA

Angeregt durch die Arbeiten von Stoerk und Kovacs über die Pathologie des Herzens und die topographischen Beziehungen des vergrößerten Herzens zu den übrigen Organen des Mediastinums hat Kahler eine Anzahl von Kranken mit Herzfehlern bronchoskopisch untersucht, um zu prüfen, ob die von Stoerk an Ausgüssen des Tracheobronchialbaumes nachgewiesenen, durch den vergrößerten Vorhof bedingten Stenosen der Bronchien auch in vivo nachzuweisen, ob dieselben nur in der Diastole zu sehen oder dauernd zu finden seien. Untersucht wurden 11 Fälle von Mitralstenosen, 1 Fall von reiner Mitralinsuffizienz und 1 Fall von Aorteninsuffizienz. In allen Fällen von Mitralstenose fanden sich deutliche Verengerungen des linken Bronchus, entsprechend der Vorhofsdilatation graduell verschieden von ganz leichten Abflachungen der Bronchialwand im vorderen unteren Quadranten bis zu sehr beträchtlichen Stenosen. In dem Falle von reiner Mitralinsuffizienz war keine Stenose des linken Bronchus zu konstatieren, hier lag auch kein Grund für eine Vorhofsdilatation vor. In dem Falle von Aorteninsuffizienz fand sich eine leichte Abflachung des linken Bronchus wohl als Folge der Hochdrängung des linken Atriums durch den mächtig vergrößerten 1. Ventrikel. Typisch sind auch die pulsatorischen Phänomene, man sieht stets deutliche pulsatorische Hebung der unteren Wand des linken Bronchus, bei jugendlichen Personen wohl wegen der größeren Nachgiebigkeit der Bronchialwand eine deutliche diastolische Zunahme der Stenose. Der Befund ist so typisch, daß bei Konstatierung desselben schon bronchoskopisch die Wahrscheinlichkeitsdiagnose auf Mitralstenose gestellt werden kann. Dies gesehah bei zwei zwecks Feststellung der Ursache einer Recurrenslähmung bronchoskopierten Individuen, bei denen die auf bronchoskopischem Wege gestellte Diagnose durch die interne Untersuchung ihre Bestätigung fand.

Diskussion.

Ephraim möchte auch über das Verhalten des Oesophagus in diesen Fällen Aufschluß haben.

Kahler (Schlußwort) hat in seinen Fällen die Oesophagoskopie nicht vorgenommen, doch findet sich nach den Untersuchungen von Kovacs und Stoerck bei starker Vorhofsvergrößerung regelmäßig Stenose des Oesophagus.

26. W. Uffenorde (Göttingen): **Erfahrungen über die chronische hyperplastische Entzündung in den Nasennebenhöhlen und ihre radikale Operation in Lokalanästhesie.**

Uffenorde weist darauf hin, daß die einfache hyperplastische Entzündung — in seinem in der Siebbein-Monographie (Fischer, 1907) niedergeschriebenen Sinne — nicht allein im Siebbein, sondern auch in den anderen Nebenhöhlen ziemlich oft anzunehmen ist. Auch in Fällen von Rhinitis hypertrophica chron. ist nicht selten damit zu rechnen und erklärt manchen Mißerfolg in der Behandlung. Die retronasalen Polypen können auch vom Siebbein aus entstehen. In rezidivierenden Fällen ist die Radikaloperation von Kieferhöhle und Siebbein oft geboten. Vortr. plädiert dafür, in sehr veralteten, wiederholt vergeblich operierten Fällen von Ethmoiditis hyperplastica mit Polypenrezidiven nach Jacques und Ritter von außen radikal zu operieren, da man endonasal das gesamte Siebbein niemals aufdecken kann und außerdem auch die Stirnhöhle etc. mit befallen zu sein pflegt. Die Operation soll man in Lokalanästhesie machen. Vort. hat seine Skepsis gegen dieses Vorgehen vollkommen aufgegeben. Die Lokalanästhesie bietet viele Vorteile, sie läßt sich sehr gut

Digitized by Google
Original from UNIVERSITY OF CALIFORNIA
Generated on 2019-10-24 13:38 GMT / http://hdl.handle.net/2027/uc1.b3252760
Public Domain in the United States, Google-digitized / http://www.hathitrust.org/access_use#pd-us-google

durchführen. $^1/_2$—1 Stunde vor der Operation wird 1 cm^3 Scopomorphin gegeben. Es ist dabei hervorzuheben, daß die endonasale Siebbeinausräumung in ausgedehnten Fällen für den Pat. oft große Unannehmlichkeiten hat, da die Anästhesie trotz allen Bemühens oft zu wünschen übrig läßt.

Diskussion.

Schmiedt erklärt die Injektion in die Gegend des Foramen ethmoidale anterius wegen der Möglichkeit einer Orbitalphlegmone für gefährlich. Pat. mit Erkrankung der hinteren Siebbeinzellen kommen wegen des absoluten oder relativen zentralen Skotoms häufig zuerst zum Augenarzt. Bei genauerer Untersuchung findet man die von van der Hoeve zuerst angegebene Vergrößerung des blinden Flecks.

Marschik (Wien) bemerkt, daß an der Klinik Chiari in Wien seit 6 Jahren das Skopomorphin in Verbindung mit Lokalanästhesie und auch mit Chloroformnarkose verwendet wird, ohne daß jemals, selbst bei schweren Operationen, bedenkliche Erscheinungen gesehen worden sind, die auf die Wirkung des Skopomorphins zu beziehen gewesen wären.

Uffenorde (Schlußwort) hat bei Anwendung von Skopomorphin und Chloroform sehr oft unangenehme Fälle von Atmungslähmung gesehen. Auch muß er einen Todesfall auf das Konto dieser Kombination setzen.

Aus der Geschäftssitzung ist hervorzuheben, daß ein Antrag Friedrich (Kiel), Blumenfeld (Wiesbaden) und Genossen: Der Verein Deutscher Laryngologen möge Schritte dahin tun, daß bei der Bekämpfung der Tuberkulose die Therapie der oberen Luftwege mehr Beachtung finde, als bisher, zur Annahme gelangt ist.

Als Ort der nächsten Tagung wurde Stuttgart bestimmt.

Zum ersten Vorsitzenden wurden Siebenmann (Basel) und zum stellvertretenden Vorsitzenden Spiess (Frankfurt a. M.) gewählt. An Stelle eines erkrankten Vorstandsmitgliedes trat Dr. Blumenfeld (Wiesbaden) neu in den Vorstand ein.

Referate.

I. Allgemeines.

Über das Problem einer für den Organismus unschädlichen Anwendung von Chlor als bakterizides und allgemein giftzerstörendes Agens sowie dessen Bedeutung für die Prophylaxis und die Therapie der Tuberkulose und anderer Infektionskrankheiten. Von Geh. Reg.-Rat Dr. Mallebrein (Karlsruhe) und Dr. med. Wasmer (Karlsruhe). (Zeitschr. f. Tuberk., XVIII, 3.)

Während bisher alle Versuche, den tuberkulösen Lungenprozeß durch Inhalationen von antiseptischen Substanzen von den Schleimhäuten der oberen Luftwege aus günstig zu beeinflussen, keinen rechten Erfolg hatten, glauben Mallebrein und Wasmer mit der Anwendung des Chlors in Form von Gurgelungen oder Inhalationen einen wesentlichen Fortschritt nach dieser Richtung hin verzeichnen zu können; rasch eintretende subjektive Besserung, welche auch objektiv durch Nachlassen des Fiebers, des Hustens und Auswurfs, durch

Digitized by Google
Original from UNIVERSITY OF CALIFORNIA
Generated on 2019-10-24 13:38 GMT / http://hdl.handle.net/2027/uc1.b3252760
Public Domain in the United States, Google-digitized / http://www.hathitrust.org/access_use#pd-us-google

Besserung des Lokalbefundes, Gewichtszunahme zum Ausdruck kam, wurde neben ebenfalls günstigen Erfolgen bei akuten infektiösen Halserkrankungen und Katarrhen der Luftwege während einer vierjährigen Beobachtungszeit bei einer größeren Zahl von Fällen konstatiert. Auch früher sind ja wiederholt Versuche mit der therapeutischen Verwendung des Chlors gemacht worden; da es aber nicht möglich war, dasselbe bei Körpertemperatur in begrenzbarer Menge aus seinen Verbindungen auszuscheiden, ein Überschuß von Chlor aber die Gewebe schädigt, so stand man immer wieder davon ab. Mallebrein hat nun in dem therapeutisch bisher unbekannten chlorsauren Aluminium eine sehr zweckmäßige, weil unschädliche Anwendungsweise des Chlor gefunden, indem immer nur eine dem vorhandenen Eiweiß der Schleimhäute entsprechende, genau begrenzte Zahl von Aluminiumchloratmolekülen in Reaktion tritt, so daß sich kein schädlicher Überschuß bilden kann. Das chlorsaure Aluminium wird von der Firma Krewel & Ko., Cöln, in Form einer 25% wässerigen Lösung unter dem Namen „Prophylacticum Mallebrein“ in den Handel gebracht; zum Gurgeln mischt man 20—30 Tropfen mit 3 Eßlöffel Wasser, bei Kindern entsprechend weniger: eine dreimal im Tage wiederholte Gurgelung genügt bei gewöhnlichen Katarrhen, bei heftigen Kehlkopf- und Bronchialkatarrhen sowie Lungenspitzenkatarrhen empfiehlt sich, außer der Gurgelung noch 2—3mal täglich mit dem Zerstäuber eine Lösung von 10—15 Tropfen auf 3 Eßlöffel Wasser zu inhalieren. Keller.

Erfahrungen mit Eisentuberkulin an Erwachsenen in diagnostischer und therapeutischer Hinsicht. Von Dr. G. Schellenberg (Heilstätte Ruppertshain i. T.). (Zeitschr. f. Tuberkulose, XVIII, 2.)

Unter Eisentuberkulin werden die Eisenfällungsprodukte von Tuberkelbacillensubstanzen verstanden, wie solche Ditthorn und Schultz durch verschiedene Verfahren in mehreren Arten hergestellt haben. Eisentuberkulin A enthält die Stoffwechselprodukte und ausgelaugten Leibessubstanzen der Bacillen und die durch Eisenoxychlorid fällbaren Eiweißstoffe der Nährbouillon ohne deren Nährsalze (im Gegensatz zum Alttuberkulin). Eisentuberkulin B enthält nur Stoffe, die aus den Tuberkelbacillen ausgelaugt, dagegen frei von Stoffwechselprodukten und den Eiweißstoffen der Nährbouillon sind. Hinsichtlich des diagnostischen Wertes des Eisentuberkulins kommt Schellenberg auf Grund eingehender Untersuchungen zu der Schlußfolgerung, daß die Resultate der Cutanimpfungen mit Eisentuberkulin B und der subcutanen Impfungen mit Kochschem Alttuberkulin keine absolute Übereinstimmung, überhaupt die Eisentuberkulinimpfungen wegen des geringeren Antigengehaltes schwächere Reaktion als die Impfungen auf Alttuberkulin aufwiesen. Es ist die Zahl der positiven Reaktionen bei klinisch Unverdächtigen sehr klein gegenüber den positiven Ausfällen mit 25% Alttuberkulin; da aber die Eisentuberkulinimpfung bei den aktiven beziehungsweise inaktiven Tuberkulosen ohne

Digitized by Google
Original from UNIVERSITY OF CALIFORNIA
Generated on 2019-10-24 13:38 GMT / http://hdl.handle.net/2027/uc1.b3252760
Public Domain in the United States, Google-digitized / http://www.hathitrust.org/access_use#pd-us-google

bestimmte Gesetzmäßigkeit positiv und negativ ausfällt, kann derselben für das erwachsene Lebensalter nicht die Bedeutung zukommen, wie der positiven Reaktion mit Alttuberkulin für das Kindesalter. In therapeutischer Hinsicht zeigten sich weniger Störungen im Allgemeinbefinden als beim Alttuberkulin, länger anhaltendes Fieber wurde nicht beobachtet; man kann deshalb schneller zu größeren Dosen aufsteigen; ein Aufflackern des Lungenprozesses war nie zu konstatieren. Schellenberg war mit den klinischen Erfolgen des Eisentuberkulins zufrieden und hält dasselbe besonders auch zur ambulatorischen Behandlung für geeignet. Keller.

Dem Andenken von P. Hellat. Von Goldstein u. a. (Russische Monatsschr. für Ohren-, Nasen- und Halskrankh., 1912, H. 1.)

Der Verstorbene war ein talentvoller, auch dem Auslande bekannter, theoretischer und praktischer Arbeiter im Gebiete der Rhino-Laryngologie, einer der Hauptbegründer der St. Petersburger oto-laryngologischen Gesellschaft, des allrussischen oto-laryngologischen Verbandes und auch der ersten russischen Monatsschrift für Ohren-, Nasen- und Halskrankheiten. Außerdem war der Verstorbene als Kultur- und Bildungsverbreiter, hauptsächlich unter seinen Stammesgenossen — den Esten — tätig. L. Mekler (Ufa).

II. Nase und Nebenhöhlen.

Die Nase als Ursache der Erkrankungen der Tränenkanäle. Vortrag, gehalten auf dem XI. Pirogow-Kongreß. (Hierzu 14 Abbildungen.) Von Privatdozent Swerjewski. (Revue mensuelle des maladies de l'oreille etc. [St. Petersburg], Januar 1911, pag. 1—36.)

Autor hat in den letzten 3 Jahren 189 Kranke mit Erkrankungen der Tränenwege registriert, unter welchen nur 31 Personen keinerlei Veränderungen in der Nase hatten, welche nicht als Ursache der Veränderungen in den Tränenwegen hätten gelten können. Der Besprechung seiner Krankengeschichten schickt er auf pag. 1—11 Darstellungen aus der Anatomie der Tränennasengänge voraus, welche er mit 14 Abbildungen illustriert.

Je nach der Schwere der Erkrankung stellt Autor 4 Gruppen zusammen:

Zur 1. Gruppe rechnet er alle diejenigen Fälle, wo es sich nur um hartnäckige Tränenabsonderung ohne besondere Veränderungen im Tränensack und Tränennasengange handelt.

Zur 2. Gruppe zählt er Kranke mit stärkeren Veränderungen in den Tränennasenkanälen, wie auch mit Exsudatansammlung im Tränensack (Dacryocystitis) und stark ausgeprägten Strikturen des Tränennasenganges.

Zur 3. Gruppe rechnet er diejenigen Fälle, bei denen nicht nur die Schleimhaut des Tränensackes, sondern auch die fibröse Schicht erkrankt ist.

In die 4. Gruppe kommen Fälle mit Fistelgängen im Gebiete des Tränensackes und mit Caries der anliegenden Knochen.

Digitized by Google
Original from UNIVERSITY OF CALIFORNIA
Generated on 2019-10-24 13:38 GMT / http://hdl.handle.net/2027/uc1.b3252760
Public Domain in the United States, Google-digitized / http://www.hathitrust.org/access_use#pd-us-google

Von allen Veränderungen in der Nase bei Erkrankungen der Tränenwege stellt Autor an erster Stelle die Deformationen im vorderen Teile des Septums. Unter 158 Pat. fand er sie bei 62, das heißt bei 39%, Moslennikow bei 7%, Gutzmann bei 13%.

Außer den Veränderungen im vorderen Teile des Septums war in den meisten dieser Fälle die untere Muschel nach außen gedrängt und in ihrem unteren Teile verdickt und die Schleimhaut des unteren Nasenganges, speziell in der Gegend der Mündung des Tränennasenganges, pathologisch verändert. In vielen Fällen der Erkrankung war die Nasenschleimhaut atrophisch und der untere Nasengang frei, wobei die untere Muschel an die äußere Nasenwand angepreßt war; auch fand man nicht selten dabei an der Muschel Spuren von früher stattgehabtem Septumdruck. Als Illustration hierzu führt er die Krankengeschichte einer 26jährigen Fabriksarbeiterin an, die seit mehreren Jahren an hartnäckigem Tränenfluß litt und sich viel, aber mit wenig Erfolg behandeln ließ. Bei der Untersuchung war in der linken Nasenhöhle die Schleimhaut atrophisch, das Septum hatte eine Spina und war in seinem vorderen Teile abgebogen, die untere Muschel stark nach außen gedrängt und auf derselben und auf der seitlichen Nasenwand im Bereiche des Agger nasi eine kleine weißliche Narbe als hinterbliebene Spur früheren Druckes sichtbar. Nach Entfernung des vorderen Teiles der linken unteren Nasenmuschel trat sofort Besserung ein und nachdem 2 Wochen lang sondiert worden war, vollständige Heilung. An zweiter Stelle der Erkrankungsursachen der Tränenwege stellt Autor die hypertrophische Rhinitis. Er fand sie in 16% seiner Untersuchungen, Maslennikow in 36%, Gutzmann in 25%. Dem folgt der atrophische Katarrh mit 10%, welcher in den meisten Fällen nur das folgende Stadium einer abgelaufenen hypertrophischen Rhinitis ist.

Die Lupuserkrankungen spielen in der Ätiologie der Erkrankungen der Tränenwege eine hervorragende Rolle. Autor fand in 18 Fällen von Lupus der Nase 11 mit Erkrankungen der Tränenwege. Gleicher Ansicht sind auch Mygind, Caboche, Poulard und Gellé, wie auch Molzi.

Ozaena kann auch die Ursache hartnäckiger Dacryocystitis sein, doch kann Autor auf Grund seiner Untersuchungen von 200 Ozaenafällen nicht eine so häufige Beteiligung der Tränenwege beobachten wie Schmidt-Rimpler, Nieden, Ziem, Seifert u. a.

Syphilis in der zweiten und besonders in der dritten Periode ruft besonders schwere Veränderungen der Tränenkanäle hervor.

Vasomotorischer Schnupfen kann in freilich seltenen Fällen durch Schwellung des im unteren Teile des Tränennasenganges befindlichen kavernösen Gewebes periodischen Tränenfluß hervorrufen. (Autor sah hiervon drei Fälle.) Durch selbige Schwellung kann man auch die Tränenabsonderungen bei

Generated on 2019-10-24 13:38 GMT / http://hdl.handle.net/2027/uc1.b3252760
Public Domain in the United States, Google-digitized / http://www.hathitrust.org/access_use#pd-us-google
Digitized by Google
Original from UNIVERSITY OF CALIFORNIA

Adenoiden und anderen Erkrankungen der Nase und des Nasenrachens erklären.

Die höchst selten primäre Nasentuberkulose kann auch eine Erkrankung der Tränennasenwege hervorrufen; Autor verzeichnet 2 Fälle und weist auf den Fall von Chappé hin, wie auch auf Hinsberg, der in 9 Fällen von Nasentuberkulose 5 Fälle von Erkrankung der Augen und der Tränenwege verzeichnet. Nebenbei erwähnt Autor auch die Veränderungen in den Tränenwegen nach Operationen in der Nase und ihren Nebenhöhlen wie auch bei Fremdkörpern in der Nase. Weiter spricht Autor, auf seine Tabellen hinweisend, die Meinung aus, daß bei allen schwereren Affektionen der Tränenwege auch stets in der Nase ernstere Veränderungen vorlagen.

Auf pag. 19 geht er zur Diagnostik der die Erkrankung der Tränenwege hervorrufenden Nasenerkrankungen über, wobei er besonderen Wert auf die Länge und Breite der Tränennasengänge, auf die Beschaffenheit ihrer Schleimhaut und die genaue Untersuchung ihrer Ostien legt. Zur Untersuchung des unteren häutigen Teiles des Tränennasenganges schlägt er eine eigens dazu konstruierte Sonde vor.

Was die rhinologische Behandlung der Erkrankungen der Tränenkanäle betrifft, so deckt sie sich mit der Behandlung der Veränderungen in der Nase. Bezüglich der rhinologisch-chirurgischen Behandlung vermerkt er kurz die Operationsmethoden von Aubaret, Gatteschi, Strayz, Axenfeld und besonders von Totti. Auf pag. 23 spricht er die Meinung aus, daß die Erkrankung der Tränenwege am häufigsten auf Druck an ihrem unteren Ende zurückzuführen sei, und führt sodann das Resultat der von ihm an 32 Kranken vollzogenen Operationen an mit Beifügung zweier Tabellen (Tab. 4 und 5).

Gruppe *A*. Nach der von Meyer vorgeschlagenen Methode: Zurückdrängung des vorderen Teiles der unteren Muschel behandelte Autor 2 Fälle, wonach nur vorübergehende Besserung eintrat.

Gruppe *B*. Resektion des vorderen Teiles der unteren Muschel umfaßt 9 Kranke, bei welchen in 2 Fällen ständige Besserung, in 5 Fällen bedeutende, in 1 Fall vorübergehende und in 1 Fall keinerlei Besserung zu verzeichnen war.

Gruppe *C*. Bei Resektion des vorderen Endes der unteren Muschel mit Entfernung der Granulationen im Bereiche des unteren Endes des Tränennasenganges erzielte Autor im ersten Falle ständige, im zweiten Falle bedeutende, im dritten Falle gar keine Besserung.

Gruppe *D*. Resektion des vorderen Teiles der unteren Muschel und Spaltung des unteren Teiles des häutigen Tränennasenganges. Diese Methode hält Autor für die beste. Er operierte hiernach 12 Fälle und erhielt in fünf Fällen ständige, in 6 Fällen bedeutende und in 1 Falle vorübergehende Besserung.

Gruppe *E* umfaßt 2 Fälle, die Autor nach Prof. Okunew: Resektion des vorderen Teiles der unteren Muschel und des unteren Teiles des knöchernen

Generated on 2019-10-24 13:38 GMT / http://hdl.handle.net/2027/uc1.b3252760
Public Domain in the United States, Google-digitized / http://www.hathitrust.org/access_use#pd-us-google
Digitized by Google
Original from UNIVERSITY OF CALIFORNIA

Tränennasenganges behandelte. Im ersten Falle trat keine Besserung, eher Verschlimmerung ein; im zweiten Falle erzielte Autor ziemlich lang andauernde Besserung. Jürgens.

Der Zusammenhang zwischen der Nasenhöhle und den Geschlechtsorganen. Von A. Slatowieroff (Saratow). (Russische Monatsschr. f. Ohren-, Nasen- und Halskrankheiten, 1911, Nr. 12.)

Zuerst sind die vasomotorischen Störungen seitens der Nasenhöhle zu erwähnen, die von den Anomalien der Geschlechtsorgane hervorgerufen werden. So können die ganz oder teilweise fehlenden Menstruationen durch vikariierende Nasenblutungen ersetzt werden. Bei Männern kommen (manchmal im Verlaufe des ganzen Lebens) Nasenblutungen während des Coitus, noch öfter während onanistischer Manipulationen vor. Nicht minder sind Hyperämien im Gebiete der Nasenhöhlen während der Menstruationen und auch während des Klimakteriums bekannt. Die Nasengegend andrerseits kann als Agent provocateur für verschiedene Störungen der Geschlechtssphäre dienen. So die von Fliess konstatierte, von einer Nasenstörung hervorgerufene Dysmenorrhoea, die durch eine Cocainbepinselung der „Geschlechtspunkte" (id est der hinteren Enden der unteren Muscheln und der Tubercula septi) beseitigt wird — die sogenannte positive Cocainprobe. Zur dauernden Heilung der Dysmenorrhoea nasalen Ursprungs empfiehlt sich die Galvanokaustik oder die Trichloressigsäureätzung der Geschlechtspunkte. Praktisch ist die folgende Bemerkung wichtig: Während der Menstruation soll jedes chirurgische oder sogar galvanokaustische Eingreifen in der Nasensphäre vermieden werden, da es eine starke (manchmal eine gefährliche) Blutung hervorrufen kann. Bei Gravidität kann solch ein Eingreifen einen Abortus verursachen. L. Mekler (Ufa).

III. Nasenrachenraum, Pharynx und Mundhöhle.

Histologische Varietäten der Endotheliome des Nasenrachenraumes. Von Professor L. Castellani (Mailand). Bericht über den XIV. Kongreß der italienischen Gesellschaft für Laryngologie etc., Siena 1912.)

Die Endotheliome des Nasenrachenraumes sind außerordentlich selten. Aus der histologischen Untersuchung der 3 einschlägigen Fälle wird der Schluß gezogen, daß es zweierlei histologische Varietäten der Endotheliome des Nasenrachenraumes gibt: das Lymphangioendotheliom und das perivasculäre Endotheliom, dessen Vorkommen noch viel seltener ist als das erste.

Rimini (Triest).

Über einen Fall von Tumor der „Plica glosso-epiglottica". Von Prof. T. Mancioli (Rom). Bericht über den XIV. Kongreß der italienischen Gesellschaft für Laryngologie etc., Siena 1912.)

60jährige Pat.; schwere Atembeschwerden in der Nacht und Dysphagie. Solche Störungen wurden durch das Vorhandensein einer Geschwulst bedingt, welche durch einen breiten Stiel an der linken Plica glosso-epiglottica haftete.

Generated on 2019-10-24 13:39 GMT / http://hdl.handle.net/2027/uc1.b3252760
Public Domain in the United States, Google-digitized / http://www.hathitrust.org/access_use#pd-us-google
Digitized by Google
Original from UNIVERSITY OF CALIFORNIA

Ein operativer Eingriff wurde von der Pat. verweigert. Verfasser glaubt, daß es sich um ein Fibrom handle. Rimini (Triest).

IV. Larynx.

Tuberkulin und Kehlkopftuberkulose. Von J. Kopyloff (Sevastopol). (Russische Monatsschr. f. Ohren-, Nasen- u. Halskrankh., 1912, H. 2.)

Die endolaryngeale chirurgische Methode bei der Therapie der Kehlkopftuberkulose bringt nicht selten die heißesten Adepten dieser Methode zur Verzweiflung, was nach Verfasser sich dadurch erklärt, daß noch keine Methode ausgearbeitet sei, die alle latenten tuberkulösen Herde in der Mucosa und Submucosa entdecken sollte. Daher zieht Verfasser die subcutane Injektion der minimalen Tuberkulindosen vor, die einerseits für den Organismus überhaupt und auch für die Lungen unschädlich sind und die andrerseits eine lokale Reaktion im Kehlkopf hervorrufen und damit klar und deutlich die Grenzen anzeigen, wo das kranke Gewebe endet und wo das gesunde beginnt. Und nur da würde ein genaues und ausreichendes chirurgisches Eingreifen ermöglicht. L. Mekler (Ufa).

V. Trachea, Bronchien, Oesophagus.

Über Bronchoskopie bei Fremdkörpern nebst Bemerkungen zur Kenntnis des Asthma bronchiale. Von Dr. phil. et med. Hermann v. Schrötter. (Wiener med. Wochenschr., 1911, Nr. 2—5.)

I. Kind von $1^1/_2$ Jahren, das eine Linse aspiriert hatte. Trotz Röntgen und wiederholter Perkussion und Auskultation war nicht zu entscheiden, ob der Fremdkörper in die rechte oder linke Lunge eingedrungen sei. Der Fremdkörper wurde durch die rechte Bronchoskopie aus dem rechten Bronchus entfernt. Trotz Pneumonie Heilung.

II. Frau klagt, daß sie einen Fremdkörper geschluckt hat. Kehlkopf normal, Oesophagoskopie negativ. Nach 5 Wochen Knochenstück ausgehustet. Bei Tracheoskopie sah Schrötter ein Decubitusgeschwür an der Teilungsstelle der Trachea. Heilung.

III. 31jähriger Mann aspirierte ein künstliches Gebiß in den linken Bronchus. Fremdkörpersitz konnte erst durch Röntgenphotographie festgestellt werden. Vorher vergebliche Extraktionsversuche. Verfasser gelang es, durch direkte obere Bronchoskopie die Entfernung zu erreichen. Besprechung der Respirationsbeschwerden bei den Fremdkörpern.

IV. Erörterungen über das Asthma bronchiale, bei welchem gesteigerter Spasmus der Bronchialmuskulatur vorhanden ist. Durch Cocain-Adrenalin wird der Status asthmaticus vorübergehend oder auf längere Zeit behoben, weshalb dieses Verfahren empfohlen wird. Details im Original nachzulesen.

Baumgarten.

Für den wissenschaftlichen Teil verantwortlicher Redakteur: Dr. E. Urbantschitsch, Dr. H. Marschik.
Herausgeber, Eigentümer und Verleger: Urban & Schwarzenberg.

Druck von Gottlieb Gistel & Cie., Wien, III., Münzgasse 6.

Digitized by Google
Original from UNIVERSITY OF CALIFORNIA
Generated on 2019-10-24 13:39 GMT / http://hdl.handle.net/2027/uc1.b3252760
Public Domain in the United States, Google-digitized / http://www.hathitrust.org/access_use#pd-us-google

POST & GRANT
SAN FRANCISCO, CA

MONATSSCHRIFT FÜR OHRENHEILKUNDE
UND
LARYNGO-RHINOLOGIE.

XLVI. Jahrg. 1912. 12. Heft.

Nachdruck verboten.

Laryngo-Rhinologischer Teil.

Original-Artikel.

Die Ozaena.

Ihr Wesen und ihre Therapie.

Von Dr. **Ath. A. Zografides,** Vorstand der Laryngo-rhino-otologischen Abteilung der städt. Klinik zu Piräus (Athen).

(Mit 8 Figuren.)

Wiederholt wurde von vielen betont, daß der Ausdruck Ozaena etymologisch nicht das umfaßt, was wir damit ausgedrückt wissen wollen. Es wurden daher anstatt desselben verschiedene andere vorgeschlagen, aber auch diese entsprachen dem Wesen der Krankheit nicht, wie zum Beispiel Ozaena genuina oder scrophulosa etc. Andere wieder sind so umschreibend, daß sie, trotzdem sie die passendsten wären, doch nicht gebräuchlich wurden. Solche sind „Rhinitis atrophicans cum Ozaena, Catarrhus chronicus atrophicus narium cum Ozaena" usw. Meines Erachtens ist die Benennung Ozaena die geeignetste, sowohl als schon im Gebrauch befindlich, als auch, weil sie das hauptsächlichste Symptom andeutet. Steht es etwa anders mit dem Worte „Typhus" oder „Podagra" und so vielen anderen zwar in der Medizin gebräuchlichen Benennungen, die aber trotzdem das Wesen der Krankheit nicht genügend ausdrücken?

Die Behauptung Abels, Steins und einiger anderer, es müßte außer der von üblem Geruch begleiteten atrophischen Rhinitis auch die einfache Rhinitis Ozaena benannt werden, scheint mir nicht sehr glücklich, da der Name dem Wesen dieser Krankheit absolut nicht entspricht, denn da das Wort „Ozaena" von dem griechischen Zeitwort ὄζειν = stinken herstammt, ist es nur da am Platze, wo das ausgedrückt werden soll. Ich werde daher in dieser Abhandlung aus den oben auseinandergesetzten Gründen den Namen Ozaena beibehalten. Soviel über den Namen; was aber die Ätiologie und die Therapie der Krankheit anbelangt, so möchte ich die Frage im Verhältnis zu den zu ihrer Lösung vorgeschlagenen Theorien und Ansichten, wenn auch nicht in allen ihren Einzelheiten, so doch im allgemeinen etwas eingehender behandeln.

Digitized by Google
Original from UNIVERSITY OF CALIFORNIA
Generated on 2019-10-24 13:39 GMT / http://hdl.handle.net/2027/uc1.b3252760
Public Domain in the United States, Google-digitized / http://www.hathitrust.org/access_use#pd-us-google

Es gibt wohl wenige Kapitel in der Medizin, über welche zu Zeiten so viel zur Erklärung der Natur und der Therapie der Krankheit geschrieben und vorgeschlagen worden ist, als das der Ozaena; dabei sind diese Ansichten so entgegengesetzte, daß die Frage immer dunkler und verwickelter wird, anstatt sich ihrer Lösung zu nähern. Ganz geistreich spricht Zarniko zu dieser Frage sich folgendermaßen aus: „Aus der Zusammenstellung der hauptsächlichsten Ozaenatheorien ersieht man, wie verschiedenartig sich das Bild der Krankheit in den einzelnen Köpfen malt. Wer wollte heute entscheiden, welche Ansicht die richtigere ist? Hoffen wir, daß zukünftige Forschungen bald Klarheit in dieses Chaos bringen werden.“ (Zarniko, Krankheiten der Nase pag. 392.)

Der Theorien, die zur Lösung der Frage vorgeschlagen wurden, sind so viele, daß ich nicht alle durchgehen will, da viele für diese Abhandlung wenig zweckdienlich sein möchten.

Die Meinungen der Autoren Fränkel, Löwenberg, Abel, Perez, Belfonti und della Vedova u. a. über die Entstehung der Krankheit von einem besonderen, die Krankheit erregenden Bacillus werden von den einen angenommen, von den anderen bekämpft.

Ohne mich auf eine Kritik dieser widersprechenden Theorien einzulassen, möchte ich nur betonen, daß eine Krankheit die durch einen Bacillus hervorgerufen wird und auf einer Fläche ihren Sitz hat, auch das Charakteristische einer solchen Bacilleneinwirkung, Infiltration, Geschwürbildung oder Zerstörungen der Gewebe zeigen sollte. Was mich betrifft, so fand ich nie etwas Derartiges, und soviel ich weiß, hatten auch viele andere dasselbe konstatiert. Bei 4 Fällen von unilateralem Auftreten der Krankheit zeigte die andere, noch intakte Hälfte keine von den oben genannten Kennzeichen, die Schleimhaut war völlig physiologisch und nirgends zeigte sich auf ihrer Oberfläche eine Vereiterung derselben oder irgend ein anderes Phänomen von denen, welche Stein in seiner Abhandlung „Zur Bakteriologie der Ozaena“ (Zentralblatt für Bakteriologie usw., 1900, Bd. XXVIII, Nr. 21) beschreibt und ich weiter unten anführen werde. Derselbe Bacillus fand sich übrigens auch bei anderen Fällen von atrophischer Rhinitis, die nicht von üblem Geruch begleitet waren, sowie auch bei einigen anderen von chronischer Rhinitis und in völlig physiologischen Nasenhöhlen, die nicht den geringsten Anhaltspunkt für Ozaena boten.

Perez stellte Versuche mit Kaninchen an, indem er eine 24 Stunden alte Kultur seiner eigenen Kokkobacillen subcutan in beide Ohren injizierte, und erreichte es, eine Erhöhung der Temperatur hervorzurufen, welche von Gangrän beider Ohren gefolgt war. In der Folgezeit bemerkte er dann eine Atrophie der vorderen Nasenmuschel, welche bei dem Menschen der unteren

Generated on 2019-10-24 13:39 GMT / http://hdl.handle.net/2027/uc1.b3252760
Public Domain in the United States, Google-digitized / http://www.hathitrust.org/access_use#pd-us-google
Digitized by Google
Original from UNIVERSITY OF CALIFORNIA

entspricht, ohne üblen Geruch herbeizuführen; dieser Atrophie ging eine reichliche Sekretion von grüngelblichen Schleimmassen voraus.

Schläfrig versuchte durch Einreiben mit einer jungen Kultur auf der eigens zu diesem Zweck zerstörten Schleimhaut der Nase Ozaena hervorzurufen, aber das Resultat war negativ.

Denselben Versuch wie Schläfrig führte auch ich aus, indem ich die vorher auf der Oberfläche abgeschabte Schleimhaut eines Kaninchens mit einer ziemlichen Quantität einer alten Kultur einrieb. Am folgenden Tage trat eine leichte Erhöhung der Temperatur ein, das Kaninchen verweigerte einen Tag lang jede Nahrung, am zweiten Tage begann es mit ziemlichem Appetit zu fressen, am dritten Tage zeigte jene Nasenhöhle, in der die Einreibung geschah, eine leichte Infiltration, welche in einen Abceß ausging, der sich am Eingang bildete; als er später geöffnet wurde, zeigte sich dünnflüssiger Eiter, in dem sich bei der Untersuchung spärliche Löwenbergsche Bacillen, Streptococcus aureus, Staphylokokken, Blut- und Eiterkörperchen nachweisen ließen. Nach der Vernarbung des übrigens kleinen Abscesses zeigte die Nase nichts Pathologisches, weder abnorme Sekretion noch üblen Geruch. Die Nekropsie (nach 6 Monaten) ergab keine Veränderung der Nasenmuscheln. Das geschah nur in der einen Nasenhöhle.

Stein führt dann den Fall einer Mutter mit zwei Kindern an, welche alle drei von Ozaena befallen wurden, und versucht dadurch zu beweisen, daß die Kinder durch die Krankheit der Mutter infiziert wurden. Ich leugne nun nicht, daß ähnliche Fälle auch sonst verzeichnet wurden, und mir selbst geschah es, daß unter 53 Fällen meiner Privatpraxis zweimal und bei ungefähr 110 der städtischen Klinik in Piräus, deren spezialistische Abteilung ich leite, und der Athener Poliklinik einmal der Fall eintrat, daß zwei Mitglieder derselben Familie an Ozaena litten. Ich messe diesem Vorkommnis keine große Bedeutung bei, einerseits, weil es so selten ist, andrerseite weil, wie ich auch in der Anamnese der Kranken ausführlich anführe, in dem einen der beiden Fälle meiner Privatpraxis zwei Schwestern von Ozaena befallen wurden, die vor ihrer Krankheit niemals zusammengetroffen waren und an verschiedenen Orten gelebt hatten (siehe Anamnese der Pat. pag. 1502), und drittens, weil die direkte, durch Injektion oder Einreibung erfolgte Einimpfung von Ozaenabacillenkulturen auf Kaninchen und Meerschweinchen keine Ozaena hervorrief. Sicherlich bin ich berechtigt, anzunehmen, daß die einfache Berührung nicht imstande ist, Ozaena herbeizuführen. Als Ursache dieser Fälle nehme ich vielmehr die gleiche Konstitutionsanomalie für einige Mitglieder derselben Familie an, welche die Entstehung der Krankheit begünstigt und einer reinen Trophoneurose zuzuschreiben ist. Wenn sich die Krankheit in der Weise verbreitete, wie diejenigen behaupten, welche den Bacillus als Ursache ansehen, so würden wir wenigstens 9mal in 10 Fällen klar und deutlich die In-

Digitized by Google
Original from UNIVERSITY OF CALIFORNIA
Generated on 2019-10-24 13:39 GMT / http://hdl.handle.net/2027/uc1.b3252760
Public Domain in the United States, Google-digitized / http://www.hathitrust.org/access_use#pd-us-google

fizierung bei Personen, nicht nur in Familien, sondern auch in Schulen, Fabriken und überall da haben, wo der Verkehr ein so enger ist und wo keine Vorsorge für Isolierung von Kranken zu treffen ist. Denken wir da nicht an die juvenile Muskelatrophie, von welcher mehrere Mitglieder einer und derselben Familie befallen werden, ohne daß die Krankheit ansteckend zu sein braucht? Aus Erfahrung wissen wir, daß die meisten der zur Therapie erscheinenden Pat. niemals den üblen Geruch wahrnehmen, der aus ihrer Nase kommt, was dem schnellen Fortschreiten der Atrophie und dem dadurch bedingten Verschwinden der Geruchsnerven in der Nasenhöhle zugeschrieben werden muß. Damit wird bewiesen, daß zunächst Atrophie der Schleimhaut der Nase eintritt, infolgedessen werden die Geruchsnerven atrophisch, das Epithel verhornt und stößt sich ab, die Schleimdrüsen entarten und erst dann tritt der üble Geruch ein. Hier handelt es sich allerdings um eine bösartigere Form der Krankheit, denn wir haben auch Fälle, in denen die Kranken schon lange das Bewußtsein ihres Zustandes haben und dann auch allmählich den Geruchssinn verlieren. Es ist dies also auch ein Beweis, daß der Perezsche Bacillus sich epigen einnistet und, wenn er geeigneten Boden findet (Bayer. „Über Ozaena usw.", Münchener med. Wochenschr., 1896, Nr. 32 u. 33), sich vermehrt, worauf er dann vielleicht den charakteristischen Geruch erzeugt, den wir bei den Kulturen wahrnehmen.

Daß der üble Geruch später einsetzt, wenn die Atrophie vorgeschritten ist, erfahren wir auch aus den Erzählungen von Personen aus der Umgebung der Kranken und von den Pat. selbst, welche behaupten, sie hätten sich sofort an den Arzt gewandt, als sie den üblen Geruch wahrnahmen. Der Arzt aber habe bei der Untersuchung fast immer völlige Atrophie der Schleimhaut konstatiert. Daß dieser Vorgang nicht das Resultat weniger Tage ist, brauchen wir nicht zu betonen; ähnliches habe ich sehr oft gesehen. Bei seinem Versuch erreichte es Perez nur, Atrophie herbeizuführen, aber nicht auch üblen Geruch. Aber wie kann denn derselbe Bacillus einmal nur Atrophie, das andere Mal üblen Geruch und dann wieder beides zusammen hervorrufen? Wenn wir den letzten Fall annehmen, dann erklärt sich das Phänomen nicht, daß die meisten Pat. den üblen Geruch nicht wahrnehmen, der doch das Charakteristischeste auch der jüngsten Kultur ist.

Zarnikos und Bayers Vermutungen, daß die Krankheit der Trophoneurose zuzuschreiben sei, will ich durch einige eigene Beobachtungen und Anführung von einigen Fällen reiner Trophoneurose unterstützen.

Ich bemerkte nämlich bei den nur in der einen Nasenhöhle an Ozaena leidenden Pat. sowie auch bei denen, die in der einen Nasenhöhle größere Atrophie zeigen als in der anderen, daß auch die entsprechende Hälfte des Gesichts augenscheinliche Atrophie der Weichteile und der darunter liegenden knöchernen Gewebe zeigte. Der Unterschied der Gesichtshälften war manchmal

Digitized by Google
Original from UNIVERSITY OF CALIFORNIA
Generated on 2019-10-24 13:39 GMT / http://hdl.handle.net/2027/uc1.b3252760
Public Domain in the United States, Google-digitized / http://www.hathitrust.org/access_use#pd-us-google

ein solcher, daß ich, trotzdem die typische äußere Mißgestaltung der Nase nicht vorhanden war, einen Zusammenhang der Atrophie des Gesichts mit der der Nasenmuscheln vermutete.

Wo die Atrophie die beiden Nasenhöhlen in gleicher Weise befallen hat, ist keine Asymmetrie im Gesicht wahrzunehmen. Wahrscheinlich beschränkt sich in den Fällen, in denen die analoge Atrophie des Gesichts nicht augenscheinlich ist, die Trophoneurose nur auf die Nasenhöhle, jedenfalls aber ist das gleichzeitige Vorkommen einer Ozaena mit der Trophoneurose der gleichliegenden Hälfte des Gesichts kein zufälliges, und das ist meines Erachtens sehr wichtig.

Außer den Bildern im Text könnte ich noch viele andere ähnliche geben aber einerseits ist auf vielen Bildern die Atrophie nicht so deutlich zu erkennen, wie sie in Wirklichkeit ist, andrerseits verweigern die Mütter von Töchtern ausdrücklich deren Konterfeiung, weil sie es als ein Andenpranger-stellen derselben ansehen.

Daß die Krankheit nicht syphilitischen Ursprungs ist, beweist die negative Wassermannsche Reaktion, die sich bei den Versuchen von Caldera, Gaggias, Eisenlohr, Sobernheim und anderen ergab. Auch bei meinen Fällen fand ich niemals positive Reaktion.

Was ich in Griechenland als prädisponierende Einwirkung auf die Krankheit erkannte, ist die Häufigkeit des Malariafiebers und der darauf folgenden Kachexie der Pat.; vielleicht ist diesem Umstand die relative Häufigkeit der Krankheit beizumessen. Prädisponierend sind bisweilen auch die Infektionskrankheiten, nach meinen Beobachtungen besonders der Typhus. Ich erwähne hier auch die skrofulöse Dyskrasie, mit welcher neun Zehntel der Patienten behaftet sind, sowie auch die schlechten sozialen Lebensbedingungen als prädisponierendes Moment, denn die meisten Patienten gehören den unteren Volksschichten an.

Fig. 1.

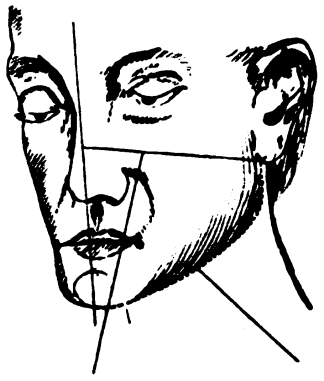

Obere Linie. Untere Linie.

Die Atrophie, die ich bei meinen Patienten wahrnahm, bewog mich, Messungen beider Gesichtshälften vorzunehmen. Diese betreffen zwei Abstände: 1. den Abstand der unteren Ansatzstelle der Ohrmuschel von der Mitte des Unterkiefers am Verlauf des unteren Randes desselben (siehe Fig. 1, punktierte untere Linie) und 2. den Abstand desselben Punktes am Ohr von der Mitte des Nasenrückens, eines Punktes, der mit der mittleren Senkrechten des Gesichts zusammenfällt (Fig. 1, obere Linie).

Generated on 2019-10-24 13:39 GMT / http://hdl.handle.net/2027/uc1.b3252760
Public Domain in the United States, Google-digitized / http://www.hathitrust.org/access_use#pd-us-google
Digitized by Google
Original from UNIVERSITY OF CALIFORNIA

Bekanntlich stehen die Schleimdrüsen der Nase unter dem Einflusse des cerebrospinalen und sympathischen Nervensystems. Die cerebralen Fasern gelangen in den zweiten Ast des Trigeminus, während die sympathischen sich aus dem Ganglion sphenopalatinum in die Schleimdrüsen verteilen. Durch die Versuche von Heidenheim und Aschenbrand wurde bewiesen, daß Reizung des Trigeminus ein reichliches, klares, nicht fadenziehendes Sekret von wässerigen Bestandteilen liefert, während eine Reizung des Ganglion spheno-palatinum ein spärliches, zähes Schleimsekret ergibt. Da also die Veränderung, die infolge von Trophoneurose den Trigeminus trifft, seine Tätigkeit verringert, so bleibt nur der Sympathicusast unversehrt und dadurch erklärt es sich, daß die Sekrete spärliche wässerige Substanzen zeigen, welche leicht eintrocknen, so namentlich bei der Ozaena, bei der reichliche Luftzufuhr infolge der Weite der Nasenhöhle vorhanden ist und die Sekrete leichter verdunsten. Diesem Umstand ist daher das Trockenwerden zuzuschreiben und nicht der Einwirkung des Kokkenbacillus, welcher in seinen Kulturen, wie bewiesen, feste Substanzen flüssig macht. Wir können aber einem und demselben Bacillus nicht zwei Eigenschaften zuschreiben, die einander entgegengesetzt sind.

Diese Erscheinungen im Verein mit den Messungen und Beobachtungen Hoppmanns erklären die Natur der Krankheit klar als Trophoneurose.

Ferner bemerkte ich, daß bei den Ozaenapatientinnen zur Zeit des Eintritts der Menstruation die Krusten härter, übelriechender und dazu auch lästiger für die Patientinnen werden; vielleicht ist dieser Umstand der durch den Blutverlust hervorgerufenen Widerstandsträgheit des ohnehin schon schwachen Organismus zuzuschreiben.

Bevor ich zu der Therapie dieser Krankheit übergehe, möchte ich die Anamnese einer Patientin in allgemeinen Umrissen voranschicken, welche die sichtbarste Trophoneurose der rechten Gesichtshälfte darbietet und auch auf derselben Seite ihre Ozaena hat. Ich führe diese Pat. vor den anderen zuerst an, da die Therapie derselben noch nicht beendet ist.

Pat. Pepi P., 16 Jahre alt, aus Larissa, hatte bis vor 2 Jahren an Malaria gelitten. 4 Jahre alt und in drei darauffolgenden Jahren erkrankte sie immer zur gleichen Zeit (Januar) an Pneumonie. Vor 6 Jahren hatte sie auch Typhus; erbliche Belastung weder von Tuberkulose noch von Syphilis vorhanden (Wassermann negativ). Allgemeinbefinden verhältnismäßig gut. Gesicht der Pat. zeigt ziemlich deutliche Asymmetrie, die linke Hälfte ist physiologisch, während die rechte deutliche Atrophie der knöchernen Gewebe und der Weichteile zeigt.

Dimensionen { Untere Linie (Fig. 2) { links 12·9 *cm* / rechts 10·8 *cm* ; Obere Linie (Fig. 2) { links 12·9 *cm* / rechts 12 *cm*

Digitized by Google
Original from UNIVERSITY OF CALIFORNIA
Generated on 2019-10-24 13:39 GMT / http://hdl.handle.net/2027/uc1.b3252760
Public Domain in the United States, Google-digitized / http://www.hathitrust.org/access_use#pd-us-google

Gesichtsreflexe nicht vorhanden. Die äußerlich eingedrückte Nase trägt auf dem Rücken eine kleine Vertiefung. Im Innern rechts ist die ganze Nasenhöhle mit harten Krusten bedeckt, nach deren Entfernung zeigt sich völlige Atrophie der unteren und mittleren Nasenmuschel. Die Gruppen zeigen den charakteristischen Geruch. Die ganze Schleimhaut der rechten Nasenhöhle, blaß und völlig atonisch, blutet leicht bei Ablösung der Krusten. Die Nasenscheidewand ist mit der konkaven Fläche leicht nach links deviiert, in der Weise, daß die rechte Höhle sowohl infolge der Atrophie als auch der Deviation der Nasenscheidewand verhältnismäßig größere Weite zeigt. Links beide Nasenmuscheln quantitativ physiologisch, die Schleimhautoberfläche desgleichen, es ist weder eine Spur von Ulceration noch von Krusten vorhanden. Die geringe Deviation der Nasenscheidewand nach links zeigte die Höhle enger als gewöhnlich und derartig, daß die Pat. bisweilen Schwierigkeiten beim Atmen hat. Das Gesicht derselben, links physiologisch, zeigt rechts augenscheinliche Atrophie, besonders der Masseteren und des Knochens des Unterkiefers, wie aus dem Bilde ersichtlich. Die Sensibilität zu beiden Seiten des Gesichts normal. Keine Spur von motorischer Störung. Die Atrophie beschränkt sich nur auf die rechte Hälfte des Gesichts, der übrige Körper physiologisch. Über die linke Hälfte des Gesichts rinnt wegen der heißen Jahreszeit (Juni) reichlicher Schweiß, während die rechte Hälfte völlig trocken ist.

Fig. 2.

Fig. 3.

Im Alter von 2 Jahren noch keine Spur von Trophoneurose des Gesichts noch von Ozaena.

Fig. 4.

Im Alter von 8 Jahren Trophoneurose und Ozaena vor langer Zeit eingetreten.

Digitized by Google
Original from UNIVERSITY OF CALIFORNIA
Generated on 2019-10-24 13:39 GMT / http://hdl.handle.net/2027/uc1.b3252760
Public Domain in the United States, Google-digitized / http://www.hathitrust.org/access_use#pd-us-google

Die Menstruation trat im Alter von 10 Jahren ein und war bis heute regelmäßig. Die Mutter der Pat. erzählte, daß die Atrophie der rechten Gesichtshälfte ins früheste Kindesalter datiert, sie trat aber eine Zeitlang vor dem Einsetzen der ersten Ozaenasymptome auf, zu einerZeit, die sie nicht genau angeben kann (Figg. 3 u. 4). Riechvermögen der Pat. auf der linken Seite unvermindert, auf der rechten Seite dagegen ganz verloren.

Bei der wiederholt vorgenommenen mikroskopischen Untersuchung fand sich im Deckglas kein Bacillus sec. Perez und Abel. Die Therapie begann ich sofort am ersten Tage. Zuerst nahm ich die Entfernung der Deviation der Nasenscheidewand nach der Methode Hajeks vor, dann wandte ich die Methode an, die ich weiter unten ausführlich bei der Therapie der Ozaena beschreibe, deren Endresultate sich zwar noch verzögern werden, ich erreichte es aber schon in den ersten Tagen, daß die Krusten und der üble Geruch fast ganz verschwanden.

Ich gehe nunmehr kurz zu den verschiedenen Therapien über. Eine jede derselben verfolgt einen doppelten Zweck: erstens die Kräftigung des geschwächten Gesamtorganismus des Pat. und zweitens die Behebung der Atrophie der Nasenschleimhaut und des üblen Geruchs.

Den ersten Zweck erreicht man durch die Verabreichung verschiedener roborierender Arzneimittel, sei es in Gestalt von Injektionen, sei es innerlich durch den Magen; den zweiten versuchte man durch verschiedene Arzneimittel, entweder in Gestalt von Ausspülungen oder von Einreibungen mit Salben oder durch andere energischere Mittel zu erreichen. Wie aber auch Zarniko bemerkt, erwiesen sich „die meisten bis jetzt vorgeschlagenen Mittel als sehr gut in den Händen ihrer Erfinder, und so lange sie allgemein oder lokal wirkten, aber solche Mittel könne man sicher nicht als radikal bezeichnen".

Indem ich es für überflüssig halte, ausführlich alle therapeutischen Methoden zu behandeln, die ja aus den therapeutischen Handbüchern bekannt sind, beschränke ich mich darauf, nur diejenigen zu erwähnen, welche einigermaßen dem Wesen der Krankheit entsprechen.

Das elementarste und einfachste Mittel war immer das Ausspülen der Nasenhöhle mit antiseptischen Lösungen. Dieses Mittel ist das nächstliegendste nicht nur in den Händen der Nichtspezialisten, sondern auch in denen der Spezialisten selbst.

Zu diesem Zweck wurden vielerlei antiseptische Mittel in Gestalt von Lösungen gebraucht und als solche führe ich Sublimat, Karbolsäure, Ichthyol, Lysol, hypermangansaures Kali an, sie haben den Zweck, die Schleimkrusten zu entfernen und den üblen Geruch zu beheben. Beides erreicht man nun zwar ziemlich leicht, aber leider nur auf kurze Zeit, denn einige Stunden nachher tritt derselbe Zustand in der Nasenhöhle wieder ein und der Patient ist gezwungen, zwei- oder dreimal des Tages das Ausspülen zu wiederholen. Es muß also der Patient, wie Chiari sehr richtig bemerkt, alles zum Ausspülen der

Digitized by Google
Original from UNIVERSITY OF CALIFORNIA
Generated on 2019-10-24 13:39 GMT / http://hdl.handle.net/2027/uc1.b3252760
Public Domain in the United States, Google-digitized / http://www.hathitrust.org/access_use#pd-us-google

Nase Nötige sein Leben lang bei sich tragen, wie er das zum Beispiel zum Reinigen der Zähne, zum Ordnen der Haare usw. tut. Leider wird jedoch auch dieses Mittel, abgesehen von der geringen Zweckmäßigkeit desselben, bisweilen geradezu dadurch schädlich, daß die Flüssigkeit durch die Eustachische Trompete in das Mittelohr eindringt und hier eitrige Mittelohrentzündung hervorrufen kann

Nach den Nasenspülungen kommt die Methode von Gottstein. Er schlug zuerst die Einführung von leicht nach Art seines Tampons zusammengewickelter Gaze in die Nasenhöhlen vor, wobei er einen doppelten Zweck im Auge hatte: erstens die leichte Entfernung der Schleimkrusten aus der Nasenhöhle, zweitens die Reizung der Schleimhaut durch dauernde Anwesenheit der Gaze in der Nasenhöhle, welche als Fremdkörper wirkt und eine Art von Massage ausübt. Dieses therapeutische Mittel kam aber nicht allgemein in Gebrauch, erstens weil die Patienten es nicht ertragen konnten, und zweitens, weil es, ohne das Vertrocknen des Schleims zu verhindern, auch den Geruch nicht minderte, da auch nach mehr oder weniger langem Verbleiben der Gaze in der Nasenhöhle der üble Geruch wieder erschien. Aus diesem Grunde schreibt auch Voltolini: „Das Tamponieren der Nasenhöhle bei Ozaena widerspricht den elementarsten hygienischen Prinzipien (Voltolini, Krankheiten der Nase usw.“, Breslau 1888, pag. 251).

Man versuchte auch Injektionen mit Paraffin (42—45° Schmelzpunkt) in die unteren Nasenmuscheln, um eine Verengerung der Nasenhöhle zu erzielen, aber auch diese Methode, obwohl sie nicht schlecht ist, wurde als gefährlich unterlassen, denn es wurden sowohl Embolien verzeichnet als auch veränderte Wanderung oder Ausstoßung des Paraffins beobachtet.

Andere Methoden, die zwar als erfolgreich gerühmt wurden, die Elektrolyse und die Massage durch die biegsame Welle, hatten wie alle früheren nicht das gewünschte günstige Resultat, weshalb, werde ich unten auseinandersetzen.

Kürzlich wurde von Birmann-Bera vorgeschlagen, die untere Nasenmuschel wegzunehmen, damit die Sekretionsfläche verkleinert würde. Aber verschwindet nicht etwa in vielen, wenn auch nicht in allen Fällen, im Laufe der Zeit die untere Nasenmuschel auch spontan gänzlich? Sind denn nach der Entfernung der unteren Nasenmuschel die Erscheinungen, wenn auch nicht schlechter, vielleicht besser?

Gewiß beobachtet man im hohen Alter völliges Verschwinden der unteren und mittleren Nasenmuschel und gleichzeitig auch eine Besserung des Zustandes, aber das ist nicht der völligen Atrophie zuzuschreiben, sondern der infolge des Alters eintretenden Atheromatose der Blutgefäße und der Atrophie der Schleimhautdrüsen, die in diesem Alter gewöhnlich eintritt, und daher wird die Sekretion spärlicher. Wodurch unterscheidet sich denn die von Birmann-

Digitized by Google
Original from UNIVERSITY OF CALIFORNIA
Generated on 2019-10-24 13:39 GMT / http://hdl.handle.net/2027/uc1.b3252760
Public Domain in the United States, Google-digitized / http://www.hathitrust.org/access_use#pd-us-google

Bera vorgeschlagene Methode von der von Oresku angeführten, nach der ein Autor im Jahre 1894—1895 die völlige Abtrennung der unteren Nasenmuschel und Abschabung der ganzen Oberfläche der Nasenhöhle vorschlug? Diese Methode verringert, wenn wir der Ansicht Birmann-Bera beistimmen, mehr als seine Methode die Sekretionsfläche des Naseninnern. Oresku berichtet aber, der Erfolg sei nur vorübergehend gewesen und bald darauf seien die Symptome in bedeutend ärgerem Maße wiedergekommen.

Die Methode, die ich bei allen meinen Patienten anwende, bezweckt gerade das Gegenteil, das ist die Wiederbelebung der Schleimhaut und die größtmöglichste Verkleinerung der Nasenweite und die Resultate derselben waren immer die besten.

Schließlich führe ich noch die Methode Réthis an, die in der Zerstörung der Schleimhaut durch weißglühenden Galvanokauter oder Chromsäure oder Trichloressigsäure besteht. Diese wandte er zuerst an, in der Hoffnung, so eine neue gesunde Schleimhaut zu erhalten, sie wurde aber auch wieder verlassen, weil sie zu große Zerstörungen verursachte. Diese Methode nun, aber etwas modifiziert, wandte ich eine Reihe von Jahren mit erfreulichen Resultaten an, wie der Leser aus den unten angeführten Fällen schließen kann.

Auch die Methode der Massage durch die biegsame Welle mußte ich bald wieder aufgeben, denn ich konnte weder das erwartete Resultat erzielen noch auch nahmen die Patienten diese therapeutische Methode gern an, da sie sehr unangenehm ist und namentlich Kinder sehr schwer zu überreden waren, die Massage ein zweites Mal über sich ergehen zu lassen, während sie die Reizung der Gewebe mit der Spitze des Galvanokauters, die ich weiter unten beschreiben werde, gern aushielten; die Resultate derselben waren an und für sich oft überraschend.

Nur in 2 Fällen unter mehr als 30 Patienten, die sich der Therapie unterzogen, hatte ich ein negatives Resultat oder, richtiger gesagt, nur in einem, denn in dem anderen, bei dem eine Malariaerkrankung bis zur Zeit der Therapie fortdauerte, trat auch Heilung ein, wenn auch erst nach längerer Zeit, da die Therapie wegen Klimawechsel unterbrochen wurde. Nachdem der Patient durch Chinininjektionen völlig von der Malaria befreit war, unterwarf er sich einer supplementären Therapie, deren Resultate bald günstig waren.

Bei dem zweiten Fall handelte es sich um eine Patientin, die an chroniseher Nephritis litt: auch hier trat noch eine verhältnismäßige Besserung ein.

Von 53 Patienten aus meiner Privatpraxis, an denen ich bei der Untersuchung Ozaena konstatierte, unterzogen sich nur 33 einer regelmäßigen Therapie, von diesen führe ich nur 24 an, denn nur mit diesen darf ich rechnen, da die übrigen 9 sich noch in meiner Behandlung befinden.

Generated on 2019-10-24 13:39 GMT / http://hdl.handle.net/2027/uc1.b3252760
Public Domain in the United States, Google-digitized / http://www.hathitrust.org/access_use#pd-us-google
Digitized by Google
Original from UNIVERSITY OF CALIFORNIA

Von diesen 24 hatte bisher keiner, obwohl die dazwischen liegende Zeit eine ziemlich lange ist, einen Rückfall der Krankheit. Ich schreite nun zur möglichst kurzen Beschreibung der Methode.

In den ersten 2 bis 3 Tagen verordne ich dem Patienten, bevor er zu mir kommt, die gewöhnlichen Spülungen, und dies darum, damit ich die Nasenhöhle rein habe und nicht gezwungen bin, die Oberfläche derselben bei dem Herausnehmen der Schleimmassen manchesmal zu verwunden, da dieselben oft fest an der Schleimhaut adhärent sind.

Die so vorbereitete Nasenhöhle des Patienten reinige ich dann mit Watte von den eventuell noch vorhandenen Sekretmassen und beginne an der unteren Nasenmuschel von hinten nach vorne und von unten nach oben die Schleimhaut mit dem Galvanokauter zu berühren.

Niemals wandte ich den Galvanokauter mit intensiv glühender Spitze an, sondern mit nur sehr wenig erwärmter Spitze, die sehr breit war, so daß sie mit einem größeren Teil der Oberfläche der Schleimhaut in Berührung kommt und somit die Dauer einer Sitzung wesentlich verkürzt wird.

Die berührende Spitze ist nur soweit erhitzt, daß sie keinen sichtlichen Brandschorf hinterläßt, sondern die Schleimhaut nur so viel reizt. daß diese eine epigene Hyperämie hervorruft, die genügend ist, die atonischen Gewebe zu ernähren. Nach Herumführung der Spitze auf der ganzen Oberfläche beider Nasenhöhlen verstopfe ich die Nase vorn leicht mit einem Stück Watte, die der Patient nach einer halben Stunde entfernen darf. Der Patient fühlt nach der Reizung der Schleimhaut eine Art von Kribbeln in der Nasenhöhle und der Schleim wird vom ersten Tage an flüssiger.

Außer der Reizung der Schleimhaut durch den Galvanokauter verordne ich dem Patienten für die lokale Therapie eine Salbe aus Calomel von 2 bis 10%, mit welcher der Patient mittelst Watte die Nasenhöhle ein- oder zweimal am Tage einreibt. Parallel mit der lokalen Therapie verordne ich dem Patienten für den allgemeinen Zustand innerlich Jodpräparate, auch Eisen oder Lebertran mit Phosphor oder Arsen in der Gestalt von subcutanen Injektionen.

In vielen Fällen bedurfte diese Therapie nicht mehr als einen Monat lang täglicher Sitzungen, wenngleich ich auch manchmal gezwungen war, zwei Monate lang die täglichen Sitzungen fortzusetzen, doch war dieser Fall seltener. In der Folge beschränkte ich die täglichen Sitzungen und sehe den Patienten nur jeden zweiten Tag einen weiteren Monat lang, dann jeden dritten Tag usf., bis ich ihn nur noch alle 14 oder 20 Tage sehe. Jede solche Sitzung dauert für jede Nasenhöhle 2—3 Minuten.

Bis jetzt hatte ich niemals nötig, Cocain anzuwenden, denn es beklagte sich keiner der Patienten über große Schmerzen. Schon nach den ersten Tagen wird der Nutzen dieser Methode sichtbar, denn das Sekret wird flüssiger und

Digitized by Google
Original from UNIVERSITY OF CALIFORNIA
Generated on 2019-10-24 13:39 GMT / http://hdl.handle.net/2027/uc1.b3252760
Public Domain in the United States, Google-digitized / http://www.hathitrust.org/access_use#pd-us-google

der üble Geruch der Ozaena verschwindet schnell. So unterwerfen sich die Patienten gern der Therapie. Niemals hatte ich unliebsame Folgen. Es folgen hier kurz die Krankengeschichten meiner Fälle.

I. 18. IX. 1906. Magdalena W., 16 Jahre alt, aus Athen, Arbeiterin in einer Hutfabrik. Erbliches: Vater an Brustkrankheit gestorben. Pat. hatte als Kind oft Malaria. Niemand in der Familie leidet an Ozaena. Nach Erzählung der Pat. hatte die Mutter vor 4 oder 5 Jahren beim Sprechen mit ihr den üblen Geruch aus der Nase der Pat. wahrgenommen. Totale subjektive Anosmie.

St. pr.: Körperbau verhältnismäßig gut, Ernährung mangelhaft, Gestalt ziemlich groß, die sichtbaren Schleimhäute anämisch. Sattelnase. Innen gleiche Atrophie beider unteren Nasenmuscheln, mittlere Muscheln mehr minder atrophisch. Oberfläche der Nasenhöhle mit Krusten bedeckt, welche die Nasenhöhlen fast ausfüllen und den charakteristischen üblen Geruch der Ozaena verbreiten. Atrophie so groß, daß man ungehindert den Epipharynx sieht, der gleichfalls leichte Atrophie und Trockenheit der Schleimhaut zeigt. Gesicht ohne Asymmetrie.

Strichpräparat (5 Präparate, Färbung durch Methylenblau): Zwei Löwenberg-Abel-Bacillen, außerdem spärliche Streptokokken, reichliche Eiterkörner und Epithelien.

Therapie. Beim ersten Besuch begann ich nach meiner oben beschriebenen Methode zu verfahren. An den folgenden Tagen waren die Krusten geringer an Zahl und weicher, von Tag zu Tag besserte sich der Zustand und der üble Geruch verschwand völlig. Nach 20tägiger, oft unregelmäßiger Therapie wurde diese auf drei Monate unterbrochen. Pat. setzte aber den Gebrauch der Salbe fort. Bei Wiederaufnahme der Therapie war der Zustand der Pat. gut, ihre Lebensfreudigkeit war zurückgekehrt. Die Therapie wurde noch 40 Tage fortgesetzt.

Seitdem vergingen 5 Jahre und Pat. befindet sich wohl, da weder übler Geruch noch Krusten wiederkehrten. Den Geruchsinn hat die Pat. nicht wieder erlangt.

II. 24. IX. 1906. Maria Pr., aus Athen, 35 Jahre alt, ledig. Erbliches: Vater an Pleuritis, Mutter an Tumor cerebri im Alter von 65 Jahren gestorben. Menstruation mit 12 Jahren, unregelmäßig. Die Krankheit trat angeblich im Alter von zehn Jahren nach einer Infektionskrankheit auf, Pat. selbst nahm nie den üblen Geruch wahr. Vor 5 Jahren Injektion von Paraffin in beide Nasenhöhlen, Pat. verbrachte 4 Monate in relativ gutem Zustand, dann traten die früheren Symptome wieder auf, da das Paraffin von seiner Stelle verschwand. Von 7 Geschwistern leidet niemand an Ozaena.

St. pr.: Zarter Knochenbau. Schleimhäute blaß, typische Sattelnase, untere Nasenmuscheln und Schleimhaut rechts mehr atrophisch als links, mittlere Nasenmuscheln bewahren eine mehr oder weniger physiologische Gestalt. Nebenhöhlen gesund. Rachenschleimhaut atrophisch. Die Gesichtsdimensionen etwas unregelmäßig: Rechts obere Linie 13·9 *cm*, links 14·3 *cm*, untere Linie rechts 14·0 *cm*, links 14·7 *cm*.

Strichpräparat: Zahlreiche Eiterkörperchen und einige Staphylokokken. Von 3 Präparaten zeigte nur eins den Bacillus L.-A.-P.

Therapie. Durch die oben erwähnte Therapie mit dem Galvanokauter wurde es erreicht, daß nach täglichen Sitzungen einer Woche die Krusten sich vermin-

Generated on 2019-10-24 13:39 GMT / http://hdl.handle.net/2027/uc1.b3252760
Public Domain in the United States, Google-digitized / http://www.hathitrust.org/access_use#pd-us-google
Digitized by Google
Original from UNIVERSITY OF CALIFORNIA

derten. Nach 40tägiger Lokalbehandlung nebst Arrhenalininjektion verschwanden der üble Geruch und die Krusten. Muscheln und Schleimhaut wiesen ein mehr physiologisches Aussehen auf. Gesichtsdimensionen auch nach der Therapie unverändert. Bis heute kein Rückfall.

III. 24. IX. 1906. Smaragda S., aus Athen. 21 Jahre alt. Erbliches: Nichts. Pat. litt seit ihrer Kindheit an Gesichtsausschlag, im Alter von 4 Jahren Typhus. Menstruation mit 16 Jahren, bis heute reichlich und unregelmäßig. Pat. war angeblich 8jährig, als die Mutter die Krusten und den üblen Geruch bemerkte.

St. pr.: Körpergröße mittelmäßig, zarter Knochenbau. Pat. klagt über Kopfschmerzen. Typische Sattelnase. Innen gleichmäßige Atrophie beider unterer Muscheln, übrige Schleimhaut der Nase sowie auch die des Rachens atrophisch. Die ganze Nasenhöhle mit harten, grünen, übelriechenden Krusten bedeckt. Nebenhöhlen frei.

Strichpräparat: Diplococcus und Streptococcus in reichlicher Menge, auch Bacillus L.-A. und Eiterkörperchen. Der Ductus naso-lacrimalis zeigt beim Druck Eiter. Keine Asymmetrie der Gesichtshälften.

Therapie. Die gleiche Therapie wie oben mit Arrhenalininjektion. Nach 25 Tagen mit täglichen Sitzungen verschwanden Geruch und Krusten nahezu. Nachher sah ich Pat. einen Monat lang jeden zweiten Tag, später noch jeden vierten usw. Die Nasenhöhle nahm ein physiologisches Aussehen an, die unteren Muscheln zeigten Tendenz, mehr physiologisch zu werden. Pat. ist bis heute von dem Leiden verschont geblieben.

IV. 23. X. 1906. Chrysanthe St., 20 Jahre alt, aus Athen. Im Kindesalter Trachom, welches ausheilte. Menstruation mit 12 Jahren. Härte und Menge der Schleimmassen im 10. Lebensjahre bezeichnen den Beginn der Krankheit. Mutter bemerkte zuerst den üblen Geruch, da sie mit dem Kinde im gleichen Bett schlief; dieses selbst verlor mit dem Auftreten der Ozaena den subjektiven Geruch.

St. pr.: Regelmäßiger Körperbau. In den Augen leichte Spuren geheilter Trachomata. Nase außen regelmäßig, innen Atrophie der unteren Nasenmuscheln beiderseits, links mehr als rechts. Schleimhaut atonisch und runzelig. Keine Ulceration. Die Untersuchung der Nasenhöhle auf Empyem war negativ. Pharynx gesund, dagegen Larynx und Luftröhre mit harten, aber nicht übelriechenden Krusten bedeckt, welche Pat. sehr belästigen. Gesichtsdimensionen: Rechts, obere Linie 13 *cm*, untere 13·7 *cm*, links obere Linie 12·6 *cm*, untere Linie 13·0 *cm*.

Strichpräparat: Reichliche Plattenepithelien, Eiterkörperchen und reichliche Pseudodiphtherie sowie auch L.-A.-P.-Bacillen.

Therapie. Therapie wie oben. Erst tägliche Sitzungen, dann jeden zweiten und dritten Tag, Resultat: Völliges Verschwinden des üblen Geruchs und der Krusten, die Nasensehleimhaut zeigt ein gesundes Aussehen. Seitdem vergingen 6 Jahre und es kam zu keinem Rückfall. Der Katarrh des Larynx und der Luftröhre wurde durch Instillationen von Lugolscher Lösung vollständig geheilt.

V. 27. X. 1906. Aristides R., 19 Jahre alt, aus Leukas. Erbliches: Mutter starb bei einer Entbindung. Vater gesund. Niemand von der Familie leidet an Ozaena. Pat. hatte oft Malaria, deswegen die Milz hypertrophisch, 4 Finger breit unterhalb des Hypochondrium.

Generated on 2019-10-24 13:39 GMT / http://hdl.handle.net/2027/uc1.b3252760
Public Domain in the United States, Google-digitized / http://www.hathitrust.org/access_use#pd-us-google
Digitized by Google
Original from UNIVERSITY OF CALIFORNIA

St. pr.: Das Aussehen des Pat. verrät Malaria-Kachexie. Nase platt, verbreitet den charakteristischen, abscheulichen Geruch. Nasenschleimhaut völlig atonisch und atrophisch, die unteren Nasenmuscheln ebenfalls sowie auch die mittleren stark atrophisch. Sekret nicht mikroskopisch untersucht. Empyeme und Ulcerationen fehlen. Brustorgane physiologisch. Gesichtsdimensionen zeigen sehr geringe Ungleichmäßigkeit (2—3 *mm*), wie aber aus dem Bilde ersichtlich (Fig. 5) beiderseitige starke Atrophie des Gesichtes.

Fig. 5.



Atrophie der Masseteren symmetrisch, Unterkiefer rechts atrophischer als links.

Therapie. Durch die allgemeine und topische Therapie, wie oben, sowie Chininjektionen wurde erreicht, daß die Krusten nach 10 Tagen in hohem Maße verringert wurden, und der üble Geruch verschwand. Nach 16 Tagen unterbrach ich die Sitzungen auf jeden dritten Tag, nach 20 Tagen auf wöchentlich 2 Sitzungen usf. Als ich vor 1 Jahr Pat. wieder untersuchte, war die Krankheit ganz behoben.

VI. 2. VII. 1907. Z. K., 10 Jahre alt, aus Athen. Erbliches: Niemand in der Familie leidet an Ozaena, obwohl die Geschwister wegen der Armut mit Pat. in engste Berührung kamen. Pat. war immer kränklich. Im 6. Lebensjahre trat die Ozaena auf. Menstruation noch nicht eingetreten.

St. pr.: Zarter Körperbau, minderwertige Ernährung, kachektisches Mädchen. Charakteristische Plattnase. Nach der Entfernung der schwer lösbaren Krusten zeigte sich völlige Atrophie der beiden unteren Nasenmuscheln und leichte der mittleren.

Strichpräparat: Spärliche Streptokokken und reichliche Eiterkörperchen; in drei Präparaten kein Bacillus L.-A. Gesicht wenig asymmetrisch. Unterkieferwinkel beiderseitig ein wenig atrophisch.

Therapie. Wiederum die obige Therapie. Sie bewirkte in 15 täglichen Sitzungen genügende Verringerung der Krusten und völliges Verschwinden des üblen Geruchs. Die täglichen Sitzungen wurden noch eine Zeitlang fortgesetzt, weil die Schleimhaut immer noch atonisch blieb. Nach 20 Tagen begann auch die Schleimhaut Besserung zu zeigen, daher wurden die Sitzungen auf jeden zweiten Tag einen Monat lang verringert, dann einige Wochen zweimal die Woche Sitzungen und schließlich alle 3 Monate. Zustand der Pat. sehr zufriedenstellend.

VII. 1. VIII. 1907. Anna B., aus Piräus, 18 Jahre alt. Erbliches: Eine Schwester leidet an Ozaena, doch fand augenscheinlich keine Infektion statt, da Pat. mit ihrer seit dem Kindesalter in Kydonia (Aiwali), Kleinasien, lebenden Schwester

Generated on 2019-10-24 13:39 GMT / http://hdl.handle.net/2027/uc1.b3252760
Public Domain in the United States, Google-digitized / http://www.hathitrust.org/access_use#pd-us-google
Digitized by Google
Original from UNIVERSITY OF CALIFORNIA

niemals in Berührung kam, während Pat. immer im Piräus wohnte. Mutter starb an einer Unterleibsoperation. Krankheit wurde vor 7 Jahren durch die Krusten und durch den üblen Geruch wahrgenommen. Geruchssinn ganz verloren. Menstruation mit 13 Jahren, unregelmäßig.

St. pr.: Kleine Statur, schlank. Schleimhaut anämisch. Sattelnase. Reichliche, harte Krusten. Nasenhöhle zeigt Atrophie der unteren Nasenmuscheln, atonische und anämische Schleimhaut. Gesichtsdimensionen: Links obere Linie 13·1 *cm*, untere Linie 13·1 *cm*; rechts obere Linie 13·3 *cm*, untere Linie 14·1 *cm*.

Strichpräparat: Bacillus L.-A. und eine Menge anderer Bakterien und Eiterkörperchen. Schleimhaut ohne Ulceration, Nebenhöhlen gesund.

Therapie. Die Behandlung mit Galvanokauter hatte zur Folge, daß Pat. nach den ersten Tagen sich sehr wohl befand und nach 1 Monat auch ihre Schwester brachte, die ebenfalls an Ozaena litt. Krusten und übler Geruch verschwanden ganz, Nasenschleimhaut zeigt sich viel natürlicher. Die untere Nasenmuschel begann sich wieder mehr zu modellieren. Bei Wiederuntersuchung der Pat. vor einigen Monaten stellte diese sich als völlig geheilt vor. Sie war mit ihrem Zustand zufrieden und hatte keine Klage. Der Geruchssinn war zum Teil wiedergekommen, scharfe, intensive Gerüche wahrnehmbar.

VIII. 28. VIII. 1907. Konstantina B., 12 Jahre alt, aus Piräus, Schwester der vorhergehenden Pat. Häufig Wechselfieber. Die Krankheit bemerkte Tante der Pat. vor 4 Jahren. Auf Rat der Schwester kam Pat. zu mir.

St. pr.: Mittlere Statur, Allgemeinzustand gut, Stumpfnase. Nasenscheidewand etwas verdickt. Nasenschleimhaut wie mit Lack überzogen, zeigt eine dünne Schicht von Krusten, die den charakteristischen Geruch verbreiten. Untere Nasenmuscheln beiderseits atrophisch, mittlere fast physiologisch, von blassem Aussehen, atonisch und runzelig. Keine Ulceration, die Pinzette beim Entfernen der Krusten erzeugt leichte Verwundungen. Gesicht symmetrisch. Nebenhöhlen gesund. Mikroskopische Untersuchung nicht vorgenommen. Milz beim Einatmen 2—3 Finger breit unter dem Hypochondrium, schmerzt bei Druck.

Therapie. Kauterbehandlung. In den ersten 8—10 Tagen unwesentliche Besserung, allmählich ward dann das Sekret flüssiger, die Krustenbildung spärlicher und die Reinigung der Nase leichter. Die Schleimhaut begann physiologischer zu werden und das atonische Aussehen verschwand, ebenso der üble Geruch und Pat. war sehr zufrieden. Geruchssinn noch nicht zurückgekehrt. Nach 40 Tagen verringerte ich die Sitzungen und sah Pat. nur in längeren Zwischenräumen. Vor zwei Monaten, wie ich die Pat. wieder untersuchte, waren die unteren Nasenmuscheln von fast normalem Aussehen.

Strichpräparat: Spärliche weiße Blutkörperchen und wenig Staphylokokken.

IX. 7. I. 1908. Anthula P., 18 Jahre alt, aus Calamata. Erbliches: Mutter starb vor 2 Jahren an Pneumonie. Pat. hatte im Kindesalter Chorea und Malaria. Vor 13 Jahren Typhus. Menstruation mit 13 Jahren, regelmäßig. Im 8. Lebensjahre entdeckten die Eltern den Geruch.

St. pr.: Körper fein gebaut, von mäßiger Höhe. Schleimhäute anämisch, leidet an leichter Hornhautentzündung (Dr. Anarygros). Nase mehr regelmäßig, mit einer kleinen Vertiefung auf dem Nasenrücken. Innen Atrophie beider unteren Nasen-

Generated on 2019-10-24 13:39 GMT / http://hdl.handle.net/2027/uc1.b3252760
Public Domain in the United States, Google-digitized / http://www.hathitrust.org/access_use#pd-us-google
Digitized by Google
Original from UNIVERSITY OF CALIFORNIA

muscheln, die mittleren leicht atrophisch. Rechte untere mehr atrophisch als die linke. Ablösung der Krusten etwas schwierig, aber mit unbedeutender Blutung, Geruch der Krusten charakteristisch abstoßend. Ulceration der Schleimhaut nirgends zu sehen, Nebenhöhlen intakt. Gesichtsdimensionen: Rechts obere Linie 13·1 *cm*, untere 13·4 *cm*; links obere Linie 13·7 *cm*, untere 13·9 *cm*.

Strichpräparat: Spärlicher Bacillus L.-A., Streptokokken und weiße und rote Blutkörperchen. Milz etwas geschwollen, übrige Organe physiologisch.

Therapie. Sie hatte erst am 8. Tage Verminderung der Krusten und des üblen Geruchs zur Folge. Nach 15 Tagen wurden die Schleimmassen flüssiger und der üble Geruch verschwand ganz. Fortsetzung der täglichen Sitzungen bis 15. II., dann 1 Monat lang jeden zweiten Tag, worauf Pat. ganz geheilt war. Für den Allgemeinzustand wurden Arrhenalinjektionen verordnet. Am 25. III. reiste Pat. ab. Nach 1 Jahr und 8 Monaten war der Zustand der gleiche, gute.

Strichpräparat nach der Behandlung: Bacillus A. (2 Präparate), spärlich Streptokokken und 1—2 Diplokokken.

X. 21.VI. 1908. Demetrios M., 20 J. alt, Schmied, aus Athen. Nichts Erbliches. Pat. hatte oft Malaria. Vor 10 Jahren nahmen die Eltern den üblen Geruch wahr. Die Krusten waren dem Pat. immer sehr lästig, den üblen Geruch nahm er wegen Verlustes des Geruchssinnes nicht wahr.

St. pr.: Junger, kräftiger Mann, guter Körperbau, Nase regelmäßig. Die ganze Nasenhöhle beiderseits voll harter Krusten mit dem charakteristischen üblen Geruch. Entfernung der Krusten recht schwierig. Schleimhaut des Pharnyx leicht atrophisch, untere Nasenmuscheln atrophisch, rechts fehlt fast gänzlich, links nicht sehr atrophisch. Mittlere Muschel rechts leicht atrophisch, links normal. Keine Ulceration der Schleimhaut und kein Empyem der Nebenhöhlen. Gesichtsdimensionen: Rechts obere Linie 14·3 *cm*, untere 14·3 *cm*; links obere Linie 14·9 *cm*, untere 15·3 *cm*.

Strichpräparat: viele Streptokokken und Eiterkörperchen, spärliche Diplokokken Neisser (2 bis 3) (Methode Gram) und plattes Epithel, kein Bacillus L.-A.-P. (Fig. 6 u. 7.)

Therapie. Galvanokauter nach meiner Methode. Trotz mehrfacher längerer oder kürzerer Unterbrechung der gleiche Erfolg. Pat. konnte nach mehreren Monaten als geheilt betrachtet werden. Bis heute, nach 3 Jahren, keine Belästigung. Schleimhaut der Nase fast physiologisch, Sekret sehr vermindert und völlig geruchlos.

Strichpräparat: Spärliche Nasenepithelien und Streptokokken. Der Geruchssinn kehrte links wieder.

XI. 26. VI. 1908. Sophia P., 12 Jahre alt, aus Athen. Nichts Erbliches. Pat. hatte im Kindesalter oft Malaria. Vor ungefähr 1 Jahre merkte die Mutter, daß mit den reichlichen Krusten auch übler Geruch aus der Nase kam.

St. pr.: Feiner Körperbau, Ernährung mangelhaft, Nase etwas platt, entsendet üblen Geruch, den Pat. nicht wahrnimmt. Charakteristisch übelriechende Krusten. Atrophie der unteren Nasenmuscheln in solchem Grade, daß der obere Teil des Pharynx zu sehen ist, mittlere mehr physiologisch. Pharynx und Milz normal. Gesichtshälften regelmäßig.

Digitized by Google
Original from UNIVERSITY OF CALIFORNIA
Generated on 2019-10-24 13:39 GMT / http://hdl.handle.net/2027/uc1.b3252760
Public Domain in the United States, Google-digitized / http://www.hathitrust.org/access_use#pd-us-google

Strichpräparat: Viele Epithelien, spärliche, rote Blutkörperchen, vereinzelte Staphylokokken und ebenfalls sehr vereinzelte L.-A.-Bacillen. Keine Ulceration der Schleimhaut.

Therapie. Durch die gleiche Methode verringerten sich in kurzer Zeit die Krusten und der üble Geruch verschwand. Zeitweiliges Fieber durch Chinin vertrieben. Die Therapie erforderte 36 tägliche Sitzungen, dann Verringerung der Sitzungen und zuletzt nur alle 3—4 Monate eine Sitzung. Allgemeinzustand der Pat. gut, ohne Belästigung.

Strichpräparat: Spärliche Staphylokokken und L.-A.-Bacillen. Die unteren Nasenmuscheln hatten eine fast physiologische Gestalt wiedererhalten.

Fig. 6.



Deutliche Asymmetrie des Gesichts.

Fig. 7.



Deutliche Atrophie des Unterkiefers.

XII. 7. IX. 1908. Anna Ph., 18 Jahre alt, aus Syme, unverheiratet. Erbliches: Von den 6 Geschwistern leidet niemand an Ozaena. Im Kindesalter hatte Pat. Typhus mitgemacht. Den üblen Geruch konnte sie nie wahrnehmen. Menstruation mit 13 Jahren, regelmäßig.

St. pr.: Guter Körperbau und Ernährungszustand. Milz leicht hypertrophisch, übrige Brust- und Bauchorgane normal. Nase regelmäßig. Innen verhältnismäßige Atrophie der unteren Nasenmuscheln, rechte doppelt so groß als linke, mittlere physiologisch, nirgends Ulceration.

Strichpräparat: Ziemlich viele Streptokokken und Epithelien der Nase, dazu spärliche Eiterkörperchen. Schleimhäute der Nase anämisch und atonisch, die des Pharynx ebenfalls. Gesichtsdimensionen: Rechts obere Linie 12·9 *cm*, untere 13·1 *cm*; links obere Linie 12·3 *cm*, untere 12·7 *cm*.

Therapie. Nach einmonatlicher täglicher Anwendung meiner Methode wurde die Schleimhaut lebhaft rot und machte den Eindruck einer physiologischen, Krusten

Generated on 2019-10-24 13:39 GMT / http://hdl.handle.net/2027/uc1.b3252760
Public Domain in the United States, Google-digitized / http://www.hathitrust.org/access_use#pd-us-google
Digitized by Google
Original from UNIVERSITY OF CALIFORNIA

waren auf ein Minimum beschränkt und übler Geruch fehlte ganz. Dann Verringerung der Sitzungen, bis Pat. ganz geheilt abreisen konnte. Nach 2 Jahren (13. VI. 1911) erschien Pat. auf meinen Wunsch wieder bei mir.

Strichpräparate: Spärliche Streptokokken und 1—2 Pneumokokken (Friedländer).

XIII. 7. XII. 1908. Evanthia D., 16 Jahre alt, aus Cephalonia. Erbliches: Vater an Herzkrankheit gestorben. Pat. war in der Kindheit immer kränklich und schwach und hatte einen Gesichtsausschlag, der noch vorhanden ist. Wiederholte Malaria. Menstruation vor 4 Jahren, regelmäßig. Seit 3 Jahren bemerkt die Mutter den üblen Geruch und die Krusten.

St. pr.: Aussehen anämisch, Körperbau verhältnismäßig gut. Lippen etwas dick, Schleimhäute anämisch. Nase außen breit, innen voller Krusten mit sehr üblem Geruch. Nasenschleimhaut anämisch und atonisch, untere Nasenmuscheln atrophisch, die linke mehr als die rechte, mittlere weniger atrophisch. Gesichtsdimensionen: Rechts obere Linie 13·7 *cm*, untere 13·8 *cm*; links obere Linie 13·2 *cm*, untere 13·4 *cm*.

Strichpräparat: Kein Bacillus L.-A., reichliche Staphylokokken, Eiterkörperchen und Epithelien der Nase.

Therapie. Nach 15 Tagen trat bedeutende Verringerung der Krusten und des üblen Geruches ein. Allmählich verschwanden beide ganz, die früher anämische und atonische Schleimhaut verwandelte sich in eine mehr physiologische. Die Therapie dauerte 3 Monate, worauf das Innere der Nase ein physiologisches Aussehen zeigte und alle früheren Klagen aufhörten. Der Geruchssinn kehrte völlig wieder. Pat. war über die Befreiung von ihrem quälenden Leiden sehr glücklich und wurde als geheilt entlassen. Mikroskopische Untersuchung des Sekrets nicht vorgenommen.

XIV. 27. III. 1909. Maria P., 25 Jahre alt, aus Athen, unverheiratet. Erbliches: In der Familie leidet niemand an Ozaena. Pat. hatte im Kindesalter Ausschlag; erste Menstruation mit 13 Jahren, unregelmäßig. Vor 7 Jahren bemerkten die Hausgenossen einen leichten Geruch, der allmählich zunahm. Der üble Geruch hinderte später, da alle angewandten Mittel nichts halfen, am Heiraten.

St. pr.: Normaler Körperbau, Statur hoch, Ernährung gut, Lippen ein wenig dick, Schleimhäute anämisch. Nase platt. Im Gesicht spärlicher Ausschlag (Acne vulgaris). Im Innern der Nase nirgends Ulceratian. Untere Nasenmuscheln gleichmäßig atrophisch, mittlere mehr physiologisch. Nebenhöhlen normal.

Strichpräparat: Spärliche Bacillen L.-A., viele Staphylokokken (2 Präparate) und Eiterkörperchen. Gesichtshälften symmetrisch.

Therapie. Galvanokauterische Reizung der Nasenschleimhaut wie oben und Anwendung von Calomelsalbe, nebst Arrhenalinjektionen. Nach 35 täglichen Sitzungen war die Besserung eine solche, daß diese verringert wurden. Diese Besserung dauerte fort, Schleimhaut und untere Nasenmuscheln fast physiologisch. Pat. heiratete und hatte im 3. Monat der ersten Schwangerschaft Abortus.

XV. 30. III. 1909. Maria M., 14 Jahre alt, unverheiratet, aus Athen. Nichts Erbliches. Pat. hatte im Kindesalter oft Verdauungsstörungen. Die Eltern bemerkten vor 3 Jahren die reichlichen Krusten und den üblen Geruch und suchten in Wien

Generated on 2019-10-24 13:39 GMT / http://hdl.handle.net/2027/uc1.b3252760
Public Domain in the United States, Google-digitized / http://www.hathitrust.org/access_use#pd-us-google
Digitized by Google
Original from UNIVERSITY OF CALIFORNIA

ärztliche Hilfe nach. Daselbst wurde eine Paraffininjektion gemacht, die den Zustand für kurze Zeit besserte, aber bald trat wieder der frühere Zustand ein. Menstruation noch nicht eingetreten.

St. pr.: Allgemeinzustand verhältnismäßig gut, Ernährung gut, Schleimhäute anämisch. Pat. klagt über häufigen Kopfschmerz. Nase stumpf. Inneres durch Ausspülen gereinigt, zeigt rechts mehr oder weniger physiologisches Aussehen, links völlige Atrophie der unteren Nasenmuschel, von dem injizierten Paraffin keine Spur. Krusten sehr charakteristisch übelriechend. Sekret nicht untersucht. Gesichtsdimensionen: Rechts obere Linie 13·1 *cm*, untere Linie 13·7 *cm*; links obere Linie 12·8 *cm*, untere 13 *cm*.

Therapie. Ich begann sofort mit meiner Methode. Nach den ersten 40 täglichen Sitzungen — die Therapie wurde dann 10 Tage unterbrochen — besserte sich der Zustand der Pat. sehr. Krusten und Geruch verschwanden fast ganz. Ich verringerte die Sitzungen und nach 3 Monaten war der Allgemeinzustand in hohem Maße gebessert, dis untere Nasenmuschel links hatte die Hälfte der normalen Größe, Nasenhöhlenschleimhaut völlig physiologisch, Krusten und übler Geruch fehlten ganz. Pat., als geheilt entlassen, hatte kürzlich die erste Menstruation.

XVI. 5. IV. 1909. Maria K., 17 Jahre alt, ledig, aus Smyrna. Erbliches: Ein Bruder leidet an Ozaena. Pat., seit frühem Kindesalter an Magenstörungen leidend, ist sehr leicht erregbar und nervös. Menstruation mit 14 Jahren, unregelmäßig. Die Ozaena soll angeblich im frühen Kindesalter begonnen haben.

St. pr.: Knochenbau zart, Ernährung mangelhaft. Charakteristische Plattnase. Schleimhäute anämisch, kachektisches Individuum. Innen zeigt die Nase gleiche bedeutende Atrophie der unteren Nasenmuscheln beiderseits, mittlere weniger atrophisch. Reichliche, übelriechende Krusten der Nasenschleimhaut aufliegend. Gesichtshälften gleichmäßig.

Strichpräparat: Reichliche Eiterkörperchen, Staphylokokken und Streptokokken, auch Bacillus L.-A. Pflasterepithel in Menge, in einem nach Gram gefärbten Strichpräparat 2—3 Koch-Bacillen. Calmette negativ. Keine Ulceration der Nasenschleimhaut.

Therapie. Innerhalb 10—15 Tagen besserte sich der Zustand der Pat. nach Anwendung meiner Methode merklich, die übelriechenden Krusten wurden verringert. Die Schleimmassen wurden weicher, waren aber noch hie und da vorhanden, jedoch gelblich geworden. Nach 1½ Monaten verschwanden sie fast ganz. Pat. unterbrach die Behandlung, kehrte aber nach 2 Monaten zurück und brachte auch ihren ebenfalls an Ozaena leidenden Bruder mit. Durch Fortsetzung der Therapie durch weitere 2 Monate wurde Pat. geheilt. Die Nasenhöhlen fast physiologisch, Krusten und übler Geruch verschwunden, nur die untere Nasenmuschel zeigte noch etwas Atrophie. Allgemeinzustand in hohem Grade gebessert. Geruchssinn nicht wiedergekehrt.

Strichpräparat: Spärliche Epithelien der Nase und ebenso viele Staphylokokken, keine Koch-Bacillen.

XVII. 21. VI. 1909. Antonia K., 18 Jahre alt, aus Sozonpolis in Bulgarien, ledig. Nichts Erbliches. Pat. hatte im Kindesalter Masern. Menstruation mit 14 Jahren,

Digitized by Google
Original from UNIVERSITY OF CALIFORNIA
Generated on 2019-10-24 13:39 GMT / http://hdl.handle.net/2027/uc1.b3252760
Public Domain in the United States, Google-digitized / http://www.hathitrust.org/access_use#pd-us-google

regelmäßig. 10jährig war Pat., als die Eltern die Krusten und den üblen Geruch wahrnahmen. Pat. merkte niemals den Geruch.

St. pr.: Ernährung verhältnismäßig gut, Schleimhäute anämisch. Nase platt. Innen zeigt sie Atrophie beider unterer Nasenmuscheln. Die übelriechenden Krusten sind grünlichschwarz. Gesichtshälften normal.

Strichpräparat: Sporadische Diplokokken und Staphylokokken, reichliche, weiße Blutkörperchen und seltene Pflasterepithelien.

Therapie. Durch die Anwendung der genannten Therapie zeigte Pat. schon in den ersten Tagen Anzeichen von Besserung. So begann nach 2 Monaten die untere Nasenmuschel wiederzuerscheinen und Pat. erhielt den Geruchssinn allmählich zurück.

Strichpräparat nach der Heilung: Spärliche Staphylokokken, einen Diplococcus und seltene Epithelien der Nase.

XVIII. 20. VII. 1929. Antonios K., 15 Jahre alt, aus Smyrna. Erbliches: Von den 5 Schwestern litt eine, die vorhergehende Pat., an Ozaena. Pat. hatte 8jährig Typhus, bald darauf Malaria. Als Pat. 10jährig war, bemerkten die Eltern den üblen Geruch aus seiner Nase.

St. pr.: Körperbau verhältnismäßig gut, Ernährung mangelhaft, Schleimhäute anämisch. Auch jetzt noch häufig Malaria. Nase platt. Innen voller harter Krusten, nach Entfernung derselben zeigt die Nasenhöhle völlige Atrophie beider unterer Nasenmuscheln, verhältnismäßig der mittleren. Die Schleimhaut ist atonisch. Keine Ulceration.

Strichpräparat: Reichliche Eiterkörperchen und Epithelien. Bacillus fand sich auf zwei objektiven Platten sowie spärlich Staphylococcus. Gesichtshälften normal.

Therapie. Die Besserung verzögerte sich etwas, da erst die Malaria durch Chinininjektionen gehoben werden mußte. Trotzdem wurde, nachdem innerhalb 20 Tagen das Allgemeinbefinden auch durch Arseninjektionen sich gebessert hatte, innerhalb 3 Monate auch die Heilung der Ozaena erreicht. Zustand jetzt sehr gut. Nasenhöhlen jetzt mehr physiologisch, trotzdem ein geringer Grad von Atrophie vorhanden.

XIX. 15. IX. 1909. Katina P., 14 Jahre alt, aus Athen. Nichts Erbliches. Angeblich trat die Ozaena bei der Pat. vor kurzem auf, als die Eltern die Symptome (Geruch, Krusten) bemerkten.

St. pr.: Ernährung mangelhaft. Nase regelmäßig. Innen ziemlich hochgradige Atrophie der unteren linken Nasenmuschel, mittlere normal. Rechts ist die Nasenmuschel mit der Nasenscheidewand verwachsen. Nasenmuschel fast physiologisch rechts. Hier keine Krusten und kein übler Geruch. Schleimhaut mehr lebhaft, links atonisch und runzlig. Gesichtsdimensionen: Links obere Linie 12·5 *cm*, untere 11·8 *cm*; rechts obere Linie 13·2 *cm*, untere 12·3 *cm*.

Strichpräparat: Massenhaft Saprophyten und Eiterhörperchen, der Kokkobacillus Abel in einem Präparat sehr spärlich.

Therapie. Wie gewöhnlich brachte die obige Methode in kurzer Zeit eine Verminderung der Krusten und völliges Verschwinden des üblen Geruchs. Allgemeinzustand durch Arrhenalinjektionen merklich gebessert. Geruchssinn kehrte zu-

Generated on 2019-10-24 13:39 GMT / http://hdl.handle.net/2027/uc1.b3252760
Public Domain in the United States, Google-digitized / http://www.hathitrust.org/access_use#pd-us-google
Digitized by Google
Original from UNIVERSITY OF CALIFORNIA

rück. Die fortgesetzte Therapie hatte nur erfreuliche Resultate. Linke untere Nasenmuschel fast physiologisch, ebenso Schleimhaut und Sekretion.

XX. 21. I. 1910. Menandre St., 19 Jahre alt, aus Athen. Nichts Erbliches. Pat. hatte im Kindesalter Bronchopneumonie. Alt Pat. 8jährig, entdeckte die Mutter den üblen Geruch und die Krusten aus der linken Nasenhöhle. Die Gesichtsatrophie begann im Alter von 5 Jahren.

St. pr.: Regelmäßige Körperentwicklung, Ernährung etwas mangelhaft. Nase regelmäßig. Innen links völlige Atrophie der unteren Nasenmuschel, mittlere normal. Rechte untere Nasenmuschel mit der Nasenscheidewand zusammengewachsen, Sekret geruchlos. Nebenhöhlen physiologisch. Gesichtsdimensionen: Rechts obere Linie 12·9 *cm*, untere 13·9 *cm*; links obere Linie 11·9 *cm*, untere 12·0 *cm*.

Fig. 8.

Atrophie besonders links deutlich, welcher Seite auch die stärkere innere Nasenatrophie und die Ozaena angehört. Die Schweißabsonderung ist ebenfalls links auffallend geringer.

Strichpräparat: Sporadische Streptokokken und Diplokokken, 3—4mal Bacillus A. in 20 Gesichtsfeldern Wassermann-Dungern negativ (Fig. 8).

Therapie. Innerhalb 20 Tagen erreichte ich durch meine Methode die Verringerung der Krusten auf ein Minimum, der üble Geruch verschwand ganz. Nach zwei Monaten war die untere Nasenmuschel fast physiologisch und Pat. völlig gesund.

XXI. 21. I. 1910. Evangelia Sp., 8 Jahre alt, aus Athen. Vor 2 Monaten bemerkten die Eltern den üblen Geruch aus der Nase und die grünlichen Krusten, welche die Nase verstopften.

St. pr.: Feiner Körperbau, trotzdem Allgemeinbefinden mehr gut, Nase zeigt eine kleine Vertiefung auf dem Nasenrücken. Innen Atrophie der unteren Nasenmuscheln beiderseits, linke etwas größer als die rechte, die ganze Oberfläche mit Krusten bedeckt, nirgends Ulceration der Schleimhaut. Nebenhöhlen normal. Geruch der Krusten charakteristisch.

Strichpräparat: Keine Kokkobacillus L.-A., eine Menge Eiterkörperchen und spärliche Staphylokokken. Gesichtsdimensionen: Rechts obere Linie 11 *cm*, untere 10 *cm*; links obere Linie 11·6 *cm*, untere 10·5 *cm*. Wassermann negativ.

Therapie. In 15 Tagen sehr günstige Resultate erzielt. Die harten Sekretmassen wurden weich und geruchlos. Nach 3 Monaten war Pat. geheilt und seitdem trat kein Rückfall ein. Untere Nasenmuscheln fast physiologisch.

Strichpräparat: Spärliche Staphylokokken und Streptokokken.

XXII. 15. II. 1910. Helene N., 18 Jahre alt, aus Xylokastron, ledig. Nichts Erbliches. Pat. hatte im Kindesalter Trachom. Vor 8 Jahren wurden die Krusten

Generated on 2019-10-24 13:39 GMT / http://hdl.handle.net/2027/uc1.b3252760
Public Domain in the United States, Google-digitized / http://www.hathitrust.org/access_use#pd-us-google
Digitized by Google
Original from UNIVERSITY OF CALIFORNIA

und der üble Geruch bemerkt, und zwar von den Hausgenossen, denn Pat. hatte den Geruchssinn verloren. Menstruation mit 15 Jahren, regelmäßig. Häufig Malaria.

St. pr.: Guter Körperbau, ziemlich gute Ernährung. Nase regelmäßig. Innen untere rechte Nasenmuschel völlig atrophisch, linke leichter atrophisch. Mittlere Nasenmuscheln normal, mit reichlichen Schleimmassen bedeckt. Mikroskopische Untersuchung nicht vorgenommen. Gesichtsdimensionen: Rechts obere Linie 12·7 *cm*, untere 12·9 *cm*; links obere Linie 13·3 *cm*, untere 13·6 *cm*. Keine Ulceration. Nebenhöhlen physiologisch. Schleimhaut des Pharynx atrophisch, Milz hypertrophisch, Schmerz bei Druck. Wassermann negativ.

Therapie. Einige Tage nach Anwendung der Kaustik wurden die Schleimmassen spärlicher, flüssiger und der Geruch verschwand. Auch nach Unterbrechung der täglichen Sitzungen schreitet die Besserung fort. Schleimhaut beider Nasenhöhlen lebhafter injiziert, rechte untere Nasenmuschel begann wieder zu erscheinen, linke mehr normal. Auch die Schleimhaut des Pharynx wurde durch leichtes Reizen und Massieren völlig geheilt. Ende April wurde Pat. als geheilt entlassen und befindet sich in der Heimat, wie ich höre, völlig wohl.

XXIII. 25. IV. 1910. Venetsiana S., 30 Jahre alt, aus Hermione, verheiratet. Nichts Erbliches. Im Kindesalter Malaria. 10jährig Typhus. In den ersten Monaten der ersten Schwangerschaft Abortus mit reichlicher Hämorrhagie, darauf zweiter Abortus, dann nicht mehr geboren bis heute. Nach Angaben der Pat. setzte die Krankheit vor 3 Jahren ein, seitdem Verlust des Geruchssinnes und Trockenheit im Rachen.

St. pr.: Hohe Statur, Ernährung mangelhaft. Milz hypertrophisch. Nase platt. Innen mit den charakteristischen übelriechenden Krusten angefüllt.

Strichpräparat: Sporadische Diplokokken, Staphylokokken, viele Pflasterepithelien und Eiterkörperchen. Kein Bacillus L.-A. Die Atrophie der unteren Nasenmuscheln beiderseits bedeutend, mittlere sind weniger atrophisch. Larynx physiologisch. Wassermann negativ. Gesichtsdimensionen zeigen geringen Unterschied (2—3 *mm*).

Therapie. Trotzdem Pat. die Therapie unterbrach und erst nach einigen Tagen wieder aufnahm, war die Heilung, wobei die Lokalbehandlung durch Arrhenalinjektionen für den Allgemeinzustand unterstützt wurde, in 30 Tagen so weit vorgeschritten, daß Pat. abreisen konnte. Die Schleimhaut hatte wieder normale Färbung, die Schleimmassen waren völlig geruchlos und normal, in gleicher Weise war die Trockenheit des Pharynx gewichen und der Allgemeinzustand gebessert. Untere Nasenmuscheln weniger atrophisch.

XXIV. 30. VI. 1910. Katina R., 12 Jahre alt, aus Paros. Nichts Erbliches. Seit dem 5. Lebensjahre wurde Pat. von Malaria heimgesucht. Vor einem halben Jahre merkte man die Symptome der Ozaena und allmählich verlor Pat. den Geruchssinn.

St. pr.: Regelmäßiger Körperbau, Ernährung mangelhaft. Nase platt mit charakteristischem Geruch. Milz 3—4 Finger breit unter dem Hypochondrium, schmerzt bei Druck. Schleimhaut der Nase anämisch und atonisch, untere Nasenmuscheln beiderseits atrophisch, aber nicht hochgradig, rechte mehr als linke.

Generated on 2019-10-24 13:39 GMT / http://hdl.handle.net/2027/uc1.b3252760
Public Domain in the United States, Google-digitized / http://www.hathitrust.org/access_use#pd-us-google
Digitized by Google
Original from UNIVERSITY OF CALIFORNIA

Strichpräparat: Sehr spärliche Abel-Bacillen, ziemlich viel weiße Blutkörperchen, zylindrische und Pflasterepithelien und Staphylokokken. Perez-Bacillus vorhanden. Gesichtsdimensionen: Rechts obere Linie 11·7 *cm*, untere 11·9 *cm*; links obere Linie 12·4 *cm*, untere 12·6 *cm*. Wassermann negativ.

Therapie. Meine Methode hatte innerhalb 40 Tagen bedeutende Resultate erzielt. Schleimmassen ganz geruchlos, quantitativ minimal und flüssig. Seitdem blieb der Zustand der Pat. bis heute der gleich gute.

Schlußfolgerung.

Nach den obigen Auseinandersetzungen und infolge der an allen Ozaenapatienten gemachten Beobachtungen halte ich die Krankheit für eine reine Trophoneurose des Trigeminus, wie sehr richtig einige Autoren, wie Zarniko, Bayer u. a., behaupten. Ich hoffe, durch meine Beobachtungen einen weiteren Beitrag zur Stützung jener Theorie geliefert zu haben.

Vielleicht werden neuere Untersuchungen die Ursache der Krankheit anders wohin verlegen, vorderhand muß zugegeben werden, daß die bisher aufgestellten Theorien (bacilläre und andere) die Frage nicht genügend lösen.

Die bisher beschriebenen und als Krankheitserreger angesehenen Bacillen betrachte ich als einfache Begleiter, die in keiner Beziehung zu der Atrophie stehen. Vielleicht tragen sie zu dem üblen Geruch bei, aber dieser ist nicht die Grundkrankheit, sondern nur ein Symptom.

Was nun meine therapeutische Methode anbetrifft, so bin ich der Meinung, wenn ich die guten Resultate und die leichte Anwendbarkeit derselben in Betracht ziehe, daß dieselbe von allen Methoden noch die beste Aussicht auf Erfolg, vor allem auf Dauererfolg hat, und gestatte mir, dieselbe als die einzige zu empfehlen, die mehr Vorzüge in sich vereinigt als alle bisherigen.

Bibliographie: Abel, Die Ätiologie der Ozaena. — Aschenbrandt, Über den Einfluß der Nerven auf die Sekretion der Nasenschleimhaut. Monatsschr. f. Ohrenheilk. etc., 1885, Nr. 3. — Bayer, Über Ätiologie und Behandlung der Ozaena vermittelst Elektrolyse. — Bruch, Zur Therapie der genuinen Ozaena. — Caldera und Gaggia: Apropos de Sérodiagnostic de l'ozène. Annal. des maladies de l'oreille etc., 1912, Tom. XXXVIII. — Chiari, Die Krankheiten der Nase. — Eisenlohr, Die Wassermannsche Reaktion bei Ozaena. Monatsschr. f. Ohrenheilkunde etc., Bd. LVII, H. 4. — E. Fränkel, Beiträge zur Rhinologie. — Gault de Dijou, Du traitement de l'ozène par les injections de Paraffine à 45°. Arch. internationale de Laryngol. etc., 1908, XI, XII. — Gerber, Chamäprosopie und hereditäre Lues in ihrem Verhältnisse zur Platyrhinie und Ozaena. — Gottstein, Die Nasenkrankheiten. — Heidenhain, Über die acinösen Drüsen der Schleimhäute, insbesondere der Nasenschleimhaut. Inaug.-Diss. Breslau 1870. — Hoppmann, Die Messungen des Tiefendurchmessers der Nasenscheidewand bzw. des Nasenrachens. — Klemperer und Scheier, Über die Identität des Ozaena- und Rhinosklerom-

Digitized by Google
Original from UNIVERSITY OF CALIFORNIA
Generated on 2019-10-24 13:39 GMT / http://hdl.handle.net/2027/uc1.b3252760
Public Domain in the United States, Google-digitized / http://www.hathitrust.org/access_use#pd-us-google

bacillus mit Friedländerschen Bacillen. — Kuttner, Die Therapie der Ozaena. — Landois, Physiologie des Menschen. — Lautmann, Ist die genuine Ozaena eine Infektionskrankheit? Zschr. f. Laryng. etc., Bd. 1, H. 4. —Löwenberg, Die Natur und die Behandlung der Ozaena. — Muck, Das Vorkommen von Rhodan im Nasensekret und über das Fehlen von Rhodan bei Ozaena. — Réthi, Zum Vesan und Heilbarkeit der Ozaena. — Schech, Die Krankheiten der Luftröhre. — M. Schmiedt, Die Krankheiten der oberen Luftwege. — Schoenemann, Weitere Beiträge zur Pathologie und Therapie der Ozaena. Monatsschr. f. Ohrenheilk. etc., 1909, XLIII, H. 8. — Σγλαβούνου Γ, 'Ανατομιυν τού ἀνθρώπου. — Νυολαΐδου Ρ, Φυσιολογια τού ἀνθρώπου. — Voltolini, Die Krankheiten der Nase.

Aus der k. k. Klinik für Hals- und Nasenkranke (Vorstand: Hofr. O. Chiari).

Choanalbefunde bei fehlender Uvula.

Von Privatdozent Dr. **Emil Glas**, em. Assistenten.

(Mit 4 Figuren.)

Ich habe eine größere Zahl von Fällen zu beobachten Gelegenheit gehabt, bei welchen die Uvula fehlte; es waren zum Teil Fälle kongenitalen Uvulamangels, zum Teil solche mit erworbenem Defekte. Bei solchen Fällen, bei denen dieser Mangel bereits lange Zeit bestand, fiel mir die starke Hyper-

Fig. 1.

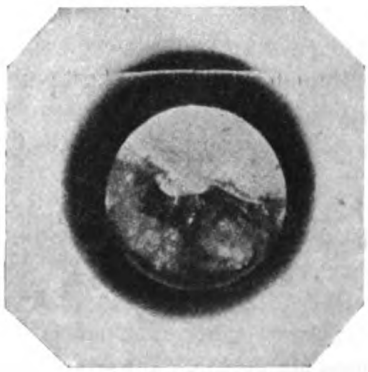

Große hintere Muschelenden und Adenoïde bei hinterem Kolobom.

Fig. 2.

Kolossale hintere Septumschwellung bei fehlender Uvula.

trophie der hinteren Muskelenden beziehungsweise die starke Schwellung der hinteren septalen Schleimhaut auf. Da ich dieses Moment bei sämtlichen Fällen beobachten konnte, bei denen der Uvuladefekt bereits lange bestand, glaubte ich berechtigt zu sein, in dem Fehlen des Zäpfchens respektive der Bildung eines hinteren Uranokoloboms die Ursache für die hypertrophischen Bildungen im choanalen Bereiche zu erblicken. Die Erklärung für diese Folgeerscheinungen wäre folgende: Infolge des Defektes kann die Luft mit ihren Keimen

Generated on 2019-10-24 13:39 GMT / http://hdl.handle.net/2027/uc1.b3252760
Public Domain in the United States, Google-digitized / http://www.hathitrust.org/access_use#pd-us-google
Digitized by Google
Original from UNIVERSITY OF CALIFORNIA

um so leichter in das choanale Gebiet gelangen. Infolge der lange andauernden Reizungen kommt es zu Entzündungen beziehungsweise Schwellungen an den hinteren Enden der Muscheln sowie auch zu Schwellungen der septalen Schleimhaut. Ich habe in keinem Falle intakter Uvula derartig große symmetrische hintere Septumschwellungen gesehen wie in Fällen mangelhafter Velumausbildung.

Die Stenosierung des Choanalgebietes ist wieder Veranlassung zur Mundatmung, wodurch die Luft mit ihren Keimen um so leichter in die retronasale Gegend vorzudringen vermag, wodurch ein Circulus vitiosus zustande kommt.

Fig. 3.

Starke hintere Septumschwellung bei fehlender Uvula.

Fig. 4.

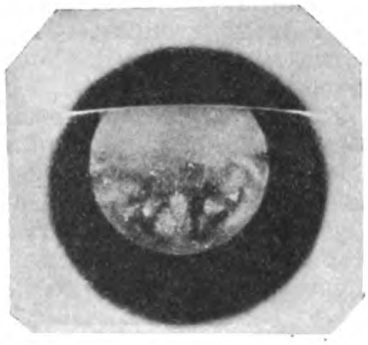

Starke hintere Septumschwellung bei fehlender Uvula.

Daher würde eine Resektion dieser hypertrophischen Partien auch keinen Erfolg aufweisen, da die primäre Ursache des Uvuladefektes nicht beseitigt ist. Andrerseits bilden aber auch die hinteren Muschelschwellungen und Septumschwellungen einen Schutz gegen das Eindringen der Infektionserreger in nasales Gebiet, weshalb die operative Entfernung dieser Hypertrophien kontraindiziert erscheint.

Die in einzelnen Fällen (siehe die Abbildungen) vorgefundenen Hypertrophien der Pharynxtonsillen sprechen gewiß nicht gegen die oben angeführte Hypothese, da ja ähnlich wie bei den Gaumenmandeln der Umstand, daß die Tonsille frei zu liegen kommt, entzündungsfördernd wirkt. Zur Demonstration dieser Verhältnisse seien im Nachfolgenden einige Photographien des Nasenrachenraumes reproduziert, die ich mit Hilfe der Leiterschen Kamera, die dem Hay-Kahlerschen Pharyngoskop angeschraubt wird, aufgenommen habe.

Generated on 2019-10-24 13:39 GMT / http://hdl.handle.net/2027/uc1.b3252760
Public Domain in the United States, Google-digitized / http://www.hathitrust.org/access_use#pd-us-google
Digitized by Google
Original from UNIVERSITY OF CALIFORNIA

Vereinsberichte.

Polnische oto-laryngologische Gesellschaft in Lemberg.

Sitzung vom 30. April 1912.

Vorsitzender: Prof. Jurasz.
Schriftführer (in Vertretung): Dr. Lehm.

Stachiewicz bespricht einen Fall von **Larynxkarzinom** bei einem Kranken, den er schon vor 20 Jahren wegen Heiserkeit behandelt hat. In der letzten Zeit bildeten sich Infiltrate am rechten Aryknorpel und am Ligamentum ary-epiglotticum. Die Diagnose schwankte zuerst zwischen Lues und Tuberkulose. Die Wassermannsche Probe ist positiv ausgefallen. Der Pat. machte eine antiluetische Kur durch, der subjektive Zustand besserte sich zwar, doch blieben die Infiltrate bestehen. Prof. Jurasz untersuchte dann den Kranken und vermutete eine bösartige Neubildung, was auch eine durch ihn vorgenommene Probeexcision bestätigte. Der Kranke begab sich nach Berlin, wo Professor Gluck die Exstirpation des Kehlkopfes vornahm. Der Zustand des Kranken ist zurzeit ein verhältnismäßig guter.

Mondschein (Stanislau) stellt einen 73jährigen Kranken vor mit starken Atembeschwerden, hervorgerufen durch große Infiltrate am rechten Stimmband und Aryknorpel. Er sah den Kranken zum erstenmal vor 2 Jahren und vermutete eine Kehlkopftuberkulose. Das jetzige Bild würde vielmehr für eine Neubildung sprechen. Die inzwischen vorgenommene Probeexcision erwies Karzinom.

Litwinowiez demonstriert ein **Fleischstück** mit einem Knochen, das er vor einigen Stunden aus dem Schlunde mittelst der Oesophagoskopie entfernt hat. Der Bissen lag 3 Tage im Oesophagus, 16 *cm* von der oberen Zahnreihe entfernt und war bereits in Zersetzung begriffen.

Lehm bespricht die **Therapie der Tuberkulose** der oberen Luftwege nach der Pfannenstielschen Methode und stellt 3 Kranke vor, die er mittelst dieser Methode mit gutem Erfolg behandelt hat. Redner wandte dieses Verfahren auch bei Skleromfällen an, aber ohne Erfolg.

Lehm stellt eine Kranke mit einer vollständigen narbigen Atresie des rechten Naseneinganges nach Lupus vor. Redner wandte Elektrolyse, Lamina-riastifte und Drains zur Erweiterung der Öffnung an und nach einer kurzen Zeit wurde das Lumen oben so weit wie auf der gesunden Seite.

Sitzung vom 11. Juni 1912.

Vorsitzender: Prof. Jurasz.
Schriftführer: Dr. Wieser.

Wieser stellt einen kranken Soldaten mit einer **linkseitigen Posticuslähmung** vor. Nach einer anstrengenden Übung verspürte der Kranke einen Schmerz in der Brustgegend und 2 Tage später traten bei jeder größeren Bewegung Atembeschwerden auf. Das linke Stimmband steht in der Juxtaposition unbeweglich, sowohl beim Sprechen wie beim Atmen. Die Röntgenuntersuchung ergab nichts abnormes in der Brusthöhle. Redner glaubt, die Lähmung sei die Folge einer Neuritis.

Digitized by Google
Original from UNIVERSITY OF CALIFORNIA
Generated on 2019-10-24 13:39 GMT / http://hdl.handle.net/2027/uc1.b3252760
Public Domain in the United States, Google-digitized / http://www.hathitrust.org/access_use#pd-us-google

Diskussion.

Stachiewicz bestätigt das Vorkommen einer vorübergehenden Stimmbandlähmung als Folge einer Erkältung, was er an eigener Person erfahren hat.

Prof. Jurasz hält den demonstrierten Fall für eine typische Lähmung des M. cricoarytaenoideus posticus und erläutert den Unterschied zwischen dieser und der Recurrenslähmung.

Wieser stellt einen Kranken mit einem Tumor im Epipharynx vor. Der Tumor ist hart und dunkelrot und füllt den ganzen Nasenraum vor. Wieser glaubt, daß das Neugebilde vom unteren Rand der Choane entspringe und hält es für ein Fibrom. Im linken mittleren Nasengang befand sich außerdem ein Schleimpolyp von der Größe einer Walnuß, der entfernt wurde.

Bekstein bespricht einen Fall von beiderseitiger kompletter Taubheit und totaler Vestibularausschaltung nach Salvarsan.

Sitzung vom 2. Juli 1912.

Vorsitzender: Prof. Jurasz.
Schriftführer: Dr. Wieser.

Prof. Jurasz erwähnt, daß er auf dem Amtsärztekongreß in Krakau über das Sklerom gesprochen habe und daß folgende von ihm gestellte Anträge einstimmig angenommen wurden:

1. Jeder Skleromfall muß der Behörde gemeldet werden, ähnlich wie die Infektionskrankheiten.

2. In den Hauptzentren sollen Stationen eingerichtet werden, die mit allen nötigen Mitteln zur Untersuchung und Behandlung des Skleroms zu versehen sind.

3. Sollten alljährlich internationale Kongresse stattfinden, die sich mit der Skleromfrage beschäftigen werden.

Lehm stellt eine 19jährige Kranke mit **angeborenem Kehlkopfdiaphragma** vor. Die Membran, die sich von der vorderen Commissur erstreckte, nahm zwei Drittel der Glottis ein und bildete bei der Phonation eine Falte, die sich in die Stimmritze einzwängte und Heiserkeit verursachte. Die Pat. willigte in keine therapeutischen Eingriffe ein. (Der Fall wird in einer Fachzeitschrift ausführlich beschrieben.)

Diskussion.

Wieser erzählt, daß er in der Klinik von Jurasz eine erworbene Membranbildung, die ein Drittel der Glottis einnahm, beobachtet habe, welche nach Diphtherie entstanden sei.

Wieser stellt einen Kranken mit **Sklerom des weichen Gaumens, des Gaumenbogens und des Kehlkopfes** vor. Als sich der Kranke vor einigen Monaten zum erstenmal in der Klinik vorstellte, war im Kehlkopfe nichts abnormes zu bemerken, nur waren die Gaumenbögen und der weiche Gaumen mit der hinteren Rachenwand narbig verwachsen und es fehlte auch jede Infiltration. Es wurde daher Lues vermutet. Die Wassermannsche Probe war jedoch negativ. Das jetzige Bild spricht entschieden für Sklerom.

Wieser demonstriert einen Fall eines **Tumors in der Regio mastoidea** und glaubt, daß es sich um ein Fibroangiom handle.

Prof. Jurasz berichtet über einen Fall von **Fremdkörper des Oesophagus** bei einem 8 Monate alten Kinde. Das Kind verschluckte ein sechs-

Digitized by Google
Original from UNIVERSITY OF CALIFORNIA
Generated on 2019-10-24 13:39 GMT / http://hdl.handle.net/2027/uc1.b3252760
Public Domain in the United States, Google-digitized / http://www.hathitrust.org/access_use#pd-us-google

kantiges, scharfrandiges Blechstück, das zum Einsetzen des Dochtes bei Öllampen dient, konnte aber dabei Flüssigkeiten ohne Beschwerden schlucken. Auf dem Röntgenogramm zeigte sich der Fremdkörper senkrecht stehend in der Höhe der Schlüsselbeine und der ersten Rippe. Obgleich die Oesophagoskopie gestattete, nicht nur den Fremdkörper, der 18 *cm* von der oberen Zahnreihe entfernt war, zu sehen, sondern auch mit einer Zange zu fassen, mußte man dennoch von der Extraktion absehen. Das Blechstück war nämlich fest eingekeilt und würde beim Extrahieren sicher große Verletzungen des Schlundes verursachen, somit bedenkliche Folgen nach sich ziehen. Nachträglich wurde die Oesophagoskopie noch zweimal vorgenommen und stets ein neuer Versuch gemacht, den Fremdkörper zu durchschneiden oder zu biegen, aber ohne Resultat. Inzwischen bildete sich um den Fremdkörper eine Schwellung, die weitere Manipulationen noch mehr erschwerte. Schließlich wurde im Kinderspital Oesophagotomie ausgeführt, bei der festgestellt wurde, daß die Entfernung des Fremdkörpers selbst nach seiner Bloßlegung große Schwierigkeiten darbot. Das Kind befindet sich noch in Behandlung mit bester Aussicht auf vollständige Heilung.

Oto-rhino-laryngologische Gesellschaft in Rumänien.

Sitzung vom 1. Mai 1912.

Vorsitzender: Orescu.
Schriftführer: Mayersohn.

1. Costiniu: **Fall von linker Nasengangatresie.**

Vortragender stellt einen 25jährigen Pat. vor, den er wegen Atresia nasalis operiert hat. Septumdeviation nach links, eingeführte Sonde stößt auf Widerstand 8 *cm* vom Nasenloch; bei Rhinoscopia posterior sieht man beide Choanen frei, den linken Nasengang aber von einer Membran verschlossen. Das Leiden scheint kongenital zu sein, da Pat. sich nicht erinnern kann, jemals durch die linke Nase geatmet zu haben. Am 20. IV. wurde die Deviation formierende Crista nasalis abgetragen. Am nächsten Tage wird in Chloroformnarkose der linke Nasengang mittelst Meißel und Hammer und der Metzianuschen Scheere durchgängig gemacht, zuerst ein Teil einer dicken Oesophagussonde eingeführt und nachher mit Jodoformgazestreifen tamponiert. Momentan ist der linke Nasengang genügend frei für das Atmen und wurde dem Pat. geraten, sich zeitweise bei uns vorzustellen.

2. Costiniu: **Syphilitisches Gummageschwür an der Rachenwand, behandelt mit Jodkali.**

41jähriger Pat., vor 14 Jahren Lues infiziert. Vor kaum einem Jahr bekam Pat. 12 Injektionen von Hydrargyr. bijodat. Vor 8 Tagen sehe ich Pat. mit einem hühnereigroßen, nicht schmerzhaften Tumor an der linken Seite der Pharynxwand. Behandlung ausschließlich mit inneren Gaben von 2, 3 und endlich 4 *g* Jodkalium pro die. Nach achttägiger Behandlung ist der Tumor zur Hälfte kleiner geworden.

3. Costiniu stellt ein 16jähriges Mädchen vor, das wegen ausgesprochener **Gaumenmandelhypertrophie** vor 6 Wochen operiert worden ist. Obzwar alles glatt abgelaufen ist, klagt Pat. über stechende Schmerzen im Hals, die fortwährend bestehen. Objektiv ist nichts zu merken.

Digitized by Google
Original from UNIVERSITY OF CALIFORNIA
Generated on 2019-10-24 13:39 GMT / http://hdl.handle.net/2027/uc1.b3252760
Public Domain in the United States, Google-digitized / http://www.hathitrust.org/access_use#pd-us-google

Diskussion.

Felix glaubt, daß die Schmerzen auf Hysterie beruhen, und rät Hypnose.

Neumann hat einen ähnlichen Fall beobachtet; es erschienen in diesem Falle deutliche Symptome der Basedowschen Krankheit.

4. Seligmann: **Knochensequester im Kehlkopf.**

41jähriger Pat. klagte über seit 7 Tage bestehende Heiserkeit und Dyspnoe. Bei der Laryngoskopie entdeckte Seligmann unter dem linken Stimmband, nahe der Commissura anterior einen in der Quere befindlichen stinkenden Fremdkörper, der auf eine Kruste der Ozaena trachealis deutete. Es wurden Inhalationen mit Balsamicis verordnet; am nächstfolgenden Tage, nachdem die vermeintliche Ozaenakruste ihre Lage gar nicht verändert hatte, hat Seligmann in Cocainanästhesie mittelst Kehlkopfpinzette einen 15 *mm* langen, an beiden Enden spitzig-zackigen Knochen entfernt, wahrscheinlich einen Teil des Thyreoidknorpels.

Diskussion.

Felix glaubt, daß der vorgezeigte Sequester nicht ein Teil des Thyreoidknorpels, sondern der hintere Teil des Vomers ist, der erst sekundär im Kehlkopf eingekeilt gefunden worden ist.

5. Mayersohn: **Fremdkörper im Larynx.**

Pat. in mittleren Jahren klagt eines Morgens, nachdem er ein Stück Rahat-Loucoum genossen hatte, ein peinliches Fremdkörpergefühl im Halse zu haben. Bei der Untersuchung fand Mayersohn ein $2^1/_2$ *cm* langes Besenstroh, welches mit einem Ende an der Nute des Kehldeckels, mit dem anderen an der linken Seite des Pharynx eingekeilt war. Oberwähntes Besenstroh war im Rahat-Loucum eingebettet; die Entfernung war sehr leicht.

6. Neumann: **Eine seltsame Eröffnung eines retropharyngealen Abscesses.**

Pat., 16 Monate alt, mit Halsschmerzen behaftet und 39° Temperatur, verweigert jede Nahrung. Bakteriologische Untersuchung für Diphtherie fällt negativ aus. Nach verordneten Halspinselungen fällt zwar das Fieber, Erbrechen und schweres Atmen bestehen jedoch fort, wie am Anfang der Erkrankung. Binnen 5 Wochen verändert sich diese als Influenzazustand verkannte Krankheit gar nicht. Am 23. II., als Vortragender das Kind zum erstenmal sah, hatte es 39° Fieber, schweres Atmen, Kopfhaltung nach rückwärts, jedoch ganz klare Stimme. Dyspnoe wird jedesmal bedeutender, wenn man den Kopf nach vorn beugt. Nach gründlicher Untersuchung findet er an der Rachenwand, mehr gegen deren rechte Seite zu, eine längliche, fluktuierende Stelle, weshalb er die Diagnose auf retropharyngealen Absceß stellte. Bei der Eröffnung des Abscesses entleerte sich viel Eiter, Temperatur noch am selben Abend auf 37° gesunken; Erbrechen hat jedoch nicht aufgehört. Vier Tage nachher wiederholt sich sehr oft das Erbrechen und gesellt sich Fieber von 39° hinzu. Den Kopf hält Pat. nach rechts, das Händchen an das rechte Ohr haltend; Dyspnoe fehlt gänzlich. Kein Zeichen einer außen sichtbaren Ohraffektion. Im rechten Gehörgang fand Neumann eine von keinen Zeichen einer circumscripten Entzündung begleitete Tumefaktion, die weich und fluktuierend fühlbar ist. Bei der Digitaluntersuchung des Pharynx findet man parallel mit dem rechten hinteren Gaumenbogen einen prall fluktuierenden Wulst; während dieser Untersuchung quillt eine beträchtliche Menge Eiter in großem Bogen aus dem rechten Ohr. Nachher untersuchte Neumann das Ohr und

Generated on 2019-10-24 13:40 GMT / http://hdl.handle.net/2027/uc1.b3252760
Public Domain in the United States, Google-digitized / http://www.hathitrust.org/access_use#pd-us-google
Digitized by Google
Original from UNIVERSITY OF CALIFORNIA

fand die oben beschriebene Tumefaktion verschwunden, nur noch eine kleine, stecknadelgroße, eingezogene Öffnung, aus der der Eiter perlförmig abfließt. Nach 3tägiger Behandlung vollständige Heilung. Hörvermögen war immer normal. Vortragender fand in der Literatur bloß einen einzigen ähnlichen Fall, der von Dr. Henoch in Berlin im Jahre 1874 berichtet worden ist, und meint, daß die seltsame Eröffnung des obigen retropharyngealen Abscesses durch das retropharyngeale Bindegewebe und den Santorinischen Muskeln, die in den knorpeligen Gehörgang münden, zustande gekommen ist.

7. Costiniu und Metzianu demonstrieren den am 6. III. 1912 mit **syphilitischer Larynxstenose** behafteten Pat., bei dem die Epiglottis entfernt worden ist und dann durch direkte Laryngoskopie die nötigen Galvanokauterisationen gemacht wurden. Pat. konnte 4 Tage nach der Operation dekanuliert werden und ist seither von seinen Atembeschwerden vollständig befreit worden.

8. Costiniu berichtet über den Erstickungstod des am 6. III. referierten, an **Laryngotyphus** erkrankten Mädchens, obzwar eine gelungene Laryngostomie gemacht wurde.

Sitzung vom 5. Juni 1912.

Vorsitzender: Orescu.
Schriftführer: Mayersohn.

1. Orescu: **Angina phlegmonosa mit tödlichem Verlauf.**

Es handelte sich um einen 25jährigen Pat., der im Laufe der letzten 2—3 Jahre 15mal an phlegmonösen Abscessen der Mandeln erkrankt war; niemals wurden dieselben vom Arzt eröffnet. Pat., der vor 3 Tagen 39° Temperatur und Schlingbeschwerden hatte und die Nahrung durch die Nase zurückschleudert, weist bedeutende Hypertrophie der rechten Gaumenmandel und Symptome eines linkseitigen Mandelabscesses auf. Eine weite Incision wurde an der üblichen Stelle angelegt; es entleerten sich nachher einige Tropfen seröser, stinkender Flüssigkeit. Am selben Abend Temperatur 39·8°, von Schüttelfrost begleitet. Allgemeiner Zustand sichtbar verschlimmert; der Hals ist äußerlich sehr angeschwollen. Jod nach 5 Tagen. Vortragender glaubt, daß es sich hier um eine Phlebitis der Halsvenen gehandelt hat, die infolge der zahlreichen Mandelabscesse resultierte.

2. Seligmann berichtet über einen 38jährigen Pat., der über **Fremdkörpergefühl im Halse** klagte. Bei der Untersuchung und Intonation springt ein kirschgroßer Tumor gegen den Pharynx; seine Insertion war am Ende des rechten Gaumenbogens. Der Stiel dieses Tumors (Papillom) war gerade so lang wie ein Kirschenstiel. Die Entfernung des gutartigen Tumors war sehr leicht und folgte vollständige Heilung sehr rasch nach.

---

84. Versammlung Deutscher Naturforscher und Ärzte in Münster i. W. vom 15.—21. September 1912.

Abteilung für Chirurgie.

(Berichterstatter: Privatdozent Dr. Baisch (Heidelberg).

I. Sitzung vom 16. September 1912, nachmittags.

Vorsitzender: Czerny (Heidelberg).

1. B. Breitner (Wien): **Experimentelle Untersuchungen über das Wesen der Schilddrüsenerkrankungen.**

Digitized by Google
Original from UNIVERSITY OF CALIFORNIA
Generated on 2019-10-24 13:40 GMT / http://hdl.handle.net/2027/uc1.b3252760
Public Domain in the United States, Google-digitized / http://www.hathitrust.org/access_use#pd-us-google

Die tatsächlichen Befunde über Klinik und Pathologie der Schilddrüse, wie sie von einer Reihe von Autoren festgelegt wurden, müssen als Basis aller Versuche einer völligen Klärung des Wesens der Schilddrüsenerkrankung dienen. Der Begriff der spezifischen Schilddrüsenerkrankung schließt alle anderen Formen, die nicht zur Funktion der Drüse in primärer, unmittelbarer Beziehung stehen (wie Tuberkulose, Tumoren, Gumma usw.) aus. Das greifbare Substrat für die spezifische Drüsenfunktion ist das Sekret, das physiologisch in den verschiedenen Organextrakten, histologisch als Kolloid bekannt ist. Vortr. sieht das Kolloid als unfertiges Schilddrüsensekret an, das noch zu seiner Vollwertigkeit der Jodierung bedarf. Folgende Versuche gaben zu dieser Auffassung Veranlassung. Partielle Resektion der normalen Schilddrüse bei Hunden führte zu Kolloidabnahme im Drüsenrest. Zufuhr von Schilddrüsensubstanz hob diese Differenz auf, in ähnlicher Weise wirkte auch Zufuhr von Kropfwasser. Aussetzen des Kropfwassers bedingte sofort wieder Kolloidabnahme. Dies erklärt die Art der Entstehung des Kropfes. Nun gibt es aber noch Kolloidanhäufungen in der Schilddrüse, die sicher nicht durch Kropfwasser bedingt sind; so beobachtete sie Vortr. bei reiner Milchkost und bei Exstirpation des Pankreas bei seinen Versuchstieren. Die Beziehungen der Schilddrüse zu den übrigen Drüsen mit innersekretorischer Funktion kann hier den Weg zur Klärung weisen. Die einzelnen Hormone der innersekretorischen Drüsen vereinigen sich zu einem Komplex, den Vortr. nach Art der Ehrlichschen Figuren in folgender Weise darstellt, wobei sich die entsprechenden Geraden gegenseitig bedingen.

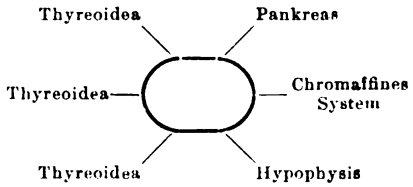

Fällt nun irgend eine Komponente weg (Pankreas durch Exstirpation) oder wird durch eine Noxe ausgeschaltet, so fällt auch die entsprechende Thyreoideakomponente weg, die Ausfuhr vollwertiger Thyreoideakomplexe wird dadurch vermindert und als Kolloid in der Schilddrüse aufgespeichert. In ähnlicher Weise ist der Vorgang bei Einführung von Kropfwasser zu erklären. Es werden dadurch Thyreoideakomplexe geschädigt, die Ausfuhr verhindert und Kolloidanhäufung bedingt. Bei plötzlichem Weglassen des Kropfwassers wird dann der Organismus plötzlich durch vermehrte vollwertige Thyreoideagruppen überschwemmt, wodurch das Bild des Hyperthyreoidismus und des Basedow ihre Erklärung finden.

Auch die beiden anderen Probleme der Schilddrüsenerkrankung, die kongenitale Struma und den endemischen Kretinismus will Vortr. durch die Komplexaufstellung erklären.

Es sind dies rein theoretische Erklärungsversuche, die des Beweises in vivo noch entbehren, bedeuten aber doch einen Fortschritt in dem Verständnis der Gesetze, die diesen kompliziertesten Lebensvorgängen zugrunde liegen.

2. Coenen (Breslau): **Über Chondrome der Schädelbasis und deren operative Behandlung.**

Digitized by Google
Original from UNIVERSITY OF CALIFORNIA
Generated on 2019-10-24 13:40 GMT / http://hdl.handle.net/2027/uc1.b3252760
Public Domain in the United States, Google-digitized / http://www.hathitrust.org/access_use#pd-us-google

Chondrome sind an der Schädelbasis außerordentlich selten im Gegensatz zu der Häufigkeit derselben an den Extremitäten. Vortr. demonstriert ein sehr schönes Präparat eines Chondroms der Tibia. Bei einer 60jährigen Pat. der Breslauer chirurgischen Klinik hatte sich ein hühnereigroßer Tumor im oberen Teil des Rachens entwickelt, der von der Pat. erst vor mehreren Monaten bemerkt war, die Choanen verlegt hatte und das Gaumensegel auf der linken Seite stark nach vorn drängte. Der Tumor war von harter Beschaffenheit und glatter Oberfläche und ging breitbasig auf die Schädelbasis über. Die linke Zungenhälfte war deutlich atrophisch infolge Drucks auf den linken Nervus hypoglossus. Unter der Annahme eines breitbasig aufsitzenden infiltrierenden Schädelsarkoms schien anfangs ein operativer Eingriff nicht angezeigt, wurde aber später versuchsweise ausgeführt (Prof. Coenen). Der Zugang zum Tumor geschah nach Kuhnscher peroraler Tubage durch die temporäre Unterkieferresektion nach v. Langenbeck, mit der Abweichung, daß der Unterkiefer nicht am Winkel, sondern höher, etwa in der Mitte des Unterkieferastes, durchsägt wurde. Nach Spaltung der Mundschleimhaut bis an den Tumor ließ sich derselbe stumpf vom Gaumensegel abschieben. Am oberen Teil der Wirbelsäule mußten Teile des Musculus longus capitis mitgenommen werden. Beim Vordringen zwischen Tumor und Schädelbasis platzte der Tumor und es zeigte sich, daß es sich um ein Chondrom handelte, dessen Lager nun vollständig mit dem scharfen Löffel ausgeräumt wurde. Es befand sich in der knöchernen Schädelbasis, hauptsächlich im Clivus Blumenbachii und erstreckte sich bis in den Larynx hinein. Die harte Hirnhaut kam nicht zu Gesicht. Die Heilung erfolgte ohne jede Störung. Wegen des Sitzes im Clivus wurde in erster Linie an einen von Chordaresten ausgegangenen Tumor, ein Chordom, gedacht. Nach der mikroskopischen Untersuchung lag aber ein einfaches erweichtes Chondrom vor, das mit einiger Sicherheit auf gewucherte Knorpelreste des knorpeligen Primordialcraniums im Bereich des Hinterhauptes zurückgeführt werden kann. In chirurgischer Beziehung ist zu bemerken, daß die Langenbecksche temporäre Unterkieferresektion mit hoher Durchsägung des Unterkieferastes einen ausgezeichneten Zugang von der Seite zum Rachendach gibt, und daher für derartige Tumoren der Schädelbasis im Bereich des Rachens, besonders wenn dieselben sich etwas seitlich entwickelt haben, die Methode der Wahl ist. Ein Analogon dieses Clivus-Enchondroms besteht anscheinend bisher nicht.

Diskussion.

Müller (Rostock) hat einen Teil eines beinahe faustgroßen Enchondroms der Schädelbasis beobachtet, das auch seitlich von der Mittellinie, endokraniell gewuchert war und mikroskopisch als sicheres Chordom aufzufassen war. Vortr. fragt, ob der Tumor von Coenen nicht auch endokraniell weiterging.

Coenen (Breslau) glaubt sicher, radikal operiert zu haben, so daß endokraniell kein Rest geblieben sei. Aus der Literatur ist mir noch ein Fall von Chordom von ähnlicher Größe wie der von Müller bekannt.

3. Vorschütz (Cöln-Lindenberg): **Die Bedeutung der Alkalien in der Behandlung septischer Prozesse.**

Im Kampfe gegen die Entzündung bildet das Blut den wichtigsten Faktor zur Bekämpfung der Infektion. Diese Fähigkeit nach Büchner ist abhängig von den Salzen des Blutes, da bei herabgesetzter Alkalescenz des

Digitized by Google
Original from UNIVERSITY OF CALIFORNIA
Generated on 2019-10-24 13:40 GMT / http://hdl.handle.net/2027/uc1.b3252760
Public Domain in the United States, Google-digitized / http://www.hathitrust.org/access_use#pd-us-google

Blutes die bakterizide Kraft abnimmt. Nun ist nach neueren Untersuchungen bei allen Infektionskrankheiten die Alkalescenz des Blutes herabgesetzt. Von diesem Gedanken ausgehend, wurde schon seit 4 Jahren Kranken mit schweren Entzündungsprozessen reichlich Alkali in Form von Na_2CO_3 in Dosen von 20—25 *g* bei Erwachsenen und 10 *g* bei Kindern zugeführt. Die Darreichung erfolgt am besten in künstlichem kohlensauren Wasser oder auch per rectum, da der Dickdarm 75% Alkali resorbiert. Das Auffallende bei allen Kranken war, daß sie sich trotz schwersten Allgemeinzustandes subjektiv wohl fühlten und bei Bewußtsein waren. Es konnten auch prognostisch recht ungünstig beurteilte Fälle von schwerer Sepsis geheilt werden. Man ist in der Beurteilung dieser Fälle auf die klinische Erfahrung angewiesen, die aber unter Umständen ebenso hoch zu bewerten ist als die Theorie und das Experimeut. Vortr. hatte jedoch auch experimentell zu beweisen versucht, daß die Darreichung von Alkalien einen maßgebenden Einfluß auf den Entzündungsprozeß ausübt. Er wollte nachweisen, daß der Körper bei angesäuertem Blut in geringerem Grade imstande ist, die Toxine zu entgiften als in normal alkalischem Blut. Die Versuche wurden mit Ricin gemacht. Vorversuche ergaben nun, daß 0·1 *mg* Ricin pro Kilogramm Tier die absolut tödliche Dosis ist. Die Ansäuerung des Blutes geschah mit $^1/_{10}$-Normalsalzsäurelösung, wovon 50 cm^3 in die Vena jugularis injiziert wurden. Die durchschnittlich 2—$2^1/_2$ *kg* schweren Kaninchen vertrugen diese Dosis anstandslos. Wurde nun diesen Tieren Ricin in nicht tödlicher Dosis gegeben, so gingen sie doch nach einiger Zeit zugrunde. das angesäuerte Blut war also nicht imstande wie das normale, das Toxin in gleicher Dosis zu entgiften. War diese Anschauung richtig, so müßten die Tiere bei der gleichen Dosis Ricin in Salzsäure am Leben bleiben, wenn die Salzsäure durch eine entsprechende Menge Alkali neutralisiert würde. Dies gelang durch $^1/_{10}$-Normalnatronlauge, ebenfalls 50 cm^3 in die Vena injiziert. Die Technik ist hier sehr schwer, so daß bisher nur bei einem Tier Erfolg erzielt werden konnte. Die Versuche berechtigen immerhin zu der Annahme, daß die Vergiftung von der Alkalescenz abhängig ist. Betreffs der Wirkung kann man sich vorstellen, daß die Alkalien im Körper die Rolle des Katalysators übernehmen, wodurch die einzelne Zelle in Stand gesetzt wird, Schutzfermente zu bilden.

Auf Grund der klinischen und experimentellen Erfahrungen empfiehlt daher der Vortr. bei schweren Formen von entzündlichen Prozessen von vornherein die Darreichung von Alkalien. Auch bei chronischen Eiterungen, bei denen die Pat. häufig das typische Bild der Austrocknung zeigen, ist die Anwendung empfehlenswert.

Diskussion.

Kausch (Berlin-Schöneberg) frägt, ob der Verlauf in mehreren schweren Fällen immer typisch und ob bei den Tierversuchen nicht etwa Säurevergiftung mit im Spiele war.

Vorschütz berichtet, daß eine Reihe der verschiedenartigsten schweren Fälle geheilt wurde. Die Möglichkeit der Säurevergiftung war durch Vorversuche ausgeschlossen.

Tilmann (Cöln) weist noch einmal auf das auffallende subjektive Wohlbefinden der Pat. bei schwerster Erkrankung hin und hat vor allem niemals eine Schädigung durch die Darreichung von Alkalien gesehen.

Digitized by Google
Original from UNIVERSITY OF CALIFORNIA
Generated on 2019-10-24 13:40 GMT / http://hdl.handle.net/2027/uc1.b3252760
Public Domain in the United States, Google-digitized / http://www.hathitrust.org/access_use#pd-us-google

4. Goebel (Kiel): **Demonstration zur Frage des Unterkiefer-ersatzes.**

Bezüglich des Unterkieferersatzes gibt es zwei Richtungen, die einen sind Anhänger einer künstlichen Prothese, die anderen des Ersatzes durch Autoplastik. Einen in das Gebiet der letzteren gehörenden Fall kann Vortr. demonstrieren.

Junger Mann, bei dem in der Kindheit wegen Sarkoms das Mittelstück des Unterkiefers reseziert worden war. Die bisher getragenen Prothesen hatten den Defekt nur unvollständig ausgeglichen, weil das Wachstum der Zähne in falscher Richtung erfolgte. Vortr. hat daher nach Resektion der 10. Rippe in 14 *cm* Länge und Freilegung des Defektes am Unterkiefer das Rippenstück in den Defekt eingepflanzt. Treppenförmige Anfrischung der Rippe und des Unterkiefers und Seidennaht hatten das implantierte Stück fixiert. Einheilung erfolgte per primam. Stellung der Zähne wurde durch Zahnarzt gebessert. Vorstellung des Patienten, der jetzt ein Jahr geheilt ist, und Demonstration der Röntgenbilder, die den Defekt, die Implantation und die feste Einheilung zeigen.

Bücherbesprechungen.

Blutdruckmessungen bei erwachsenen Diphtheriekranken. Von W. Cobliner. Dissertation, Berlin 1912, 45 S., Emil Ebering.

Der Arbeit liegen Messungen an der Reicheschen Abteilung des Eppendorfer Krankenhauses zugrunde. Sie verwertet nur die Messungen an Erwachsenen, um Fehlerquellen auszuschalten. (Riva-Rocci — modifiziert nach Deneke.) In allen Fällen Bacillen nachgewiesen. In der Hälfte der Fälle schwere Krankheitsbilder. Die Senkung des Blutdrucks schloß sich ausnahmslos an einen durch schwere lokale und allgemeine Erscheinungen gekennzeichneten primären Prozeß an. Der weitere Verlauf dieser Fälle zeigt fast durchweg Komplikationen von zum Teil sehr ernster Natur: schwere Herzstörungen, Lähmungserscheinungen, Albuminurie (Kombination dieser Komplikationen). Einen Zusammenhang der Blutdrucksenkung mit dem Fieber und seinem Abfall fand Verfasser nicht; auch zeigten gerade die schwer verlaufenden Fälle von Anfang an auffallend niedrige Temperaturen. In Übereinstimmung mit dem Ergebnis der Experimente mit Diphtherie vergifteter Tiere faßt Cobliner die Blutdrucksenkung als die Folge einer Diphtherieintoxikation auf. Therapeutisch halfen nur Kochsalzinfusionen, und zwar auch nur vorübergehend. Erwähnenswert ist, daß die mit schweren Senkungen einhergehenden Fälle das Serum zum größten Teil erst spät — zwischen dem 3. und 6. Krankheitstage — und in der Regel nicht mehr als 6000 Einheiten erhielten. Die Frage, ob das antitoxische Serum analog den Ergebnissen des Tierexperiments auch beim Menschen auf den Blutdruck einen günstigen Einfluß ausübt, wird durch vorliegende Beobachtungen nicht entschieden. Der Umstand, daß auch bei anderen mit Blutdrucksenkungen einhergehenden Fällen bedrohliche Herzerscheinungen auftraten und leichtere Störungen am Herzen sich in fast allen diesen Fällen nachweisen ließen, spricht dafür, daß die Blutdrucksenkung auch beim Menschen schon unter einer mehr oder weniger starken Schädigung des Herzens zustande kommt.

Fritz Loeb (München).

Generated on 2019-10-24 13:40 GMT / http://hdl.handle.net/2027/uc1.b3252760
Public Domain in the United States, Google-digitized / http://www.hathitrust.org/access_use#pd-us-google
Digitized by Google
Original from UNIVERSITY OF CALIFORNIA

Über die Pathogenese des Stridor laryngeus. Von Prof. Carlo Biaggi (Mailand). Tipografia editrice S. Bernardino, Siena 1912.

Nach Erwähnung der verschiedenen Theorien über das Wesen des Stridor laryngeus teilt Verfasser einen einschlägigen Fall mit, bei welchem die Pathogenese der genannten Störung klar wurde. Es handelte sich um ein zweimonatliches Kind, bei welchem die laryngoskopische Untersuchung eine inverse Bewegung der Stimmbänder bei der Atmung erkennen ließ, und zwar Adduktion bei der Inspiration und Abduktion bei der Exspiration. Eine solche inverse Mechanik der Atmung ist nach Verfassers Ansicht die Ursache für das Auftreten des Stridor laryngeus. Rimini (Triest).

L'ipofisi cerebrale, faringea e la glandola pineale in patologia. Von Dr. Alfonso Poppi. Verlag Paolo Neri, Bologna 1911.

Verfasser — nachdem er zufolge der Entfernung von Adenoidvegetationen eine bedeutende Besserung respektive Heilung bei Individuen bemerkt hatte, bei denen Thyroidhypertrophie, Exophthalmus, Tachycardie, Tremor (Zittern), Glaucoma, Schielen, Vitiligo, Hauthyperchrämie, wiederholte Nasenblutungen, Asthenie, Symptome von Hypophysentumor, Enuresis, Aphonie usw. von ihm beobachtet war, und da das entfernte Adenoidvegetationenresiduum in einigen Fällen ein solches war, daß es kein mechanisches Hindernis für die Normalatmung bilden konnte — schreibt die erhaltenen Veränderungen nicht nur dem verbesserten Zustand der Nasenatmung, sondern auch der wahrscheinlichen Unterbrechung von abnormen Gefäßverbindungen mit der Hypophysenhöhle mitten durch die Rückstände des Hypophysenganges (?) wegen seiner verzögerten Verschließung mit der hypertrophischen Mandel von Luschka zu.

Weil der Hypophysengang einigen Statistiken nach bei 10% der Föten und Neugeborenen offen aufgefunden worden ist, während sich die Verstopfung auf normalem Wege am Ende des 3. Monats des Embryonenlebens — sehr selten bei Kindern — vollendet und weil dieselbe permanent bei 0·3% der Erwachsenen vorwiegend bei Geisteskranken als ein Gang zwischen Schädel und Pharynx aufgefunden worden ist, so hält Dr. Poppi dafür, daß solch eine Verzögerung der Verschließung respektive die Permanenz des Ganges zwischen Schädel und Pharynx mit ursprünglichen Veränderungen der Tasche von Rathke und der kephalischen Extremität des Rückenstrangs in Beziehung stehen soll.

Da der Hypophysen-Nervenlobus (Lappen?), welcher aus einer Infundibularinvagination des Diencephalus hervorkommt, mit aller Wahrscheinlichkeit seine hypertensive Macht von der Vereinigung mit dem Drüsenlobus respektive von den Zellen der Hypophysen-Zwischenschicht bekommt, so würde seine Funktion durch diese verzögerte respektive veränderte Vereinigung mit dem Pituitarlappen auch verändert bleiben.

Wegen des permanenten, aussetzenden respektive latenten Schielens, das von ihm oft bei Adenoiden beobachtet worden ist und das sich nach der Adenotomie verändert, ruft Dr. Poppi die Symptomatologie an, die man in Fällen von Tumoren der Epiphysen- und Quadrigeminaleminenzen hat, wofür das Schielen ein zuverlässiges Symptom bildet — und daraus hält er, daß man eine Wechselbeziehung der Funktionen zwischen Hypophysen und Epiphysen annehmen könne.

Da außerdem die Hyperplasie des Thymus und der Lymphorgane in einigen pathologischen Zuständen des Kindes (Rachitis, schwitzende Diathesis,

Digitized by Google
Original from UNIVERSITY OF CALIFORNIA
Generated on 2019-10-24 13:40 GMT / http://hdl.handle.net/2027/uc1.b3252760
Public Domain in the United States, Google-digitized / http://www.hathitrust.org/access_use#pd-us-google

Lymphatismus, Skrophulosis, Adenoidismus) beharrlich und die Permanenz respektive Vergrößerung des Thymus über die physiologische Grenze in einigen gewöhnlich nach Anfang des geschlechtlichen Lebens bestimmt werdenden krankhaften Syndromen häufig ist, so hält der Verfasser, daß betreffende Hyperplasie von der ursprünglichen Hypophysenveränderung und von der daraus folgenden veränderten Wechselbeziehung zwischen Pituitardrüse, Pinealdrüse, Thyreoidea und Thymus abhängt.

Verfasser sucht die Wechselbeziehung der Organe mit innerer Ausscheidung nicht nur durch die physiologische Kenntnis solcher Drüsen und die Physiopathologie des Sympathicus zu demonstrieren, sondern auch durch das Zusammenfallen, Zusammenwirken und Aufeinanderfolgen solcher Syndrome, welche sich nicht selten bei demselben Individuum befinden, und durch die Anwesenheit von einigen den verschiedenen Krankheitsformen gemeinsamen Offenbarungen (thymolymphatischer Zustand, Ocularsymptome, Lymphokitosis, Veränderungen der Geschlechtsorgane, Gemütsveränderungen usw.).

Daher hält der Verfasser, daß das primum movens von all diesen pathologischen Zuständen aus der ursprünglich veränderten Beziehung des vorne befindlichen Hypophysenlobus mit dem Nervenlobus besteht, durch den schon angegebenen abnormen Zustand des Hypophysenganges und der kephalischen Extremität des Rückenstrickes in Beziehung auf die abnormen Ableitungsbedingungen der Eltern, wegen Schwindsucht, Syphilis, Alkoholismus respektive äußeren Ursachen, die auf die Schwangerschaft einen Einfluß üben können.

Der Organismus würde während der Entwicklungs- und Zuwachszeit danach streben, solche Störungen wieder gut zu machen und die Normalität der Funktionen durch die Wechselbeziehung und die ausgleichende Tätigkeit der verschiedenen Organe herzustellen: die Veränderung der Harmonie und des Gleichgewichts der Funktionen würde sich aber, wenn die ursprünglichen Veränderungen tiefgehend waren, um so klarer zur Zeit des Anfangs des Fortpflanzungslebens durch entsprechende Veränderungen der Geschlechtsorgane und durch dem Umgangsleben angehörende Ursachen (Trauma, Vergiftungen [Intossicazioni], Infektionen) zeigen.

Das Werk ist sehr interessant und enthält zahlreiche Abbildungen, teils originell, teils reproduziert, welche für die Embryonalentwicklung der Hypophyse höchst beweisend sind. Torrigiani.

Referate.

I. Allgemeines.

In welcher Konzentration tötet wässeriger Alkohol allein oder in Verbindung mit anderen desinfizierenden Mitteln Entzündungs- und Eiterungserreger am schnellsten ab? Von A. Beyer. (Zeitschr. f. Hygiene u. Infektionskrankh., 1911, Bd. 70, H. 2, pag. 225.)

Ausgedehnte Desinfektionsversuche in vitro und an den Händen ergaben: Der 70%ige Alkohol (Gewichtsprozente) übertrifft alle anderen Alkoholkonzentrationen beiweitem an bakterizider Kraft, er wirkt beinahe 30mal stärker als der 60%ige und über 40mal stärker als der 80%ige Alkohol. Alkoholkonzentra-

Digitized by Google
Original from UNIVERSITY OF CALIFORNIA
Generated on 2019-10-24 13:40 GMT / http://hdl.handle.net/2027/uc1.b3252760
Public Domain in the United States, Google-digitized / http://www.hathitrust.org/access_use#pd-us-google

tionen unter 60% und über 80% sind für praktische Desinfektion wertlos. Bei der Alkoholdesinfektion ist die Konzentration des Alkohols vor jedem Gebrauche zu revidieren (Schwimmer), da schon geringe Veränderungen derselben eine direkte Unwirksamkeit für praktische Desinfektion bedingen. Absoluter (entwässerter) Alkohol hat bei Fernhaltung jeglicher Feuchtigkeit konservierende Wirkung auf Bakterien. Die Stärke der Alkoholwirkung ist bedingt: durch das Vorhandensein einer möglichst starken Alkoholkonzentration einerseits und durch seine, Wirksamkeit ermöglichenden Feuchtigkeitsmengen andererseits. Gemische von Alkohol mit Chloroform, Äther, Benzol, Azeton, Glycerin, Schwefelkohlenstoff, Petroleumäther übertreffen den wässerigen Alkohol nicht an bakterizider Kraft. Eau de Cologne wirkt stärker bakterizid als die entsprechende Alkoholkonzentration, und zwar scheint die bakterizide Wirkung desselben mit dem Alter zuzunehmen. Die meisten ätherischen Öle scheinen rein und in Alkohol gelöst für praktische Desinfektion nicht verwertbar zu sein. Die Wirkung der Karbolsäure, des Lysols, der Kresolseife und des Kresols wird durch Lösung in Alkohol nicht wesentlich verstärkt. Jodalkohol übertrifft alle anderen Desinfektionsmittel an bakterizider Kraft und tötet selbst Milzbrandsporen innerhalb einer Minute. Schwache Jodlösungen erweisen sich schon bei 0·25% Jodgehalt bei Staphylokokkendesinfektion als absolut sicher. Dekolorierte Jodtinktur ist der nichtentfärbten unterlegen, wirkt jedoch auch noch sehr bakterizid. Jothion behält seine Wirkung in wässerigen oder eiweißhaltigen Solventien (Jodtinktur ist nur in alkoholischer Lösung wirksam), steht jedoch in alkoholischer Lösung bedeutend hinter den reinen Jodlösungen zurück. Die Untersuchungen mit Chlormetakresol ergaben eine sehr gute Wirksamkeit des Präparates. Die Wirkung des Alkohols wird selbst durch geringen Chlormetakresolzusatz ganz erheblich verstärkt. Milzbrandsporen wurden durch Verdünnungen bis zu 5% in einer Viertelstunde nicht abgetötet. Unverdünntes „Eusapyl" vernichtete die Milzbrandsporen in 5 Minuten. Das unverdünnte Präparat verursacht nach jedem Gebrauche ein Gefühl von Pelzigsein und Kribbeln in den Händen. In alkoholischer Lösung griff es die Haut nicht merklich an. 5 Minuten langes Waschen mit Chlormetakresol, $^1/_2$% in 70%igem Alkohol, hat in 6 von 12 Fällen absolute Keimfreiheit der Hand bewirkt. Alkoholische Chlormetakresollösung hat außer der Jodtinktur die beste bakterizide Wirkung gezeigt.

K. J. Schopper (Wien).

Die interne Behandlung des Krebses mit Antituman (chondroitinschwefelsaurem Natrium). Von R. Oestreich. (Zeitschr. f. Krebsforschung, 1911, Bd. 11, H. 1, pag. 44.)

Auf Grund mehrfacher Erwägungen versuchte Verfasser das chondroitinschwefelsaure Natrium zur Behandlung von Karzinomen beim Menschen heranzuziehen. In 10 inoperablen und als gänzlich verloren geltenden Fällen wurde anfänglich einmal täglich, sodann zweimal je 0·1 *g* chondroitinschwefelsaures

Digitized by Google
Original from UNIVERSITY OF CALIFORNIA
Generated on 2019-10-24 13:40 GMT / http://hdl.handle.net/2027/uc1.b3252760
Public Domain in the United States, Google-digitized / http://www.hathitrust.org/access_use#pd-us-google

Natrium in 4 cm^3 einer $2^1/_2$%igen Lösung in destilliertem Wasser subcutan injiziert und die Dosis späterhin bis auf das Doppelte gesteigert. 7 Fälle gelangten zur Obduktion, 3 Fälle wurden in gebessertem Zustande entlassen. Während der Behandlung traten in allen Fällen neben den allgemeinen Symptomen (Temperatursteigerung in der ersten Woche, erhöhte Pulsfrequenz, verminderte Gewichtsabnahme beziehungsweise Gewichtszunahme) örtliche Erscheinungen, wie Schmerzen, teils an der Injektionsstelle, teils im Gebiete der Geschwulst selbst auf, die nach Aufhören der Behandlung sistierten. Die Schmerzen wurden häufig so stark, daß trotz Eukainzusatz mit den Injektionen aufgehört werden mußte. In den obduzierten Fällen fanden sich regressive Veränderungen in den Tumoren, so daß Verfasser sich für berechtigt hält, auf Grund der wiederholten Feststellung des gleichen pathologischen Zustandes nach der Antitumanbehandlung und die kaum zu bezweifelnde klinische Wirkung des Antitumans auf die Geschwulst selbst einen Zusammenhang zwischen diesen Veränderungen und den Injektionen beziehungsweise irgend eine Affinität des Antitumans zu der Krebsgeschwulst anzunehmen. Verfasser empfiehlt das Antituman zur Behandlung Krebskranker, besonders inoperabler Fälle und solcher, die bereits operiert wurden, jedoch erst nach erfolgter Wundheilung.

K. J. Schopper (Wien).

Über die Resorption des Diphtherieantitoxins. Von J. Morgenroth und R. Levy. (Zeitschr. f. Hygiene u. Infektionskrankh., 1911, Bd. 70, H. 1, pag. 69.)

Tierversuche ergaben, daß für die Resorption von Diphtherieantitoxin, einer kolloidalen Lösung, genau dieselben Bedingungen im Unterhautzellgewebe und in der Muskulatur gegeben sind, wie sie Meltzer und Auer für die kristalloiden Lösungen nachgewiesen haben, nämlich verzögerte Resorption bei subcutaner Injektion, rasche Aufnahme in die Blutbahn bei intramuskulärer Injektion. Die höchsten Antitoxinwerte fanden sich nach intravenöser Injektion. Bei intramuskulärer Injektion kann schon nach 8 Stunden der Antitoxingehalt des Blutes dem nach intravenöser Injektion sehr nahe kommen. Er beträgt nach 4—5 Stunden das 5—20fache, nach 7—8 Stunden mindestens das 3- bis 10fache von dem nach subcutaner Injektion; sogar nach 24 Stunden kann noch ein Verhältnis 1 : 5 bestehen. Die Aufnahme der Antikörper erfolgt nach subcutaner Injektion beim Menschen und beim Versuchstier ganz überraschend langsam und unzulänglich. Bei schweren und verschleppten Fällen muß die intravenöse Anwendung großer Antitoxinmengen gefordert werden. Sonst ist die intramuskuläre Injektion gegenüber der hinsichtlich der Resorptionsgeschwindigkeit unterlegenen subcutanen vorzuziehen, da der wesentliche Vorteil derselben auch gegenüber der intravenösen Injektion darin besteht, daß für die ersten Tage eine ziemlich gleichbleibende hohe Konzentration des Antitoxins im Blute geschaffen wird, während nach intravenöser Einverleibung bereits nach 24 Stunden etwa zwei Drittel der verabreichten Antitoxineinheiten aus

Digitized by Google
Original from UNIVERSITY OF CALIFORNIA
Generated on 2019-10-24 13:40 GMT / http://hdl.handle.net/2027/uc1.b3252760
Public Domain in the United States, Google-digitized / http://www.hathitrust.org/access_use#pd-us-google

dem Blute wieder verschwunden sind. Die Verfasser empfehlen die laterale Muskulatur des Oberschenkels zur Vornahme der Injektionen.

K. J. Schopper (Wien).

Extrapulmonale entzündliche Lokalisierungen des Fränkelschen Diplococcus. Bakteriologische Untersuchungen über den Herpes der Pneumoniker. Von C. Trevisanello. (Zentralbl. f. Bakteriol. etc., I. Abt., Orig., 1911, Bd. 60, H. 1 und 2, pag. 69.)

Während des Verlaufes der Diplokokkenpneumonie ließen sich in zwei untersuchten Fällen im Inhalt der Herpeseffloreszenzen Diplokokken in reinem Zustande nachweisen. Der aus den Bläschen isolierte Keim befindet sich in einem Zustande von abgeschwächter Virulenz, er kann aber vermittelst wiederholter Passagen durch geeignete Kulturmittel wieder seine ursprüngliche Virulenz annehmen. Verimpfung des Bläschenmateriales auf die gesunde Haut eines anderen Pneumonikers rief nach einem Tage neue, den ersten identische und Pneumokokken enthaltende Herpeseffloreszenzen hervor. Durch Aufkratzen der Bläschen besteht die Möglichkeit, den Inhalt der Bläschen nach anderen Körpergegenden zu verschleppen und eventuell den Keim auf andere Personen zu übertragen, weshalb die Herpeseruptionen der Pneumoniker durch Verband oder Umschläge zu schützen seien. K. J. Schopper (Wien).

Gegenmittel gegen eine Vergiftung mit Cocain oder Stovain. (Med. Klinik, 1911, Nr. 17.)

Tropfenweise Äther auf einer kleinen Maske wirkt im Gegensatz zur depressorischen Wirkung des Cocains reizend auf das Vasomotorensystem und auf das Respirationszentrum. Neumann.

Die diätetische Behandlung bei Erkrankungen der oberen Luftwege. Von Senator (Berlin). (Med. Klinik, 1911, Nr. 19.)

Der Titel besagt den Inhalt des Vortrages. (Nichts Neues.)

Neumann.

Zur Behandlung von Bronchialasthma und asthmaähnlichen Zuständen mit Vibrationsmassage. Von Siegel (Reichenhall). (Med. Klinik, 1911, Nr. 20.)

Verfasser berichtet über Asthmafälle, bei welchen sich ihm die Vibrationsmassage in der Gegend der Scapula als ein gutes Mittel erwiesen hat. Verfasser warnt vor Überschätzung. Neumann.

Beitrag zum Kapitel Singultus. Von Dr. J. H. Greeff (Stuttgart). (Med. Klinik, 1911, Nr. 29.)

Verfasser berichtet von einem Singultus, der volle 6 Monate dauerte; als seine Ursache mußte ein primäres Karzinom am Lungenhilus angesehen werden, das durch die Obduktion festgestellt wurde. Neumann.

Zur Entwicklung der medikamentösen Asthmatherapie. Von Prof. Kafemann (Königsberg i. Pr.). (Med. Klinik, 1911, Nr. 47.)

Da der Tuckersche Apparat bei Asthma tatsächlich gute Erfolge erzielte, bemühte sich Einhorn, die Zusammensetzung der Tuckerschen In-

Digitized by Google
Original from UNIVERSITY OF CALIFORNIA
Generated on 2019-10-24 13:40 GMT / http://hdl.handle.net/2027/uc1.b3252760
Public Domain in the United States, Google-digitized / http://www.hathitrust.org/access_use#pd-us-google

halationsflüssigkeit zu ergründen, was auch gelang; als Hauptkomponenten wurden Cocain und Atropin gefunden. Goldschmid ersetzte Cocain durch Alypin und Atropin durch Eumydrin. Nach dieser Formel wurde nun folgende Tinktur zusammengestellt: Perubalsam 73·59%, Alypin 0·94%, Eumydrin 0·47%, wirksame Substanz der Nebenniere (1·0 : 1000) 5%, Glycerin 20%. Mit dieser Mischung, angewandt als Sprayinhalation, hat Verfasser glänzende Resultate erzielt. Neumann.

Staphylokokken in einem Falle von Pseudocroup. Von Santalo. (Revista española de laringologia, Januar—April 1912.)

In einem Falle von Diphtheritis machte Verfasser den Luftröhrenschnitt, nachdem die Injektionen von Diphtherieantitoxin sich unwirksam gezeigt hatten; erst nach einem Tage entfalteten sie ihre Wirkung. Die Untersuchung wies das Vorhandensein von Staphylococcus pyogenes albus auf. Menier.

Lokale Infiltrationsanästhesie in der oto-rhino-laryngologischen Praxis. Von Luc. (Revista española de laringologia, Januar—April 1912.)

Die vom Verfasser gebrauchte Lösung ist folgende: physiologische Kochsalzlösung 100 *g*, Novocain 1 *g*. Im Augenblicke der Einspritzung werden 25 Tropfen einer Adrenalinlösung zu 1 pro 1000 hinzugetan; Pat. soll liegen. Als Gegenmittel gegen die Intoxikationserscheinungen wendet er Morphium an (0·01 *cg*). Menier.

Neue Methode und neues Instrument für die Durchleuchtung des Siebbeinlabyrinths der Kieferhöhle, des Mittelohres und der Augenhöhle. Von Dr. Gyergyai (Kolozsvar). (Deutsche med. Wochenschr., 1911, Nr. 35.)

Das im Titel erwähnte Instrument besteht aus einem rechtwinklig abgebogenen Rohr, das am Ende eine kleine Lampe trägt; die Größenverhältnisse sind so, daß das eine Ende mit der Lampe in den Nasenrachenraum eingeführt werden kann. Durch Verschieben dieses Instrumentes gelingt es dem Autor, die im Titel genannten Regionen von verschiedenen Seiten her zu durchleuchten. Neumann.

Zur Diphtheriebehandlung. Von Dr. F. Hoesch (Friedrichsheim). (Deutsche med. Wochenschr., 1911, Nr. 37.)

„Zusammenfassung: 1. Wir sind bei der Behandlung der Diphtherie in Übereinstimmung mit anderen Autoren für eine möglichst frühzeitige Einspritzung des Serums.

Wir halten bei den sogenannten leichten Formen 1000 bis 2000 Immunitätseinheiten, bei den mittelschweren und schwersten Formen der Diphtherie 3000 bis 4000 Immunitätseinheiten für völlig ausreichend. Bei allen Erkrankungsformen haben wir höhere Antitoxinmengen, sei es durch einmalige hohe Einspritzung, sei es durch öftere Wiederholung der ersten Dosis, aufgegeben, da wir einen leichteren klinischen Verlauf bei höheren Dosen niemals haben feststellen können. Ferner haben wir im Gegensatz zu den klinischen und ex-

Digitized by Google
Original from UNIVERSITY OF CALIFORNIA
Generated on 2019-10-24 13:40 GMT / http://hdl.handle.net/2027/uc1.b3252760
Public Domain in the United States, Google-digitized / http://www.hathitrust.org/access_use#pd-us-google

perimentellen Resultaten von F. Meyer und anderen bei der Bekämpfung der Diphtherie weder durch Anwendung hoher Serumdosen noch durch Adrenalin und Kochsalzinfusionen einen greifbaren Erfolg gehabt und halten auch die Voraussetzung dieser Therapie — die sogenannte diphtheritische Blutdrucksenkung der Autoren — nicht den Tatsachen entsprechend. Es bleibt eine Reihe von Fällen übrig, welche von vornherein einen so schweren Verlauf nehmen, daß trotz frühzeitiger Serumanwendung und trotz aller modernen Mittel ein tödlicher Ausgang zurzeit unabwendbar ist." Neumann.

Die Jodo-Radiumtherapie der Tuberkulose. Von Dr. S. Bernheim (Paris). (Zeitschrift f. Tuberkulose, XIX, H. 1.)

Dioradin, dessen Hauptbestandteile Jodmenthol und Radium sind, soll nach den Erfahrungen Bernheims und einer Reihe anderer Autoren sehr bemerkenswerte Erfolge bei Lungen- wie auch chirurgischer Tuberkulose aufzuweisen haben; selbst starkes Fieber und Bluthusten schwinden oft, die Gesamternährung hebt sich. Kontraindikationen sind alle Fälle von Kachexie und Komplikation mit Nierenstörungen, wie denn überhaupt eine gute Widerstandskraft bei der Behandlung vorausgesetzt werden muß. Keller.

Die Lymphwege der Nase und des Rachens mit Berücksichtigung des allgemeinen Lymphsystems. Von Henry J. Hartz, M.D. (Detroit, Mich.). (The Laryngoscope, März 1912.)

Die Lymphgefäße der Nase ziehen zur parotitischen Drüsengruppe, zu der die buccalen, submaxillaren und tiefen zervikalen Drüsen gehören. Die Lymphwege der Nasenhöhlen münden in die seitlichen retropharyngealen und in die tiefen zervikalen Drüsen. Die regionären Lymphdrüsen des Pharynx und der Tonsillen sind die mittlere und seitliche retropharyngeale Gruppe sowie die tiefe obere zervikale Gruppe, die gelegentlich mit der lingualen und peritrachealen anastomosiert.

Die Lymphwege des Nasenrachenraums haben folgende Eigentümlichkeiten:

1. Der Reichtum an Capillarnetzwerken und die häufige Anastomosenbildung über die Mittellinie zwischen beiden Seiten.

2. Das Lymphsystem von Nase und Rachen ist enge verbunden mit dem von Stirne, Wange, Augenlid, Oberlippe, äußerem Ohr, Eustachischer Röhre, weichem Gaumen, Rachen, Nebenhöhlen und perimeningealen Räumen. Dieselbe nachbarliche Beziehung findet sich bei den Drüsen des Kehlkopfs, der Schilddrüse und der Bronchien vor, die mit dem vorderen Cervicalplexus in Verbindung stehen, der seinerseits mit den unteren zervikalen Drüsen anastomosiert; diese entleeren die aus Kopf, Hals und oberer Brust gesammelte Lymphe in das Venensystem.

3. Die Lymphwege der Zunge, Lippe, Zähne und des Nasenbodens stehen in inniger Verbindung mit den submentalen submaxillaren und infraauriculären

Generated on 2019-10-24 13:40 GMT / http://hdl.handle.net/2027/uc1.b3252760
Public Domain in the United States, Google-digitized / http://www.hathitrust.org/access_use#pd-us-google
Digitized by Google
Original from UNIVERSITY OF CALIFORNIA

Drüsen, der rückwärtige Mundanteil ist mit den Lymphwegen der Mandel verbunden und alle münden in die längs der Vena jugularis gelegenen tiefen zervikalen Drüsen.

4. Die Lage der Drüsen, die Prädilektionsstellen und die ihnen tributären Organe sind von großer diagnostischer Wichtigkeit: Häufig wandert die Infektion unbemerkt durch die Lymphwege und bleibt verborgen und verursacht Drucksymptome, wie Dysphagie bei Erkrankung der retropharyngealen Gruppen und der eustachialen Drüse, Kieferklemme bei Infektion der buccalen Drüsen, Torticollis bei Erkrankung der unter dem Musculus sternocleidomastoideus gelegenen tiefen zervikalen Gruppe. Der Nervus recurrens kann infolge des Druckes von seiten einer entzündeten Trachealdrüse Aphonie hervorbringen.

Die Halsmandeln, obwohl selbst häufig der Sitz einer primären Infektion, können sekundär bei akuten Infektionen der benachbarten Organe auf dem Wege der Lymphbahnen erkranken. Dies gilt auch von Syphilis und Nasenoperationen, besonders bei Anwendung von Tampons.

Die lymphatischen Wege sind wichtigere Infektionswege, als allgemein angenommen wird, da sie durch ihre feinen Anastomosen das infektiöse Material leichter verbreiten, als es durch Kontiguität oder durch das Blutsystem geschehen kann.

Das lymphatische System besorgt Aufbauungsmaterial, entfernt den Abfall und bildet infolge mechanischer Filtrierung und phagocytischer und lytischer Tätigkeit der Lymphe ein Verteidigungssystem.

Die Rückbildung des lymphatischen Systems im Alter erlaubt den Schluß, daß das Kind am meisten gefährdet ist, da die Lymphbahnen hier für infektiöses Material leicht durchgängig sind und ein reichliches Netzwerk von Anastomosen bilden. Deshalb soll so früh wie möglich die erkrankte Stelle in Mund, Nase und Rachen behandelt werden. Glogau.

Vergleichende Untersuchungen mit den neueren Verfahren zum Nachweis von Tuberkelbacillen im Sputum. (Aus der Heilstätte Friedrichsheim.) Von cand. med. W. Schneider (Apolda). (Zeitschr. f. Tuberkulose, XVIII, H. 4.)

Der Autor stellte eine Reihe vergleichender Untersuchungen an zur Feststellung des für die Praxis am meisten geeigneten Verfahrens zum Tuberkelbacillennachweis im Sputum. Als Resultat ergab sich, daß sich bei Anwendung der Uhlenhutschen Methode 15%iges Antiformin am besten eigne und zum Nachweis von spärlichen Tuberkelbacillen das Verfahren von Lorenz den Vorzug verdiene.

Die von Schneider hierbei angewandte Technik war folgende: 1. Zu 5 cm^3 Sputum Zusatz von 15 cm^3 15%igem Antiformin; 2. bis zur Homogenisierung energisch schütteln: 3. erwärmen bis zum Aufkochen; 4. 10 Minuten zentrifugieren, Materialentnahme aus dem Bodensatz. Keller.

Digitized by Google
Original from UNIVERSITY OF CALIFORNIA
Generated on 2019-10-24 13:40 GMT / http://hdl.handle.net/2027/uc1.b3252760
Public Domain in the United States, Google-digitized / http://www.hathitrust.org/access_use#pd-us-google

II. Nase und Nebenhöhlen.

Zur Behandlung des Nasenkatarrhs. Von Dr. Dannehl (Frankfurt a. M.). (Med. Klinik, 1911, Nr. 40.)

Bei unkomplizierten hypertrophischen Nasenkatarrhen, als Nachbehandlung nach Operationen, bei Influenzarhinitiden, bei subakuten und tuberkulösen Mittelohreiterungen haben dem Verfasser Nasenatmungsübungen gute Dienste geleistet. Die Technik der Atmungsübungen wird in der Arbeit des genaueren beschrieben. Neumann.

Bronchoskopische Entfernung eines tief in den linken Bronchus eingekeilten Fremdkörpers. Von Botey. (Gaceta médica catalana, 15. Januar 1912.)

Die obere Bronchoskopie mißlang wegen Atmungsstillstand; darum machte Verfasser einen Luftröhrenschnitt und durch diesen konnte er bei dem 6jährigen Knaben den Fremdkörper extrahieren. (Es handelte sich um einen Tannensamen.) Die Operation wurde mit Hilfe der Cocainisierung glänzend ausgeführt. Menier.

Sarkom des Septum nasi. Von Bertran y Castillo. (Boletin de laringologia, April—Juni 1912.)

Bei der Pat. wurden 5 Operationen ausgeführt, eine sogar durch Rhinotomia lateralis. Verfasser exstirpierte den Tumor mit Hilfe der kalten Schlinge und machte eine Auskratzung der Gegend, und dazu brannte er die Implantationsstelle mit dem Galvanokauter. Seit einem Jahr ist kein neues Rezidiv eingetreten. Menier.

Tuberkulöser Tumor des Nasenflügels. Von Bertran y Castillo. (Boletin de laringologia, April—Juni 1912.)

Seit 2 Jahren beobachtete Pat. ein stetiges Wachsen des linken Nasenflügels. Die Diagnose wurde auf eine Balggeschwulst gestellt. Erst bei der Exstirpation bemerkte man, daß der Inhalt fest und speckig war. Die mikroskopische Untersuchung zeigte, daß man es mit einem Tumor tuberkulöser Natur zu tun hatte. Solche Fälle sind sehr selten; man kann den vorliegenden Fall mit demjenigen von Frey vergleichen, welcher der Österreichischen Otologischen Gesellschaft im Jahre 1909 vorgestellt wurde unter der Bezeichnung: Tuberkulöser Tumor des Ohrläppchens. Menier.

Eine Modifikation des Fränkelschen Nasenspeculums. Von Oller. (Revista española de laringologia, Januar—April 1912.)

Besagte Modifikation besteht in dem Gebrauch einer Stirnbinde, welche vom Pat. getragen wird und mit welcher das Speculum an Ort und Stelle festgehalten wird. Menier.

Nasenpapillome. Von Gonzalez. (Revista española de laringologia, Januar—April 1912.)

Drei Fälle; in einem von ihnen war der Tumor sehr ausgedehnt und hatte auch die Augenhöhle ergriffen; nach zwei Eingriffen wucherte der Tumor

Digitized by Google
Original from UNIVERSITY OF CALIFORNIA
Generated on 2019-10-24 13:40 GMT / http://hdl.handle.net/2027/uc1.b3252760
Public Domain in the United States, Google-digitized / http://www.hathitrust.org/access_use#pd-us-google

bis in die Schädelhöhle fort und Pat. starb an Pachy- und Leptomeningitis. Im dritten Falle handelte es sich um multiple Papillome beider Nasenhöhlen.

Menier.

Die Behandlung der entzündlichen Erkrankungen der Nasennebenhöhlen. Von Gustav Killian (Freiburg). (Deutsche med. Wochenschr., 1911, Nr. 16.)

In gedrängter, aber sehr übersichtlicher Weise entwirft der Verfasser ein Bild der chronischen und akuten Nebenhöhlenerkrankungen und ihrer Therapie. Zum Schlusse führt Killian aus, daß wegen der ganz eigenartigen Technik und wegen der erforderlichen Erfahrung dieses Gebiet nur dem Spezialisten überlassen werden soll, der, wenn er zu individualisieren versteht, seinem Patienten zum wahren Wohltäter werden kann. Neumann.

Zur Heufiebertherapie. Von Rud. Hoffmann (München). (Deutsche med. Wochenschrift, 1911, Nr. 20.)

Verfasser ist der Meinung, daß beim Heufieber die Verschiebung im funktionellen Gleichgewicht der Drüsen mit interner Sekretion eine wichtige Rolle spielt. Daher soll man beim Heufieber versuchen, die Empfindlichkeit dieser Drüsen herabzusetzen. Zu diesem Zweck verwendet Verfasser Extr. fluid. canad. und Secale cornutum, ferner Chlorcalcium oder Calcium lacticum. Man soll mit der Therapie vor Beginn der Gräserblüte beginnen, weil dabei die Therapie bessere Erfolge erzielt. Während eines Anfalles sollen obgenannte Mittel nebenbei angewendet werden, um eine energischere Wirkung zu erzielen.

Neumann.

Zur operativen Heufieberbehandlung durch doppelseitige Resektion des N. ethmoidalis anterior. Von Dr. F. Albrecht (Halle a. S.). (Deutsche med. Wochenschrift, 1911, Nr. 30.)

Auf Grund anatomischer Studien und auf Grund seiner praktischen Erfahrung kommt der Verfasser zu folgendem Resümee: Die operative Heufieberbehandlung durch doppelseitige Resektion des N. ethmoidalis anterior ist ein Eingriff, der auf unzulänglichen anatomischen und physiologischen Voraussetzungen basiert und dessen unsicherer therapeutischer Erfolg durch die Möglichkeit operativer Nebenschädigungen noch mehr an Wert verliert.

Neumann.

Die Beziehung der chronischen Nasenstenose zur Lungentuberkulose. Von M. Rosenberg (Berlin). (Deutsche med. Wochenschr., 1911, Nr. 35.)

Auf Grund seiner eigenen Studien und von anderen Autoren zusammengestellten Daten weist der Verfasser den ätiologischen Zusammenhang der chronischen Nasenstenose mit Lungentuberkulose und Lungeninduration nach. Nach Beseitigung der Nasenstenose kann man sehr häufig ein Zurückgehen aller subjektiven Symptome beobachten, eine Induration geht natürlich nicht mehr zurück. Verfasser tritt auf Grund dieser Tatsachen für die möglichst frühzeitige Entfernung der Nasenstenose ein. Neumann.

Generated on 2019-10-24 13:40 GMT / http://hdl.handle.net/2027/uc1.b3252760
Public Domain in the United States, Google-digitized / http://www.hathitrust.org/access_use#pd-us-google
Digitized by Google
Original from UNIVERSITY OF CALIFORNIA

Über die Indikation der endonasalen operativen Eröffnung und Ausräumung des Siebbeins. Von Prof. Dr. Stenger (Königsberg). (Deutsche med. Wochenschr., 1911, Nr. 35.)

In kurzen, aber treffenden Worten behandelt der Verf. obiges Thema; er bespricht die mannigfaltige Ätiologie, die verschiedenen Symptome und kommt dann auf die Behandlung zu sprechen, die er in eine konservative und operative einteilt, wobei bemerkt sei, daß die konservative Behandlung häufig der operativen vorausgeht. Die operative Behandlung kann entweder eine beschränkte oder radikale sein. In vielen Fällen ist die beschränkte Eröffnung des Siebbeins vollkommen ausreichend. Verfasser gibt der Meinung Ausdruck, daß durch rechtzeitige Behandlung des Siebbeins oft eine Stirnhöhleneröffnung verhindert werden könnte. Der Autor weist mit Nachdruck darauf hin, daß das Siebbeinlabyrinth mit seinen Erkrankungen, die die nachbarlichen wichtigen Organe schwer gefährden können, mehr Berücksichtigung zu beanspruchen hat, als es bisher geschehen ist. Neumann.

Herpes N. nasopalatini (Scarpae) sinistri. Von Dr. A. Bauer. (Deutsche med. Wochenschr., 1911, Nr. 35.)

Beobachtung eines einzelnen Falles. Neumann.

Zur Behandlung des Heufiebers. Von Wilh. Ebstein (Göttingen). (Deutsche med. Wochenschr., 1911, Nr. 43.)

Verfasser streift die Geschichte und Therapie des Heufiebers und gibt dann den Bericht des Prof. Verworn wieder, der selbst an Heufieber gelitten und der durch prophylaktische Maßnahmen sich mit Erfolg gegen den Heuschnupfen wehrte. Zu diesen prophylaktischen Maßnahmen gehört in erster Linie die Tamponade der vorderen Nase. Verworn führte zu diesem Zwecke um die kritische Zeit immer aseptische Watte und Bormelin mit sich. Es soll damit keine eigentliche Tamponade, sondern nur ein Filter für die Respirationsluft geschaffen werden. Neumann.

Ein Papilloma durum der Siebbein- und Keilbeingegend, mittelst der Denkerschen Operation entfernt. Von Dr. B. Hannemann. (Aus der Ohren- und Kehlkopfklinik in Rostock [Direktor: Prof. Körner].) (Zeitschr. f. Ohrenheilk., Bd. LXV, H. 2.)

Beschreibung einer jener seltenen, sowohl pathologisch-anatomisch als auch klinisch noch nicht erforschten Geschwulstformen, für welche Hopmann den Namen Papilloma durum vorgeschlagen.

Der Tumor saß breit an den Siebbeinzellen und an der vorderen Keilbeinhöhle fest und sandte kolbenförmige Auswüchse nach vorne in den unteren und mittleren Nasengang und nach hinten in die Choane aus. Konsistenz derb, Schleimhaut nirgends ulceriert.

Nach der mikroskopischen Struktur allein könnten Zweifel an der Gutartigkeit des Tumors bestehen, aber der klinische Verlauf sprach gegen eine

Generated on 2019-10-24 13:40 GMT / http://hdl.handle.net/2027/uc1.b3252760
Public Domain in the United States, Google-digitized / http://www.hathitrust.org/access_use#pd-us-google
Digitized by Google
Original from UNIVERSITY OF CALIFORNIA

maligne Neubildung. Drüsenschwellung und Kachexie fehlten trotz zweijährigen Bestehens der Beschwerden.

Ein Übergang des gutartigen Tumors in ein Carcinom ist immerhin nicht ausgeschlossen — wie ein Fall von Hellmann beweist —, weil die chronisch entzündlichen Vorgänge, die bei der Entstehung des Papilloms häufig eine Rolle spielen, die Carcinombildung begünstigen; daher erscheint die gründliche Ausrottung der Geschwulst notwendig.

Die von Denker angegebene Operationsmethode hat hierzu hinreichenden Überblick gewährt. Lawner.

III. Nasenrachenraum, Pharynx und Mundhöhle.

Die Tonsillen als Eintrittspforte der Infektionskrankheiten. Von Prof. Georg Finder (Berlin). (Med. Klinik, 1911, Nr. 50.)

Verfasser sagt, daß die Tonsille normalerweise ein Schutzorgan darstellt, deshalb soll man eine gesunde Tonsille ihrer Hypertrophie wegen nicht exstirpieren, sondern nur amputieren; ist aber die Tonsille erkrankt und die Ursache einer weiteren Erkrankung, so ist die Tonsillotomie insuffizient und die Tonsillektomie tritt in ihre Rechte. Letzteres ist am häufigsten der Fall bei chronischem Rheumatismus, oft wiederkehrenden Peritonsillarabscessen etc.

Neumann.

Über die Tonsillektomie. Von Prada. (Boletin de laringologia, Januar—März 1912.)

Nach Loslösung der Tonsille mit Hilfe der Ruaultschen Sichel faßt Prada das Organ in einer Schlinge (entweder in einer kalten oder in der elektrischen) und exstirpiert soviel von der Mandel, als ihm nötig erscheint. Es resultiert somit eine partielle Tonsillektomie. Das in situ gelassene Gewebe soll ein Teil des unteren Segmentes sein; da wir bis jetzt nichts gewisses über die Funktionen der Tonsille wissen, glaubt Prada, daß es nützlich ist, einen Teil derselben zurückzulassen. Menier.

Zur Diagnose und Therapie der Peritonsillitis. Von Dr. Max Levy (Charlottenburg). (Deutsche med. Wochenschr., 1911, Nr. 35.)

Verfasser bringt nichts neues. Befremdend wirkt, daß Verfasser die Tonsillektomie behufs Hintanhaltung chronischer, abscedierender Peritonsillitiden verwirft und sagt, daß die Exstirpation des oberen Poles der Tonsille zu diesem Zwecke genügt. Neumann.

IV. Larynx.

Der plötzliche Tod in den Kehlkopfskrankheiten. Von de Sojo. (La oto-rino-laringologia, Januar—Februar—März 1912.)

Unter dieser Bezeichnung versteht Verfasser solche Fälle, in welchen der Tod eintritt, bevor die Grundkrankheit im Larynx alle Etappen ihrer Entwicklung gemacht hat. Die Ursache ist kein zufälliger Zwischenfall, sondern hängt

Generated on 2019-10-24 13:40 GMT / http://hdl.handle.net/2027/uc1.b3252760
Public Domain in the United States, Google-digitized / http://www.hathitrust.org/access_use#pd-us-google
Digitized by Google
Original from UNIVERSITY OF CALIFORNIA

innig mit der Kehlkopfkrankheit zusammen. Der plötzliche Tod kommt häufig bei den Larynxkrebsen vor, in der zweiten Periode dieses Leidens, wenn der Pat. noch kräftig ist und weder Metastasierung noch Komplikation darbietet. Er hat ziemlich viele solcher Fälle gesehen. Man könnte annehmen, daß es der Tumor ist, welcher durch seine Ausdehnung oder seine Lokalisation eine Erstickung hervorruft; das mag für einige Fälle gelten. Aber Verfasser ist der Ansicht, daß solche Pat. vielmehr von einer reflektorischen Herzlähmung getötet sind, welche ihre Ursache in einer peripherischen pathologischen Veränderung beider Kehlkopfnerven hat (Nervus laryngeus sup. und N. recurrens).

Menier.

Totale Laryngektomie unter lokaler Anästhesie. Von Tapia. (Revista española de laringologia, Januar—April 1912.)

J. M., Diabetiker, 60 Jahre. Zerfallener Krebs der hinteren Fläche der Epiglottis und des vorderen Drittels des linken Stimmbandes. Kleine Lymphdrüsen an der Carotis. Der erste Akt (Anlegung eines Tracheostoma circulare) wurde mit Hilfe einer Injektion von 3 cm^3 einer Cocainlösung zu 1% mit einigen Tropfen einer einprotausendhaltigen Lösung von Adrenalin ausgeführt. Während der Operation machte Verfasser einige Pinselungen mit einer sterilen 1%igen Cocainlösung. Der zweite Akt, Exstirpation des Kehlkopfes, konnte nicht mit der Narkose ausgeführt werden, eines bedrohlichen respiratorischen Kollapses wegen. Darum wurde er mit Infiltrationsanästhesie (Novocain-Suprarenin) gemacht. Immerhin, obgleich Pat. gestand, daß er nicht viel gelitten hatte und daß er sich der Größe des Eingriffes bewußt war, macht eine solche Operation einen starken Anspruch auf den Mut des Pat. Resümierend: Tapia will die Lokalanästhesie nur für die Fälle gelten lassen, in welchen die Narkose kontraindiziert ist, und für solche, in denen der Pat. „sea ani moso", das heißt wirklich mutig ist.

Menier.

Ein Fall von Pharyngotomia subhyoidea mit Laryngofissur kombiniert, unter Lokalanästhesie operiert. Von Tapia. (Revista española de laringologia, Januar bis April 1912.)

Nach einer Injektion von Novocain-Suprarenin auf der Einschnittslinie legte Tapia die Nervi laryngei superiores frei und bedeckte sie während 10 Minuten mit einem Wattebausch, der in 10%iger Cocainlösung getränkt worden war. Die Kehlkopfhöhle wurde mit derselben Lösung austamponiert. Pat. sagt, daß er keinen Schmerz, auch nicht den geringsten, verspürt habe.

Menier.

Über erschwertes Decanülement und Larynxatresie nach Diphtherie. Von Prof. Dr. Martens (Berlin). (Deutsche med. Wochenschr., 1911, Nr. 35.)

In vorliegender Arbeit spricht sich Prof. Martens gegen Tracheotomia superior und gegen Intubation aus; nach diesen beiden Behandlungsmethoden gelang das Decanülement meistens schwer. Grundprinzip soll sein: tiefe Tracheotomie und möglichst frühzeitiges Decanülement. Bei Larynxstenosen bou-

Digitized by Google
Original from UNIVERSITY OF CALIFORNIA
Generated on 2019-10-24 13:40 GMT / http://hdl.handle.net/2027/uc1.b3252760
Public Domain in the United States, Google-digitized / http://www.hathitrust.org/access_use#pd-us-google

giert Verfasser erst mit der Roserschen Striktursonde, dann intubiert er. Bei sehr straffen Strikturen und Atresien wird nach Laryngofissur und Entfernung der Narben der Larynx über einem Rohr vernäht und als Nachbehandlung bougiert. Resektion der Trachea war bei den Fällen Prof. Martens nie erforderlich. Neumann.

Über die Behandlung der Larynxtuberkulose. Von G. Schröder. (Deutsche med. Wochenschr., 1911, Nr. 45.)

Zusammenfassung: 1. Für eine erfolgreiche Behandlung der Larynxtuberkulose ist die Frühdiagnose sehr wichtig, die fast immer durch lokale Inspektion gestellt werden kann. Jeder Lungenkranke ist genau im Larynx zu untersuchen.

2. Die Larynxtuberkulose ist am erfolgreichsten in der geschlossenen Anstalt zu behandeln. Die Volksheilstätten haben sich der noch heilbaren Larynxphthisiker anzunehmen.

3. Der Kern der Therapie ist die Allgemeinbehandlung. Nur Besserung und Heilung der Lungen verspricht für den Larynx einen Erfolg. Jeder noch fiebernde oder zum Fieber neigende Kranke muß konservativ behandelt werden, ferner Kranke, bei denen Komplikationen vorliegen, die eine Neigung zur Propagation des Lungenprozesses befürchten lassen.

4. Bei den geeigneten Kranken erreicht man durch zielbewußtes chirurgisches Vorgehen gute Erfolge.

5. Die Tuberkulinbehandlung ist bei Larynxtuberkulösen nur mit größter Reserve und Vorsicht zu verwerten. Sie ersetzt nie die Lokalbehandlung.

Neumann.

V. Trachea, Bronchien, Oesophagus.

Rhinitis caseosa. Von J. Geschelin (Odessa). (Russische Monatsschr. f. Ohren-, Nasen- und Halskrankh., 1911, Nr. 12.)

Eine seltene und unschuldige, obgleich sehr unangenehme Krankheit, deren Benennung nicht ganz zutreffend ist, da das Sekret selbst während seines Entstehens ganz normal zu sein scheint und nur wegen der Retention (zum Beispiel bei Hypertrophien oder Rhinoliten) und der Wirkung von bestimmten Mikroorganismen in eine kaseöse Masse verwandelt wird.

L. Mekler (Ufa).

Beiträge zur klinischen Bedeutung der Endoskopie der unteren Luftwege. Von A. Ephraim (Breslau). (Med. Klinik, 1911, Nr. 18.)

Um die Bedeutung der Endoskopie in das richtige Licht zu stellen, führt Verfasser 6 Fälle an, bei welchen die Endoskopie für die Diagnose von ausschlaggebender Bedeutung war:

1. Hämoptoe aus unbekannter Ursache. Endoskopische Diagnose eines primären Bronchialtumors. Probeexzision;

Digitized by Google
Original from UNIVERSITY OF CALIFORNIA
Generated on 2019-10-24 13:40 GMT / http://hdl.handle.net/2027/uc1.b3252760
Public Domain in the United States, Google-digitized / http://www.hathitrust.org/access_use#pd-us-google

2. geringe, in Intervallen auftretende Hämoptysis, anscheinend auf der Basis Lungentuberkulose. Endoskopische Diagnose: Lungenkarzinom;

3. seit 3 Jahren bestehende periodische Hämoptoe unbekannten Ursprungs. Endoskopische Diagnose: Varices in der Trachea. Therapie: Heilung;

4. Dyspnoe bei Struma, hervorgerufen durch Bronchostenose;

5. Dyspnoe und Recurrenslähmung bei Struma, hervorgerufen durch Aortenaneurysma;

6. Aortenaneurysma oder Mediastinaltumor. Neumann.

Chronische Bronchialerkrankungen mit Ausschluß der Tuberkulose. Von Professor Posselt (Innsbruck). (Med. Klinik, 1911, Nr. 32.)

Eine an Literatur ungeheuer reiche Arbeit über obiges Thema.

Neumann.

Fremdkörper in der Speiseröhre. Von Ricardo Sains. (Cronica médica méxicana, 1. Januar 1912.)

3jähriges Mädchen, welches eine Münze von einem Centavo (so groß wie ein Zweipfennigstück) geschluckt hatte; das Röntgenbild zeigte, daß das Stück senkrecht auf der Höhe des Manubrium sterni saß; die Münze wurde mit dem Münzenfänger von Kirmisson gefaßt und extrahiert; die Extraktion geschah außer dem radioskopischen Feld. Menier.

Die Oesophagusstenosen. Von Goyanes. (Revista española de laringologia, Januar—April 1912.)

Man weiß, daß v. Hacker den endlosen Katheterismus ersonnen hat: Nach einer Gastrostomie führt man eine Sonde ein, an welcher ein Faden befestigt ist, und dadurch kann man die Stenose erweitern, entweder vom Munde oder von der Magenfistel aus. Goyanes schließt die Magenfistel und läßt nur eine kleine Öffnung für den Faden, welcher an der Sonde befestigt ist. Mit Hilfe des durch diese Öffnung gehenden Fadens zieht man die Sonde herunter, bis die Stenose passiert ist. Dadurch geht man der permanenten Magenfistel aus dem Wege. Menier.

Zwei Fälle von Fremdkörpern in den Bronchien. Von Tapia. (Revista española de laringologia, Mai—Juni 1912.)

Im ersten Falle handelte es sich um einen Fichtensamen und in dem zweiten um das metallene Ende eines Bleistiftes; beide saßen im rechten Bronchus und wurden durch obere Bronchoskopie entfernt. In diesem zweiten Falle fehlte der rauhe, harte Husten, welchen Botella als sicheres Zeichen eines Fremdkörpers betrachtet. Tapia sagt, daß in den meisten Fällen der Husten einen hellen und nicht heiseren Klang hat; sogar Fälle hat er beobachtet, in welchen der vor der Entfernung des Fremdkörpers helle Husten nach der Entfernung heiser und rauh wurde. Menier.

Digitized by Google
Original from UNIVERSITY OF CALIFORNIA
Generated on 2019-10-24 13:40 GMT / http://hdl.handle.net/2027/uc1.b3252760
Public Domain in the United States, Google-digitized / http://www.hathitrust.org/access_use#pd-us-google

Diagnostischer Wert des Hustens bei den Fremdkörpern der Trachea und der Bronchien. Von Botella. (Boletin de laringologia, Januar—März 1912.)

Botella sagt: Wenn ein Pat. mit Anamnese eines Fremdkörpers in den Luftwegen zu uns kommt und wenn er einen harten Husten hat, welcher mit dem Bellen eines Hundes verglichen werden kann (tos bronca o perruna), dann können wir sogar beim Fehlen von anderen Symptomen sagen, daß der Fremdkörper sich in den Luftwegen befindet; wir haben das Recht und die Pflicht, eine Untersuchung vorzunehmen. Fehlt dieses Symptom, so kann man das Vorhandensein eines Fremdkörpers ausschließen, obgleich es Fälle gibt, in welchen die Luftwege die Corpora aliena wunderbar und ohne Hustenreaktion ertragen. Der harte Klang des Hustens hat seinen Ursprung in dem stenosierten Punkt und nicht in der Stimmritze. Menier.

Zur Bronchoskopie bei kleinen Kindern. Von Gustav Killian (Freiburg). (Deutsche med. Wochenschr., 1911, Nr. 26.)

Bei Kindern ist man sehr häufig gezwungen, nach Bronchoskopie wegen subglottischer Schwellung die Tracheotomie auszuführen. Auf Grund seiner Erfahrungen stellt Verfasser zwei Kontraindikationen gegen die Bronchoskopie auf: 1. Glasperlen oder ähnliche Fremdkörper: dieselben tanzen in der Trachea im Luftstrom auf uud nieder, prallen gegen die Glottis, reizen die Schleimhaut im subglottischen Raum — es tritt eine subglottische Schwellung ein, die bei der Bronchoskopie noch zunimmt. 2. Bei Bohnen ist die obere Bronchoskopie nicht angezeigt, Bohnen schwellen sehr stark, so daß man sie nicht durch den Larynx hindurchziehen kann; macht man einen kräftigen Versuch, so kann es geschehen, daß der Fremdkörper zersplittert und die Bruchteile in die kleinsten Bronchien aspiriert werden. In obgenannten zwei Fällen soll man nach Tracheotomie die untere Bronchoskopie ausführen. In allen anderen Fällen kann man die obere Bronchoskopie anwenden, jedoch in einer neuen Art. Da Messungen ergeben haben, daß das Kehlkopflumen von der Körperlänge des Kindes abhängt und nicht von dem Alter oder Geschlecht, hat Killian einen Satz von einfachen Röhren zusammengestellt, so daß die passende Röhre um einen halben Millimeter weniger mißt an Umfang, als der zu passierende Larynx; um außerdem die subglottische Schleimhaut nicht durch die scharfen Ränder zu reizen, wird während der Passage des Kehlkopfes ein durchbohrter Mandrin in die Röhre eingeführt, der die untere Röhrenmündung in eine glatte Kuppe umwandelt. Man soll das Rohr nur nach exakter lokaler Anästhesie einführen, in Rückenlage oder in linker Seitenlage, letztere hat Verfasser in letzter Zeit als sehr geeignet befunden. Neumann.

Zur Geschichte der Bronchoskopie und Oesophagoskopie. Von Gust. Killian (Freiburg i. Br.). (Deutsche med. Wochenschr., 1911, Nr. 35.)

Titel besagt den an Daten reichen Inhalt. Neumann.

Generated on 2019-10-24 13:40 GMT / http://hdl.handle.net/2027/uc1.b3252760
Public Domain in the United States, Google-digitized / http://www.hathitrust.org/access_use#pd-us-google
Digitized by Google
Original from UNIVERSITY OF CALIFORNIA

Personalien und Notizen.

Das Museum des XVII. internationalen medizinischen Kongresses. Ein Komitee unter dem Vorsitz von Herrn Prof. Dr. A. Keith, Royal College of Surgeons, England, ist ernannt worden, welches den Zweck hat, ein Museum in Verbindung mit dem XVII. internationalen medizinischen Kongresse, London 1913, zusammenzustellen. Die Organisation ist diesem Komitee absolut überlassen worden und demselben ist Gewalt verliehen, angebotene Ausstellungsgegenstände anzunehmen oder abzulehnen.

Eine Ansammlung von Gegenständen, welche die Fortschritte der letzten Jahre auf dam Gebiete der medizinischen Wissenschaft veranschaulichen, in einer Zentralstelle, dürfte zweifellos dem Plan, daß sämtliche Sektionen einzeln die für die Vorträge erforderlichen Präparate und sonstige Objekte zusammensuchen und aufstellen, vorzuziehen sein. Ein in einer Zentralstelle aufgestelltes Museum bietet einer großen Anzahl Kongreßmitglieder die Gelegenheit, diese Fortschritte an dem zur Verfügung stehenden Material zu studieren, und dieses Studium gewinnt durch die Koordination der verschiedenen Abteilungen.

Das Komitee hat Bestimmungen aufgestellt, wonach das Museum geleitet werden soll, und verfolgt einen bestimmten Arbeitsplan. Das Museum wird aus Ausstellungsgegenständen bestehen, welche die in den verschiedenen Sektionen zu behandelnden Themata illustrieren, und aus weiterem Material, welches dem Komitee von Bedeutung und Interesse erscheint. Nur Ausstellungsgegenstände von wissenschaftlichem Werte werden zugelassen werden; jedwedes industrielle Element ist ausgeschlossen.

Vorzüglich geeignete Räume sind in dem Imperial College of Science and Technology, South Kensington, London, S.W., zur Verfügung gestellt worden. Das Museum wird hier in Abteilungen eingeteilt, soweit dies ausführbar ist, in Übereinstimmung mit den Sektionen des Kongresses. Die Vorstände der verschiedenen Sektionen haben sich bereit erklärt, mit dem Komitee zusammenzuwirken, damit die Sammlung eine würdige werde. Es ist weiterhin beschlossen worden, in anbetracht der Tatsache, daß der Kongreß in London tagen wird und die Besucher zweifellos wünschen werden, die Krankenhäuser und sonstigen Einrichtungen von Bedeutung zu besuchen, keine Gegenstände aus den Londoner Museen zu entnehmen. Deshalb sucht das Komitee Ausstellungsgegenstände von auswärtigen Institutionen respektive Privatsammlungen zu erlangen.

Naturforscher und Ärzte, die gewillt sind, dem Komitee Gegenstände, die die neuesten Fortschritte auf jedem Gebiete der medizinischen Wissenschaft erläutern, zur Verfügung zu stellen, werden gebeten, sich mit dem Sekretär H. W. Armit (Ravenhurst, Talbot Road, Wembley, bei London), in Verbindung zu setzen.

Das Komitee ist bereit, die Kosten der Beförderung der Ausstellungsgegenstände zu tragen und dieselben gegen Schaden und Verlust zu versichern; es verspricht, jedwede Vorkehrungen zu treffen, um die Gegenstände in gutem Zustande den Eigentümern zurückzuerstatten.

Die Herren Aussteller sind aufgefordert, ihre eigenen Präparate in dem Museum zu erklären.

Schließlich sei bemerkt, daß von dem Vorstand des Kongresses Erlaubnis eingeholt worden ist, eventuell auch nach Schluß des Kongresses das Museum noch für einige Tage offen zu halten.

Vorläufige Liste der Themata, die in dem Museum des XVII. internationalen medizinischen Kongresses Behandlung finden werden:

1. Anatomie: Präparationen. Makro- und mikroskopische Präparate.

2. Physiologie: Neue Apparatsformen (nur solche von Physiologen werden ausgestellt werden). Ergebnisse neuester Forschungen. Anatomische Präparate, mit besonderer Berücksichtigung der Wechselbeziehungen der Innervation.

Digitized by Google
Original from UNIVERSITY OF CALIFORNIA
Generated on 2019-10-24 13:40 GMT / http://hdl.handle.net/2027/uc1.b3252760
Public Domain in the United States, Google-digitized / http://www.hathitrust.org/access_use#pd-us-google

3. Allgemeine Pathologie: Herzmuskelsystem. Die Transplantation von normalen Geweben. Die Pathologie des Shocks.

3a. Pathologische Chemie: Pathologische Zustände, auf der Einwirkung von Nahrungsmitteln beruhend. Klinische Anwendung der pathologischen Chemie. Die pathologische Chemie des Verdauungstraktus.

4. Bakteriologie und Immunität: Krebs. Die filtrierbaren Virus. Aussatz. Anaphylaxie.

5. Pharmakologie; Nichtbakterielle Toxine und Antitoxine. Die Resultate der Thermalbehandlung.

6. Innere Medizin: Chronische Arthritis. Herzschlag. Zuckerruhr. Hämolyse.

7. Chirurgie: Bösartige Geschwülste des Dickdarmes. Gehirngeschwülste. Intrathorakale Chirurgie. Die Chirurgie der Arterien.

7a. Orthopädie: Die Behandlung der spastischen Lähmungen. Die Behandlung der Skoliose. Die Behandlung der Ankylose. Die Behandlung der Gelenktuberkulose bei Kindern.

8. Geburtshilfe und Gynäkologie: Gebärmutterkrebs. Blutungen aus der Plazentastelle.

9. Augenkrankheiten: Chronische Uveitis. Glaukomoperationen.

10. Kinderkrankheiten: Infektionen der Harnwege durch B. coli. Der Einfluß der Blutdrüsen auf die Entwicklung des Körpers. Chirurgische Behandlung der Tuberkulose bei Kindern. Polioencephalitis und Poliomyelitis.

11. Nervenkrankheiten: Motorische Aphasie, Anarthrie und Apraxie. Die Myopathien. Parasyphilis.

12. Geisteskrankheiten: Die Psychosen der Infektionen und Autoinokulationen.

13. Hautkrankheiten und Syphilis: Die Ausstellungsgegenstände dieser Sektion werden im Generalmuseum nicht eingeschlossen sein.

14. Urologie: Nieren- und Blasentuberkulose im Anfangsstadium. Bösartige Neubildungen der Prostata.

15. Hals- und Nasenkrankheiten: Neubildungen der Nase, der Nebenräume und des Rachenraums. Seltene Kehlkopfgeschwülste. Krankheiten der Luftröhre und Bronchien. Bronchooesophagoskopie.

16. Ohrenkrankheiten: Die Ausstellungsgegenstände dieser Sektion werden im Generalmuseum nicht eingeschlossen sein.

17. Mundheilkunde: Periodontale Krankheiten.

18. Hygiene und Prophylaxe: Säuglingssterblichkeit in den ersten 4 Lebenswochen. Sehstörungen bei Schulkindern. Staubkrankheiten der Lunge.

19. Gerichtliche Medizin: Die gerichtliche Bedeutung der Syphilis. Die Psychologie des Verbrechens.

20. Kriegschirurgie: Krankentransport der Verwundeten im Gebirgskrieg. Hospitalschiffe. Wasserversorgung auf dem Schlachtfelde. Impfungen gegen Typhus. Die sanitäre Organisation in den Tropen. Kaissonkrankheit.

21. Tropenkrankheiten: Leishmaniase. Rückfallfieber. Beri-Beri. Pest. Tropische Hautkrankheiten. Wurmkrankheiten.

22. Radiologie: Technische Errungenschaften in den letzten Jahren. Radiographien von den verschiedenen pathologischen Zuständen.

Sonderabteilung: Museumtechnik.

Digitized by Google
Original from UNIVERSITY OF CALIFORNIA
Generated on 2019-10-24 13:40 GMT / http://hdl.handle.net/2027/uc1.b3252760
Public Domain in the United States, Google-digitized / http://www.hathitrust.org/access_use#pd-us-google

Otologischer Teil.

Original-Artikel.

Beitrag zur Diagnose des behinderten Blutabflusses vom Hirn, mit spezieller Berücksichtigung der otogenen Sinusthrombose.[1])

Von Dr. **Oscar Beck** in Wien und Dr. **S. J. Crowe** in Baltimore.

(Mit einer Figur.)

Die zwei wichtigsten Abflußwege, durch die das venöse Blut vom Hirn abfließt, bilden die symmetrisch gelegenen lateralen Sinus, die Bulbi jugulares und die Venae jugulares internae.

Der wichtigste kollaterale Kreislauf bei Verhinderung des Blutabflusses in einem dieser Hauptabflußwege ist:

1. durch den Sinus petrosus superior und inferior zum Sinus cavernosus,
2. vom Sinus cavernosus:
   a) zur Vena facialis durch:
      1. die Vena supraorbitalis,
      2. die Vena ophthalmica superior et inferior,
   b) zu den Venen der Schädeldecke durch zahlreiche Emissarien und dem Sinus spheno-parietalis,
   c) zum Sinus cavernosus der Gegenseite auf dem Wege des Sinus circularis.
3. durch den Sinus occipitalis und die rückwärtigen Emissarien zum Plexus vertebralis und zur Vena jugularis externa posterior.

Daraus ergibt sich, daß wir zwei Systeme der venösen Blutzirkulation im Schädel unterscheiden können: ein intrakranielles und ein extrakranielles.

Diese beiden Systeme sind durch reichliche Anastomosen verbunden und, wenn eine genügend große Behinderung des Abflusses durch das intrakranielle System vorliegt, werden die Anastomosen durch die Blutfüllung anschwellen. Mindestens aber werden von diesen anastomosierenden Venen zwei an der Oberfläche deutlich stärker hervortreten: die Vena supraorbitalis und Vena ophthalmica. Vom intrakraniellen System werden die Retinalvenen jene venösen Gefäße darstellen, die man direkt beobachten kann. Diese Blutgefäße lassen sich recht bequem bei Anwendung eines elektrischen Ophthalmoskops studieren.

Eine Stase im venösen intrakraniellen System, wie man sie zum Beispiel durch Kompression beider Venae jugulares erzeugen kann, wird sich so-

[1]) Ungefähr gleichzeitig und gleichlautend von Dr. Crowe in „Johns Hopkins Hospital Bulletin“ publiziert.

Digitized by Google
Original from UNIVERSITY OF CALIFORNIA
Generated on 2019-10-24 13:41 GMT / http://hdl.handle.net/2027/uc1.b3252760
Public Domain in the United States, Google-digitized / http://www.hathitrust.org/access_use#pd-us-google

fort durch eine Erweiterung der Venen im Augenhintergrund dokumentieren. In demselben Maße, wie die Stase zunimmt, werden auch die anastomosierenden Venen sich zu erweitern beginnen. Wenn der Druck auf die rechte Vena jugularis plötzlich aufhört, aber auf die linke noch fortdauert oder umgekehrt, dann kann man beobachten, daß die angeschwollenen Venen im Fundus und an der Haut plötzlich kollabieren und ihre normale Form wieder bekommen.

Diese Tatsache läßt sich derart erklären, daß bei normalen Menschen die Verbindung zwischen den beiden inneren Jugularvenen eine so ausgiebige ist, daß man eine Seite komprimieren kann, ohne auffällige Zeichen von Behinderung des Kreislaufes zu bemerken. Wenn dies anders wäre, dann müßten wir ja auch erwarten, in jedem Falle von Sinusthrombose geschwollene Venen im Augenhintergrund zu finden. Dies ist aber nicht der Fall. Ruttin hat zum Beispiel kürzlich über 30 Fälle von Sinusthrombose berichtet, bei denen der Sinus geöffnet und die Jugularis unterbunden wurde. Nur bei 8 Kranken fand sich Stauungspapille. Außerdem ist bemerkenswert, daß sich bei 6 von diesen Fällen die Stauungspapille erst nach der Unterbindung ausbildete; es bleiben also noch 22 Fälle übrig, bei denen die Ligatur der Vena keine Stauungspapille erzeugt hat.

Unsere Erfahrung hat uns zu der Überlegung geführt, daß eine akute Behinderung des Blutabflusses durch den Sinus sigmoideus, den Bulbus oder die innere Jugularvene auf einer Seite (wie zum Beispiel bei der Thrombose) durch folgenden Versuch erkannt werden kann, der auf rein mechanischen Prinzipien aufgebaut ist. Die anatomischen Verhältnisse sind in dem beigegebenen Bild schematisch dargestellt. Die folgenden Schlüsse sind aus den Untersuchungsresultaten von 50 normalen Menschen gewonnen.

I. Wird bloß eine Vena jugularis mit dem Finger komprimiert, so ist an den Retinal- oder Supraorbitalvenen kein deutlicher Effekt der Stauung nachzuweisen.

II. Gleichzeitige Kompression beider innerer Jugularvenen bewirkt eine deutliche Erweiterung der Venen des Fundus und jener Venen, die die Verbindung zwischen intrakranieller und extrakranieller venöser Zirkulation herstellen.

III. Wenn der Druck auf einer Seite plötzlich nachläßt, während er auf der anderen fortdauert, dann schwellen die früher gefüllten Venen plötzlich ab.

Dies sind drei wichtige Punkte der Untersuchung, und wenn das Ergebnis der Untersuchung bei einem Falle merklich von dem obigen Schema abweichen sollte, dann kann man wohl annehmen, daß es sich entweder um eine Anomalie der intrakraniellen Zirkulation oder um irgend welche pathologische Verhältnisse handelt, die den Abfluß des Blutes vom Hirn beeinträchtigen.

Sehr wichtig ist es, daß während der Untersuchung der Kranke frei und normal atmen kann, daß der Halskragen so weit geöffnet ist, daß der Hals und

Digitized by Google
Original from UNIVERSITY OF CALIFORNIA
Generated on 2019-10-24 13:41 GMT / http://hdl.handle.net/2027/uc1.b3252760
Public Domain in the United States, Google-digitized / http://www.hathitrust.org/access_use#pd-us-google

der obere Teil der Brust frei ist. Die Fundi sollen womöglich mit einem elektrischen Ophthalmoskop untersucht werden, während ein Assistent die Jugularvenen mit der Fingerspitze komprimiert. Die Kompression soll nicht länger dauern, als absolut notwendig, weil doch die Möglichkeit besteht, eine er-

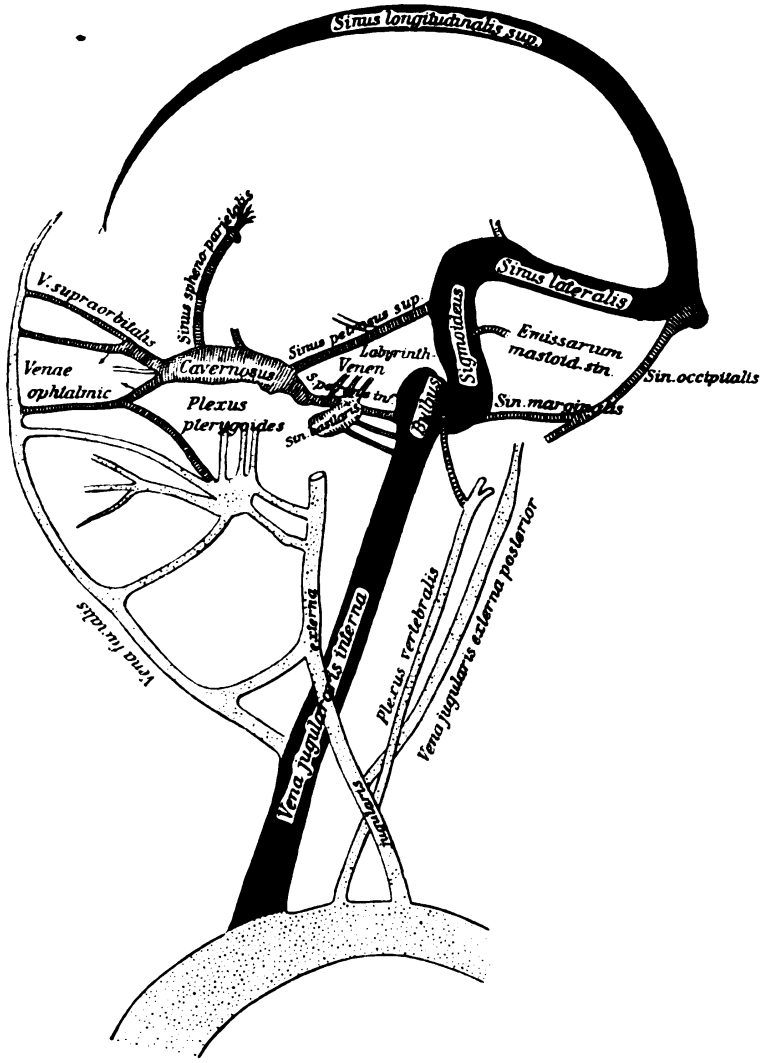

krankte Vene zu verletzen oder einen Teil eines Thrombus zu mobilisieren. Wir hatten Gelegenheit, diese Untersuchungen bei 6 Fällen anzustellen, bei denen es sich um eine akute Behinderung des Blutabflusses vom Schädelinnern handelte. In fünf von diesen war die Behinderung durch eine sich im Anschluß an eine chronische Mittelohreiterung entstandene Sinusthrombose bedingt und

Digitized by Google
Original from UNIVERSITY OF CALIFORNIA
Generated on 2019-10-24 13:41 GMT / http://hdl.handle.net/2027/uc1.b3252760
Public Domain in the United States, Google-digitized / http://www.hathitrust.org/access_use#pd-us-google

der eben beschriebene Versuch wurde dazu verwendet, um die Diagnose zu stellen. In drei von diesen Fällen erschienen die ersten Symptome der Thrombose einige Tage nach der Radikaloperation, und es bot sich gute Gelegenheit, die Wertigkeit dieses Symptoms zu erkennen. Es ist unsere Gepflogenheit, diese Untersuchung vor der Operation bei allen jenen Fällen vorzunehmen, bei denen irgend ein Verdacht auf Sinusthrombose besteht. Bei jedem dieser 3 Fälle ergab die vor der Operation vorgenommene Untersuchung, daß das Blut auf beiden Seiten freien Abfluß zur Vena jugularis interna habe. Dies war auch die Meinung des Operateurs, obgleich er während der Operation fand, daß sich in jedem Falle ein Cholesteatom weit nach rückwärts gegen die Dura der hinteren Schädelgrube erstreckte. Die Wand des Sinus und der Dura war verdickt und mit Granulationen bedeckt. Vor der Operation bestand keine Temperatursteigerung und unsere Untersuchung zeigte beiderseits normale Zirkulationsverhältnisse. Daher schien es angezeigt, den Sinus operativ nicht anzugehen und zuzuwarten. Einige Tage nach der Operation befand sich die Patientin wohl und war fieberfrei; es bestanden nur Kopfschmerzen im Hinterhaupt. Plötzlich ging die Temperatur in die Höhe; positiver Kernig; leichte Stauungspapille; etwas Nackensteifigkeit.

Nachdem eine Angina, Pneumonie, eine Störung im Verdauungstrakt ausgeschlossen war, dachten wir an folgende Möglichkeiten: 1. an seröse Meningitis, 2. an circumscripte Basilarmeningitis, 3. an Schläfelappenabceß, 4. an Kleinhirnabceß, 5. an Sinusthrombose.

Bei Anstellung unseres Versuches erhielten wir ein positives Resultat, das heißt, es trat eine deutliche Schwellung der Retinal- und supraorbitalen Venen auf bei leichtem Druck auf die Jugularis interna der gesunden Seite. Man konnte also aus dem Ergebnis dieses Versuches schließen, daß, obgleich noch irgend eine andere Komplikation vorliegen konnte, sicher der freie Abfluß des Blutes in die Jugularvene auf der Seite der Operation behindert sei. Der Sinus wurde sofort freigelegt und geöffnet und in jedem Falle eine Sinusthrombose gefunden.

Bei einem Falle zeigte der Sinus bei der zweiten Operation fast normales Aussehen und bei dessen Inzision entleerte sich das Blut im vollen Strahl. Wir waren so sicher, daß es sich um eine Behinderung des Blutabflusses zwischen der Incisionsstelle und der Anonyma handeln müßte, daß wir das zentrale Ende des Sinus mit Gaze gut abtamponierten und die Incision der Sinuswand nach abwärts verlängerten. Bei Druck auf den obersten Teil der Jugularis an der seitlichen Halsgegend zeigte sich Eiter in der Wundhöhle. Außerdem entfernten wir einen nichteitrigen Thrombus aus dem Bulbus. Offenbar handelte es sich in diesem Falle um einen primären Abceß der Fossa jugularis mit sekundärer Thrombose. Wenn wir nicht sicher gewesen wären, den positiven Ausfall unseres Versuches für die Diagnose eines behin-

Digitized by Google
Original from UNIVERSITY OF CALIFORNIA
Generated on 2019-10-24 13:41 GMT / http://hdl.handle.net/2027/uc1.b3252760
Public Domain in the United States, Google-digitized / http://www.hathitrust.org/access_use#pd-us-google

derten Abflusses in die Jugularis zu verwerten, hätten wir uns nicht für berechtigt gehalten, einen anscheinend normalen Sinus zu öffnen und den Bulbus auszuräumen, und wir hätten die Situation nicht früher erkannt, als bis der perijuguläre Absceß noch größer und die Chancen einer Heilung noch geringer geworden wären.

Bei 2 Fällen, die wir erst nach der Operation sahen und bei denen die Jugularis einer Seite unterbunden war, zeigte sich in zwei Punkten ein positives Resultat unseres Versuches: bei leichtem Druck auf die Jugularis der gesunden Seite trat sofort eine Schwellung der Retinal- und Supraorbitalvenen auf, die prompt zurückging, wenn der Druck nachließ.

Wir waren aber nicht imstande, genau festzustellen, bis zu welcher Zeit nach der Unterbindung der Jugularis einer Seite dieses Symptom noch nachzuweisen wäre. Um dieser Frage näherzutreten, haben wir 10 operierte Fälle untersucht, bei welchen die Eröffnung des Sinus und die Ligatur der Vene von 6 Wochen bis zu einem Jahre zurücklag. Bei diesen Fällen bewirkte die Kompression der Jugularis an der gesunden Seite keine deutliche Schwellung der Venen.

Es ist daher unser Eindruck, daß nach einem Monat oder 6 Wochen die Gefäße für den kollateralen Kreislauf genügend weit wären, um kompensatorisch einzutreten. Ein Fall, bei dem von Ruttin beide Sinus geöffnet und beide Venen unterbunden worden waren — die Operation lag ungefähr 15 Monate zurück —, zeigte diesbezüglich einen interessanten Befund. Bei diesem Patienten verursachte eine ziemlich stark um den Hals gelegte Binde eine deutliche Rötung des Gesichtes, aber keine deutliche Vergrößerung der Retinalvenen. Es trat auch leichtes Unbehagen auf. Dies scheint hauptsächlich durch den Umstand verursacht zu sein, daß ein genügender kollateraler Kreislauf mit dem extrakraniellen venösen System durch die tiefen anastomotischen Gefäße bestand: plexus vertebralis, pterygoideus. Die Fundi waren interessant. Die Grenzen der Stauungspapille waren weder auf der temporalen, noch auf der nasalen Seite scharf. Die Lamina cribrosa konnte man auf keiner Seite sehen. Auf beiden Retinen fand sich reichliches Narbengewebe, welches sich wahrscheinlich als organisiertes Blutextravasat repräsentierte.

Nach der klinischen Erfahrung sind Fälle mit behindertem Abfluß des Blutes vom Hirn durch die Bildung eines Thrombus im Sinus sigmoideus infolge von Mittelohreiterungen eine ziemlich häufige und sehr wichtige Komplikation. Die Sinusthrombose findet sich fast gleich häufig bei akuten und chronischen Eiterungen im Mittelohr. Oft bietet ihre Diagnose große Schwierigkeiten. Die anatomische Lage des Bulbus ermöglicht auch die Entstehung einer primären Bulbusthrombose bei normalem Aussehen des Sinus sigmoideus und transversus. Nur eine explorative Operation wird die Lage klären können. Eines der wichtigsten Symptome der Sinusthrombose ist das septische Fieber mit Schüttelfrösten.

Generated on 2019-10-24 13:41 GMT / http://hdl.handle.net/2027/uc1.b3252760
Public Domain in the United States, Google-digitized / http://www.hathitrust.org/access_use#pd-us-google
Digitized by Google
Original from UNIVERSITY OF CALIFORNIA

Bei der gefährlichen Natur dieser Erkrankung ist es natürlich wünschenswert, sie in einem möglichst frühen Stadium zu erkennen, zu einer Zeit, wo man andere Ursachen des Fiebers gerne ausschließen möchte: Angina, Pneumonie, Malaria, den Beginn irgend einer Kinderkrankheit, Meningitis, Hirnabsceß. Wie wir also bereits hervorgehoben haben, konnten wir bei normalen Menschen niemals beobachten, daß die Kompression einer Jugularis allein ein deutliches Anschwellen der Venen bewirkt hat. Andrerseits haben wir aber bei normalen Menschen eine ganz deutliche Erweiterung dieser Gefäße gesehen, wenn zu gleicher Zeit auf beide Seiten des Halses ein Druck ausgeübt wurde. Da eine Sinusthrombose eine mehr oder minder vollständige Behinderung für den Abfluß des Blutes in die Jugularvene auf der erkrankten Seite darstellt, ist die natürliche Folge, daß bei solchen Fällen unzweifelhaft Zeichen von Stase auftreten werden, wenn mit dem Finger die Jugularis interna der anderen Seite komprimiert wird. Wenn es möglich ist, einen Patienten vor Beginn der Komplikation zu untersuchen und man normale Verhältnisse findet, und dann zu einer späteren Zeit, wenn Fieberanstieg besteht und die Untersuchung ergibt, daß das Blut auf einer Seite nicht so frei abfließt wie auf der anderen, so haben uns unsere Beobachtungen dazu geführt, daß wir glauben, bei positivem Ausfall unseres Symptomes die Diagnose auf Sinusthrombose stellen zu dürfen.

Über den Nervenmechanismus der assoziierten Augenbewegungen.

Von weil. **Andreas Högyes.**

Übersetzt von Dr. **Martin Sugár** in Budapest.

(Fortsetzung und Schluß.)

III. Über die Kerne des Okulomotorius und Trochlearis, deren zentrifugale, interzentrale und zentrale Bahnen.

Die Okulomotoriuskerne befinden sich unter dem Aquaeductus Sylvi, an beiden Seiten der Raphe in Form kompakter Zellensäulen. Ihr vorderes Ende reicht bis unter die Raphe und es verschmelzen sich die Zellensäulen der beiden Körperhälften. Nach rückwärts divergieren die Zellensäulen und übergehen in die Trochleariskerne, so daß eigentlich je ein gemeinsames Ganglion besteht, und zwar für die beiden Nerven von rechts und von links, deren Mitte beiläufig in das Niveau des unteren Randes der vorderen Vierhügel fällt.[1]) Der vordere Teil des Doppelganglions ist der eigentliche Okulomotoriuskern, der dreiseitig prismatisch ist; sein längster Durch-

[1]) Nach Stilling, Forel, Henle trennt ein schmales Gebiet mit wenigen Zellen die beiden Kerne voneinander.

Digitized by Google
Original from UNIVERSITY OF CALIFORNIA
Generated on 2019-10-24 13:41 GMT / http://hdl.handle.net/2027/uc1.b3252760
Public Domain in the United States, Google-digitized / http://www.hathitrust.org/access_use#pd-us-google

messer schaut im Querschnitt schräg nach median und abwärts und ist beiläufig 4 *mm* lang und 2 *mm* dick; sein rückwärtiger Teil, der eigentliche Trochleariskern, liegt in der grauen Substanz in der Umgebung der Sylvischen Wasserleitung, nach abwärts grenzt er an die vorderen Bündeln der Netzsubstanz und ist eine flache, walzenartige Säule, deren Querdurchmesser 1·5 *mm* und deren senkrechter Durchmesser 1 *mm* beträgt. In einem jeden der beiden Nervenganglien finden wir große multipolare Nervenzellen, ähnlich wie in anderen motorischen Ganglien, wie zum Beispiel im vorderen Horn des Rückenmarks; ihre Länge ist 30—60 μ, ihre Breite 20—25 μ. Die Verbindung der Achsendendriten der Zellen mit den peripheren Markfasern der Nerven ist noch nicht gelungen sicher nachzuweisen.

Mit diesen Kernen sind verschiedenartige Nervenfasern in Zusammenhang:

a) Die zentrifugalen Bahnen sind die Wurzeln der Okulomotorius- und Trochlearisnerven.

Die Okulomotoriuswurzeln, deren Bündel in einer die Stelle des Nervenaustrittes mit dem Nervenkern verbindenden frontalen Ebene an beiden Seiten der Raphe in seitlich sich vorwölbenden Bögen die Kerne verlassen und durch die Netzsubstanz der weißen Bündel, der Haube, der schwarzen Substanz, durch die Kleinhirnstiele gehend, an der äußeren Fläche des oberen Randes der Brücke erscheinen, bilden hier eine beiläufig aus neun Wurzelfasern bestehende Reihe und erzeugen, respektive bilden den rechtsseitigen und linksseitigen Nervenstamm.

Die Trochleariswurzeln ziehen, aus den Kernen ausgehend, im Bogen nach aufwärts, und nach den meisten Anatomen (Stilling, Kölliker, Stieda etc.) gehen sie in der Valvula cerebelli eine vollständige Kreuzung ein und gelangen so am lateralen Ende der Valvula hinter dem hinteren Vierhügelpaar ins Freie, von wo der weitere Verlauf mit freiem Auge verfolgbar ist. Nach dieser Auffassung gehen alle Nervenfasern aus dem Trochleariskern der einen Seite in die Trochlearisbahn der anderen Seite über. Der Auffassung Schröder van der Kolks gemäß, verbleiben die Wurzelfasern des Trochlearis auf derselben Seite, und was sich in der Valvula cerebelli mit freiem Auge zu kreuzen scheint, sind nur Kommissurfasern, die von der einen Seite zur anderen ziehen. Auf Grund seiner mikroskopischen Untersuchungen konnte sich Brücke[1]) nicht von dieser Kreuzung überzeugen, nicht nur, daß er in den Fasern keine totale Kreuzung fand, sah er keine einzige Faser sich mit der andersseitigen bestimmt kreuzen, so daß er sich deshalb der Anschauung Schröder van der Kolks anschließt, laut welcher der Trochlearis in der Valvula cerebelli nicht auf die andere Seite hinüberzieht. Diese Anschauung wird auch von jener aprioristischen Tatsache bekräftigt, daß weder unter den

[1]) Brücke, Vorlesungen über Physiologie. Wien 1884, pag. 90.

Digitized by Google
Original from UNIVERSITY OF CALIFORNIA
Generated on 2019-10-24 13:41 GMT / http://hdl.handle.net/2027/uc1.b3252760
Public Domain in the United States, Google-digitized / http://www.hathitrust.org/access_use#pd-us-google

vorderen Nerven des Rückenmarks, noch unter den motorischen Gehirnnerven kein einziger ist, welcher in der jenseits der Nervenkerne befindlichen zentrifugalen Bahn mit dem der anderen Seite sich kreuzen würde. Es existiert zwar eine aus dem Gehirn entstehende gekreuzte Wirkung, diese aber entsteht infolge der Kreuzung der Faserzüge von der Gehirnhemisphärenhälfte bis zu den Nervenkernen; für derlei zentrale, kreuzende Fasern hält Schröder van der Kolk auch die in der Valvula sichtbaren Kreuzungen, die von den Gehirnhemisphären zu den entgegengesetzten Trochleariskernen ziehen. Exner[1]) bekam nach Erregung des Kernes des Trochlearis auf der einen Seite nur auf derselben Seite eine Augenbewegung.

b) Zentrale Bahnen, die von den Gehirnhemisphären der entgegengesetzten Seite zum Kern gelangen.

Betreffs des Okulomotorius gehen nach Meynert vom Pedunculus cerebri Nervenfasern zum Okulomotoriuskern und kreuzen sich in der Raphe. Diese entspringen aus dem Linsenkern der entgegengesetzten Seite und kommen gekreuzt durch die Linsenkernfasern in die Kerne. Angeblich sind dies jene Bahnen, die aus der Gehirnhemisphäre der entgegengesetzten Seite die *motorische* Erregung zu den Okulomotoriuskernen bringen. Solche Fasern, die in die okulomotorischen Wurzeln übergehen würden, ohne in die Okulomotoriuskerne einzutreten, gelang es bisher noch nicht zu finden. Jenseits des Linsenkernes die zentrale Bahn zu verfolgen, ist anatomisch noch nicht gelungen.

Betreffs des Trochlearis würden im Sinne Schröder van der Kolks die in der Valvula cerebelli sich kreuzenden oben erwähnten Faserzüge die zentrale Bahn bilden.

c) Internucleäre Bahnen. Diese sind jene Fasernzüge, die von dem Abducenskern der anderen Seite zu den Okulomotorius- und Trochleariskernen und -Wurzeln gehen und in der Raphe sich kreuzen. Früher haben wir dieselben bereits beschrieben.

d) Aus den vorderen Corp. bigemina kommende Bahnen. Nach Meynert und Huguenin ziehen aus den Okulomotorius- und Trochleariskernen eine Menge feiner Nervenfasernbündel in radialer Richtung nach aufwärts und verschwinden im Ganglion des oberen Corp. quadrigeminum. Nachdem der Sehnerv mit diesem Ganglion in unilateraler Verbindung steht, wäre dies das einfache Reflexzentrum, in welchem die aus der Retina kommenden Erregungen mit Hilfe jener Fasern auf die Ganglien des Okulomotorius und Trochlearis übertragen werden.

Abgesehen daher von den unvollkommen bekannten Kleinhirn- und Hirnverbindungen des Gehörnerven und der motorischen Augenmuskelkerne können wir unter den Nervenkernen selbst folgende Verbindungen für anatomisch sicher bestimmt ansehen.

[1]) Hoffmann und Schwalbe, Jahresbericht, 1874, II, 34.

Digitized by Google
Original from UNIVERSITY OF CALIFORNIA
Generated on 2019-10-24 13:41 GMT / http://hdl.handle.net/2027/uc1.b3252760
Public Domain in the United States, Google-digitized / http://www.hathitrust.org/access_use#pd-us-google

1. Zwischen den Kernen des Gehörnerven und den Kernen des Abducens existiert auf derselben Seite infolge der Nähe der inneren Acusticuskerne zu den Abducenskernen eine zelluläre Verbindung.

2. Zwischen den Abducenskernen und *den Okulomotoriuskernen derselben Seite* besteht *im hinteren Längsbündel* in den ohne Kreuzung aufsteigenden Fasern die wahrscheinliche Verbindung.

3. Zwischen den Abducenskernen und *den Trochleariskernen derselben Seite* bilden ebenfalls *die im hinteren Längsbündel* gerade aufsteigenden Fasern die wahrscheinliche Verbindung.

Der Lösung harrt noch, ob die von den Abducenskernen zu den Oculomotorius- und Trochleariskernen gerade aufsteigenden Nervenfasern zu den Nervenkernen eintreten oder aber neben diesen ziehend, gleich in die betreffenden Nervenwurzeln übergehen.

4. Zwischen den Abducenskernen und *den Okulomotoriuskernen der anderen Seite* ist die Verbindung eine solche, daß die in dem hinteren Längsbündel aufsteigenden Nervenfaserbündel, in der Raphe sich kreuzend, zur inneren Seite des Okulomotoriuskernes der anderen Seite ziehen, dort treten sie aber nicht in den Kern selbst ein, sondern setzen sich weiter unmittelbar in die entgegengesetzten Okulomotoriuswurzeln fort (Duval).

5. Ähnlich ist das Verhältnis zwischen *den Abducenskernen* und den *Trochleariskernen* der entgegengesetzten Seite, beziehungsweise zwischen den Nervenwurzeln. Aus dem Abducenskern der einen Seite laufen die Nervenfasern der hinteren Längsbündel zur medialen Seite des Trochleariskernes der anderen Seite, treten aber in den Kern nicht ein, sondern setzen sich direkt in die Trochleariswurzel fort.

Die Kreuzung geschieht hoch oben, in der Nähe des Aquaeductus.

6. Zwischen den Kernen des Okulomotorius und Trochlearis existiert auf derselben Seite infolge der unmittelbaren Nähe eine zellige Verbindung.

Ob eine Verbindung zwischen den beiderseitigen identischen Nervenkernen besteht, ist nicht sicher; eine Verbindung der Nervenfasern besteht wahrscheinlich nicht, eine zellige Verbindung ist aber nicht ausgeschlossen.

B.

Wege der assoziierten Nervenerregungen von den beiden Gehörnerven durch die Nervenkerne der okulomotorischen Muskeln zu den 12 okulomotorischen Nerven und zu den 12 Augenmuskeln.

1. Weg der assoziierten Nervenerregungen von den Gehörnerven zu den Abducenskernen.

Wie lückenhaft auch immer die skizzierten anatomischen Kenntnisse sein mögen, bieten sie dennoch genügende Basis hierzu, daß wir uns von den Wegen der assoziierten Nervenerregungen im Zentrum ein entsprechendes

Generated on 2019-10-24 13:41 GMT / http://hdl.handle.net/2027/uc1.b3252760
Public Domain in the United States, Google-digitized / http://www.hathitrust.org/access_use#pd-us-google
Digitized by Google
Original from UNIVERSITY OF CALIFORNIA

Bild entwerfen können. Wir werden nun versuchen, diese Wege von den Gehörnerven zu den okulomotorischen Nerven zu verfolgen.

Die physiologische Tatsache, von der wir ausgingen, wurde schon oben angedeutet. Wie das früher veröffentlichte physiologische Schema zeigt, erhalten vom linken Gehörnerven als der zentripetalen Bahn die linken RL, RS und OS, weiters die rechten RM, RI und OI, vom rechten Gehörnerven aber die rechten RL, RS und OS und die linken RM, RI und OI ihre assoziierenden Reflexnervenerregungen. Dies ist eine experimentelle Tatsache, deren Richtigkeit wir früher schon mehrfach nachgewiesen haben. Wenn dies aber zu Recht besteht, ist es evident, daß die Erregung von den Gehörnerven auf die okulomotorischen Nerven gelangen muß, deren Nervenfasern mit zentrifugalen Zweigen jene okulomotorischen Muskeln versehen. Es muß der Reiz somit vom linken Gehörnerven einesteils auf den linken Abducens, den linken okulomotorischen und auf die linken Trochlearisnerven, weiters auf die rechten okulomotorischen Nervenfasern gelangen; vom rechten Gehörnerven aber auf den rechten Abducens, rechten Okulomotorius, rechten Trochlearis, weiters auf die linken okulomotorischen Nervenbahnen. Nachdem jedem Augenmuskel separate Nervenbahnen entsprechen, selbst wenn diese auch im Okulomotoriusnerven eine Zeit lang als in einem gemeinsamen Stamme ziehen, müssen wir annehmen, daß 6 assoziierende Bahnen aus dem einen und 6 aus dem anderen Gehörnerven ausgehen, die wir die assoziierten Nervenbahnen der betreffenden Muskeln bezeichnen können.

Es wird unsere Aufgabe sein, gerade diesen assoziierenden Bahnen der einzelnen Muskeln im Zentrum zu folgen, von den Gehörnerven zu dem betreffenden okulomotorischen Nervenstamm, und soweit es unsere jetzigen Kenntnisse erlauben, die anatomischen Wege zu bestimmen, auf denen im Zentrum die assoziierenden Bahnen weiter vorschreiten.

Aus dem oben erwähnten folgt, daß *a)* die aus dem linken Gehörnerven entspringenden assoziierenden Bahnen die folgenden sind:

1. Assoziierende Bahnen für den linken Rectus lateralis,
2. „ „ „ „ „ „ superior,
3. „ „ „ „ „ Obliquus superior,
4. „ „ „ „ rechten Rectus medialis,
5. „ „ „ „ „ „ inferior,
6. „ „ „ „ „ Obliquus inferior.

b) Die aus dem rechten Gehörnerven ausgehenden assoziierenden Bahnen sind die folgenden:

1. Assoziierende Bahnen für den rechten Rectus lateralis,
2. „ „ „ „ „ „ superior,
3. „ „ „ „ „ Obliquus superior,

Digitized by Google
Original from UNIVERSITY OF CALIFORNIA
Generated on 2019-10-24 13:41 GMT / http://hdl.handle.net/2027/uc1.b3252760
Public Domain in the United States, Google-digitized / http://www.hathitrust.org/access_use#pd-us-google

4. Assoziierende Bahnen für den linken Rectus medialis,
5. „ „ „ „ „ „ inferior,
6. „ „ „ „ „ Obliquus inferior.

Wenn wir nun diesen Bahnen in zentripetaler Richtung folgen, müssen wir auf Grund unserer derzeitigen physiologischen und anatomischen Kenntnisse schließen, daß diese zuerst auf die Gehörnervenkerne, dann alle auf die Abducenskerne der betreffenden Seite gelangen, daher die aus dem linken Gehörnerven entspringenden RLs, RSs, OSs und RMd, RId, OId assoziierenden Bahnen eher zum Nucleus acustici sinister (Nc VIII s), dann von diesem zum Nucleus abducentis sinistri (Nc VI s); die aus dem rechten Gehörnerven entspringenden RLd, RSd, OSd und RMs, RIs, OIs assoziierenden Bahnen aber zum Nucleus acust. detr. (Nc VIII d), von diesem aber zum Nucl. abduc. detr. (Nc VI d) gelangen.

Diese Folgerung müssen wir unbedingt näher begründen.

Daß die auf die Acusticusbahnen in zentripetaler Richtung strebenden Nervenerregungen zu den Acusticuskernen gelangen, scheint nach den derzeitigen physiologischen Vorstellungen als selbstverständlich. Die allgemeine Auffassung geht dahin, daß die in zentripetaler Richtung führenden Fasern, zur zentralen grauen Substanz gelangend, mit den einzelnen Nervenzellengruppen derselben in Verbindung treten, und zwar die zum Rückenmark ziehenden zentripetalen Nervenbahnen mit den Nervenzellen des hinteren Hornes der grauen Substanz, die zu dem Mittelhirn und Hinterhirn laufenden zentripetalen Gehirnnerven aber mit den sogenannten Nervenkernen. Die direkte Verbindung selbst aber anatomisch nachzuweisen, gelingt wie bei den meisten Nerven, so auch beim Acusticus nicht. Nebstbei überschreitet ein Teil der aus dem Acusticus zu den sogenannten Acusticuskernen ziehenden Nervenfaserzüge wahrscheinlich die Nervenkerne selbst. Im Sinne Meynerts Auffassung aber, wie wir sahen, müssen alle Gehörnervenfasern, teils ohne Kreuzung, teils nach erfolgter Kreuzung in letzter Instanz endlich doch zum Kleinhirne ziehen. Wohl sind die über den Verlauf dieser Bahnen aufgestellten Annahmen noch sehr problematischer Natur, trotzdem sprechen für ihren Bestand mehrere anatomische, physiologische und pathologische Erfahrungen, die es nicht erlauben, daß wir ohne weitere Motivierung den obigen, natürlich erscheinenden Satz aufstellen können.

Es ist ohne Zweifel anzunehmen, daß die assoziierenden Erregungen des Acusticus, und zwar sowohl die Gehör erregenden, als auch die Augenbewegung vermittelten Reize, durch das Kleinhirn auch zu den Gehirnhemisphären gelangen können und aus diesem höchsten Zentrum auf die Nervenkerne der Okulomotoren reflektiert, die Augenbewegungen zu assoziieren vermögen. Diese Annahme wäre die direkteste Folge der Meynertschen Theorie über die zentrale Verzweigung des Acusticus. Als Weg der das Gehör erregenden Nerven-

Digitized by Google
Original from UNIVERSITY OF CALIFORNIA
Generated on 2019-10-24 13:41 GMT / http://hdl.handle.net/2027/uc1.b3252760
Public Domain in the United States, Google-digitized / http://www.hathitrust.org/access_use#pd-us-google

erregungen bis zum Zentrum des Bewußtseins, bis zur grauen Gehirnrinde, können wir auf Grund unserer gegenwärtigen Kenntnisse kaum einen anderen Weg ausfindig machen. Als Weg der assoziierenden Acusticuserregung der Augenbewegung aber scheint der oben bezeichnete Weg als viel einfacher. Die auf Rotation auftretenden bilateralen Augenbewegungen können wir ohne Zweifel als einfache Reflexe annehmen, deren übertragendes Zentrum nicht in der Gehirnhemisphäre, aber auch nicht im Kleinhirne sich befindet. Sie treten, wie wir fanden, auch nach der vollständigen Exstirpation der Gehirnhemisphären in die Erscheinung. Ob sie aber auch nach der gänzlichen Exstirpation des Kleinhirnes auftreten, wäre erst zu entscheiden, nur hindert die Durchführung des Experiments der Umstand, daß die gänzliche Exstirpation des Kleinhirns, infolge der eintretenden großen Blutung, das Tier so stark erschöpft, daß man das eventuelle Ausbleiben der Augenbewegungen nicht als Kriterium dafür verwerten kann, daß das Kleinhirn unbedingt zur Hervorrufung der auf Rotation auftretenden assoziierten Augenbewegungen notwendig ist.

Daß das Kleinhirn und somit die in demselben befindlichen Acusticusfasern keinen — wenigstens unmittelbaren — Einfluß auf die assoziierenden Augenbewegungen haben, geht wahrscheinlicher aus jener Erfahrung hervor, daß nach Verletzung derselben, wenn die Läsion nur nicht in der Nähe der Gegend der Acusticuskerne stattfindet, keine Augenbewegungen entstehen (siehe II. Teil). Es ist zwar wahr, daß die elektrische Erregung einzelner Teile des Kleinhirns bilaterale Augenbewegungen verursacht, diese sind aber auch als Folge des Übergreifens auf die Acusticuskerne zu erklären. Obwohl wir auf diese Weise nicht genau die Rolle des Kleinhirns bei dem Zustandekommen der assoziierten Augenbewegungen auf Grund der bisherigen Erfahrungen und Experimente kennen, können wir soviel behaupten, daß dasselbe eine direkte Rolle kaum besitzen dürfte. Um so mehr, da das Phänomen der Assoziation, wie wir finden werden, ohne das Kleinhirn auch zu erklären ist. Es ist mit der direkten Annahme zu erklären, daß die Erregungen des Acusticus auf die eigenen Kerne und von diesen auf die Abducenskerne übergehen. Welcher Kern hier von den drei oben erwähnten Kernen eine Rolle spielt, dies ist schwer zu bestimmen. Der vordere Kern kann nur teilweise mitwirken, nur mit seinem unteren Teile, da sein oberer Teil mit dem Wrisbergschen Nerven in Verbindung zu sein scheint, dem Claude Bernard eine vasomotorische Rolle zuschreibt, während neuerdings Duval ihn mit dem Glossopharyngeus in Verbindung bringt. Das Verhältnis des äußeren sogenannten Acusticuskernes zum Acusticus ist in letzterer Zeit, wie erwähnt, bezweifelt worden. So bleibt nichts anderes übrig als die Annahme, daß der innere Acusticuskern mitwirkt, der übrigens auch ein Hauptkern ist, zu dem die meisten Acusticusfasern ziehen. Dieser Acusticuskern liegt am nächsten auch zum Abducenskerne, steht mit dessen lateralem und hinterem

Digitized by Google
Original from UNIVERSITY OF CALIFORNIA
Generated on 2019-10-24 13:41 GMT / http://hdl.handle.net/2027/uc1.b3252760
Public Domain in the United States, Google-digitized / http://www.hathitrust.org/access_use#pd-us-google

lateralen Teil sozusagen in Berührung. Dies ist auch topographisch der geeignetste Ort dafür, daß die von den Fasern in der Gegend des Acusticus kommenden Erregungen von hier auf den Abducenskern übertragen werden. Die Übertragung selbst kann nur am Wege der Zellen geschehen, da wir keine solchen Nervenfasern kennen, die aus den Acusticuswurzeln oder -Kernen in die Abducenskerne oder in deren Wurzeln übergehen würden. Nachdem wir auch keine solchen Fasern kennen, die aus den Acusticuswurzeln oder -Kernen zu den Okulomotorius- und Trochleariskernen, oder zu den Wurzeln derselben unmittelbar, oder im hinteren Längsbündel ziehen würden, müssen wir annehmen, daß sämtliche aus dem Acusticus entspringenden assoziierenden Bahnen der Augenbewegung durch die inneren Acusticuskerne zu dem Abducenskerne der betreffenden Seite ziehen. Es ist dies eine einfache Reflexübertragung, die eine Wiederholung der Reflexübertragung der Rückenmarkssegmente ist, wo die auf den hinteren oder dorsalen Nerven bis zu den Ganglienzellen der hinteren Hörner der grauen Substanz gelangten zentripetalen Erregungen zu den motorischen Ganglienzellen des vorderen Hornes gelangen, von wo die zentrifugalen Bahnen ausgehen. Die Gehörnervenwurzeln entsprechen hier den hinteren, daher den sensiblen Wurzeln des Rückenmarkes, während die Abducenskerne die Rolle der vorderen, das heißt motorischen Ganglien dieser Segmente spielen. Mit den Abducenskernen zusammen gleichzeitig auch die Kerne des Okulomotorius und Trochlearis.

2. Wege der assoziierenden Nervenerregungen von den Abducenskernen bis zu den okulomotorischen Nerven.

Wir sind daher zur Folgerung gelangt, daß die aus dem Gehörnerven ausgehende assoziierende Nervenerregung der Augenbewegung von den Kernen des Gehörnerven auf die Abducenskerne übergeht. Von hier geht dieselbe dann weiter durch die okulomotorischen Nerven zu den einzelnen Augenmuskeln, zu 6 Augenmuskeln des einen und zu 6 Augenmuskeln des anderen Auges. Verfolgen wir nun den Weg der assoziierenden Bahnen der einzelnen Muskeln zu den okulomotorischen Nerven.

Es ist bekannt, daß die okulomotorischen Nerven an ihren entsprechenden Seiten aus ihren betreffenden Kernen entspringen, der N. abducens aus dem Abducenskerne, der N. oculomotorius aus dem Okulomotoriuskerne; es ist nur für den N. trochlearis zweifelhaft, ob er aus dem Kerne des Trochlearis derselben Seite oder jenem der anderen Seite seinen Ursprung nimmt. Wenn einmal die assoziierende Nervenerregung bis zu den okulomotorischen Wurzeln gelangt ist, gerät dieselbe direkt zu den Muskeln. Betrachten wir nun einzeln, zu welchen Augenmuskelnerven und auf welchen anatomischen Wegen die ausstrahlende assoziierende Nervenerregung aus den Abducenskernen gelangen kann?

* * *

Digitized by Google
Original from UNIVERSITY OF CALIFORNIA
Generated on 2019-10-24 13:41 GMT / http://hdl.handle.net/2027/uc1.b3252760
Public Domain in the United States, Google-digitized / http://www.hathitrust.org/access_use#pd-us-google

Wie wir fanden, bekommt die von dem Abducenskerne assoziierende Nervenerregung einesteils der RLs, RSs, OSs, andernteils der RMd, RId, OId.

1. Was nun die assoziierende Bahn des RLs betrifft, existiert dieselbe unzweifelhaft in dem aus dem Abducenskerne entspringenden N. abducens. Der Reflexbogen ist hier daher der folgende: *a)* zentripetale Bahn: N VIII s; *b)* Zentrum Nc VIII s + Nc VI s; *c)* zentrifugale Bahn: N VI s ad RLs. Dies ist jene Bahn, welche in Wirkung kommt, wenn plötzlich ein Geräusch zum Ohre gelangt und das Auge unwillkürlich der Quelle des Geräusches sich zuwendet (mit ihm auch das andere Auge).

2. Die assoziierende Bahn des RSs muß im Zentrum vom Nc VI s irgendwie auf den N III s gelangen. Dies geht entweder so von statten, daß interzentrale Fasern zwischen den Nc VI s und Nc III s bestehen, oder aber so, daß aus dem Nc VI s eine Nervenbahn zu der Wurzel des N III s zieht, ohne daß dieselbe in den Nc III s eintreten würde. Darüber, was für andere Möglichkeit noch vorliegen könnte, gibt die Anatomie derzeit noch keine Aufklärung. Die vom linken Abducenskerne zum linken Okulomotoriuskerne aufsteigende Bahn muß im hinteren Längsbündel ziehen und tatsächlich an jenen horizontalen Schnitten, die wir in dem Werke Duvals und Labordes[1]) über die Basis des 4. Hirnventrikels sehen, scheinen die aufsteigenden Fasern des Längsbündels größtenteils ohne Kreuzung zu dem N. oculomotorius und trochlearis derselben Seite zu ziehen. Ob diese gerade aufsteigenden Längsbündelfasern mit dem Kerne des Okulomotorius oder Trochlearis in Verbindung stehen, oder aber wie die in die Nc III und Nc IV der anderen Seite übergehenden aufsteigenden Fasern direkt in die Nervenwurzeln übergreifen, hiervon geschieht keine Erwähnung, wahrscheinlich weil die Aufmerksamkeit der Forscher nicht darauf gerichtet war. Die Klärung dieser anatomischen Verhältnisse wäre erwünscht. Bei unseren derzeitigen Kenntnissen können wir uns nur ein physiologisches Schema über das Zentrum dieser assoziierenden Bahn machen, welche daher aus dem Nc VI ausgehend, wahrscheinlich im hinteren Längsbündel aufsteigt und mit dem Nc III s, respektive mit der Wurzel des Nc III s in Verbindung kommt.

Der Reflexbogen ist hier daher der folgende: *a)* zentripetale Bahn: N VIII s; *b)* Zentrum: Nc VIII s + Nc VI s + gerade aufsteigendes Längsbündel[2]) Nc III s (wenigstens annähernd), *c)* zentrifugale Bahn: N III c ad RSs.

3. Der Weg der assoziierenden Bahn des OSs.

Damit die von dem linken Gehörnerven kommende und auf den Nc VIII s, weiters auf den Nc VI s gelangte assoziierende Erregung zum Obliquus supe-

[1]) L. c.

[2]) Da das Verhältnis dieser Fasern zu den Kernen des Okulomotorius, respektive Trochlearis noch aufzuklären ist, zähle ich dieselben als quasi interzentrale Fasern zum assoziierenden Zentrum.

Digitized by Google
Original from UNIVERSITY OF CALIFORNIA
Generated on 2019-10-24 13:41 GMT / http://hdl.handle.net/2027/uc1.b3252760
Public Domain in the United States, Google-digitized / http://www.hathitrust.org/access_use#pd-us-google

rior des linken Auges gelangen kann, muß sie eher zum linken N. trochlearis geraten. Die anatomische Bahn des zwischen Nc VI s und N IV s sich befindlichen Weges aber ist derzeit noch schwer zu bezeichnen. Es hängt dies zusammen mit der Frage der Kreuzung der Trochleariswurzeln, betreffs welcher wir die verschiedenen divergierenden Anschauungen oben erwähnten. So viel können wir mit Wahrscheinlichkeit behaupten, daß diese assoziierende Bahn auch hier im hinteren Längsbündel nach aufwärts zum Trochleariskern zieht. Hier, wie wir sehen, gibt es solche Fasern, welche vom Nc VI s gerade aufsteigen zu dem Nc IV s derselben Seite, und solche, die vom Nc VI s, die Raphe kreuzend, zum NcIV d, respektive in die rechtseitigen Trochleariswurzeln emporgreifen. Wenn auf solche Art die Anschauung der meisten Anatomen zu Recht besteht, daß nämlich die Trochleariswurzeln sich im Velum kreuzen, dann führt der aus dem Nc VI s ausgehende Weg der assoziierenden Nervenerregung in den die Raphe kreuzenden und zur Trochleariswurzel der anderen Seite führenden hinteren Längsbündelfasern zur rechten Seite und gelangen dieselben im Velum wieder auf die linke Seite rückkehrend, im linken Trochlearis zum linken oberen schrägen Augenmuskel.

Wenn aber die Ansicht Schröder van der Kolks die richtige ist, die von den Anatomen, wie es scheint, Henle und Schwalbe, von den Physiologen Exner und Brücke teilen, dann geht der Verlauf der in Rede stehenden assoziierenden Bahn vom Nc VI s zum Nc IV s derselben Seite, respektive zur linken Trochleariswurzel in den gerade aufsteigenden hinteren Längsbündeln, und so ganz auf derselben Seite bleibend, gelangt dieselbe zum linken Obliquus superior.

Ich meinerseits wäre auch geneigter, dieser letzteren Anschauung mich anzuschließen. Einerseits weil die physiologische Notwendigkeit der Durch- und Zurückkreuzung dieser assoziierenden Faserzüge schwer einzusehen ist. Andrerseits weil beim Bestehen der im Nervensystem herrschenden bilateralen Symmetrie von vornherein es wahrscheinlicher ist, daß aus dem aus einem Gehörnerv ausgehenden 6 assoziierenden Bahnen 3 vollständig auf der einen Seite bleiben, 3 aber, wie wir sehen werden, rein auf die andere Seite übergehen. Was für eine Rolle haben aber die Duvalschen sich kreuzenden Fasern, die aus dem Abducenskerne der einen Seite entspringend, im hinteren Längsbündel zu den Trochleariswurzeln der anderen Seite ziehen? Darüber können wir uns in weitere Vermutungen mangels richtiger Daten nicht einlassen. Es ist wahrscheinlich, daß der linke RL durch diese Fasern in assoziierte Funktion geraten kann, gleichgültig, ob die Zurückkreuzung im Velum vorhanden ist mit dem OS derselben Seite, oder aber nicht, dann besteht dieselbe mit dem OS der anderen Seite.

Der Reflexbogen ist daher hier der folgende:

a) Zentripetale Bahn: N VIII s.

Digitized by Google
Original from UNIVERSITY OF CALIFORNIA
Generated on 2019-10-24 13:41 GMT / http://hdl.handle.net/2027/uc1.b3252760
Public Domain in the United States, Google-digitized / http://www.hathitrust.org/access_use#pd-us-google

b) Das Zentrum: Nc VIII s + + Nc VI +	entweder: das linke gerade aufsteigende Längsbündel + Nc IV s oder: das die Raphe kreuzende Längsbündel + Nc IV d.
c) Die zentrifugale Bahn:	entweder: die linke Trochlearis-wurzel + Nervenstamm ad OSs. oder: Velumkreuzung + linke Trochleariswurzel, Nervenstamm ad OSs.

4. Die Wege der assoziierenden Faserzüge der RMd, RId, OId ziehen vom linken Abducenskerne bis zu dem diese Muskeln versehenden rechten Okulomotoriusnerven, in jenen Nervenfaserbündeln, welche von dem Nc VI s nach aufwärts steigend am oberen Rand der Raphe zu dem Nc III d halten und dort nach Duval, ohne in den Kern selbst einzutreten, unmittelbar in die Wurzel des rechten Okulomotorius und von dort in den Nervenstamm weiter gelangen. Alle drei Augenmuskeln erhalten daher ihre assoziierenden Fasern aus der Gegenseite vom Nc VI s, von wo ihre assoziierenden Fasern die RLs, RSs, OSs bekommen. Die aus dem Labyrinthe kommende assoziierende Erregung verbindet auf diesen auch anatomisch nachweisbaren Wegen die zusammenwirkenden Muskeln der beiden Augen.

Die Reflexbogen gehen daher hier auf einem Wege für alle 3 Augenmuskeln: *a)* Die zentripetale Bahn ist der N VIII s; *b)* das Zentrum Nc VIII s + Nc VI s + weiters die vom Nc VI s gegen Nc III d zur N III d-Wurzel verlaufenden hinteren Längsbündeln, *c)* die zentrifugalen Bahnen: jene Nervenfasern des N III d, die zu den RMd, RId, OId ziehen.

* * *

Vom rechten Abducenskerne, wie wir fanden, erhält assoziierende Nervenerregungen einerseits der RLd, RSd, OSd, andrerseits der RMs, RIs, OIs. Für die assoziierenden Bahnen dieser 6 Augenmuskeln steht mutatis mutandis dasselbe wie für die aus dem linken Abducenskerne entspringenden 6 assoziierenden Bahnen. Das dort Erwähnte ist nicht notwendig zu wiederholen, nur müssen wir das Endresultat und die Reflexbogen zusammenstellen.

1. Die assoziierende Bahn des RLd übergeht gleich vom Nc VI d auf den N VI.

Der Reflexbogen ist hier daher: *a)* die zentripetale Bahn: N VIII d; *b)* das Zentrum: Nc VIII d + N VI d; *c)* die zentrifugale Bahn: N VI d ad RLd.

2. Die assoziierende Bahn des RSd steigt vom Nc VI d ausgehend wahrscheinlich im rechtseitigen hinteren Längsbündel nach aufwärts und kommt in Verbindung mit dem Nc III d, respektive mit den Wurzeln des Nc III d.

Digitized by Google
Original from UNIVERSITY OF CALIFORNIA
Generated on 2019-10-24 13:41 GMT / http://hdl.handle.net/2027/uc1.b3252760
Public Domain in the United States, Google-digitized / http://www.hathitrust.org/access_use#pd-us-google

3. Der Reflexbogen ist daher hier: *a)* die zentripetale Bahn: Nc VIII d; *b)* das Zentrum: Nc VI d + gerade aufsteigende rechtseitige hintere Längsbündelfasern + Nc III d; *c)* die zentrifugale Bahn N IIId ad RSd.

Für die assoziierende Bahn des OSd besteht auch jene Alternative zu Recht, wie für die assoziierende Bahn des OSs. Der weitere Weg der von dem Nc VI d ausgegangenen assoziierenden Erregung geht entweder in den gerade aufsteigenden Fasern des rechtseitigen hinteren Bündels und den Nc IV d berührend, in den Wurzeln des N IV d, oder aber setzt sich dieselbe aus dem rechten hinteren Längsbündel ausgehenden die Raphe kreuzenden und den Nc IV s berührenden, im Velum zurückkreuzenden Fasern weiter in die N IV d-Bahn fort.

Der Reflexbogen ist daher hier auch der folgende:

a) Zentripetale Bahn: N VIII d.

b) Das Zentrum: Nc VIII d + Nc VI d + { entweder: die gerade aufsteigenden Fasern des rechten hinteren Bündels + Nc IV d / oder: die die Raphe kreuzenden Fasern des rechten hinteren Bündels + Nc IV s }

c) Zentripetale Bahn: { entweder: die rechte Trochlearis-wurzel + rechter Trochlearis ad OSd, / oder: Kreuzung im Velum + + rechte Trochleariswurzel ad OSd. }

4. Die assoziierenden Faserzüge der RMs, RIs, OIs liegen vom Nc VI d aber in den von hier aufsteigenden und die Raphe kreuzenden und auf der medialen Seite des Nc III s in die Wurzel des N III s ziehenden Nervenfasern.

Der Reflexbogen ist daher für alle drei Muskeln der folgende: *a)* zentripetale Bahnen; die Fasern des N VIII d; *b)* zentrale Bahnen: Nc VIII d + Nc VI d + weiters die vom Nc VI d gegen Nc III s zu der Wurzel des N III s laufenden hinteren Längsbündeln; *c)* zentrifugale Bahnen: jene Zweige des N III s, die zu den RMs, RIs, OIs ziehen.

5. Das Schema des assoziierenden Zentrums der Augenbewegung.

Auf Grund obiger Erörterungen können wir das assoziierende Zentrum der Augenbewegung zusammenstellen, aus dem besonders die bilaterale Einrichtung sehr leicht zu überblicken ist.

Digitized by Google
Original from UNIVERSITY OF CALIFORNIA
Generated on 2019-10-24 13:41 GMT / http://hdl.handle.net/2027/uc1.b3252760
Public Domain in the United States, Google-digitized / http://www.hathitrust.org/access_use#pd-us-google

Derlei Schemata bleiben zwar immer hypothetischer Natur, aber Bedeutung haben sie doch zur Veranschaulichung der komplizierten Leitungsbahnen im zentralen Nervensystem. Wert besitzen sie, obwohl sie allein nur auf Grund physiologischer Erfahrungen konstruiert wurden, aber ihre Dignität steigt, wenn man die anatomischen Verhältnisse auch in Betracht zieht. Bei der Erforschung der die Nervenerregungen leitenden zentralen Wege gibt zwar das physiologische Experiment die Direktive, demselben muß aber sofort die morphologische Untersuchung auf den Fuß folgen. Unsere Kenntnisse sind nur dann vollständig, wenn wir auch das äußere Zeichen der erkannten Funktion erhalten. Die auf Grund der physiologischen Erfahrungen aufgestellte Schemata müssen in Einklang gebracht werden mit dem auf die anatomischen Verhältnisse sich beziehenden funktionellen Schema; gelingt dies, so ist das erhaltene Schema innerhalb der Grenzen der Möglichkeit vollständig.

Für das assoziierende Zentrum der Augenbewegung können wir ein von solchen Gesichtspunkten betrachtetes vollständiges anatomisch-physiologisches Schema nicht aufstellen. Behindert wird dasselbe besonders dadurch, daß die feinen anatomischen Verhältnisse der Acusticuskerne noch nicht vollständig bekannt sind; unsicher macht auch diese schematische Zusammenstellung, daß die Frage der Kreuzung der Trochleariswurzeln im Velum als noch nicht ganz entschieden anzusehen ist. Mit Rücksicht darauf habe ich in der beigefügten Tafel zweierlei Schemas aufgestellt: das eine mit gekreuzten, das andere mit ungekreuzten Trochleariswurzeln. Acusticuskern habe ich je einen angenommen, von beiden Seiten — aus den oben erörterten Gründen. Die anatomisch bekannten Faserzüge der übrigen assoziierenden Bahnen entspricht vollkommen den physiologischen Ansprüchen, und in dieser Hinsicht besitzt das Schema mehr als hypothetische Bedeutung.

In der Zeichnung *A* ist das Schema mit ungekreuzten, in der Zeichnung *B* mit gekreuzten Trochlearisfasern zusammengestellt. In jedem sind die okulomotorischen Ganglien und die direkten okulomotorischen Nerven —·—·—, der sensible Acusticuskern, die assoziierenden Bahnen ····· dargestellt, während die Konturen des Kleinhirns, der Brücke und Vierhügel mit ——— Linien veranschaulicht sind.[1]) Die assoziierenden Bahnen ziehen aus dem Gehörnerven ausgehend ohne Unterbrechung zu den einzelnen Augenmuskeln. Dies geschieht nicht auf Grund jener Annahme, daß dieselben nirgends von Ganglienzellen unterbrochen werden, sondern der einfacheren Darstellung zu Liebe. Separat habe ich die okulomotorischen Fasern von den assoziierenden Fasern deshalb dargestellt, weil die Untersuchungen Duvals und Labordes darauf hinweisen, daß dieselben gesondert von jenen in den einzelnen okulomotorischen

[1]) Der Sinn der einzelnen Buchstabenbezeichnungen geht aus dem Kommentar der beiliegenden Tafel hervor.

Digitized by Google
Original from UNIVERSITY OF CALIFORNIA
Generated on 2019-10-24 13:41 GMT / http://hdl.handle.net/2027/uc1.b3252760
Public Domain in the United States, Google-digitized / http://www.hathitrust.org/access_use#pd-us-google

Generated on 2019-10-24 13:41 GMT / http://hdl.handle.net/2027/uc1.b3252760
Public Domain in the United States, Google-digitized / http://www.hathitrust.org/access_use#pd-us-google

Schema des assoziierenden Zentrums der Augenbewegung.

A. **B.** **Tafel XII.**

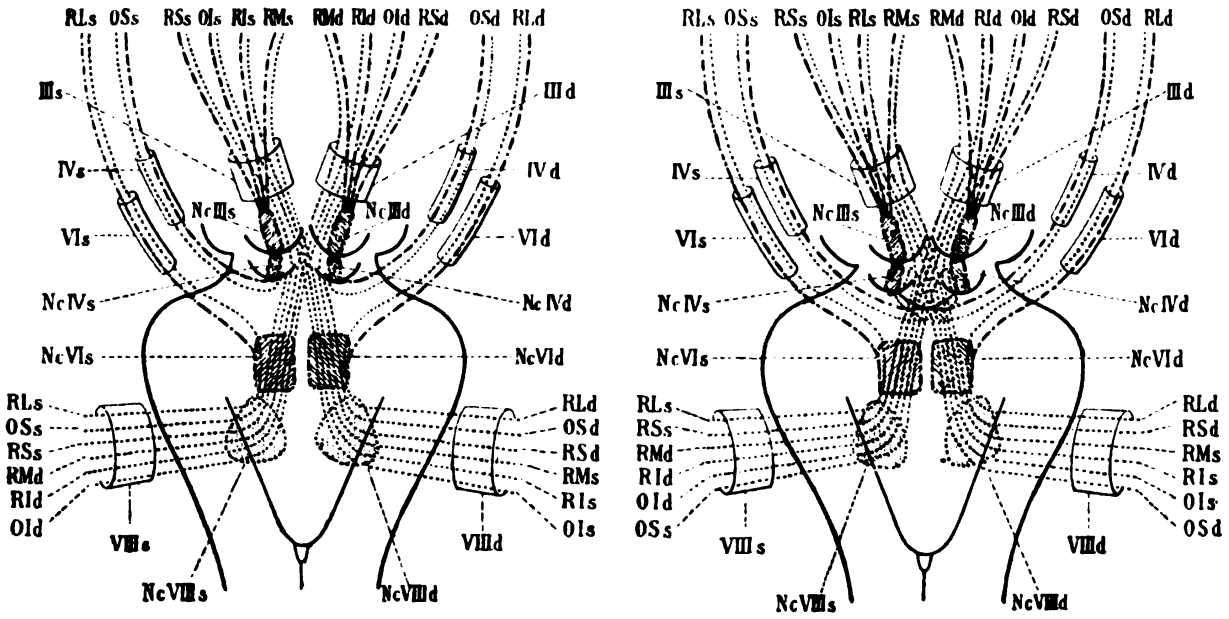

Erklärung der Tafel.

A. B. = Schema der speziellen Anordnung des assoziierenden Zentrums der Augenbewegung und der zentrifugalen Bahn. Die eine Eventualität mit ungekreuzten Trochlearisfasern (A), die zweite mit gekreuzten Trochlearisfasern (B). — Die ——— Linien sind die bekannten schematischen Konturen des verlängerten Markes, der Brücke und der Vierhügel; die Nervenstämme sind fragmentarisch auch mit dunklen Linien dargestellt. — Die — · — · — Linien stellen die Ganglien der okulomotorischen Nerven und die direkten okulomotorischen Bahnen dar. — Die ····· Linien bezeichnen die von den Gehörnerven ausgehenden und zu den 12 Augenmuskeln von je einer Seite ziehenden 6 assoziierenden Bahnen in ihrem vollständigen Verlaufe. Der schematisch als Einheit angenommene Acusticuskern ist ebenso dargestellt.

RLs = Musc. rectus lat. sinister; RLd = M. rect. lat. dexter. VIIIs; VIIId = Nervus acusticus sinister et dexter.
OSs = M. obliqu. sup. sinister; OSd = M. obliqu. sup. dexter. VIs; VId = N. abducens sinister et dexter.
RSs = M. rectus sup. sinister; RSd = M. rect. sup. dexter. IIIs; IIId = N. oculomotorius sinister et dexter.
OIs = M. obliqu. inferior sinister; OId = M. obliqu. inferior dexter. IVs; IVd = N. trochlearis sinister et dexter
RIs = M. rect. inferior sinister; RId = M. rect. inferior dexter. NcVIIIs; NcVIIId = Nucleus acustici sinister et dexter.
RMs = M. rect. medialis sinister; RMd = M. rectus medialis dexter. NcVIs; NcVId = Nucleus abducentis sinister et dexter.
NcIIIs; NcIIId = Nucleus oculomotorii sinister et dexter. NcIVs; NcI Vd = Nucleus trochlearis sinister et dexter.

Digitized by Google
Original from UNIVERSITY OF CALIFORNIA

Nervenstämmen verlaufen. Die doppelte Innervierung der Augenmuskeln ist eine physiologische Tatsache. Die Experimente des II. Teiles meiner Abhandlung beweisen, daß, wenn man selbst sämtliche aus dem Gehörnerven kommende assoziierende Bahnen durchschneidet, sämtliche Muskeln der beiden Augen innerviert bleiben. Dies ist die direkte, jene die assoziierende Innervierung. Ob aber die assoziierende Nervenerregung auf der zentrifugalen Bahn von der direkten motorischen Erregung auf gesonderter Bahn zieht, so wie dies die Untersuchungen Duvals und Labordes annehmen oder diese zweierlei Erregungen in der zentrifugalen Bahn gemeinsame Wege haben, dies zu entscheiden, fehlt noch die entsprechende Untersuchungsmethode. Duval und Laborde fanden, daß die aus den Abducenskernen zu den Okulomotorius- und Trochleariskernen der entgegengesetzten Seite ziehenden Fasern mit den Ganglienzellen der letzteren Kerne nicht in Verbindung treten, sie nehmen vielmehr an, daß jene in die bezeichneten Nervenwurzeln übergehen. Worin die Wahrheit liegt, ist schwer zu entscheiden, weil ja auch die Verbindung bei den motorischen multipolaren Ganglienzellen der anderen Gehirnnerven mit den gegen sie ziehenden Faserbündeln noch nicht nachgewiesen ist. Andrerseits vermögen wir die Erscheinungen der doppelten Innervierung auch mit Annahme der identischen zentrifugalen Fasern vollständig zu erklären.

Inhaltsverzeichnis.

Dritter Teil.

Seite

Die detaillierte Einrichtung des assoziierten Nervenmechanismus der Augenbewegung 1353

Allgemeine Bemerkungen, Plan und Methode der Untersuchung 1353

I. Kapitel: Die detaillierte Einrichtung und Funktion der zentrifugalen Teile des assoziierten Nervenmechanismus der Augenbewegung 1357

1.

Welche Augenmuskeln sind bei den die Kopfbewegungen begleitenden gleichzeitigen bilateralen Augenbewegungen in Funktion? 1358

A. Über die entgegengesetzten, identischen, sich summierenden, passiven, bilateralen Augenbewegungen und über die hierbei mitwirkenden Augenmuskeln 1358

Methoden zu ihrer Bestimmung. Anatomische, experimentell-physiologische Methode 1361

Bestimmung am Kaninchenauge durch das künstliche Nadelsystem . . 1362

Experimentelle Beweise, daß bei der medialen Drehung der R M, bei der lateralen Drehung der R L, bei der Drehung nach auf- und abwärts der R S und R I, bei der lateralen Rollung der O S und O I

Digitized by Google
Original from UNIVERSITY OF CALIFORNIA
Generated on 2019-10-24 13:41 GMT / http://hdl.handle.net/2027/uc1.b3252760
Public Domain in the United States, Google-digitized / http://www.hathitrust.org/access_use#pd-us-google

Seite

in Aktion treten. *A.* Die bei den einfach bilateralen, assoziierten Augenbewegungen mitwirkenden Augenmuskeln 1368

B. Die bei den sich summierenden, bilateralen, assoziierten Augenbewegungen mitwirkenden Augenmuskeln und speziell: 1. Bei den sich summierenden identischen, 2. bei den antagonistischen, bilateralen, assoziierten Bewegungen 1369

C. Einfache bilaterale Assoziation bei der Bewegung in der horizontalen Ebene. Das empirische Gesetz der bilateralen Zusammenwirkung der Augenmuskeln 1371

B. Vorläufige Erörterungen über das halb- und doppelseitige, labile Gleichgewicht der Augenmuskeln, ferner über deren halb- und doppelseitigen Antagonismus (V. Tafel) 1373

C. Detaillierte Übersicht der Augenmuskelkontraktionen bei den die Lageveränderungen des Kopfes begleitenden bilateralen Augenbewegungen 1379

1. Die bei Augenbewegungen in der horizontalen Ebene mitwirkenden Augenmuskeln 1379

Der gleichzeitige Zustand der 12 Augenmuskeln bei den Drehungen in der horizontalen Ebene (VI. Tafel) 1379

2. Bei den kompensatorischen Augenbewegungen in der medianen Ebene in Aktion tretende Augenmuskeln 1381

Der gleichzeitige Zustand der 12 Augenmuskeln bei Drehungen in der medianen Ebene (VII. Tafel) 1381

3. Bei den kompensatorischen Augenbewegungen in der frontalen Ebene mitwirkende Augenmuskeln 1382

Der gleichzeitige Zustand der 12 Augenmuskeln bei den Drehungen in der frontalen Ebene (VIII. Tafel) 1382

2.

Welche okulomotorischen Nerven sind bei den die Stellungsveränderungen des Kopfes begleitenden, synchronischen, bilateralen Augenbewegungen in assoziierter gemeinschaftlicher Funktion? 1383

a) Zusammenwirkende, bilaterale, okulomotorische Nerven bei den einfachen assoziierten Augenbewegungen: 1. Bei antagonistischen bilateralen Augenbewegungen und 2. bei identischen bilateralen Augenbewegungen 1383

b) Zusammenwirkende, bilaterale okulomotorische Nerven bei sich summierenden, bilateralen: 1. identischen und 2. antagonistischen Augenbewegungen 1384

c) Zusammenwirkende, okulomotorische Nerven bei bilateralen Augenbewegungen in der horizontalen Ebene. Das empirische Gesetz

Digitized by Google
Original from UNIVERSITY OF CALIFORNIA
Generated on 2019-10-24 13:41 GMT / http://hdl.handle.net/2027/uc1.b3252760
Public Domain in the United States, Google-digitized / http://www.hathitrust.org/access_use#pd-us-google

Seite

der bilateralen Zusammenwirkung der okulomotorischen Nerven:

1. Der gleichzeitige Zustand der okulomotorischen Nerven bei Bewegungen in der horizontalen Ebene (IX. Tafel) 1384

Tabellarische Übersicht der gleichzeitigen Funktion der 12 Augenmuskeln und der 6 okulomotorischen Nerven bei den horizontalen Stellungsveränderungen des Kopfes 1385

2. Der gleichzeitige Zustand der okulomotorischen Nerven bei den Augenbewegungen in medianer Ebene (X. Tafel) 1387

Tabellarische Übersicht der gleichzeitigen Funktion der 12 Augenmuskeln und 6 okulomotorischen Nerven bei Kopfbewegungen in der medianen Ebene 1387

3. Der gleichzeitige Zustand der okulomotorischen Nerven bei Augenbewegungen in der frontalen Ebene. Tabellarische Übersicht der gleichzeitigen Funktion der 12 Augenmuskeln und 6 okulomotorischen Nerven bei Kopfbewegungen in der frontalen Ebene (XI. Tafel) 1388

3.

Kurze Übersicht über die wichtigsten Funktionserscheinungen des zentrifugalen Teiles des assoziierenden okulomotorischen Nervenmechanismus bei den unwillkürlichen Augenbewegungen 1389

4.

Bemerkungen über die Wichtigkeit der die Kopfbewegungen begleitenden synchronischen, bilateralen Augenmuskelkontraktionen beim Kaninchen, bei anderen Säugetieren und beim Menschen 1397

II. Kapitel: Detaileinrichtung und Funktion des zentralen Teiles des assoziierten Nervenmechanismus der Augenbewegung 1405

1.

Einleitung 1405

2.

Bahnen der assoziierten Nervenbewegung im Zentrum 1407

A. Kurzes anatomisches Schema der zentralen Bahnen der Gehör- und okulomotorischen Nerven. I. Über die Wurzeln und Kerne der Gehörnerven. II. Über die Wurzeln, Kerne und zentralen Fasern des Abduzens. III. Über die Kerne des N. oculomotorius und trochlearis und über die zentrifugalen, interzentralen und zentralen Bahnen derselben 1407

Digitized by Google
Original from UNIVERSITY OF CALIFORNIA
Generated on 2019-10-24 13:41 GMT / http://hdl.handle.net/2027/uc1.b3252760
Public Domain in the United States, Google-digitized / http://www.hathitrust.org/access_use#pd-us-google

Seite

B. Bahnen der assoziierten Nervenerregungen von den 2 Gehörnerven durch die Kerne der okulomotorischen Nerven zu den 6 okulomotorischen Nerven und 12 Augenmuskeln. 1. Bahn der assoziierten Nervenerregungen von den Gehörnerven bis zu den Abduzenskernen. 2. Wege der assoziierten Nervenerregungen von den Abduzenskernen zu den okulomotorischen Nerven. 3. Schema des Assoziationszentrums der Augenbewegung (XII. Tafel) . 1557

Vereinsberichte.

Österreichische Otologische Gesellschaft.

Sitzung vom 28. Oktober 1912.

Vorsitzender: G. Alexander.
Schriftführer: E. Urbantschitsch.

Zu Mitgliedern werden gewählt Dr. Szász (Budapest) und Oskar Hirsch (Wien).

Der Vorsitzende teilt mit, daß im Jahre 1914 in Wien der III. internationale Kongreß für Gewerbekrankheiten stattfinden wird. Auf diesem Kongreß sollen die gewerblichen Ohrenkrankheiten in Form eines Referates abgehandelt werden. Die Österreichische Otologische Gesellschaft wird offiziell aufgefordert, dieses Thema als Referat zu verhandeln.

Die Gesellschaft beschließt für diese Angelegenheit die Einsetzung eines Komitees und wählt zu Komiteemitgliedern Alexander, Alt, Hammerschlag und E. Urbantschitsch.

I. Bárány: **Fehlen der kalorischen Erregbarkeit für Nystagmus rechts, bei Erhaltensein der Reaktionsbewegungen auf kalorischen Reiz bei einem wegen fälschlich diagnostizierten Kleinhirnbrückenwinkeltumor operierten Patienten.**

Der vorgestellte 27jährige Pat. der Abteilung Prof. Schlesinger weist am Hinterhaupt die Operationsnarbe von der beiderseitigen, im April 1912 ausgeführten Kleinhirnfreilegung auf. Es besteht starker spontaner Nystagmus horizontalis nach rechts, schwächerer nach links, geringer vertikaler Nystagmus nach oben. Pat. ist am rechten Ohr komplett taub, links normales Gehör. Es besteht kein spontanes Vorbeizeigen, etwas spontanes Schwanken nach rechts und hinten. Bei der kalten und heißen Ausspülung rechts verändert sich der spontane Nystagmus in keiner Weise. Links tritt sowohl mit kaltem als auch mit heißem Wasser typische Nystagmusreaktion auf. Kopfschmerzen und Stauungspapille bestehen nicht. Der übrige Nervenbefund ergibt Parese des rechten Facialis, Trigeminus, Glossopharyngeus und Accessorius. Dieser Befund bestand auch vor der Operation und trotz des Fehlens der Kopfschmerzen und der Stauungspapille wurde deshalb die Diagnose auf rechtseitigen Acusticustumor gestellt und der Pat. operiert. Bei der Operation fand sich jedoch der rechte Kleinhirnbrückenwinkel frei. Ein Tumor war daselbst nicht vorhanden. Ich hatte im Oktober 1912 Gelegenheit, den Pat. zum erstenmal zu untersuchen. Bei dieser Untersuchung konnte ich zunächst den Befund, soweit

Digitized by Google
Original from UNIVERSITY OF CALIFORNIA
Generated on 2019-10-24 13:41 GMT / http://hdl.handle.net/2027/uc1.b3252760
Public Domain in the United States, Google-digitized / http://www.hathitrust.org/access_use#pd-us-google

er im vorigen angegeben ist, als unverändert konstatieren. Es ergab sich jedoch bei der Prüfung der Reaktionsbewegungen folgendes praktisch sehr wichtige Resultat: Bei Ausspülung des rechten Ohres trat zwar, wie erwähnt, kein kalorischer Nystagmus auf, aber sehr kräftiges, typisches Vorbeizeigen beider Arme nach rechts und deutliche Verstärkung des Fallens nach rechts. Subjektiv bestand hierbei Schwindelgefühl. Die heiße Ausspülung rechts ergab ebenfalls keine Nystagmusreaktion, aber typisches Vorbeizeigen beider Arme nach links, deutliches Fallen nach links. Die linkseitige Spülung mit kaltem und heißem Wasser ergab dagegen sowohl bezüglich des Nystagmus als des Zeigens und Fallens normale Reaktionen. Aus diesem Befund kann eine Lähmung des peripheren rechten Nervus vestibularis mit voller Sicherheit ausgeschlossen werden. Die Lähmung der Nystagmusreaktion kann nur intramedullär begründet sein, sei es, daß die Einstrahlung des Nervus vestibularis in den Bechterewschen Kern, der Kern selbst oder das hintere Längsbündel betroffen ist. Das Stück des Nervus vestibularis zwischen Nervenendstellen und Abgang der Kollateralen ins Kleinhirn (nach Cajal) muß intakt sein. Der Fall beweist die große praktische Bedeutung der Prüfung der Zeige- und Fallreaktionen; denn wäre dieser Befund vor der Operation festgestellt worden, so wäre dem Pat. der schwere Eingriff erspart geblieben.

Bemerkenswert erscheint noch, daß Pat. trotz Fehlens jeder Nystagmusreaktion bei Ausspülung rechts Schwindel bekommt. Es beweist dies, daß der Nystagmus respektive die Erregung der Augenmuskelkerne für die Entstehung des Schwindelgefühls nicht notwendig ist, daß also der Weg, wie ich in meinem Referate vor der Deutschen Otologischen Gesellschaft auseinandergesetzt habe, wahrscheinlich über das Kleinhirn, die Bindearme und den roten Kern geht. Der vorgestellte Fall ist nicht der erste, in welchem ich bei Fehlen der Nystagmusreaktion typisches Vorbeizeigen und Fallen konstatiert habe. Einen derartigen Fall habe ich bei der Diskussion über mein Referat vor der Deutschen Otologischen Gesellschaft erwähnt. Einen zweiten Fall habe ich vor einigen Monaten gesehen. Es war ein Privatpatient Prof. Schlesingers, ein junges Mädchen mit den Symptomen der multiplen Sklerose, bei welchem beiderseits Ausspülen keine Spur von Nystagmusreaktion, aber typisches Vorbeizeigen und Fallen hervorrief. Auch in dem heute vorgestellten Fall handelt es sich höchstwahrscheinlich um eine multiple Sklerose mit bulbärem Sitz.

Diskussion.

Frey: Wie verhält sich Pat. bei der Drehung?

Bárány: Die habe ich nicht geprüft.

Ruttin: Ich habe den Pat. vor der Operation gesehen. Zeigeversuch und Fallreaktionen waren mit dem Pat. nicht anzustellen, da er derartig elend war, daß ich froh war, die Hörprüfung und die kalorische Reaktion beenden zu können, weshalb ich wegen der Taubheit, der kalorischen Reaktion und der Facialparese auch an Acusticustumor denken mußte.

Beck: Ich habe auch den Pat. untersucht. Er war total taub, unerregbar und zeigte eine Facialisparese, weshalb ich die Diagnose auf Acusticustumor stellte.

Neumann: Ist es sicher, daß kein Acusticustumor vorhanden ist?

Bárány: Gewiß, durch den Operationsbefund.

Bondy: Auch dann muß es nicht sicher sein. Die Acusticustumoren entwickeln sich nach den Angaben Henschens im Meatus auditorius internus.

Digitized by Google
Original from UNIVERSITY OF CALIFORNIA
Generated on 2019-10-24 13:41 GMT / http://hdl.handle.net/2027/uc1.b3252760
Public Domain in the United States, Google-digitized / http://www.hathitrust.org/access_use#pd-us-google

Man könnte sich ganz gut vorstellen, daß der Tumor noch so klein ist, daß er bei der Operation nicht gefunden wurde und dennoch bereits die vorliegenden Symptome verursachte.

Bárány: Mehr konnte nicht geschehen, als daß der Operateur den Meat. aud. int. eröffnete; den Obduktionsbefund kann ich nicht verlangen. Außerdem sprach der Befund gegen Acusticustumor; denn wenn der Nerv gelähmt ist, kann bei der kalorischen Prüfung kein Schwindel und kein Vorbeizeigen auftreten.

II. O. Beck: **Ein Fall von Gumma des Mittelohres.**

Der Pat., bei dem ich mir einen sehr seltenen Befund zu demonstrieren erlaube, hatte in frühester Kindheit eine beiderseitige chronische Otitis media durchgemacht. Der 38jährige Kranke gibt an, daß der Ohrenfluß rechts vor Jahren sistiert habe, daß links von Zeit zu Zeit das Ohr stärker fließe. Vor 20 Jahren Infektion mit Syphilis, sonst stets gesund, nichts auf Tuberkulose suspekt.

Im Juli d. J. suchte er Herrn Dr. Leipen in Baden wegen Verschlechterung seines Gehörs und intensiver Kopfschmerzen sowie allgemeiner Mattigkeit auf. Bei der Untersuchung fand Herr Kollege Leipen mattrotes Granulationsgewebe, das das ganze Mittelohr ausfüllte und sich auch in den äußeren Gehörgang erstreckte. Freier Eiter war nicht nachzuweisen, dagegen war auf dem Granulationsgewebe ein speckig-eitriger Belag. Da im Verlaufe einer längeren Behandlung keine Änderung des Befundes zu verzeichnen war, die Kopfschmerzen nicht nachließen, überwies Herr Dr. Leipen den Pat. der Klinik und sprach den Verdacht aus, daß es sich vielleicht um ein Gumma oder um eine intrakranielle Komplikation handeln könne. Mein Befund deckte sich bis in alle Details mit dem von Herrn Dr. Leipen erhobenen. Interner, Augen- und Nervenbefund negativ. Wassermann positiv. Die histologischen Präparate der Probeexzision kann ich aus äußeren Gründen heute noch nicht demonstrieren.

Interessant ist, daß nach zwei intravenösen Salvarsaninjektionen ohne jegliche lokale Therapie das Granulationsgewebe vollständig geschwunden ist, so daß man die ganze laterale Labyrinthwand übersehen kann.

Es erscheint daher auf Grund der prompten Rückbildung auf antiluetische Therapie die Diagnose auf ein Gumma des Mittelohres gerechtfertigt. Daß sich das Gumma auf einer durch die chronische Eiterung veränderten Schleimhaut entwickelte, findet reichlich Analogien mit dem Auftreten von luetischen Manifestationen an chronisch gereizten Haut- respektive Schleimhautpartien an anderen Körperstellen. Am rechten Ohr besteht ein chronischer Adhäsivprozeß.

III. J. Hofer: **Zwei Fälle symptomloser, allmählicher Labyrinthausschaltung nach Radikaloperation bei chronischer Mittelohreiterung mit Paralabyrinthitis circumscripta.**

Fall 1. J. M. wurde am 27. III. 1910 wegen chronischer Mittelohreiterung links mit Labyrinthfistel radikal operiert. Vor der Operation bot Pat. folgenden Befund: Typisches Fistelsymptom, Schwindel, Spontannystagmus nach beiden Seiten; kalorische Reaktion typisch; Dreh- und galvanische Reaktion wurden nicht geprüft; Hörschärfe am kranken (linken) Ohr $^3/_4$ *m* für Konversationssprache, Flüstersprache auf 5 *cm*.

Bei der Radikaloperation findet sich die Fistel am linken horizontalen Bogengang, der Schwindel schwindet nach einigen Tagen, und Pat. wird bald als geheilt entlassen. Jetzt, nach $2^1/_2$ Jahren, bot Pat. folgenden Befund: Rechtes Ohr normal. Links komplette Taubheit, Fistelsymptom nicht auslös-

Digitized by Google
Original from UNIVERSITY OF CALIFORNIA
Generated on 2019-10-24 13:41 GMT / http://hdl.handle.net/2027/uc1.b3252760
Public Domain in the United States, Google-digitized / http://www.hathitrust.org/access_use#pd-us-google

bar, Spontannystagmus geringen Grades nach rechts (gesunde Seite) bei extremer Blickrichtung nach rechts. Erwähnt sei, daß Pat. nach der Operation keine Erscheinungen von Labyrinthitis serosa hatte und auch in der Zwischenzeit zwischen Operation und dem jetzigen Zeitpunkt nicht an nennenswerten Schwindelanfällen litt; kalorische Reaktion links erloschen, die Drehreaktion ergibt bei zehnmaliger Rechtsdrehung nur eine einzelne langsame Bewegung beider Bulbi nach links; galvanisch zeigt sich Folgendes:

Kathode links bei 6 MA. ↻ l.,
„ rechts bei 8 MA. r. ↻,
„ beiderseits bei 12 MA. kein Ausschlag, weder bei Blick nach links, noch nach rechts.

Anode links bei 6 MA. r. ↻, deutliche Verstärkung des Spontannystagmus,
„ rechts bei 10 MA ↻ l., deutlich,
„ beiderseits auch bei 12 MA. kein Nystagmus nach einer Seite.

Wir sehen also in diesem Falle eine totale Ausschaltung des linken Ohrlabyrinths, ohne daß Erscheinungen einer Labyrinthitis bestanden hätten; es kann sich also nur um eine ganz allmähliche, fast symptomlose Ausschaltung des Labyrinths handeln, die im Laufe von zirka $2^1/_2$ Jahren infolge eines degenerativen, nichteitrigen Prozesses im Ohrlabyrinth im Anschluß an die Paralabyrinthitis circumscripta auftrat. Hervorzuheben wäre noch, daß die galvanische Erregbarkeit trotz totaler Ausschaltung noch fortbesteht.

Fall 2. K. M. wurde im Juli 1910 ebenfalls wegen chronischer Eiterung (und zwar rechts) mit Paralabyrinthitis circumscripta radikal operiert. Vor der Operation war folgender Befund: Typisches Fistelsymptom, Spontannystagmus (rotatorischer) nach beiden Seiten, Schwindel; kalorische Reaktion auf der kranken Seite typisch; Dreh- und galvanische Reaktion nicht geprüft. Hörschärfe am rechten (kranken) Ohr: 1 *m* für Konversations-, ad concham für Flüstersprache. Links normal. Bei der Radikaloperation findet sich in der Gegend der Ampulle des rechten horizontalen Bogenganges eine Fistel; nach der Operation bestand noch durch einige Tage Schwindel, der allmählich ganz aufhörte. Erscheinungen einer Labyrinthitis serosa waren nicht aufgetreten, auch klagte Pat. bis zum heutigen Tage nie mehr über nennenswerten Schwindel. Jetzt bietet Pat. folgenden Befund: Linkes Ohr normal. Rechts: Hörschärfe fast 0, denn nur laut ins Ohr geschriene Worte werden gehört (bei Lärmapparat am gesunden Ohr); Fistelsymptom nicht mehr auslösbar, Spontannystagmus = 0; kalorisch total unerregbar trotz 6 Minuten dauernder Spülung mit ganz kaltem Wasser.

Drehnystagmus: 10mal links gedreht 10 Nystagmuszuckungen nach rechts (durch 13 Sekunden),
10mal rechts gedreht 7 Nystagmuszuckungen nach links (durch 14 Sekunden).

Galvanisch:
Kathode rechts: bei 8 MA ↻ r. deutlich,
„ links: bei 10 MA. ↻ l. deutlich, gleich stark wie bei Kathode rechts,
„ beiderseits: bei 12 MA. 0 Nystagmus weder bei Blick nach rechts noch nach links.

Anode rechts: bei 12 MA. erst Nystagmus ↻ l.,
„ links: bei 12 MA. erst Nystagmus r. ↻,
„ beiderseits: bei 12 MA. 0 Nystagmus weder bei Blick nach rechts noch nach links.

Digitized by Google
Original from UNIVERSITY OF CALIFORNIA
Generated on 2019-10-24 13:41 GMT / http://hdl.handle.net/2027/uc1.b3252760
Public Domain in the United States, Google-digitized / http://www.hathitrust.org/access_use#pd-us-google

Ich glaube, daß wir hier einen ähnlichen Fall vor uns haben, wie der erstgeschilderte ist; es scheint, daß das rechte Ohrlabyrinth sich im Zustande allmählicher Ausschaltung befindet; denn Pat. ist fast vollständig taub, reagiert kalorisch nicht mehr, nur auf Drehung; galvanisch ist sogar die kranke Seite leichter erregbar als die gesunde (8 MA. bei Kathode rechts gegen 10 MA. bei Kathode links; also eine leichtere Erregbarkeit für die Kathode überhaupt als für die Anode und speziell für die kranke Seite); diese leichtere galvanische Erregbarkeit für die kranke Seite und oft speziell nur für die Kathode habe ich schon in einer Reihe von Fistelfällen nachweisen können. Der Ausschaltungsprozeß scheint auch in diesem Falle auf einem degenerativen, nicht eitrigen Prozeß im Ohrlabyrinth zu bestehen und dürfte auch in diesem Falle in absehbarer Zeit zu einer kompletten Ausschaltung des ganzen Ohrlabyrinths führen.

Diskussion.

Alexander: Braun hat aus meiner Abteilung 180 Fälle von ausgeheilten Radikaloperationen (darunter auch zahlreiche ältere Fälle) untersucht und auch in Fällen, in denen keine Fistel vor der Operation bestand, verhältnismäßig viele gefunden, in denen 1—2 Jahre später Taubheit und Unerregbarkeit des Vestibularis sich nachweisen ließen.

Bárány: Es wäre angezeigt, mit Rücksicht auf solche Fälle möglichst wenig an der Labyrinthwand zu kratzen und möglichst konservative Operationen zu machen.

Leidler: Nach meiner Erfahrung kommt es wohl nicht darauf an, ob man an der Fistel kratzt oder nicht, selbstverständlich fällt es niemandem ein, an der Labyrinthwand zu kratzen. Andrerseits möchte ich mich dagegen wenden, in diesen Fällen eine konservative Radikaloperation zu machen, denn sogar die vollständigste Radikaloperation ist hie und da von Labyrintheiterung gefolgt. Die Prozentzahl dieser folgenden Erkrankungen würde sich erheblich vergrößern, wenn prinzipiell konservativ vorgegangen würde.

Benesi: Ich habe Gelegenheit gehabt, Fälle von Labyrinthfistel kürzere sowie längere Zeit nach der Operation zu untersuchen und gefunden, daß es in einer großen Anzahl derselben zu Ertaubung und Unerregbarkeit des statischen Labyrinths gekommen ist. Fälle mit Besserung des Hörvermögens kurze Zeit nach der Operation, wie Neumann sie gesehen hat, habe ich auch gesehen, doch stellte sich bei späterer Untersuchung derselben heraus, daß es gleichfalls zu Verschlechterung, unter Umständen zu Verlust des Hörvermögens und Unerregbarkeit des Labyrinths gekommen ist. In einem Falle hat sich auf der bis dahin guten, nicht operierten Seite eine Herabsetzung der Erregbarkeit sowohl im kochlearen als vestibularen Teil eingestellt. Man muß also annehmen, daß es sich nach der Ansicht Brauns und Alexanders um einen degenerativen nichteitrigen Prozeß im Labyrinth handelt.

Frey: Es scheint mir, daß man in dieser Frage genau differenzieren muß. Während wir ja in den unkomplizierten Fällen meistens eine stationäre Funktion sehen, sind es die Fälle von Paralabyrinthitis, bei denen später die Funktion erlischt. Es handelt sich also gewiß nur darum, wo die paralabyrinthären Veränderungen lokalisiert und wie sie ausgebreitet sind, und ich glaube, daß man auch späterhin das Verhalten der Funktionen begreifen wird, wenn man genau unterscheidet zwischen Paralabyrinthitis mit Labyrinthsymptomen und anderen Labyrintherscheinungen, wie sie im Verlaufe chronischer Eiterungen

Generated on 2019-10-24 13:41 GMT / http://hdl.handle.net/2027/uc1.b3252760
Public Domain in the United States, Google-digitized / http://www.hathitrust.org/access_use#pd-us-google
Digitized by Google
Original from UNIVERSITY OF CALIFORNIA

vorkommen können, ohne daß eine eigentliche Paralabyrinthitis besteht. Im übrigen aber habe ich beobachtet, daß bei Fällen von Paralabyrinthitis zwar das Gehör ganz oder fast ganz verloren ging, die Vestibularfunktion aber oft uneingeschränkt jahrelang erhalten blieb, ja sogar, sit venia verba, Hyperästhesie bestand, das heißt, die Pat. beklagten sich über Schwindel schon, wenn die kühle Luft auf der Straße auf ein nicht genügend geschütztes Ohr einwirkte.

Ruttin: Histologisch ist meines Wissens die Vestibulardegeneration noch nicht nachgewiesen, während dies bei der Taubheit durch seröse Labyrinthitis bereits geschehen ist, und wir werden für die erstere den histologischen Nachweis fordern müssen. Man darf nicht vergessen, daß sicherlich die Hälfte der Fälle mit Fistelsymptom eine sekundäre seröse Labyrinthitis bekommt, auch wenn man nicht an der Labyrinthwand kratzt. Ich habe derzeit einen Fall auf dem Zimmer liegen, den ich der Liebenswürdigkeit des Kollegen Frey verdanke, der auch bei der Operation anwesend war. Frey kann bestätigen, daß ich an der schön runden Fistel im horizontalen Bogengang nicht rührte; trotzdem hat die Pat. eine seröse Labyrinthitis bekommen.

Bondy: Ich erinnere an einen kürzlich vorgestellten Fall von ausgeheiltem Fistelsymptom, wo trotz der nach der Operation aufgetretenen serösen Labyrinthitis ein ausgezeichnetes Gehör vorhanden war. Ich möchte glauben, daß auch die Art der Wundversorgung, bei der jeder Druck auf die Fistel vermieden werden soll, von Bedeutung für den weiteren Verlauf ist. Ich pflege in derartigen Fällen stets die Plastiklappen durch Nähte zu fixieren, um die Tamponade unter Vermeidung jedes Druckes ausführen zu können. Was den Endausgang der Labyrinthfistel betrifft, so müssen wir bedenken, daß die durch dieselbe hervorgerufene Veränderung sehr verschieden sein könne und daß es von dem Grad derselben und der Art der Heilung in erster Linie abhängen dürfte, welchen Endausgang die Affektion nimmt.

Hofer (Schlußwort): Ich möchte nur nochmals betonen, daß in den beiden Fällen, die ich vorstellte, eine Labyrinthitis serosa nicht nachweisbar war, da in den genau geführten Krankengeschichten davon nichts erwähnt ist und es auch in der Zwischenzeit zwischen Operation und der jetzigen Untersuchung (zirka $2^1/_2$ Jahre) die beiden Pat. über keine nennenswerten Schwindelerscheinungen, die doch eine Labyrinthitis serosa unbedingt hervorrufen müßte, klagten. Wichtig ist ferner, daß diese beiden Fälle erst nach zirka $2^1/_2$ Jahren nach der Operation untersucht wurden, also nach einem längeren Zeitraum, innerhalb welchem die Ausschaltung schon eingetreten sein kann, wie in Fall 1; während bei einer früher stattfindenden Nachuntersuchung das Labyrinth noch vielleicht fast normal funktionierend vorgefunden werden kann. Bezüglich des in der Diskussion von verschiedenen Rednern erwähnten Spontannystagmus bei Fistelsymptom möchte ich erwähnen, daß bei den zahlreichen Fällen, die ich zu sehen und zu untersuchen Gelegenheit hatte, der Spontannystagmus ganz verschieden war: entweder nach der kranken oder nach der gesunden Seite oder nach beiden Seiten; er kann auch abwechseln und bald nach der kranken, bald nach der gesunden Seite gerichtet sein; aus der Art oder Richtung des Spontannystagmus kann man deshalb wohl nicht auf die Beschaffenheit oder den Sitz der Fistel schließen. Bezüglich der Erregbarkeit des Labyrinths auf verschiedene Reize hat die Erfahrung gezeigt, daß das Labyrinth bei Fistelsymptom kalorisch übererregbar, normal erregbar, untererregbar und auch unerregbar sein kann; ebenso kann die Drehreaktion nor-

Digitized by Google
Original from UNIVERSITY OF CALIFORNIA
Generated on 2019-10-24 13:41 GMT / http://hdl.handle.net/2027/uc1.b3252760
Public Domain in the United States, Google-digitized / http://www.hathitrust.org/access_use#pd-us-google

mal oder herabgesetzt sein; bezüglich der galvanischen Reaktion konnte ich schon in einer größeren Reihe von Labyrinthfisteln nachweisen, daß die fistelkranke Seite durch galvanische Ströme leichter erregbar ist als die gesunde Seite, besonders für die Kathode.

IV. E. Ruttin: **Gekreuzte Ausschaltung des rechten Cochlearis und linken Vestibularis?**

Die 20jährige Pat., die ich der Liebenswürdigkeit des Kollegen Pollitzer von der Klinik Ortner verdanke, gibt an, in der Kindheit auf dem rechten Ohr eine Eiterung gehabt zu haben, die vollständig ausheilte. Vor 3 Wochen erkrankte sie an Schwindel und Schwerhörigkeit, Ohrensausen hat angeblich schon früher bestanden, sie weiß jedoch nichts genaueres darüber, weil es nicht sehr belästigend war.

Bei der Untersuchung fand ich beide Trommelfelle normal. Rechts total taub für Sprache und Stimmgabeln, kalorisch gut erregbar, links Hörweite durchs ganze Zimmer. Stimmgabelbefund normal, kalorisch unerregbar. Geringer spontaner Nystagmus nach rechts. Nach Rechtsdrehung horizontaler Nystagmus nach links 6", dabei kein Danebenzeigen. Nach Linksdrehung horizontaler Nystagmus nach rechts 14", dabei entsprechend dem Nystagmus Danebenzeigen mit beiden oberen Extremitäten nach links.

Dieser Befund hat sich seither nicht geändert, der interne Befund ist bis auf hysterische Stigmata gänzlich negativ, Augenhintergrund normal, Wassermann negativ.

Es gibt zwei Möglichkeiten, diesen Fall aufzufassen. Entweder man nimmt an, daß die Pat. in der Kindheit auf der rechten Seite eine akute Eiterung mit seröser Labyrinthitis durchgemacht hat und daß die Taubheit eine Folge dieser Labyrinthitis war und die linkseitige Ausschaltung des Vestibularis auf eine andere Ursache zurückzuführen wäre, oder man nimmt eine rechtseitige Ausschaltung des Ramus cochlearis und linkseitige Ausschaltung des Ramus vestibularis infolge derselben allerdings unbekannten Ursache an. Beide Fälle wären selten. Der erste Fall einer isolierten Ausschaltung des Ramus vestibularis unbekannte Ursache und der zweite der gekreuzten Ausschaltung des Cochlearis und Vestibularis.

V. E. Ruttin: **Seröse Labyrinthitis bei akuter Otitis.**

Die vorgestellte 42jährige Pat. bekam 10 Tage vor der Aufnahme in die Klinik auf dem rechten Ohr Sausen und Schmerzen, 2 Tage vor der Aufnahme Ohrenfluß, am Tage vor der Aufnahme Schwindel, Erbrechen und Gleichgewichtsstörungen. Die Untersuchung zeigte rechts akute Otitis, schmerzhaften Proc. mast., spontanen rotatorischen Nystagmus zur gesunden Seite. Hörweite $1^1/_2$ *m* Konv.-Spr., kalorische Reaktion auslösbar. Es handelt sich also um eine seröse Labyrinthitis im Anschluß an eine akute Otitis. Interessant war nun, daß der Nystagmus am Aufnahmstage manchmal auch zur kranken Seite ging und daß Ruttin zweimal stundenlang anhaltende Anfälle von heftigstem Nystagmus zur gesunde Seite beobachtete. Innerhalb 3 Tagen klang der Nystagmus, der schon am zweiten Tage typisch stets zur gesunden Seite gerichtet war, gleichzeitig mit dem Schwindel im ganzen großen ab. Bemerkenswert sind die zwei Anfälle von heftigem Nystagmus zur gesunden Seite. Man könnte sich vielleicht davon eine Vorstellung machen, wenn man das histologische Präparat (Demonstration) betrachtet, das allerdings von einem labyrinthoperierten Falle nach Labyrintheiterung herrührt. In der restlichen Basalwindung bemerkt man nämlich zwei verschiedene Ablagerungen von fibrinösem Exsudat.

Generated on 2019-10-24 13:41 GMT / http://hdl.handle.net/2027/uc1.b3252760
Public Domain in the United States, Google-digitized / http://www.hathitrust.org/access_use#pd-us-google
Digitized by Google
Original from UNIVERSITY OF CALIFORNIA

das eine viel dichter als das andere. Man könnte nach Analogie der diphtheritischen Membranen vielleicht annehmen, daß solche Ergüsse zu verschiedenen Zeiten erfolgt seien.

Diskussion.

Alexander: Das eingestellte Präparat ist ein Fall von Labyrintheiterung mit Blutung. Für meine Person würde ich eine Analogisierung mit seröser Labyrinthitis nicht zugeben. Man muß an dem Satze festhalten: Die seröse Labyrinthitis beginnt unter dem Bilde einer diffusen Labyrinthitis, was nicht ausschließt, daß die labyrinthären Reizerscheinungen nicht kontinuierlich sind, sondern die Anfallsform beibehalten.

Bárány: Über die Ursache der Schwindelanfälle wissen wir überhaupt noch nichts, und es läßt sich daher nicht sagen, ob Ruttins Erklärung richtig ist oder nicht.

VI. E. Ruttin: **Labyrintheiterung beim Kaninchen.**

Ruttin demonstriert ein Kaninchen, das den Kopf zur linken Seite gedreht hält und Manegebewegungen nach links macht. Neumann hat hier Kaninchen vorgestellt, bei denen ebenfalls eine Labyrintheiterung bestand und die Augenstellung eine derartige war, daß das gleichseitige Auge nach vorn unten, das kontralaterale Auge nach hinten oben abgelenkt war. Interessaet ist an dem demonstrierten Kaninchen, daß gegenwärtig nur das linke Auge nach vorn unten abgelenkt ist, das rechte Auge dagegen normal steht. Dreht man das Tier mit geradem Kopfe nach links (der Untersucher sitzt mit dem Tier auf dem Schoß auf dem Drehstuhl, den Kopf des Tieres aufgerichtet, nach vorn gewandt), so bekommt es Nystagmus nach rechts, das heißt, auf dem linken Auge nach hinten, auf dem rechten Auge nach vorn. Dreht man das Tier nach rechts, so bekommt es auf dem rechten Auge Nystagmus nach hinten, auf dem linken Auge bleibt der Nystagmus aus. Ruttin glaubt zwar nicht, daß die Normalstellung des rechten Auges schon vom Anfang bestanden hat, sondern es wird wohl dieses Auge so wie bei Neumanns Tieren anfangs nach hinten gerichtet gewesen sein, allein durch die längere Krankheitsdauer hat sich diese Stellung wieder kompensiert. Vielleicht könnte man daraus schließen, daß bei den Tieren wegen der seitlichen Stellung der Augen das eine Labyrinth mit dem gleichseitigen Auge in viel engeren Konnexen steht als mit dem gegenseitigen. Die kalorische Reaktion konnte Ruttin auf dem gewöhnlichen Wege bei dem Tier weder rechts noch links erzielen.

Diskussion.

Leidler: Ich habe ziemlich viele Tiere mit dieser Kopfstellung nach Zerstörung der einen Seite und auch mit anderen Kopfstellungen gesehen und dabei ist mir etwas aufgefallen: Die Deviation nach der Zerstörung der einen Seite tritt im Moment der Verletzung auf und hält in manchen Fällen an, meistens aber verschwindet sie und das Tier bekommt schon nach einem Tage in dieser Kopfstellung eine normale Augenstellung. Stellt man aber den Kopf in die normale Lage, so bekommt das Tier eine entsprechende Deviation. (Leidler untersucht das demonstrierte Tier und zeigt auch an demselben die entsprechende Deviation bei normaler Stellung des Kopfes.) Was die kalorische Prüfung anbelangt, so möchte ich Folgendes bemerken: Ich habe oft am Kaninchen experimentiert und konnte anfangs die kalorische Reaktion nicht bekommen. Dann habe ich gefunden, daß man einen dünnen, aber sehr kräftigen

Digitized by Google
Original from UNIVERSITY OF CALIFORNIA
Generated on 2019-10-24 13:41 GMT / http://hdl.handle.net/2027/uc1.b3252760
Public Domain in the United States, Google-digitized / http://www.hathitrust.org/access_use#pd-us-google

Strahl einwirken lassen muß, um die Reaktion auszulösen, die bei Benutzung eines schwachen Strahles, auch wenn man ihn eine halbe Stunde lang einwirken läßt, nicht eintritt. Es kommt also nicht auf die Dauer der Ausspülung, sondern auf die Stärke des Strahles an.

H. Neumann: Das von Dr. Ruttin vorgestellte Kaninchen zeigt in ganz typischer Weise das von mir beschriebene Krankheitsbild. Die Deviation der Bulbi ist nur im Anfang zu konstatieren. Später gleichen sich diese Störungen immer mehr aus. Das von Ruttin vorgestellte Tier befindet sich bereits in jenem Stadium der Erkrankung, wo diese Deviation nicht zu konstatieren ist. Am längsten bewahrt das Tier die eigentümliche Stellung des Kopfes und das Herabhängen der Aurikel der kranken Seite. Sehr interessant ist, daß diese Krankheit den Kaninchenzüchtern unbekannt ist. So hat Herr Alfred Russo, der Präsident des Wiener Kaninchenzuchtvereines, mir mitgeteilt, daß er in seiner Monographie alle Krankheiten der Kaninchen beschrieben hat, daß ihm aber diese durch Erkrankung des Labyrinths hervorgerufenen Erscheinungen unbekannt sind. Ich selber habe sehr oft Gelegenheit, dieselben in den Laboratorien zu beobachten und führe das hauptsächlich auf folgenden Umstand zurück: Die Gelegenheit zur Infektion scheint dort eine sehr große zu sein, wo die Tiere nicht unter absoluten hygienischen Verhältnissen leben können. Ist ein Tier bereits infiziert, so kann die Krankheit sehr leicht auf die anderen übertragen werden, da der ganze Prozeß mit einer Rhinitis beginnt und das kranke Tier die Infektionskeime mit dem Nasenschleim ausstreut. Ein infiziertes Tier soll daher so rasch als möglich isoliert und der Käfig desinfiziert werden.

Ruttin: Die Ausführungen Leidlers ändern nichts daran, daß das Auge in dieser Kopfstellung in Normalstellung steht, wenn auch bei Aufrichtung des Kopfes eine geringe Aufwärtsbewegung des Auges erfolgt. Es muß ja denn doch eben für diese Stellung des Kopfes eine Kompensation des rechten Auges eingetreten sein, wenn man annimmt, daß das Auge, wie schon Neumann beobachtet und Leidler bestätigt hat, zu Beginn der Labyrinthzerstörung nach hinten oben deviiert ist. Die Bemerkung Leidlers über die Auslösung der kalorischen Reaktion mag zutreffend sein, ich habe nur gesagt, daß diese Reaktion beim Kaninchen auf die gewöhnliche Weise oft nicht auslösbar ist und dies auch schon seinerzeit in Hannover hervorgehoben. Es wurde ja sogar vorgeschlagen, zu diesem Zweck den Warzenfortsatz freizulegen und anzuspritzen.

VII. Ernst Urbantschitsch: **Linkseitiger Schläfelappenabsceß ohne Sprachstörungen mit Labyrinthfistel.**

Der 21jährige Pat. E. J. hatte vor 12 Jahren Morbillen, seither Otorrhöe; seit 6 Jahren besteht Schwindel, doch angeblich kein Kopfschmerz. Der otoskopische Befund ergab linkerseits im Mittelohr Polypen und Cholesteatom; kein Fistelsymptom; kalorische Reaktion normal.

Bei der am 3. V. 1912 vorgenommenen Radikaloperation wurde die Dura der mittleren Schädelgrube, die normal erschien, freigelegt. Sonst verlief die Operation und die Nachbehandlung bis zum 16. V. ganz typisch.

17. V. plötzlich starker Schwindel. Fistelsymptom positiv (bei Kompression ♀ l.). Der Schwindel trat vom 18. bis 31. V. anfallweise auf und machte sich besonders bei der Tamponade unangenehm geltend, da hierbei Pat. stets vom Stuhl zu stürzen drohte, so daß er während der Behandlung festgehalten werden mußte. Vom 1. VI. an war der Schwindel nur mehr geringgradig, die

Digitized by Google
Original from UNIVERSITY OF CALIFORNIA
Generated on 2019-10-24 13:41 GMT / http://hdl.handle.net/2027/uc1.b3252760
Public Domain in the United States, Google-digitized / http://www.hathitrust.org/access_use#pd-us-google

Wundheilung im allgemeinen normal; nur an der Labyrinthwand findet sich ein Granulationspolster.

Seit 15. VI. Kopfschmerzen in der Stirngegend, andauernd. Seit Ende Juni zeitweise Erbrechen.

11. VII. Neurologischer Befund völlig negativ („endokranielle Komplikation unwahrscheinlich").

15. VII. Kopfschmerzen (nicht lokalisiert). Pat. macht einen leidenden Eindruck, hat Doppelbilder. Schädel nirgends druck- oder klopfempfindlich, auch nicht die Bulbi. Trigeminuspunkte und Halswirbel nicht schmerzhaft, Nackenbewegung nicht eingeschränkt. Beim Gehen inkonstantes Abweichen nach rechts. Links Cornealreflex deutlich herabgesetzt, auch sonst Empfindlichkeit links weniger als rechts. Links Kernig. Sonst negativer Befund. Puls 64, Temperatur normal. Keinerlei Sprachstörung. Stauungspapille bilateral, rechts mehr als links. Parese des rechten Abducens und linken Obliquus inferior.

16. VII. Operation. Weitere Freilegung der mittleren Schädelgrube auf Zweikronenstückgröße. Die Dura erscheint pathologisch verändert und vorgedrängt. Incision der Dura. Bei der Incision des Schläfelappens gerade über dem Tegmen antri Entleerung eines großen Hirnabscesses (zirka 2 Eßlöffel voll dickrahmigen Eiters). Lockere Tamponade des Abscesses mit Jodoformdocht; kein Drain. Bakteriologischer Befund: Grampositive Kokken zu zweit und in kurzen Ketten.

17. VII. Kopfschmerzen geringer. Bei Entfernung des Tampons quillt aus dem Absceß zirka 1 Eßlöffel Eiter. Tamponade wie tagsvorher.

18. VII. Bedeutend besseres Wohlbefinden. Doppelbilder weniger.

19. bis 20. VII. Wohlbefinden anhaltend, Puls kräftiger, 80—90; Pat. muß zeitweise sitzen zwecks besserer Abflußbedingungen des Eiters aus dem Absceß. Verbandwechsel in gleicher Weise.

21. VII. Pat. geht zu Fuß in den Operationssaal zum Verbandwechsel.

Im August und September macht die Wundheilung stets Fortschritte. Pat. befindet sich ausgezeichnet, wie im gesunden Zustande, geht den ganzen Tag herum, hilft bei der Arbeit und verbleibt nur aus dem Grunde auf der Klinik, da er von auswärts ist und in seinem Wohnort ohne Behandlung bliebe. Wundhöhle bis auf eine kleine, granulierende Stelle an der Labyrinthwand ganz geheilt.

5. X. Keine Klopf- und sonstige Empfindlichkeit. Abgesehen von Nystagmus und angeblich etwas Schmerz in der Kniekehle bei passiver Erhebung des gestreckten linken Beines ganz negativer Befund. Pat. macht nicht den Eindruck einer cerebralen Erkrankung. Pupille links weiter als rechts, mittelweit, normal reagierend, wobei die Differenz verschwindet.

Augenhintergrund normal. Fistelsymptom nur mitunter auslösbar und dann nur geringgradig. Gehör (mit Lärmapparat): Flüsterstimme 10 *cm*.

Bei dem Pat. trat also genau 2 Wochen nach der Radikaloperation eine Peri- beziehungsweise Paralabyrinthitis auf, die aber bald wieder abklang; nach etwa 2 Monaten wurde erst der Verdacht auf eine intrakranielle Komplikation rege, trotzdem der neurologische Befund noch 4 Tage vor der zweiten Operation negativ ausfiel. Inwieweit zwischen den Erscheinungen am Labyrinth und dem Hirnabsceß Beziehungen bestehen, läßt sich natürlich nicht feststellen; doch läßt sich annehmen, daß, ebenso wie der Entzündungsprozeß partiell gegen das Labyrinth fortschritt, er auch den Absceß induzierte.

Generated on 2019-10-24 13:41 GMT / http://hdl.handle.net/2027/uc1.b3252760
Public Domain in the United States, Google-digitized / http://www.hathitrust.org/access_use#pd-us-google
Digitized by Google
Original from UNIVERSITY OF CALIFORNIA

Bemerkenswert ist der vollständige Mangel von Sprachstörungen trotz der linkseitigen Lage des Hirnabscesses. Daß auch linkseitige Schläfelappenabscesse symptomlos verlaufen können, zeigen unter anderem noch zwei diesbezüglich analoge, in dieser Gesellschaft vor 3 Jahren demonstrierte Patienten.

Auch die Stauungspapille scheint bei Schläfelappenabscessen zu den Seltenheiten zu gehören, da Ruttin unter 23 Fällen bloß dreimal eine solche feststellen konnte. Im vorliegenden Falle ist die Stauungspapille noch dazu auf der anderen Seite stärker ausgeprägt, ebenso wie die Abducensparese die andere Seite betraf. Wenn also überhaupt eine Stauungspapille vorliegt, so scheint doch nicht, wie vielfach angenommen wird, die ausgeprägtere Seite der letzteren für die Seite des Abscesses sicher zu sprechen.

Der völlige Rückgang der Stauungspapille dürfte prognostisch zu verwerten sein und für die gänzliche Ausheilung des Abscesses sprechen.

VIII. Ernst Urbantschitsch: **Rechtseitiger Schläfelappenabsceß mit Bogengangsfistel.**

Der 37jährige Chauffeur Richard K. leidet seit dem vierten Jahre an chronischer Mittelohreiterung mit häufigen Kopfschmerzen. Seit Ende September 1912 Schwindel, besonders bei Kopfbewegungen.

Die Untersuchung ergab Totaldestruktion des Trommelfells; Eiterung aus dem Antrum. $V = 4\,cm$, $v = 0$. Nystagmus bei Kopfbewegungen. Fistelsymptom positiv, kontralateral. Anfallsweise heftiger, spontaner Nystagmus.

4. X. 1912 Radikaloperation. Fistel im horizontalen Bogengang an atypischer Stelle (an der oberen Abdachung, mehr gegen die Paukenhöhle zu gelegen). Antrum mäßig groß, Wand hinten oben cariös bis zur Dura der mittleren Schädelgrube, die in fast Bohnengröße freigelegt wird und hier stark verändert erscheint.

5. X. Wohlbefinden, kein Schwindel, kein spontaner Nystagmus. 38·2.

6. X. Etwas Kopfschmerzen rechts. Nach reichlichem Wassertrinken Erbrechen. Kein Schwindel.

7. X. Kopfschmerzen, Erbrechen, keine Übelkeiten, Appetitlosigkeit. Angeblich Wohlbefinden, 38·5.

8. X. Keine subjektiven Beschwerden. Bewußtsein ungetrübt. Puls 72 bis 84. Lebhafte Dermographie. Kernig angedeutet, doch beiderseits nicht ausgesprochen pathologisch. Sehnenreflexe normal, auch die übrigen Reflexe im großen und ganzen normal. Keine Sensibilitätsstörungen. Pupillen sowie Gesichtsfeld normal. Nackendruckempfindlichkeit, Nackensteifigkeit besonders bei Bewegungen nach vorn. Rechter Bulbus druckempfindlich, linker nicht. Cornealreflex prompt; kein Nystagmus; Trigeminus und Hypoglossus normal; keine Ataxie, kein Romberg; Gehen mit geschlossenen Augen gut, mit offenen Neigung nach links zu fallen. Harnretention.

9. X. Etwas Kopfschmerzen, keine Übelkeiten, kein Erbrechen; Temp. 38·6°, P. 72.

10. X. Kopfschmerzen rechts, Temp. 36·2°, Puls 66, fast regulär. Verbandwechsel. Incision der Dura der mittleren Schädelgrube, Eingehen in den Schläfelappen mit dem breiten Hirnmesser. Entleerung von 2 Eßlöffel voll fötidem, mit Cerebrospinalflüssigkeit gemischtem Eiter. Jodoformdocht. Bakteriologischer Befund: Überaus reichliches Bakteriengemenge, darunter zahlreiche grampositive Kokken und gepaart.

11. X. Allgemeiner Eindruck nicht gut. Temp. 37·6°, Puls 67, fast regulär. Aus dem Absceß kommt jauchige, stark pulsierende, serös-citrige

Digitized by Google
Original from UNIVERSITY OF CALIFORNIA
Generated on 2019-10-24 13:41 GMT / http://hdl.handle.net/2027/uc1.b3252760
Public Domain in the United States, Google-digitized / http://www.hathitrust.org/access_use#pd-us-google

Flüssigkeit, nach deren Entfernung immer wieder neue nachströmt. Schließlich wird der Blick in den Absceß frei. Tamponade mit Jodoformdocht.

12. X. Starke Kopfschmerzen; Puls 57. Pat. läßt Harn unter sich. Eingang in den Absceß klaffend. Lumbalpunktat klar und steril.

13. X. Sehr schlechtes Befinden. Pat. ist unruhig, läßt unter sich, Puls 56—57, inäqual. Sehr starke Kopfschmerzen. Zuckungen im linken Fuß; der Oberkörper wird auf- und zurückgeworfen. Kernig geringgradig.

14. X. Pat. ist etwas frischer. Puls 48, äqual. Duraöffnung klaffend; Appetit zufriedenstellend.

15. bis 18. X. Besserung anhaltend, kein Erbrechen. Puls 58—64.

19. X. Der Absceß wird nicht mehr tamponiert. Pat. befindet sich wohl, raucht, ist aber im allgemeinen psychisch etwas verändert (gebraucht Schimpfworte gegen seine Frau etc.).

20. X. Nacken nicht empfindlich, desgleichen rechter Bulbus. Keine Andeutung von Kernig. Beim Gehen mit offenen Augen Neigung, nach links zu fallen. Beim Blick nach oben und links, am häufigsten nach rechts inkonstante nyktatische Zuckungen.

21. X. Kein freier Eiter. Wundhöhle in guter Heilung. Duraöffnung sich verschließend. Appetit, Schlaf, Wohlbefinden gut. Puls 84, inäqual.

22. bis 26. X. Subjektives Wohlbefinden. Pat. ist auf und geht herum. Puls 76—100. Verbandwechsel jeden zweiten Tag. Niemals freier Eiter. Dura geschlossen, reaktionslos.

28. X. Fundus normal.

IX. O. Beck: **Über tuberkulöse Sequestrierung der Pyramide.**

Der 3jährige J. K. leidet nach Angabe seines Vaters seit frühester Kindheit im Anschluß an Masern an linkseitigem Ohrenfluß. Er wurde in Galizien bereits zweimal operiert. Zwischen der ersten und zweiten Operation wurde das Gesicht schief. Da das Kind seit einigen Tagen hoch fiebert und somnolent ist, brachte es der Vater auf die Klinik.

Rechtes Ohr: normal.

Linkes Ohr: Totale Destruktion des Trommelfells. Sehr reichliche, fötide Sekretion. Destruktion der lateralen Attikwand. Warzenfortsatz druckempfindlich. Retroauriculär in der Narbe eine Fistel, aus der fötider Eiter sezerniert wird. Die in die Fistel eingeführte Sonde stößt auf rauhen Knochen.

Pat. ist benommen, Temp. 38·7, Andeutung von Kernig beiderseits, Schmerz bei Bewegungen des Kopfes. Links totale Taubheit, kein spontaner Nystagmus; kein Fistelsymptom, kalorische Unerregbarkeit.

Operation (Dr. Beck): Schnitt in der alten Narbe. Nach Abschiebung des Periosts wird eine hellergroße, von verfärbten, cariösen Rändern begrenzte, mit matschen Granulationen erfüllte Fistel sichtbar, nach deren Ummeißelung ein beweglicher Sequester sondiert wird. Die bei der früheren Operation nur teilweise entfernte hintere Gehörgangswand wird abgemeißelt und die Totalaufmeißelung ausgeführt. Nach vorsichtiger Abpräparierung von der Umgebung teils mit Meißel, teils mit dem Raspatorium wird ein großer Sequester der Pyramide entfernt. Mäßige Blutung. Die Dura der mittleren und hinteren Schädelgrube liegt in großem Umfange frei, ist verfärbt und mit Granulationen bedeckt, ebenso der auf zirka 2 *cm* freigelegte Sinus. Plastik nach Panse, Wundversorgung.

Beschreibung des Sequesters: Man sieht den erweiterten Meatus auditorius internus mit den Eintrittsstellen für Facialis und Acusticus; obere Py-

Digitized by Google
Original from UNIVERSITY OF CALIFORNIA
Generated on 2019-10-24 13:41 GMT / http://hdl.handle.net/2027/uc1.b3252760
Public Domain in the United States, Google-digitized / http://www.hathitrust.org/access_use#pd-us-google

ramidenkante bis zur Spitze der Pyramide; die Lumina der Bogengänge und fast die ganze der mittleren Schädelgrube zugekehrte Fläche.

Verlauf fieberlos, jedoch starke Sekretion. Interessant ist, daß nach einer 10 Minuten dauernden Röntgenbestrahlung mit 3 Einheiten nach 2 Tagen die Eiterung fast ganz sistierte und die retroauriculäre Wunde sich bis auf eine kleine Fistel schloß. Im Eiter wurden Tuberkelbacillen nachgewiesen.

Der Fall wird noch ausführlich publiziert werden.

Diskussion.

Alt: Ich habe vor einigen Jahren so einen Sequester entfernt, der das ganze knöcherne Labyrinth enthielt, und habe, nachdem die Radikaloperationswunde trocken war, eine Facialis-Hypoglossusanastomose angelegt und ein befriedigendes Resultat erzielt. Nachdem diese Paralyse hier eine dauernde ist, wäre es wünschenswert, auch eine Anastomose zu versuchen, bevor der Facialis atrophisch ist.

Neumann: Ich schließe mich vollkommen der Ansicht Prof. Alts an, der im gegebenen Falle die Facialispfropfung vorschlägt. Es wäre nur wünschenswert, daß jene Herren, die derartige Pfropfungen ausgeführt haben, die Pat. gelegentlich auch vorstellen, damit wir das Resultat dieser Pfropfung richtig einschätzen können, was aus bloßer Mitteilung der Krankengeschichte nicht gut möglich ist.

Alt: Ich habe zwei derartige Fälle in sehr gebessertem Zustande in der Gesellschaft der Ärzte demonstriert, den einen Fall hier, kurze Zeit nach der Operation. Sie wurden von Neurologen untersucht, es war ein schöner kosmetischer Erfolg mit wiedererlangter Funktion der Facialismuskulatur. Allerdings ist ein wesentlicher Erfolg nicht früher als nach 1—1½ Jahren zu konstatieren.

X. O. Beck: **Otitis media suppur. acuta sinistra, Schläfelappenabsceß; Operation; Heilung.**

H. M., 81 Jahre alt, wurde am 25. IX. auf die Ohrenklinik aufgenommen. Vor 3 Wochen setzte unter starken Schmerzen links Ohrenfluß ein. Seit zehn Tagen bestehen sehr starke Kopfschmerzen, besonders links. Kein Schwindel, kein Erbrechen. Vor 3 Tagen Schüttelfrost.

Befund: Rechtes Ohr normal. Links: Reichliche Sekretion, Trommelfell gerötet, vorgewölbt, keine Details sichtbar. Senkung der hinteren Gehörgangswand. Der Warzenfortsatz besonders bei Druck auf die Antrumgegend schmerzhaft. Konv.-Spr. 7 *m*, Fl.-Spr. 2 *m*. Weber → l., Rinne —, Kopfknochenleitung verlängert. Kein spontaner Nystagmus, kein Schwindel, kein Fistelsymptom. Kalorische Reaktion prompt und typisch auslösbar.

Operation 27. IX. (Dr. Beck) in ruhiger Chloroform-Äthernarkose. Hautschnitt entlang des Ansatzes der Ohrmuschel. Abschiebung des Periosts. Im Warzenfortsatz eine große, mit freiem, unter Druck stehendem Eiter erfüllte Höhle. Die Zellen nach allen Richtungen stark erweicht, mit Granulationen erfüllt. Ausführung einer breiten Antrotomie. Auskratzung einer sich in die Wurzel des Jochfortsatzes erstreckenden Fistel. Gegen das Tegmen reichen die kranken Zellen hoch hinauf, doch wird die Dura nirgends freigelegt. Ein Teil der hinteren knöchernen Gehörgangswand wird, weil mit kranken Zellen durchsetzt, mit der Knochenzange abgetragen. Um nach rückwärts die Knochenerkrankung gut beherrschen zu können, wird ein auf den früheren Hautschnitt vertikaler von zirka 3 *cm* Länge geführt. Großer perisinuöser Absceß. Sinus

Digitized by Google
Original from UNIVERSITY OF CALIFORNIA
Generated on 2019-10-24 13:41 GMT / http://hdl.handle.net/2027/uc1.b3252760
Public Domain in the United States, Google-digitized / http://www.hathitrust.org/access_use#pd-us-google

auf 3 *cm* freigelegt, verfärbt und mit Granulationen bedeckt. An der Spitze des Warzenfortsatzes eine fast haselnußgroße, mit Eiter erfüllte Terminalzelle. Gründliche Curettage der Knochenhöhle mit dem scharfen Löffel. Überall gesunder Knochen erreicht. Wundschluß mit breiter Drainage. Bakteriologischer Befund (Dr. Schopper): Grampositive Kokken zu zweit und in Ketten.

30. IX. Wegen heftiger Kopfschmerzen Verbandwechsel. Eiterung gering, Wunde ohne Besonderheit. Kein Fieber.

1. X. Status idem, geringer spontaner Nystagmus bei Blick nach rechts und links.

2. X. Pat. leicht apathisch. Nystagmus wie gestern. Temp. 37·6, Puls 60.

Nervenbefund (Dr. Schüller): Sensorium frei, Sprachverständnis erschwert, sprachlicher Ausdruck gut. Linke Pupille reagiert nicht, rechte in Spuren (Lues?); rechter Mundfacialis paretisch, rechter Bauchdeckenreflex fehlt, links lebhaft; Kremasterreflex r. < l.; keine Klopfempfindlichkeit des Schädels. Augenbefund negativ.

3. X. Es besteht heute sensorische Aphasie; Augenbefund (Dr. Neurath): Beginnende Stauungspapille beiderseits.

Operation (Dr. Beck) 3. X. in Chloroform-Äthernarkose. Inspektion der alten Wundhöhle. Um die Dura der mittleren Schädelgrube in breitem Umfang übersehen zu können, wird die Radikaloperation ausgeführt. Abtragung des Tegmen in breitem Umfange. Besonders im vorderen Anteil ist das Tegmen erweicht. Beim Abheben eines Knochensplitters von der Dura erscheinen einige Tropfen Eiter. Die Dura besonders an einer Stelle stark verfärbt. Spaltung der Dura 1 *cm* breit. Incision des Gehirns. Es entleeren sich zirka 3 Eßlöffel dicken, rahmigen, nicht fötiden Eiters. Beim Eingehen mit der gekrümmten Kornzange nach vorn und nach rückwärts fließt Eiter ab. Der in die Absceßhöhle bis zum Ende der zweiten Phalange eingeführte kleine Finger tastet nach allen Richtungen weiches Hirn, keine Kapsel. Plastik. Einführung eines Gummidrains ins Gehirn; Wundversorgung. Bakteriologischer Befund des Absceßeiters (Dr. Schopper): Teilweise lanzettförmige grampositive Kokken zu zweit und in kurzen Ketten mit Kapsel.

5 Uhr nachmittags Temp. 37, Puls 72, Kopfschmerz gering.

4. X. Beim Eingehen mit der gekrümmten Kornzange entleeren sich 3 Eßlöffel Eiter. Einführung eines Jodoformdochtes in die Absceßhöhle.

5. X., 6. X. idem.

7. X. Aphasie geht deutlich zurück. Beim Eingehen mit der Kornzange entleert sich wenig Eiter. Kein Nystagmus.

16. X. Täglich Verbandwechsel mit Drainage der Absceßhöhle, aus der sich seit gestern kein Eiter mehr entleert. Aphasie geschwunden. Subjektives Befinden gut.

Ich glaube, den Pat. als geheilt vorstellen zu können. Es ist wohl bemerkenswert, daß sich bei einem sonst gesunden Menschen 3 Wochen nach Beginn einer akuten Otitis ein derart großer Schläfelappenabsceß bildete.

XI. O. Beck: **Schläfelappenabsceß 12 Tage nach Beginn einer akuten Otitis.**

Der Pat., über den ich mir zu referieren erlaube, wurde wegen eines Empyems der Kieferhöhle nach Mikulicz-Krause operiert. 4 Tage später (25. VII.) setzte am linken Ohr eine akute Otitis unter hohem Fieber ein. Kein Schüttelfrost. Es bestand reichliche Eiterung, starke Rötung des Trommelfells. Gehör auf $^1/_2$ *m* Konv.-Spr. reduziert. Kalorische Reaktion prompt auslösbar.

Digitized by Google
Original from UNIVERSITY OF CALIFORNIA
Generated on 2019-10-24 13:41 GMT / http://hdl.handle.net/2027/uc1.b3252760
Public Domain in the United States, Google-digitized / http://www.hathitrust.org/access_use#pd-us-google

Warzenfortsatz mäßig druckempfindlich; sehr starke Kopfschmerzen, Benommenheit. Temp. 39°.

Operation 29. VII. (Dr. Rauch): Typischer Hautschnitt. Nach den ersten Meißelschlägen quillt Eiter aus dem Proc. mast. hervor. Zerstörung desselben bis zur Spitze. Breite Eröffnung des Antrum, aus dem ziemlich viel rahmiger Eiter abfließt. Die erkrankten Zellen reichen bis zur knöchernen Sinuswand und nach oben bis hoch zum Tegmen. Weder Dura noch Sinus freigelegt. Wundversorgung. Verband.

3. VIII. Erster Verbandwechsel. Aus der Wunde wenig Sekretion. Gehörgang fast trocken. Klammern entfernt, unterer Wundwinkel offen gelassen.

Seit der Operation bis zum 5. VIII. langsame Entfieberung.

5. VIII. Pat. wird im Laufe des Nachmittags unter Anstieg der Temperatur auf 39° benommen, bricht und verweigert die Aufnahme von Medikamenten und Nahrung. Abends Verbandwechsel.

6. VIII. Die Nacht wurde unruhig zugebracht, öfters Erbrechen. Morgentemperatur 39·9, Puls 72. Klopfempfindlichkeit des Schädels, besonders links. Augenmuskeln frei, Pupillen reagieren auf Licht und Akkommodation. Nackensteife. Dermographie. Kernig beiderseits angedeutet. BDR. r. < l., Cremasterreflex r. < l., PSR. r. > l., Ach.-SR. r. > l. Kein Babinski. Cheyne-Stokessches Atmen. Fundi beiderseits normal. Diagnose: Meningitis und Schläfelappenabsceß.

Da Pat. Cheyne-Stokessches Atmen zeigt, aus dem Munde ein Acetongeruch besteht, wird eine Harnuntersuchung (Ass. Dr. Lilatschek) vorgenommen: Sacchar. stark positiv, Aceton gering.

Operation 6. VIII. (Dr. Beck): Die Zellen in der Operationshöhle sind nach allen Richtungen, besonders gegen das Tegmen stark erweicht. Zur Inspektion der Dura in breitem Umfange Ausführung der Radikaloperation. Freilegung der Dura der mittleren Schädelgrube auf Fünfkronenstückgröße. Dura milchig getrübt, doch nirgends derart verändert, daß eine Indikation zur Incision des Hirnes bestünde. Freilegung des Sinus auf 1 *cm*, seine Wand normal. Plastik, Wundversorgung. Wegen Verdacht auf Hirnabsceß wird von einer Lumbalpunktion inzwischen Abstand genommen.

7. VIII., 5 Uhr nachmittags. Bei der Nachmittagsvisite bestehen Symptome von Aphasie, die bei dem hohen Fieber des Pat. (39·9) nur bedingt diagnostiziert wird. Augenbefund (Dr. Neurath): Links beginnende Stauungspapille. Puls 64. Es wird daher der Schläfelappen in 3 Richtungen inzidiert. Kein Eiter.

8. VIII. Verbandwechsel. Es wird mit der Kornzange in die Incisionsstelle eingegangen, die Branchen geöffnet, wobei 1 cm^3 Eiter aus dem Schläfelappen abfließt.

9. VIII. Exitus.

Obduktion 10. VIII. (Dr. Schopper): Ausgedehnter Absceß im linken Schläfelappen, von einer eitrigen Otitis und Mastoiditis ausgehend, mit sekundärem Durchbruch in die vor 2 Tagen gemachte Incision des Schläfelappens und in den linken Seitenventrikel. Akute eitrige Meningitis der Basis und Konvexität; konfluierende Lobulärpneumonie im linken Unterlappen; akutes Lungen- und Glottisödem. Tonsillarabsceß links. Parenchymatöse Degeneration des Myokards, geringe Atheromatose der Aorta. Im Pankreas, besonders im Körper und Schweif, zahlreiche, eben sichtbare, weißgelbliche Stippchen.

Generated on 2019-10-24 13:41 GMT / http://hdl.handle.net/2027/uc1.b3252760
Public Domain in the United States, Google-digitized / http://www.hathitrust.org/access_use#pd-us-google
Digitized by Google
Original from UNIVERSITY OF CALIFORNIA

Die Ausscheidung von großen Mengen Zucker und auch von Aceton, der Atemtypus, der Acetongeruch legten den Gedanken an ein diabetisches Coma nahe. Mit der Annahme eines Diabetes wäre auch die rasche Progredienz der Knochenzerstörung und der foudroyante Verlauf der Otitis gut in Einklang zu bringen gewesen. Das hohe Fieber, der Kernig, die Differenz der cerebralen und spinalen Reflexe schienen mir die Operation zu indizieren, und der Operations- respektive Obduktionsbefund bestätigten die Richtigkeit der Indikation. Man müßte aber auch daran denken, daß es sich um eine durch die Hirnerkrankung bedingte Glykosurie handeln könnte. Durch die Untersuchungen Hirschls — das Hirschlsche Material umfaßt allerdings nicht Abscesse, sondern Tumoren — disponieren die rechtseitigen Erkrankungen vor allem zur Glykosurie. Ich wollte dies nur nebenbei erwähnen, da ich jetzt diesbezügliche Untersuchungen anstelle, über die ich mir zur gegebenen Zeit genau zu berichten erlauben werde.

Diskussion.

Frey erwähnt, daß Grunert vermutet hat, daß in solchen Fällen toxische Glykosurie vorliege. Frey hat selbst in einem Falle von Kleinhirnabsceß Glykosurie gefunden. Die damals in der Literatur vorliegenden Fälle zeigten, daß stets auch Veränderungen in der hinteren Schädelgrube vorhanden waren. Es wäre interessant, ob bei diesen Fällen keinerlei Symptome einer Ausbreitung meningealen Charakters zu finden gewesen wären.

Beck: Es ist schon lange bekannt, daß bei verschiedenen Erkrankungen des zentralen Nervensystems Zuckerausscheidung statthat. Das ist aber nicht der springende Punkt meiner Ausführungen. Mir kommt es darauf an, daß speziell Erkrankungen der rechten mittleren Schädelgrube eine Prädisposition für die Zuckerausscheidung bilden. Hirschl hat darauf hingewiesen, daß Tumoren der rechten mittleren Schädelgrube mit Zuckerausscheidung einhergehen und Pötzl hat mir erklärt, daß er in seinen Kursen Stauungspapille, kontralaterale Krämpfe und Glykosurie als Symptome rechtseitiger Tumoren der mittleren Schädelgrube anführt. Ich verfüge bisher nur über ein kleines Material. Außer dem oben erwähnten Fall habe ich dann noch bei einem Pat. mit rechtseitigem Schläfelappenabsceß Glykosurie mehrmals nachweisen können, und außerdem in einem Falle von vorzugsweise an der rechten mittleren Schädelgrube lokalisierter Meningitis. Bei 2 Pat. mit linkseitigem Schläfelappenabsceß bestand keine Glykosurie. Ich kann dieses Verhalten noch nicht als typisch oder konstant anführen, sondern habe nur meine bisherigen Beobachtungen referiert. Mit der weiteren Untersuchung in dieser Frage bin ich eben beschäftigt. Nebenbei erwähnt, hat bei demjenigen Pat., bei dem schon 13 Tage nach Beginn der akuten Otitis der Schläfelappenabsceß mit Glykosurie sich entwickelt hatte, die histologische Untersuchung des Pankreas einen akuten Hydrops ergeben. Ob dies ein zufälliger Befund ist oder sich regelmäßig findet, weiß ich nicht.

XII. Bondy referiert über einen Fall von eitriger **Meningitis mit atypischem Verlauf.**

Der 24jährige Pat., der seit über 10 Jahren an Ohrenfluß litt, wurde abends wegen äußerst heftiger Kopfschmerzen an die Klinik gebracht. Beginn der Kopfschmerzen vor 8 Tagen, vor 3 Tagen mehrmals heftig erbrochen. Temperatur (ärztlich kontrolliert) die ganze Zeit über normal.

Status praesens: Pat. infolge seiner Kopfschmerzen äußerst unruhig, jedoch vollständig klar. Leichte Pupillendifferenz, Patellarreflexe lebhaft, Fuß-

Digitized by Google
Original from UNIVERSITY OF CALIFORNIA
Generated on 2019-10-24 13:41 GMT / http://hdl.handle.net/2027/uc1.b3252760
Public Domain in the United States, Google-digitized / http://www.hathitrust.org/access_use#pd-us-google

klonus. Kein Kernig, kein Babinski, keine Nackensteifigkeit. Temp. 36·0, Puls leicht arhythmisch, 60. Im linken Ohr reichlich fötider Eiter und Granulationen. Totale Taubheit und kalorische Unerregbarkeit links. Die Diagnose schwankte zwischen Meningitis und Kleinhirnabsceß. Es wurde sofort die Radikal- und Labyrinthoperation vorgenommen und die Dura beider Schädelgruben inzidiert. Die Exploration des Kleinhirns ergab keinen Eiter. Die anschließend ausgeführte Lumbalpunktion ergab klaren, unter etwas gesteigertem Druck stehenden Liquor, der sich bei der bakteriologischen Untersuchung (Prof. Bartel) als steril erwies. Fast unmittelbar nach der Operation starker Temperaturanstieg, Exitus nach 10 Stunden.

Die Obduktion ergab eine ausgebreitete eitrige Leptomeningitis mit reichlich eitrigem Exsudat an Basis und Konvexität des Groß- und Kleinhirns mit besonderer Beteiligung des letzteren und der linken Großhirnhemisphäre.

Diskussion.

Leidler: Ich erinnere mich an einen Fall einer mehrere Tage alten eitrigen Meningitis, die absolut kein Fieber zeigte. Pat. kam ambulant auf die Abteilung. Es bestand bei ihm ein schwerer Diabetes, und damit mag vielleicht der Mangel an Fieber zusammenhängen.

H. Löwy (Karlsbad) berichtet über einen Fall rapid verlaufender eitriger Meningitis bei einer akuten, rezidivierenden Otitis media eines Diabetikers in den fünfziger Jahren; Tod binnen 2 Tagen unter hohem Fieber, nachdem vorher ein Verdacht auf Warzenfortsatzaffektion dem sorgfältig beobachtenden Otologen nicht in Erscheinung getreten war. Die Obduktion ergab freien Sinus, das Gehirn in Eiter schwimmend, welcher das Gehirn auch an der Konvexität umgab, so daß eine längere Dauer des Prozesses sicher anzunehmen ist. Der Knochen des Petrosum allenthalben eitrig infiltriert. Auffallend erschienen graue, glasige Knötchen der Tela chorioidea. Dieselben wurden mikroskopisch untersucht und ergaben neben zahlreichen Psamomkörnern größere Fettgewebsträubchen, über deren Vorkommen an dieser Stelle Aufklärung erwünscht wird.

H. Neumann: Eine Meningitis von apoplexieähnlichem Verlaufe gehört nicht zu den Raritäten. Ich glaube, jeder von uns hat Gelegenheit gehabt, einen derartigen Fall zu sehen. Ich selbst erinnere mich an mehrere derartige Fälle, die aber hauptsächlich anschließend an akute Otitiden aufgetreten sind. Es ist nicht schwer, den fieberlosen Verlauf einer Meningitis zu erklären, wenn wir bedenken, daß das Fieber nicht absolut pathognomonisch für die Meningitis ist. Wenn wir die moderne Auffassung von Hirnschwellungen in Betracht ziehen, so können wir den fieberlosen Verlauf einer Meningitis damit erklären, daß die infolge der Meningitis stattgefundene Vermehrung der Milchsäure in der Cerebrospinalflüssigkeit zu einer Quellung der Pacchionischen Granulationen und hiermit zu einer Stauung der Cerebrospinalflüssigkeit führt. Da die derart gestaute Cerebrospinalflüssigkeit infolge der Quellung der Pacchionischen Granulationen nicht gut in den venösen Kreislauf abfließen kann, so fällt auch die allgemeine Reaktion, die zur Temperatursteigerung führt, weg. Viel plausibler und sicherlich nicht so hypothetisch scheint mir die Anaphylaxie als Ursache des fieberlosen Verlaufes bei manchen Meningitiden zu sein. Jedem Chirurgen sind fieberlos verlaufende, phlegmonöse Entzündungen bekannt, die gerade deshalb auch als prognostisch sehr ungünstig bezeichnet werden und als Ursache des fieberlosen Verlaufes wird der anaphylaktische Zustand des Pat. betrachtet.

Generated on 2019-10-24 13:41 GMT / http://hdl.handle.net/2027/uc1.b3252760
Public Domain in the United States, Google-digitized / http://www.hathitrust.org/access_use#pd-us-google
Digitized by Google
Original from UNIVERSITY OF CALIFORNIA

Frey: Fälle von bis vor dem Exitus symptomlos verlaufenden Meningitiden bei Diabetikern sind ja etwas, was wir alle genug gesehen haben, und wir tragen ja das auch unsern Hörern regelmäßig vor.

Alexander: Wir haben vor ganz kurzer Zeit einen Fall beobachtet, wo wenige Tage vor dem Exitus das Lumbalpunktat klar war. Die Ursache war wahrscheinlich in Verklebungen oder Verwachsungen gelegen. Legt das nicht den Gedanken nahe, daß hier schon eine Meningitis vorhanden war und ausheilte und daß ein Rezidiv den Tod herbeiführte? Möglich wäre, daß auch die Befunde von Fettgewebe in der Tela chorioidea darauf zurückzuführen sind, daß meningitische Veränderungen da waren und durch Fettgewebe substituiert wurden.

Bondy: Es snd wenige solche Fälle bekannt, aber ich glaube immerhin, daß ein derartiger Fall mit dauernd normaler Temperatur zu den allergrößten Seltenheiten gehört. Den Befund eines normalen Liquors habe ich mir in gleicher Weise erklärt wie Alexander.

Französischer Kongreß für Oto-Rhino-Laryngologie.

(Jahressitzung der französischen Gesellschaft für Oto-Rhino-Laryngologie.)

Paris, 13., 14., 15. Mai 1912.

(Fortsetzung und Schluß.)

Sitzung vom 14. Mai morgens.

Vacher und Denis: **Unsere Technik der intranasalen Eröffnung der Nebenhöhlen.**

Über die endonasale Eröffnung der Kieferhöhle hat Vacher schon so viel veröffentlicht, daß er auf diesen Punkt nicht mehr eingehen will. Die große Mehrzahl der Rhinologen eröffnet die Kieferhöhle jetzt endonasal. Etwas ausführlicher beschreibt Vacher die Methode der endonasalen Eröffnung des Stirnhöhlenbodens. Sobald man die Stirnhöhle von der Nase aus sondieren kann, kann man sie auch endonasal eröffnen. Anatomische Kenntnisse muß jeder haben, doch ist es angezeigt, während der Operation sich von einem Gehilfen, unbemerkt vom Patienten, einen skelettierten Schädel halten zu lassen, um sich über die jeweilige Lage orientieren zu können. Vacher benutzt diese Vorsicht jedesmal, sobald er Nebenhöhlen eröffnet. Vacher zeigt eigene Sonden, mit denen er in die Stirnhöhle eindringt, wobei er die kleinen Infundibularzellen zerdrückt (sonde-rape). Zum Schlusse macht Vacher auf die Notwendigkeit aufmerksam, eine spezielle Methode der Nasennebenhöhlenerkrankungen zu pflegen, da die Chirurgen heute immer mehr und mehr in unser spezielles Gebiet eindringen und wir, wenn wir nicht spezialistisch heilen können, neben den Chirurgen bald wieder keine Existenzberechtigung mehr haben würden. Für die Patienten bedeutet eine endonasale Heilung einer Sinusitis gewiß einen großen Vorteil, da sie sie vor der entstellenden Narbe schützt. Frauen namentlich werden dem Rhinochirurgen dankbar sein.

Diskussion.

Claoué möchte ein für allemal festgestellt wissen, daß, wenn man von der Operation nach Claoué spricht, es sich immer um die Eröffnung der

Digitized by Google
Original from UNIVERSITY OF CALIFORNIA
Generated on 2019-10-24 13:41 GMT / http://hdl.handle.net/2027/uc1.b3252760
Public Domain in the United States, Google-digitized / http://www.hathitrust.org/access_use#pd-us-google

Kieferhöhle von der Nase aus handelt, aber ohne Auskratzung der Schleimhaut. Hierauf als der erste hingewiesen zu haben, beansprucht Claoué allein das Verdienst.

Luc (Berichterstatter): **Über die Anwendung der lokalen Anästhesie in der Oto-Rhino-Laryngologie.**

Dieser äußerst ausführliche und höchst persönliche Bericht gipfelt in dem Satze, daß es kaum eine Operation in unserer Spezialität gibt, die nicht unter lokaler Anästhesie gemacht werden kann, wenn man von den schweren Komplikationen der Ohreiterungen und der ausgedehnten Tumoren des Pharynx absieht. Es wird die perisinuöse Anästhesie im allgemeinen weniger von Luc berücksichtigt als wie die submuköse und namentlich die Leitungsanästhesie. Wenn auch in letzter Zeit sich eine Tendenz bemerkbar macht, mit der Leitungsanästhesie allein auszukommen, rät Luc, immer so weit als möglich die 3 Formen der lokalen Anästhesie zu kombinieren. Was die anästhesierenden Mittel anlangt, so verwendet Luc für die perimuköse Anästhesie eine Lösung von 2 *g* Cocain auf je 5 *g* Wasser und die 1‰ige Lösung von Adrenalin. Er scheint keine Scheu zu haben, diese Lösung auch auf größere Schleimhautstrecken in Form von Bauschen aufzutragen. Vom Alypin hat er keine persönlichen Erfahrungen und scheint auch keine haben zu wollen, seitdem Piquand behauptet hat, daß es reizende Wirkung auf die Gewebe hätte und an Giftigkeit dem Cocain nicht nachstehe. Hingegen hat Luc das Cocain ein für allemal zugunsten des Novocains bei der submukösen und Leitungsanästhesie aufgegeben. Er verwendet eine 1%ige Lösung, der er im Momente der Anwendung 25 Tropfen auf 100 *g* Lösung hinzufügt.

Luc beschreibt hierauf der Reihe nach die Art und Weise der Anästhesie bei den einzelnen gebräuchlichen Operationen. Heben wir beispielsweise hervor, daß er zur Abtragung der hinteren Muschelenden sich mit Einspritzung einiger Tropfen der reinen Novocainlösung begnügt, was entschieden die Operation erleichtert. Zur Abtragung der mittleren Muschel gedenkt Luc in Zukunft mit der submukösen Injektion bessere Resultate zu bekommen als wie mit der allgemein üblichen perimukösen Methode. Das Hauptinteresse natürlich erfordert die Operation nach Caldwell-Luc und nach Killian. Beide werden jetzt mehr und mehr in lokaler Anästhesie gemacht, namentlich der Caldwell-Luc. Für diese letztere Operation wird jetzt die Leitungsanästhesie auf das höchste gelobt. Von den 3 Methoden, an den Stamm des Oberkiefernerven heranzukommen, empfiehlt Luc auf das wärmste die Methode von Munch, die erstrebt, den Nerven in der Fossa pterygomaxillaris durch Eingehen unter den Jochbogen zu erreichen. Was die Eröffnung der Stirnhöhle unter lokaler Anästhesie anlangt, so kommt alles darauf an, die Infundibulargegend von der Nase aus und den Boden der Stirnhöhle durch Einstiche bis an das Periost der Orbita aus unempfindlich zu machen.

Was die Operationen des Kehlkopfes und der Trachea anlangt, so wird schon seit langer Zeit nur noch unter lokaler Anästhesie operiert, und zwar ebenso die Tracheotomie wie die Laryngektomie. Weniger verbreitet scheint die Lokalanästhesie in der Otochirurgie zu sein. Die Eröffnung der Furunkeln und die Ossimeektomie werden recht häufig unter Novocainanästhesie gemacht, aber zur Eröffnung der Mittelohrräume haben sich bisher sehr wenige Chirurgen entschlossen. Luc hat es wiederholt und mit bestem Erfolge versucht, namentlich in Fällen von Diabetes, bei denen die allgemeine Anästhesie, namentlich das Chloroform, eine Lebensgefahr bedeutet. Die genauere Technik

Digitized by Google
Original from UNIVERSITY OF CALIFORNIA
Generated on 2019-10-24 13:41 GMT / http://hdl.handle.net/2027/uc1.b3252760
Public Domain in the United States, Google-digitized / http://www.hathitrust.org/access_use#pd-us-google

ist bekannt. Eine Leitungsanästhesie wie bei den Nasenoperationen kann man nicht erstreben und kommt es hauptsächlich auf eine gute Anästhesie des abzuschabenden Periosts an.

Weiter macht Luc aufmerksam, daß Stimulantia vor der Operation regelmäßig ihren Zweck versagen. Am besten bekämpft man die Aufregung der Pat. mittelst einer Spritze Morphium, die man eine Stunde vor der Operation injiziert. Die lokale Anästhesie bedeutet, meint Luc, eine große Vereinfachung unserer Operationen. Sie setzt unsere Verantwortlichkeit sehr bedeutend herunter. Für den Pat. bedeutet die lokale Anästhesie eine Ersparnis an Zeit und Verringerung des Aufenthaltes in der Anstalt. Er fordert die Spezialisten auf, der lokalen Anästhesie einen recht breiten Raum in ihrer täglichen Praxis zu gewähren.

Diskussion.

Moure ist bisher immer noch gut ausgekommen mit den subcutanen und subperiostalen Injektionen von Cocain, was die Anästhesie der Kieferhöhle anlangt. Nur bei Kindern unter 3 Jahren ist es besser, zur allgemeinen Anästhesie zu greifen. Was die lokale Anästhesie bei Eröffnung der Trachea und des Kehlkopfes anlangt, so kann man sich fragen, ob nicht die lokale Anästhesie eher zu postoperativen Infektionen der Gegend aussetzt. Die lokale Anästhesie bei der Laryngektomie hat Moure nicht ganz zufriedenstellende Resultate ergeben, die Ablösung des Kehlkopfes vom Oesophagus, die Durchschneidung der beiden oberen Kehlkopfnerven bleibt empfindlich. Sicher läßt die lokale Anästhesie viel zu wünschen übrig bei den Operationen auf dem Warzenfortsatz, wo sie nur in Ausnahmsfällen (Kachektische, Diabetiker etc.) anzuraten ist.

Vacher möchte zur Leitungsanästhesie im Gebiete des Oberkiefers die Anästhesierung des Ganglion Gasseri empfehlen. Technisch läßt sich die Sache leicht machen und, wie die Erfahrungen Vachers ergaben, ist diese Leitungsanästhesie ausgezeichnet.

Broeckaert geht des Näheren auf die Anästhesierung der verschiedenen Nerven der äußeren Nase ein und demonstriert am Schema die betreffenden anatomischen Daten. Die Infiltration des N. maxillaris superior betreffend, empfiehlt Broeckaert den bisher von allen Operateuren verlassenen orbitalen Weg. Folgendes ist Broeckaerts Technik: Die Nadel wird durch die vorher unempfindlich gemachte Conjunctiva längs des unteren Orbitalrandes, 1 *cm* entfernt vom anderen Orbitalwinkel, in die Tiefe gestochen, so zwar, daß man den Orbitalboden nicht verläßt und die Nadel ständig nach außen kehrt, bis man fühlt, daß dieselbe die feste Unterlage verlassen hat. Man befindet sich in der Fissura sphenomaxillaris, wo die zu anästhesierenden Nervenstämme sich befinden. Die Nadel darf unter keinen Umständen tiefer als 4 *cm* eingestochen werden.

Furet hat in einem Falle von vermehrter Thrombose des Sinus lateralis unter lokaler Anästhesie operieren müssen und war durch das Stöhnen des Patienten sehr geniert.

Saynon verwendet bei allen Operationen des Kehlkopfes und der Trachea nur die lokale Anästhesie. Die tiefe Infiltration mit der Lösung von Schleich genügt für die Laryngektomie, wenn sie mit der regionären Anästhesie der oberen Kehlkopfnerven verbunden wird. Hingegen ist die lokale Anästhesie für die Broncho-Oesophagoskopie bei Kindern entschieden im Nach-

Digitized by Google
Original from UNIVERSITY OF CALIFORNIA
Generated on 2019-10-24 13:41 GMT / http://hdl.handle.net/2027/uc1.b3252760
Public Domain in the United States, Google-digitized / http://www.hathitrust.org/access_use#pd-us-google

teil gegen die allgemeine Anästhesie. Sehr empfehlenswert ist die lokale Anästhesie bei der Gastrostomie, wodurch die Mortalität ganz bedeutend heruntergesetzt wird.

Jacques findet, daß die psychische Schädigung des Pat. bei den großen Operationen, die unter lokaler Anästhesie gemacht werden, sehr in die Wagschale zu fallen hat. Eine vorhergehende Morphiumeinspritzung, wie sie Luc empfiehlt, hat sich ihm bewährt, dürfte aber doch nicht immer ausreichen.

Abvielker hat die allerschwersten Operationen im Pharynx, Larynx (Pharyngotomia suprahyoidea, Laryngektomie etc.) unter Schleichscher Infiltrationsanästhesie mit dem besten Resultat ausgeführt. Desgleichen hat er Stirn- und Kieferhöhlen unter Cocainanästhesie eröffnet. Um das psychische Trauma zu vermeiden, verschließt er die Ohren und Augen der Pat. und läßt während der Operation kein Wort sprechen.

Luc verdankt der Anregung von Vacher die Anästhesierung des Ganglion Gasseri bei Operationen auf dem Gesichtsskelett. Was den Vorschlag von Broeckaert anlangt, das Ganglion Meckeli durch den orbitalen Weg aufzusuchen, kann er ihn nicht akzeptieren, da der von Munch vorgeschlagene und in seinem Bericht erwähnte Weg von außen der praktischeste zu sein scheint. Von einem psychischen Trauma hat er bei einem Pat. nicht viel gesehen. Er bleibt dem Novocain treu, da das Cocain viel zu gefährlich ist.

Poutet: **Fünf Fälle von Kieferhöhleneiterung, operiert nach Luc unter lokaler Anästhesie.**

Der Autor empfiehlt insbesondere die elektrische Fräse zur Anbohrung des Knochens. Die untere Muschel wird erhalten.

Fournier: **Über einige Fälle von Kieferhöhleneiterung, nach Claoué operiert.**

Die Methode ist so einfach, daß sie fast unserem Prestige als Operateure Abbruch leisten kann. Die seltenen Fälle, die nach Claoué nicht heilen, müssen nach Luc operiert werden.

Caboche: **Über einen Fall von Reinfektion der Kieferhöhle.**

Die Reinfektion der Kieferhöhle ging von einem Zahn aus, dessen Gefäße bei der Auskratzung der Kieferhöhle zerstört worden sind und die deshalb der Caries verfielen. Die anfangs aseptische Caries wurde später infolge einer bestehenden Pyorrhoea alveolaris eine septische und infizierte dann den Sinus.

Labarrière: **Fünf Fälle von Stirnhöhleneiterung.**

3 Fälle wurden endonasal behandelt, zwei nach Killian ohne jede Entstellung.

Lubet-Barbon: **Emphysem und Tod nach Sondierung des Oesophagus.**

Der Fall betrifft eine ältere Dame, bei der Lubet-Barbon wegen Schlingbeschwerden mit der Olivensonde einen Katheterismus ausgeführt hat. Während der Sitzung war es Lubet-Barbon nicht evident, eine Perforation gemacht zu haben, trotzdem es ihm auffiel, nicht wie gewöhnlich nach Überschreitung des Hindernisses frei in die Tiefe gedrungen zu sein, wie man es sonst gewöhnlich fühlt. Wenige Stunden nach der Sitzung klagte Pat. über heftigen Retrosternalschmerz und zeigte ein Hautemphysem, das, allmählich zunehmend, zum Exitus führte.

Generated on 2019-10-24 13:41 GMT / http://hdl.handle.net/2027/uc1.b3252760
Public Domain in the United States, Google-digitized / http://www.hathitrust.org/access_use#pd-us-google
Digitized by Google
Original from UNIVERSITY OF CALIFORNIA

Diskussion.

Guisez hat Kenntnis von ähnlichen Zufällen und möchte die Schuld den olivenförmigen Sonden zuschreiben. Er bedient sich derselben nicht mehr und zieht ihnen die festen Mandrins vor. Gewöhnlich ist eine Degeneration der Speiseröhrenwand, und zwar namentlich infolge von Karzinom, die Ursache solcher Perforationen. Die Perforationsöffnung in solchen Fällen ist mitunter ganz klein, und je kleiner die Perforationsöffnung ist, desto rascher und ausgedehnter ist das Emphysem.

Sieur hat ebenfalls einen Fall von Perforation des Oesophagus in seiner obersten Partie zu behandeln Gelegenheit gehabt. Hier kam es infolge Anwesenheit eines miskanten spitzen Knochens anfangs zu Absceßbildung und dann zu Perforation. Sieur eröffnete den Absceß, drang mit der Hand in das Mediastinum ein und holte den Fremdkörper heraus. Es trat Heilung ein. Sieur glaubt, daß in einem ähnlichen Falle wie der von Lubet-Barbon therapeutisch nichts anderes zu tun ist als wie das Mediastinum zu eröffnen, um so der tödlichen Mediastinitis zu begegnen.

Mouret hat in einem von ihm operierten Fall einen Fremdkörper des Oesophagus herausgeholt, worauf sich die Mucosa des Oesophagus in großen gangränösen Fetzen ausstieß, und doch trat Heilung ein. In anderen Fällen sieht man nach weit unbedeutenderen Verletzungen Exitus auftreten. Es geht daraus hervor, daß es eben gute und schlechte Speiseröhren gibt, worauf man bei der Oesophagoskopie immer zu achten hat.

Levesque: **Kehlkopfblutung und subcutanes Emphysem aus unbekannter Ursache.**

Die Blutung kam vielleicht infolge von Einatmung von Chlor- und Bromdämpfen zustande. Sie stammte aus dem Ventriculus Morgagni. Unter den Hustenstößen wird wahrscheinlich ein Riß in der Kehlkopfwandung eingetreten sein, wodurch das prälaryngeale Emphysem entstanden ist.

Mouret: **Über einige Fälle von Mastoiditis.**

Es wird hauptsächlich berücksichtigt die Periostitis des Warzenfortsatzes, wobei immer auch eine Entzündung des Knochens besteht, die jedoch nicht sehr entwickelt ist. Mouret unterscheidet folgende Formen: 1. Periostitis temporalis superficialis. Ihr Sitz ist die Gegend oberhalb des äußeren Gehörganges, wo sich Aponeurose des Musculus temporalis anheftet. Die Passage für die Entzündung liefert die Fissura Glaseri. Die Schwellung kann bis zum Auge reichen und nimmt gewöhnlich die Molargegend ein. 2. Periostitis temporalis profunda. Unterhalb des M. temporalis kann sich eine Entzündung entwickeln, die aus der Pauke entweder auf dem Wege der Zona cribrosa temporalis oder auf dem Wege des Sinus petrosquamosus fortgezogen hat. Die Schwellung betrifft die Schläfengegend, charakterisiert sich durch Trismus. In manchen Fällen geht die Entzündung auf den Unterkieferknochen über. 3. Periostitis antralis und subantralis. Sitz der Entzündung ist auf die Knochenhaut, die Ala squamomastoidea beschränkt und zeigt sich in einer Schwellung oberhalb des Gehörganges. Man verwechselt diese Entzündung oft mit einer Entzündung des Ganglion retroauriculare. Die Retroauricularfalte ist verstrichen, namentlich in ihrem oberen Anteil. 4. Periostitis mastoidea superior. Ihr Sitz ist auf der äußeren Wand des Warzenfortsatzes zwischen der Sutura mastoido-parietales, der Sut. mastoido-occip. und der Insertion der hinteren kleineren Warzenfortsatzmuskeln. Diese Periostitis entspricht topographisch der Sinus- und Hirngegend. Passage geben dieser Periostitis namentlich die Mastoidal-

Digitized by Google
Original from UNIVERSITY OF CALIFORNIA
Generated on 2019-10-24 13:41 GMT / http://hdl.handle.net/2027/uc1.b3252760
Public Domain in the United States, Google-digitized / http://www.hathitrust.org/access_use#pd-us-google

venen. Sie ist unter allen Formen von Periostitis mit der nächstfolgenden die häufigste. Sie hat wenig Tendenz zur Vereiterung. Die hintere Falte der Muschel ist erhalten. 5. Die Periostitis submastoidea oder digastrica. Die Entzündung sitzt zwischen dem Proc. styloideus, dem hinteren Ansatze des Biventer und der Sutura mastoidea occip. inf. Passage geben dieser Entzündung das Foramen stylo-mastoid., die Gefäße, namentlich die Furche der Art. occip. Die Entzündung ist charakterisiert durch eine tiefe diffuse Schwellung und wird in den meisten Fällen mit der Bezoldschen Mastoiditis verwechselt. Therapeutisch ist bei allen diesen Periostitiden nicht zu vergessen, daß eine tiefe Ostitis immer mitexistiert. Der Wildesche Schnitt ist daher unzureichend und muß der Knochenherd immer aufgedeckt werden.

Mittwoch den 15. Mai vormittags.

Gault und Durand: **Über die chirurgische Behandlung der Tumoren des Pharynx auf oralem Wege.**

Ausgangspunkt für die Abhandlung der Berichterstatter waren die Veröffentlichungen von Jacques, in denen er die Pharyngektomia interna (eine ungenaue Bezeichnung) als typische Operation für alle Tumoren vorschlägt, die sich im Mundrachen entwickeln. Unsere Berichterstatter zeigen in einer kurzen historischen Übersicht, daß der Mundweg anfangs der am meisten benutzte war zur Exerese dieser Tumoren und verfiel später gegen die vielen Operationsmethoden, die namentlich von außen, nach Einschnitt in die äußeren Teile sich Zugang zu den Neoplasmen des Rachens verschaffen wollen. Nachdem die Berichterstatter eine äußerst ausführliche Beschreibung der anatomischen Verhältnisse gegeben haben, veröffentlichen sie ungefähr 30 Krankengeschichten, die uns zunächst recht deutlich zeigen, wie ausgedehnte Krankheitsherde auf dem Mundwege beherrscht werden können und wie verhältnismäßig einfach auch bei ausgedehnter Erkrankung die Operation sich darstellt. Es bleibt dann nur übrig, die Technik der Operation zu beschreiben, die im allgemeinen jedem Chirurgen geläufig ist. Selten genügt lokale Anästhesie; am besten ist es, den Pat. bei hängendem Kopfe zu operieren. Größere Blutungen sind gerade nicht selten, lassen sich aber leicht beherrschen, da sie hauptsächlich venöser Natur sind. Nachdem der Tumor am Gaumen gut umschnitten ist, läßt sich die Hauptmasse manchmal überraschend leicht durch Zug und mithelfenden Druck des Fingers von dem lockeren Zellgewebe, auf dem er aufruht, lösen. Die Nachbehandlung ist äußerst einfach, nach 8—10 Tagen können die Pat. das Krankenhaus verlassen. Selbstverständlich lassen sich nicht alle Tumoren des Oesopharynx auf diese Weise entfernen und ist Vorbedingung, daß der Unterkieferwinkel nicht allzu sehr infiltriert ist. Palpiert man eine ausgedehnte Drüsenmasse, dann ist selbstverständlich die Ausschälung dieser Drüsenmassen eine solche Intervention, daß man gleich auch auf diesem Wege an die Exerese des Tumors schreiten kann. Die Berichterstatter zweifeln, ob man dann überhaupt therapeutische Resultate erzielt. Solche Tumoren sind dann gewöhnlich nicht mehr als operierbar zu betrachten. Es ist nicht zu vergessen, daß die Pharyngectomia interna auch da noch anwenden läßt, wo man sich nicht gern auf ein großes operatives Trauma einlassen möchte.

Diskussion.

Luc ist erstaunt, daß die Berichterstatter nicht den Wangenschnitt erwähnen, der den oralen Weg noch zugänglicher macht. Die Incision läßt keine entstellende Narbe zurück.

Digitized by Google
Original from UNIVERSITY OF CALIFORNIA
Generated on 2019-10-24 13:41 GMT / http://hdl.handle.net/2027/uc1.b3252760
Public Domain in the United States, Google-digitized / http://www.hathitrust.org/access_use#pd-us-google

Sargnon kann den Berichterstattern nicht zustimmen, wenn sie behaupten, daß die Pharyngotomia externa eine sehr komplizierte Nachbehandlung erfordert. Es gibt Fälle, wo der buccale und der externe Weg kombiniert werden müssen.

Abvielker kann den oralen Weg bei weitem nicht als den normalen Weg betrachten, wenn es sich um maligne Tumoren des Pharynx handelt. In vielen Fällen müssen die Ganglien ausgeräumt, die Gefäße unterbunden werden, wenn man nicht eine unvollständige Operation ausführen will. Ihm hat sich in allen diesen großen Interventionen die Infiltration nach Schleich auf das beste bewährt.

Gault: Der von Luc empfohlene Schnitt durch die Wange erscheint Gault eine unnötige Komplikation. Man kann, wenn es nötig ist, in einer Voroperation die Ganglien ausschälen und die Gefäße unterbinden. Die Hauptoperation, d. i. Ausrottung des Tumors, muß man vom Munde aus machen. Wenn sich die Totalexerese auf diesem Wege nicht machen läßt, dann ist wenig Aussicht vorhanden, daß es auf irgend einem externen Wege gelingt, der ganzen Neubildung Herr zu werden.

Durand möchte darauf aufmerksam machen, daß wir es in den Fällen zumeist mit sehr heruntergekommenen Pat. zu tun haben, bei denen man die operativen Maßnahmen auf ein möglichstes reduzieren muß.

Jacques: **Extraktion einer Kugel aus der Schädelbasis.**

Die 6 *mm*-Kugel drang durch das Infraorbitalloch in den Schädel ein und keilte sich im Condylus occipitalis ein. Nach Spaltung des weichen Gaumens gelang es nach einer vergeblichen Sitzung, der Kugel habhaft zu werden mittelst des elektrischen Stiletts von Trouvé.

Texier: **Über 3 Fälle von fibrösem Nasenrachenpolypen.**

Diese Tumoren haben einen ethmoido-sphenoidalen Sitz und entspringen nicht, wie die Chirurgen heute noch behaupten, aus der Fibro cartilago baseos cranii. Man erkennt am besten den Sitz dieser Tumoren, wenn man sie frühzeitig auffindet. In einem Falle von Texier zeigte der Tumor deutlich, daß er aus der Vorderwand des Sinus sphenoidalis entstammte, in den beiden anderen Fällen war der Ursprungsort weniger deutlich, wegen der zahlreichen Fortsätze, die der Tumor in der Umgebung ausgedrückt hatte.

Castex: **Über Palatoplastik.**

Bei kleinen Kindern ist es angezeigt, die Operation in zwei Zeiten zu machen, da die Schleimhautlappen sonst zu klein sind. Die Incision darf nicht über den Eckzahn gehen, sonst rollen sich die Lappen ein. Die Bronzefäden sind zwar weniger elastisch wie die Silberfäden, doch brechen sie weniger leicht durch. Die Nähte können einen Monat lang liegen bleiben.

Tretrop: **Über Amygdalitis durch Spirochaeta buccalis.**

In zwei Mandelgeschwüren fand sich ausschließlich nur die Spirochaeta buccalis.

Guisez: **Über eine durch Bronchoskopie aufgedeckte Komplikation der Adenotomie.**

Es handelt sich um Eindringen der abgetragenen Adenoiden in die Luftwege, die Bronchialkatarrhe und bronchopneumonische Herde provozieren, deren wahre Natur Guisez in 4 Fällen unter Bronchoskopie nachgewiesen hat. In einem Falle gelang es ihm, die Masse von adenoiden Wucherungen, die auf die Bifurkation gefallen waren und zu schweren Erstickungsanfällen geführt hatten, endoskopisch zu entfernen.

Generated on 2019-10-24 13:41 GMT / http://hdl.handle.net/2027/uc1.b3252760
Public Domain in the United States, Google-digitized / http://www.hathitrust.org/access_use#pd-us-google
Digitized by Google
Original from UNIVERSITY OF CALIFORNIA

Lannois: **Dilatation des Bulbus der Vena jugularis mit Ausfüllung der Pauke und des Gehörganges.**

Es handelt sich um eine 50jährige Pat., die wegen einer seit 7 Jahren bestehenden Otorrhöe konsultiert. Anfangs dachte man an Krebs des Mittelohres, eine histologische Untersuchung zeigte jedoch, daß es sich bloß um Granulationen handelte. Man schritt zur Radikaloperation und fand, daß im Gehörgang ein bläulicher Tumor lag, der sich bis in die Pauke zog und auf Punktion starke Blutung erzeugte. Die Punktionsnadel wies deutliche Pulsation auf. Jetzt erkannte man, daß man es mit dem abnorm erweiterten Bulbus der Vena jugularis zu tun hatte.

G. Gellé: **Acusticus und Salvarsan.**

Die schädliche Wirkung des Salvarsan auf den Acusticus scheint Gellé ausgemacht. Er hat 3 Fälle beobachtet, in denen einmal der Acusticus und Facialis, einmal der Vestibularis allein und einmal der Cochlearis durch das Salvarsan geschädigt worden sind. Die Prognose dieser Nervenläsionen ist ernst, da in den Fällen von Gellé nach 2—5monatlicher Dauer keine Tendenz zur Heilung zu erkennen ist.

Robert Leroux: **Achtung auf das Menthol.**

Bei kleinen Kindern kann schon eine minimale Dosis (ein Tropfen einer Lösung von 1%) zu den allerschwersten Erstickungserscheinungen führen. Durch das Menthol sind schon Todesfälle verursacht worden. Mitunter kann das Menthol auch länger dauernde Conjunctivitis, nervösen Reizhusten, Ohrensausen erzeugen. Anch chronische Schäden in Form von Eczema, Erythem der Lippen, chronische Rhinitis sind beobachtet worden.

Raoult: **Über die Physio-Pathologie der Otosklerose.**

Der Ausgangspunkt der Otosklerose ist eine Neuritis, die die Binnenmuskeln des Mittelohres schädigt. Infolgedessen leidet die Zirkulation des Ohres und entwickeln sich die trophischen Störungen des Knochens, der Muskeln etc. Die ursprüngliche Neuritis ist eine Folge von Allgemeinerkrankungen, Schwangerschaft, Intoxikation etc. Beim chronischen Mittelohrkatarrh kommt es zu einer Neuritis und Myositis des M. tensoris tympani, der am nächsten der Einmündung der Tube liegt. Infolgedessen kommt es zu Einziehung des Trommelfells. Wenn später die Erkrankung fortgeschritten ist und auch den M. stapedius ergriffen hat, verschwindet die Einziehung des Trommelfells. Es ist erklärlich, daß die Kinesitherapie in diesen Fällen Besserung und Heilung herbeiführen muß.

Thooris: **Über die Bedeutung der methodischen Atemübungen.**

R. Foy: **Über die Behandlung der Ozaena mittelst methodischer Nasenatmung.**

Beschreibung der Methode, die auf Einführung komprimierter Luft in die Nasenhöhle und methodischer Atemübung beruht. Heilung in 60% der Fälle.

Mouret: **Über die Struktur des Warzenfortsatzes und Entwicklung der Warzenfortsatzzellen. Einfluß der Konstitution des Warzenfortsatzes auf die Mittelohreiterung.**

Die Dichte des Knochens am Warzenfortsatz ist nicht die Folge von Eiterung und Entzündung, sondern eine natürliche Anlage. Hingegen kann man sagen, daß diese Anlage, das ist verdickter Warzenfortsatz, zum Chronischwerden der Eiterung prädisponiert. Die sogenannten eburnierten Warzenfortsätze sind angeboren, schon 1—2 Monate alte Kinder zeigen Warzenfortsätze, in denen keine Pneumatisation nachzuweisen ist. Ist der Warzenfortsatz nicht

Digitized by Google
Original from UNIVERSITY OF CALIFORNIA
Generated on 2019-10-24 13:41 GMT / http://hdl.handle.net/2027/uc1.b3252760
Public Domain in the United States, Google-digitized / http://www.hathitrust.org/access_use#pd-us-google

ganz zellenlos — echter eburnierter Warzenfortsatz —, so kann er um eine zentrale Zelle (Antrum) eine perizentrale Corticalis zeigen, die wieder von der echten Corticalis durch eine Andeutung von Zellenbildung geschieden sein kann. Ein Ausdruck einer chronischen Entzündung des Knochens ist diese Form auch nicht. Die Pneumatisation des Warzenfortsatzes hält im allgemeinen mit dem Knochenwachstum gleichen Schritt und hört mit demselben auf, manchmal kann sie jedoch rascher vor sich gehen und der Warzenfortsatz wird sehr zellenreich. Im vierten Fötalmonat beginnt sich eine Andeutung des Antrums zu zeigen und schon im sechsten Fötalmonat kann das Antrum sehr deutlich ausgebildet sein. Das Antrum steigt später mehr herunter in den Warzenfortsatz, doch ist das zum Teil nur scheinbar, insofern als das Antrum eben an Größe zunimmt, denn hoch gelegene Antra sind immer auch kleine Antra. Gleich nach dem Antrum entwickeln sich die Zellen, die sich in der äußeren Corticalis vorfinden, in dem sogenannten squamo-mastoiden Teil. Im siebenten und achten Fötalmonat sind sie bereits nachzuweisen. Die übrigen Zellen entwickeln sich später, namentlich die sogenannten periantralen Zellen, die tief im Felsenbein sitzen. Im fünften Lebensmonat begegnet man erst den subantralen und den perilabyrinthären Zellen. Der Canalis petro-mastoideus ist unabhängig von diesen Zellen nur ausnahmsweise können diese Zellen infolge Dehiszenz ihrer Wandungen sich in denselben öffnen. Die Zellen der Schuppe und die Cellula petro-mastoideae bilden zwei verschiedene Systeme, die voneinander getrennt werden durch die Scissura petro-squamosa externa und petro-squamosa interna. Erst später resorbiert sich diese Zwischenmauer und gehen die beiden Zellsysteme ineinander über. Im vollausgebildeten Knochen hat es den Anschein, als ob es getrennte Zellgruppen gäbe, ohne Beziehung zur Pauke und zum Antrum. Man spricht in solchen Fällen gerne von aberrierenden Zellen. Tatsächlich steht aber jede Zelle, mag sie noch so entfernt und isoliert aussehen, durch einen mehr oder minder breiten Kanal mit dem zentralen Zellensystem in Verbindung. Jede aberrante Zelle kommuniziert mit der Pauke und dem Antrum. Klinisch ist es bekannt, daß die pneumatischen Warzenfortsätze viel rascher die Aufmerksamkeit auf die Komplikationen lenken, weil sie viel augenfälligere Manifestationen von seiten der Knochen hervorrufen. Hingegen wird der Übergang der Entzündung auf den Warzenfortsatz in nicht zellenhaltigen, eburnierten Knochen leichter übersehen und wird dadurch dem Chronischwerden der Entzündung Vorschub geleistet. Die Warzenfortsätze vom spongiösen und kompakten Typus sind kleiner als wie die pneumatischen Warzenfortsätze. Bei ihnen ist auch das Antrum schwieriger auffindbar, der Sinus viel mehr vorgelagert, die Schädelhöhle tiefer stehend. Infolgedessen sind die Operationen auch schwieriger.

Labouré: **Indikationen, Technik und Resultate der Methode von Foy in der Rhinologie.**

Die methodischen Atemübungen, wie sie Foy empfiehlt, sind die praktischeste und für Rhinologen beste Form, um die methodischen Übungen der Atmung bei Pat. durchzuführen. Sie sind angezeigt in allen Fällen von funktioneller Störung der Nase wie auch bei Emphysem, Asthma, Obesitas. Ausgezeichnete Resultate erzielt man bei der Hydrorrhoea nasalis und bei Ozaena. Von 10 Ozaenafällen hat Labouré in 5 Fällen Heilung und bei den anderen 5 Fällen Besserung gesehen.

Etienne Jacob: **Ein seltener Fall von Leucoplasia laryngis.**

Digitized by Google
Original from UNIVERSITY OF CALIFORNIA
Generated on 2019-10-24 13:41 GMT / http://hdl.handle.net/2027/uc1.b3252760
Public Domain in the United States, Google-digitized / http://www.hathitrust.org/access_use#pd-us-google

Ein genau histologisch untersuchter Fall. Schlußfolgerungen identisch mit denen Poyets.

Claoué: **Instrument zum Verkleinern von Gebissen behufs ösophagoskopischer Extraktion.**

Ein elektrischer Brenner, hakenförmig gekrümmt und nur auf der Innenseite glühend, mit dem er den Kautschuk umfaßt und durchglüht, wird vorgezeigt.

* * *

Für das Jahr 1913 wurden folgende zwei Themen zur Berichterstattung gewählt: 1. Das Ohr und die Arbeiter-Unfallversicherung. 2. Die Technik der Labyrinthoperationen.

Referate.

I. Allgemeines.

Über Anwendung der lokalen Anästhesie in der oto-rhino-laryngologischen Chirurgie. Von Aboulker. (Arch. internat. de laryngol., 1912, Mai-Juni, Nr. 3.)

Wir wollen der Reihe nach die verschiedenen Fälle anführen, in denen Aboulker unter schwacher 1—2%iger Cocainanästhesie operiert hat, weil nichts besser charakterisiert, wie sehr unser gesamtes chirurgisches Vorgehen an Präzision und, so paradox es auch klingt, an Wert der Indikationsstellung gewinnt, sobald man die allgemeine Anästhesie durch die lokale Anästhesie ersetzt. Erwähnt mag werden, daß hierzu das Cocain nicht mehr als das ideale Mittel gilt.

Wir übergehen zwei einfache Fälle von Dentalzyste und Luc-Caldwellscher Operation, die allgemein in lokaler Anästhesie gemacht werden. Interessanter schon ist der nächste Fall, in dem ein Kehlkopfkrebs mit Laryngofissur operiert worden ist. Nach Schluß der Operation und Einsetzung der Trachealkanüle konstatiert man eine kontinuierliche Blutung, die zur Eröffnung des Verbandes nötigt. Eine blutende Stelle am Zungengrund ist nicht zu fassen, weshalb die ganze Gegend tamponiert wird. Ohne lokale Anästhesie eine kritische Situation! Im nächsten Fall wollte Pat. mit ausgedehntem Epithelioma des Kehlkopfes und des Pharynx nicht in die lokale Anästhesie behufs geplanter Pharyngotomia transversa einwilligen. Schon die ersten Chloroformdämpfe rufen eine lebensgefährliche Synkope hervor, weshalb die Operation auf einen Monat verschoben werden muß. Jetzt wird unter lokaler Anästhesie in $1^3/_4$ Stunden die ganze ungeheure Neubildung bis ins Gesunde ausgeschnitten. Pat. stirbt einige Monate später an Darmverschluß. Die histologische Untersuchung zeigt, daß die operierte Stelle vollständig frei von Rezidive ist. Ähnlich ist der nächstfolgende Fall (Cocaininjektion, 3 *g* einer 10%igen (?) Lösung). Es folgen hierauf drei Fälle, in denen die Alkoholinjektion des oberen Kehlkopfnerven die Schlingbeschwerden für Tage benommen hat und bei denen

Digitized by Google
Original from UNIVERSITY OF CALIFORNIA
Generated on 2019-10-24 13:41 GMT / http://hdl.handle.net/2027/uc1.b3252760
Public Domain in the United States, Google-digitized / http://www.hathitrust.org/access_use#pd-us-google

ein neuer Einstich ebenfalls von Erfolg begleitet war. Es folgt ein Fall von Sinuisitis fronto-maxillaris, bei dem wohl beide vereiterten Höhlen unter Lokalanästhesie eröffnet worden sind, wobei jedoch die Stirnhöhle nicht nach Killian operiert worden ist. Zum Schlusse sei noch die interessante Geschichte eines Falles erwähnt, in dem unter Schleichscher Lösung ein Drüsentumor aus dem Carotidenwinkel herausgeschält worden ist, der eine anatomische Präparation lege artis der Halsgefäße zur Voraussetzung hatte. Lautmann.

II. Äußeres Ohr und Mittelohr.

Über katarrhalische Adhäsivprozesse im Mittelohre. Von Dr. Alex. Rejtö. (Orvosi Hetilap, 1912, Nr. 6.)

Polemik mit Dr. Béla v. Török, der vor Jahresfrist in einer von ihm publizierten Abhandlung (Orvosi Hetilap, 1910, Nr. 28, 29, 30) die Behauptung aufstellte, daß bei katarrhalischer Erkrankung des Mittelohres eine Labyrinthitis milderer Form ohne Durchbruch der Labyrinthwand, aber mit entzündlicher Transsudation und hierdurch bedingter Zunahme des intralabyrinthären Druckes entstehen kann. Diese seröse Exsudation will Török durch Pilocarpininjektionen zur rascheren Resorption und Heilung bringen. Nach Rejtö vermögen die katarrhalischen Veränderungen im Mittelohre nur dann Labyrinthaffektion hervorzurufen, wenn sie durch Reduktion der Funktion des Mittelohres die Fortleitung der Schallreize hindern und hierdurch eine Inaktivitätsatrophie des schallperzipierenden Apparates verursachen, eine Erklärung, die Heimann auch für die Otosklerose annimmt. Nicht die von Török willkürlich angenommene Labyrinthitis serosa kommt durch die Pilocarpininjektionen zur Heilung, sondern die eventuellen Ablagerungen und Verdickungen gelangen zur Aufsaugung respektive Lockerung und hierdurch bessern sich die sekundären Labyrintherscheinungen. Das Verdienst Töröks liege nur im Hinweis auf die Verwendbarkeit eines alten Mittels, des Pilocarpins, das in diagnostisch bestimmten Fällen indiziert sei. Sugár.

Mittelohrerkrankungen und Labyrinth. Von Dr. Béla v. Török. (Orvosi Hetilap, 1912, Nr. 9.)

Verfasser verteidigt seinen Standpunkt den Angriffen Rejtös gegenüber, wobei er einen eklatanten Fall seiner Beobachtung von Mittelohrkatarrh mit Schwindelanfällen und wiederholtem Erbrechen erwähnt, den er als Labyrinthitis serosa (Alexander) ansprechen mußte. Die energisch eingeleitete Resorptionskur stellte das Hörvermögen in relativ kurzer Zeit her. Bei seinen übrigen Fällen kam er auf die Idee, daß die markanten vestibulären Erscheinungen fehlen können und nur der viel empfindlichere Endapparat der Schnecke gelitten haben kann. Bei katarrhalischen Prozessen, selbst in akuten Fällen, finden wir oft, daß die funktionelle Prüfung eine Affektion des schallperzipierenden Apparates aufweist, und in diesen sicher diagnostizierten Fällen will er durch Pilocarpininjektionen Besserungen erfahren haben. Dieselben wirken

Digitized by Google
Original from UNIVERSITY OF CALIFORNIA
Generated on 2019-10-24 13:41 GMT / http://hdl.handle.net/2027/uc1.b3252760
Public Domain in the United States, Google-digitized / http://www.hathitrust.org/access_use#pd-us-google

durch Ableitung der Labyrinthflüssigkeit infolge Herabsetzung des intralabyrinthären Druckes. Er ist versucht, einen Vergleich mit der Tensionssteigerung bei Glaukom zu machen, jedoch die Annahme von Resorptionen etwaiger Ablagerungen in der Paukenhöhle oder an eine vage Inaktivitätsatrophie zu denken, sei überflüssig, ja gehöre in das Reich der Fabel. Sugár.

III. Labyrinth und Hörnerv.

Beitrag zur Kenntnis der isolierten Cochleardegeneration (degenerativen Neuritis). (Aus der oto-laryngologischen Universitätsklinik in Jena [Prof. Wittmaack].) Von Dr. Stütz. (Zeitschr. f. Ohrenheilk., Bd. XXV, H. 2 u. 3, pag. 190 bis 202.)

Beschreibung eines Falles von peripherer isolierter Cochleardegeneration auf konstitutioneller Basis (Anämie, Arteriosklerose), der sowohl klinisch als auch pathologisch-anatomisch in jeder Hinsicht scharf gekennzeichnet ist und in welchem der Nachweis der degenerativen Veränderungen mit Hilfe der Osmierung auf Grund des Vergleiches mit dem Verhalten der unmittelbar benachbarten Nerven als gelungen bezeichnet werden kann.

Der histologische Befund bestätigt ferner die Ansicht Wittmaacks, daß der Rückbildungsprozeß im Stützapparat des Cortischen Organes in sekundärer Abhängigkeit von der Neuronerkrankung stehen muß und daß entgegen allgemein neurologischen Gesetzen im Cochlearis das Ganglion nicht vollwertig als trophisches Zentrum für das periphere Neuron in Funktion tritt und daher bei supraganglionärer Durchquetschung der Degenerationsprozeß durch das Ganglion hindurch peripherwärts bis in die Schneckenspindel, die Aufsplitterung der Nerven und bis zu den Sinneszellen weiterschreite.

Lawner.

IV. Otochirurgie.

Über einen Fall von akuter Mastoiditis, die nach innen durchgebrochen ist. Von Consiroles. (Revue hebdom. de laryngol., 1912, Nr. 12.)

Der Fall als solcher ist natürlich äußerst banal: keine besonderen anderen Erscheinungen und doch bei der Operation ein äußerst weit vorgeschrittener Fall von Vereiterung des Warzenfortsatzes. Der Autor benutzt den Fall, um auf eine Inauguralarbeit von Bévengut (Les fistulisations spontanées et anomales des mastoidites, Bordeaux 1912) aufmerksam zu machen. Zum Schlusse zitiert er die Meinung Moures: „Man wird nie bedauern, den Warzenfortsatz zu zeitig zu eröffnen, hingegen wird man oft zu bedauern haben, zu spät operiert zu haben." Lautmann.

Über einen Fall von Thrombose des Sinus transversus und der Vena jugularis im Verlauf einer latenten Mastoiditis. Von Marbaix. (Arch. internat. de laryngol., 1912, Tom. XXXIV, Nr. 1.)

Aus der Anamnese, einen 12jährigen Knaben betreffend, mag erwähnt werden, daß niemals von Schüttelfrösten Erwähnung getan wird. Das Inter-

Digitized by Google
Original from UNIVERSITY OF CALIFORNIA
Generated on 2019-10-24 13:41 GMT / http://hdl.handle.net/2027/uc1.b3252760
Public Domain in the United States, Google-digitized / http://www.hathitrust.org/access_use#pd-us-google

essanteste im Status ist neben dem Fehlen von Erscheinungen, die direkt auf das Ohr deuten, die Existenz einer Stauungspapille, die neben dem septischen Fieber und der Zwangshaltung des Kopfes auf die endokranielle Komplikation einer seit Monaten bestehenden Otitis media hindeutete. Marbaix hat natürlich die Totalaufmeißelung gemacht, den Sinus freigelegt, aber den Thrombus nicht vom Bette gerührt. Er hat auch die Jugularis nicht unterbunden. Ohne auf die Anregung von Voss „Laßt den Thrombus in Ruh" sich zu berufen, meint Marbaix, daß viele Otologen zu vergessen scheinen, daß in anderen Körperteilen die Thromben von selbst heilen (Phlegmasia alba) und daß daher ein gewisser Konservatismus im Operieren angezeigt ist. Lautmann.

Personalien und Notizen.

Errichtung eines Denkmals für Prof. Dr. Friedrich Bezold. Die früheren Schüler und Freunde des verstorbenen Münchener Otiaters Prof. Dr. Friedrich Bezold haben beschlossen, das Andenken ihres Lehrers und Kollegen durch die Errichtung eines Denkmals zu ehren. Da Bezold als Forscher und Gelehrter und nicht minder als Mensch dem Leserkreis dieser Zeitschrift genügsam bekannt sein dürfte, erscheint es überflüssig, auf die Gründe, welche für die Ausführung des genannten Planes maßgebend waren, näher einzugeben. Der größere Teil der auf 10.000 Mk. geschätzten Kosten für das Denkmal ist von den Schülern und Freunden, welche dem Dahingeschiedenen besonders nahe standen, gezeichnet worden. Weitere Beiträge von Kollegen, welche geneigt sind, sich ebenfalls an der Ehrung Bezolds zu beteiligen, sind die Unterzeichneten gerne bereit, entgegenzunehmen.

Prof. Denker,
Halle a. d. S., Lafontainestraße 29.
Prof. Siebenmann,
Basel, Sieglitzhoferstraße.
Prof. Scheibe,
Erlangen, Bernouillistraße 8.
Prof. Wanner,
München, Nußbaumstraße 10/11.

Verliehen: Prof. Dr. Hessler, Privatdozent für Ohrenheilkunde in Halle a. S., der Charakter als Geheimer Sanitätsrat.

Habilitiert: Dr. Brock, 1. Assistent der Ohren-Kehlkopfklinik in Erlangen, als Privatdozent für Oto-Laryngologie.

Corrigendum: In der Arbeit „Otosklerose" von Gustav Brühl (Oktoberheft), hat das Wort „normal", Z. 20 und 36, pag. 1290 und „normal lang" Z. 18, pag. 1296, zu entfallen.

Für den wissenschaftlichen Teil verantwortlicher Redakteur: Dr. E. Urbantschitsch, Dr. H. Marschik.
Herausgeber, Eigentümer und Verleger: Urban & Schwarzenberg.

Druck von Gottlieb Gistel & Cie., Wien, III., Münzgasse 6.

Generated on 2019-10-24 13:41 GMT / http://hdl.handle.net/2027/uc1.b3252760
Public Domain in the United States, Google-digitized / http://www.hathitrust.org/access_use#pd-us-google
Digitized by Google
Original from UNIVERSITY OF CALIFORNIA

Generated on 2019-10-24 13:41 GMT / http://hdl.handle.net/2027/uc1.b3252760
Public Domain in the United States, Google-digitized / http://www.hathitrust.org/access_use#pd-us-google

Digitized by Google

Original from
UNIVERSITY OF CALIFORNIA

Generated on 2019-10-24 13:42 GMT / http://hdl.handle.net/2027/uc1.b3252760
Public Domain in the United States, Google-digitized / http://www.hathitrust.org/access_use#pd-us-google

Digitized by Google

Original from
UNIVERSITY OF CALIFORNIA

Generated on 2019-10-24 13:42 GMT / http://hdl.handle.net/2027/uc1.b3252760
Public Domain in the United States, Google-digitized / http://www.hathitrust.org/access_use#pd-us-google

Digitized by Google

Original from
UNIVERSITY OF CALIFORNIA

DATE DUE SLIP

UNIVERSITY OF CALIFORNIA MEDICAL SCHOOL LIBRARY

THIS BOOK IS DUE ON THE LAST DATE STAMPED BELOW

2m-12,'19

Digitized by Google

Original from UNIVERSITY OF CALIFORNIA

Generated on 2019-10-24 13:42 GMT / http://hdl.handle.net/2027/uc1.b3252760
Public Domain in the United States, Google-digitized / http://www.hathitrust.org/access_use#pd-us-google

v.46 1912 | Monatsschrift für Ohrenheilkunde und Laryngo-Rhinologie. | 7238

7238

Digitized by Google
University of California Medical School Library
Original from UNIVERSITY OF CALIFORNIA
Generated on 2019-10-24 13:42 GMT / http://hdl.handle.net/2027/uc1.b3252760
Public Domain in the United States, Google-digitized / http://www.hathitrust.org/access_use#pd-us-google

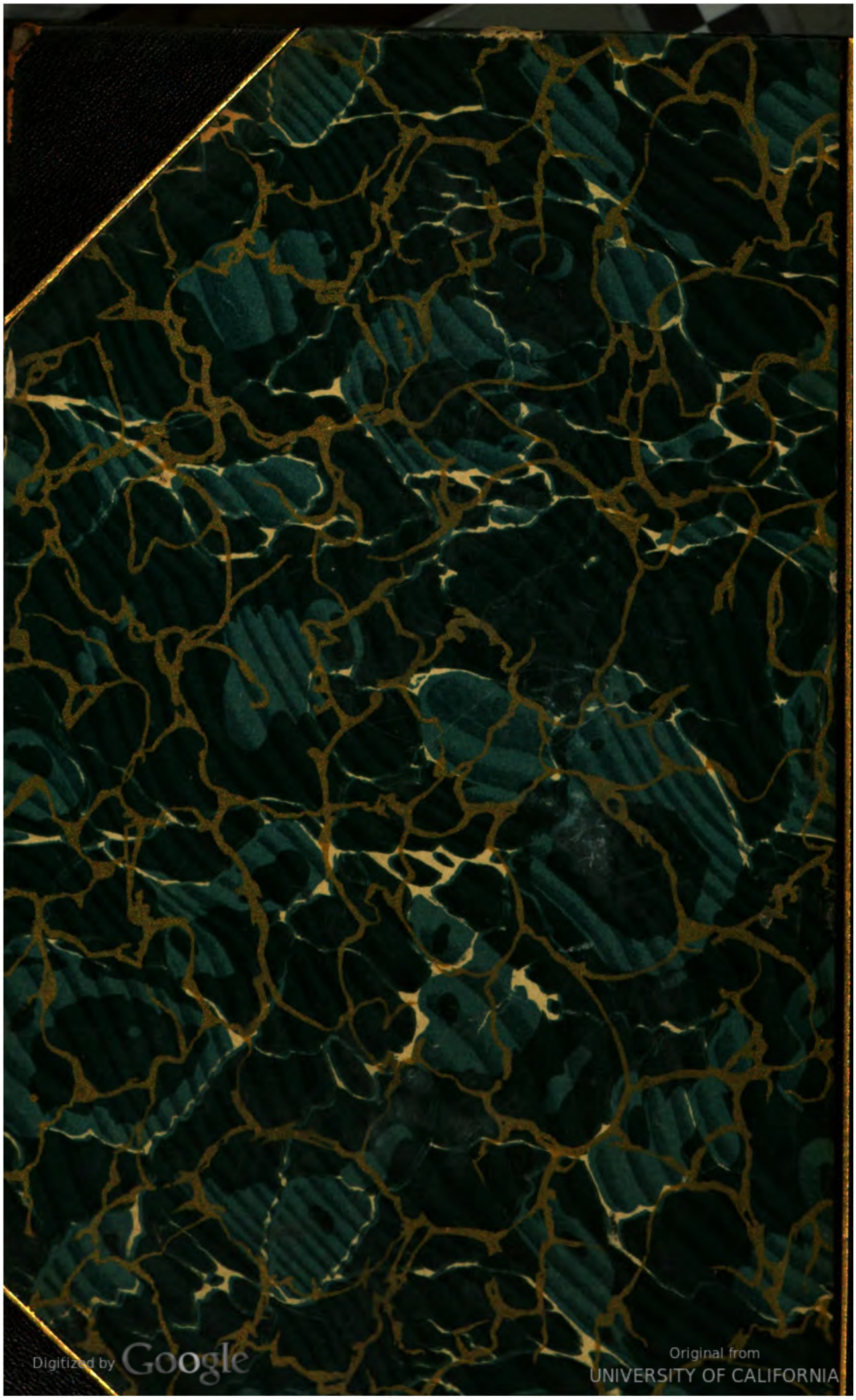
Digitized by Google
Original from UNIVERSITY OF CALIFORNIA
Generated on 2019-10-24 13:42 GMT / http://hdl.handle.net/2027/uc1.b3252760
Public Domain in the United States, Google-digitized / http://www.hathitrust.org/access_use#pd-us-google